Incluye **eBook**

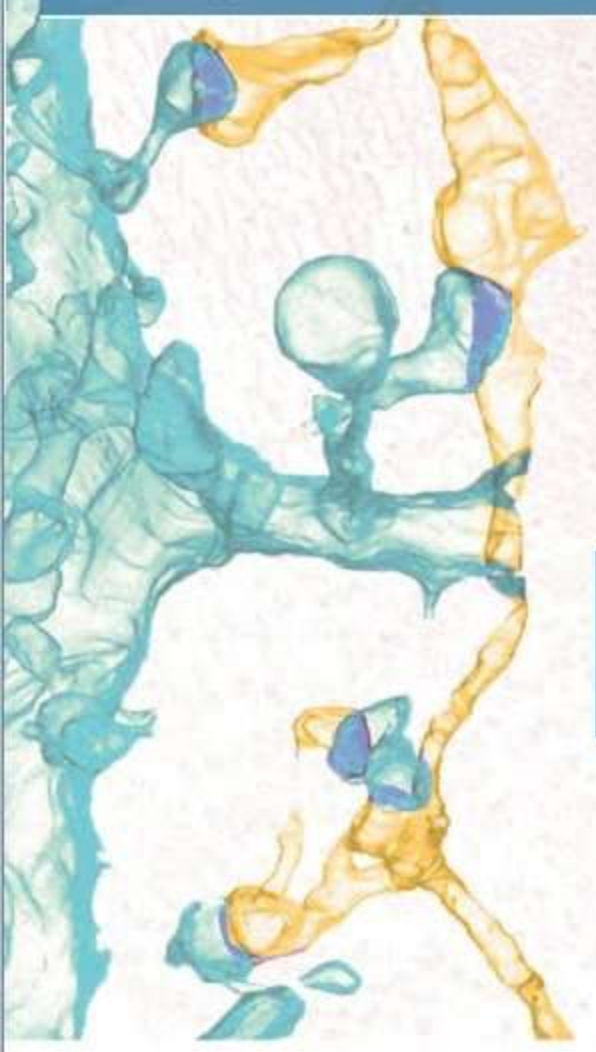

8.ª EDICIÓN

ROSS HISTOLOGÍA

TEXTO Y ATLAS

CORRELACIÓN CON BIOLOGÍA MOLECULAR Y CELULAR

WOJCIECH PAWLINA

thePoint

Incluye contenido adicional en línea

Wolters Kluwer

8.ª EDICIÓN

ROSS

HISTOLOGÍA

TEXTO Y ATLAS

CORRELACIÓN CON BIOLOGÍA MOLECULAR Y CELULAR

Wojciech Pawlina

Conduciendo su clásico Buick Skylark 1972 rojo convertible mientras contempla estructuras histológicas rojas: eritrocitos, pulpa roja del bazo, médula ósea roja, fibras musculares rojas, borde bermellón del labio... y una ardilla roja corriendo entre los árboles (fuera del plano de visión).

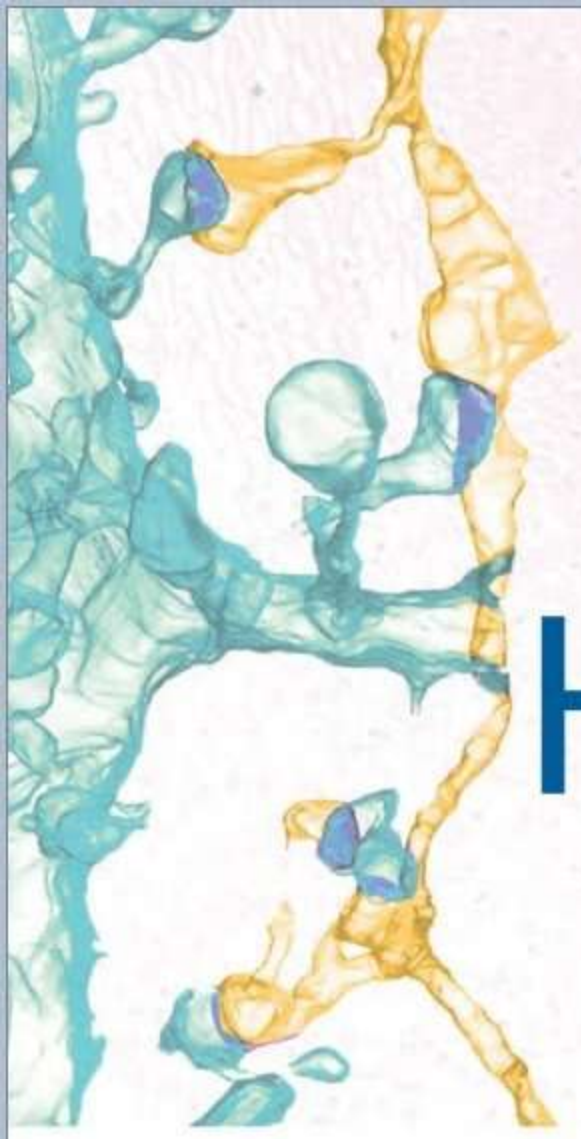

8.ª EDICIÓN

ROSS HISTOLOGÍA

TEXTO Y ATLAS

CORRELACIÓN CON BIOLOGÍA MOLECULAR Y CELULAR

WOJCIECH PAWLINA, MD, FAAA

Professor of Anatomy and Medical Education
Fellow of the American Association of Anatomists
Chair, Department of Anatomy
Department of Obstetrics and Gynecology
Director of Procedural Skills Laboratory
Mayo Clinic College of Medicine and Science
Rochester, Minnesota

MICHAEL H. ROSS, PhD (fallecido)

Professor and Chairman Emeritus
Department of Anatomy and Cell Biology
University of Florida College of Medicine
Gainesville, Florida

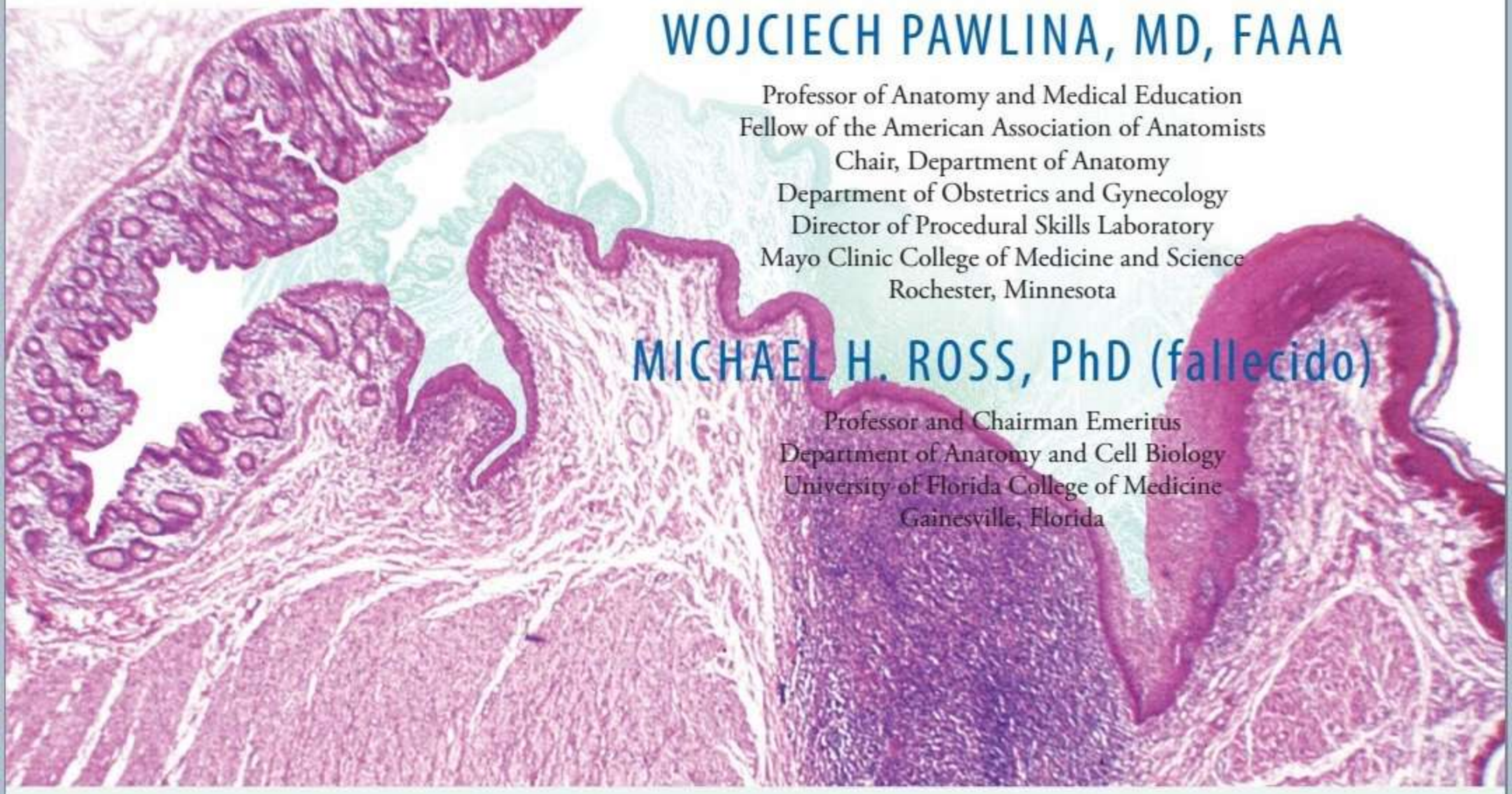

Wolters Kluwer

Philadelphia • Baltimore • New York • London
Buenos Aires • Hong Kong • Sydney • Tokyo

Wolters Kluwer

Av. Carrilet, 3, 9.ª planta, Edificio D - Ciutat de la Justícia
08902 L'Hospitalet de Llobregat, Barcelona (España)
Tel.: 93 344 47 18 Fax: 93 344 47 16 e-mail: consultas@wolterskluwer.com

Traducción de la 8.ª edición: Gustavo Arturo Mezzano, Arturo Alberto Peña Reyes, Pedro Sánchez Rojas y Néstor Zumaya Cárdenas
Traducción de la 7.ª edición: Alejo Alday y Mirta Giacomucci

Revisión científica
Agradecemos la inestimable y valiosa colaboración de los destacados académicos que participaron en la revisión científica de esta edición:

Dr. Juan José López-Costa. Facultad de Medicina, Universidad de Buenos Aires, Argentina.
Dr. Roberto Ponzio. Facultad de Ciencias de la Salud, Universidad de Ciencias Empresariales y Sociales, Argentina.
Dr. Guillermo Rivera Cardona. Facultad de Ciencias de la Salud, Pontificia Universidad Javeriana, Colombia.
MSc. Jovita Besa Huerta. Facultad de Medicina, Pontificia Universidad Católica de Chile, Chile.
Dr. Pedro Gallardo Munizaga. Facultad de Medicina, Universidad Finis Terrae, Chile.
Dr. Francisco J. Alcain. Facultad de Medicina de Ciudad Real, Universidad de Castilla-La Mancha, España.
Dr. Miguel Ángel Ortega Núñez. Facultad de Medicina y Ciencias de la Salud, IRYCIS-Universidad de Alcalá, España.
Dr. Guillermo Garita Fernández. Facultad de Medicina, Benemérita Universidad Autónoma de Puebla, México.
Dra. Indira Raquel Reyes. Laboratorio de Ciencias Morfológicas y Anatomía Humana, Escuela Médico Naval, México.
Dra. Paola Gabriela Valdez Patzy, MCS. Escuela de Ciencias de la Salud, Universidad Autónoma de Baja California, México.
Dra. María Dolores Álvarez Rodríguez. Facultad de Medicina, Universidad Autónoma de Guadalajara, México.
Dra. Aracely García García. Facultad de Medicina, Universidad Autónoma de Nuevo León, México.
Dra. María de Jesús Loera Arias. Facultad de Medicina, Universidad Autónoma de Nuevo León, México.
Dr. Roberto Montes de Oca Luna. Facultad de Medicina, Universidad Autónoma de Nuevo León, México.
Dr. Humberto Rodríguez Rocha. Facultad de Medicina, Universidad Autónoma de Nuevo León, México.
Dra. Odila Saucedo Cárdenas. Facultad de Medicina, Universidad Autónoma de Nuevo León, México.
Dr. Adolfo Soto Domínguez. Facultad de Medicina, Universidad Autónoma de Nuevo León, México.
Dr. Jesús Alberto Cortez Hernández. Facultad de Medicina, Universidad Autónoma de Sinaloa, México.
Dra. Sandra Acevedo Nava. Facultad de Medicina, Universidad Nacional Autónoma de México, México.
Dr. Miguel Ángel Herrera Enríquez. Facultad de Medicina, Universidad Nacional Autónoma de México, México.
Dr. Andrés E. Castell Rodríguez. Facultad de Medicina, Universidad Nacional Autónoma de México, México.

Dirección editorial: Carlos Mendoza
Editora de desarrollo: Núria Llavina
Gerente de mercadotecnia: Stephanie Manzo Kindlick
Coordinadora de la revisión científica: Dra. Paola Gabriela Valdez Patzy
Cuidado de la edición: Doctores de Palabras
Diseño de portada: Jesús Esteban Mendoza
Impresión: C&C Offset Printing Co. Ltd. / Impreso en China

Se han adoptado las medidas oportunas para confirmar la exactitud de la información presentada y describir la práctica más aceptada. No obstante, los autores, los redactores y el editor no son responsables de los errores u omisiones del texto ni de las consecuencias que se deriven de la aplicación de la información que incluye, y no dan ninguna garantía, explícita o implícita, sobre la actualidad, integridad o exactitud del contenido de la publicación. Esta publicación contiene información general relacionada con tratamientos y asistencia médica que no debería utilizarse en pacientes individuales sin antes contar con el consejo de un profesional médico, ya que los tratamientos clínicos que se describen no pueden considerarse recomendaciones absolutas y universales.

El editor ha hecho todo lo posible para confirmar y respetar la procedencia del material que se reproduce en este libro y su copyright. En caso de error u omisión, se enmendará en cuanto sea posible. Algunos fármacos y productos sanitarios que se presentan en esta publicación sólo tienen la aprobación de la Food and Drug Administration (FDA) para uso limitado al ámbito experimental. Compete al profesional sanitario averiguar la situación de cada fármaco o producto sanitario que pretenda utilizar en su práctica clínica, por lo que aconsejamos consultar con las autoridades sanitarias competentes.

Derecho a la propiedad intelectual (C. P. Art. 270)
Se considera delito reproducir, plagiar, distribuir o comunicar públicamente, en todo o en parte, con ánimo de lucro y en perjuicio de terceros, una obra literaria, artística o científica, o su transformación, interpretación o ejecución artística fijada en cualquier tipo de soporte o comunicada a través de cualquier medio, sin la autorización de los titulares de los correspondientes derechos de propiedad intelectual o de sus cesionarios.

Reservados todos los derechos.
Copyright de la edición en español © 2020 Wolters Kluwer
ISBN de la edición en español: 978-84-17602-65-9
Depósito legal: M-35713-2019
Edición en español de la obra original en lengua inglesa *Histology: A Text and Atlas: with Correlated Cell and Molecular Biology*, 8.ª edición, editada por Michael H. Ross y Wojciech Pawlina, publicada por Wolters Kluwer.
Copyright © 2020 Wolters Kluwer

Two Commerce Square
2001 Market Street
Philadelphia, PA 19103
ISBN de la edición original: 978-14-96383-42-6

Esta edición está dedicada a **Teresa Pawlina**, *mi esposa, colega y mejor amiga, cuyo amor, paciencia y resistencia crearon un refugio seguro para trabajar en este libro de texto*

y

a mis hijos **Conrad Pawlina** *y* **Stephanie Pawlina Fixell** *y su esposo* **Ryan Fixell**, *cuyo estímulo y emoción siempre son contagiosos.*

PREFACIO

Esta 8.ª edición de *Histología: texto y atlas. Correlación con biología molecular y celular* continúa su tradición de introducir a los estudiantes de ciencias de la salud al mundo de la histología. Además, para comprender mejor la naturaleza de las células y los tejidos, el conocimiento de histología presentado está inmerso en anatomía, embriología y fisiología básicas, y viene acompañado por comentarios clínicos relevantes. Como en ediciones previas, este libro es una combinación de "atlas-texto" en el sentido de que las descripciones estándar de los conceptos histológicos de los libros de texto se complementan con una serie de esquemas, imágenes de tejidos y células y fotografías clínicas. Cada capítulo concluye con secciones de tipo atlas independientes para proporcionar láminas etiquetadas y de gran formato con leyendas detalladas que resaltan y resumen los elementos de la anatomía microscópica. *Histología: texto y atlas* es, por lo tanto, "dos libros en uno".

Esta edición de *Histología: texto y atlas. Correlación con biología molecular y celular* está destinada a servir como un recurso confiable para aquellos que buscan comprender la histología tanto desde la ciencia básica como desde la perspectiva clínica. La inclusión de información actual y actualizada proporciona un marco sólido sobre el cual continuar la exploración científica y la aplicación clínica. Como recurso para estudiantes, no debe abordarse con el objetivo de memorizar hechos detallados, sino más bien como una guía y explicación de conceptos clave que servirán para futuras actividades académicas.

En esta edición se han realizado las siguientes mejoras:

Las secciones de "Histología 101" han sido revisadas y rediseñadas. Estas secciones contienen resúmenes claros y concisos para una revisión rápida del material presentado en un formato de "notas adhesivas" al final de cada capítulo. El formato de viñeta está diseñado específicamente para estudiantes que necesitan una revisión rápida y es muy útil para la preparación de exámenes. Estas secciones fáciles de leer permiten la recuperación rápida de información con conceptos y hechos agrupados en notas adhesivas separadas. El diseño de notas adhesivas tiene un amplio espacio libre que proporciona a los estudiantes espacio para escribir sus propias notas a fin de complementar los puntos con viñetas.

Todas las figuras en este libro han sido cuidadosamente revisadas y actualizadas. Se han añadido varias figuras nuevas para mostrar la última interpretación de conceptos importantes con base en descubrimientos recientes en investigación molecular y celular. Todas las ilustraciones mantienen un estilo uniforme en todos los capítulos, con una paleta de colores agradable a la vista. Varios dibujos conceptuales se han alineado lado a lado con las microfotografías, una característica transmitida de ediciones anteriores que ha recibido gran reconocimiento de revisores, estudiantes y docentes.

Se actualizó el contenido en biología molecular y celular. El texto presentado en la 7.ª edición se ha actualizado para incluir los últimos avances en biología molecular y celular, biología de células madre, marcadores celulares y señalización celular. La 8.ª edición se centra en conceptos objetivo para ayudar a los estudiantes con la comprensión general del tema. Para introducir las sugerencias de los revisores, la 8.ª edición integra nueva información en biología celular con correlaciones clínicas, que los lectores verán como nuevos elementos de información clínica resaltados en texto azul y en "Cuadros" clínicos. Por ejemplo, dentro del análisis sobre la formación del hueso, el lector también puede descubrir una nueva explicación de la biología celular relacionada con las vesículas de la matriz secretadas en el proceso de mineralización ósea. Entre muchos temas que se complementaron y actualizaron, se pueden hallar nuevos análisis sobre el transporte vesicular en la célula, el citoesqueleto en las células nerviosas y las uniones tricelulares en las células epiteliales. También se ha añadido un análisis básico sobre los nuevos desarrollos en la preparación de tejidos y los métodos de microscopía de súper resolución que llevan la microscopía óptica al nivel subcelular.

Se han implementado innovaciones fáciles de leer. Al igual que en las ediciones anteriores de este libro, el objetivo es proporcionar acceso inmediato a conceptos importantes e información esencial. Los cambios introducidos en ediciones anteriores, como términos clave en negrita, información clínica en texto azul, páginas con bordes codificados por colores y un nuevo diseño para los cuadros de correlación clínica, fueron validados con entusiasmo por la nueva generación de usuarios de libros de texto y se han mantenido en esta edición. Los términos esenciales dentro de cada sección específica se introducen dentro del texto en una fuente llamativa, de gran tamaño, negrita y roja. El texto que contiene información clínica y los últimos hallazgos de la investigación se presentan en azul, con terminología relacionada con enfermedades, alteraciones, síntomas o mecanismos causales en letra azul negrita de gran tamaño. Cada *Cuadro* contiene texto clínico actualizado con aún más ilustraciones y dibujos, y se encuentra fácilmente dentro de cada capítulo. Un nuevo diseño de texto brillante y enérgico que resalta las nuevas ilustraciones y fotografías hace que la navegación del texto sea aún más fácil que antes. Todos estos elementos visualmente atractivos mantendrán a los lectores pasando página tras página.

Como en ediciones anteriores, todos los cambios se han hecho con los estudiantes en mente. El equipo de autores-editores se esforzó por obtener claridad y concisión, para así ayudar a los estudiantes a comprender el tema, familiarizarse con la información más reciente y aplicar los nuevos conocimientos.

Wojciech Pawlina

AGRADECIMIENTOS

Sigo agradecido con el creador de este libro, el Dr. **Michael H. Ross**, mi mentor, colega y querido amigo, por la capacidad de continuar con su visión de enseñar histología. En la última década, más o menos, se han producido muchos cambios en la educación sobre histología. Sin embargo, la visión del doctor de proporcionar un texto de histología de la mejor calidad, con imágenes superiores integradas con los avances más recientes en biología molecular y celular, así como datos clínicos de apoyo, permanece sin cambios. En los planes de estudios médicos actuales, a medida que los cursos de Histología siguen perdiendo su identidad a medida que se integran en bloques didácticos más grandes, existe la necesidad de un libro de texto integral del que los estudiantes puedan elegir pequeños fragmentos de conocimiento para sus tareas de aprendizaje específicas. Mientras editaba y escribía nuevas secciones para esta 8.ª edición, siempre me preguntaba cómo el Dr. Ross explicaría determinado concepto o idea. Él siempre estará presente en mi corazón y mis pensamientos.

Los cambios en la 8.ª edición surgen en gran medida de los comentarios y las sugerencias de estudiantes de todo el mundo que se han tomado el tiempo y el esfuerzo de enviarme correos electrónicos de lo que les gusta del libro y, lo que es más importante, de cómo podría mejorarse para ayudarlos a aprender mejor la histología. También he recibido comentarios reflexivos de mis estudiantes de primer año, que a menudo me dirigen a explorar nuevos descubrimientos y logros en los muchos campos relacionados con la histología. Les agradezco el agudo sentido con el cual mejoran este trabajo.

Además, muchos de mis colegas, quienes imparten cursos de Histología, Biología Celular, Inmunología y Fisiología en todo el mundo, han sido de ayuda para mejorar esta nueva edición. Muchos han sugerido un mayor énfasis en la relevancia clínica y los nuevos descubrimientos, en especial en las áreas de biología molecular y celular, que me esfuerzo continuamente por integrar a medida que se dan a conocer nuevas investigaciones. Otros han proporcionado nuevas microfotografías ópticas y electrónicas, acceso a sus colecciones de diapositivas virtuales o nuevas tablas, o han señalado dónde se deben volver a trazar los diagramas y las figuras existentes.

Específicamente, debo agradecer a los siguientes revisores, que han dedicado su tiempo a brindarme comentarios constructivos al planificar esta edición.

Stefanie Attardi, PhD
Oakland University William Beaumont School of Medicine
Rochester, Michigan

Baris Baykal, MD
Gülhane Military Medical Academy
Ankara, Turquía

Paul B. Bell, Jr., PhD
University of Oklahoma
Norman, Oklahoma

Jalaluddin Bin Mohamed, MBBS, PhD
National Defence University of Malaysia
Kuala Lumpur, Malasia

David E. Birk, PhD
University of Florida College of Medicine
Tampa, Florida

Christy Bridges, PhD
Mercer University School of Medicine
Macon, Georgia

Craig A. Canby, PhD
Des Moines University
Des Moines, Iowa

Stephen W. Carmichael, PhD
Mayo Clinic College of Medicine and Science
Rochester, Minnesota

Pike See Cheah, PhD
Universiti Putra Malaysia
Seri Kembangan, Selangor, Malasia

Kevin N. Christensen, MD
Winona Health
Winona, Minnesota

John Clancy, Jr., PhD
Loyola University Medical Center
Maywood, Illinois

Rita Colella, PhD
University of Louisville School of Medicine
Louisville, Kentucky

Iris M. Cook, PhD
State University of New York Westchester Community College
Valhalla, New York

Dongmei Cui, MD, PhD
University of Mississippi Medical Center
Jackson, Mississippi

Andrea Deyrup, MD, PhD
University of South Carolina School of Medicine Greenville
Greenville, South Carolina

Jennifer Eastwood, PhD
Burrell College of Osteopathic Medicine
Las Cruces, New Mexico

Rodrigo Enrique Elizondo-Omaña, MD, PhD
Facultad de Medicina de la Universidad Autónoma de Nuevo León
Monterrey, Nuevo León, México

Tamira Elul, PhD
Burrell College of Osteopathic Medicine
Vallejo, California

Francis A. Fakoya, MBChB, MSc, PhD
Mercer University School of Medicine
True Blue, Granada, Caribe

Bruce E. Felgenhauer, PhD
University of Louisiana at Lafayette
Lafayette, Louisiana

G. Ian Gallicano, PhD
Georgetown University School of Medicine
Washington, DC

Joaquin J. Garcia, MD
Mayo Clinic College of Medicine and Science
Rochester, Minnesota

Mathangi Gilkes, MBBS, MSc
Mercer University School of Medicine
True Blue, Granada, Caribe

Ferdinand Gomez, MS
Florida International University, Herbert Wertheim College of Medicine
Miami, Florida

Amos Gona, PhD
University of Medicine & Dentistry of New Jersey
New Brunswick, New Jersey

Ervin M. Gore, PhD
Middle Tennessee State University
Murfreesboro, Tennessee

Joseph P. Grande, MD, PhD
Mayo Clinic College of Medicine and Science
Rochester, Minnesota

Joseph A. Grasso, PhD
University of Connecticut Health Center
Farmington, Connecticut

Brian H. Hallas, PhD
New York Institute of Technology
Old Westbury, New York

Arthur R. Hand, DDS
University of Connecticut School of Dental Medicine
Farmington, Connecticut

Charlene Hoegler, PhD
Pace University – Pleasantville Campus
Pleasantville, New York

Christopher Horst Lillig, PhD
University of Greifswald
Greifswald, Alemania

Michael Hortsch, PhD
University of Michigan Medical School
Ann Arbor, Michigan

Jim Hutson, PhD
Texas Tech University
Lubbock, Texas

John-Olov Jansson, MD, PhD
University of Greifswald
Gotemburgo, Suecia

Cynthia J. M. Kane, PhD
University of Arkansas for Medical Sciences
Little Rock, Arkansas

G. M. Kibria, MD
National Defence University of Malaysia
Kuala Lumpur, Malasia

Thomas S. King, PhD
University of Texas Health Science Center at San Antonio
San Antonio, Texas

Penprapa S. Klinkhachorn, PhD
West Virginia University
Morgantown, West Virginia

Bruce M. Koeppen, MD, PhD
Quinnipiac University
Frank H. Netter MD School of Medicine
North Haven, Connecticut

Andrew Koob, PhD
University of Wisconsin-River Falls
River Falls, Wisconsin

Beverley Kramer, PhD
University of the Witwatersrand
Johannesburgo, Sudáfrica

Craig Kuehn, PhD
Western University of Health Sciences
Pomona, California

Nirusha Lachman, PhD
Mayo Clinic College of Medicine and Science
Rochester, Minnesota

Gavin R. Lawson, PhD
Western University of Health Sciences
Pomona, California

Susan LeDoux, PhD
University of South Alabama
Mobile, Alabama

Karen Leong, MD
University of Florida College of Medicine
Philadelphia, Pennsylvania

Kenneth M. Lerea, PhD
New York Medical College
Valhalla, New York

Frank Liuzzi, PhD
Burrell College of Osteopathic Medicine
Bradenton, Florida

Donald J. Lowrie, Jr., PhD
University of Florida College of Medicine
Cincinnati, Ohio

Kuo-Shyan Lu, PhD
National Taiwan University College of Medicine
Taipéi, Taiwán

Andrew T. Mariassy, PhD
Nova Southeastern University College of Medical Sciences
Fort Lauderdale, Florida

John P. Marinelli, MD
Mayo Clinic College of Medicine and Science
Rochester, Minnesota

Geoffrey W. McAuliffe, PhD
Rutgers Robert Wood Johnson Medical School
Piscataway, New Jersey

Kevin J. McCarthy, PhD
Louisiana State University Health Sciences Center
Shreveport
Shreveport, Louisiana

David L. McWhorter, PhD
Georgia Campus - Philadelphia College of Osteopathic Medicine
Suwanee, Georgia

Fabiola Medeiros, MD
University of Southern California
Keck School of Medicine
Los Angeles, California

William D. Meek, PhD
Oklahoma State University, College of Osteopathic Medicine
Tulsa, Oklahoma

Björn Meister, MD, PhD
Karolinska Institutet
Estocolmo, Suecia

Amir A. Mhawi, DVM, PhD
Mercer University School of Medicine
Saba, Caribe holandés

Siobhan Moyes, PhD
University of Plymouth
Plymouth, Reino Unido

Christine E. Niekrash, DMD
Quinnipiac University
Frank H. Netter MD School of Medicine
North Haven, Connecticut

Diego F. Nino, PhD
Louisiana State University Health Sciences Center,
Delgado Community College
New Orleans, Louisiana

Sasha N. Noe, DO, PhD
Saint Leo University
Saint Leo, Florida

Mohammad (Reza) Nourbakhsh, PhD
University of North Georgia
Dahlonega, Georgia

Ivón T. C. Novak, PhD
Universidad Nacional de Córdoba
Córdoba, Argentina

Joanne Orth, PhD
Mercer University School of Medicine
Downingtown, Pennsylvania

Fauziah Othman, DVM, PhD
Universiti Putra Malaysia
Seri Kembangan, Selangor, Malasia

Claus Oxvig, PhD
Aarhus University
Aarhus C, Dinamarca

Scott Paterson, PhD
University of Bristol
Plymouth, Reino Unido

Nalini Pather, PhD
University of New South Wales
Sídney, Australia

Thomas E. Phillips, PhD
University of Bristol
Columbia, Missouri

Stephen R. Planck, PhD
Oregon Health & Science University
Portland, Oregon

Harry H. Plymale, PhD
San Diego State University
San Diego, California

Rebecca L. Pratt, PhD
Oakland University William Beaumont School of Medicine
Rochester, Michigan

Margaret Pratten, PhD
University of Michigan Medical School
Nottingham, Reino Unido

Rongsun Pu, PhD
Kean University
East Brunswick, New Jersey

Edwin S. Purcell, PhD
University of Medicine and Health Sciences
Basseterre, San Cristóbal y Nieves

Romano Regazzi, PhD
University of Lausanne, Faculty of Biology and Medicine
Lausana, Suiza

Herman Reid, DVM, MD
Mercer University School of Medicine
Saba, Caribe holandés

Mary Rheuben, PhD
Michigan State University
East Lansing, Michigan

Michael S. Risley, PhD
Albert Einstein College of Medicine-Jack and Pearl Resnick Campus
Bronx, New York

Kem A. Rogers, PhD
Western University, Schulich School of Medicine and Dentistry
London, Ontario, Canadá

Melvin G. Rosenfeld, PhD
Mercer University School of Medicine
New York, New York

Jeffrey L. Salisbury, PhD
Mayo Clinic College of Medicine and Science
Rochester, Minnesota

David K. Saunders, PhD
University of North Georgia
Cedar Falls, Iowa

Roger C. Searle, PhD
Newcastle University, School of Medical Sciences
Plymouth, Reino Unido

Allen A. Smith, PhD
Barry University
Miami Shores, Florida

Carles Solsona, PhD
Facultad de Medicina de la Universidad Barcelona
Barcelona, España

Anca M. Stefan, MD
Georgia Regents University
Augusta, Georgia

Kathy Svoboda, PhD
Texas A&M College of Dentistry
Dallas, Texas

Jamil Talukder, DVM, PhD
University of Wisconsin-River Falls
Menomonie, Wisconsin

Sehime G. Temel, MD, PhD
Universidad Uludag
Bursa, Turquía

Barry Timms, PhD
Sanford School of Medicine, University of South Dakota
Vermillion, South Dakota

James J. Tomasek, PhD
University of Oklahoma Health Science Center
Oklahoma City, Oklahoma

John Matthew Velkey, PhD
University of Michigan
Ann Arbor, Michigan

Suvi Kristiina Viranta-Kovanen, PhD
Helsingin yliopisto
Helsinki, Finlandia

Robert Waltzer, PhD
Belhaven University
Jackson, Mississippi

Scott A. Weed, PhD
Mercer University School of Medicine
Morgantown, West Virginia

Anne-Marie Williams, PhD
Newcastle University, School of Medical Sciences
Hobart, Australia

Joan W. Witkin, PhD
Columbia University, College of Physicians and Surgeons
New York, New York

Robert W. Zajdel, PhD
State University of New York Upstate Medical University
Syracuse, New York

Renzo A. Zaldivar, MD
Oculofacial & Plastic Surgery Consultants
Morrisville, North Carolina

Algunos colegas han hecho contribuciones especialmente notables a este libro de texto. Estoy extremadamente agradecido con el Dr. **Joaquín J. García**, de la Mayo Clinic College of Medicine and Science, por proporcionar imágenes histológicas originales de la más alta calidad de varias muestras clínicas; con la Dra. **Ivón T. C. Novak**, de la Universidad Nacional de Córdoba en Argentina, por realizar una revisión detallada del sistema inmunitario con muchas sugerencias útiles para mejoras; con el Dr. **Michael Hortsch**, de la University of Michigan Medical School, por brindar orientación para obtener permiso para usar su excepcional colección de diapositivas de microscopía virtual y microfotografías electrónicas; con el Dr. **Kevin N. Christensen**, de Winona Health, por proporcionar imágenes histológicas originales de muestras extraídas durante los procedimientos de cirugía micrográfica de Mohs (fue la inspiración para crear una nuevo cuadro de correlación clínica sobre este procedimiento incluido en el capítulo sobre tegumentos); con la Dra. **Nirusha Lachman**, de la Mayo Clinic College of Medicine and Science, quien me dio ideas para realizar mejoras; y a los muchos otros médicos e investigadores que me dieron autorización para utilizar sus imágenes originales y únicas de reconstrucción digital y microfotografías ópticas y electrónicas en esta edición. Agradezco a todos las leyendas apropiadas de las figuras.

Cuando **Crystal Taylor**, editora principal de adquisiciones de Wolters Kluwer, me pidió que trabajara en esta 8.ª edición, me dio un gran incentivo. Ella simplemente dijo: "La señorita K volverá". **Kathleen H. Scogna**, dueña de Hunter Editorial Services LLC en Baltimore, Maryland, a quien llamo cariñosamente "**la señorita K**", fue mi editora favorita de ediciones previas de este libro. La fotografiaron en la 4.ª edición de este libro (2003) con el equipo del autor en el paseo Splash Mountain de Disneyland en Orlando, Florida. Ella hizo un trabajo increíble entonces y ha hecho un trabajo increíble ahora. La señorita K se aseguró de que el texto fuera legible y fluido de principio a fin. Con sus ojos frescos y su perspicacia, brindó comentarios honestos y consejos constructivos. Para cualquier autor, una relación basada en el respeto mutuo con un editor de confianza es esencial para un libro de texto exitoso. Tuve la suerte de experimentar esa relación mientras trabajaba con la señorita K.

Una vez más tuve el privilegio de que **Rob Duckwall**, de Dragonfly Media Group (Baltimore, Maryland), uno de los ilustradores médicos más talentosos de hoy en día, a quien me he referido en una edición anterior como el "Miguel Ángel de la Capilla Sixtina de Histología", y quien acordó trabajar en esta edición. Rob añadió varias ilustraciones nuevas y mejoró muchas de las antiguas en esta edición. Su compromiso y disposición para trabajar como equipo proporcionó una dinámica creativa sin precedentes que marcó la diferencia. Rob ha hecho de todas y cada una de las ilustraciones una obra de arte incomparable.

También deseo extender mi agradecimiento especial a **Jennifer Clements**, la directora de arte, por brindarme el apoyo continuo para volver a etiquetar y reemplazar imágenes en las secciones de texto y atlas de este libro. También estoy agradecido con **Andrea Vosburgh**, editora de desarrollo, por su ayuda con el diseño de la hermosa y singular portada de esta nueva edición. Un agradecimiento especial a **Crystal Taylor**, editora principal de adquisiciones, por su apoyo durante el desarrollo de este libro. Por último, mi sincero agradecimiento a **Harold Medina**, gerente de proyecto de Absolute Service, Inc. (Towson, Maryland), y su equipo de talentosos creadores por un trabajo excelente para llevar a buen término esta desafiante publicación.

CONTENIDO

Prefacio vi
Agradecimientos vii

1 Técnicas 1

FUNDAMENTOS DE LAS TÉCNICAS UTILIZADAS EN HISTOLOGÍA / 1
PREPARACIÓN DEL TEJIDO / 2
HISTOQUÍMICA Y CITOQUÍMICA / 3
MICROSCOPÍA / 12

Cuadro 1-1 Correlación clínica: biopsias por congelación / 4
Cuadro 1-2 Consideraciones funcionales: microespectrofotometría de Feulgen / 7
Cuadro 1-3 Correlación clínica: anticuerpos monoclonales en medicina / 9
Cuadro 1-4 Consideraciones funcionales: uso correcto del microscopio óptico / 17

HISTOLOGÍA 101 / 26

2 Citoplasma celular 28

FUNDAMENTOS DE LA CÉLULA Y EL CITOPLASMA / 28
ORGÁNULOS MEMBRANOSOS / 31
ORGÁNULOS NO MEMBRANOSOS / 62
INCLUSIONES / 77
MATRIZ CITOPLASMÁTICA / 79

Cuadro 2-1 Correlación clínica: enfermedades de almacenamiento lisosómico / 48
Cuadro 2-2 Correlación clínica: anomalías en los microtúbulos y los filamentos / 76
Cuadro 2-3 Correlación clínica: duplicación anómala de centriolos y el cáncer / 79

HISTOLOGÍA 101 / 80

3 Núcleo celular / 82

FUNDAMENTOS DEL NÚCLEO / 82
COMPONENTES NUCLEARES / 82
RENOVACIÓN CELULAR / 92
CICLO CELULAR / 92
MUERTE CELULAR / 99

Cuadro 3-1 Correlación clínica: pruebas citogenéticas / 87
Cuadro 3-2 Correlación clínica: regulación del ciclo celular y tratamiento del cáncer / 88

HISTOLOGÍA 101 / 104

4 Tejidos: conceptos y clasificación / 106

FUNDAMENTOS DE LOS TEJIDOS / 106
EPITELIO / 107
TEJIDO CONJUNTIVO / 108
TEJIDO MUSCULAR / 108
TEJIDO NERVIOSO / 109
HISTOGÉNESIS DE LOS TEJIDOS / 110
IDENTIFICACIÓN DE LOS TEJIDOS / 113

Cuadro 4-1 Correlación clínica: teratomas ováricos / 112

HISTOLOGÍA 101 / 114

5 Tejido epitelial 116

FUNDAMENTOS DE LA ESTRUCTURA Y LA FUNCIÓN EPITELIAL / 116
CLASIFICACIÓN DE LOS EPITELIOS / 117
POLARIDAD CELULAR /118
ESPECIALIZACIONES DE LA REGIÓN APICAL / 120
REGIÓN LATERAL Y SUS ESPECIALIZACIONES EN LA ADHESIÓN CELULAR / 133
REGIÓN BASAL Y SUS ESPECIALIZACIONES EN LA ADHESIÓN CÉLULA-MATRIZ EXTRACELULAR / 147
GLÁNDULAS / 157
RENOVACIÓN DE LAS CÉLULAS EPITELIALES / 160

Cuadro 5-1 Correlación clínica: metaplasia epitelial / 120
Cuadro 5-2 Correlación clínica: discinesia ciliar primaria (síndrome de los cilios inmóviles) / 133
Cuadro 5-3 Correlación clínica: complejos de unión como diana de agentes patógenos / 142
Cuadro 5-4 Consideraciones funcionales: terminología de la membrana y lámina basales / 150
Cuadro 5-5 Consideraciones funcionales: membranas mucosas y serosas / 161

HISTOLOGÍA 101 / 162

Láminas del atlas
LÁMINA 1 Epitelios planos y cúbicos simples / 164
LÁMINA 2 Epitelios simples y estratificados / 166
LÁMINA 3 Epitelios estratificados y tejidos epitelioides / 168

6 Tejido conjuntivo 170

FUNDAMENTOS DEL TEJIDO CONJUNTIVO / 170
TEJIDO CONJUNTIVO EMBRIONARIO / 170
TEJIDO CONJUNTIVO DEL ADULTO / 172
FIBRAS DEL TEJIDO CONJUNTIVO / 174
MATRIZ EXTRACELULAR / 186
CÉLULAS DEL TEJIDO CONJUNTIVO / 190

Cuadro 6-1 Correlación clínica: colagenopatías / 181
Cuadro 6-2 Correlación clínica: exposición al sol y cambios moleculares en la piel fotoenvejecida / 186
Cuadro 6-3 Correlación clínica: función de los miofibroblastos en la cicatrización / 196
Cuadro 6-4 Consideraciones funcionales: sistema fagocítico mononuclear / 197
Cuadro 6-5 Correlación clínica: función de los mastocitos y los basófilos en las reacciones alérgicas / 198

HISTOLOGÍA 101 / 202

Láminas del atlas
LÁMINA 4 Tejido conjuntivo denso irregular y laxo / 204
LÁMINA 5 Tejido conjuntivo denso regular, tendones y ligamentos / 206
LÁMINA 6 Fibras y láminas elásticas / 208

7 Tejido cartilaginoso 210

FUNDAMENTOS DEL TEJIDO CARTILAGINOSO / 210
CARTÍLAGO HIALINO / 210
CARTÍLAGO ELÁSTICO / 217
FIBROCARTÍLAGO / 217
CONDROGÉNESIS Y CRECIMIENTO DEL CARTÍLAGO / 218
REPARACIÓN DEL CARTÍLAGO HIALINO / 219

Cuadro 7-1 Correlación clínica: artrosis / 211
Cuadro 7-2 Correlación clínica: tumores malignos del cartílago (condrosarcomas) / 220

HISTOLOGÍA 101 / 222

Láminas del atlas
- **LÁMINA 7 Cartílago hialino / 224**
- **LÁMINA 8 Cartílago y esqueleto en desarrollo / 226**
- **LÁMINA 9 Cartílago elástico / 228**
- **LÁMINA 10 Fibrocartílago / 230**

8 Tejido óseo 232

FUNDAMENTOS DEL TEJIDO ÓSEO / 232
ESTRUCTURA GENERAL DE LOS HUESOS / 233
TIPOS DE TEJIDO ÓSEO / 235
CÉLULAS DEL TEJIDO ÓSEO / 237
FORMACIÓN DEL HUESO / 246
MINERALIZACIÓN BIOLÓGICA Y VESÍCULAS MATRICIALES / 253
EL TEJIDO ÓSEO COMO DIANA DE LAS HORMONAS ENDOCRINAS Y COMO ÓRGANO ENDOCRINO / 255
BIOLOGÍA DE LA REPARACIÓN ÓSEA / 258

Cuadro 8-1 Correlación clínica: artropatías / 235
Cuadro 8-2 Correlación clínica: osteoporosis / 256
Cuadro 8-3 Correlación clínica: factores nutricionales en la osificación / 258
Cuadro 8-4 Consideraciones funcionales: regulación hormonal del crecimiento óseo / 259

HISTOLOGÍA 101 / 262

Láminas del atlas
- **LÁMINA 11 Hueso desgastado / 264**
- **LÁMINA 12 Tejido óseo y huesos / 266**
- **LÁMINA 13 Osificación endocondral I / 268**
- **LÁMINA 14 Osificación endocondral II / 270**
- **LÁMINA 15 Osificación intramembranosa / 272**

9 Tejido adiposo 274

FUNDAMENTOS DEL TEJIDO ADIPOSO / 274
TEJIDO ADIPOSO BLANCO / 274
TEJIDO ADIPOSO PARDO / 279
TRANSDIFERENCIACIÓN DEL TEJIDO ADIPOSO / 284

Cuadro 9-1 Correlación clínica: obesidad / 281
Cuadro 9-2 Correlación clínica: tumores del tejido adiposo / 283
Cuadro 9-3 Correlación clínica: tomografía por emisión de positrones e interferencia del tejido adiposo pardo / 285

HISTOLOGÍA 101 / 286

Láminas del atlas
- **LÁMINA 16 Tejido adiposo / 288**

10 Tejido sanguíneo 290

FUNDAMENTOS DE LA SANGRE / 290
PLASMA / 291
ERITROCITOS / 293
LEUCOCITOS / 297
TROMBOCITOS / 309
HEMOGRAMA / 312
FORMACIÓN DE LAS CÉLULAS DE LA SANGRE (HEMATOPOYESIS) / 313
MÉDULA ÓSEA / 323

Cuadro 10-1 Correlación clínica: sistemas de grupos sanguíneos ABO y Rh / 295
Cuadro 10-2 Correlación clínica: hemoglobina en pacientes con diabetes / 297
Cuadro 10-3 Correlación clínica: alteraciones de la hemoglobina / 298
Cuadro 10-4 Correlación clínica: alteraciones hereditarias de los neutrófilos (enfermedad granulomatosa crónica) / 303
Cuadro 10-5 Correlación clínica: degradación de la sangre e ictericia / 305
Cuadro 10-6 Correlación clínica: celularidad de la médula ósea / 324

HISTOLOGÍA 101 / 326

Láminas del atlas
- **LÁMINA 17 Eritrocitos y granulocitos / 328**
- **LÁMINA 18 Agranulocitos y médula ósea roja / 330**
- **LÁMINA 19 Eritropoyesis / 332**
- **LÁMINA 20 Granulocitopoyesis / 334**

11 Tejido muscular 336

FUNDAMENTOS Y CLASIFICACIÓN DEL MÚSCULO / 336
MÚSCULO ESQUELÉTICO / 337
MÚSCULO CARDÍACO / 354
MÚSCULO LISO / 358

Cuadro 11-1 Consideraciones funcionales: metabolismo muscular e isquemia / 342
Cuadro 11-2 Correlación clínica: distrofias musculares. Distrofina y proteínas asociadas / 345
Cuadro 11-3 Correlación clínica: miastenia grave / 350
Cuadro 11-4 Consideraciones funcionales: comparación entre los tres tipos de músculo / 364

HISTOLOGÍA 101 / 366

Láminas del atlas
- **LÁMINA 21 Músculo esquelético I / 368**
- **LÁMINA 22 Músculo esquelético II y microscopía electrónica / 370**
- **LÁMINA 23 Unión miotendinosa / 372**
- **LÁMINA 24 Músculo cardíaco / 374**
- **LÁMINA 25 Músculo cardíaco y fibras de Purkinje / 376**
- **LÁMINA 26 Músculo liso / 378**

12 Tejido nervioso 380

FUNDAMENTOS DEL SISTEMA NERVIOSO / 380
COMPOSICIÓN DEL TEJIDO NERVIOSO / 381
NEURONA / 381
CÉLULAS DE SOSTÉN DEL SISTEMA NERVIOSO: NEUROGLÍA / 395

ORIGEN DE LAS CÉLULAS DEL TEJIDO NERVIOSO / 405
ORGANIZACIÓN DEL SISTEMA NERVIOSO PERIFÉRICO / 406
ORGANIZACIÓN DEL SISTEMA NERVIOSO AUTÓNOMO / 408
ORGANIZACIÓN DEL SISTEMA NERVIOSO CENTRAL / 412
RESPUESTA DE LAS NEURONAS A UNA LESIÓN / 416

Cuadro 12-1 Correlación clínica: enfermedad de Parkinson / 390
Cuadro 12-2 Correlación clínica: enfermedades desmielinizantes / 397
Cuadro 12-3 Correlación clínica: formación de cicatrices en el sistema nervioso central (gliosis reactiva) / 419

HISTOLOGÍA 101 / 420

Láminas del atlas
LÁMINA 27 Ganglios simpáticos y de la raíz dorsal / 422
LÁMINA 28 Nervio periférico / 424
LÁMINA 29 Cerebro / 426
LÁMINA 30 Cerebelo / 428
LÁMINA 31 Médula espinal / 430

13 Sistema cardiovascular 432

FUNDAMENTOS DEL SISTEMA CARDIOVASCULAR/ 432
CORAZÓN / 433
CARACTERÍSTICAS GENERALES DE LAS ARTERIAS Y LAS VENAS / 440
ARTERIAS / 447
CAPILARES / 452
ANASTOMOSIS ARTERIOVENOSAS / 455
VENAS / 455
VASOS SANGUÍNEOS ATÍPICOS / 458
VASOS LINFÁTICOS / 459

Cuadro 13-1 Correlación clínica: ateroesclerosis / 442
Cuadro 13-2 Correlación clínica: hipertensión / 448
Cuadro 13-3 Correlación clínica: coronariopatía / 460

HISTOLOGÍA 101 / 462

Láminas del atlas
LÁMINA 32 Corazón / 464
LÁMINA 33 Aorta / 466
LÁMINA 34 Arterias musculares y venas medianas / 468
LÁMINA 35 Arteriolas, vénulas y vasos linfáticos / 470

14 Sistema inmunitario y tejidos y órganos linfáticos 472

FUNDAMENTOS DE LOS SISTEMAS INMUNITARIO Y LINFÁTICO / 472
CÉLULAS DEL SISTEMA INMUNITARIO / 474
TEJIDOS Y ÓRGANOS LINFÁTICOS 488

Cuadro 14-1 Consideraciones funcionales: origen de los nombres de los linfocitos T y B / 479
Cuadro 14-2 Correlación clínica: reacciones de hipersensibilidad / 480
Cuadro 14-3 Correlación clínica: virus de la inmunodeficiencia humana y síndrome de inmunodeficiencia adquirida / 491
Cuadro 14-4 Correlación clínica: linfadenitis reactiva (inflamatoria) / 505

HISTOLOGÍA 101 / 510

Láminas del atlas
LÁMINA 36 Amígdalas palatinas / 512
LÁMINA 37 Ganglio linfático I / 514
LÁMINA 38 Ganglio linfático II / 516
LÁMINA 39 Bazo I / 518
LÁMINA 40 Bazo II / 520
LÁMINA 41 Timo / 522

15 Sistema tegumentario 524

FUNDAMENTOS DEL SISTEMA TEGUMENTARIO / 524
ESTRATOS DE LA PIEL / 525
CÉLULAS DE LA EPIDERMIS / 529
ESTRUCTURAS DE LA PIEL / 536

Cuadro 15-1 Correlación clínica: tipos de cáncer de origen epidérmico / 527
Cuadro 15-2 Correlación clínica: cirugía micrográfica de Mohs / 537
Cuadro 15-3 Consideraciones funcionales: color de la piel / 543
Cuadro 15-4 Consideraciones funcionales: crecimiento y características del pelo / 544
Cuadro 15-5 Correlación clínica: sudoración y enfermedad / 544
Cuadro 15-6 Correlación clínica: reparación cutánea / 550

HISTOLOGÍA 101 / 552

Láminas del atlas
LÁMINA 42 Piel I / 554
LÁMINA 43 Piel II / 556
LÁMINA 44 Glándulas sudoríparas apocrinas y ecrinas / 558
LÁMINA 45 Glándulas sudoríparas y sebáceas / 560
LÁMINA 46 Piel y receptores sensoriales / 562
LÁMINA 47 Folículo piloso y uña / 564

16 Sistema digestivo I: cavidad bucal y estructuras asociadas 566

FUNDAMENTOS DEL SISTEMA DIGESTIVO / 566
CAVIDAD BUCAL / 567
LENGUA / 569
DIENTES Y SUS TEJIDOS DE SOPORTE / 573
GLÁNDULAS SALIVALES / 585

Cuadro 16-1 Correlación clínica: el fundamento genético del gusto / 575
Cuadro 16-2 Correlación clínica: clasificaciones de las denticiones permanente (secundaria) y decidual (primaria) / 578
Cuadro 16-3 Correlación clínica: caries dentales / 586
Cuadro 16-4 Correlación clínica: tumores de las glándulas salivales / 592

HISTOLOGÍA 101 / 594

Láminas del atlas
LÁMINA 48 Labio y unión mucocutánea / 596
LÁMINA 49 Lengua I / 598
LÁMINA 50 Lengua II. Papilas foliadas y corpúsculos gustativos / 600
LÁMINA 51 Glándula submandibular / 602
LÁMINA 52 Glándula parótida / 604
LÁMINA 53 Glándula sublingual / 606

17 Sistema digestivo II: tubo digestivo 608

FUNDAMENTOS DEL TUBO DIGESTIVO / 608
ESÓFAGO / 611

ESTÓMAGO / 613
INTESTINO DELGADO / 626
INTESTINO GRUESO / 635

Cuadro 17-1 Correlación clínica: anemia perniciosa y enfermedad ulcerosa péptica / 617
Cuadro 17-2 Correlación clínica: síndrome de Zollinger-Ellison / 618
Cuadro 17-3 Consideraciones funcionales: sistema endocrino gastrointestinal / 619
Cuadro 17-4 Consideraciones funcionales: funciones digestivas y absortivas de los enterocitos / 624
Cuadro 17-5 Consideraciones funcionales: funciones inmunitarias del tubo digestivo / 633
Cuadro 17-6 Correlación clínica: patrón de distribución de los vasos linfáticos y enfermedades del intestino grueso / 639
Cuadro 17-7 Correlación clínica: cáncer colorrectal / 641

HISTOLOGÍA 101 / 642

Láminas del atlas
LÁMINA 54 Esófago / 644
LÁMINA 55 Esófago y estómago, región del cardias / 646
LÁMINA 56 Estómago I / 648
LÁMINA 57 Estómago II / 650
LÁMINA 58 Unión gastroduodenal / 652
LÁMINA 59 Duodeno / 654
LÁMINA 60 Yeyuno / 656
LÁMINA 61 Íleon / 658
LÁMINA 62 Colon / 660
LÁMINA 63 Apéndice / 662
LÁMINA 64 Conducto anal / 664

18 Sistema digestivo III: hígado, vesícula biliar y páncreas 666

HÍGADO / 666
VESÍCULA BILIAR / 680
PÁNCREAS / 683

Cuadro 18-1 Correlación clínica: lipoproteínas / 668
Cuadro 18-2 Correlación clínica: insuficiencia cardíaca congestiva, sobredosis de paracetamol y necrosis hepática / 674
Cuadro 18-3 Correlación clínica: producción de insulina y enfermedad de Alzheimer / 690
Cuadro 18-4 Consideraciones funcionales: síntesis de insulina, un ejemplo de procesamiento postraduccional / 691

HISTOLOGÍA 101 / 692

Láminas del atlas
LÁMINA 65 Hígado I / 694
LÁMINA 66 Hígado II / 696
LÁMINA 67 Vesícula biliar / 698
LÁMINA 68 Páncreas / 700

19 Sistema respiratorio 702

FUNDAMENTOS DEL SISTEMA RESPIRATORIO / 702
CAVIDADES NASALES / 703
FARINGE / 708
LARINGE / 708
TRÁQUEA / 710
BRONQUIOS / 715
BRONQUIOLOS / 716
ALVÉOLOS / 719
IRRIGACIÓN SANGUÍNEA / 724
VASOS LINFÁTICOS / 725
INERVACIÓN / 725

Cuadro 19-1 Correlación clínica: afecciones frecuentes de la mucosa nasal / 715
Cuadro 19-2 Correlación clínica: metaplasia escamosa en las vías respiratorias / 717
Cuadro 19-3 Correlación clínica: asma / 718
Cuadro 19-4 Correlación clínica: fibrosis quística / 725
Cuadro 19-5 Correlación clínica: enfermedad pulmonar obstructiva crónica y neumonía / 726

HISTOLOGÍA 101 / 728

Láminas del atlas
LÁMINA 69 Mucosa olfatoria / 730
LÁMINA 70 Laringe / 732
LÁMINA 71 Tráquea / 734
LÁMINA 72 Bronquiolos y vías aéreas terminales / 736
LÁMINA 73 Bronquiolo terminal, bronquiolo respiratorio y alvéolos / 738

20 Aparato urinario 740

FUNDAMENTOS DEL APARATO URINARIO / 740
ESTRUCTURA GENERAL DEL RIÑÓN / 741
FUNCIÓN TUBULAR RENAL / 756
CÉLULAS INTERSTICIALES / 761
HISTOFISIOLOGÍA DEL RIÑÓN / 762
IRRIGACIÓN SANGUÍNEA / 763
VASOS LINFÁTICOS / 765
INERVACIÓN / 765
URÉTER, VEJIGA Y URETRA / 766

Cuadro 20-1 Consideraciones funcionales: riñón y vitamina D / 741
Cuadro 20-2 Correlación clínica: glomerulonefritis inducida por anticuerpos antimembrana basal glomerular (síndrome de Goodpasture) / 754
Cuadro 20-3 Correlación clínica: sistema renina-angiotensina-aldosterona e hipertensión / 755
Cuadro 20-4 Correlación clínica: uroanálisis (examen general de orina) / 756
Cuadro 20-5 Consideraciones funcionales: estructura y función de los canales de acuaporina / 762
Cuadro 20-6 Consideraciones funcionales: regulación de la función del conducto colector por la hormona antidiurética / 763

HISTOLOGÍA 101 / 770

Láminas del atlas
LÁMINA 74 Riñón I / 772
LÁMINA 75 Riñón II / 774
LÁMINA 76 Riñón III / 776
LÁMINA 77 Riñón IV / 778
LÁMINA 78 Uréter / 780
LÁMINA 79 Vejiga / 782

21 Órganos endocrinos 784

FUNDAMENTOS DEL SISTEMA ENDOCRINO / 784
HIPÓFISIS (GLÁNDULA PITUITARIA) / 787
HIPOTÁLAMO / 797
GLÁNDULA PINEAL / 798
GLÁNDULA TIROIDES / 799
GLÁNDULAS PARATIROIDES / 806
GLÁNDULAS SUPRARRENALES / 808

Cuadro 21-1 Consideraciones funcionales: regulación de la secreción hipofisaria / 788
Cuadro 21-2 Correlación clínica: fundamentos de las endocrinopatías / 796
Cuadro 21-3 Correlación clínica: enfermedades relacionadas con la secreción de vasopresina / 796
Cuadro 21-4 Correlación clínica: función tiroidea anómala / 805
Cuadro 21-5 Correlación clínica: células cromafines y feocromocitoma / 814
Cuadro 21-6 Consideraciones funcionales: biosíntesis de las hormonas suprarrenales / 816

HISTOLOGÍA 101 / 818

Láminas del atlas
LÁMINA 80 Hipófisis I / 820
LÁMINA 81 Hipófisis II / 822
LÁMINA 82 Glándula pineal / 824
LÁMINA 83 Glándulas paratiroides y tiroides / 826
LÁMINA 84 Glándula suprarrenal I / 828
LÁMINA 85 Glándula suprarrenal II / 830

22 Aparato reproductor masculino 832

FUNDAMENTOS DEL APARATO REPRODUCTOR MASCULINO / 832
TESTÍCULOS / 832
ESPERMATOGÉNESIS / 839
TÚBULOS SEMINÍFEROS / 845
CONDUCTOS INTRATESTICULARES / 850
SISTEMA DE LAS VÍAS ESPERMÁTICAS / 850
GLÁNDULAS SEXUALES ACCESORIAS / 854
PRÓSTATA / 855
SEMEN / 859
PENE / 860

Cuadro 22-1 Consideraciones funcionales: regulación hormonal de la espermatogénesis / 839
Cuadro 22-2 Correlación clínica: factores que afectan la espermatogénesis / 840
Cuadro 22-3 Correlación clínica: antígenos específicos de los espermatozoides y respuesta inmunitaria / 849
Cuadro 22-4 Correlación clínica: hipertrofia prostática benigna y cáncer de próstata / 857
Cuadro 22-5 Correlación clínica: mecanismo de la erección y disfunción eréctil / 860

HISTOLOGÍA 101 / 862

Láminas del atlas
LÁMINA 86 Testículo I / 864
LÁMINA 87 Testículo II / 866
LÁMINA 88 Conductillos eferentes y epidídimo / 868
LÁMINA 89 Cordón espermático y conducto deferente / 870
LÁMINA 90 Próstata / 872
LÁMINA 91 Vesículas seminales / 874

23 Aparato reproductor femenino 876

FUNDAMENTOS DEL APARATO REPRODUCTOR FEMENINO / 876
OVARIOS / 877
TROMPAS UTERINAS / 891
ÚTERO / 893
PLACENTA / 901
VAGINA / 906
GENITALES EXTERNOS / 907
GLÁNDULAS MAMARIAS / 909

Cuadro 23-1 Correlación clínica: poliquistosis ovárica / 884
Cuadro 23-2 Correlación clínica: fecundación *in vitro* / 890
Cuadro 23-3 Consideraciones funcionales: resumen de la regulación hormonal del ciclo ovárico / 894
Cuadro 23-4 Correlación clínica: la placenta / 905
Cuadro 23-5 Correlación clínica: citología de cuello uterino (prueba de Papanicoláu) / 908
Cuadro 23-6 Correlación clínica: cáncer de cuello uterino e infecciones por virus del papiloma humano / 914
Cuadro 23-7 Consideraciones funcionales: lactancia e infertilidad / 915

HISTOLOGÍA 101 / 916

Láminas del atlas
LÁMINA 92 Ovarios I / 920
LÁMINA 93 Ovarios II / 922
LÁMINA 94 Cuerpo lúteo / 924
LÁMINA 95 Trompas uterinas / 926
LÁMINA 96 Útero I / 928
LÁMINA 97 Útero II / 930
LÁMINA 98 Cuello uterino / 932
LÁMINA 99 Placenta I / 934
LÁMINA 100 Placenta II / 936
LÁMINA 101 Vagina / 938
LÁMINA 102 Glándula mamaria sin estimulación / 940
LÁMINA 103 Glándula mamaria en etapa proliferativa avanzada y lactancia / 942

24 Ojo 944

FUNDAMENTOS DEL OJO / 944
ESTRUCTURA GENERAL DEL OJO / 944
ESTRUCTURA MICROSCÓPICA DEL OJO / 947
ESTRUCTURAS ACCESORIAS DEL OJO / 969

Cuadro 24-1 Correlación clínica: glaucoma / 954
Cuadro 24-2 Correlación clínica: desprendimiento de retina / 955
Cuadro 24-3 Correlación clínica: degeneración macular relacionada con la edad / 956
Cuadro 24-4 Correlación clínica: imágenes clínicas de la retina / 961
Cuadro 24-5 Correlación clínica: daltonismo / 964
Cuadro 24-6 Correlación clínica: conjuntivitis / 968

HISTOLOGÍA 101 / 972

Láminas del atlas
LÁMINA 104 Ojo I / 974
LÁMINA 105 Ojo II: retina / 976
LÁMINA 106 Ojo III: segmento anterior / 978
LÁMINA 107 Ojo IV: esclerótica, córnea y cristalino / 980

25 Oído 982

FUNDAMENTOS DEL OÍDO / 982
OÍDO EXTERNO / 982
OÍDO MEDIO / 983
OÍDO INTERNO / 987

Cuadro 25-1 Correlación clínica: otoesclerosis / 988
Cuadro 25-2 Correlación clínica: hipoacusia (disfunción vestibular) / 996
Cuadro 25-3 Correlación clínica: vértigo / 1001

HISTOLOGÍA 101 / 1002

Láminas del atlas
LÁMINA 108 Oído / 1004
LÁMINA 109 Conducto coclear y órgano de Corti / 1006

Índice alfabético de materias 1008

1 TÉCNICAS

FUNDAMENTOS DE LAS TÉCNICAS UTILIZADAS EN HISTOLOGÍA / 1

PREPARACIÓN DEL TEJIDO / 2

Tinción con hematoxilina-eosina con fijación en formalina / 2
Otros fijadores / 3
Otras técnicas de tinción / 3

HISTOQUÍMICA Y CITOQUÍMICA / 3

Composición química de las muestras histológicas / 4
Fundamentos químicos de la tinción / 5
Digestión enzimática / 7
Histoquímica enzimática / 7
Inmunocitoquímica / 7
Técnicas de hibridación / 10
Autorradiografía / 11
Microscopía de expansión / 12

MICROSCOPÍA / 12

Microscopía óptica / 12
Estudio de un preparado histológico en el microscopio óptico / 14
Otros sistemas ópticos / 15
Microscopía de superresolución / 21
Microscopía electrónica / 21
Microscopía de fuerza atómica / 23
Microscopía virtual / 23

Cuadro 1-1 Correlación clínica: biopsias por congelación / 4
Cuadro 1-2 Consideraciones funcionales: microespectrofotometría de Feulgen / 7
Cuadro 1-3 Correlación clínica: anticuerpos monoclonales en medicina / 9
Cuadro 1-4 Consideraciones funcionales: uso correcto del microscopio óptico / 17

HISTOLOGÍA 101 / 26

■ FUNDAMENTOS DE LAS TÉCNICAS UTILIZADAS EN HISTOLOGÍA

El objetivo de un curso de histología es lograr que el estudiante comprenda la microanatomía de las células, los tejidos y los órganos, así como correlacionar estas estructuras con su función.

La ***histología*** (*gr., histos, tejido; gr., logia, ciencia*), también llamada ***anatomía microscópica***, es el estudio científico de las estructuras microscópicas de los tejidos y los órganos del cuerpo. La histología moderna no es solo una ciencia descriptiva, sino que también incluye numerosos aspectos de la biología molecular y celular, que ayudan a describir la organización y la función celular. Las técnicas utilizadas por los histólogos son muy diversas. La mayoría de los contenidos de un curso de histología se pueden formular en términos de la microscopía óptica. En la actualidad, los estudiantes en los laboratorios de histología utilizan ya sea **microscopios ópticos** o, con mayor frecuencia, **microscopía virtual**, en la que se pueden observar muestras microscópicas sobre la pantalla de un equipo informático o dispositivo móvil. Antes se realizaba una interpretación más detallada de la microanatomía con **microscopio electrónico** (**ME**), tanto con el **ME de transmisión** (**MET**) como con el **ME de barrido** (**MEB**). Hoy en día, el **microscopio de fuerza atómica** (**MFA**) también puede proporcionar **imágenes de alta resolución** que son comparables o incluso mejores que las obtenidas con el MET. Tanto el ME como el MFA, debido a su resolución mayor y aumento más útil, suelen ser el último paso en la adquisición de datos a partir de muchas técnicas auxiliares de la biología celular y molecular. Sin embargo, el empleo de técnicas de superresolución se está incrementando en la investigación biológica celular y molecular, en gran parte porque se pueden obtener imágenes de alta resolución directamente de las células vivas mediante microscopía de fluorescencia. Estas **técnicas auxiliares** incluyen:

- Varios métodos de tinción (que mejoran el contraste de las imágenes microscópicas)
- Histoquímica y citoquímica
- Técnicas de inmunocitoquímica y de hibridación
- Autorradiografía

- Cultivo de tejidos y órganos
- Separación de células y orgánulos por centrifugación diferencial
- Preparación tisular especializada (p. ej., en la microscopía de expansión)
- Técnicas microscópicas especializadas (p. ej., microscopía de superresolución)
- Sistemas ópticos especializados (p. ej., microscopios de polarización, de barrido confocal o de fluorescencia de lámina de luz)

Los estudiantes pueden sentirse ajenos a estas técnicas y procedimientos experimentales debido a que no suelen tener una experiencia directa con ellos en los programas actuales de la asignatura. Sin embargo, es importante conocer estos procedimientos especializados y los datos que proporcionan. *Este capítulo ofrece un resumen de las técnicas y una explicación de cómo los datos aportados por estas pueden ayudar al estudiante a comprender mejor la función de las células, los tejidos y los órganos.*

Un problema que enfrentan los estudiantes de histología es comprender la naturaleza de la imagen bidimensional del preparado histológico de una microfotografía electrónica y cómo esta imagen se relaciona con la estructura tridimensional de la cual proviene. Para salvar esta brecha conceptual, primero es necesario presentar una descripción de las técnicas mediante las cuales se producen los preparados y las muestras de la microscopía electrónica.

■ PREPARACIÓN DEL TEJIDO

Tinción con hematoxilina-eosina con fijación en formalina

El corte habitual teñido con hematoxilina-eosina es la muestra que se utiliza con mayor frecuencia.

El conjunto de preparados que se entrega a cada estudiante junto con el microscopio óptico en general contiene muestras **fijadas con formalina** (**formol**), **incluidas en parafina** y **teñidas con hematoxilina-eosina** (**H&E**). Casi todas las microfotografías ópticas en la sección del *Atlas* de esta obra son de preparados de estos grupos de estudio. Además, la mayoría de las microfotografías utilizadas para ilustrar tejidos y órganos en la cátedra y las conferencias de histología son de estos preparados. A veces se emplean otras técnicas de tinción para mostrar componentes específicos de las células y los tejidos; varias de estas técnicas se describen más adelante.

El primer paso en la preparación de una muestra de tejido u órgano es la fijación para conservar la estructura.

La **fijación**, que en general se logra mediante una sustancia química o una mezcla de estas, conserva de forma permanente la estructura del tejido para tratamientos posteriores. Las muestras deben sumergirse en el fijador inmediatamente después de extraerse del cuerpo. La fijación sirve para:

- Detener el metabolismo celular.
- Impedir la degradación enzimática de las células y los tejidos por autólisis (autodigestión).
- Destruir microorganismos patógenos, como bacterias, hongos o virus.
- Endurecer el tejido como resultado de la formación de enlaces cruzados o de la desnaturalización de moléculas de proteínas.

El fijador más habitual es la **formalina**, una solución acuosa de formaldehído al 37% (formol), en diluciones variadas y en combinación con otras sustancias químicas y amortiguadores. El formaldehído conserva la estructura general de la célula y de los componentes extracelulares al reaccionar con los grupos amino de las proteínas (a menudo, con los enlaces cruzados de residuos de lisina). Como el formaldehído no altera de forma significativa la estructura tridimensional, las proteínas mantienen su capacidad para reaccionar con anticuerpos específicos. Esta propiedad es importante en los métodos inmunocitoquímicos de tinción (*véase* p. 7). La solución comercial estándar de formaldehído amortiguado con fosfatos (pH 7) actúa con lentitud, pero penetra bien en el tejido. Sin embargo, como no reacciona con los lípidos, es un mal fijador de las membranas celulares.

En el segundo paso, la muestra se prepara para su inclusión en parafina con el fin de permitir su corte.

Para examinar una muestra, se requiere de su infiltración con un **medio de inclusión** que permita realizar cortes muy finos, en general en el rango de 5-15 µm (1 micrón [µm] equivale a 1/1000 milímetros [mm]; tabla 1-1). Después de la fijación, la muestra se **lava** y se **deshidrata** en una serie de disoluciones de alcohol cuya concentración se incrementa al 100% para remover el agua. En el siguiente paso, el **aclaramiento**, se utilizan solventes orgánicos como el xileno o el tolueno, que son miscibles tanto en alcohol como en **parafina**, para extraer el alcohol antes de la infiltración de la muestra con la parafina fundida.

Cuando la parafina fundida se ha enfriado y endurecido, se corta para formar un bloque de tamaño adecuado. Este bloque se coloca en una máquina cortadora especial, el **microtomo**, que lo secciona con una cuchilla de acero. Los cortes obtenidos se montan sobre un portaobjetos de vidrio utilizando un **medio de montaje** como adhesivo. El *medio de montaje* es una solución que se endurece en un montaje permanente y mantiene la muestra unida al vidrio, lo que evita su deterioro con el tiempo (oscurecimiento, desvanecimiento, disolución, cristalización, etc.). Los medios de montaje permanente no acuosos empleados con mayor frecuencia son resinas sintéticas basadas en tolueno (Permount®), bálsamo de Canadá (una trementina hecha de la resina del abeto balsámico) y muchos otros. Los medios de base acuosa se usan a menudo en inmunocitoquímica e incluyen productos a base de glicerol y gelatina.

En el tercer paso, la muestra se tiñe para permitir su observación.

Como los cortes en parafina son incoloros, la muestra todavía no está lista para su observación bajo el microscopio óptico. Para teñir los cortes histológicos, la parafina debe disolverse y extraerse, otra vez con xileno o tolueno, y los tejidos deben rehidratarse mediante una serie de disoluciones de alcohol con concentración decre-

TABLA 1-1 Equivalentes lineales de empleo frecuente

1 picómetro	=	0.01 angstrom (Å)
1 angstrom	=	0.1 nanómetro (nm)
10 angstroms	=	1 nanómetro
1 nanómetro	=	1 000 picómetros (pm)
1000 nanómetros	=	1 micrón (µm)
1000 micrones	=	1 milímetro (mm)

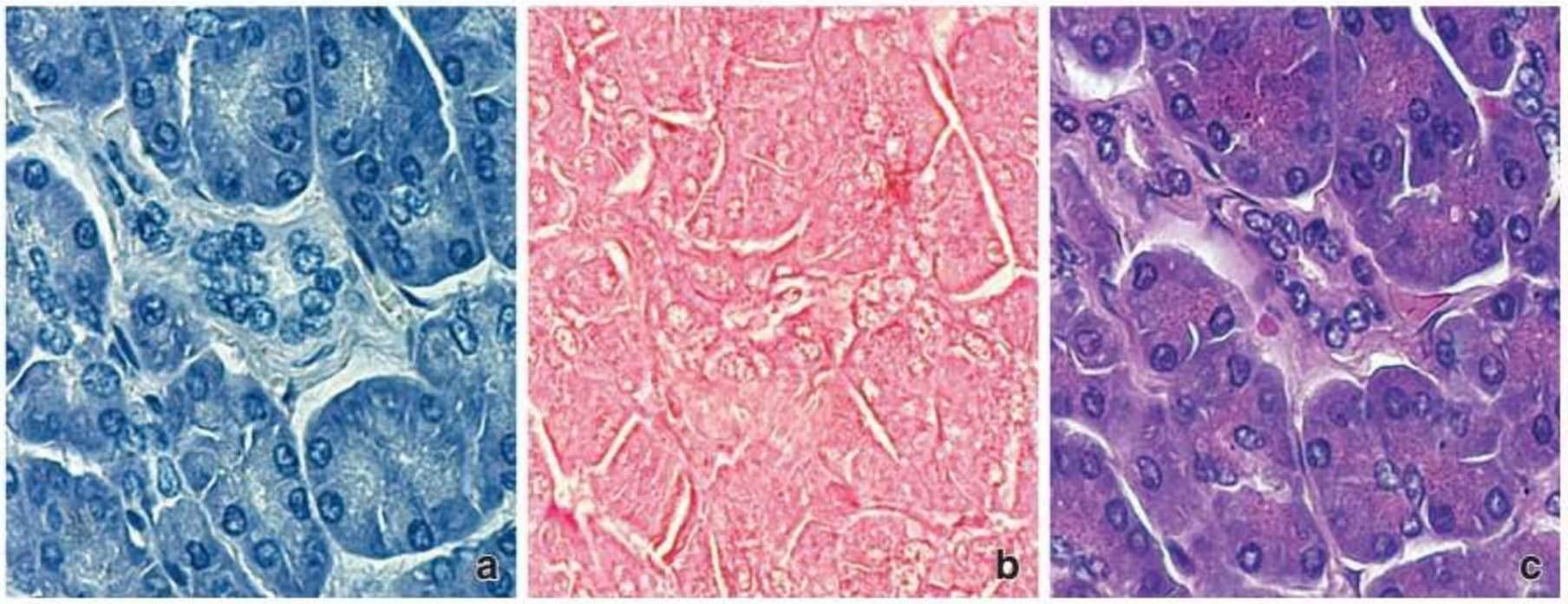

FIGURA 1-1. Tinción con hematoxilina-eosina (H&E). Este conjunto de muestras del páncreas son secciones en serie (adyacentes) que permiten observar el efecto de la hematoxilina y la eosina utilizadas solas y en combinación. **a.** Esta microfotografía solo revela la tinción con hematoxilina. Aunque hay una tinción global de la muestra, los componentes y las estructuras que tienen una alta afinidad por el colorante se tiñen con mayor intensidad (p. ej., el ADN nuclear y las áreas de la célula que contienen ARN citoplasmático). **b.** En esta microfotografía, la eosina (la contratinción) también tiene un efecto de tinción global cuando se usa sola. Sin embargo, se aprecia que el núcleo es menos visible que en la muestra teñida solo con hematoxilina. Una vez que la muestra está teñida con hematoxilina y se prepara para ser teñida con eosina en una disolución de alcohol, la hematoxilina que no está estrechamente unida se pierde y la eosina tiñe aquellos componentes con los que tiene una alta afinidad. **c.** En esta microfotografía se aprecia el efecto de la tinción combinada de H&E. 480×.

ciente. A continuación, el tejido sobre el portaobjetos se tiñe con **hematoxilina** en agua. Debido a que el colorante de contraste, la **eosina**, es más soluble en alcohol que en agua, se vuelve a deshidratar la muestra a través de una serie de disoluciones alcohólicas de concentración creciente y después se tiñe con eosina en alcohol. En la figura 1-1 se presentan los resultados de la tinción con hematoxilina sola, con eosina sola y con ambos colorantes. Una vez teñida, la muestra se pasa por xileno o tolueno y se le coloca un medio de montaje no acuoso encima antes de cubrirla con un cubreobjetos para obtener un preparado permanente.

Otros fijadores

La formalina no preserva todos los componentes de las células y los tejidos.

Si bien los cortes teñidos con H&E de muestras fijadas en formalina resultan prácticos, ya que muestran adecuadamente las características estructurales generales, no permiten dilucidar la composición química específica de los elementos celulares. Además, muchos componentes se pierden durante la preparación de la muestra. Para conservar estos componentes y estructuras, se deben utilizar otras técnicas de fijación. En general, estas técnicas se fundamentan en un conocimiento sólido de la química implicada. Por ejemplo, los alcoholes y solventes orgánicos que se usan en preparados de rutina diluyen los lípidos neutros.

Para conservar los lípidos neutros, como los de las células adiposas, deben emplearse cortes por congelación de tejido fijado en formalina y colorantes que se disuelvan en grasa; para conservar las estructuras de la membrana, se utilizan fijadores especiales con metales pesados, como permanganato y osmio, que se unen a los fosfolípidos (cuadro 1-1). El uso rutinario de **tetróxido de osmio** como fijador en la microscopía electrónica es la razón principal del excelente estado de conservación de las membranas en las microfotografías electrónicas.

Otras técnicas de tinción

La hematoxilina y la eosina se usan principalmente para observar las características estructurales.

A pesar de las ventajas de la tinción con H&E, el procedimiento no permite ver de forma adecuada ciertos componentes estructurales de los cortes histológicos, como la elastina, las fibras reticulares, las membranas basales y los lípidos. Cuando se desea observar estos componentes, se pueden utilizar otros métodos de tinción, en su mayoría selectivos. Estos procedimientos incluyen la orceína y la fucsina-resorcina para el material elástico y la impregnación argéntica para las fibras reticulares y las membranas basales. Las bases químicas de muchos métodos de tinción no se entienden por completo. Comprender los conceptos básicos de un procedimiento de tinción es a menudo más importante que conocer con precisión todos los pasos que están involucrados en ese proceso.

■ HISTOQUÍMICA Y CITOQUÍMICA

Los procedimientos químicos específicos pueden proporcionar información acerca de la función de las células y de los componentes extracelulares de los tejidos.

Los procedimientos histoquímicos y citoquímicos pueden basarse en la **unión específica de un colorante**, en el uso de **anticuerpos marcados con un colorante fluorescente para un componente celular** en particular o en la **actividad enzimática inherente** de un elemento constitutivo de la célula. Además, muchas macromoléculas presentes en las células pueden detectarse mediante una **autorradiografía**, en la cual precursores moleculares marcados radioactivamente se agregan a las células y los tejidos antes de la fijación. Muchos de estos procedimientos pueden emplearse en preparados tanto para la microscopía óptica como para la electrónica.

CUADRO 1-1

CORRELACIÓN CLÍNICA: BIOPSIAS POR CONGELACIÓN

Algunas veces se solicita a un patólogo que evalúe inmediatamente el tejido obtenido durante la cirugía, en especial cuando el diagnóstico patológico instantáneo puede determinar cómo procederá la operación. Hay varias indicaciones para realizar una evaluación de este tipo, conocida habitualmente como ***corte por congelación*** o *cortes congelados*. Lo más frecuente es que un cirujano en el quirófano pida un corte por congelación cuando no tiene un diagnóstico preoperatorio o cuando se deben identificar hallazgos intraoperatorios inesperados. Además, el cirujano puede querer determinar si se ha extirpado toda una masa patológica dentro del límite de tejido sano y si el margen de la resección quirúrgica está libre de tejido enfermo. Los cortes por congelación también se emplean en combinación con otros procedimientos como la endoscopia o la biopsia con aguja fina para confirmar si el material de biopsia obtenido se podrá utilizar en estudios patológicos adicionales.

En la preparación de los cortes por congelación hay tres pasos principales involucrados:

- **Congelación de la muestra de tejido.** Las muestras pequeñas de tejido se congelan usando dióxido de carbono comprimido o mediante inmersión en un líquido frío (isopentano) a una temperatura de −50 °C. La congelación puede lograrse en un refrigerador especial de alta eficiencia. La congelación vuelve sólido el tejido y permite la sección con un microtomo.
- **Corte del tejido congelado.** El corte se realiza, en general, dentro de un criostato, un compartimento refrigerado que contiene un microtomo. Como el tejido está congelado, se pueden efectuar cortes extremadamente finos (5-10 μm). Las secciones se montan sobre un portaobjetos.
- **Tinción de los cortes.** La tinción se lleva a cabo para diferenciar los núcleos celulares del resto del tejido. Las tinciones más utilizadas para las secciones congeladas son H&E, azul de metileno (fig. C1-1-1) y ácido peryódico de Schiff.

El proceso completo de preparación y evaluación de los cortes congelados puede finalizarse en solo 10 minutos. El tiempo total para obtener resultados depende en gran medida del tiempo de transporte del tejido desde el quirófano al laboratorio de patología, la técnica histológica utilizada y la experiencia del patólogo. Luego, los hallazgos se comunican directamente al cirujano que espera en el quirófano.

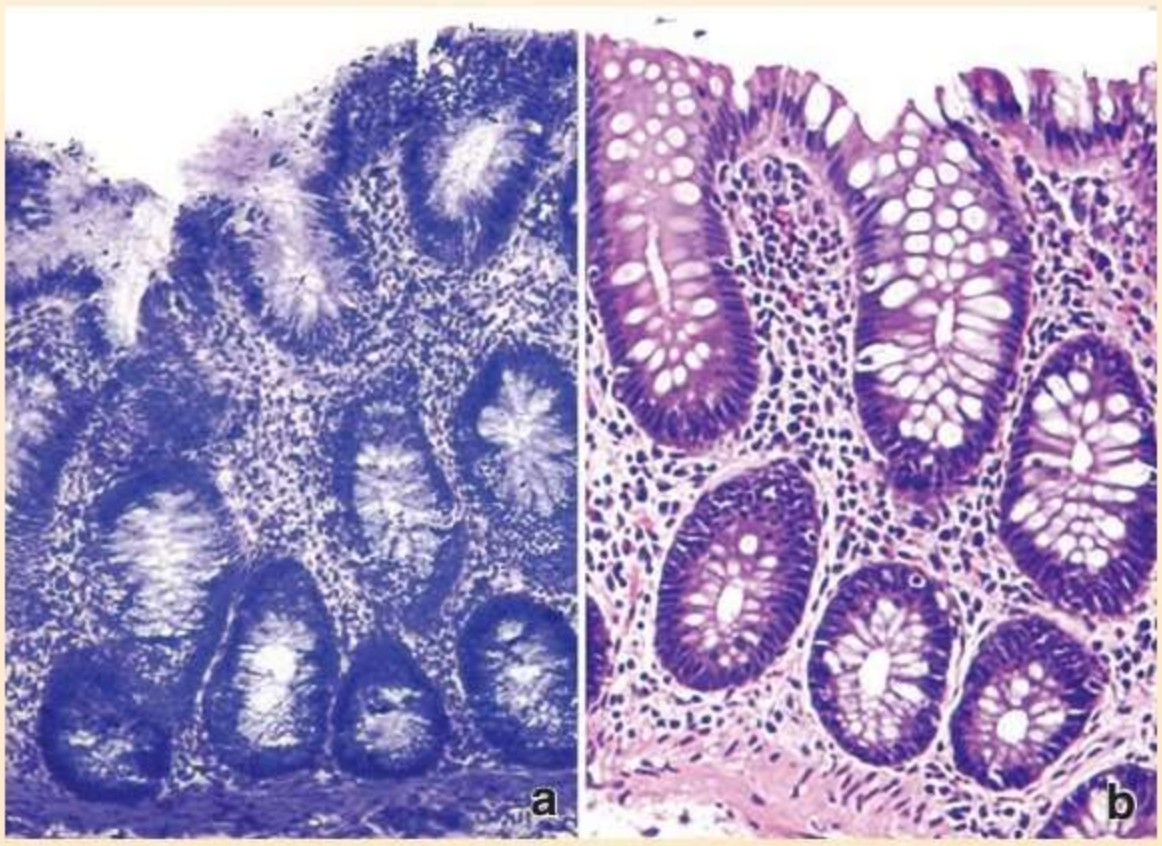

FIGURA C1-1-1. Evaluación de una muestra obtenida durante una cirugía mediante la técnica de corte por congelación. a. En esta microfotografía se observa una muestra obtenida del intestino grueso que se preparó mediante la técnica de corte por congelación y se tiñó con *azul* de metileno. 160×. **b.** Parte de la muestra se fijó en formalina y se procesó como una preparación rutinaria de H&E. El estudio del corte por congelación reveló que era normal. Este diagnóstico se confirmó más tarde al examinar la muestra de H&E preparada de forma rutinaria. 180× (cortesía del Dr. Daniel W. Visscher).

Antes de analizar la química de las tinciones de rutina y de las técnicas histoquímicas y citoquímicas, es conveniente describir brevemente la naturaleza de un corte histológico de rutina.

Composición química de las muestras histológicas

La composición química de un tejido listo para una tinción de rutina difiere de la composición del tejido vivo.

Los componentes que permanecen después de la fijación son principalmente moléculas grandes que no se disuelven con facilidad, en especial después de aplicar el fijador. Estas moléculas, sobre todo aquellas que reaccionan con otras moléculas grandes para formar complejos macromoleculares, en general se conservan en una sección de tejido. Los siguientes son ejemplos de estos grandes complejos macromoleculares:

- **Nucleoproteínas** formadas por ácidos nucleicos unidos a proteínas.
- **Proteínas intracelulares del citoesqueleto** en complejos con proteínas asociadas.
- **Proteínas extracelulares** en grandes agregados insolubles, unidos a moléculas similares mediante enlaces cruzados de moléculas vecinas, como ocurre en la formación de las fibras de colágeno.
- **Complejos de fosfolípidos y proteínas (o hidratos de carbono) en las membranas.**

Estas moléculas constituyen la estructura de las células y los tejidos, es decir, son los elementos celulares del tejido. Son la base de la organización del tejido que se observa con el microscopio.

En muchos casos, un elemento estructural es al mismo tiempo una unidad funcional. Por ejemplo, en el caso de las proteínas que forman los filamentos contráctiles de las células musculares, estos son los componentes estructurales visibles y además participan en el proceso de contracción. El ácido ribonucleico (ARN) del citoplasma aparece como parte de un componente estructural (p. ej., el ergastoplasma o retículo endoplásmico rugoso [RER] de las células secretoras o el cuerpo de Nissl de las neuronas) y es también el participante activo en las síntesis de proteínas.

Muchos de los componentes tisulares desaparecen durante el proceso de preparación de rutina de los cortes teñidos con hematoxilina-eosina.

Aunque los ácidos nucleicos, las proteínas y los fosfolípidos en su mayoría se conservan en los cortes tisulares, también se pierden de forma considerable. Las proteínas y los ácidos nucleicos pequeños, como los ARN de transferencia, en general desaparecen durante la preparación del tejido. Como ya se mencionó, los lípidos neutros suelen disolverse en los solventes orgánicos utilizados en la preparación de tejidos. También pueden perderse otras moléculas grandes, por ejemplo, al ser hidrolizadas como consecuencia del pH desfavorable de las soluciones fijadoras. Algunos ejemplos de moléculas que se pierden durante la fijación de rutina en fijadores acuosos son:

- **Glucógeno** (hidrato de carbono intracelular abundante en el hígado y las células musculares).
- **Proteoglucanos** y **glucosaminoglucanos** (hidratos de carbono complejos extracelulares que se encuentran en el tejido conjuntivo).

Sin embargo, estas moléculas pueden conservarse si se utilizan fijadores no acuosos para el glucógeno o se añaden agentes ligadores especiales a la solución fijadora que preserven las moléculas extracelulares que contienen hidratos de carbono.

También se pierden componentes solubles, iones y moléculas pequeñas durante la preparación de muestras de parafina.

Se pierden metabolitos intermedios, glucosa, sodio, cloro y sustancias similares durante la preparación de muestras de rutina en parafina teñidas con H&E. Muchas de estas sustancias pueden estudiarse en preparados especiales, a veces con una pérdida considerable de la integridad estructural. Estos iones y pequeñas moléculas solubles no constituyen los elementos celulares de un tejido; participan en procesos de síntesis o reacciones celulares. Cuando pueden conservarse y detectarse mediante técnicas específicas, aportan información muy valiosa sobre el metabolismo celular, el transporte activo y otros procesos vitales de las células. El agua, una molécula muy versátil, participa en estas reacciones y procesos y contribuye a estabilizar la estructura macromolecular a través de uniones de hidrógeno.

Fundamentos químicos de la tinción

Colorantes ácidos y básicos

La hematoxilina y la eosina son los colorantes de uso más frecuente en la histología.

Un colorante **ácido**, como la **eosina**, tiene una *carga neta negativa* en su parte coloreada y se describe con la fórmula general [colorante$^-$ Na$^+$].

Un **colorante básico** tiene una *carga neta positiva* en su parte coloreada y se describe con la fórmula general [colorante$^+$Cl$^-$].

La **hematoxilina** no es exactamente un colorante básico, pero tiene propiedades muy semejantes a las de estos. El color de un colorante no está relacionado con el hecho de que sea ácido o básico, como lo demuestran los ejemplos de colorantes ácidos o básicos presentados en la tabla 1-2.

TABLA 1-2 Algunos colorantes básicos y ácidos

Colorantes	Color
Básicos	
Verde de metilo	Verde
Azul de metileno	Azul
Pironina G	Rojo
Azul de toluidina	Azul
Ácidos	
Fucsina ácida	Rojo
Anilina azul	Azul
Eosina	Rojo
Naranja G	Naranja

Los colorantes básicos reaccionan con los componentes aniónicos de las células y de los tejidos (que tienen una carga neta negativa).

Los **componentes aniónicos** incluyen los grupos fosfato de los ácidos nucleicos, los grupos sulfato de los glucosaminoglucanos y los grupos carboxilo de las proteínas. La capacidad de estos grupos aniónicos para reaccionar con un colorante básico se denomina ***basofilia*** (*afinidad por bases o álcalis*). Los componentes tisulares que se tiñen con hematoxilina también exhiben basofilia.

La reacción de los grupos aniónicos varía según el pH:

- Con un *pH alto* (cerca de 10), los tres grupos están ionizados y disponibles para la reacción con el colorante básico mediante uniones electrostáticas.
- Con un *pH ligeramente ácido a neutro* (de 5 a 7), los grupos fosfato y sulfato están ionizados y disponibles para reaccionar con el colorante básico a través de uniones electrostáticas.
- Con un *pH bajo* (inferior a 4), solo los grupos sulfato se mantienen ionizados y reaccionan con colorantes básicos.

Por lo tanto, la tinción con colorantes básicos a un pH determinado se puede utilizar para centrar el estudio sobre grupos aniónicos específicos; como estos grupos predominan en ciertas macromoléculas, la tinción sirve como un indicador de estas.

Como se mencionó anteriormente, la **hematoxilina** no es un colorante básico en sentido estricto: se emplea con un **mordiente** (un intermediario entre el componente del tejido y el colorante). El mordiente hace que la tinción se parezca a un colorante básico. La unión en el complejo **tejido-mordiente-hematoxilina** no es un simple enlace electrostático; cuando los cortes se colocan en agua, la hematoxilina no se disocia del tejido. La hematoxilina es adecuada para aquellos procedimientos tintoriales en los que dicha tinción viene seguida por soluciones acuosas de colorantes ácidos. A diferencia de la hematoxilina, los colorantes básicos verdaderos no suelen utilizarse en secuencias en las que estos van seguidos por un colorante ácido. Los colorantes básicos verdaderos tienden a disociarse del tejido durante los lavados en soluciones acuosas entre las dos soluciones de tinción.

Los colorantes ácidos reaccionan con los grupos catiónicos en las células y los tejidos, en particular, con los grupos amino ionizados de las proteínas.

La reacción de los **grupos catiónicos** con un colorante ácido recibe el nombre de ***acidofilia*** (*afinidad por los ácidos*). Las reacciones de los componentes celulares y tisulares con los colorantes ácidos no son tan específicas ni tan precisas como las reacciones con los colorantes básicos.

Aunque el enlace electrostático es el factor principal en la unión primaria de un colorante ácido con el tejido, no es el único; por ello, los colorantes ácidos a veces se utilizan en combinación para teñir selectivamente distintos componentes tisulares. Por ejemplo, en la **técnica de tinción de Mallory** se emplean tres colorantes ácidos: anilina azul, fucsina ácida y naranja G. Estos colorantes tiñen de forma selectiva el colágeno, el citoplasma (en general) y los eritrocitos, respectivamente. La fucsina ácida también tiñe los núcleos.

En otras técnicas con varios colorantes ácidos, la hematoxilina se emplea para teñir primero los núcleos y luego se aplican colorantes ácidos para teñir selectivamente el citoplasma y las fibras extracelulares. La tinción selectiva de los componentes del tejido por los colorantes ácidos es atribuible a factores relativos, como el tamaño y el grado de acumulación de las moléculas del colorante, así como la permeabilidad y la "densidad" del tejido.

Los colorantes básicos también pueden utilizarse en combinación o de forma secuencial (p. ej., verde de metilo y pironina para estudiar la síntesis y la secreción de proteínas), pero estas combinaciones no son de uso tan difundido como las de los colorantes ácidos.

Hay pocas sustancias dentro de las células y en la matriz extracelular que presentan basofilia.

Entre estas sustancias se incluyen:

- **Heterocromatina** y **nucléolos** en el núcleo (principalmente por los grupos fosfato ionizados en los ácidos nucleicos de ambos).
- **Componentes citoplasmáticos**, como el ergastoplasma (también por los grupos fosfato ionizados en el ARN ribosómico).
- **Materiales extracelulares**, por ejemplo, los hidratos de carbono complejos de la matriz del cartílago (por los grupos sulfato ionizados).

La tinción con colorantes ácidos es menos específica, pero más sustancias dentro de las células y en la matriz extracelular presentan acidofilia.

Entre estas sustancias se incluyen:

- La mayoría de los **filamentos citoplasmáticos**, en especial los de las células musculares.
- La mayoría de los **componentes membranosos** intracelulares y gran parte del citoplasma no especializado.
- La mayoría de las **fibras extracelulares** (principalmente debido a grupos amino ionizados).

Metacromasia

Ciertos colorantes básicos reaccionan con componentes tisulares que cambian su color normal de azul a rojo o púrpura; este cambio de la absorbancia se llama *metacromasia*.

El mecanismo subyacente para la **metacromasia** es la presencia de **polianiones** en el tejido. Cuando estos tejidos se tiñen con una solución colorante básica concentrada, como el **azul de toluidina**, las moléculas del colorante están lo suficientemente cerca como para formar agregados diméricos y poliméricos. Las propiedades de absorción de estos agregados difieren de las propiedades individuales de absorción de las moléculas no agregadas de colorante.

Las estructuras celulares y tisulares que tienen altas concentraciones de grupos sulfato y fosfato ionizados, como la sustancia fundamental del cartílago ionizado, los gránulos de heparina de los mastocitos y el retículo endoplasmático rugoso de los plasmocitos, exhiben metacromasia. Por lo tanto, el azul de toluidina se observará de púrpura a rojo cuando tiña estos componentes.

Grupos aldehído y el reactivo de Schiff

La capacidad de la fucsina básica decolorada (reactivo de Schiff) para reaccionar con los grupos aldehído causa la aparición de un color rojo distintivo y es la base de las reacciones de ácido peryódico de Schiff y de Feulgen.

La reacción de **ácido peryódico de Schiff** (**PAS, *periodic acid-Schiff reaction***) tiñe hidratos de carbono y macromoléculas con abundancia de estos. Se usa para mostrar el glucógeno en las células, el moco en diversas células y tejidos, y la membrana basal subyacente en epitelios y fibras reticulares en el tejido conjuntivo. El reactivo de Schiff también se utiliza en la **reacción de Feulgen**, basada en una hidrólisis débil con ácido clorhídrico para teñir el ácido desoxirribonucleico (ADN).

La reacción de PAS tiene los siguientes fundamentos:

- Los anillos de hexosa de los hidratos de carbono contienen carbonos contiguos, cada uno de los cuales lleva un grupo hidroxilo (–OH).
- Las hexosaminas de los glucosaminoglucanos contienen carbonos contiguos, uno de los cuales lleva un grupo –OH, mientras que el otro lleva un grupo amino ($-NH_2$).
- El ácido peryódico escinde la unión entre estos átomos de carbono contiguos y forma grupos aldehído.
- Estos grupos aldehído reaccionan con el reactivo de Schiff para dar un color púrpura distintivo.

La tinción PAS de la membrana basal (fig. 1-2) y las fibras reticulares se basa en el contenido o asociación de proteoglucanos (hidratos de carbono complejos asociados con un núcleo proteínico). Esta tinción es una alternativa a los métodos de impregnación argéntica, que también se basan en la reacción con las moléculas de sacáridos en los proteoglucanos.

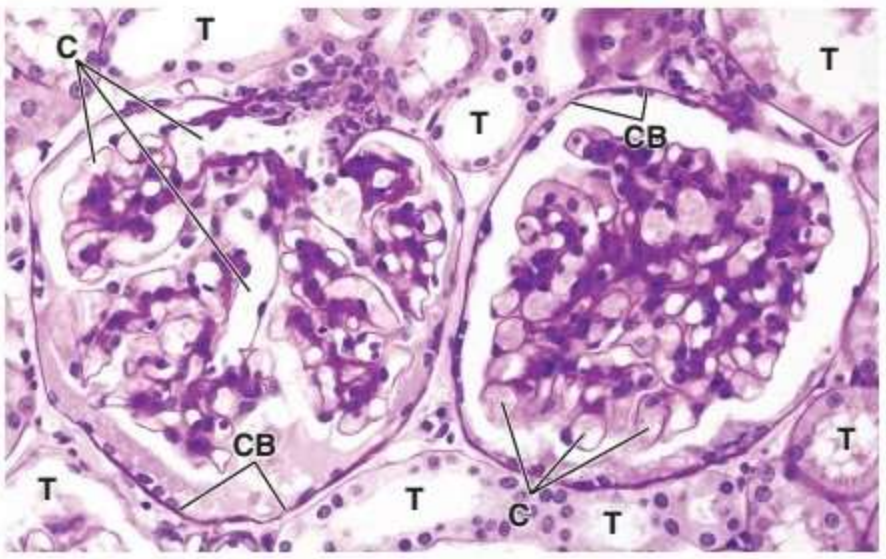

FIGURA 1-2. Microfotografía de tejido renal teñido con el método del ácido peryódico de Schiff (PAS). En este método histoquímico se muestran y localizan los hidratos de carbono y las macromoléculas ricas en estas sustancias. Las membranas basales son positivas al PAS, como lo muestra el color *magenta* de estos sitios. Los túbulos renales (*T*) están delimitados por la membrana basal teñida que rodea los túbulos. Los capilares glomerulares (*C*) y el epitelio de la cápsula de Bowman (*CB*) también presentan membranas basales PAS positivas. La tinción de contraste de la muestra, con hematoxilina, permite visualizar los núcleos celulares. 320×.

CUADRO 1-2

CONSIDERACIONES FUNCIONALES: MICROESPECTROFOTOMETRÍA DE FEULGEN

La **microespectrofotometría de Feulgen** es una técnica creada para estudiar los aumentos de ADN en las células en desarrollo y para analizar la *ploidía*, es decir, la cantidad de veces que se multiplica el contenido normal de ADN de una célula (se dice que una célula normal, sin división, es *diploide*; un espermatozoide o un óvulo son *haploides*). Para cuantificar el ADN nuclear se utilizan dos técnicas: **citometría estática** para las secciones de tejido y **citometría de flujo** para las células individuales.

La citometría estática de las muestras de tumores teñidas con Feulgen utiliza microespectrofotometría junto con un sistema de imágenes digitalizadas para medir la absorción de luz emitida por las células y los grupos celulares en una longitud de onda de 560 nm. Por otra parte, la citometría de flujo emplea instrumentos capaces de detectar solo células individuales que pasan por un sensor en un medio líquido. Esta técnica proporciona un análisis rápido y cuantitativo de una sola célula para medir la emisión de luz fluorescente.

Actualmente, la microespectrofotometría de Feulgen se utiliza para estudiar los cambios en el contenido de ADN en células en división que experimentan diferenciación. También se emplea en la clínica para analizar cantidades anómalas de cromosomas (patrones de ploidía) en células malignas. En cuanto a las células malignas que tienen un patrón en gran parte diploide, se dice que están "bien diferenciadas"; los tumores con estos tipos de células tienen un mejor pronóstico que los tumores *aneuploides* (que no son múltiplos de la cantidad haploide de ADN) y las células tetraploides. La microespectrofotometría de Feulgen ha sido particularmente útil para estudiar adenocarcinomas específicos (cánceres epiteliales) y cáncer de mama, riñón, colon (y otros cánceres digestivos), endometrio (epitelio uterino) y ovario. Es una de las herramientas más valiosas para los patólogos al momento de evaluar el potencial metastásico de estos tumores y durante la toma de decisiones de pronóstico y tratamiento.

La **reacción de Feulgen** se basa en la escisión de las purinas de la desoxirribosa del ADN mediante una hidrólisis ácida débil; el anillo sacárido se abre y se forman grupos aldehído. Una vez más, los grupos aldehído recién formados reaccionan con el reactivo de Schiff para generar el color púrpura característico (cuadro 1-2). La reacción del reactivo de Schiff con el ADN es **estequiométrica**, lo que significa que el producto de esta reacción es mensurable y proporcional a la cantidad de ADN. Por consiguiente, se puede usar en los métodos espectrofotométricos para cuantificar la cantidad de ADN en el núcleo de una célula. El ARN no se tiñe con el reactivo de Schiff porque carece de desoxirribosa.

Digestión enzimática

La digestión enzimática de una sección adyacente de un componente específico teñido (como glucógeno, ADN o ARN) puede usarse para confirmar la identidad del material que se tiñe.

El material intracelular que se tiñe mediante la reacción de PAS puede identificarse como glucógeno a través del tratamiento previo de los cortes con diastasa o amilasa. La falta de tinción después de este tratamiento identifica de manera positiva el material teñido como glucógeno.

Del mismo modo, el pretratamiento de los cortes histológicos con una desoxirribonucleasa (ADNasa) impedirá la tinción de Feulgen en esos cortes; el tratamiento de las muestras de epitelios secretores de proteínas con una ribonucleasa (ARNasa) evitará la tinción del ergastoplasma con colorantes básicos.

Histoquímica enzimática

Las técnicas histoquímicas también se utilizan para identificar y localizar enzimas en células y tejidos.

Para localizar enzimas en cortes histológicos, se debe tener un cuidado especial en la fijación con el fin de preservar la actividad enzimática. En general, la fijación aldehídica leve es el método preferido. En estos procedimientos se detecta el producto de reacción de la actividad enzimática y no la enzima propiamente dicha. En general, se utiliza un **reactivo de captura**, ya sea un colorante o un metal pesado, para atrapar o fijar el producto de la reacción de la enzima mediante su precipitación en el sitio de reacción. En una reacción típica para detectar una enzima hidrolítica, el corte histológico se coloca en una solución que contiene un sustrato (AB) y un agente de captura (T), el cual precipitará uno de los productos de la siguiente manera:

$$AB + T \xrightarrow{\text{enzima}} AT + B$$

En esta fórmula se muestra que AT es el producto final capturado y B es el sustrato hidrolizado.

Por medio de estas técnicas fue posible correlacionar el lisosoma (identificado por primera vez en estudios celulares de centrifugación diferencial) con un componente vacuolar visible en microfotografías electrónicas. En los tejidos sometidos a una fijación débil, las hidrolasas ácidas y las esterasas contenidas en los lisosomas reaccionan con un sustrato adecuado. La mezcla reactiva también contiene iones de plomo que se precipitan (p. ej., fosfato de plomo derivado de la acción de la fosfatasa ácida). Entonces, el producto reactivo precipitado puede observarse tanto con un microscopio óptico como con uno electrónico. Se han desarrollado procedimientos histoquímicos similares para mostrar la fosfatasa alcalina, las adenosinas trifosfatasas (ATPasas) de varios tipos (incluida la Na^+/K^+ ATPasa, que es la base enzimática de la bomba de sodio en células y tejidos), diversas esterasas y numerosas enzimas respiratorias (fig. 1-3a).

Uno de los métodos histoquímicos más habituales (empleado con frecuencia junto con la inmunocitoquímica) usa una peroxidasa de rábano para la detección de antígenos mediada por enzimas. Un sustrato ampliamente utilizado para la peroxidasa de rábano es la 3,3'-diaminobenzidina (DAB), un compuesto orgánico incoloro que genera un producto insoluble de color pardo en el sitio de la reacción enzimática (fig. 1-3b). El producto de esta reacción enzimática se puede localizar de manera simple en las células, con lo que produce imágenes de alta resolución tanto en un microscopio óptico como en uno electrónico.

Inmunocitoquímica

La especificidad de la reacción entre el antígeno y el anticuerpo es el fundamento de la inmunocitoquímica.

Los **anticuerpos**, también denominados ***inmunoglobulinas***, son glucoproteínas producidas por células específicas del sistema inmunitario como respuesta a una proteína extraña o **antígeno**.

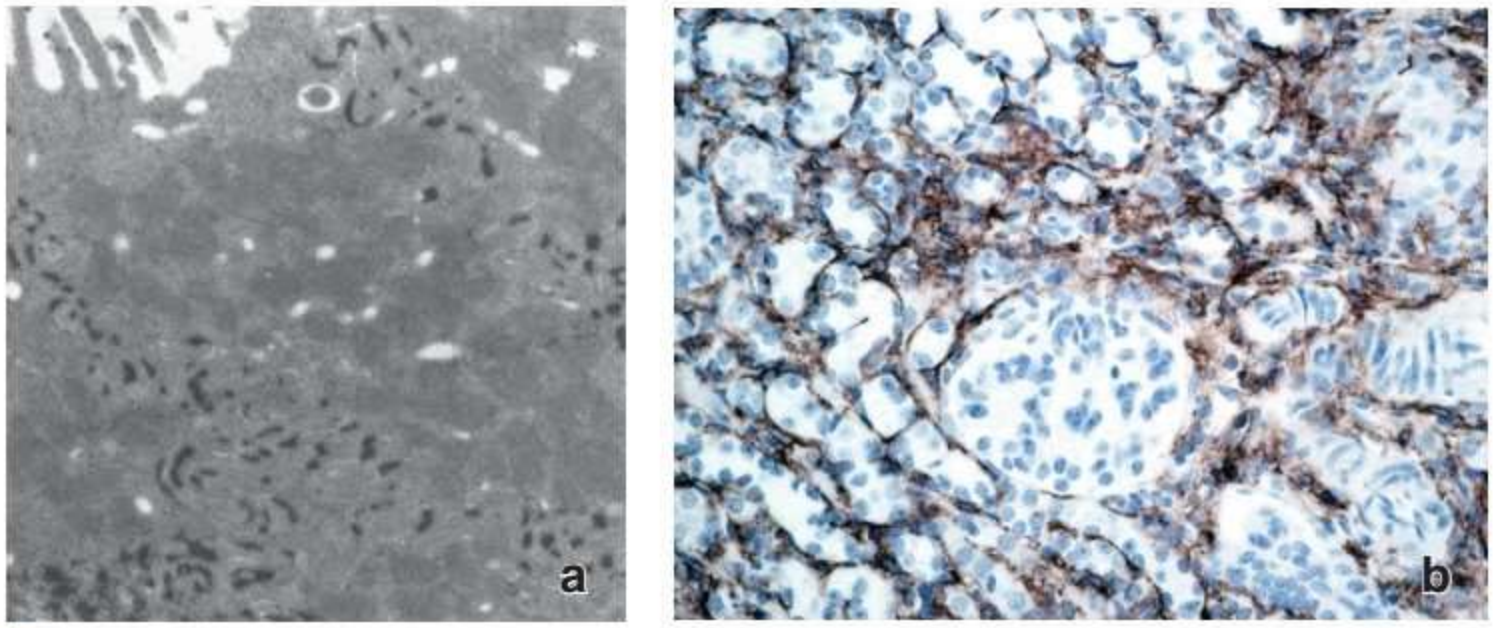

FIGURA 1-3. Procedimientos histoquímicos con microscopía de luz y electrónica. a. En esta microfotografía electrónica se muestra la localización de la ATPasa de membrana en células epiteliales de la vesícula biliar de un conejo. Las *áreas oscuras* visibles en la microfotografía electrónica muestran la ubicación de la enzima ATPasa. Esta enzima se detecta en la membrana plasmática en los dominios laterales de las células epiteliales, que corresponden a la ubicación de las bombas de sodio. Estas células epiteliales están involucradas en el transporte activo de moléculas a través de la membrana plasmática. 26 000×. **b.** Esta microfotografía muestra los macrófagos teñidos con un método histoquímico utilizando anticuerpos marcados con peroxidasa y reactivo DAB. Se tiñó una sección incluida en parafina de riñón de ratón con hipertensión vascular renal en busca de la proteína marcadora específica F4/80+, expresada solo en la superficie de los macrófagos. Inicialmente, los cortes fueron expuestos a anticuerpos de rata antirratón primarios F4/80+, seguido de la incubación con anticuerpos IgG de cabra antirrata secundarios marcados con peroxidasa de rábano picante. La muestra fue lavada y tratada con un amortiguador (solución tampón o *buffer*) que contenía DAB. En las áreas donde hay macrófagos puede observarse un precipitado marrón (producto de la oxidación del DAB por la peroxidasa de rábano picante). La tinción de contraste de la muestra, con hematoxilina, permite visualizar los núcleos celulares. 400× (cortesía del Dr. Joseph P. Grande).

En el laboratorio, los anticuerpos pueden purificarse de la sangre y conjugarse (asociarse) con un colorante fluorescente. En general, los colorantes fluorescentes (**fluorocromos**) son productos químicos que absorben la luz de diferentes longitudes de onda (p. ej., luz ultravioleta) y luego emiten luz visible de una longitud de onda específica (p. ej., verde, amarillo, rojo). La **fluoresceína**, el colorante más utilizado, absorbe la luz ultravioleta y emite luz verde. Los anticuerpos conjugados con fluoresceína pueden emplearse en cortes de tejidos congelados o ligeramente fijados en un portaobjetos de vidrio para localizar un antígeno en células y tejidos. La reacción del anticuerpo con el antígeno puede entonces observarse y fotografiarse con un microscopio de fluorescencia o un microscopio confocal que produce una reconstrucción tridimensional de los tejidos examinados (fig. 1-4).

En la inmunocitoquímica se utilizan dos tipos de anticuerpos: policlonales, producidos por animales inmunizados, y monoclonales, sintetizados por líneas celulares inmortalizadas que se duplican continuamente.

En un procedimiento típico, una proteína específica, como la actina, se aísla a partir de una célula muscular de una especie (p. ej., una rata) y se inyecta en la circulación de otra (p. ej., un conejo). En el conejo inmunizado, el sistema inmunitario del conejo reconoce las moléculas de actina de la rata como un antígeno extraño. Este reconocimiento desencadena una cascada de reacciones inmunitarias que activan múltiples grupos (clones) de células inmunitarias llamadas ***linfocitos B***. Los clones de linfocitos B finalmente conducen a la producción de anticuerpos antiactina. En conjunto, estos **anticuerpos policlonales** representan mezclas de diferentes anticuerpos producidos por muchos clones de linfocitos B, en los que cada clon reconoce diferentes regiones de la molécula de actina. Los anticuerpos son retirados de la sangre, purificados y conjugados con un colorante fluorescente. Entonces, pueden utilizarse para localizar moléculas de actina en tejidos o células de rata. Si la actina se encuentra presente en una célula o tejido, como un fibroblasto en el tejido conjuntivo, el anticuerpo marcado con fluoresceína se une a la actina y la reacción puede verse con el microscopio de fluorescencia.

Los **anticuerpos monoclonales** (cuadro 1-3) son aquellos producidos por una **línea celular productora de anticuerpos** formada por un solo grupo (clon) de linfocitos B. Se observa un único clon que

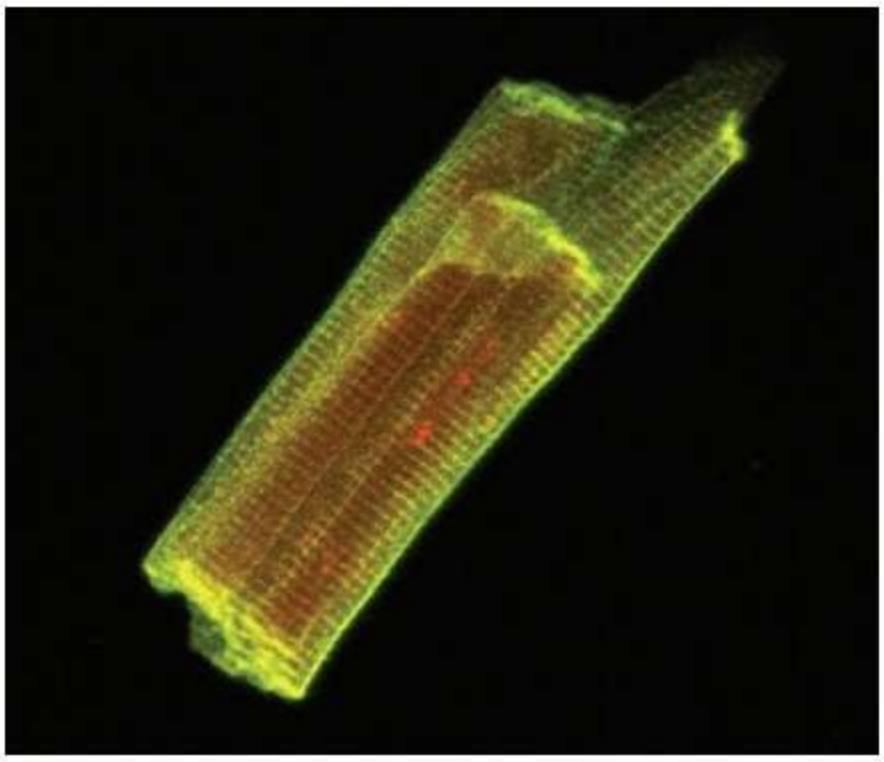

FIGURA 1-4. Imagen microscópica confocal de una célula muscular cardíaca de rata. Esta imagen se obtuvo con un microscopio confocal con el método de inmunofluorescencia indirecta. Se usaron dos anticuerpos primarios. El primero reconoce un transportador de lactato específico (MCT1) y es detectado con un anticuerpo secundario conjugado con rodamina (*rojo*). El segundo está dirigido contra la proteína transmembrana CD147, estrechamente relacionada con MCT1. Este anticuerpo fue detectado por un anticuerpo secundario marcado con fluoresceína (*verde*). Se puede ver el color *amarillo* en el punto donde los dos anticuerpos secundarios marcados se ubican conjuntamente y con precisión dentro de la célula muscular cardíaca. Esta imagen tridimensional muestra que ambas proteínas están distribuidas en la superficie de la célula muscular, mientras que el transportador de lactato solo es visible en la profundidad, alejado de la membrana plasmática. Cortesía de los Dres. Andrew P. Halestrap y Catherine Heddle.

CUADRO 1-3

CORRELACIÓN CLÍNICA: ANTICUERPOS MONOCLONALES EN MEDICINA

Los **anticuerpos monoclonales** se utilizan de manera amplia en las técnicas inmunocitoquímicas y también tienen muchas aplicaciones clínicas. Los anticuerpos monoclonales conjugados con compuestos radioactivos se emplean para detectar y diagnosticar metástasis tumorales, diferenciar subtipos de tumores y etapas de su diferenciación, y en el diagnóstico de enfermedades infecciosas al identificar microorganismos en la sangre y los líquidos tisulares. En la actualidad se utilizan anticuerpos monoclonales conjugados con inmunotoxinas, fármacos quimioterápicos o radioisótopos para administrar agentes terapéuticos a células tumorales específicas en el cuerpo.

se convierte en una línea celular en individuos con **mieloma múltiple**, un tumor derivado de una sola célula plasmática productora de anticuerpos. Los pacientes con mieloma múltiple producen una gran población de anticuerpos homogéneos e idénticos con una especificidad idéntica contra un antígeno. Para producir anticuerpos monoclonales contra un antígeno específico, se inmuniza un ratón o rata con ese antígeno. Entonces, los linfocitos B activados se aíslan del tejido linfático (bazo o ganglios linfáticos) del animal y se fusionan con una línea celular del mieloma. Esta fusión produce un **hibridoma**, una línea celular individual inmortalizada que secreta anticuerpos. Para obtener anticuerpos monoclonales contra las moléculas de actina de rata, por ejemplo, los linfocitos B de los órganos linfáticos de conejos inmunizados deben fusionarse con células de mieloma.

Para localizar un antígeno diana en células y tejidos, se utilizan métodos inmunocitoquímicos directos e indirectos.

La técnica de inmunocitoquímica más antigua utilizada para identificar la distribución de un antígeno dentro de las células y los tejidos se conoce como ***inmunofluorescencia directa***. Esta técnica emplea un **anticuerpo primario** marcado con fluorocromo (ya sea policlonal o monoclonal) que reacciona con el antígeno dentro de la muestra (fig. 1-5a). Como procedimiento de un solo paso, este método involucra un único anticuerpo marcado. La visualización de las estructuras no es ideal por la baja intensidad de la emisión de la señal. Debido a la sensibilidad subóptima, los métodos indirectos están reemplazando cada vez más a los métodos de inmunofluorescencia directa.

La **inmunofluorescencia indirecta** proporciona una sensibilidad mucho mayor que los métodos directos y a menudo recibe el nombre de "técnica del emparedado" o "de la capa doble". En lugar de conjugar un fluorocromo con un anticuerpo (primario) específico dirigido contra el antígeno de interés (p. ej., una molécula de actina de rata), el fluorocromo se conjuga con un **anticuerpo secundario** dirigido contra el anticuerpo primario de rata (p. ej., un anticuerpo de cabra dirigido contra el anticuerpo de rata; fig. 1-5b). Cuando la fluoresceína se conjuga directamente con el anticuerpo primario específico, el método es directo; cuando la fluoresceína se conjuga con un anticuerpo secundario, es indirecto. El método indirecto aumenta de forma considerable la emisión de la señal de fluorescencia del tejido. Una ventaja adicional del método de marcaje indirecto es que un solo anticuerpo secundario se puede utilizar para localizar la unión específica de tejido de diferentes anticuerpos primarios (fig. 1-6). Para los estudios microscópicos, el anticuerpo secundario puede conjugarse con diferentes colorantes fluorescentes, de modo que se vean múltiples marcas en el mismo corte de tejido (*véase* fig. 1-4). Las desventajas de la inmunofluorescencia indirecta son que es costosa, requiere de mucho trabajo y no se adapta fácilmente a los procedimientos automatizados.

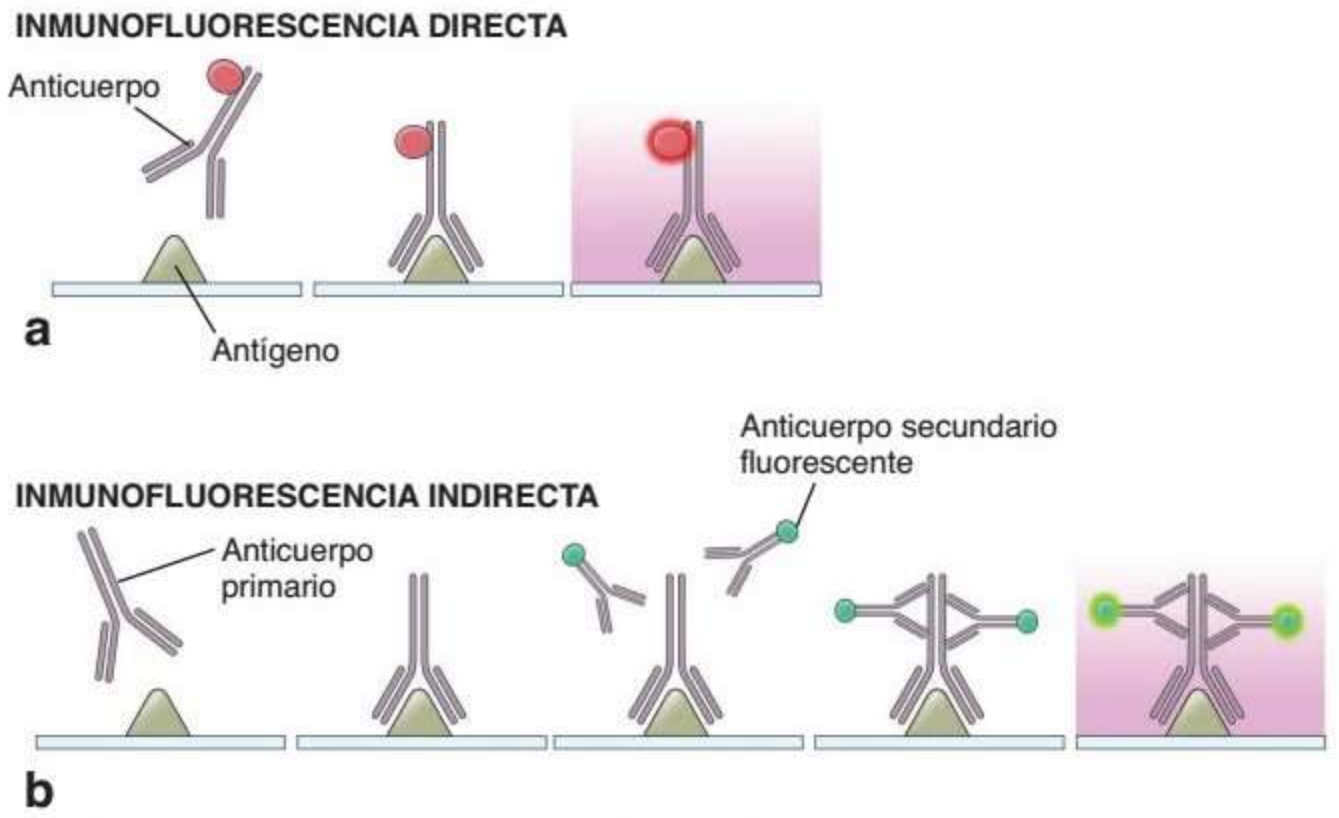

FIGURA 1-5. Inmunofluorescencia directa e indirecta. a. En la inmunofluorescencia directa, un anticuerpo primario marcado con fluorocromo reacciona con un antígeno específico dentro de la muestra de tejido. Las estructuras marcadas se observan después en el microscopio de fluorescencia, en el que una longitud de onda de excitación (en general, luz ultravioleta) desencadena la emisión de otra longitud de onda. Esta longitud de onda depende de la naturaleza del fluorocromo utilizado para el marcado de anticuerpos. **b.** El método indirecto implica dos procesos. Primero, los anticuerpos primarios específicos reaccionan con el antígeno de interés. En segundo lugar, los anticuerpos secundarios, que están marcados con fluorocromo, reaccionan con los anticuerpos primarios. La visualización de estructuras marcadas dentro del tejido es la misma en ambos métodos y requiere el microscopio de fluorescencia.

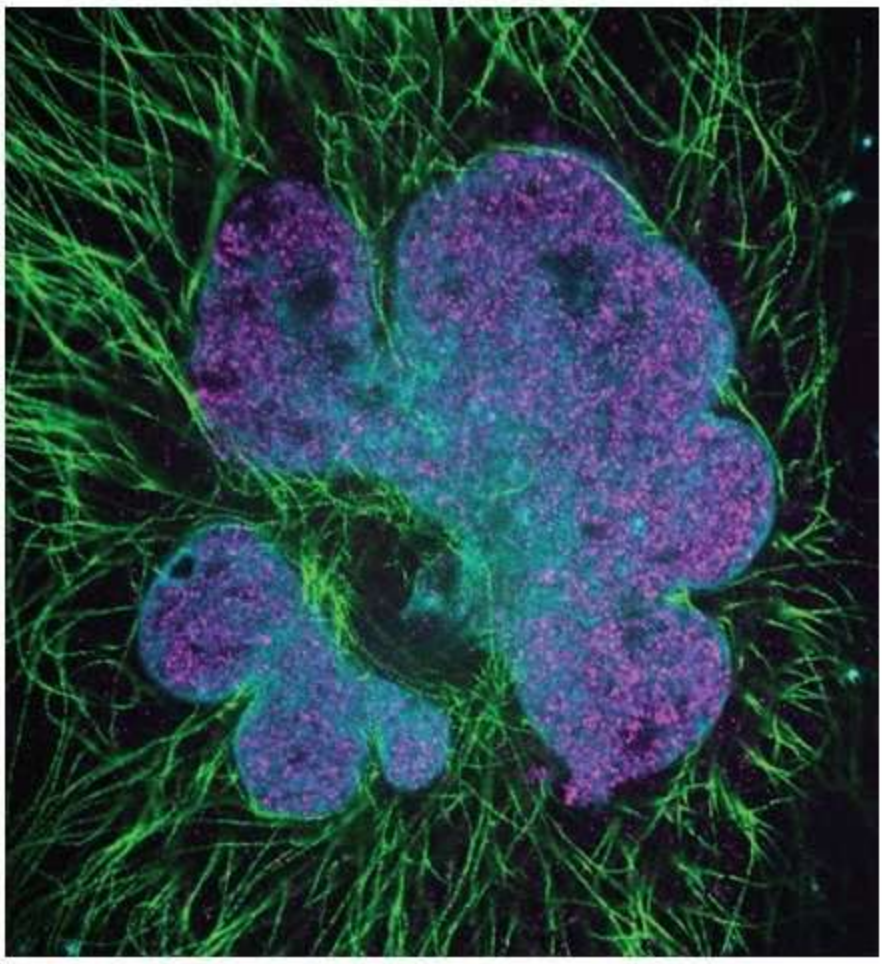

FIGURA 1-6. Microtúbulos e histonas específicas del núcleo visualizados por métodos inmunocitoquímicos utilizando microscopía de expansión. La distribución de los microtúbulos (elementos del citoesqueleto celular marcados en *verde*) y de las histona H3 fosforilada (Ser10) específicas del núcleo (marcadas en *magenta*) obtenidas de la línea celular del cáncer cervical humano HeLa se puede estudiar *in vitro* usando el microscopio de fluorescencia. Los microtúbulos se marcaron mediante técnicas de inmunofluorescencia indirecta con anticuerpos primarios policlonales de conejo anti-α-tubulina, y se visualizaron mediante anticuerpos de cabra conjugados secundarios anticonejo con colorante fluorescente *verde* (Alexa Fluor 488). Las histonas se marcaron con anticuerpos primarios antihistona H3 fosforilada (anti-Ser10) monoclonales de ratón y se visualizaron mediante anticuerpos secundarios antirratón conjugados de cabra con colorante fluorescente (CF633). Se realiza una tinción de contraste del ADN de los núcleos con coloración *azul* inespecífica (tinción DAPI). La red de microtúbulos está bien visualizada debido a la alta resolución proporcionada por el procedimiento de microscopía de expansión (factor de expansión: 4.2). Microfotografía cortesía de los Dres. Yongxin Zhao y Edward S. Boyden, Massachusetts Institute of Technology, Cambridge, MA.

También se pueden conjugar anticuerpos policlonales o monoclonales con otras sustancias, como enzimas (p. ej., peroxidasa de rábano), que convierten sustratos incoloros (p. ej., DAB) en un producto insoluble de un color específico que precipita en el sitio de la reacción enzimática. La tinción que resulta de este **método de inmunoperoxidasa** puede observarse en el microscopio óptico (*véase* fig. 1-3b), con técnicas inmunocitoquímicas directas o indirectas. En otra variante, el oro coloidal o la ferritina (una molécula que contiene hierro) pueden unirse a la molécula de anticuerpo. Estos marcadores electrodensos pueden observarse directamente con el microscopio electrónico.

Técnicas de hibridación

La hibridación es un método de localización de ARN mensajero (ARNm) o ADN mediante la hibridación de la secuencia de interés a una hebra complementaria de una sonda de nucleótidos.

En general, el término ***hibridación*** describe la capacidad de las moléculas monocatenarias de ARN o ADN para interactuar (hibridar) con secuencias complementarias. En el laboratorio, la hibridación requiere el aislamiento del ADN o ARN, que se mezcla a continuación con una secuencia de nucleótidos complementaria (denominada ***sonda de nucleótidos***). Los híbridos se detectan con mayor frecuencia mediante un marcador radioactivo adherido a un componente del híbrido.

La unión de la sonda y la secuencia puede tener lugar en una solución o en una membrana de nitrocelulosa. En la **hibridación *in situ***, la unión de la sonda de nucleótidos a la secuencia de ADN o ARN de interés se realiza dentro de células o tejidos, como células cultivadas o embriones completos. Esta técnica permite la localización de secuencias de nucleótidos específicas tan pequeñas como 10 o 20 copias de ARNm o ADN por célula.

Se utilizan varias sondas de nucleótidos en la hibridación *in situ*. Las **sondas de oligonucleótidos** pueden ser tan pequeñas como de 20-40 pares de bases. Las sondas de ADN monocatenario o bicatenario son mucho más largas y pueden contener hasta 1000 pares de bases. Para la localización específica del ARNm, se utilizan sondas de ARN complementarias. Estas sondas están marcadas con isótopos radioactivos (p. ej., ^{32}P, ^{35}S, ^{3}H), un nucleótido específicamente modificado (digoxigenina) o biotina (un marcador covalente multipropósito). Las sondas radioactivas se pueden detectar y visualizar mediante una autorradiografía. La digoxigenina y la biotina se detectan mediante métodos inmunocitoquímicos y citoquímicos, respectivamente.

La fuerza de los enlaces entre la sonda y la secuencia complementaria depende del tipo de ácido nucleico en las dos cadenas. Se forma un enlace más fuerte entre una sonda de ADN y su cadena complementaria y uno más débil entre una sonda de ARN y su cadena complementaria. Si se espera que una muestra de tejido contenga una cantidad mínima de ARNm o un transcrito vírico, pueden emplearse una amplificación mediante la **reacción en cadena de la polimerasa** (**PCR, *polymerase chain reaction***) para el ADN o una PCR con **transcripción inversa** (**RT-PCR, *reverse transcription-PCR***) para el ARN. Los transcritos amplificados obtenidos con estos procedimientos en general se detectan con sondas de nucleótidos complementarias marcadas con técnicas estándares de hibridación *in situ*.

Recientemente, se han combinado tinciones fluorescentes con sondas de nucleótidos, por lo que es posible visualizar múltiples sondas al mismo tiempo (fig. 1-7). Esta técnica, llamada ***técnica de hibridación* in situ *con fluorescencia*** (**FISH**), tiene un uso muy difundido en la clínica para estudios genéticos. Por ejemplo, se puede utilizar

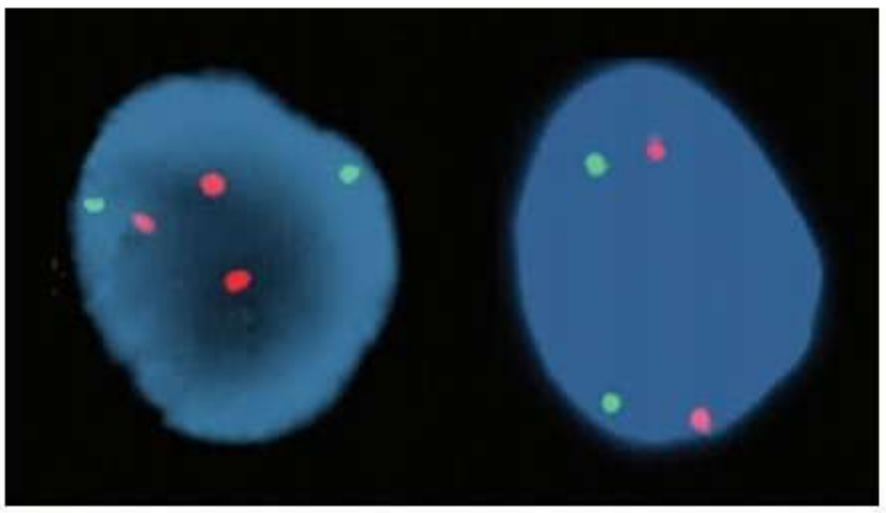

FIGURA 1-7. Ejemplo de la técnica FISH utilizada en las pruebas de diagnóstico prenatal. Núcleos en interfase de células obtenidas de muestras de líquido amniótico hibridadas con dos sondas de ADN específicas. La sonda *naranja* (LSI 21) es específica del locus para el cromosoma 21, y la sonda *verde* (LSI 13) es específica del locus para el cromosoma 13. El núcleo de la *derecha* es de una muestra de líquido amniótico normal y revela dos señales *verdes* y dos *naranjas*, que indican dos copias de los cromosomas 13 y 21, respectivamente. El núcleo de la *izquierda* tiene tres señales *naranjas*, que indican trisomía 21 (síndrome de Down). Se ha realizado una tinción de contraste del ADN de los núcleos con un colorante *azul* inespecífico (tinción DAPI) para hacer visible el núcleo. 1250× (cortesía del Dr. Robert B. Jenkins).

una sonda hibridada con cromosomas en metafase para identificar la posición cromosómica de un gen. La **técnica FISH** se emplea para examinar simultáneamente los cromosomas, la expresión génica y la distribución de productos génicos, como proteínas patológicas o anómalas. En la actualidad, hay en el mercado numerosas **sondas fluorescentes** específicas que se utilizan en la clínica para los **procedimientos de cribado** para el cáncer de cuello uterino o para la detección de células infectadas con VIH. La técnica FISH también se utiliza en **pruebas de diagnóstico prenatal** para visualizar cromosomas en células fetales obtenidas mediante amniocentesis o muestreo de vellosidades coriónicas a fin de detectar anomalías cromosómicas. Además, esta técnica también se puede utilizar para evaluar los cromosomas de los linfocitos de los astronautas y estimar la dosis de radiación absorbida durante su estadía en el espacio. La frecuencia de translocaciones cromosómicas en los linfocitos es proporcional a la dosis de radiación absorbida.

Autorradiografía

La autorradiografía utiliza una emulsión fotográfica que se coloca sobre un corte histológico para localizar material radioactivo en los tejidos.

Numerosos precursores moleculares pequeños de moléculas más grandes, como los aminoácidos que integran las proteínas o los nucleótidos que forman los ácidos nucleicos, pueden marcarse mediante la incorporación de uno o varios átomos radioactivos en su estructura molecular. A continuación, se detecta la radioactividad para localizar las moléculas más grandes en células y tejidos. Es posible inyectar moléculas precursoras marcadas en animales o introducirlas en células o cultivos de órganos. Por ejemplo, se pueden introducir **precursores radioactivos** del **ADN** (**^{3}H-timidina**) o el **ARN** (**^{3}H-uridina**) en células vivas para estudiar la síntesis de ADN y la posterior división celular, o la síntesis de ARNm para encontrar la síntesis de proteínas en la célula. Otros precursores radioactivos pueden mostrar la secreción celular de proteínas y localizar productos sintéticos dentro de las células y en la matriz extracelular.

Los cortes de las muestras que han incorporado material radioactivo se montan en un portaobjetos. En condiciones de oscuridad, este se sumerge en una emulsión fotográfica líquida, produciendo de este modo una película fotográfica delgada sobre su superficie. Después de la exposición adecuada en una cámara oscura, por lo general durante días o semanas, la emulsión expuesta se revela con las técnicas fotográficas habituales y el portaobjetos con la muestra se monta de forma permanente con un cubreobjetos. Los preparados se pueden teñir antes o después de la exposición y el revelado. Con este procedimiento, se exponen y se revelan los gránulos de plata en la emulsión sobre las moléculas marcadas radioactivamente y aparecen como puntos oscuros que recubren el sitio de la emisión radioactiva cuando la muestra se examina con el microscopio óptico (fig. 1-8a).

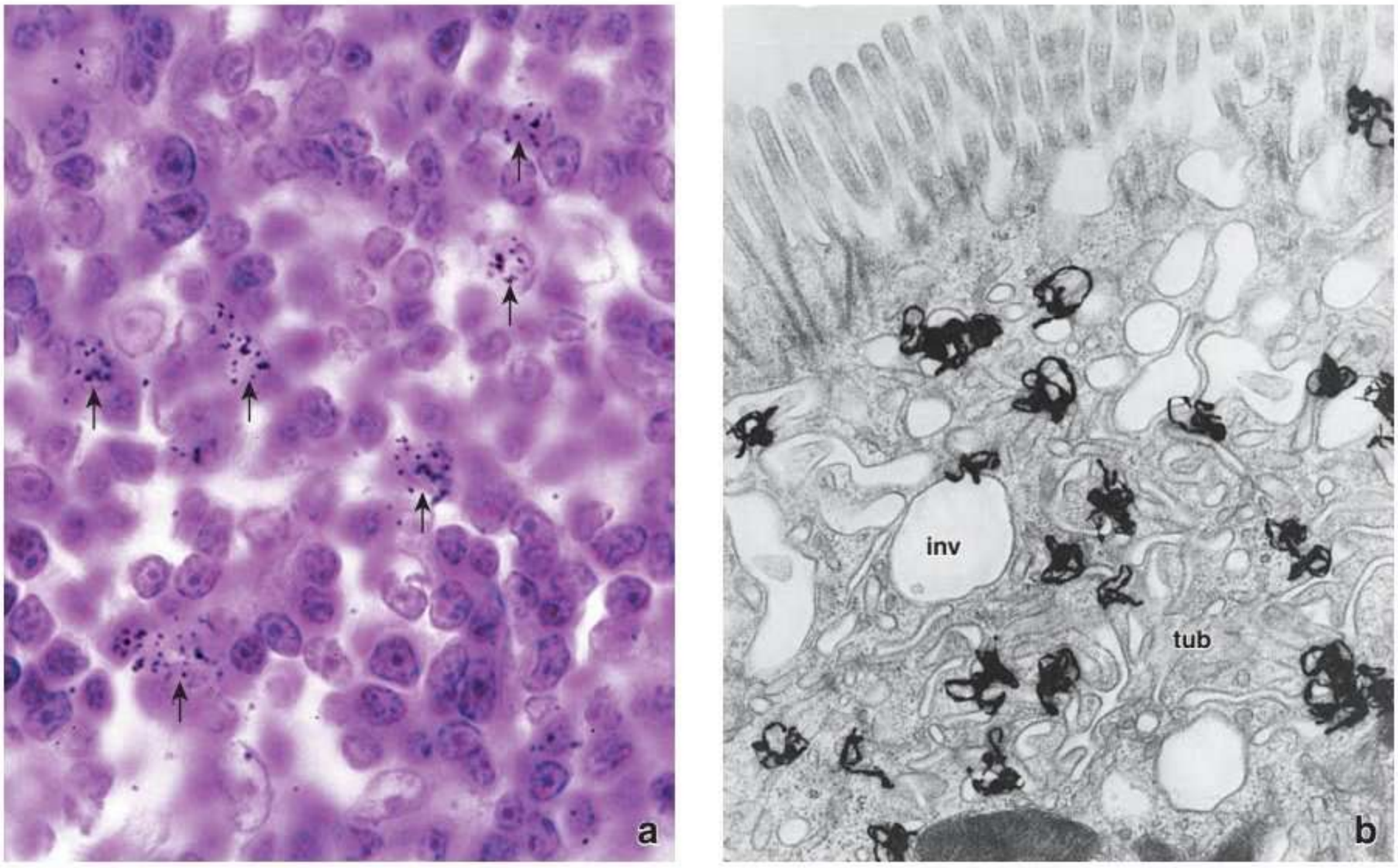

FIGURA 1-8. Ejemplos de autorradiografía utilizados en microscopía óptica y electrónica. a. Microfotografía de un corte de ganglios linfáticos de un animal inyectado con [^{3}H]-timidina. Algunas de las células muestran agregados de gránulos de plata metálicos, que aparecen como pequeñas partículas negras (*flechas*). Estas células sintetizaron el ADN en preparación para la división celular y han incorporado la [^{3}H]-timidina en el ADN recién formado. Con el tiempo, las partículas radioactivas de baja energía emitidas por la [^{3}H]-timidina golpean cristales de haluro de plata en una emulsión fotográfica que cubre la muestra (exposición) y crean una imagen latente (muy parecida a una película fotográfica en una cámara). Durante el revelado fotográfico de la placa con su emulsión de recubrimiento, la imagen latente (en realidad, el haluro de plata activado en la emulsión) se reduce a plata metálica, que luego aparece como granos negros en el microscopio. 1200× (muestra original cortesía del Dr. Ernst Kallenbach). **b.** Autorradiografía microscópica electrónica de la región apical de una célula de absorción intestinal. En esta muestra se inyectó yodo-125 (^{125}I) unido al factor de crecimiento nervioso (NGF, *nerve growth factor*) en un animal, y el tejido se extrajo 1 h más tarde. La muestra se preparó de manera similar a la de la microscopía óptica. El tamaño relativamente pequeño de los gránulos de plata ayuda a la localización precisa de los complejos ^{125}I-NGF. Debe tenerse en cuenta que los gránulos de plata se concentran sobre las invaginaciones apicales (*inv*) y los endosomas tempranos de forma tubular (*tub*). 32 000× (microfotografía electrónica cortesía de la Dra. Marian R. Neutra).

Estos gránulos pueden emplearse simplemente para indicar la ubicación de una sustancia o pueden contarse para proporcionar información semicuantitativa sobre la cantidad de determinada sustancia en un sitio específico. Por ejemplo, después de inyectar timidina tritiada a un animal, las células que han absorbido este nucleótido en su ADN antes de dividirse tendrán aproximadamente el doble de gránulos de plata sobre sus núcleos que las células que se han dividido después de la incorporación del nucleótido marcado.

La autorradiografía también puede realizarse sobre cortes finos de material incluido en plástico para su observación con el ME. En esencia, se emplean los mismos procedimientos; sin embargo, como ocurre con todas las técnicas de preparación de MET, los procesos son mucho más delicados y difíciles; no obstante, también tienen una resolución mucho mayor y una detección más precisa (fig. 1-8b).

Microscopía de expansión

La microscopía de expansión es un método para mejorar la resolución de la microscopía óptica mediante la implementación de una preparación específica que expande físicamente la muestra.

La **microscopía de expansión** (**MEx**) es un proceso en el que las muestras se infiltran con **polímeros expansibles** (hidrogeles: materiales muy absorbentes que se encuentran frecuentemente en los pañales para bebés), los cuales forman redes de polímeros hidrófilos que pueden absorber grandes cantidades de agua y aumentar sus volúmenes. La estructura y la integridad física de estas redes se deben a la presencia de enlaces cruzados fuertes y estables que permiten al hidrogel resistir las fuerzas de expansión generadas por la adición de agua, estabilizando así el gel. Como resultado de la **expansión isotrópica** de la muestra, las moléculas dentro de las células, la membrana plasmática y la matriz extracelular están separadas entre sí por igual en todas las direcciones. La preparación de la muestra para MEx implica los siguientes pasos (fig. 1-9):

- **Fijación.** El proceso de fijación para la MEx es el mismo que para los protocolos de inmunotinción con microscopía óptica.
- **Anclaje.** La estructura celular de interés se marca con una sonda molecular (p. ej., anticuerpos conjugados con tinción de fluoresceína, proteínas fluorescentes y otros) y se incuba con un reactivo de anclaje que expresa sitios de unión específicos para sondas moleculares y con monómeros de gel. Además, algunas moléculas (p. ej., proteínas o ARN) también se pueden anclar directamente al gel.
- **Gelificación (conversión de un sol en gel).** La muestra se infiltra con monómeros de gel (acrilato de sodio) que se polimerizan dentro de las células y los tejidos. Los polímeros resultantes (poliacrilato de sodio) forman una matriz tridimensional densa que está firmemente anclada a las moléculas celulares a través de los sitios de unión en el reactivo de anclaje.
- **Homogeneización mecánica.** La muestra incluida en polímero es sometida a una homogeneización mecánica. Este proceso, que rompe las células, implica la desnaturalización o digestión de moléculas estructurales por proteasas específicas.
- **Expansión.** Se agrega un solvente a la muestra (agua en el caso de los polímeros de poliacrilato de sodio), lo que ocasiona la expansión de la muestra en las tres dimensiones (más de 100 veces en volumen).

Después de esta preparación, la muestra expandida está lista para ser examinada usando microscopía de fluorescencia estándar.

La microscopía de expansión, que utiliza productos químicos de bajo costo y microscopios ópticos estándar, proporciona imágenes de superresolución al aumentar el tamaño de la muestra observada.

La principal ventaja de la MEx radica en su capacidad para separar moléculas que inicialmente no eran detectables como estructuras independientes debido a la resolución innata del microscopio óptico y las limitaciones de la difracción. En las muestras expandidas, estas moléculas se separan lo suficiente como para observarse con facilidad sin cambiar los límites de la resolución del instrumento óptico. Se puede lograr una expansión lineal de 4.5 veces, lo que se correlaciona con un aumento en la resolución en el rango de 60-70 nm. Es interesante que, después de una expansión inicial, la muestra puede someterse a expansiones repetidas con una segunda red de polímero expansible. Este proceso, llamado ***microscopía de expansión iterativa*** (**MExI**), puede emplearse para expandir muestras biológicas hasta 20 veces y obtener imágenes de células y tejidos con una resolución de aproximadamente 25 nm cuando se observan con microscopía de fluorescencia convencional (fig. 1-10).

Recientemente, se han aplicado los protocolos de la MEx a preparaciones de H&E de muestras patológicas para convertir los portaobjetos de vidrio en preparaciones compatibles con la MEx. Este método, conocido como ***patología de expansión*** (**PatEx**), permite el análisis y el diagnóstico con microscopio óptico de enfermedades que previamente requerían microscopía electrónica.

■ MICROSCOPÍA

Microscopía óptica

Un *microscopio*, ya sea simple (una sola lente) o compuesto (lentes múltiples), es un instrumento que amplifica una imagen y permite ver más detalles de lo que es posible a simple vista. El microscopio más simple es una lupa o un par de gafas o anteojos para leer.

El **poder de resolución del ojo humano**, es decir, la distancia a la que deben estar dos objetos para que se vean separados (**0.2 mm**), está determinado por el espacio que hay entre células fotorreceptoras contiguas de la retina. La función de un microscopio es ampliar una imagen a un nivel en el que la retina pueda resolver la información que, de otro modo, estaría por debajo de su límite de resolución. La tabla 1-3 compara la resolución del ojo con la de diversos microscopios.

El poder de resolución es la capacidad de una lente de microscopio o sistema óptico para obtener imágenes separadas de objetos que están muy cerca unos de otros.

La **resolución** depende no solo del sistema óptico, sino también de la longitud de onda de luz y de otros factores, como el espesor de la muestra, la calidad de la fijación y la intensidad de la tinción. Con una luz con longitud de onda de 540 nm (*véase* tabla 1-1), una luz proveniente de un filtro verde a la cual el ojo es muy sensible, y con lentes objetivo y condensador apropiados, la **máxima resolución posible con un microscopio de campo claro** sería de alrededor de **0.2 µm** (*véase* cuadro 1-4, p. 17 para una descripción del método de cálculo). Esta es la resolución teórica y, como se ha mencionado, depende de que todas las condiciones sean óptimas. *La lente ocular aumenta la imagen producida por la lente objetivo, pero no puede incrementar la resolución.*

Hoy en día, la investigación en el campo de la biología dispone de varios microscopios ópticos para el uso general y especializado. Sus diferencias radican, en gran medida, en factores como

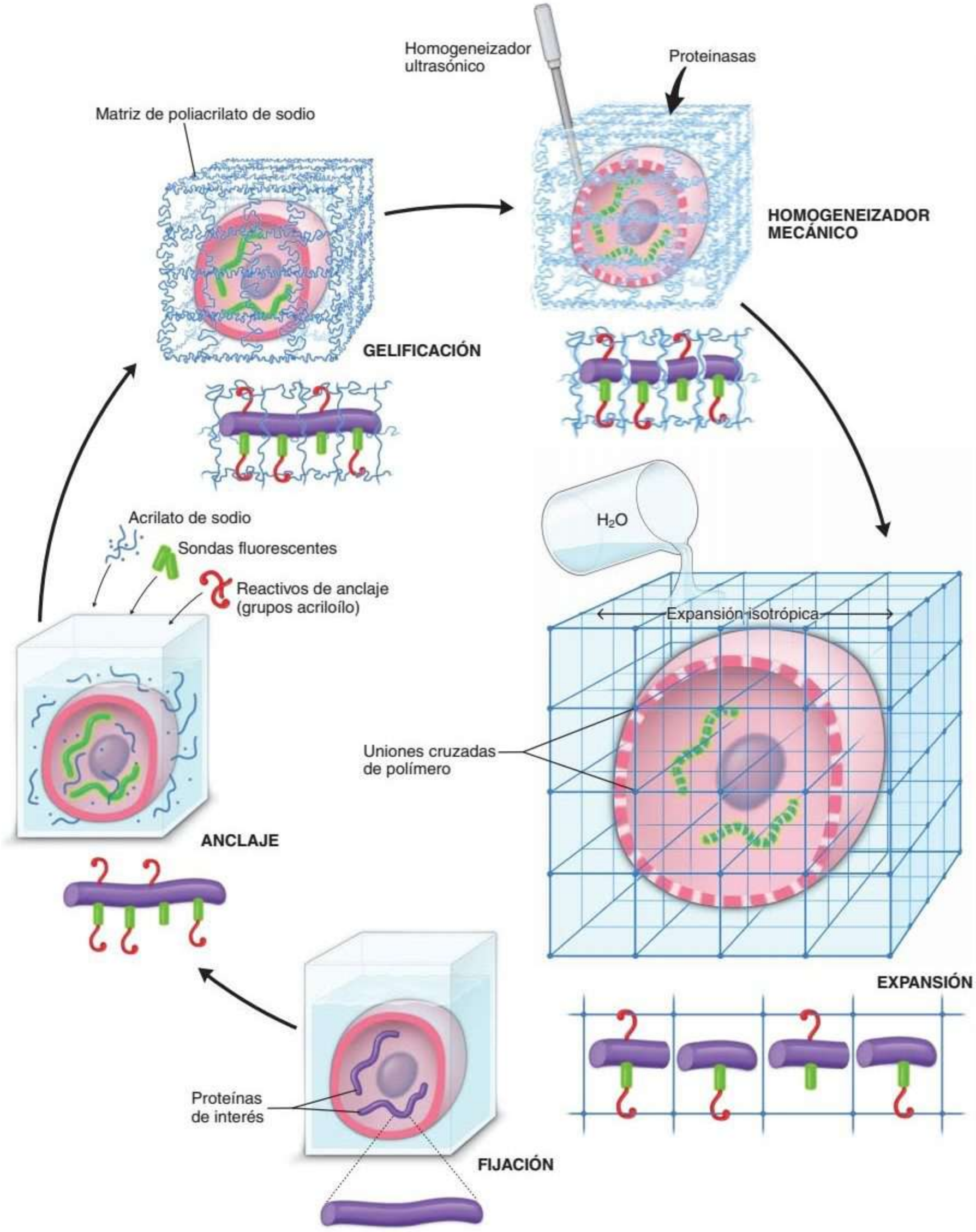

FIGURA 1-9. Pasos en el procesamiento de tejidos para la microscopía de expansión. En este diagrama se muestran los pasos consecutivos de la preparación de una muestra para la microscopía de expansión. Después de la fijación convencional (en formaldehído), la muestra se trata con reactivos de anclaje que se unen a proteínas u otras moléculas de interés y sondas moleculares conjugadas con marcadores fluorescentes. La adición de monómeros de acrilato de sodio desencadena el desarrollo de una matriz de polímero de hidrogel tridimensional densa. Después de la homogeneización mecánica que permite que las células se rompan, la muestra, ahora incluida en una matriz de hidrogel, está lista para la expansión física mediante la adición de agua. Las proteínas de interés permanecen conectadas a la red de polímeros expandidos, que las separa. La integridad del gel expandido se mantiene mediante enlaces cruzados fuertes y estables que resisten las fuerzas de expansión generadas por la adición del agua. Después de la expansión (unas 4.5 veces), la muestra está lista para ser observada con el microscopio de fluorescencia.

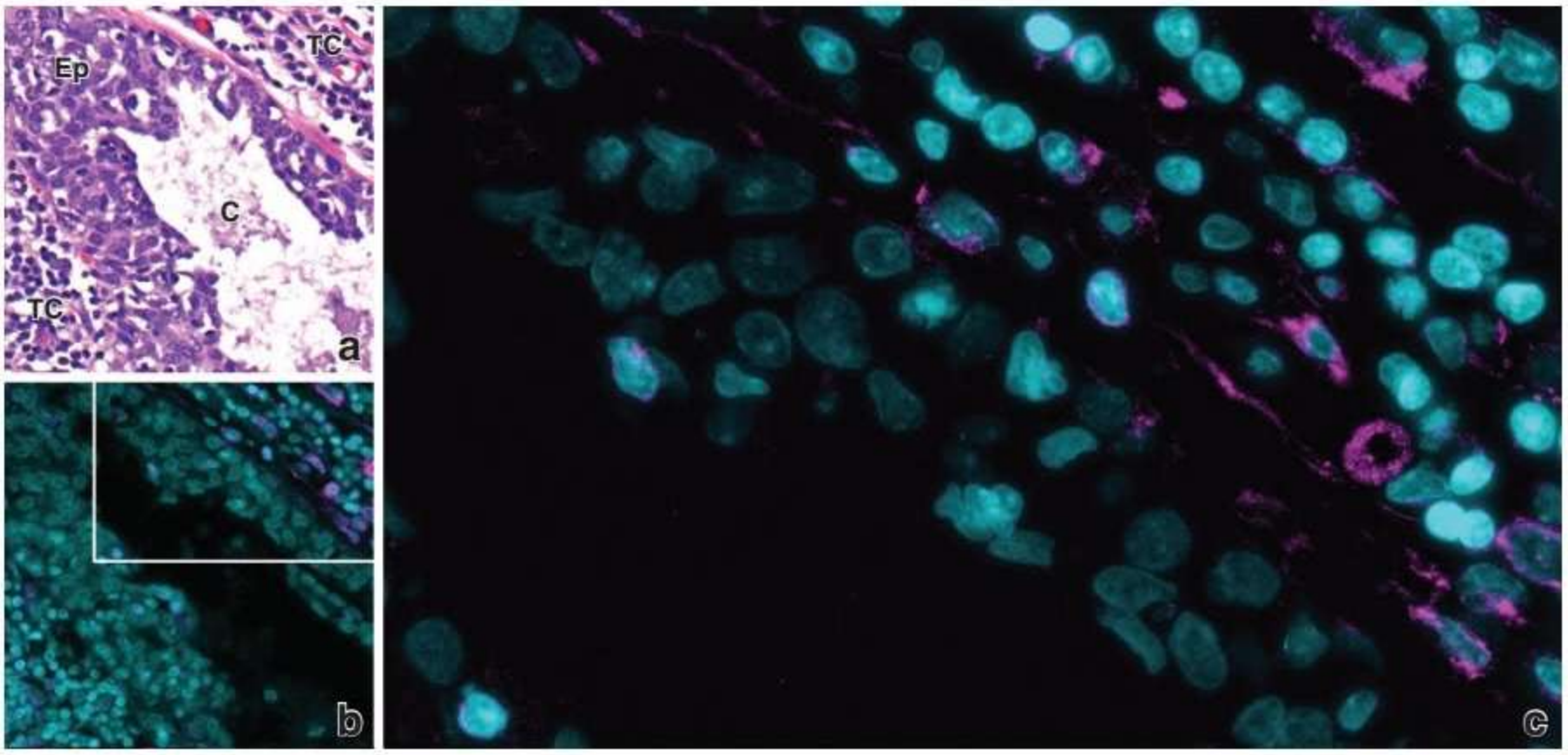

FIGURA 1-10. Comparación de microfotografías de glándula mamaria a partir de microscopía óptica, microscopía de fluorescencia y microscopía de expansión. Todas las imágenes se obtuvieron de secciones seriadas del mismo tejido y se procesaron de acuerdo con técnicas de microscopía específicas. Todas se obtuvieron con las mismas lentes objetivo de 40×. **a.** En esta microfotografía de una sección de rutina con H&E se muestra el conducto mamario (*C*) y el tejido conjuntivo circundante (*TC*). Hay un aumento notable de las capas celulares dentro del epitelio ductal (*Ep*), que es indicativo de hiperplasia ductal habitual (HDH). Los núcleos se tiñen de *azul* con hematoxilina, y la *línea rosa* alargada debajo del epitelio representa las fibras de tejido conjuntivo teñidas con eosina. Los núcleos pequeños y más intensamente teñidos dentro del *TC* pertenecen a linfocitos infiltrantes. 460×. **b.** Esta imagen inmunofluorescente se obtuvo de la sección teñida para filamentos intermedios de vimentina. Las proteínas vimentinas teñidas en *magenta* se marcaron con anticuerpos policlonales primarios de pollo antivimentina y se visualizaron mediante anticuerpos secundarios conjugados de cabra antipollo con colorante fluorescente (Alexa Fluor 488). El ADN se ha contrateñido con un colorante *azul* inespecífico (tinción DAPI) para hacer visible el núcleo. 1 250×. Con este aumento, muchos núcleos son difíciles de discernir porque la resolución está en el límite. 460×. **c.** La sección adyacente del mismo tejido que se muestra en la imagen **b** se procesó para microscopía de expansión. La muestra se incluyó en el polímero de poliacrilato y se expandió 4.25 veces. La imagen muestra parte de la sección incluida dentro del *rectángulo* en la imagen **b** que se fotografió con la misma ampliación de 460×. Debido a la expansión del tejido, la resolución de esta imagen mejora notablemente en comparación con la de inmunofluorescencia de rutina tomada con el mismo aumento (microfotografía cortesía de los Dres. Yongxin Zhao y Edward S. Boyden, Massachusetts Institute of Technology, Cambridge, MA).

la longitud de onda con la que se ilumina la muestra, la alteración física de la luz que entra o sale de la muestra y los procesos analíticos específicos que pueden aplicarse a la imagen final. En esta sección se describen brevemente estos instrumentos y sus aplicaciones.

El microscopio utilizado por la mayoría de los estudiantes e investigadores es el microscopio de campo claro.

El **microscopio de campo claro** es el descendiente directo de los microscopios de uso muy difundido en el siglo XIX, e inició la primera gran era de la investigación histológica. Básicamente, los componentes del microscopio de campo claro (fig. 1-11) son los siguientes:

- Una **fuente de luz** para la iluminación de la muestra (p. ej., una lámpara en la base del microscopio).
- Una **lente condensadora** para enfocar el haz de luz a la altura de la muestra.
- Una **platina** sobre la que se coloca el portaobjetos.
- Una **lente objetivo** para recoger la luz que ha atravesado la muestra.
- Una **lente ocular** (o un par de lentes oculares en los microscopios binoculares, de uso más frecuente) a través de la cual se puede examinar directamente la imagen formada por la lente objetivo.

Para que una muestra pueda examinarse con el microscopio de campo claro, debe ser lo suficientemente fina para que la luz pase a través de ella. Si bien algo de luz es absorbida al atravesar la muestra, el sistema óptico del microscopio de campo claro no produce un grado útil de contraste en la muestra no teñida. Por esta razón, se utilizan los diversos métodos de tinción que se analizaron antes.

TABLA 1-3 Resolución ojo *vs.* instrumento

Distancia entre puntos de resolución	
Ojo humano	0.2 mm
Microscopio de campo claro	0.2 µm
Microscopio óptico de superresolución	10-100 nm
MEB	2.5 nm
MET	
Teórica	0.05 nm
Sección de tejido	1 nm
Microscopía de fuerza atómica	50 pm

MEB, microscopio electrónico de barrido; *MET*, microscopio electrónico de transmisión.

Estudio de un preparado histológico en el microscopio óptico

Los órganos son tridimensionales, mientras que los cortes histológicos solo tienen dos dimensiones.

Como se mencionó en la sección anterior *Preparación del tejido*, toda muestra de tejido preparado para su observación por microscopía

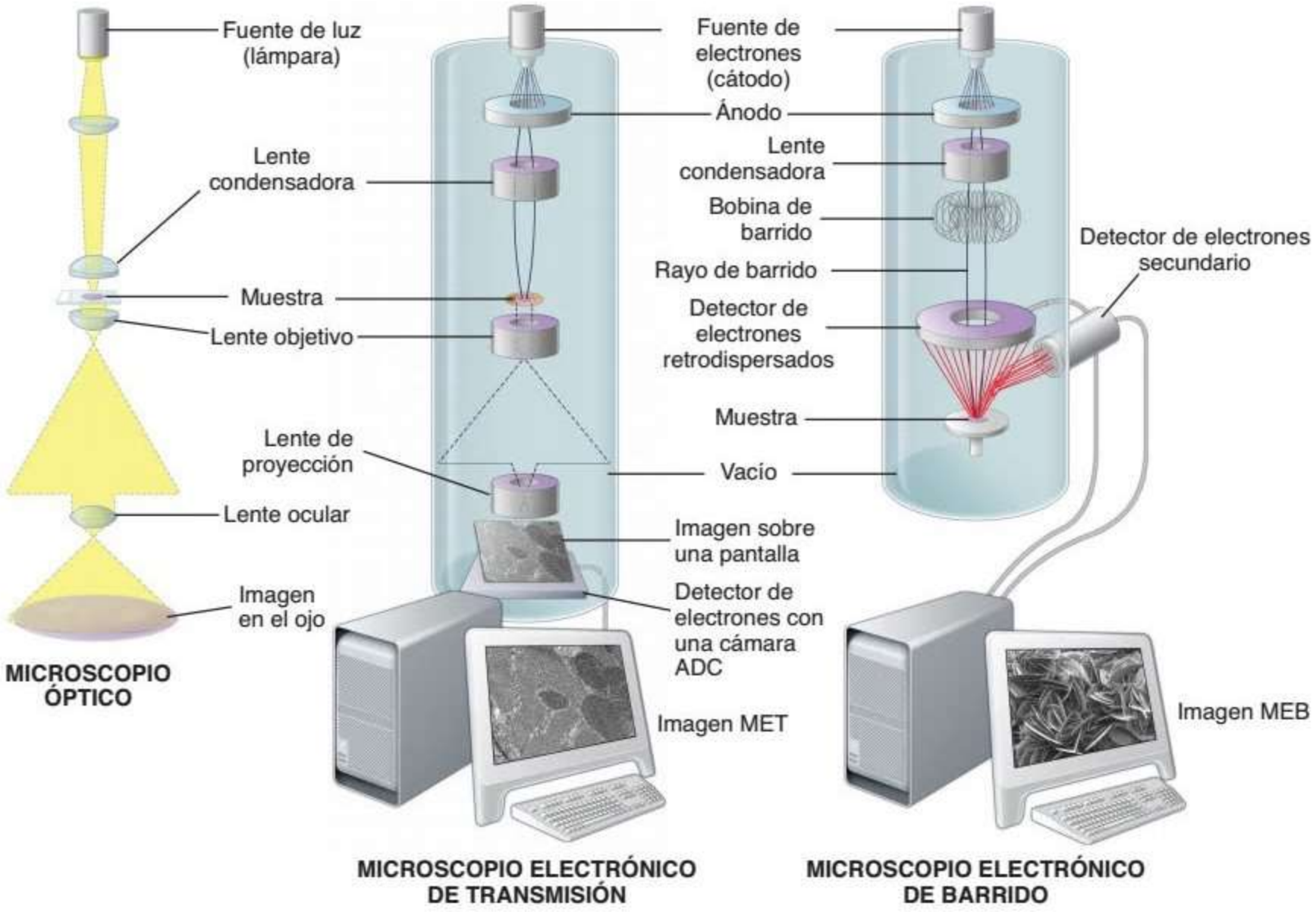

FIGURA 1-11. Diagrama que compara la formación de la imagen en diferentes tipos de microscopios. Para una mejor comparación entre los tres tipos de microscopio, se muestra el microscopio óptico (*izquierda*) como si estuviera invertido. Debe tenerse en cuenta que tanto en el microscopio electrónico de transmisión (*MET*) como en el microscopio electrónico de barrido (*MEB*) las muestras deben incluirse en un ambiente de alto vacío (de 10^{-4} a 10^{-7} Pa).

óptica debe cortarse en secciones muy finas. Por lo tanto, de una muestra tridimensional de tejido se obtienen cortes bidimensionales. Uno de los mayores desafíos para los estudiantes de histología es tratar de reconstruir mentalmente la tercera dimensión "faltante".

Por ejemplo, en la figura 1-12 se ilustran cortes en diferentes planos a través de una naranja. Debe considerarse que cada superficie de corte (indicada por la *línea punteada*) de la naranja entera exhibe diversos tamaños y patrones de superficie según la orientación del corte. Así, al examinar un corte determinado de la naranja, es importante ser capaz de reconstruir mentalmente la organización de la estructura y de sus componentes. Un ejemplo de una estructura histológica, en este caso un corpúsculo renal, se muestra como aparecería en diferentes planos de corte (*véase* fig. 1-12). Obsérvese la marcada diferencia de tamaño, orientación y organización alrededor del tejido en cada corte del corpúsculo renal. Mediante el estudio de una serie de estos cortes bidimensionales, es posible imaginar la configuración tridimensional de la estructura examinada.

En todas las etapas de la preparación del tejido pueden generarse artificios en los preparados histológicos.

La realización de un preparado histológico requiere de una serie de pasos que comienzan con la obtención de la muestra y terminan con la colocación del cubreobjetos. En cada paso puede introducirse un **artificio** (un error en el proceso de preparación). En general, los artificios que aparecen en el preparado terminado están vinculados con la metodología, el equipo o los reactivos utilizados durante la preparación. Una baja pureza de las sustancias químicas y de los reactivos utilizados en el proceso (fijadores, reactivos y tinciones), las imperfecciones en la ejecución de la técnica (intervalos de fijación demasiado cortos o demasiado largos, deshidratación, inclusión, coloración o descuidos en el montaje y la colocación del cubreobjetos) o un equipo inadecuado (p. ej., un microtomo con una hoja defectuosa) pueden producir artificios en el preparado final. Es importante que los estudiantes adviertan que no todos los preparados de su colección son perfectos y que estén familiarizados con los artificios más habituales.

Otros sistemas ópticos

Además del microscopio de campo claro de uso habitual en el estudio de rutina de los preparados histológicos, en los laboratorios clínicos y de investigación se aplican otros sistemas ópticos (que se describen a continuación). Algunos se utilizan para aumentar el contraste sin teñir (como el microscopio de contraste de fase), mientras que otros están diseñados para visualizar estructuras mediante el empleo de técnicas específicas, como la inmunofluorescencia (microscopios de fluorescencia y confocales; *véase* fig. 1-11).

El microscopio de contraste de fase permite observar células y tejidos no teñidos; además, es especialmente útil para estudiar células vivas.

El **microscopio de contraste de fase** aprovecha las pequeñas diferencias en el índice de refracción que hay en diferentes partes de una muestra de células o tejidos. La luz que atraviesa regiones de índice de refracción relativamente alto (las zonas más densas) se refracta y

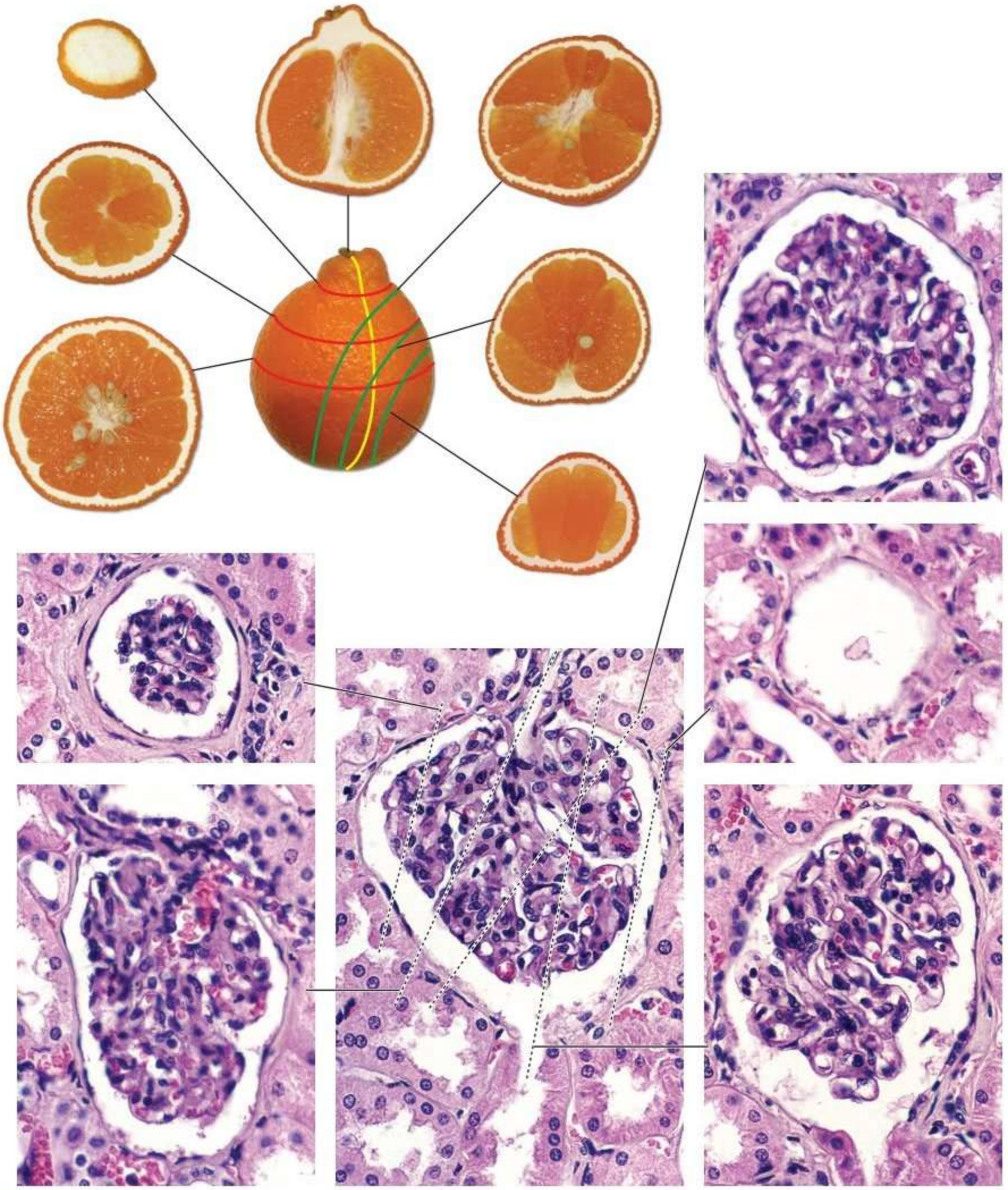

FIGURA 1-12. Ejemplos de cortes de una naranja y un corpúsculo renal. Las *líneas punteadas* dibujadas sobre la naranja entera indican el plano de corte que se correlaciona con cada superficie seccionada. Del mismo modo, los diferentes cortes a través de un corpúsculo renal, que también es una estructura esférica, exhiben diferencias en su aspecto. El tamaño y el aspecto de la estructura interna son un reflejo del plano de corte.

queda fuera de fase con respecto al haz de luz que ha pasado por la muestra. El microscopio de contraste de fase capta las longitudes de onda que están fuera de fase y las dirige a través de una serie de anillos ópticos en las lentes condensador y objetivo, con lo que en esencia se elimina la amplitud de la porción del haz refractado inicialmente y se produce un contraste en la imagen. Las partes oscuras de la imagen corresponden a las regiones densas de la muestra; las claras, a regiones menos densas. El microscopio de contraste de fase se utiliza para examinar células y tejidos vivos (como las células de un cultivo) y también se emplea con frecuencia para examinar cortes semifinos no teñidos (de alrededor de 0.5 µm) de material incluido en plástico.

CUADRO 1-4

CONSIDERACIONES FUNCIONALES: USO CORRECTO DEL MICROSCOPIO ÓPTICO

Esta breve introducción al uso adecuado del microscopio óptico está dirigida a aquellos estudiantes que utilizarán esta herramienta para el análisis de rutina de los tejidos. Si los siguientes comentarios parecen elementales, es solo porque la mayoría de los usuarios del microscopio no pueden aprovechar todas sus ventajas. A pesar del excelente equipamiento actual, es relativamente escasa la instrucción formal sobre el uso correcto del microscopio óptico.

Los sistemas ópticos costosos y muy corregidos solo pueden funcionar de forma óptima cuando los trayectos de los haces de iluminación y de observación están centrados y apropiadamente ajustados. Trabajar con los ajustes y alineamientos adecuados contribuirá sustancialmente a reconocer detalles diminutos en la muestra y a presentar de forma fidedigna los colores para la visión directa o mediante la microfotografía.

La **iluminación Köhler** es una de las claves de la microscopía de calidad y está incorporada en el diseño de prácticamente todos los microscopios modernos que se utilizan en los laboratorios o en la investigación. La figura C1-4-1 muestra el típico trayecto de la luz y los controles para ajuste de un microscopio moderno; es necesario seguir las instrucciones que se brindan a continuación para obtener una iluminación adecuada en el microscopio.

Los **pasos de ajuste** necesarios para conseguir una buena iluminación Köhler son pocos y sencillos:

- Enfocar la muestra.
- Cerrar el diafragma de campo.
- Enfocar el condensador moviéndolo hacia arriba o hacia abajo hasta que el contorno de su diafragma de campo aparezca nítido y enfocado.
- Centrar el diafragma de campo con los controles correspondientes en la subplatina (donde está el condensador). Después, se abre el diafragma de campo hasta que el haz luminoso cubra todo el campo observado.
- Retirar el ocular (o se utiliza un telescopio de centrado o un accesorio telescópico de fase si se dispone de ellos) y observar la pupila de salida del objetivo. Así se podrá ver un campo circular iluminado cuyo radio es directamente proporcional a la apertura numérica del objetivo. A medida que se cierra el diafragma del condensador, su contorno aparecerá dentro de este campo circular. En la mayoría de los preparados teñidos, el diafragma del condensador debe cerrarse hasta cubrir aproximadamente dos terceras partes de la apertura del objetivo. El resultado de este ajuste es el mejor equilibrio entre la resolución y el contraste (que no es más que la diferencia de intensidades entre las regiones claras y oscuras de la muestra).

Si se ponen en práctica estos cinco consejos simples, la imagen obtenida será la mejor que permita el sistema óptico del microscopio. Ahora se verá por qué.

Primero, ¿por qué ajustamos el diafragma de campo para cubrir solo el campo observado? Iluminar el campo más grande que el sistema óptico puede "ver" solamente conduce a reflexiones internas o a una pérdida de luz, lo cual trae como consecuencia más "ruido" o una disminución del contraste de la imagen.

Segundo, ¿por qué se pone énfasis en el ajuste del diafragma del condensador o, en otras palabras, en la apertura de iluminación? Este diafragma ejerce gran influencia sobre la resolución y el contraste con los que se pueden observar ciertos detalles de la muestra.

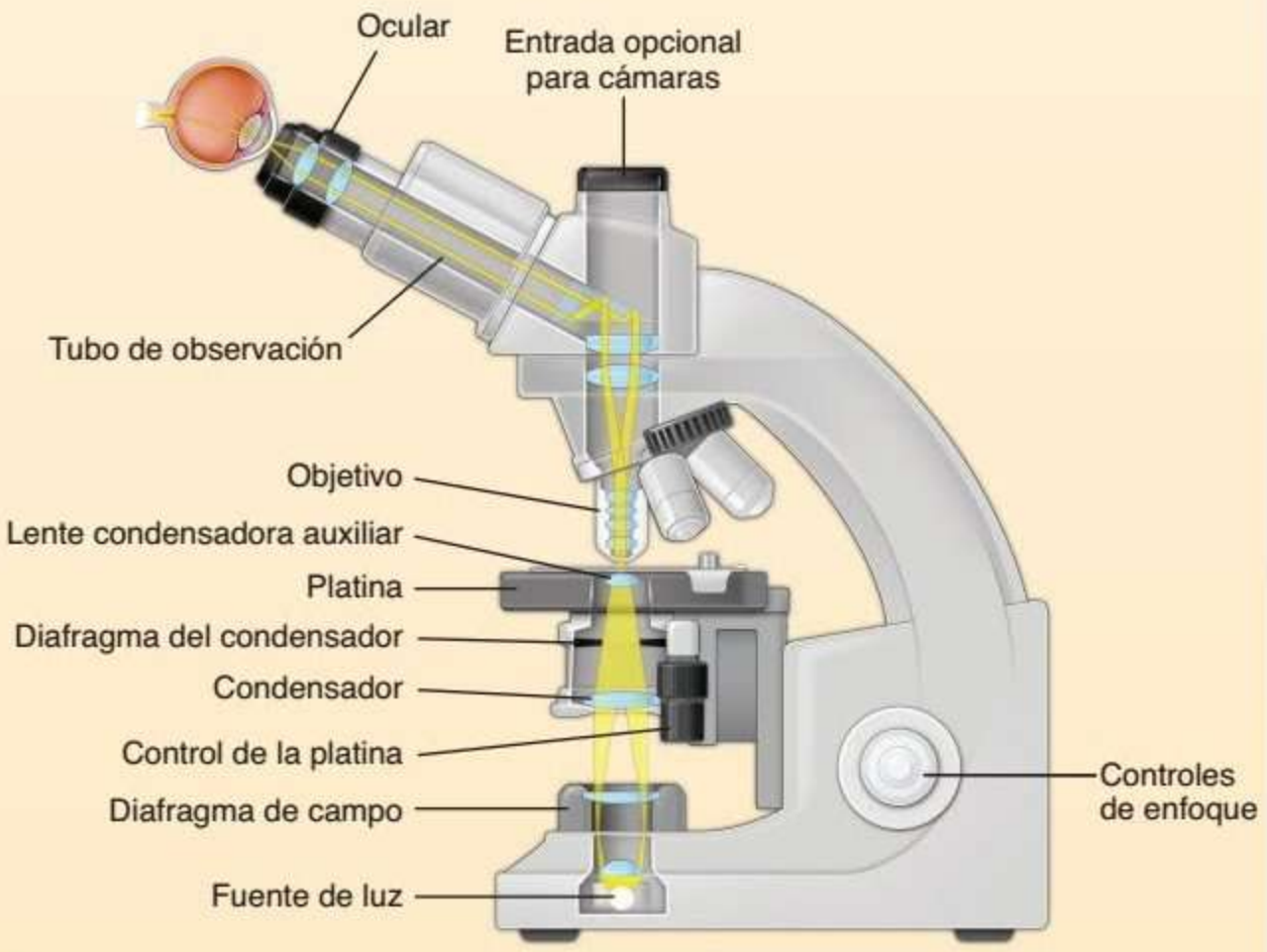

FIGURA C1-4-1. Diagrama de un microscopio óptico típico. En esta ilustración se muestra un corte transversal de un microscopio, sus componentes operativos y la trayectoria de la luz.

(continúa en la p. 18)

CUADRO 1-4

CONSIDERACIONES FUNCIONALES: USO CORRECTO DEL MICROSCOPIO ÓPTICO (*CONTINUACIÓN*)

Para la mayoría de las aplicaciones prácticas, la **resolución** está determinada por la ecuación:

$$d = \frac{\lambda}{AN_{objetivo} + AN_{condensador}}$$

Donde:

d = distancia entre los puntos del detalle resuelto (en nm).
λ = longitud de onda de la luz utilizada (verde = 540 nm).
AN = apertura numérica o seno del semiángulo captado por el objetivo o el condensador de un punto central de la muestra multiplicado por el índice de refracción del medio comprendido entre el objetivo o el condensador y la muestra.

¿Cómo influyen directamente la longitud de onda y la apertura numérica en la resolución? Las estructuras de la muestra difractan la luz. El ángulo de difracción es directamente proporcional a la longitud de onda e inversamente proporcional al espaciado de las estructuras. Según el físico Ernst Abbé, un espacio estructural dado puede resolverse solamente cuando el sistema óptico de observación (objetivo) puede ver parte de la luz difractada producida por el espaciado. Cuanto mayor es la apertura del objetivo, más difractada está la luz que participa en la formación de la imagen, lo que proporciona una mejor resolución de los detalles más pequeños e imágenes más nítidas.

Sin embargo, nuestra sencilla fórmula muestra que la apertura del condensador es tan importante como la apertura del objetivo. Este punto solo es lógico cuando se considera el ángulo de difracción para un haz oblicuo o uno de mayor apertura. Este ángulo permanece esencialmente constante, pero se presenta al objetivo de tal manera que se puede corregir con facilidad.

¿Cómo afecta al contraste el ajuste de la apertura? En teoría, la mejor transferencia de contraste del objeto a la imagen se obtendría gracias a la interacción (interferencia) entre los frentes de onda difractados y no difractados.

Para lograr una transferencia de contraste entre la transmisión total y la absorción completa en una muestra, la relación de intensidad entre la luz difractada y no difractada tendría que ser 1:1 para obtener una interferencia destructiva total (negro) o una interferencia constructiva total (brillo). Cuando la apertura del condensador coincide con la apertura del objetivo, la luz no difractada ingresa en el objetivo con la máxima intensidad, pero solo puede ingresar una parte de la luz difractada, lo que produce un contraste menor. En otras palabras, cerrar la apertura del condensador en dos tercios de la apertura del objetivo hace que la relación de intensidad entre la luz difractada y no difractada se acerque a 1:1 y, por lo tanto, optimiza el contraste. Cerrar la apertura del condensador (o bajar el condensador) más allá de este equilibrio producirá fenómenos de interferencia o artificios de la imagen, como anillos de difracción o líneas artificiales alrededor de las estructuras de la muestra. La mayoría de las técnicas de microscopía utilizadas para mejorar el contraste (p. ej., campo oscuro, iluminación oblicua, contraste de fase o contraste de modulación) se basan en el mismo principio (suprimen o reducen la intensidad de la luz no difractada para mejorar un contraste inherentemente bajo de la muestra).

Si se siguen los pasos descritos y se mantienen las lentes limpias, la calidad y la fidelidad de las imágenes visuales variarán solo en función de la capacidad de rendimiento del sistema óptico.

Dos modificaciones del microscopio de contraste de fase son el **microscopio de interferencia**, que también permite la cuantificación de la masa tisular, y el **microscopio de interferencia diferencial** (usando la óptica de Nomarski), que es especialmente útil para valorar las propiedades de la superficie de las células y otras muestras biológicas.

En la microscopía de campo oscuro, la lente objetivo no capta la luz directa proveniente de la fuente de iluminación.

En la **microscopía de campo oscuro**, solo la luz refractada por las estructuras de la muestra penetra en el objetivo. El microscopio de campo oscuro está equipado con un condensador especial que ilumina el preparado con mucha intensidad y de forma oblicua. Así, el campo de visión aparece como un fondo oscuro en el que las pequeñas partículas en la muestra que reflejan parte de la luz en el objetivo aparecen brillantes.

El efecto es similar al que producen las partículas de polvo en el haz luminoso de un proyector de diapositivas en una habitación oscura. La luz reflejada por las partículas de polvo llega a la retina del ojo y eso las hace visibles.

La resolución del microscopio de campo oscuro no puede ser mejor que la del microscopio de campo claro, dado que ambos utilizan luz de la misma longitud de onda. No obstante, en las imágenes de campo oscuro pueden detectarse partículas individuales más pequeñas debido al mayor contraste obtenido.

El microscopio de campo oscuro es útil en el estudio de autorradiografías, en las que los gránulos de plata revelados aparecen blancos en un fondo oscuro. En la clínica, la **microscopía de campo oscuro** se emplea para la detección de cristales en la orina, como los de ácido úrico y oxalato, así como para la identificación de bacterias específicas, como las **espiroquetas**, en particular, *Treponema pallidum*, el microorganismo causante de la **sífilis**, una enfermedad de transmisión sexual.

El microscopio de fluorescencia aprovecha la capacidad de ciertas moléculas para fluorescer bajo la luz ultravioleta.

Una molécula que fluoresce emite luz de longitudes de onda dentro del espectro visible cuando se expone a una fuente ultravioleta (UV). El **microscopio de fluorescencia** se utiliza para la detección de moléculas con fluorescencia natural (autofluorescencia), como la vitamina A y algunos neurotransmisores. Sin embargo, como no hay muchas moléculas autofluorescentes, la aplicación principal de este microscopio consiste en examinar la fluorescencia secundaria, como en la detección de antígenos o anticuerpos en los procedimientos de tinción inmunocitoquímica (*véase* fig. 1-6). También pueden inyectarse **moléculas fluorescentes** específicas (fluoróforos) en un animal

o directamente en las células y utilizarse como marcadores. Estos métodos han sido útiles en el estudio de uniones intercelulares (de tipo nexo), en la localización del trayecto de fibras nerviosas en neurobiología y en la detección de marcadores fluorescentes del crecimiento de los tejidos mineralizados. Entre la fuente de luz UV y la muestra se insertan varios filtros para producir una luz monocromática o cuasimonocromática (de una sola longitud de onda o de longitud de onda de banda estrecha). Un segundo conjunto de filtros colocados entre la muestra y el objetivo permite que solo la estrecha banda de longitud de onda de la fluorescencia llegue al ojo o a un sensor de un dispositivo de registro o grabado digital.

El microscopio de fluorescencia de lámina de luz utiliza un plano fino de luz para seccionar ópticamente una muestra transparente marcada con moléculas fluorescentes.

El **microscopio de fluorescencia de lámina de luz (MFLL)** utiliza una lámina de luz que está formada por un haz de láser plano. Esta **fina lámina de luz** se genera en el plano focal y secciona ópticamente una muestra transparente marcada con colorantes fluorescentes. La luz fluorescente emitida desde la muestra es recogida perpendicularmente a la trayectoria de la luz por el objetivo del microscopio y se registra mediante un sensor de imágenes (p. ej., un dispositivo de carga acoplada [CCD, *charge-coupled device*]). La muestra se ilumina solo en un **plano focal** a la vez, evitando la excitación de las áreas fuera de foco de la muestra. La lámina de luz por sí sola puede formarse de manera estática o dinámica al mover un haz de láser que se parece a una hoja de luz durante un corto período. Al mover la muestra por la lámina de luz pueden registrarse imágenes en distintos planos y reconstruirse de forma tridimensional (fig. 1-13).

En la actualidad, la microscopía de fluorescencia es una de las técnicas más potentes y versátiles disponibles para los estudios de muestras biológicas.

La mayoría de los laboratorios de investigación modernos utilizan la microscopía de fluorescencia como herramienta principal en la investigación biológica. Se han diseñado moléculas fluorescentes (fluoróforos) para absorber la luz en una longitud de onda específica y para emitir luz en una longitud de onda más larga. Estas moléculas aparecen muy brillantes y son fácilmente distinguibles en las secciones de tejido de otras señales de fondo. Además, con el desarrollo de **proteínas fluorescentes (PF)** codificadas genéticamente, ha sido posible visualizar y crear imágenes de expresión, localización y actividad de proteínas en células vivas. La combinación de técnicas de microscopía de fluorescencia y confocal con un sistema informático de procesamiento de datos rápido permite a los investigadores representar las imágenes en tres dimensiones.

El microscopio ultravioleta utiliza lentes de cuarzo con una fuente de luz ultravioleta.

La imagen en el **microscopio ultravioleta (UV)** depende de la absorción de luz UV por las moléculas en la muestra. La fuente de luz UV tiene una longitud de onda de alrededor de 200 nm. Así, el microscopio UV puede llegar a una resolución de 0.1 µm. El principio general de la microscopía UV se asemeja al funcionamiento de un

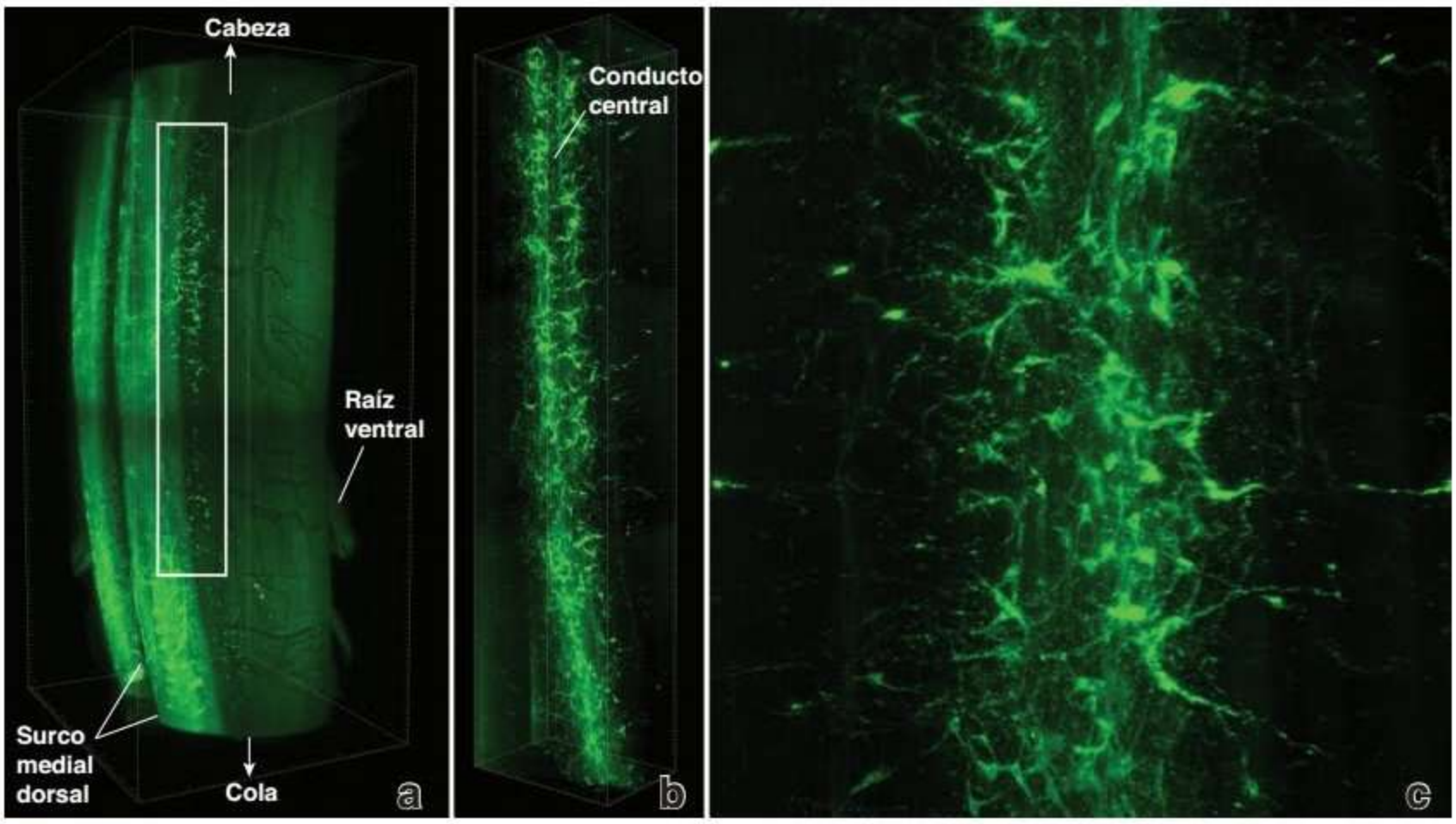

FIGURA 1-13. Imágenes con microscopía de fluorescencia de lámina de luz (MFLL) de células que expresan el neuropéptido galanina en la médula espinal de una rata macho adulta. a. En esta microfotografía se muestra una representación tridimensional (3D) de una imagen de MFLL de la médula espinal de rata en los niveles vertebrales L3 y L4. Dentro del *rectángulo* puede observarse el marcado inmunofluorescente del neuropéptido galanina expresado en las células espinotalámicas. Este neuropéptido se detectó mediante el método de inmunofluorescencia indirecta usando anticuerpos policlonales de conejo antigalanina y después se visualizó con anticuerpos secundarios de cabra anticonejo conjugados con fluoresceína (Alexa Fluor 647). Después de la inmunotinción, la muestra se lavó con dibencil éter (DBE) y el tejido transparente se observó en el plano horizontal utilizando MFLL bidireccional. Los conjuntos de imágenes TIFF se obtuvieron a intervalos ópticos de 4 µm y se unieron mediante un programa de imágenes especializado. La imagen reconstruida fue coloreada artificialmente en *verde*. La representación 3D permite girar y examinar la imagen desde todas las direcciones posibles. 10×. **b.** En esta imagen se representa un mayor aumento de las células espinotalámicas positivas para galanina y el fondo de la médula espinal que se muestra en el *rectángulo*. Obsérvese que las células positivas para galanina están muy cerca del conducto central. 22×. **c.** Vista de gran aumento de células espinotalámicas que expresan galanina y muestran su patrón de interconexión. 110× (cortesía de los Dres. Aleisha M. Moore, Michael N. Lehman y Lique M. Coolen).

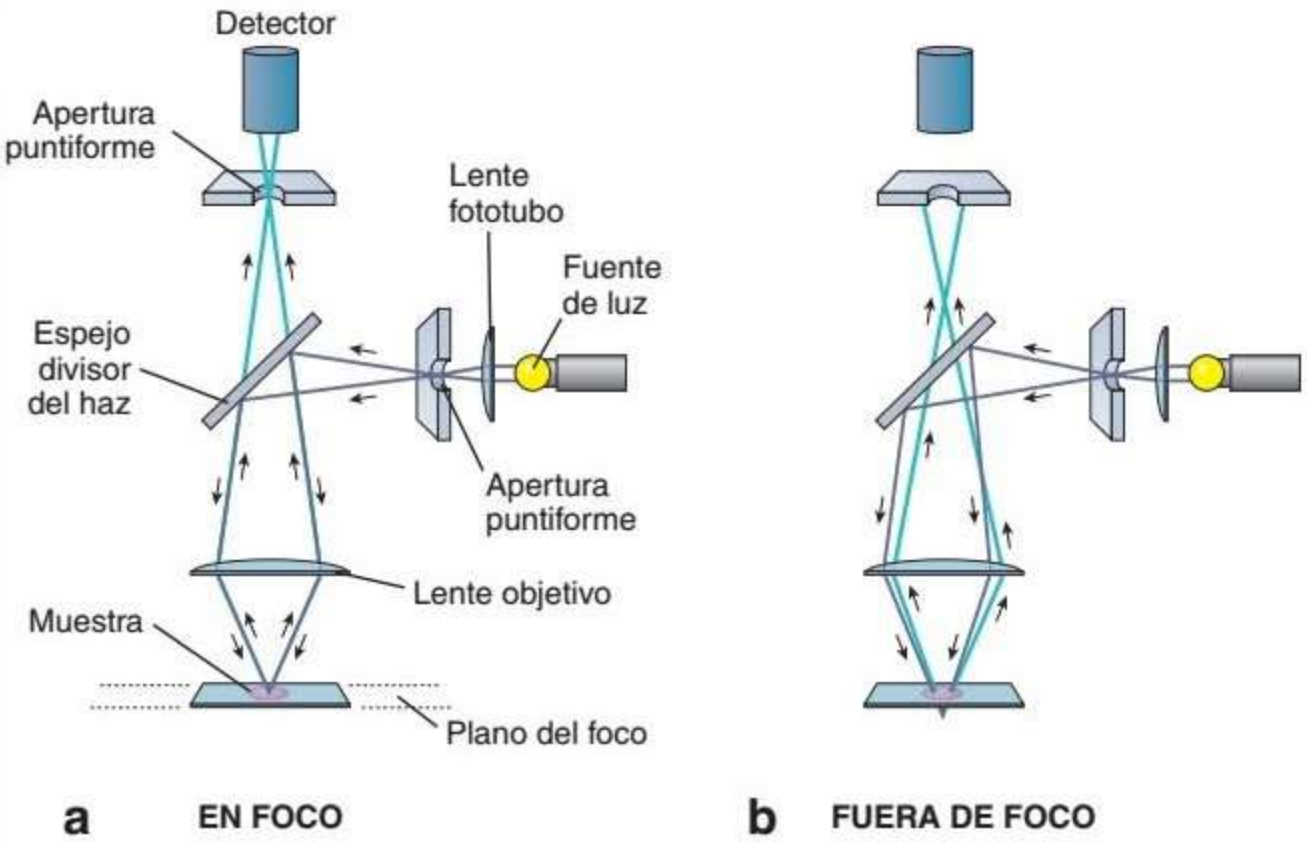

FIGURA 1-14. Diagrama de la luz emitida en foco y fuera de foco en el microscopio confocal. a. En este diagrama se muestra la trayectoria del rayo láser y la luz emitida cuando la estructura está directamente en el foco de la lente. La pantalla con un orificio puntiforme en el otro lado del sistema óptico del microscopio confocal permite que la luz de la estructura enfocada pase a través del orificio. La luz es transformada en una imagen mediante un sistema informático. Como el punto focal de la lente objetivo del microscopio forma una imagen nítida en el nivel en el que se encuentra el orificio, estos dos puntos se denominan *puntos confocales*. **b.** Este diagrama muestra la trayectoria del rayo láser y la luz emitida, que está fuera de foco en relación con el orificio. Así, la luz de la muestra bloqueada por el orificio nunca se detecta.

espectrofotómetro; los resultados se registran de forma fotográfica. La muestra no se puede inspeccionar de manera directa a través de una lente ocular, ya que la luz UV no es visible y puede lastimar el ojo.

La microscopía UV es útil para la detección de ácidos nucleicos, específicamente las bases de purina y pirimidina de los nucleótidos. También es útil para la detección de proteínas que contienen ciertos aminoácidos. Las mediciones espectrofotométricas UV de longitudes de onda específicas permiten al microscopio UV determinar de forma cuantitativa la cantidad de ADN y ARN en las células. Como se describe en el cuadro 1-2 de la página 7, la **microespectrofotometria de Feulgen** se emplea en la clínica para evaluar el grado de ploidía (múltiplos de la cantidad de ADN normal) en muestras tumorales.

El microscopio confocal de barrido combina componentes de un microscopio óptico de campo claro con un sistema de barrido para diseccionar una muestra ópticamente.

El **microscopio confocal de barrido** permite la visualización de una muestra biológica en tres dimensiones. Las dos lentes del microscopio confocal (objetivo y fototubo) están perfectamente alineadas para enfocar la luz proveniente del punto focal de una lente hasta el punto focal de la otra. La diferencia principal entre un microscopio convencional y uno confocal es la adición de un **detector de apertura** (orificio puntiforme), que está en *con*junción con el punto *focal* de la lente; por ello es **confocal**. Este orificio de posición precisa solamente permite que pase la luz "en foco" hacia el dispositivo fotomultiplicador (detector), mientras que la luz "fuera de foco" tiene bloqueada la entrada al detector (fig. 1-14). Este sistema genera una capacidad de resolución (0.2-0.5 µm) y una claridad excepcionales para un corte fino en una muestra biológica simplemente por eliminar la luz fuera de foco.

La fuente de luz en un microscopio confocal proviene de un sistema de iluminación láser que es fuertemente convergente y, por lo tanto, produce una luz excitadora de alta intensidad en la forma de un punto de exploración superficial. Se utiliza un sistema de espejos para mover el láser a través de la muestra, de manera que se ilumina un solo punto a la vez (fig. 1-15). Se exploran numerosos puntos individuales en el mismo plano focal y un programa informático reconstruye la imagen a partir de los datos registrados durante la exploración. En este aspecto, la microscopía confocal se asemeja a la tomografía computarizada (TC).

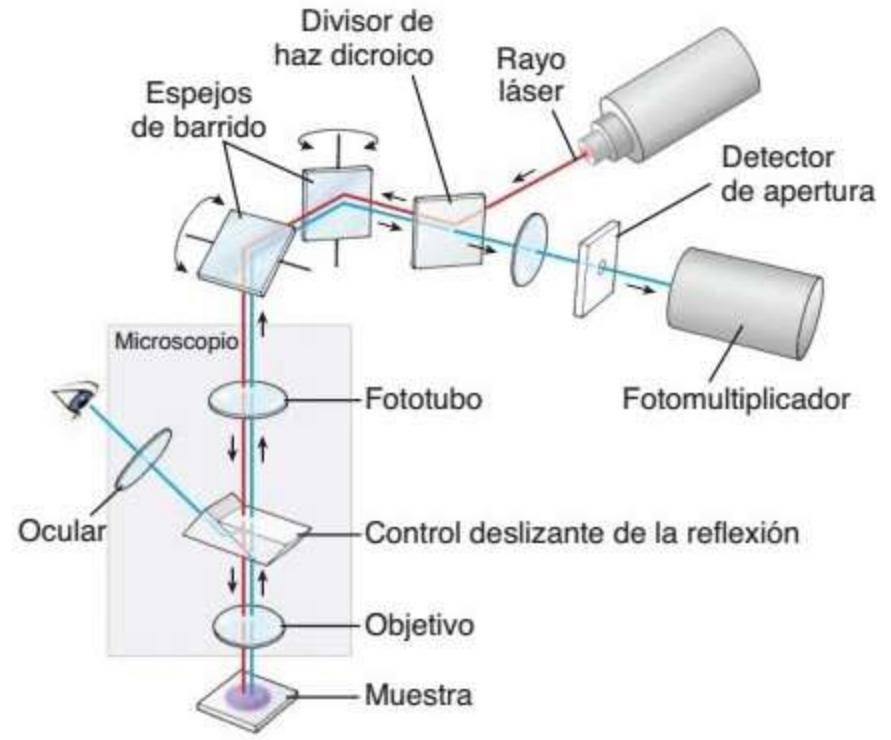

FIGURA 1-15. Estructura del microscopio confocal y diagrama de la trayectoria del haz. La fuente de luz para el microscopio confocal proviene de un láser. El rayo láser (*línea roja*) viaja a la muestra de tejido mediante un divisor de haz dicroico y luego a dos espejos de exploración móviles; estos espejos barren el rayo láser a través de la muestra en las direcciones *x* e *y*. Por último, el láser ingresa en el microscopio de fluorescencia y viaja por medio de su sistema óptico para iluminar una muestra de tejido. La luz emitida por la muestra de tejido iluminada (*línea azul*) regresa por el sistema óptico del microscopio, a través de ambos espejos de exploración, pasa a través del divisor de haz y es enfocada en el orificio. La luz que atraviesa el orificio es recibida y registrada por el detector conectado a un sistema informático que construye la imagen de un píxel a la vez.

Por otra parte, al emplear solo la profundidad estrecha de la imagen enfocada, se pueden crear múltiples imágenes de diferentes profundidades dentro de la muestra. Así, es posible diseccionar, literalmente, capa por capa todo el espesor de la muestra. También puede utilizarse un sistema informático para realizar reconstrucciones tridimensionales de una serie de estas imágenes. Como cada imagen situada a una profundidad específica dentro de la muestra es muy precisa, la imagen tridimensional resultante tiene las mismas características de nitidez. Además, una vez que el equipo ha ensamblado cada imagen seccionada, la imagen tridimensional reconstruida puede rotarse para su visualización en el sistema informático o a través de Internet desde cualquier ángulo deseado (*véase* fig. 1-4).

El microscopio de polarización se basa en el hecho de que las moléculas o los conjuntos de moléculas bien ordenados pueden rotar el ángulo del plano de la luz polarizada.

El **microscopio de polarización** es una simple modificación del microscopio óptico de campo claro en el cual se coloca un filtro de polarización, llamado ***polarizador***, entre la fuente de luz y la muestra, y un segundo filtro, denominado ***analizador***, se instala entre la lente objetivo y el observador.

Tanto el polarizador como el analizador pueden rotarse; la diferencia entre sus ángulos de rotación se utiliza para determinar el grado en el que una estructura afecta el haz de luz polarizada. La capacidad de una matriz de cristal o sustancias paracristalinas para rotar el plano de luz polarizada se conoce como ***birrefringencia*** (refracción doble). El músculo estriado y las inclusiones cristaloides en las células intersticiales testiculares (células de Leydig), entre otras estructuras frecuentes, presentan birrefringencia.

Microscopía de superresolución

Los microscopios ópticos convencionales tienen una limitación inherente en la potencia de resolución debido a la longitud de onda de la luz. La *resolución*, que se define como la distancia mínima de punto a punto entre dos detalles distinguibles, está restringida por el límite de difracción de la luz. La difracción hace que la señal luminosa de la muestra se propague a medida que se desplaza al ojo del observador u otros dispositivos detectores de luz. Como se vio antes, la resolución de un microscopio óptico con una alineación óptima del objetivo y las lentes del condensador se limita a 0.2 µm; por lo tanto, es incapaz de mostrar con detalle muchas estructuras celulares.

Las nuevas técnicas de microscopía de superresolución son capaces de superar el límite de resolución de la microscopía de luz convencional.

Durante décadas, los investigadores han estado en busca de técnicas que permitan exceder el límite de resolución del microscopio óptico. Los recientes avances conceptuales y la innovación técnica dieron origen a aumentos en la resolución óptica de 0.2 µm a ~10 nm. Cualquier técnica de microscopía que incremente la resolución de un microscopio óptico convencional dictada por la barrera de difracción en al menos un factor de 2 se denomina ***microscopía de superresolución***.

Se han desarrollado varias técnicas de microscopía de superresolución para estudiar células vivas bajo microscopía de luz fluorescente. En general, en la microscopía de superresolución se emplean tres métodos:

- **Métodos de localización de una sola molécula**, que incluyen microscopía de localización fotoactivada (PALM, *photoactivated localization microscopy*), microscopía de localización fotoactivada por fluorescencia (FPALM, *fluorescence photoactivated localization microscopy*) y microscopía de reconstrucción óptica estocástica (STORM, *stochastic optical reconstruction microscopy*). Estos métodos implican el empleo de moléculas fluorescentes fotoactivables y fotoconmutables que pueden cambiar el estado de emisión oscura a brillante cuando son expuestas a longitudes de onda lumínicas específicas. El análisis computarizado de los datos combinados obtenidos de miles de perfiles de intensidad de moléculas individuales y el perfil de difracción del microscopio se convierten en una imagen con una resolución de entre 10 y 20 nm.
- **Métodos de microscopía de iluminación estructurada (SIM, *structured illumination microscopy*)**, que se basan en extraer detalles estructurales finos de la interferencia de una estructura con patrones de iluminación predeterminados. Como este método utiliza frecuencias espaciales, que también están limitadas por la difracción, la microscopía SIM solo puede mejorar la resolución por un factor de 2 (resolución ~100 nm).
- **Métodos de barrido puntual**, que incluyen la microscopía de agotamiento de la emisión estimulada (STED, *stimulated emission depletion*) y la microscopía de agotamiento isotrópico de la emisión estimulada (isoSTED, *isotropic stimulated emission depletion*). Estos métodos se basan en la microscopía confocal de barrido láser, pero se agrega un agotamiento láser, que estimula las moléculas excitadas para volver a su estado fundamental. Con la microscopía STED se puede obtener una resolución de imagen de 30-80 nm.

Los métodos de microscopía de superresolución ofrecen nuevas oportunidades para observar detalles de estructuras celulares en células vivas a una resolución más alta que resultaba inalcanzable con la microscopía de fluorescencia convencional.

Microscopía electrónica

Hay dos tipos de microscopios electrónicos que proporcionan datos morfológicos y analíticos de las células y los tejidos: el **MET** y el **MEB**. La ventaja principal del ME sobre el microscopio óptico es que la longitud de onda del haz del ME es unas 2 000 veces menor que la del haz de luz del microscopio óptico, lo que aumenta la resolución por un factor de 10^3.

El MET utiliza la interacción entre un haz de electrones y una muestra para producir una imagen.

El concepto óptico del microscopio electrónico de transmisión es, en principio, similar al del microscopio óptico (*véase* fig. 1-11), pero el MET utiliza un haz de electrones en lugar de un haz de luz. El principio del microscopio es el siguiente:

- Una fuente de electrones (**cátodo**, **cañón de electrones**), como un filamento de tungsteno calentado, emite electrones.
- Los electrones son atraídos hacia un **ánodo**.
- Una diferencia de potencial entre el cátodo y el ánodo proporciona a los electrones un voltaje de entre 20 000 y 200 000 V, de manera que genera el **haz de electrones**.
- El haz pasa a través de una serie de lentes **electromagnéticas** que cumplen la misma función que las lentes de cristal de un microscopio óptico.

La **lente condensadora** le da forma y cambia el diámetro del **haz de electrones** que alcanza el plano de la muestra. Luego, el haz que ha pasado a través de la muestra es enfocado y aumentado por una **lente objetivo** para después volver a ser aumentado por una o más **lentes proyectoras**. La imagen final se observa en una **pantalla fluorescente** recubierta de fósforo o se captura en una **placa**

fotográfica. Las partes de las muestras que han sido atravesadas por los electrones aparecen claras; las zonas oscuras de la muestra han absorbido o dispersado los electrones debido a su densidad inherente o a la adición de metales pesados durante la preparación. A menudo se coloca un detector de electrones con un sensor de luz, como un **sensor tipo CCD**, por encima o por debajo de la pantalla de visualización para observar la imagen en tiempo real en un monitor. Esto permite archivar sin complicaciones imágenes o videos en formato digital en sistemas informáticos.

La preparación de las muestras para la microscopía electrónica de transmisión es similar a la de la microscopía óptica, aunque se requieren métodos más refinados.

Los principios empleados para la preparación de los cortes para su visualización con el MET son, en esencia, los mismos que se utilizan en la microscopía óptica, con la restricción adicional de que en cada paso hay que trabajar con muestras de tres a cuatro órdenes de magnitud más pequeñas o más finas que en las de la microscopía óptica. El MET, cuyo haz de electrones tiene una longitud de onda de alrededor de 0.1 nm, cuenta con una resolución teórica de 0.05 nm.

Debido a la excepcional resolución del MET, la calidad de la fijación, es decir, el grado de conservación de la estructura subcelular, debe ser la mejor que se pueda lograr.

La preparación de rutina de muestras para microscopía electrónica de transmisión comienza con la fijación en glutaraldehído seguida de un enjuague en una solución amortiguadora y la fijación con tetróxido de osmio.

El **glutaraldehído**, un dialdehído, preserva constituyentes proteínicos mediante enlaces cruzados; el **tetróxido de osmio** reacciona con los lípidos, en particular los fosfolípidos. El osmio también proporciona densidad electrónica a las estructuras celulares y tisulares, ya que es un metal pesado, por lo que mejora la formación ulterior de la imagen en el MET.

Lo ideal es que los tejidos sean perfundidos con glutaraldehído equilibrado con un amortiguador antes de extirparse. En general, las piezas tisulares fijadas para el MET no miden más de 1 mm^3 (muy pequeñas si se comparan con las piezas para el microscopio óptico, que pueden medirse en centímetros). El proceso de deshidratación es idéntico al que se utiliza en la microscopía óptica, y el tejido se infiltra con una resina monomérica, en general una **resina epóxica**, que después se polimeriza.

El tejido incluido en plástico se corta en microtomos de diseño especial con hojas de diamante.

Dada la limitada capacidad de penetración de los electrones, los cortes para la microscopía electrónica de transmisión de rutina oscilan entre 50 y 150 nm. Además, como ya se dijo, debido a que los abrasivos que se emplean para afilar las cuchillas de acero dejan rayas inaceptables en los cortes para el MET, se utilizan **hojas de diamante** con un afilado casi perfecto. Los cortes obtenidos por las hojas de diamante son demasiado finos para ser manipulados; se hacen flotar desde el borde de la hoja hacia la superficie de una cubeta llena de líquido y se recogen de la superficie sobre rejillas de cobre revestido en plástico. Las rejillas tienen 50-400 orificios por pulgada cuadrada o ranuras especiales para ver cortes seriados. El haz atraviesa la muestra y después los orificios de la rejilla de cobre, y la imagen es enfocada en la pantalla, en el CCD o en la película fotográfica.

En la MET, para aumentar el contraste inherente de modo que los detalles de la estructura celular sean fáciles de ver y fotografiar, también se requiere una tinción.

En general, los cortes para el MET se tiñen mediante la adición a la muestra de materiales de gran densidad, como iones de metales pesados. Los **iones de metales pesados** pueden unirse a los tejidos durante la fijación o la deshidratación, o durante la inmersión de los cortes, una vez realizados, en soluciones de estos iones. El **tetróxido de osmio**, que se utiliza de manera rutinaria en el fijador, se une a los fosfolípidos de las membranas, lo que les da una densidad adicional.

A las soluciones de alcohol utilizadas en la deshidratación suele añadirse **nitrato de uranilo** para aumentar la densidad de los componentes de las uniones intercelulares y de otros sitios. La inmersión secuencial en soluciones de **acetato de uranilo** y **citrato de plomo** se emplea para teñir los cortes antes de verlos con el MET, lo cual proporciona a las micrografías electrónicas alto contraste y mayor resolución.

En ocasiones, se requiere una tinción especial para visualizar los resultados de las reacciones histocitoquímicas o inmunocitoquímicas con el MET. Los procedimientos de la fosfatasa y la esterasa se usan con este propósito (*véase* fig. 1-3). La sustitución de un **compuesto que contiene un metal pesado** por el colorante fluorescente que se ha conjugado con un anticuerpo permite la adaptación de las técnicas inmunocitoquímicas al MET. Del mismo modo, se han refinado las **técnicas de autorradiografía** para su uso con el MET (*véase* fig. 1-8b). Estos métodos han sido particularmente útiles para determinar las fuentes celulares y las vías intracelulares de ciertos productos de secreción, la localización en la superficie celular de receptores específicos y la ubicación intracelular de fármacos y sustratos ingeridos.

La criofractura es una técnica especial de preparación de muestras para MET; es especialmente importante en el estudio de las membranas.

La **criofractura** rompe físicamente (fractura) una muestra congelada para revelar sus estructuras internas. El tejido que se examinará puede estar fijado o no; si se ha fijado, entonces el fijador se retira de la muestra antes. Se deja que un crioprotector, como el glicerol, infiltre el tejido y a continuación este se congela rápidamente a unos −160 °C. La formación de cristales de hielo se evita usando crioprotectores, mediante la congelación rápida y gracias a lo diminuto de las muestras. El tejido congelado se coloca en el aparato de criofractura, que tiene una cámara de vacío, y se incide con el borde de una hoja.

El plano de fractura pasa preferentemente a través de la parte hidrófoba de la membrana plasmática, de manera que queda expuesto en su interior.

La fractura de la membrana plasmática produce dos superficies nuevas. La superficie de la membrana que atrás tiene el espacio extracelular se llama ***cara E***; la superficie que tiene atrás el protoplasma (citoplasma) se denomina ***cara P***. Después, la muestra se recubre, en general con platino evaporado, para crear una réplica de la su-

perficie de fractura. Después, el tejido se descarta y la réplica de la superficie, no el tejido en sí, se coloca sobre la rejilla para examinarse con el MET. Esta réplica muestra vistas planas de la organización interna de las membranas con detalles a nivel macromolecular (*véase* fig. 2-5, p. 34). Uno de los usos más frecuentes de la técnica de fractura por congelación es examinar la zónula ocluyente, donde las proteínas integrales de la membrana se unen a las células (*véase* fig. 5-15c, p. 135).

En la microscopía electrónica de barrido (MEB), el haz de electrones no atraviesa la muestra, sino que explora (barre) su superficie.

En muchos sentidos, las imágenes obtenidas con la MEB se parecen más a las que se observan en una pantalla de televisión que a las del monitor del MET. Parecen tridimensionales y muestran la estructura superficial de la muestra examinada. Para el análisis de la mayoría de los tejidos, la muestra se fija, se deshidrata por desecación de punto crítico, se cubre con una película de oro-carbono evaporado, se monta en un soporte de aluminio y se coloca en la cámara para muestras del MEB. En los tejidos mineralizados, se pueden eliminar todas las partes blandas con un removedor y examinar las características estructurales del mineral.

El barrido se consigue con el mismo tipo de ráster que hace recorrer el haz de electrones sobre la superficie de un tubo de televisión. Los electrones reflejados desde la superficie (**electrones retrodispersados**) y los electrones que son expulsados de la superficie (**electrones secundarios**) son recogidos por uno o más detectores y reprocesados para formar una imagen de alta resolución tridimensional de la superficie de la muestra. En los primeros modelos de microscopios, las imágenes se capturaban en un tubo de rayos catódicos (TRC) de alta resolución o en placas fotográficas; sin embargo, los instrumentos modernos capturan imágenes digitales utilizando detectores sensibles y CCD para su observación en un monitor de alta resolución.

Se pueden utilizar otros detectores para medir los rayos X emitidos desde la superficie, la catodoluminiscencia de moléculas en el tejido debajo de la superficie y los electrones Auger emitidos en la superficie.

El microscopio electrónico de transmisión-barrido (METB) combina características del MET y del MEB para permitir el microanálisis de rayos X por sondas electrónicas.

La configuración del MEB puede usarse para producir una imagen de transmisión mediante la inserción en un portarrejillas a la altura de la muestra, de manera que se recogen los electrones de transmisión con un detector y se reconstruye la imagen en un TRC. Esta última configuración del MEB o **microscopio electrónico de transmisión-barrido** (**METB**) facilita el empleo del instrumento para **microanálisis de rayos X con sonda electrónica**.

Se puede equipar el microscopio con detectores para recoger los rayos X emitidos cuando el haz bombardea el corte; con analizadores adecuados, se puede confeccionar un mapa que muestra la distribución de los elementos con un número atómico superior a 12 y con una concentración suficiente para producir una cantidad adecuada de rayos X para analizar. Pueden deducirse datos semicuantitativos de elementos que tengan una concentración suficiente. De esta manera, tanto el MET como el MEB pueden convertirse en instrumentos analíticos sofisticados, además de ser instrumentos "ópticos".

Microscopía de fuerza atómica

El microscopio de fuerza atómica se ha convertido en una de las herramientas más poderosas para el estudio de la topografía superficial con resolución molecular y atómica.

Un microscopio más nuevo que ha demostrado ser de gran utilidad para los estudios biológicos es el **microscopio de fuerza atómica** (**MFA**). Se trata de un **microscopio no óptico** que funciona de la misma manera que las puntas del dedo, que tocan y sienten la piel de nuestra cara cuando no podemos verla. La sensación captada por las puntas del dedo es procesada por nuestro cerebro, que es capaz de deducir la topografía superficial de la cara mientras los dedos la tocan.

En el MFA, una sonda puntiaguda muy fina (púa), cuyo extremo tiene casi el tamaño de un solo átomo, explora la muestra mientras sigue líneas paralelas a lo largo del *eje x*, repitiendo la exploración en breves intervalos a lo largo del *eje y*. La púa fina está montada en el extremo de un **soporte voladizo** extremadamente flexible, de manera que mueve el soporte a medida que encuentra la "fuerza atómica" en la superficie de la muestra (fig. 1-16). La superficie superior del soporte es reflectora, y un haz láser es dirigido desde allí hacia a un diodo. Esta distribución funciona como una "palanca óptica" porque desviaciones diminutas del soporte se magnifican de manera considerable en el diodo. El MFA puede funcionar con la punta del soporte tocando la muestra (**modo de contacto**) o con la púa dando golpecitos a través de la superficie (**modo de percusión**) de forma muy parecida a como lo haría el bastón de una persona ciega (*véase* fig. 1-16, *recuadros*).

Cuando la púa sube o baja en el eje *z* a medida que atraviesa la muestra, los movimientos se registran en el diodo como movimientos del haz láser reflejado. Un dispositivo piezoeléctrico debajo de la muestra se activa en un circuito de retroalimentación sensible con el diodo para subir y bajar, de modo que el haz láser se enfoque en el diodo. Cuando la púa se hunde en una depresión, el dispositivo piezoeléctrico eleva la muestra para compensar, y cuando la púa se eleva sobre una prominencia, el dispositivo compensa bajando la muestra. La corriente hacia el dispositivo piezoeléctrico se interpreta como el eje *z*, que, junto con los ejes *x* e *y*, representan la topografía de la muestra con una resolución molecular y, a veces, atómica (fig. 1-17).

Una ventaja importante del MFA para el estudio de muestras biológicas es que, a diferencia de los instrumentos ópticos de alta resolución (MET o MEB), la muestra no tiene que estar en el vacío; incluso puede estar sumergida en agua. Así pueden obtenerse imágenes de las células vivas y de su medio circundante.

Microscopía virtual

La microscopía virtual es un procedimiento digital que representa una alternativa a la observación de portaobjetos de vidrio en un microscopio óptico.

La **microscopía virtual** integra la microscopía óptica convencional con la tecnología digital. Los preparados histológicos se exploran utilizando sistemas de adquisición de imágenes ópticas con enfoque automático, para crear archivos digitales de dos dimensiones que generalmente se almacenan en los servidores virtuales dedicados a microscopía (fig. 1-18). El proceso de exploración implica la obtención de imágenes a partir de un preparado histológico. Los diferentes sistemas adquieren imágenes ya sea como mosaicos o como tiras

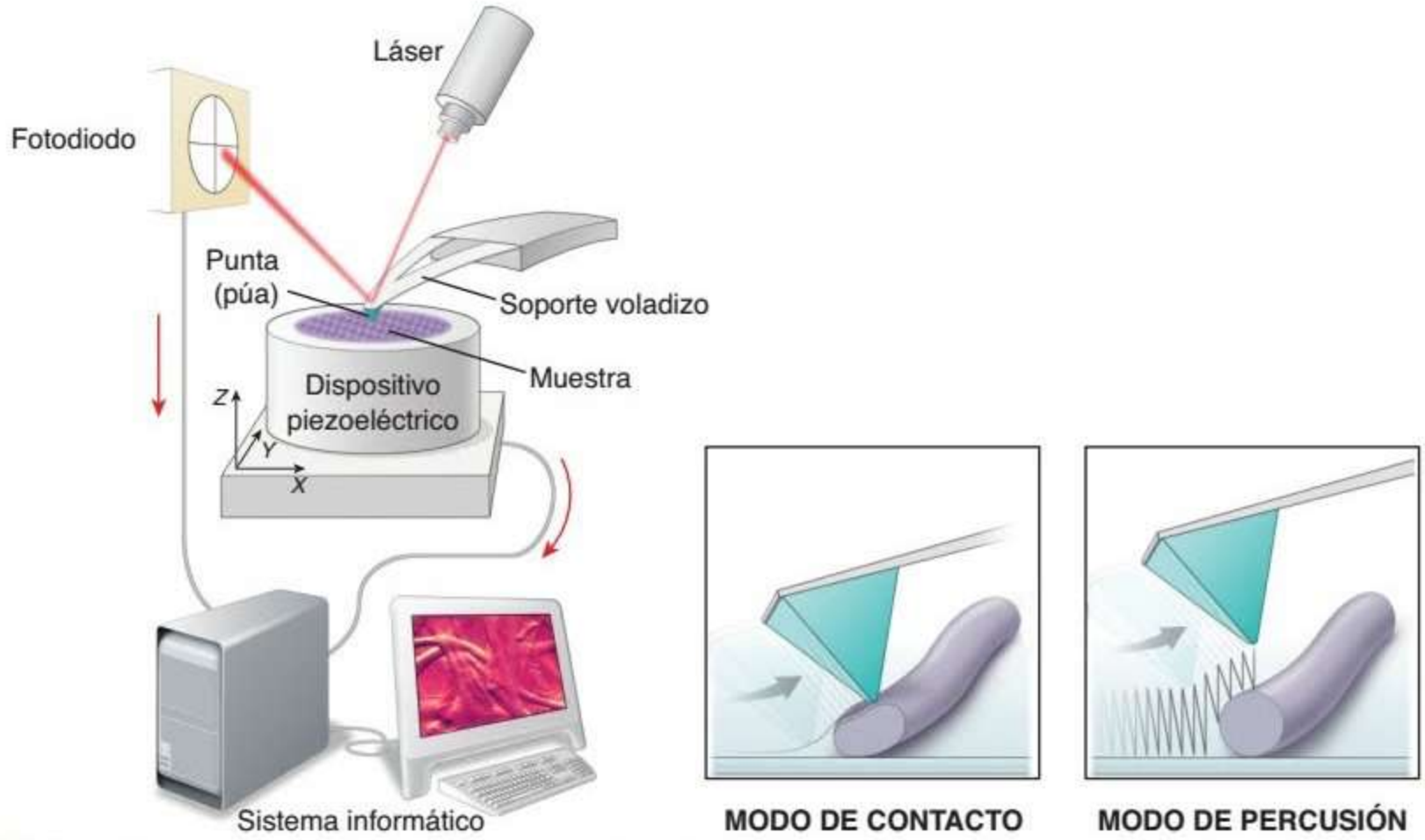

FIGURA 1-16. Diagrama de un microscopio de fuerza atómica (MFA). Una punta extremadamente aguda (púa) en un soporte voladizo se mueve sobre la superficie de una muestra biológica. El mecanismo de retroalimentación provisto por los dispositivos piezoeléctricos permite mantener la punta con una fuerza constante sobre la superficie de la muestra. La punta se extiende hacia abajo desde el extremo de un soporte voladizo láser reflejante. El rayo láser se enfoca en el soporte voladizo. A medida que la púa barre la superficie de la muestra, moviéndose hacia arriba y hacia abajo con el contorno de la superficie, el rayo láser se mueve del puente voladizo hacia un fotodiodo. El fotodiodo mide los cambios en las intensidades del haz láser y después convierte esta información en una corriente eléctrica. La retroalimentación del fotodiodo es procesada por un sistema informático como una imagen de superficie y también regula el dispositivo piezoeléctrico. En el modo de contacto (*recuadro izquierdo*), las fuerzas electrostáticas o de tensión superficial arrastran la púa de barrido sobre la superficie de la muestra. En el modo de percusión (*recuadro derecho*), la punta del soporte voladizo oscila. El último modo permite visualizar muestras blandas y frágiles mientras logra una alta resolución.

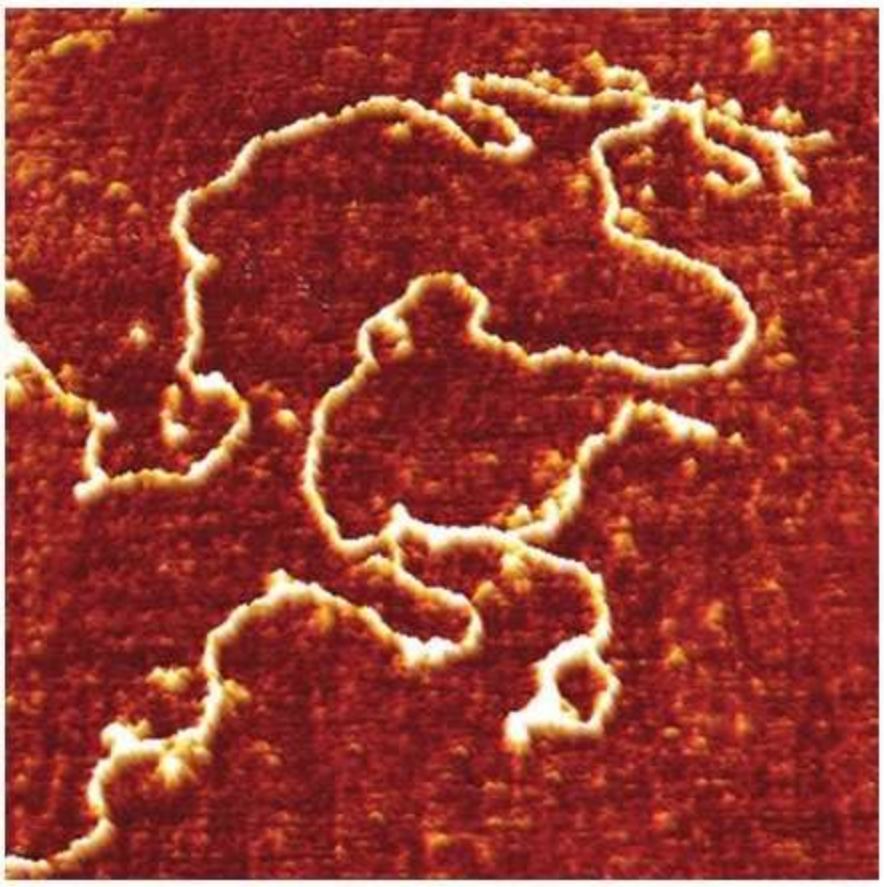

FIGURA 1-17. Microscopía de fuerza atómica de una sola molécula de ADN. Esta imagen se obtuvo en el modo de contacto, en el que la púa de exploración "golpea" hacia arriba y hacia abajo a medida que se mueve hacia adelante y hacia atrás sobre la superficie de la muestra. La muestra se encuentra en una superficie de mica ultrasuave. Una molécula de ADN produce con facilidad una protrusión que puede detectarse. Los abultamientos a lo largo de la molécula de ADN son causados por proteínas unidas a la molécula, y estos producen un movimiento aún mayor de la púa de barrido. El campo de barrido mide 540 × 540 nm. La longitud de la molécula de ADN varía de 0 a –40 nm. 185000× (cortesía de la Dra. Gabriela Bagordo, JPK Instruments AG, Berlín, Alemania).

lineales que se unen para crear una diapositiva virtual. La **muestra virtual** es una representación digital de un preparado, que se puede ver de forma remota sin un microscopio óptico. En general, los preparados histológicos se digitalizan en un solo plano focal (p. ej., 40× lente objetivo), pero pueden capturarse en planos multifocales.

Hay numerosos programas llamados ***microscopios virtuales*** que proporcionan acceso a Internet para explorar preparados digitales en cualquier dispositivo de una manera similar a la microscopía óptica. Los microscopios virtuales ofrecen nuevas posibilidades para la visualización y manipulación de muestras que no están disponibles en un microscopio óptico estándar. Estas incluyen:

- Visualización remota de cualquier muestra digitalizada en cualquier dispositivo de red (p. ej., ordenadores, tabletas, teléfonos inteligentes, etc.) que contengan un visor de microscopía virtual.
- Acercamiento o alejamiento progresivo de la imagen sin problemas (en general, van desde 0.06 hasta 40×).
- Facilidad para cambiar entre aumentos muy bajos y de alta potencia sin alterar el campo de visión o el plano de enfoque.
- Una imagen de orientación (de navegación) en miniatura de toda la muestra que exhibe la ubicación de la imagen de la pantalla principal en la diapositiva en tiempo real (esta orientación de imagen permanece en la pantalla, incluso cuando se acerca o aleja).
- Una imagen aumentada en miniatura que muestra la ampliación digital adicional de la región correlacionada con la posición del puntero en la pantalla.
- Características adicionales, como arrastre, giro y herramientas de medición, matrices de ajuste de color y una función de enfoque para elegir entre diferentes planos en las imágenes capturadas en planos multifocales.

FIGURA 1-18. Microscopía virtual. Los preparados se registran mediante un escáner automático de diapositivas de alta resolución para crear archivos digitales que se almacenan en servidores dedicados a la microscopía virtual. El preparado virtual es una representación digital de un portaobjetos y se puede visualizar con un programa especializado llamado *microscopio virtual*. Los preparados virtuales se distribuyen a través de una red informática o Internet para su visualización remota. Los preparados virtuales se pueden ver individualmente o en grupos en cualquier dispositivo móvil, como tabletas o teléfonos inteligentes, con aplicaciones de microscopía virtual.

Desde el punto de vista educativo, los estudiantes que utilizan microscopios virtuales pueden comparar imágenes de diferentes tejidos o de los mismos tejidos teñidos con diferentes colorantes. Una característica importante que no tienen los microscopios ópticos es que los estudiantes o profesores pueden hacer anotaciones personalizadas en cada preparación virtual, que incluyen desde dibujos a mano alzada hasta textos escritos. Estas anotaciones pueden guardarse fácilmente como archivos superpuestos en los preparados de microscopía virtual. Además, la microscopía virtual facilita los métodos de aprendizaje colaborativos y en equipo entre varios estudiantes que comparten un microscopio virtual en un entorno de laboratorio (*véase* fig. 1-18).

La microscopía virtual también se utiliza en la enseñanza y práctica de la patología (**telepatología**). De igual forma, puede emplearse en un entorno virtual, compartiendo preparados virtuales en línea entre los especialistas en la materia.

TÉCNICAS

FUNDAMENTOS DE LAS TÉCNICAS UTILIZADAS EN HISTOLOGÍA

- La **histología** (*gr., histos, tejido; logia, ciencia*), también llamada *anatomía microscópica*, es el estudio científico de las estructuras microscópicas de los tejidos y órganos del cuerpo.
- La **microscopía óptica** (observar los preparados histológicos) y la **microscopía virtual** (observar muestras histológicas digitalizadas en la pantalla de un sistema informático o un dispositivo móvil) son los métodos utilizados con mayor frecuencia para examinar células, tejidos y órganos en los cursos de histología.

PREPARACIÓN DEL TEJIDO

- Los preparados de rutina de cortes histológicos fijados en **formalina** y teñidos con **hematoxilina-eosina** (**H&E**) son las muestras utilizadas con mayor frecuencia para los estudios histológicos con el **microscopio óptico**.
- El primer paso en la preparación de una muestra histológica es la **fijación**, que conserva la estructura y previene la degradación enzimática.
- En el segundo paso, la **muestra se deshidrata**, se lava y se **incluye en parafina** o resinas epóxicas para permitir su corte.
- En el tercer paso, la **muestra se monta** en un portaobjetos de vidrio y se **tiñe** para poder examinarla con el microscopio óptico.
- Para la **microscopía de expansión** (**MEx**) se requieren preparaciones específicas, en las que las muestras se infiltran con hidrogeles que provocan su expansión física.
- Los pasos en la preparación de las muestras para el **microscopio electrónico de transmisión** (**MET**) son similares a los de la microscopía óptica, excepto que requieren diferentes fijadores (glutaraldehído y tetróxido de osmio), métodos de inclusión (resinas plásticas y epóxicas) y tinciones (metales pesados).

TÉCNICAS DE TINCIÓN

- La **eosina** es un **colorante ácido** (rosado) y tiene una **carga neta negativa**. Reacciona con grupos catiónicos cargados positivamente en células y tejidos, en particular con los grupos amino de las proteínas (estructuras eosinófilas).
- La **hematoxilina** actúa como un **colorante básico** (azul) y tiene una **carga neta positiva**. Reacciona con grupos fosfato ionizados cargados negativamente en los ácidos nucleicos (estructuras basófilas).
- El **ácido peryódico de Schiff** (**PAS**) tiñe hidratos de carbono y moléculas ricas en hidratos de carbono de un color púrpura característico. Se utiliza para mostrar el glucógeno en las células y moco en las células y tejidos, así como la membrana basal y las fibras reticulares en el tejido conjuntivo.
- La **inmunocitoquímica** se basa en la especificidad de una reacción entre un antígeno y un anticuerpo que está conjugado ya sea con un colorante fluorescente (para la microscopía óptica) o con partículas de oro (para la microscopía electrónica). Tanto el **método inmunocitoquímico directo** como el **indirecto** se utilizan para localizar un antígeno diana en células y tejidos.
- La **histoquímica** y la **citoquímica** se basan en la **unión específica** de un colorante con un componente celular en particular que muestra **actividad enzimática inherente**.
- La **hibridación** es un método de localización de ARN mensajero (ARNm) o ADN mediante la hibridación de la secuencia de interés a una hebra complementaria de una sonda de nucleótidos.
- La **técnica de hibridación *in situ* con fluorescencia** (**FISH**) emplea colorantes fluorescentes combinados con sondas de nucleótidos para visualizar múltiples sondas al mismo tiempo. Esta técnica es muy utilizada en pruebas genéticas.
- La **autorradiografía** emplea una emulsión fotográfica que se coloca sobre un corte histológico para localizar material radioactivo en los tejidos.

MICROSCOPÍA

- La interpretación correcta de las imágenes microscópicas es muy importante, ya que los órganos son tridimensionales, en tanto que los cortes histológicos son bidimensionales.
- El **poder de resolución** es la capacidad de una lente de microscopio o un sistema óptico para obtener imágenes separadas de objetos que están muy cerca unos de otros. El poder de resolución de un **microscopio óptico de campo claro** (de uso frecuente entre estudiantes e investigadores) es de alrededor de 0.2 µm.
- Además de la microscopía de campo claro, otros sistemas ópticos incluyen la **microscopía de contraste de fase**, **microscopía de campo oscuro**, **microscopía de fluorescencia**, **microscopía de barrido confocal**, **microscopía ultravioleta** y **microscopía de luz ultravioleta**.
- Los **microscopios electrónicos de transmisión** (MET; potencia teórica de resolución de 0.05 nm) emplean la interacción de un haz de electrones con una muestra para producir una imagen.
- Los **microscopios electrónicos de barrido** (MEB; poder de resolución de 2.5 nm) utilizan electrones reflejados o forzados a salir de la superficie de la muestra que son recolectados por los detectores y reprocesados para formar una imagen de la superficie.
- Los **microscopios de fuerza atómica** (MFA; poder de resolución de 50 pm) son microscopios no ópticos que utilizan una púa ultrafina (**soporte voladizo**) que se barre a través de la superficie de una muestra. Los movimientos hacia arriba y hacia abajo del soporte voladizo se registran y transforman en una imagen gráfica.

2 CITOPLASMA CELULAR

FUNDAMENTOS DE LA CÉLULA Y EL CITOPLASMA / 28

ORGÁNULOS MEMBRANOSOS / 31
- Membrana plasmática / 31
- Procesos de señalización / 35
- Transporte de membrana y transporte vesicular / 36
- Endosomas / 43
- Lisosomas / 45
- Degradación mediada por proteasomas / 50
- Retículo endoplasmático rugoso / 51
- Retículo endoplasmático liso / 55
- Aparato de Golgi / 56
- Mitocondria / 59
- Peroxisomas (microcuerpos) / 61

ORGÁNULOS NO MEMBRANOSOS / 62
- Microtúbulos / 62
- Filamentos de actina / 65
- Filamentos intermedios / 68
- Centriolos y centros organizadores de microtúbulos / 71
- Cuerpos basales / 75

INCLUSIONES / 77

MATRIZ CITOPLASMÁTICA / 79

Cuadro 2-1 Correlación clínica: enfermedades de almacenamiento lisosómico / 48

Cuadro 2-2 Correlación clínica: anomalías en los microtúbulos y los filamentos / 76

Cuadro 2-3 Correlación clínica: duplicación anómala de centriolos y el cáncer / 79

HISTOLOGÍA 101 / 80

■ FUNDAMENTOS DE LA CÉLULA Y EL CITOPLASMA

Las células son las unidades estructurales y funcionales básicas de todos los organismos multicelulares.

Los procesos que generalmente asociamos con las actividades diarias de los organismos (protección, ingestión, digestión, absorción de metabolitos, eliminación de residuos, movimiento, reproducción e incluso la muerte) son todos el reflejo de procesos similares que ocurren dentro de cada una de las miles de millones de células que constituyen el cuerpo humano. En gran medida, las células de diferentes tipos utilizan mecanismos similares para sintetizar proteínas, transformar energía y mover sustancias esenciales hacia la célula. Usan los mismos tipos de moléculas para contraerse y duplican su material genético de la misma manera.

Las funciones específicas se identifican con componentes y dominios estructurales específicos dentro de la célula.

Algunas células desarrollan una o más de estas funciones con un grado tal de especialización que se identifican por la función y las estructuras celulares relacionadas con esta. Por ejemplo, si bien todas las células contienen proteínas de filamentos contráctiles, algunas, como las **células musculares**, presentan grandes cantidades de estas proteínas en una organización específica. Esto les permite realizar su función especializada de contracción tanto a escala celular como tisular. La actividad o función especializada de una célula puede ser un reflejo no solo de la presencia de una gran cantidad del componente estructural específico que lleva a cabo la actividad, sino también de la forma de la célula, su organización respecto de otras células similares y sus productos (fig. 2-1).

Las células pueden dividirse en dos compartimentos principales: el citoplasma y el núcleo.

En general, el **citoplasma** es la región de la célula localizada fuera del **núcleo**. El citoplasma contiene **orgánulos** u organelos ("pequeños órganos"), un **citoesqueleto** (proteínas polimerizadas que forman microtúbulos, filamentos intermedios y filamentos de actina) e **inclusiones** suspendidas en un gel acuoso denominado ***matriz citoplasmática***. La matriz está formada por varios solutos, que incluyen iones inorgánicos (Na^+, K^+, Ca^{2+}) y moléculas orgánicas, como metabolitos intermedios, hidratos de carbono, lípidos, proteínas y ARN. La célula controla la concentración de solutos dentro de la matriz, lo que influye en el ritmo de actividad metabólica dentro del compartimento citoplasmático.

El núcleo es el orgánulo más grande dentro de la célula y contiene el genoma junto con las enzimas necesarias para la replicación de ADN y la transcripción de ARN. El citoplasma y el núcleo no solo desempeñan diferentes papeles funcionales, sino que también trabajan en conjunto para mantener la viabilidad celular. La estructura y la función del núcleo se describen en el capítulo 3.

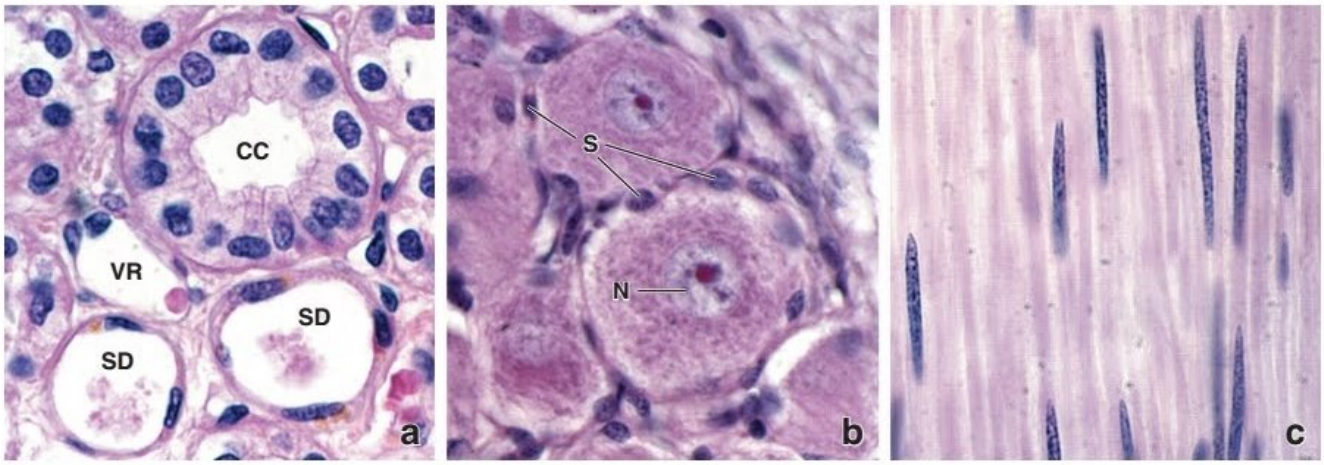

FIGURA 2-1. Características histológicas de distintos tipos celulares. En estas tres microfotografías se muestran diferentes tipos de células de tres órganos del cuerpo. Las características distintivas incluyen tamaño, forma, orientación y contenido citoplasmático que se pueden relacionar con la actividad o función especializada de cada célula. **a.** Células epiteliales del riñón. Obsérvense las formas variadas de las células epiteliales: células cilíndricas con bordes bien definidos en el conducto colector (*CC*), células planas en el segmento delgado (*SD*) de la nefrona y células incluso más aplanadas que recubren los vasos sanguíneos, los vasos rectos (*VR*) en el riñón. 380×. **b.** Células del ganglio de la raíz dorsal. Obsérvese el gran tamaño de estos cuerpos de células nerviosas y sus núcleos (*N*) grandes y pálidos (eucromáticos) con nucléolos distintos. Cada célula ganglionar está rodeada por células satélite (*S*) aplanadas. El tamaño de la célula ganglionar y la presencia de un núcleo eucromático, un nucléolo prominente y cuerpos de Nissl (retículo endoplasmático rugoso visible como gránulos más oscuros dentro del citoplasma) reflejan la enorme actividad sintética requerida para mantener las largas prolongaciones (axones) de estas células. 380×. **c.** Células musculares lisas del intestino delgado. Obsérvese que estas células suelen ser alargadas, tener forma fusiforme y estar organizadas en una disposición paralela. Los núcleos también se alargan para adaptarse a la forma general de la célula. 380×.

Los orgánulos se describen como *membranosos* (limitados por una membrana) o *no membranosos*.

Los orgánulos incluyen los sistemas membranosos de la célula y los compartimentos limitados por una membrana que llevan a cabo las funciones celulares metabólicas, dependientes de energía y generadoras de energía, así como componentes estructurales no membranosos. Todas las células tienen el mismo conjunto básico de orgánulos, que pueden clasificarse en dos grupos: 1) **orgánulos membranosos** con membranas plasmáticas que separan el ambiente interno del orgánulo del citoplasma y 2) **orgánulos no membranosos** carentes de membrana plasmática.

Las membranas de los orgánulos membranosos adoptan formas vesiculares, tubulares y otros patrones estructurales en el citoplasma que pueden ser enrollados (como en el retículo endoplasmático liso) o plegados (como en la membrana mitocondrial interna). Estas formas de organización de la membrana aumentan en gran medida la superficie en la que tienen lugar las reacciones fisiológicas y bioquímicas esenciales. Los espacios encerrados por las membranas de los orgánulos constituyen los **microcompartimentos intracelulares**, en los que se aíslan o concentran los sustratos, productos y otras sustancias. Además, cada tipo de orgánulo contiene un grupo de proteínas específicas; en los orgánulos membranosos, estas proteínas se encuentran incorporadas en sus membranas o en su espacio interno. Por ejemplo, las enzimas de los lisosomas están separadas de la matriz citoplasmática por una membrana específica resistente a enzimas debido a que su actividad hidrolítica podría ser perjudicial para la célula. En los orgánulos no membranosos, sus proteínas específicas a menudo se autoensamblan en polímeros que forman los elementos estructurales del **citoesqueleto**.

Además de los orgánulos, el citoplasma contiene **inclusiones**, estructuras que en general no están rodeadas por una membrana plasmática. Estas consisten en diferentes materiales como cristales, gránulos de pigmento, lípidos, glucógeno y otros productos de desecho almacenados (para más detalles, *véase* p. 77).

Los orgánulos membranosos incluyen:

- **Membrana plasmática** (**celular**), una bicapa lipídica que forma el límite de la célula, así como los límites de muchos orgánulos dentro de la célula.
- **Retículo endoplasmático rugoso** (**RER**), una región del retículo endoplasmático asociada con ribosomas, en donde se sintetizan y modifican proteínas.
- **Retículo endoplasmático liso** (**REL**), una región del retículo endoplasmático carente de ribosomas implicada en la síntesis de lípidos y esteroides.
- **Aparato de Golgi**, un orgánulo membranoso compuesto por múltiples cisternas aplanadas responsables de la modificación, la clasificación y el empaquetado de proteínas y lípidos para su transporte intracelular o extracelular.
- **Endosomas**, compartimentos limitados por membrana que participan en los mecanismos de endocitosis, cuya función principal es la de clasificar las proteínas que le son enviadas por las vesículas endocíticas y redirigirlas a diferentes compartimentos celulares que serán sus destinos finales.
- **Lisosomas**, orgánulos pequeños con enzimas digestivas que se forman a partir de endosomas mediante la producción dirigida de proteínas de membrana específicas del lisosoma y enzimas lisosómicas.
- **Vesículas de transporte** (incluidas las **pinocíticas**, las **endocíticas** y aquellas **con cubierta**), que están involucradas en la endocitosis y la exocitosis y varían en cuanto a su forma y el material que transportan.
- **Mitocondrias**, orgánulos que proporcionan la mayor parte de la energía a la célula al producir trifosfato de adenosina (ATP, *adenosine triphosphate*) en el proceso de fosforilación oxidativa.
- **Peroxisomas**, pequeños orgánulos involucrados en la producción y degradación de H_2O_2 y en la degradación de ácidos grasos.

Los orgánulos no membranosos son:

- **Microtúbulos**, que junto con los filamentos de actina e intermedios forman elementos del **citoesqueleto** y constantemente se alargan (mediante la adición de dímeros de tubulina) y se acortan (mediante la extracción de dímeros de tubulina), una propiedad conocida como ***inestabilidad dinámica***.
- **Filamentos**, que también son parte del citoesqueleto y pueden clasificarse en dos grupos: **filamentos de actina**, que son cadenas flexibles de moléculas de actina, y **filamentos intermedios**, que son fibras parecidas a cuerdas formadas por diversas proteínas;

ambos grupos proveen resistencia a la tracción para soportar la tensión y confieren resistencia contra las fuerzas de cizallamiento.

- **Centriolos**, un par de cortas estructuras cilíndricas que se encuentran en el **centro de organización de microtúbulos** (**MTOC, *microtubule-organizing center***) o **centrosoma**, y cuyos derivados originan los cuerpos basales de los cilios.
- **Ribosomas**, estructuras esenciales para la síntesis de proteínas, compuestas por ARN ribosómico (ARNr) y proteínas ribosómicas (incluidas las proteínas adheridas a membranas del RER y las proteínas libres en el citoplasma).
- **Proteasomas**, complejos de proteínas que degradan enzimáticamente proteínas dañadas o innecesarias en polipéptidos pequeños y aminoácidos.

En la tabla 2-1 se describen las principales características de los orgánulos y las inclusiones celulares. En la tabla 2-2 se resumen las funciones normales de los orgánulos y las alteraciones relacionadas.

TABLA 2-1 Revisión de orgánulos e inclusiones citoplasmáticas: claves para la identificación con microscopía óptica y electrónica

Orgánulo o inclusión	Tamaño (µm)	Características en la microscopía óptica	Características en la microscopía electrónica
Núcleo	3-10	Es el orgánulo más grande de la célula, con límites bien definidos Suelen verse los nucléolos y la distribución de la cromatina	Rodeado por dos membranas (envoltura nuclear) con complejos de poros y un espacio de cisterna perinuclear Regiones con patrones de cromatina condensada y difusa (heterocromatina y eucromatina)
Nucléolo	1-2	Una región basófila más o menos circular dentro del núcleo Visible en las células vivas con el microscopio de interferencia durante toda la interfase	Estructura densa no membranosa que contiene material fibrilar y granular
Membrana plasmática	0.008-0.01	No visible	Membrana externa y otras que rodean los orgánulos membranosos de la célula; dos capas electrodensas, interna y externa, separadas por una capa intermedia electrolúcida
RER	Área de ~5-10	A menudo se observa como una región citoplasmática basófila llamada *ergastoplasma*	Láminas aplanadas, sacos y tubos de membrana *con* ribosomas adosados
REL	En todo el citoplasma	No visible El citoplasma en la región del REL puede mostrar una eosinofilia distinta	Láminas aplanadas, sacos y tubos de membrana *sin* ribosomas adosados
Aparato de Golgi	Área de ~5-10	A veces se observa como una región de "tinción negativa" Aparece como una red en preparaciones con metales pesados Visible en las células vivas con el microscopio de interferencia	Pila de láminas de membrana aplanadas, a menudo adyacentes al núcleo
Vesículas secretoras	0.05-1	Se observan solo cuando las vesículas son muy grandes (p. ej., gránulos de cimógeno en el páncreas)	Muchas vesículas relativamente pequeñas, delimitadas por membranas, de diámetro uniforme, a menudo polarizadas en un lado de la célula
Mitocondrias	0.2-7	Algunas veces se ven en situaciones favorables (p. ej., hígado o células nerviosas) como puntos minúsculos, oscuros; visibles en las células vivas teñidas con colorantes vitales (p. ej., verde Jano)	Sistema de dos membranas, una externa y otra interna dispuesta en numerosos pliegues (crestas) En las células productoras de esteroides, la membrana interna está dispuesta en crestas tubulares
Endosomas	0.02-0.5	No visible	Estructuras tubulovesiculares con luz subdividida que contiene material electrolúcido u otras vesículas más pequeñas
Lisosomas	0.2-0.5	Visible solamente después de un tratamiento histoquímico enzimático especial	Vesículas limitadas por membranas, a menudo electrodensas
Peroxisomas	0.2-0.5	Visible solamente después de un tratamiento histoquímico enzimático especial	Vesículas limitadas por membranas, a menudo con inclusiones cristaloides electrodensas
Elementos del citoesqueleto	0.006-0.025	Visibles solamente cuando se organizan en estructuras grandes (p. ej., fibrillas musculares)	Patrón de tinción lineal alargado con espesor y características específicas para cada tipo de filamento
Ribosomas	0.025	No visibles	Pequeños puntos oscuros, a menudo asociados con el RER
Proteasomas	0.015	No visibles	Difíciles de diferenciar de otras proteínas de matriz
Glucógeno	0.010-0.040	Se observa como una región citoplasmática de metacromasia de color "púrpura opalescente" en muestras teñidas con azul de toluidina	Inclusiones no membranosas, extremadamente densas, en forma de racimos
Gotitas lipídicas	0.2-5, hasta 80	Fácilmente visibles cuando son grandes (p. ej., en los adipocitos) Aparecen como grandes espacios vacíos en el corte (los solventes que se usan en la preparación de la muestra eliminan los lípidos)	Inclusiones no membranosas En general, aparecen como un vacío en el corte

REL, retículo endoplasmático liso; *RER*, retículo endoplasmático rugoso.

TABLA 2-2 **Orgánulos e inclusiones citoplasmáticas: funciones y enfermedades**

Orgánulo o inclusión	Función	Enfermedades
Núcleo	Almacenamiento y uso del genoma	Enfermedades genéticas hereditarias; mutaciones inducidas por el medio ambiente
Nucléolo	Síntesis de ARNr y ensamblado parcial de subunidades ribosómicas Implicado en la regulación del ciclo celular	Síndrome de Werner (enfermedad de envejecimiento prematuro) Carcinogénesis por errores en el ciclo celular
Membrana plasmática	Transporte de iones y nutrientes Reconocimiento de señales del entorno Adhesiones célula-célula y célula-matriz extracelular	Fibrosis quística Síndromes de malabsorción Intolerancia a la lactosa
RER	Fijación de ribosomas que intervienen en la traducción del ARNm para proteínas destinadas a su secreción o inserción en la membrana También participa en las modificaciones químicas de las proteínas y en la síntesis de lípidos de membrana	Seudoacondroplasia Enfermedad por depósito de cristales de dihidrato de fosfato de calcio (seudogota)
REL	Participa en el metabolismo de lípidos y esteroides	Enfermedad por almacenamiento en el retículo endoplasmático hepático
Aparato de Golgi	Modificación química de las proteínas Clasificación y empaquetado de moléculas para secreción o transporte a otros orgánulos	Enfermedad de las células de inclusión (mucolipidosis II) Poliquistosis renal
Vesículas secretoras	Transporte y almacenamiento de proteínas de secreción hacia la membrana plasmática	Cuerpos de Lewy de la enfermedad de Parkinson Diabetes proinsulínica
Mitocondria	Producción aerobia de energía (fosforilación oxidativa, ATP) Comienzo de la apoptosis	Miopatías mitocondriales como EMAFRR,[a] MELAS,[b] síndrome de Kearns-Sayre y atrofia óptica hereditaria de Leber
Endosomas	Transporte del material endocitado Biogénesis de lisosomas	Insuficiencia del receptor de M-6-P
Lisosomas	Digestión de macromoléculas	Enfermedades de almacenamiento lisosómico (*véase* cuadro 2-1, *Correlación clínica: enfermedades de almacenamiento lisosómico*)
Peroxisomas	Digestión oxidativa (p. ej., ácidos grasos)	Síndrome de Zellweger
Elementos del citoesqueleto	Diversas funciones, entre ellas, motilidad celular, adhesión celular y transporte intracelular y extracelular Conservación del citoesqueleto	Síndrome de cilios inmóviles, enfermedad de Alzheimer, epidermólisis ampollar
Ribosomas	Síntesis de proteínas mediante la traducción de las secuencias codificadoras contenidas en el ARNm	Disfunción ribosómica en la enfermedad de Alzheimer; anemia de Diamond-Blackfan Muchos antibióticos actúan de forma selectiva sobre los ribosomas bacterianos, como las tetraciclinas y los aminoglucósidos (gentamicina, estreptomicina)
Proteasomas	Degradación de las proteínas innecesarias y dañadas rotuladas para su destrucción con ubicuitina	Enfermedades caracterizadas por la acumulación de proteínas mal formadas: enfermedad de Parkinson, enfermedad de Alzheimer, síndrome de Angelman, miopatías por cuerpos de inclusión
Glucógeno	Almacenamiento a corto plazo de la glucosa en la forma de un polímero ramificado Se encuentra en el hígado, en el sistema osteomuscular y en el tejido adiposo	Diversas enfermedades por almacenamiento de glucógeno, incluidos importantes grupos fisiopatológicos hepaticohipoglucémicos y musculoenergéticos
Gotitas lipídicas	Almacenamiento de formas esterificadas de ácidos grasos como moléculas de alto contenido energético	Enfermedades de almacenamiento lipídico, como las de Gaucher y Niemann-Pick y cirrosis hepática

[a]Epilepsia mioclónica asociada con fibras rojas rasgadas.

[b]Miopatía mitocondrial, encefalopatía, acidosis láctica y síndrome de episodios similares a ictus.

ARNm, ARN mensajero; *ARNr*, ARN ribosómico; *ATP*, trifosfato de adenosina; *REL*, retículo endoplasmático liso; *RER*, retículo endoplasmático rugoso.

■ ORGÁNULOS MEMBRANOSOS

Membrana plasmática

La membrana plasmática es una estructura de bicapa lipídica visible con microscopía electrónica de transmisión.

La **membrana plasmática** (**membrana celular, plasmalema**) es una estructura dinámica que participa de forma activa en muchas actividades fisiológicas y bioquímicas esenciales para el funcionamiento y la supervivencia de la célula. Cuando la membrana plasmática se fija, se secciona, se tiñe y se observa de manera apropiada con el microscopio electrónico de transmisión (MET), se aprecia como dos capas electrodensas separadas por una capa intermedia electrolúcida (no teñida) (fig. 2-2). El espesor total de la membrana plasmática es de alrededor de 8-10 nm.

FIGURA 2-2. Microfotografía electrónica de las microvellosidades en la superficie apical de una célula absortiva. En esta microfotografía se muestra la porción apical de las células absortivas con microvellosidades. Obsérvese que, con este aumento, la membrana plasmática muestra su aspecto característico de dos líneas electrodensas separadas por una capa electrolúcida intermedia. Las glucoproteínas del glucocáliz pueden extenderse desde los extremos de las microvellosidades hacia la luz. La relación entre la hojuela externa de la membrana plasmática y el glucocáliz es especialmente clara. Las glucoproteínas del glucocáliz incluyen enzimas digestivas terminales, como dipeptidasas y disacaridasas. 100 000× (cortesía del Dr. Ray C. Henrikson).

La membrana plasmática está compuesta por una capa de lípidos anfipáticos que contiene proteínas integrales incrustadas y proteínas periféricas adheridas a su superficie.

La interpretación actual de la organización molecular de la membrana plasmática consiste en el llamado ***modelo de mosaico fluido modificado*** (fig. 2-3). La membrana está compuesta principalmente por **moléculas de fosfolípidos**, **colesterol** y **proteínas**. Las moléculas de lípidos forman una bicapa lipídica de carácter anfipático (tanto hidrófoba como hidrófila). Las cadenas de ácidos grasos de las moléculas lipídicas se enfrentan entre sí, tornando **hidrófoba** (que no tiene afinidad por el agua) la porción interna de la membrana. Las superficies de la membrana están formadas por los grupos polares de las cabezas de las moléculas lipídicas, haciendo de este modo que las superficies se vuelvan **hidrófilas** (con afinidad por el agua). Los lípidos se distribuyen de manera asimétrica entre las hojas interna y externa de la **bicapa lipídica**, y su composición varía considerablemente entre las diferentes membranas biológicas.

En la mayoría de las membranas plasmáticas, las moléculas de proteína constituyen aproximadamente la mitad de la masa total de la membrana. La mayoría de las proteínas están incluidas en la bicapa lipídica o la atraviesan totalmente. Estas proteínas se llaman ***proteínas integrales de membrana***. Los otros tipos de proteínas (**periféricas de membrana**) no están incluidas dentro de la bicapa lipídica. Estas últimas se asocian con la membrana plasmática por medio de interacciones iónicas fuertes, principalmente con proteínas integrales en la superficie extracelular e intracelular de la membrana (*véase* fig. 2-3). Además, en la superficie extracelular de la membrana plasmática, los hidratos de carbono pueden adherirse a las proteínas, y así formar **glucoproteínas**, o a los lípidos de la bicapa, y crear **glucolípidos**. Estas moléculas de superficie producen una capa en la superficie de la célula que se conoce como ***cubierta celular*** o ***glucocáliz*** (*véase* fig. 2-2). Contribuyen a establecer microambientes extracelulares en la superficie de membrana que cumplen funciones específicas en el metabolismo y en el reconocimiento y la asociación celular; asimismo, sirven como sitios receptores para hormonas.

Los microdominios de la membrana plasmática, conocidos como *balsas lipídicas*, controlan el movimiento y la distribución de las proteínas dentro de la bicapa lipídica.

La fluidez de la membrana plasmática no puede observarse en microfotografías electrónicas estáticas. Ciertos experimentos revelan que la membrana se comporta como si fuera un líquido lipídico bidimensional. Durante muchos años se creyó que las proteínas integrales de la membrana se movían libremente dentro del plano de la membrana; este movimiento se comparó con el de los témpanos de hielo que flotan en el océano (*véase* fig. 2-3). Sin embargo, algunos estudios recientes muestran que la distribución y el movimiento de las proteínas dentro de la bicapa lipídica no son tan aleatorios como se creía. La membrana plasmática parece ser irregular, con dominios localizados que tienen diferentes funciones y estructuras y varían en espesor y composición. Estos dominios localizados contienen altas concentraciones de **colesterol** y **glucoesfingolípidos**, y se conocen como ***balsas lipídicas***. Debido a la alta concentración de colesterol y la presencia de cadenas largas de ácidos grasos altamente saturados, la superficie de la balsa lipídica es más gruesa y muestra una menor fluidez que la membrana plasmática circundante (fig. 2-4). El colesterol es el "pegamento" dinámico que mantiene unida a la balsa; la eliminación de dicha balsa produce la dispersión de los lípidos y de las proteínas asociadas con ella.

En general, existen dos tipos de balsas lipídicas:

- Las **balsas lipídicas planas** contienen una familia de proteínas de 47 kDa conocidas como ***flotilinas***, además de una composición específica de lípidos y colesterol. Las flotilinas son los marcadores moleculares de las balsas lipídicas y se consideran proteínas de andamiaje. También participan en el reclutamiento de proteínas específicas de la membrana en las balsas y trabajan como socios activos en varios procesos de señalización.
- Las **balsas caveolares**, o **cavéolas** (*lat. caveolae, pequeñas cuevas*), son pequeñas invaginaciones de la membrana plasmática en forma de botella (50-100 nm de diámetro), enriquecidas con pequeñas proteínas integrales de membrana (18-24 kDa) llamadas ***caveolinas***. Estas proteínas tienen la capacidad de unirse

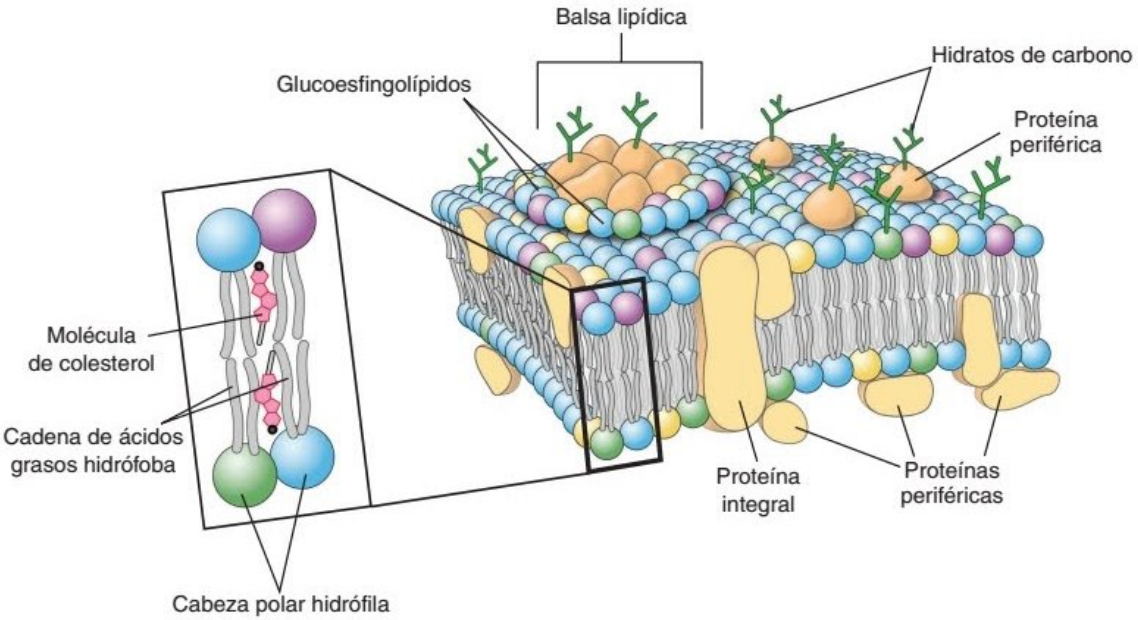

FIGURA 2-3. Diagrama de una membrana plasmática donde se muestra el modelo del mosaico fluido modificado. La membrana plasmática es una bicapa lipídica formada principalmente por moléculas de fosfolípidos, colesterol y proteínas. Las cadenas hidrófobas de ácidos grasos se enfrentan entre sí para formar la porción interna de la membrana, mientras que las cabezas polares hidrófilas de los fosfolípidos conforman las superficies extracelular e intracelular de la membrana. Las moléculas de colesterol son incorporadas de manera equivalente dentro de las brechas entre los fosfolípidos en ambos lados de la membrana. Obsérvese el área sobreelevada de la balsa lipídica, que se caracteriza por una alta concentración de glucoesfingolípidos y colesterol. Contiene una gran cantidad de proteínas integrales y periféricas de la membrana. La balsa protruye por encima del nivel de los fosfolípidos distribuidos asimétricamente en la bicapa de la membrana (*indicada por los diferentes colores de las cabezas de los fosfolípidos*). Las cadenas de hidratos de carbono se unen tanto a las proteínas de membrana integrales y periféricas (para formar glucoproteínas) como a las cabezas polares de los fosfolípidos (para producir glucolípidos).

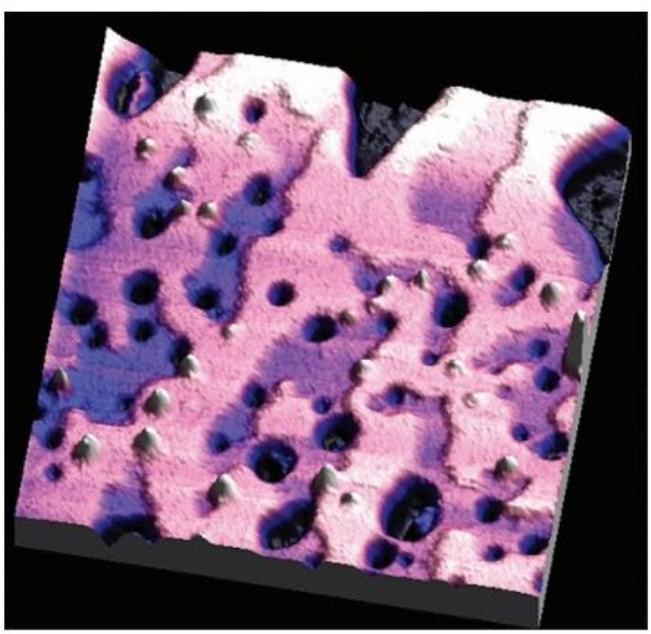

FIGURA 2-4. Imagen de balsas lipídicas obtenida con microscopio de fuerza atómica (MFA) en modo de percusión. En la imagen se muestra una bicapa lipídica de 5 nm de espesor extendida sobre un soporte de mica. La bicapa está compuesta por dioleoilfosfatidilcolina (dioleoil-PC), esfingomielina y colesterol. La esfingomielina, junto con el colesterol, forma balsas lipídicas, representadas en la imagen por las *áreas rosadas*; las *áreas azul-púrpura* son el fondo de la bicapa que no corresponde a las balsas lipídicas. Dado que las moléculas de esfingomielina son más largas que las de dioleoil-PC, las balsas sobresalen unos 0.8 nm por encima del nivel basal y el MFA tiene la sensibilidad suficiente para detectar esta protrusión. Las *regiones negras* son el soporte de mica. La imagen también muestra moléculas de la toxina VacA de *Helicobacter pylori* (*partículas blancas*), que se unen preferentemente a los receptores proteínicos en las áreas de las balsas. La superficie ilustrada en esta imagen mide 800 nm^2 (cortesía de los Dres. Nicholas A. Geisse, Timothy L. Cover, Robert M. Henderson y J. Michael Edwardson).

al colesterol y a una variedad de proteínas que participan en la transducción de señales. Las invaginaciones formadas por las balsas caveolares inician la formación de vesículas en la micropinocitosis, un proceso descrito más adelante en la sección sobre endocitosis (p. 37).

Las balsas lipídicas contienen una variedad de proteínas de membrana integrales y periféricas implicadas en la señalización celular. Pueden considerarse como "**plataformas de señalización**" que flotan en el océano de lípidos. Cada balsa individual está equipada con todos los elementos necesarios (receptores, factores de acoplamiento, enzimas efectoras y sustratos) para recibir y transmitir señales específicas. La transducción de las señales en las balsas lipídicas ocurre con mayor rapidez y de forma más eficiente debido a la estrecha proximidad de las proteínas que interactúan. Además, las diferentes balsas de señalización permiten la separación de las moléculas de señalización específicas.

En infecciones bacterianas y víricas, el contacto inicial del microorganismo con la célula se produce en la balsa. Algunas bacterias (p. ej., *Shigella flexneri, Salmonella typhimurium*) secuestran las balsas con sus mecanismos de señalización y las usan para permitir su propia entrada en la célula. Muchas bacterias utilizan las balsas para evitar la fagocitosis y la subsecuente destrucción en los lisosomas. En otros casos, las bacterias invasoras emplean receptores asociados con la balsa para generar vacuolas formadas con componentes de la balsa. Estas vacuolas sirven para transportar bacterias dentro de la célula sin el riesgo de ser detectadas por los compartimentos fagocíticos.

Las proteínas integrales de la membrana pueden visualizarse mediante criofractura, una técnica especial de preparación histológica.

La presencia de proteínas dentro de la sustancia de la membrana plasmática (proteínas integrales) fue confirmada por una técnica

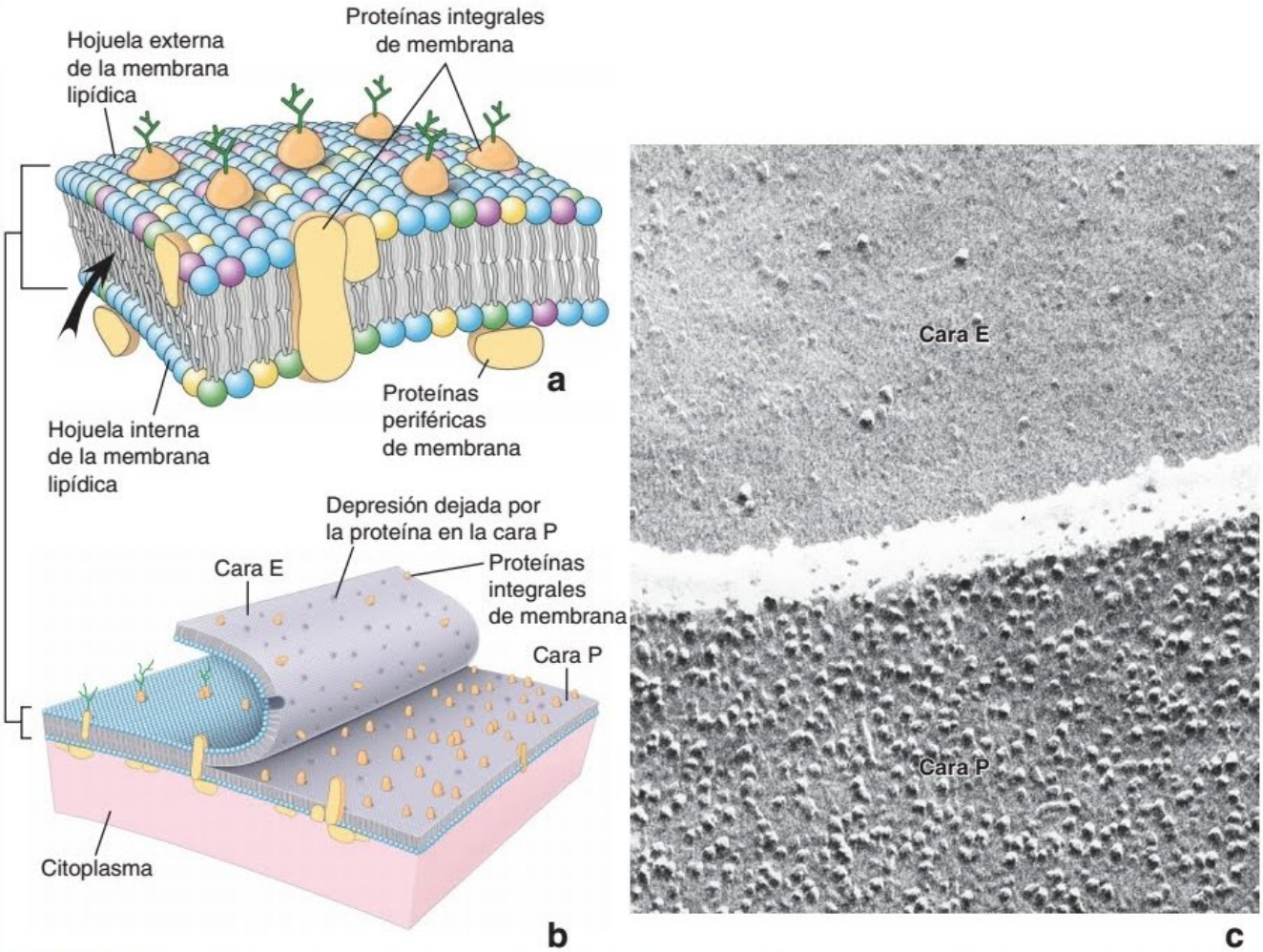

FIGURA 2-5. Estudio de la membrana plasmática mediante criofractura. a. Vista de la membrana plasmática desde el borde, donde la *flecha* señala el plano de fractura preferencial de la bicapa lipídica a lo largo de la porción hidrófoba de la membrana. Cuando la membrana se quiebra, algunas proteínas se transportan con la hojuela externa, aunque la mayoría se retienen dentro de la hojuela interna. **b.** Vista de la membrana plasmática con las hojuelas separadas a lo largo del plano de fractura. Las superficies de la membrana fracturada se recubren y forman réplicas; las réplicas se separan del tejido y se examinan bajo el microscopio electrónico de transmisión. Las proteínas aparecen como prominencias. La réplica de la hojuela interna se llama *cara P*, detrás de ella se encuentra el citoplasma (*p*rotoplasma). La vista de la hojuela externa se llama *cara E*; detrás de ella se encuentra el espacio *e*xtracelular. **c.** Microfotografía electrónica de la réplica de una criofractura en donde se muestra la cara E de la membrana de una célula epitelial y la cara P de la membrana de la célula contigua. El plano de fractura ha saltado de la membrana de una célula a la membrana de otra, como lo indica el *espacio claro* (espacio intercelular) que atraviesa la mitad de la figura. Obsérvese la escasez de partículas en la cara E en comparación con la cara P, desde la cual se proyectan la mayoría de las proteínas integrales de la membrana (cortesía de la Dra. Giuseppina d'Elia Raviola).

llamada ***criofractura***. Cuando se prepara el tejido para la microscopía electrónica con el procedimiento de criofractura (fig. 2-5a), generalmente las membranas se parten o dividen a lo largo del plano hidrófobo (entre las dos capas lipídicas) para exponer las dos caras internas de la membrana (E y P) (fig. 2-5b). Para obtener detalles sobre la preparación de tejidos mediante la técnica de criofractura, *véase* el capítulo 1, *Técnicas*, página 22.

La **cara E** tiene por detrás el espacio *e*xtracelular, mientras que la **cara P** tiene por detrás el citoplasma (*p*rotoplasma). Las numerosas partículas observadas con el MET en las caras E y P representan las proteínas integrales de membrana. La cara P suele exhibir más partículas (y, por lo tanto, más proteínas) que la cara E (fig. 2-5c).

Las proteínas integrales de membrana cumplen funciones importantes en el metabolismo, la regulación, la integración y la señalización celular.

Se han definido seis grandes categorías de proteínas de membrana desde el punto de vista funcional: bombas, canales, receptores, de enlace, enzimas y proteínas estructurales (fig. 2-6). Las categorías no son mutuamente excluyentes (p. ej., una proteína de membrana estructural puede desempeñarse de forma simultánea como receptor, enzima, bomba o cualquier combinación de estas funciones):

- Las **bombas** sirven para transportar activamente ciertos iones, como el Na^+, a través de las membranas. También transportan precursores metabólicos de macromoléculas, como aminoácidos y monosacáridos, a través de las membranas, ya sea de forma individual o ligados a una bomba de Na^+.
- Los **canales** permiten el paso de iones y moléculas pequeñas, así como agua, a través de la membrana plasmática en cualquier dirección (por difusión pasiva). Las uniones de hendidura, formadas por canales alineados en las membranas de células contiguas, permiten el paso de iones y moléculas pequeñas implicadas en los procesos de señalización desde el citoplasma de una de las células hasta el citoplasma de células adyacentes.
- Las **proteínas receptoras** permiten el reconocimiento y la unión específica de ligandos (moléculas que se unen a la superficie extracelular de la membrana plasmática) en procesos como la estimulación hormonal, la endocitosis de vesículas con cubierta y las reacciones con anticuerpos. Los receptores que se unen a

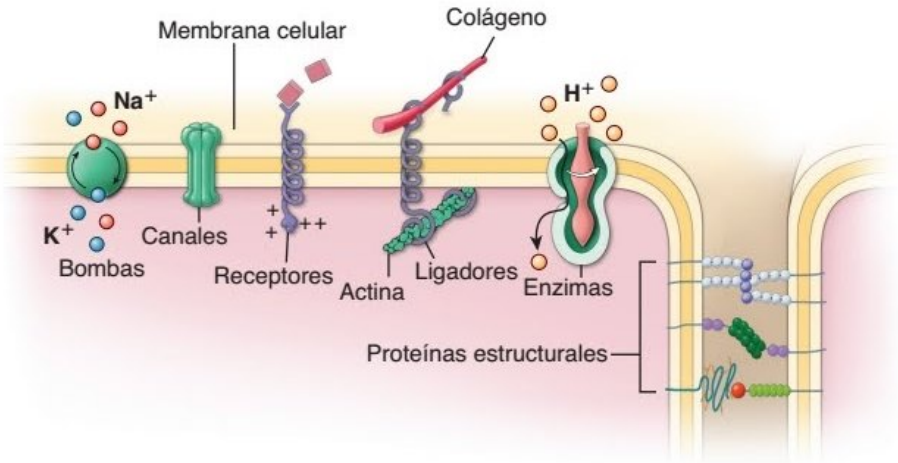

FIGURA 2-6. Diferentes funciones de las proteínas integrales de membrana. En este diagrama se muestran las seis principales categorías de las proteínas integrales de la membrana: bombas, canales, receptores, ligadores, enzimas y proteínas estructurales. Estas categorías no son mutuamente excluyentes. Una proteína estructural de la membrana que participa en las uniones intercelulares puede servir al mismo tiempo como receptor, enzima, ligador o cualquier combinación de estas funciones.

moléculas de señalización transmiten la señal a través de una secuencia de interruptores moleculares (segundos mensajeros) a los mecanismos de señalización internos, de manera que inician una respuesta fisiológica.

- Las **proteínas ligadoras** fijan el citoesqueleto intracelular a la matriz extracelular. Ejemplos de estas proteínas incluyen la familia de las integrinas, que vinculan los filamentos de actina del citoplasma con una proteína de la matriz extracelular (fibronectina).
- Las **enzimas** tienen una gran variedad de funciones. Las adenosinatrifosfatasas (ATPasas) tienen papeles específicos en el bombeo de iones: la ATP-sintasa es la principal proteína de la membrana mitocondrial interna, y las enzimas digestivas, como las disacaridasas y dipeptidasas, son proteínas integrales de membrana.
- Las **proteínas estructurales** se visualizan mediante la técnica de criofractura, especialmente donde forman uniones con células adyacentes. A menudo, ciertas proteínas y lípidos se concentran en regiones localizadas de la membrana plasmática para cumplir funciones específicas. Algunos ejemplos de dichas regiones pueden verse en las células polarizadas, como las células epiteliales.

Las proteínas integrales de membrana se desplazan dentro de la bicapa lipídica de la membrana.

Las partículas unidas a la membrana pueden desplazarse en la superficie de la célula; incluso algunas proteínas integrales de la membrana, como las enzimas, pueden desplazarse de una superficie de la célula a otra (p. ej., desde la superficie apical a la lateral) cuando se alteran las barreras al flujo, como son las uniones celulares. La fluidez de la membrana es una función de los diferentes tipos de fosfolípidos en la membrana y las variaciones en sus concentraciones locales.

Como se mencionó, las balsas lipídicas que contienen proteínas integrales de membrana pueden desplazarse hacia diferentes regiones de la membrana plasmática. El movimiento de una proteína integral anclada en una balsa lipídica hace que la señalización sea más precisa y evita interacciones inespecíficas. La migración lateral de las proteínas suele estar limitada por conexiones físicas entre las proteínas de la membrana y las estructuras intracelulares o extracelulares. Estas conexiones se pueden ver entre:

- Proteínas asociadas con elementos del citoesqueleto y dominios de proteínas de la membrana que se extienden dentro del citoplasma contiguo.
- Dominios citoplasmáticos de proteínas de la membrana.
- Proteínas periféricas asociadas con la matriz extracelular y dominios de proteínas integrales de la membrana que se extienden desde la superficie celular (el dominio extracelular).

A través de estas conexiones, las proteínas pueden quedar localizadas en o restringidas a regiones especializadas de la membrana plasmática o desempeñarse como ligadores transmembrana entre los filamentos intracelulares y extracelulares (*véase* la siguiente sección).

Una **lesión celular** suele manifestarse como cambios morfológicos en la membrana plasmática celular, lo que causa la **vesiculación de la membrana plasmática**. Estas vesículas son protrusiones celulares dinámicas de la membrana plasmática, que suelen observarse en lesiones celulares agudas, en células en división o en proceso de muerte y durante el desplazamiento celular. La vesiculación se debe al desprendimiento de la membrana plasmática de los filamentos de actina subyacentes del citoesqueleto celular. Las toxinas del citoesqueleto que actúan sobre los filamentos de actina, como la faloidina y la citocalasina B, causan una vesiculación generalizada de la membrana.

Procesos de señalización

Las proteínas integrales de la membrana (p. ej., canales y receptores de superficie celular) participan en los procesos de señalización.

La ***señalización celular*** es el proceso por el cual las células reciben, procesan y transmiten los estímulos extracelulares para regular sus propias respuestas fisiológicas. Una sola célula puede recibir muchas señales diferentes al mismo tiempo y necesita integrar toda la información en un plan de acción unificado. Los procesos de señalización a menudo participan de la regulación de la expresión de genes, la exocitosis, la endocitosis, la diferenciación, el crecimiento y la muerte celular, la reorganización del citoesqueleto, el movimiento, la contracción o la relajación celular. Las células individuales también envían moléculas de señalización a otras células cercanas (p. ej., neurotransmisores en la sinapsis nerviosa) y lejanas (p. ej., hormonas que actúan en células distantes).

Las ***vías de transducción de señales*** son mecanismos mediante los cuales las células responden al ambiente externo. Son cascadas jerárquicas de eventos moleculares que median la especificidad celular y tisular, con lo que permiten la amplificación y la modulación de la señal, y están involucradas en la regulación bioquímica y fisiológica. Son inducidas por **moléculas de señalización** externas (también conocidas como ***mensajeros primarios*** o *ligandos*) que pueden ser solubles, actuar localmente (control autocrino o paracrino, como se describe en el cap. 21) o ser transmitidas a dianas celulares a través de la sangre (señalización endocrina). También pueden ser insolubles o estar adheridas a las membranas celulares o localizadas en la matriz extracelular. Las moléculas de señalización en los sistemas sensitivos suelen ser de origen exógeno (p. ej., odorantes, señales mecánicas, vibración, luz).

La mayoría de los procesos de señalización son iniciados por la unión de mensajeros primarios a receptores específicos, los cuales se encuentran en un estado inactivo cuando no hay ligandos. Las señales que se originan desde los receptores son transmitidas a moléculas diana dentro de la célula por el **sistema de segundos mensajeros**. Los receptores en general se clasifican en tres grupos, que se describen en secciones previas y en capítulos posteriores: **canales** (p. 34), **receptores intracelulares** y **receptores de la superficie celular** (*véase* cap. 21, *Órganos endocrinos*). El último grupo incluye miembros de la familia de receptores acoplados a la proteína G (*véase* cap. 21), la familia de receptores ligados a procesos asociados con enzimas (catalíticos; *véase* cap. 21) y la familia de integrinas de receptores de la matriz extracelular-célula (*véase* cap. 5, *Tejido epitelial*).

La activación de los receptores de la superficie celular lleva a modificaciones postraduccionales, que ayudan a amplificar la señal.

Las proteínas intracelulares experimentan varias **modificaciones postraduccionales** que ayudan a amplificar la señal que recibe la célula. Estas incluyen lo siguiente:

- **Fosforilación** (adición de grupos fosfato, PO_4^{3-})
- **Glucosilación** (adición de diferentes monosacáridos)
- **Acetilación** (adición de grupos acetilo funcionales, $COCH_3$)
- **Metilación** (adición de grupos metilo, CH_3)
- **Nitrosilación** (reacción de ácido nítrico [NO con residuos de cisteínas libres])
- **Ubicuitinación** (agregado de proteínas ubicuitina)
- **SUMOilación** (agregado de la proteína pequeña modificadora relacionada con la ubicuitina [SUMO, *small ubiquitin-related modifier*])

Junto con la activación de los receptores de superficie celular, se produce una activación de cascadas de reacciones intracelulares ligadas a la cinasa. Las **cinasas** y las **fosfatasas** son familias de enzimas que median la fosforilación y la desfosforilación de las proteínas celulares, respectivamente. La fosforilación de residuos serilo, treonilo y tirosilo pueden alterar la actividad, las concentraciones o la ubicación subcelular de las proteínas.

Existen varias proteínas cinasas en las células y se clasifican del siguiente modo:

- **Proteínas-cinasas dependientes del primer mensajero**, como la proteína-cinasa A dependiente del monofosfato de adenosina (AMP, *adenosine monophosphate*; *véase* fig. 13-12) cíclico, la proteína-cinasa G dependiente del progenitor granulocítico/monocítico cíclico (*véase* fig. 13-12) y la cinasas dependientes de calcio/calmodulina, incluso la miosina-cinasa de cadena ligera (MLCK, *myosin light-chain kinase*; *véase* fig. 11-28).
- **Proteínas-cinasas dependientes del segundo mensajero**, como las enzimas de la cascada de proteína-cinasa activada por mitógeno (MAPK, *mitogen-activated protein kinase*), las cinasas dependientes de ciclina y las tirosinas-cinasas.

Así, los patrones espacio-temporales intracelulares de eventos de fosforilación específicos están estrechamente vinculados con muchas de las respuestas celulares que se describen en los siguientes capítulos.

Transporte de membrana y transporte vesicular

Las sustancias que entran o salen de la célula deben atravesar la membrana plasmática.

Algunas sustancias (moléculas liposolubles pequeñas sin carga y gases) cruzan la membrana plasmática por **difusión simple** o **pasiva** a favor de su gradiente de concentración, sin gasto de energía metabólica y sin ayuda de proteínas de transporte (fig. 2-7). Todas las otras moléculas necesitan **proteínas de transporte de membrana** que les proporcionen un paso individual a través de la membrana plasmática.

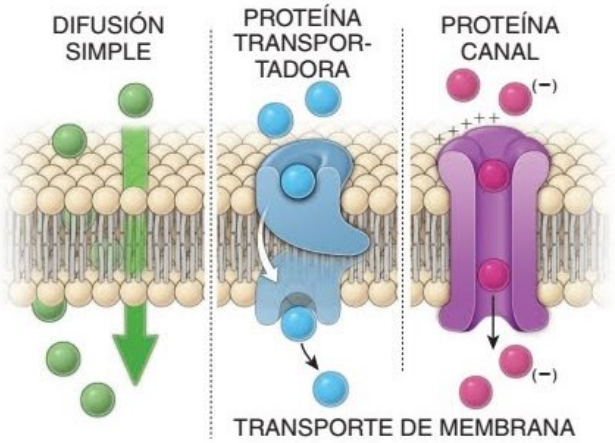

FIGURA 2-7. Movimiento de las moléculas a través de la membrana plasmática. Las moléculas liposolubles y otras moléculas pequeñas sin carga (en *verde*) atraviesan la membrana plasmática por difusión simple a favor de su gradiente de concentración. Otras moléculas necesitan proteínas de transporte de membrana que les ayuden a atravesar la membrana plasmática. Las pequeñas moléculas hidrosolubles (en *azul*) necesitan proteínas transportadoras muy selectivas para ser transferidas a través de la membrana plasmática. Una vez unida a una molécula, la proteína transportadora pasa por una serie de cambios de conformación y libera la molécula del otro lado de la membrana. Si el proceso necesita energía, se llama *transporte activo* (p. ej. transporte de iones H^+ contra su gradiente de concentración). Si el proceso no requiere energía, se denomina *transporte pasivo* (p. ej., el transporte de glucosa). Los iones y otras moléculas pequeñas cargadas (en *púrpura*) son transportados a través de la membrana plasmática por proteínas de canales selectivas de iones. En las neuronas, por ejemplo, el transporte de iones está regulado por los potenciales de membrana (canales iónicos dependientes de voltaje); en las células del músculo esquelético, las uniones neuromusculares tienen canales iónicos activados por ligando.

Por lo general, hay dos clases de proteínas de transporte:

- **Proteínas transportadoras**, que transfieren moléculas hidrosolubles pequeñas; son altamente selectivas y con frecuencia transportan solo un tipo de molécula. Después de unirse a una molécula destinada al transporte, la proteína transportadora es sometida a una serie de cambios de conformación y libera la molécula al otro lado de la membrana (*véase* fig. 2-7). Algunas proteínas transportadoras, como la bomba de Na^+/K^+ o la bomba de H^+, requieren energía para el **transporte activo** de las moléculas en contra de su gradiente de concentración. Otras proteínas transportadoras, como los transportadores de glucosa, no requieren energía y participan en el **transporte pasivo**.
- **Canales**, que también transfieren moléculas hidrosolubles pequeñas. En general, los conductos están formados por proteínas transmembrana con varios dominios transmembrana que crean canales hidrófilos a través de la membrana plasmática. Con frecuencia, los canales contienen un **dominio de poro** que penetra parcialmente la bicapa de la membrana y sirve como filtro selectivo de iones. El dominio de poro es responsable de su alta selectividad iónica, que se logra regulando su estructura tridimensional (*véase* fig. 2-7). Los canales son específicos para cada ion y son regulados según las necesidades de la célula. El transporte realizado por el canal puede regularse a través de potenciales de membrana (p. ej., **canales iónicos activados por voltaje en las neuronas**), neurotransmisores (p. ej., **canales iónicos activados por ligandos**, como los receptores de acetilcolina en las células musculares) o por tensión o estiramiento mecánico (p. ej., **canales iónicos activados por fuerzas mecánicas** en el oído interno).

El transporte vesicular mantiene la integridad de la membrana plasmática y también contribuye con la transferencia de moléculas entre los diferentes compartimentos celulares.

Algunas sustancias ingresan y salen de la célula a través del **transporte vesicular**, un proceso que implica cambios de configuración en la membrana plasmática en sitios localizados y la consecuente formación de vesículas a partir de la membrana o de la fusión de vesículas con ella (fig. 2-8).

El mecanismo principal por el cual las moléculas grandes ingresan, salen y se desplazan dentro de la célula se denomina ***brotación*** o ***gemación vesicular***. Las vesículas formadas por brotación desde la membrana plasmática de un compartimento se fusionan con la membrana celular de otro compartimento. Dentro de la célula, este proceso garantiza la transferencia del contenido de la vesícula entre compartimentos.

El transporte vesicular que implica a la membrana celular también puede describirse en términos más específicos:

- ***Endocitosis*** es el término general para los procesos de transporte vesicular en los cuales las sustancias ingresan en la célula. En general, la endocitosis controla la composición de la membrana plasmática y la respuesta celular a los cambios en el ambiente externo. También cumple funciones clave en la incorporación de nutrientes, señalización celular y cambios en la forma celular.
- ***Exocitosis*** es el término general para los procesos de transporte vesicular en los cuales las sustancias salen de la célula. También es el proceso mediante el cual todas las células hacen que la membrana plasmática intracelular (que forma vesículas citoplasmáticas) pase a la superficie de la célula. Ambos procesos pueden observarse con el microscopio electrónico.

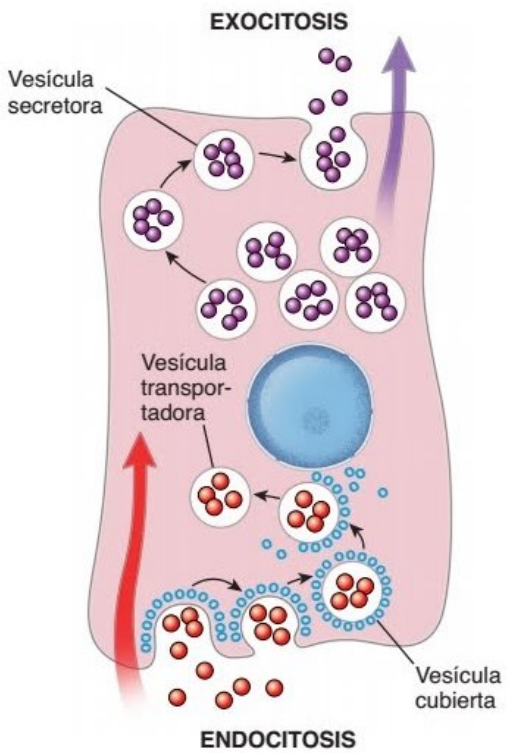

FIGURE 2-8. Endocitosis y exocitosis. Estos procesos son las dos formas principales de transporte vesicular. La endocitosis introduce moléculas y otras sustancias en la célula. En la exocitosis, las moléculas sintetizadas y otras sustancias salen de la célula. La endocitosis se asocia con la formación y gemación de vesículas desde la membrana plasmática; la exocitosis se relaciona con la fusión de vesículas que se originan a partir de orgánulos intracelulares con la membrana plasmática y es una modalidad secretora primaria.

La exocitosis y la endocitosis se combinan: cuando se suprime la primera, no se produce endocitosis.

La fusión de una vesícula con la membrana plasmática libera su carga de proteínas en el espacio extracelular. Después de la exocitosis, la membrana vesicular y sus proteínas asociadas se recuperan de la membrana plasmática a través de endocitosis, la cual recicla las vesículas e impide que las células secretoras se hinchen o se encojan. Algunos estudios experimentales recientes revelaron que las neurotoxinas tetánicas o botulínicas que **bloquean la exocitosis** también **bloquean la endocitosis** en las terminales nerviosas. Estos estudios indican que la exocitosis y la endocitosis están relacionadas y que las proteínas que median la exocitosis y la fusión de la membrana vesicular (las **proteínas SNARE**; *véase* p. 40) desempeñan un papel en la **iniciación** de la **endocitosis**.

Endocitosis

La *endocitosis* es el proceso celular que facilita la captación de proteínas de membrana, líquidos, nutrientes, lípidos y moléculas de señalización del entorno extracelular hacia la célula a través de vesículas endocíticas. Después de la endocitosis, el contenido de las vesículas endocíticas y sus componentes de membrana son reciclados de la superficie celular o transportados a los endosomas tardíos para su futura degradación.

La captación de líquidos y macromoléculas durante la endocitosis depende, en general, de tres mecanismos diferentes.

Algunos **mecanismos endocíticos** requieren proteínas especiales durante la formación de vesículas. La proteína más conocida que interactúa con la membrana plasmática en la formación de vesículas es la **clatrina**. Aunque la clatrina es importante, muchas vesículas se forman independientemente de su presencia utilizando diferentes proteínas (p. ej., caveolinas o flotilinas). Por lo tanto, la endocitosis puede clasificarse en función de si es **dependiente** o **independiente** de la **clatrina**. En general, se reconocen tres mecanismos de endocitosis en la célula: la **pinocitosis** (*gr., la célula bebe*), la **fagocitosis** (*gr., la célula come*) y la **endocitosis mediada por receptores**. La pinocitosis se puede producir a través de dos vías diferentes, la micropinocitosis y la macropinocitosis, que se analizan por separado a continuación:

- La **micropinocitosis** se refiere a la ingesta inespecífica de líquidos y moléculas proteínicas pequeñas a través de pequeñas vesículas, en general de un diámetro menor de 150 nm. Casi todas las células del cuerpo realizan micropinocitosis, que es **constitutiva** (implica una formación dinámica continua de pequeñas vesículas en la superficie de la célula; fig. 2-9a). La formación de vesículas en la micropinocitosis suele relacionarse con la presencia de las proteínas **caveolina** y **flotilina**, que se encuentran en las balsas lipídicas. La caveolina 1 y la caveolina 2 se hallan en todas las células no musculares, excepto las neuronas y los linfocitos, mientras que la caveolina 3 es específica de las células musculares. Las flotilinas 1 y 2 se encuentran en vesículas distintas de las cavéolas. Además, las mecanoenzimas como la GTPasa (dinamina) participan en la escisión de las vesículas pinocíticas (el proceso de desprendimiento de la membrana plasmática). Las vesículas pinocíticas son visibles con el MET y presentan una superficie lisa. Estas vesículas pinocíticas lisas son especialmente numerosas en el endotelio de los vasos sanguíneos (fig. 2-9b) y en las células musculares lisas. Como la caveolina 1 forma complejos (de 14-16 monómeros) que producen cambios en la curvatura de la membrana que conducen a la formación de

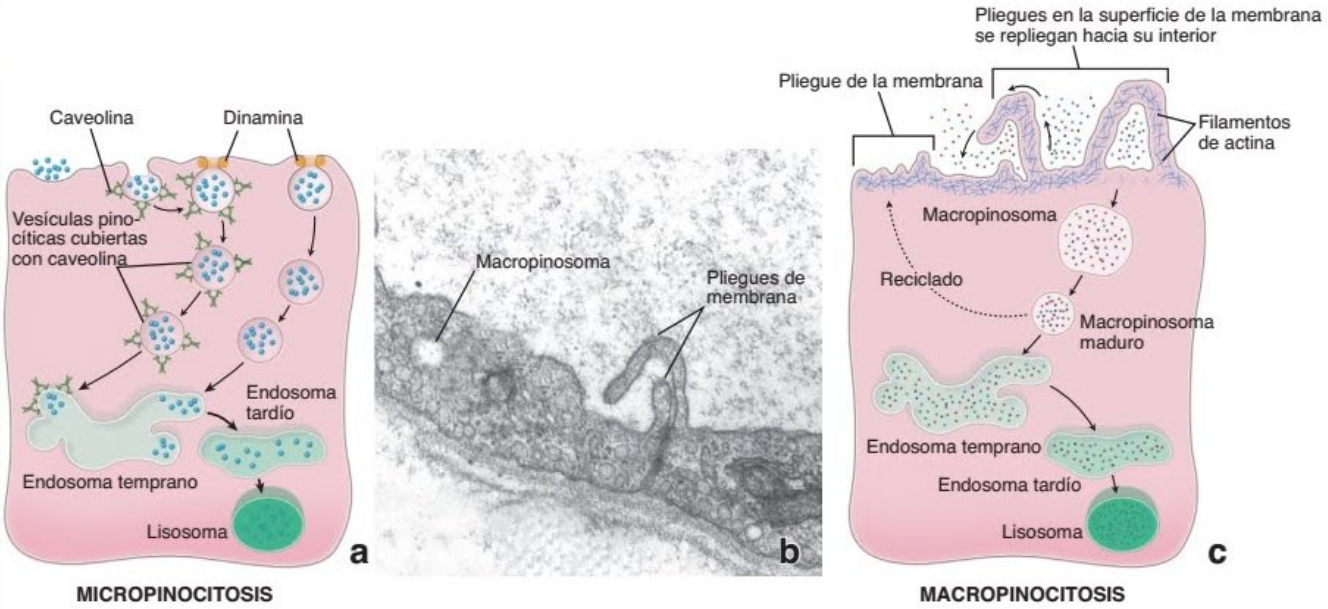

FIGURA 2-9. Pinocitosis. a. La pinocitosis implica la formación dinámica de pequeñas vesículas en la superficie celular. En primer lugar, las sustancias que son pinocitadas (p. ej., proteínas solubles pequeñas, marcadores coloidales) entran en contacto con la superficie extracelular de la membrana plasmática; después, la superficie se invagina y, por último, la porción invaginada de la membrana se desconecta de la superficie para convertirse en una vesícula pinocítica dentro de la célula. La pinocitosis de ciertas sustancias puede estar asociada con la caveolina. **b.** Esta microfotografía electrónica muestra numerosas vesículas pinocíticas de superficie lisa (*flechas*) dentro del citoplasma de las células endoteliales de un vaso sanguíneo. En esta imagen también se ven los pliegues de la membrana. Son esenciales en la formación de grandes macropinosomas. 55 000×. **c.** La macropinocitosis implica la reorganización de la membrana plasmática y el citoesqueleto de actina subyacente para formar pliegues en la membrana de la superficie que atrapan grandes volúmenes de líquido extracelular. Las vesículas grandes (macropinosomas) ingresan en el citoplasma celular, maduran y se fusionan con los lisosomas tempranos o regresan a la membrana plasmática para su reciclaje.

vesículas, la micropinocitosis no necesita clatrina. La micropinocitosis tampoco requiere la remodelación del citoesqueleto de actina y, por lo tanto, puede denominarse ***endocitosis independiente de clatrina*** e ***independiente de actina***.

- La ***macropinocitosis*** es un mecanismo de captación inespecífico para líquidos extracelulares, solutos, nutrientes y antígenos. En este proceso dependiente de la actina, el citoesqueleto de actina se reordena en la membrana plasmática, lo que lleva a la formación de **pliegues en la membrana de superficie**. Los pliegues de la membrana se alargan y luego se repliegan hacia su interior para atrapar el líquido extracelular. Producen vacuolas endocíticas grandes (> 0.2 µm de diámetro) llamadas ***macropinosomas*** (fig. 2-9c). Las células del sistema inmunitario (p. ej., los macrófagos y las células dendríticas) utilizan la enorme capacidad para albergar líquidos de los macropinosomas para tomar todas las muestras posibles de su entorno extracelular. La cantidad de solutos y membranas internalizados durante la macropinocitosis supera la de cualquier otra vía endocítica. Este es un proceso regulado y se presenta en respuesta a varios factores de crecimiento, como el factor 1 estimulante de colonias de macrófagos, el factor de crecimiento epidérmico (EGF, *epidermal growth factor*) o el factor de crecimiento derivado de las plaquetas. Los macropinosomas pasan por una secuencia definida de etapas de maduración en la que su contenido es degradado en endosomas tardíos o en lisosomas, o se recicla de nuevo a la membrana plasmática. Debido al incremento inicial en la remodelación del citoesqueleto de actina en distintas regiones de la superficie celular que conduce a la formación de pliegues de la membrana plasmática, la macropinocitosis se conoce como ***endocitosis independiente de clatrina*** pero ***dependiente de actina***.
- La ***fagocitosis*** es la ingesta de partículas grandes, como residuos celulares, bacterias y otros materiales extraños. En este proceso no selectivo, la membrana plasmática emite seudópodos que rodean las partículas a fagocitar formando vesículas grandes (de más 250 nm de diámetro) llamadas ***fagosomas***. La fagocitosis es realizada principalmente por un grupo especializado de células que pertenecen al sistema fagocítico mononuclear (SFM). En general, la fagocitosis es un proceso mediado por receptores en el que receptores en la superficie celular reconocen dominios que no se unen al antígeno (fragmentos F_c) de los anticuerpos que recubren la superficie de un microorganismo o de una célula invasora (fig. 2-10a). La fagocitosis también es desencadenada por los **patrones moleculares asociados con patógenos** (**PAMP, *pathogen-associated molecular patterns***), que en general se expresan sobre las superficies de los patógenos a través de receptores de tipo *Toll* (p. 301). El reconocimiento de PAMP conduce a la activación del factor de transcripción del factor nuclear de transcripción kappa B (NF-κB), que regula los genes que controlan las respuestas celulares en la fagocitosis. Los materiales no biológicos, como las partículas con carbono, los polvos inorgánicos y las fibras de asbesto inhalados, así como los residuos biológicos de la inflamación, la cicatrización de las heridas y las células muertas, son secuestrados por las células del SFM sin la participación de receptores de F_c (fig. 2-10b). Este proceso no requiere clatrina para la formación de fagosomas. Debido a la extensión inicial de seudópodos por la membrana plasmática que contribuyen con la formación del fagosoma, el citoesqueleto de actina debe reorganizarse en un proceso que requiere la despolimerización y la repolimerización de los filamentos de actina. Por lo tanto, la fagocitosis es una endocitosis **independiente de clatrina** pero **dependiente de actina**.
- La **endocitosis mediada por receptores** permite el ingreso de moléculas específicas en la célula. En este mecanismo, los receptores para moléculas específicas, denominados ***receptores de carga***, se acumulan en regiones bien definidas de la membrana

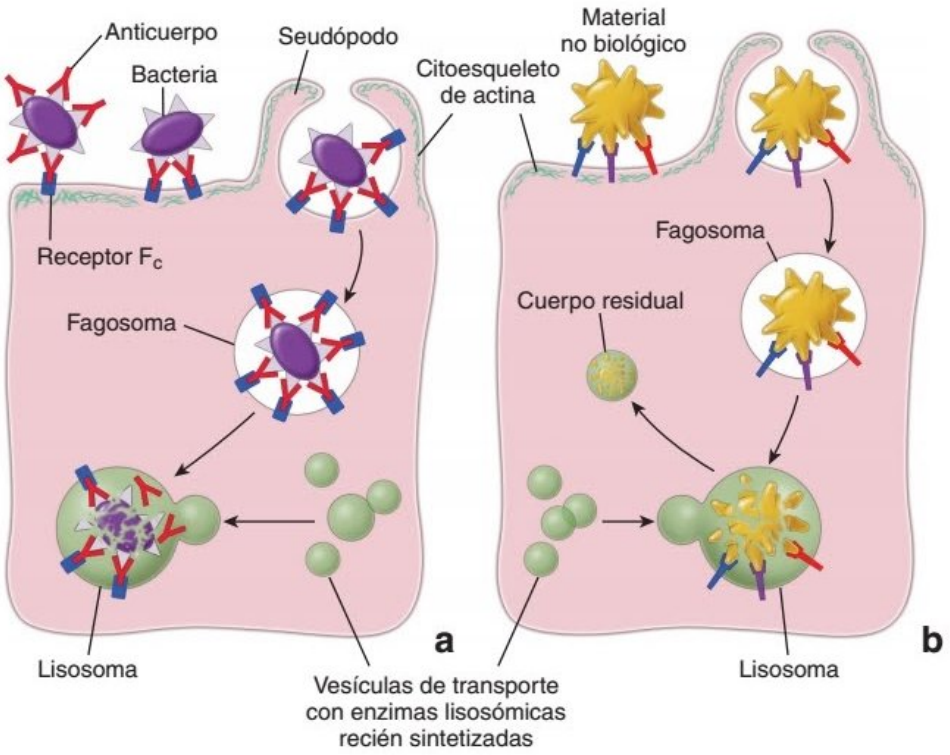

FIGURA 2-10. Fagocitosis. a. En esta ilustración se muestran los pasos en la fagocitosis de una partícula grande, como una bacteria que ha sido destruida como resultado de una respuesta inmunitaria. La bacteria es rodeada por anticuerpos unidos a los antígenos de la superficie bacteriana. Los receptores F_c en la superficie de la membrana plasmática de las células fagocíticas reconocen la porción F_c de los anticuerpos. Esta interacción desencadena la reorganización del citoesqueleto de actina. Las despolimerizaciones y repolimerizaciones de los filamentos de actina producen proyecciones temporales de la membrana plasmática llamadas *seudópodos*. Estos rodean la partícula fagocitada, formando un fagosoma. Gracias a la llegada dirigida de enzimas lisosómicas, un fagosoma madura en un lisosoma, que digiere sus contenidos fagocitados. **b.** Los materiales no biológicos, como las partículas de carbono, los polvos inorgánicos y las fibras de asbesto inhalados, así como los desechos celulares resultantes de la inflamación, son internalizados sin la participación de anticuerpos y receptores F_c. Estas partículas se unen a múltiples receptores en la membrana plasmática.

celular. Estas regiones, que están representadas por las balsas lipídicas en la membrana plasmática, finalmente se convierten en **fositas recubiertas** (fig. 2-11a). El nombre de *fositas recubiertas* deriva del aspecto de estas regiones en el microscopio electrónico como una acumulación de material electrodenso que representa la aglomeración de moléculas de **clatrina** en la superficie citoplasmática de la membrana. Los receptores de carga reconocen y se unen a moléculas específicas que entran en contacto con la membrana plasmática. Luego, las moléculas de clatrina se agrupan para armar una jaula, similar a un cesto, que ayuda a cambiar la forma de la membrana plasmática en una invaginación similar a una vesícula (fig. 2-11b). La clatrina interactúa con el receptor de carga a través de proteínas adaptadoras a clatrina (**adaptina**, **AP180**), que desempeña un papel decisivo en la selección de las moléculas de carga apropiadas para el transporte hacia las células. De este modo, la carga de proteínas unidas a sus receptores es llevada desde el espacio extracelular hacia la luz de una vesícula en formación. La megaenzima GTPasa (100 kDa) llamada ***dinamina*** media la liberación de las vesículas recubiertas de clatrina desde la membrana plasmática durante la endocitosis mediada por receptores. El tipo de vesícula, formada como resultado de la endocitosis mediada por receptores, se denomina ***vesícula recubierta*** y el proceso en sí mismo se conoce como ***endocitosis dependiente de clatrina***. Las vesículas recubiertas de clatrina también participan en el desplazamiento del material de carga desde la membrana plasmática hacia los endosomas tempranos y desde el aparato de Golgi hacia los endosomas tempranos y tardíos.

Exocitosis

El movimiento de las vesículas secretoras hacia la membrana plasmática es esencial para lograr una función celular normal. La fusión de las vesículas secretoras con la membrana plasmática es un proceso complejo e implica varios tipos de proteínas y lípidos. Comprender los mecanismos moleculares subyacentes en la exocitosis y la fusión de membranas proporciona una base sólida para el tratamiento farmacológico de muchas enfermedades.

La *exocitosis* es el proceso por el cual una vesícula se mueve desde el citoplasma hacia la membrana plasmática, donde descarga su contenido en el espacio extracelular.

Diversas moléculas producidas por la célula para su exportación son enviadas inicialmente desde el sitio de su formación hacia el aparato de Golgi. El siguiente paso implica la clasificación y el empaquetado del producto de secreción en vesículas transportadoras que están destinadas a fusionarse con la membrana plasmática en un proceso conocido como ***exocitosis***. El transporte intracelular de estas vesículas se logra mediante proteínas específicas en su superficie (coatómeros, como COP-I y COP-II) que median sus movimientos (*véase* p. 54). Las moléculas que viajan por esta vía a menudo experimentan modificaciones químicas (p. ej., glucosilación, sulfatación) conforme atraviesan diferentes compartimentos celulares. La porción membranosa de la vesícula que se añade a la membrana plasmática con la exocitosis se recupera hacia el compartimento citoplasmático mediante un proceso de endocitosis. Existen dos vías generales para la exocitosis:

- En la **vía constitutiva**, las sustancias designadas para su exportación son enviadas de forma continua hacia la membrana

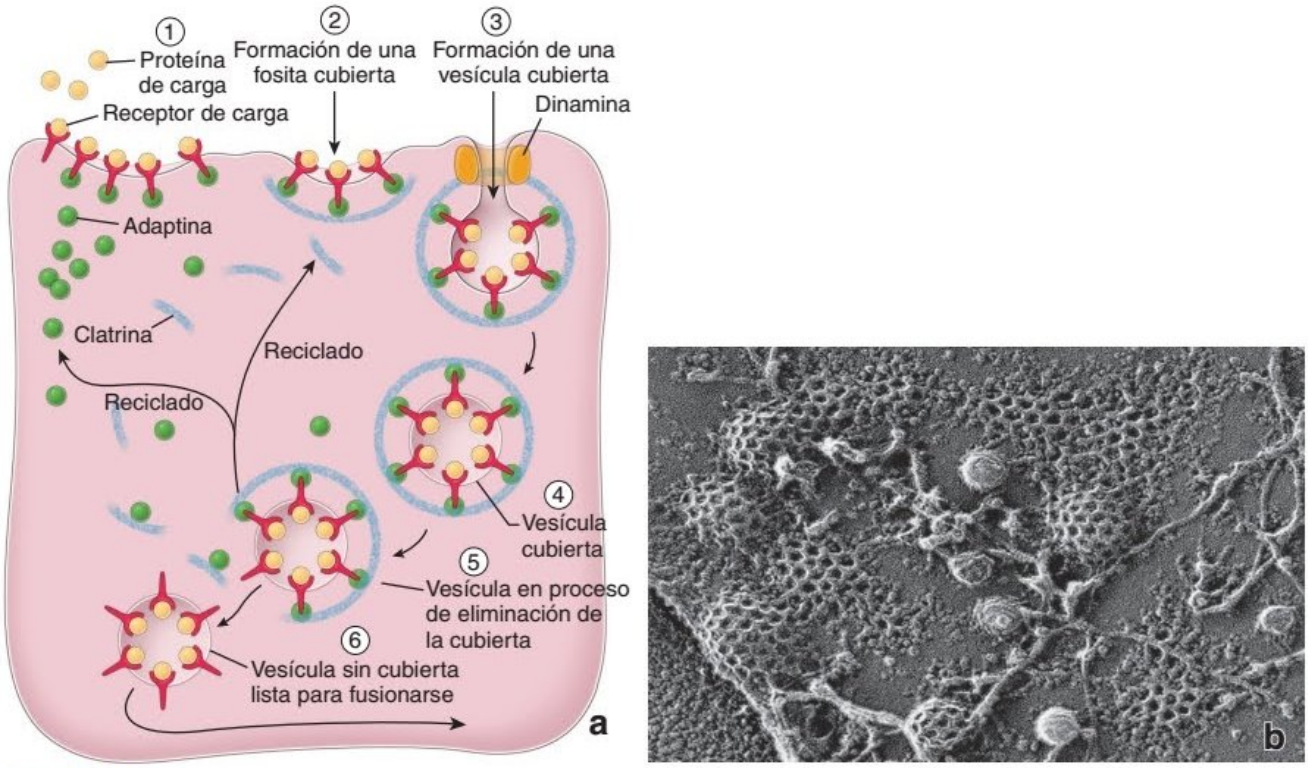

FIGURA 2-11. Endocitosis mediada por receptores. a. En este diagrama se muestran los pasos de la endocitosis mediada por receptores, un mecanismo de transporte que permite la entrada selectiva de moléculas en la célula. Los receptores de carga reconocen y se unen a moléculas específicas que entran en contacto con la membrana plasmática. Los complejos molécula-receptor de carga son reconocidos por la adaptina, una proteína que ayuda a seleccionar y reunir complejos apropiados en áreas específicas de la membrana plasmática para transportarlos adentro de las células. Después, las moléculas de clatrina se unen al complejo adaptina-receptor de carga-molécula para ser embaladas a manera de jaula, similar a un cesto poco profundo, y formar una fosita cubierta. Después, las interacciones de la clatrina ayudan a cambiar la forma de la membrana plasmática para que se constituya una depresión profunda, una fosita cubierta totalmente desarrollada que se desprende de la membrana plasmática por la acción del complejo proteínico de dinamina como una vesícula cubierta (brota desde la membrana). Las proteínas de carga seleccionadas y sus receptores pasan desde el espacio extracelular hacia la luz de una vesícula con cubierta en formación. Después de la gemación y la incorporación de la vesícula, las proteínas de la cubierta son separadas y recicladas para su uso ulterior. La vesícula desnuda viaja hacia su destino para fusionarse con un orgánulo citoplasmático. **b.** Microfotografía electrónica de la superficie citoplasmática de la membrana plasmática de células A431, preparadas con la técnica de congelación rápida y grabado profundo. En esta imagen se muestran fositas y vesículas con cubierta de clatrina en diferentes etapas de su formación. Obsérvese que tanto las fositas como las vesículas con cubierta de clatrina se forman en regiones desprovistas de filamentos de actina. Las pequeñas vesículas pinocíticas uniformes no tienen una cubierta de clatrina y están muy cerca de los filamentos de actina. 200000× (cortesía del Dr. John E. Heuser, Washington University School of Medicine).

plasmática en las vesículas de transporte. Las proteínas que salen de la célula mediante este proceso son secretadas inmediatamente después de su síntesis, y viajan desde el aparato de Golgi, como se observa en la secreción de inmunoglobulinas de los plasmocitos y de procolágeno de los fibroblastos. Este mecanismo está presente en algún grado en todas las células. El MET revela que estas células no tienen gránulos secretores.

- En la **vía de secreción regulada**, ciertas células especializadas, como las células endocrinas y exocrinas o las neuronas, concentran proteínas de secreción y las almacenan temporalmente en vesículas secretoras dentro del citoplasma (fig. 2-12). En este caso, para que se produzca la secreción, debe activarse un fenómeno regulador (estímulo hormonal o nervioso), como ocurre con la liberación de las vesículas secretoras por las células principales de la mucosa gástrica y las células acinares del páncreas. Los estímulos de señalización provocan la entrada transitoria de Ca^{2+} en el citoplasma, lo cual estimula las vesículas secretoras para que se fusionen con la membrana plasmática y descarguen su contenido (fig. 2-13). Antes, las vesículas secretoras que contenían precursores inactivos (cimógenos) se conocían como *gránulos de cimógeno*.

Además de los mecanismos de excreción, las proteínas pueden ser transportadas entre el aparato de Golgi y otros orgánulos siguiendo la vía endosómica. Estas vías se utilizan para llevar proteínas específicas de orgánulos, como las proteínas estructurales lisosómicas, a sus destinos apropiados.

La dirección precisa que toman las vesículas hacia el compartimento celular apropiado está bajo el control inicial de las proteínas de acoplamiento, y la especificidad está garantizada por interacciones entre receptores de proteínas de fijación soluble de factor sensible a la *N*-etilmaleimida (NSF, N-*ethylmaleimide-sensitive factor*).

Como se analizó antes, las vesículas neoformadas que brotan desde la membrana donante (como la membrana celular o las cisternas de Golgi) pueden fusionarse con muchas membranas dianas distintas dentro de la célula. Poco después de brotar y desprenderse de su cubierta de clatrina, la vesícula debe orientarse hacia el compartimento celular apropiado. El **mecanismo de fijación de objetivos** puede compararse con un taxi en una gran ciudad que lleva con éxito a un pasajero en la dirección correcta. En la célula, esta dirección es reconocida por una **Rab-GTPasa** unida a la membrana de la vesícula que migra. La Rab-GTPasa interactúa con las **proteínas de anclaje** ubicadas en la membrana diana. Esta interacción inicial permite el reconocimiento de la vesícula y recluta la cantidad necesaria de proteínas de anclaje para el acoplamiento de la vesícula que llega. El **complejo de acoplamiento** entre la Rab-GTPasa y su receptor inmoviliza la vesícula cerca de la membrana diana (fig. 2-14).

La familia de pequeñas proteínas transmembrana **SNARE** (***Soluble NSF Attachment REceptor***) se expresa tanto en las vesículas como en las membranas diana para mediar el tráfico preciso de vesículas y

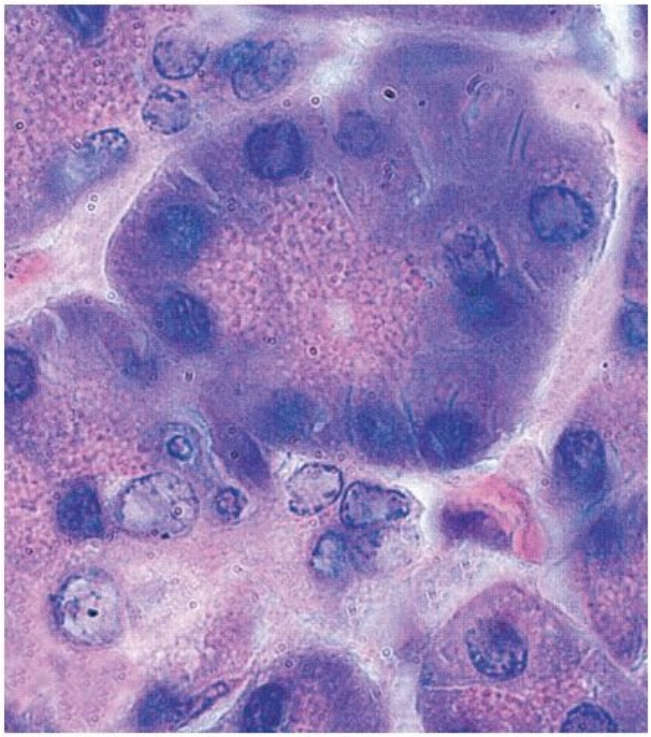

FIGURA 2-12. Microfotografía de células secretoras del páncreas. Obsérvese que algunas vesículas secretoras con proteínas listas para ser secretadas llenan la porción apical de las células. Este proceso requiere un mecanismo de señalización externo para que la célula descargue los gránulos acumulados. 860×.

la subsiguiente fusión de la membrana. Las SNARE se agrupan originalmente según su ubicación dentro de la vesícula o la membrana diana. Una **vesícula SNARE específica** llamada ***v-SNARE*** (**v**, ***vesicle***) interactúa con la membrana plasmática diana que contiene una **diana SNARE específica** llamada ***t-SNARE*** (**t**, ***target***). Cuando una vesícula alcanza su membrana de destino, ambos grupos de proteínas SNARE localizadas sobre membranas separadas se deben reconocer unas a las otras y ensamblarse en una configuración α-hélice denominada ***complejo trans-SNARE***. El ensamblado exitoso del complejo trans-SNARE garantiza la especificidad de la interacción entre una vesícula particular y su membrana diana. También une la vesícula y la membrana plasmática, con lo que inicia una fusión de membrana.

Después de que la membrana se fusiona, las proteínas de los complejos trans-SNARE se localizan en esta única membrana fusionada y ahora se denominan ***complejo cis-SNARE***. Estos complejos son desmantelados con el apoyo de otro complejo proteínico conocido como **NSF/α-SNAP** y son reciclados para su empleo en otra ronda de fusión vesicular.

Las proteínas SNARE y sus interacciones han sido ampliamente estudiadas en las uniones neuromusculares y otras terminales nerviosas. En las terminales nerviosas, tres proteínas SNARE específicas controlan el tráfico y la fusión de vesículas sinápticas (que contienen neurotransmisores) con la membrana plasmática presináptica:

- La **sinaptobrevina** es una proteína integral de la membrana, pesa 18 kDa y se encuentra en las vesículas sinápticas (v-SNARE).
- La **sintaxina** es una proteína integral de la membrana, pesa 33 kDa y se halla en las membranas plasmáticas presinápticas (t-SNARE).
- La **SNAP-25** es una proteína periférica de la membrana de 23 kDa unida a la superficie intracelular presináptica a través de una modificación lipídica llamada *palmitoilación*. Se considera una proteína t-SNARE.

Las interacciones de estas tres proteínas SNARE son necesarias para la formación de complejos *trans*-SNARE y la liberación de neurotransmisores. Sus dominios intracelulares pueden adoptar una forma helicoidal enrollada. Las tres proteínas SNARE contribuyen con sus propias regiones helicoidales enrolladas para la formación del complejo *trans*-SNARE, creando un haz paralelo de cuatro hélices. La sinaptobrevina y la sintaxina contribuyen cada una con una sola región helicoidal, y SNAP-25 contribuye con dos regiones helicoidales para formar el complejo.

Cualquier error en el funcionamiento de estas tres proteínas provoca defectos en la liberación de neurotransmisores en las terminaciones nerviosas. Por ejemplo, la **neurotoxina botulínica**, producida por la bacteria anaerobia *Clostridium botulinum*, bloquea la transmisión neuromuscular. Esta toxina

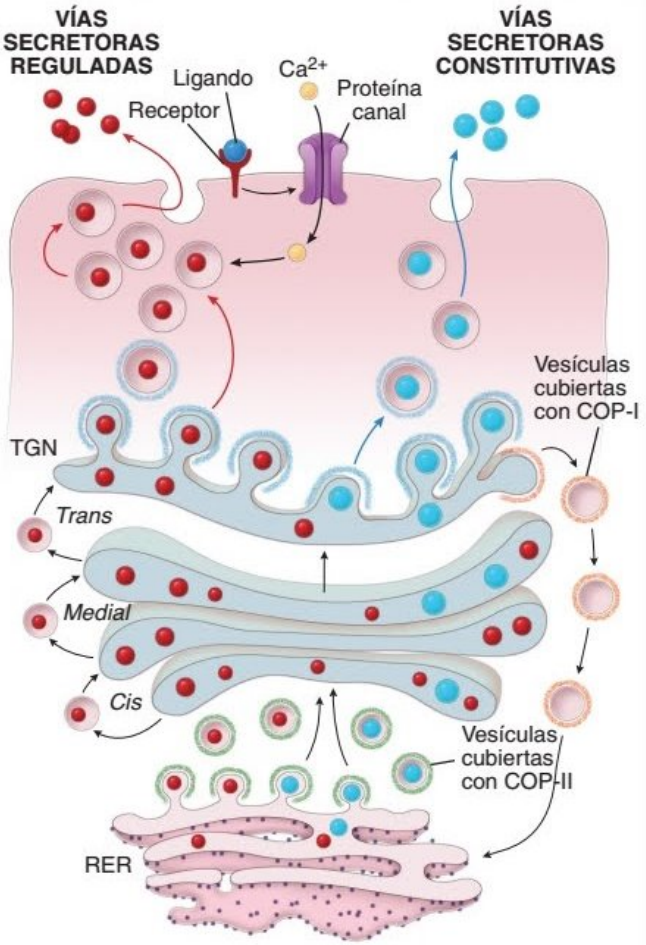

FIGURA 2-13. Diagrama que muestra dos vías para la exocitosis. Las proteínas son sintetizadas en el retículo endoplasmático rugoso (*RER*). Después de su modificación postraduccional inicial, se envían en vesículas recubiertas con COP-II al aparato de Golgi. Después de otras modificaciones en el aparato de Golgi y de su clasificación y empaquetado, el producto final de secreción se transporta hacia la membrana plasmática en vesículas formadas en la red *trans*-Golgi (*TGN*). Obsérvese que hay un transporte retrógrado entre las cisternas del aparato de Golgi, mediado por la vesícula con cubierta de COP-I. Existen dos vías diferentes. Las *flechas azules* señalan la vía constitutiva, por la cual las proteínas salen de la célula inmediatamente después de su síntesis. En las células que usan esta vía, casi no se acumula producto de secreción y, por lo tanto, se encuentran pocas vesículas secretoras en el citoplasma. Las *flechas rojas* indican la vía regulada, en la cual la secreción proteínica es controlada por estímulos hormonales o nerviosos. En las células que utilizan esta vía, como las células acinares pancreáticas de la figura 2-12, las proteínas secretoras se concentran y almacenan transitoriamente en vesículas secretoras dentro del citoplasma. Después de la estimulación apropiada, las vesículas secretoras se fusionan con la membrana plasmática y descargan su contenido.

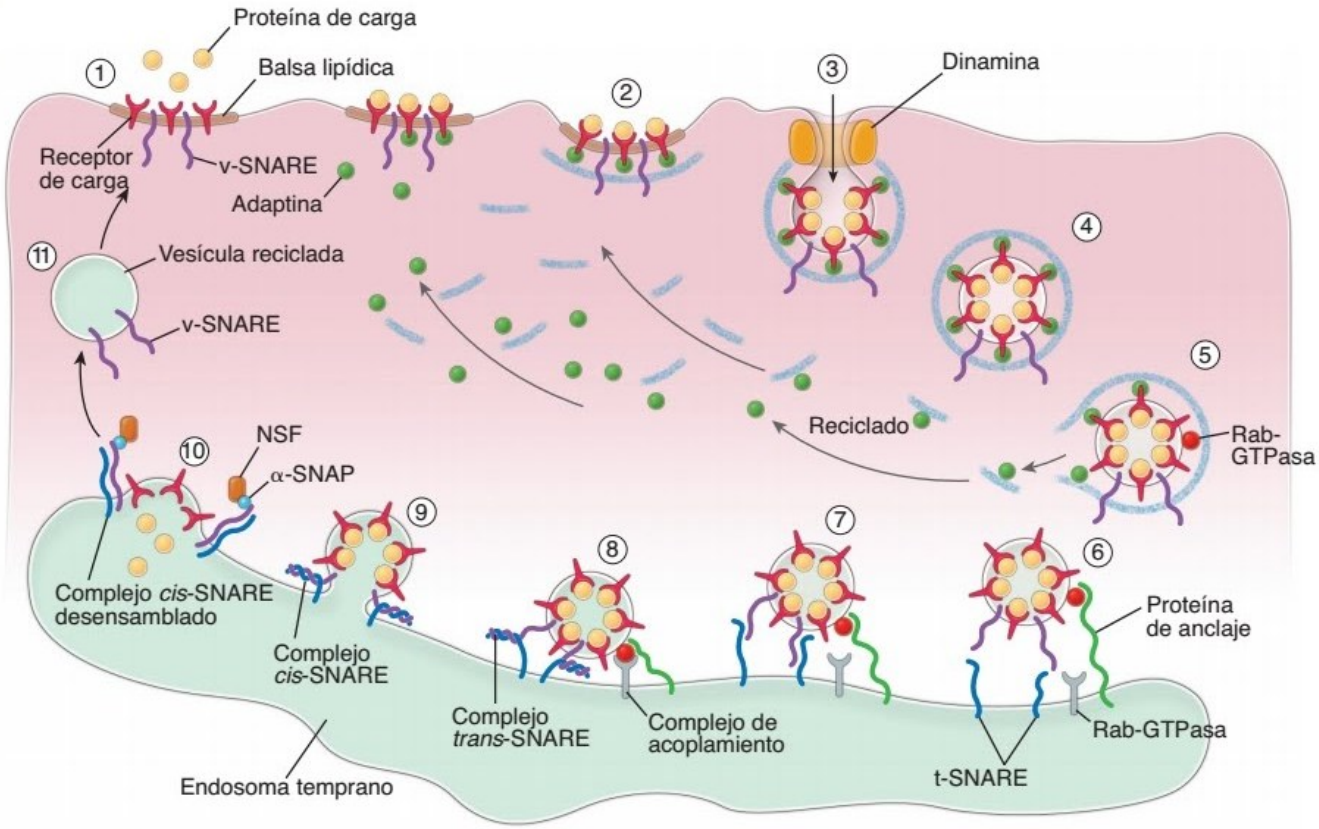

FIGURA 2-14. Pasos en la formación, orientación, acoplamiento y fusión de las vesículas de transporte con la membrana diana. **1.** Balsa lipídica con receptores de carga lista para interactuar con la proteína de carga. Obsérvese la presencia de la proteína de orientación específica v-SNARE. **2.** Paso inicial en la formación de la vesícula: la unión del complejo de adaptina y la clatrina forman una fosita con cubierta. **3.** Formación de una vesícula con cubierta completamente ensamblada (gemación). **4.** Transporte de una vesícula con cubierta a su destino. **5.** Desensamblado de la cubierta de clatrina. Obsérvese la expresión de la actividad de la Rab-GTPasa. **6.** Unión de la vesícula a la membrana diana por la interacción entre la Rab-GTPasa y las proteínas de anclaje. **7.** Comienzo del proceso de acoplamiento (reclutamiento de las proteínas de anclaje). **8.** Formación del complejo de acoplamiento entre la Rab-GTPasa y su proteína en la membrana diana: las v-SNARE en la vesícula inmovilizada interactúan con las t-SNARE en la membrana diana para formar el complejo *trans*-SNARE. **9.** Fusión de la vesícula a la membrana diana; *trans*-SNARE se convierte en el complejo *cis*-SNARE. **10.** Desvinculación de la proteína de carga en el compartimento endosómico temprano y desensamblado del complejo *cis* por la interacción del complejo proteínico NSF/α-SNAP. **11.** Reciclado de v-SNARE en las vesículas de transporte para su empleo en otra ronda de direccionamiento y fusión de vesículas.

se une a la membrana de la célula neuronal y luego es endocitada. A continuación, la toxina penetra en la membrana de la vesícula endocítica para ingresar en el citoplasma de la terminal nerviosa en la unión neuromuscular. Hay siete serotipos distintos de toxina botulínica (A-G), y cada una escinde las proteínas SNARE en diferentes sitios. Esto evita la liberación del neurotransmisor acetilcolina desde la terminal neuromuscular y la despolarización de la célula muscular. Los serotipos B, D, F y G escinden la **sinaptobrevina**; los serotipos A, C y E escinden la **SNAP-25**; y el serotipo C escinde la **sintaxina**. En los humanos, los serotipos A, B y E son responsables del ***botulismo***, una enfermedad potencialmente mortal caracterizada por una debilidad muscular progresiva. Los síntomas incluyen parálisis descendente que comienza en los músculos que controlan los movimientos del ojo, la expresión facial y la deglución, y luego se extiende a los miembros superiores, el tórax (músculos respiratorios) y los miembros inferiores. La parálisis de los músculos respiratorios (p. ej., el diafragma) dificulta la respiración y, finalmente, produce insuficiencia respiratoria.

Los serotipos A y B de la toxina botulínica se utilizan terapéuticamente para tratar a pacientes con alteraciones nerviosas y musculares. La inyección de una pequeña cantidad de toxina botulínica en músculos específicos se emplea en oftalmología para tratar el **blefaroespasmo** (parpadeo excesivo) o el **estrabismo** (ojos no alineados). En el estrabismo, la toxina se usa para paralizar el músculo en el lado del ojo que está tirando hacia una posición anómala. En los **trastornos del movimiento**, como en la **distonía**, las contracciones musculares esqueléticas repetitivas, así como los **espasmos del músculo liso y de los esfínteres gastrointestinales**, también se tratan con inyecciones de toxina botulínica. Además, la inyección de cantidades extremadamente pequeñas de toxina botulínica (**onabotulinumtoxina A** o ***botox***) en los músculos de la expresión facial se emplea como tratamiento estético para las arrugas.

Otra bacteria anaerobia, *Clostridium tetani*, produce la toxina **tetanoespasmina**, que causa el **tétanos**. La tetanoespasmina escinde la **sinaptobrevina** (proteína v-SNARE) y evita la liberación de los transmisores inhibitorios (principalmente glicina y ácido γ-aminobutírico [GABA]) en las vesículas sinápticas de las terminaciones nerviosas motoras inhibitorias en el sistema nervioso central. La función fisiológica de los neurotransmisores inhibitorios es disminuir y modular la actividad excitadora de las motoneuronas. Al perder esta inhibición, las motoneuronas estimulan de manera excesiva las contracciones musculares, produciendo rigidez (especialmente en los músculos de la mandíbula y el cuello), contracciones musculares dolorosas y espasmos musculares.

Es importante mencionar que las proteínas SNARE también participan en el inicio de la endocitosis. Por ejemplo, la sinaptobrevina se une a la proteína adaptadora de clatrina (AP180); la SNAP-25 se une a la intersectina, una proteína que coordina el tráfico de vesículas endocíticas; y la sintaxina se une a la dinamina.

Endosomas

El MET revela la presencia de compartimentos limitados por membranas en el citoplasma, los cuales están relacionados con todas las vías endocíticas ya descritas (fig. 2-15). Estos compartimentos, denominados ***endosomas tempranos***, se limitan a una porción del citoplasma cerca de la membrana celular, donde se fusionan las vesículas que se originan en la misma membrana. Desde aquí, muchas vesículas regresan a la membrana plasmática. Sin embargo, un gran número de vesículas que se forman en los endosomas tempranos viajan a estructuras más profundas en el citoplasma conocidas como ***endosomas tardíos***. Estos últimos, en general, se convierten en **lisosomas**.

Los endosomas pueden considerarse orgánulos citoplasmáticos estables o estructuras transitorias formadas como resultado de la endocitosis.

Algunos hallazgos experimentales recientes de los mecanismos de la endocitosis conducidos *in vitro* e *in vivo* sugieren dos modelos diferentes para explicar el origen y la formación de compartimentos endosómicos en la célula:

- El **modelo del compartimento estable** describe los endosomas tempranos y tardíos como orgánulos celulares estables conectados mediante el transporte vesicular con el entorno externo de la célula y el aparato de Golgi. Las vesículas con cubierta formadas en la membrana plasmática se fusionan solo con los endosomas tempranos, debido a su expresión de receptores de superficie específicos. El receptor sigue siendo un componente residente de la membrana endosómica temprana.

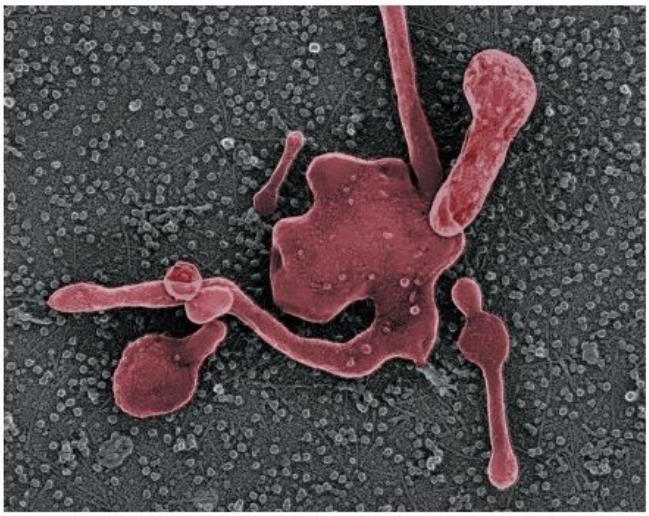

FIGURA 2-15. Microfotografía electrónica de un endosoma temprano. En esta microfotografía electrónica de grabado profundo se muestra la estructura de un endosoma temprano en un hongo *Dictyostelium*. Los endosomas tempranos se encuentran cerca de la membrana plasmática y, como en muchos otros compartimentos de clasificación, tienen una típica estructura tubulovesicular. Las porciones tubulares contienen la mayoría de las proteínas integrales de membrana destinadas al reciclado de las membranas, mientras que las porciones luminales recogen proteínas de carga secretoras. La luz del endosoma se subdivide en varios compartimentos, o *cisternas*, gracias a la invaginación de su membrana y experimenta cambios frecuentes en la forma. 15 000× (cortesía del Dr. John E. Heuser, Washington University School of Medicine).

- En el **modelo madurativo**, los endosomas tempranos se forman *de novo* a partir de las vesículas endocíticas que se originan en la membrana plasmática. Por consiguiente, la composición de la membrana endosómica temprana cambia de forma progresiva a medida que se reciclan algunos componentes entre la superficie celular y el aparato de Golgi. Este proceso de maduración conduce a la formación de endosomas tardíos que después se fusionan con los lisosomas. Los receptores específicos presentes en los endosomas tempranos (p. ej., para vesículas con cubierta) se eliminan por reciclaje, degradación o inactivación conforme madura este compartimento.

En realidad, ambos modelos se complementan más que contradecirse en la descripción, la identificación y el estudio de las vías de las moléculas interiorizadas.

Los endosomas destinados a convertirse en lisosomas reciben las enzimas lisosómicas neosintetizadas, que son dirigidas a través del receptor de manosa-6-fosfato (M-6-P).

Algunos endosomas también se comunican con el sistema de transporte vesicular del RER. Esta vía proporciona un suministro constante de enzimas lisosómicas recién sintetizadas, o **hidrolasas**. Una hidrolasa se sintetiza en el RER como un precursor enzimáticamente inactivo llamado ***prohidrolasa***. Esta proteína extremadamente glucosilada se pliega de una manera específica, por lo que se forma una **región de señal** que se expone en su superficie. Esta señal de reconocimiento se crea cuando ciertos aminoácidos específicos se acercan mucho por el plegamiento tridimensional de la proteína. La región de señal en una proteína destinada a un lisosoma es modificada después por varias enzimas que añaden **manosa-6-fosfato** (**M-6-P**) a la superficie de la prohidrolasa. La M-6-P actúa como diana para proteínas que tienen un **receptor de M-6-P**. Estos receptores se pueden encontrar en los endosomas tempranos y tardíos, los lisosomas y el aparato de Golgi, que están involucrados en la clasificación y recuperación de las prohidrolasas secretadas cuyo destino es el transporte hacia los endosomas (fig. 2-16). El medio ácido de los endosomas tardíos produce la liberación de las prohidrolasas desde los receptores de M-6-P. Después, las prohidrolasas se activan por escisión y por la extracción de los grupos fosfato de los residuos de manosa.

Los endosomas tempranos y tardíos difieren en cuanto a su ubicación en la célula, su morfología y su estado de acidificación y función.

Los endosomas tempranos y tardíos se localizan en diferentes áreas de la célula. Los **endosomas tempranos** se pueden encontrar en el citoplasma más periférico, mientras que los tardíos a menudo se hallan cerca del aparato de Golgi y el núcleo. Un endosoma temprano tiene una estructura tubulovesicular: su luz se subdivide en cisternas que están separadas por la invaginación de su membrana. Tiene un entorno solo ligeramente más ácido (pH 6.2-6.5) que el citoplasma celular.

En cambio, los **endosomas tardíos** poseen una estructura más compleja y con frecuencia muestran membranas internas con aspecto de cebolla. Su pH es más ácido, con un promedio de 5.5. Los estudios realizados con MET revelan vesículas específicas que transportan sustancias entre los endosomas tempranos y los tardíos. Estas vesículas, llamadas ***cuerpos multivesiculares*** (**CMVe**), son transportadores muy selectivos. Dentro de los endosomas tempranos, las proteínas, cuyo destino es el transporte hacia los endosomas tardíos, se clasifican y se separan de las proteínas destinadas al reciclaje y el empaquetado dentro de los CMVe (fig. 2-17). En general, las sustancias transportadas a los endosomas tardíos con el tiempo se degradan en los lisosomas en un proceso predeterminado que no requiere señales adicionales. Como los endosomas tardíos maduran

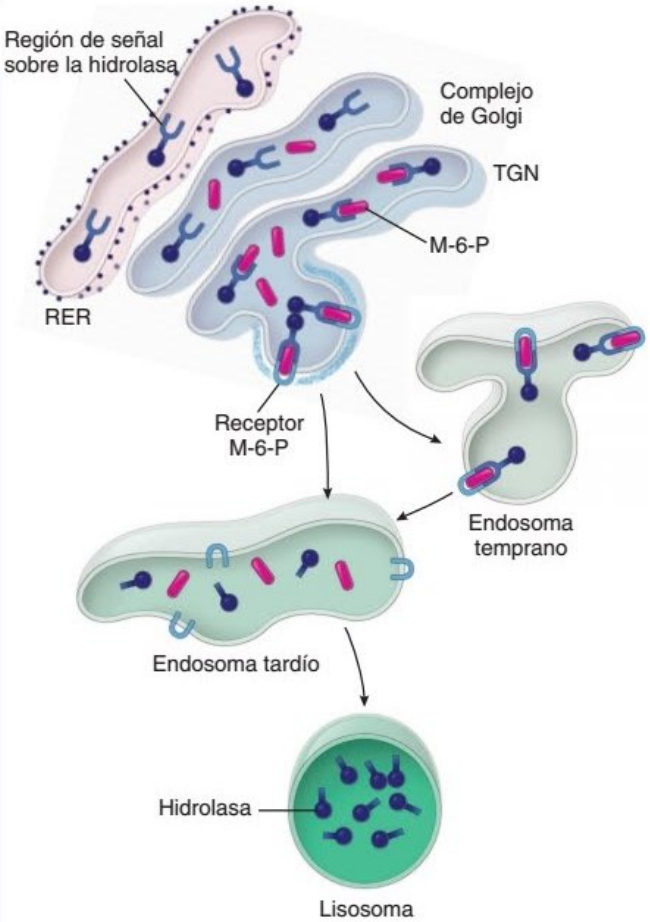

FIGURA 2-16. Vías para el transporte de enzimas lisosómicas recién sintetizadas. Las enzimas lisosómicas (como las hidrolasas) se sintetizan y glucosilan dentro del retículo endoplasmático rugoso (*RER*). Luego, estas enzimas se pliegan de una manera específica para formar una región de señal a la que se agrega M-6-P. Esta modificación adicional permite dirigir la enzima a proteínas específicas que tienen actividad para el receptor de M-6-P. Los receptores de M-6-P se encuentran en la red *trans*-Golgi (*TGN*) del aparato de Golgi, donde las enzimas lisosómicas se clasifican y empaquetan en vesículas que después se transportan a endosomas tempranos y tardíos.

hasta convertirse en lisosomas, se denominan ***prelisosomas***. Los lisosomas tardíos pueden fusionarse entre sí o con lisosomas maduros. La videomicroscopía permite a los investigadores observar el complejo comportamiento de estos orgánulos.

La función principal de los endosomas tempranos es clasificar y reciclar las proteínas interiorizadas por vías endocíticas.

Los **endosomas tempranos** clasifican proteínas que han sido incorporadas mediante procesos endocíticos. La forma y la geometría de los túbulos y las vesículas emergentes del endosoma temprano crean un entorno en el cual los cambios localizados en el pH constituyen la base del **mecanismo de clasificación**. Este mecanismo incluye la disociación de los ligandos de su proteína receptora; por lo tanto, en el pasado, se conocía a los endosomas tempranos como *compartimentos de receptores de desacople y ligandos* (CURL, *compartments of uncoupling receptors and ligands*). Además, el estrecho diámetro de los túbulos y las vesículas también puede ayudar a clasificar moléculas grandes, lo que evita mecánicamente que ingresen en compartimentos de clasificación específicos. Después de la clasificación, la mayoría de las proteínas se reciclan con rapidez y el exceso de membrana se devuelve a la membrana plasmática.

El destino del complejo ligando-receptor endocitado depende de la capacidad del endosoma temprano de clasificar y reciclar.

Las siguientes cuatro vías para procesar complejos de ligando-receptor internalizados están presentes en la célula:

- **El receptor se recicla y el ligando se degrada.** Los receptores de superficie permiten que la célula incorpore sustancias de forma selectiva a través del proceso de endocitosis. Este es el mecanismo más frecuente en la célula; es importante porque permite el reciclaje de los receptores de la superficie. La mayoría de los complejos ligando-receptor se disocian en el pH ácido del endosoma temprano. El receptor, muy probablemente una proteína integral de membrana (*véase* p. 34), se recicla hacia la superficie por medio de las vesículas que brotan de los extremos de los túbulos de diámetro estrecho del endosoma temprano. Los ligandos suelen quedar secuestrados en la parte vacuolar esferoidal del endosoma que más tarde formará los CMVe que transportarán el ligando hacia los endosomas tardíos para su degradación adicional en el lisosoma (fig. 2-18a). Esta vía es utilizada por los **complejos de lipoproteína de baja densidad (LDL, *low-density***

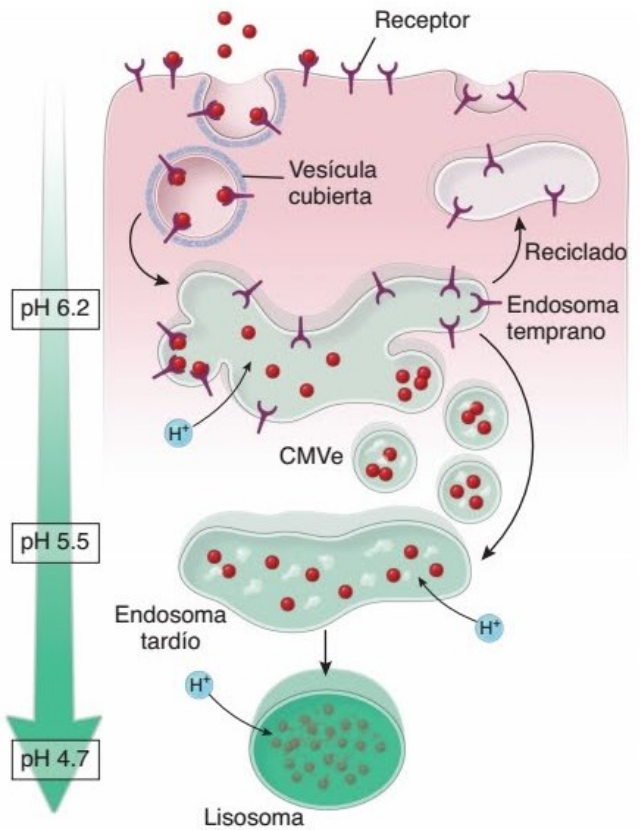

FIGURA 2-17. Diagrama de los compartimentos endosómicos de la célula. En este diagrama se ilustra el destino de las proteínas (*círculos rojos*) endocitadas desde la superficie celular dirigidas a la destrucción lisosómica. Las proteínas primero se encuentran en las vesículas endocíticas (con cubierta) que las envían a los endosomas tempranos ubicados en la parte periférica del citoplasma. Debido a la capacidad de clasificación de los endosomas tempranos, los receptores suelen reciclarse hacia la membrana plasmática, y las proteínas incorporadas por endocitosis se transportan vía los cuerpos multivesiculares (*CMVe*) a los endosomas tardíos ubicados cerca del aparato de Golgi y del núcleo. Las proteínas transportadas hacia los endosomas tardíos finalmente se degradan en lisosomas. Obsérvese la escala de acidificación (*izquierda*) que ilustra los cambios en el pH desde los endosomas tempranos hasta los lisosomas. La acidificación se logra mediante el transporte activo de protones hacia los compartimentos endosómicos.

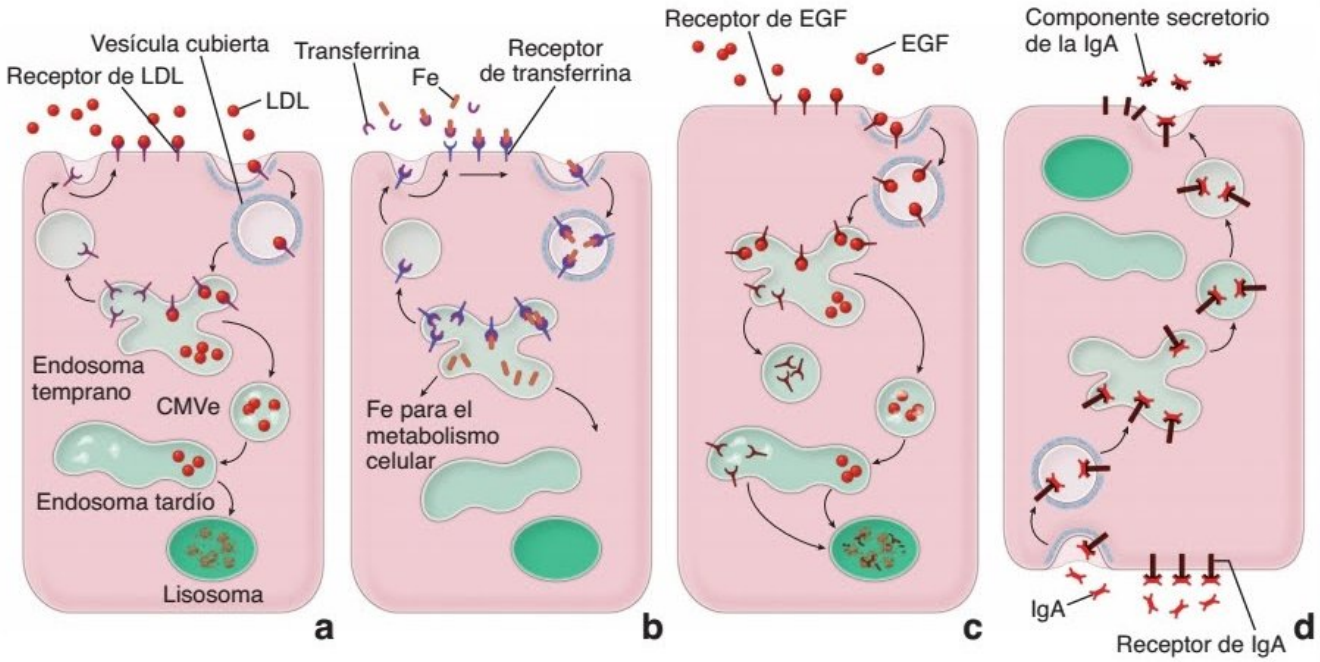

FIGURA 2-18. Destino del receptor y el ligando en la endocitosis mediada por receptores. En este diagrama se muestran las cuatro vías principales a través de las cuales se determina el destino de los complejos ligando-receptor internalizados. **a.** El complejo ligando-receptor internalizado se disocia, el receptor se recicla a la superficie celular y el ligando se transporta a los endosomas tardíos y, finalmente, se degrada dentro de los lisosomas. Esta vía de procesamiento es usada por el complejo receptor-LDL, el complejo de receptores de insulina-GLUT y una variedad de complejos receptor-hormonas peptídicas. *CMVe*, cuerpos multivesiculares; *LDL*, lipoproteína de baja densidad. **b.** Tanto el receptor como el ligando se reciclan. La disociación del complejo ligando-receptor no se produce, y todo el complejo se recicla hacia la superficie. Un ejemplo de esta vía es el complejo hierro-transferrina-receptor de transferrina. Una vez que el hierro (*Fe*) se libera en el endosoma, el complejo transferrina-receptor de transferrina regresa a la superficie celular, donde se libera la transferrina. **c.** El complejo ligando-receptor internalizado se disocia en el endosoma temprano. El ligando libre y el receptor se envían al compartimento endosómico tardío para su degradación adicional. Este mecanismo es empleado por muchos factores de crecimiento (p. ej., el complejo EGF-receptor). *EGF*, factor de crecimiento epidérmico. **d.** El complejo ligando-receptor internalizado se transporta a través de la célula. La disociación no se produce y todo el complejo se somete a transcitosis y se libera en un sitio diferente de la superficie celular. Esta vía se utiliza para la secreción de inmunoglobulinas (IgA secretora) en la saliva. El complejo de anticuerpo IgA-receptor se internaliza en la superficie basal de las células secretoras en la glándula salival y se libera en la superficie apical. *IgA*, inmunoglobulina A.

***lipoprotein*)-receptor**, **receptor de insulina-transportador de glucosa** (**GLUT**) y varias **hormonas peptídicas** y sus receptores.

- **Tanto el receptor como el ligando se reciclan.** La disociación del complejo ligando-receptor no siempre acompaña el reciclaje del receptor. Por ejemplo, el pH bajo del endosoma disocia el hierro de la proteína transportadora de hierro **transferrina**, pero esta última permanece asociada con su receptor. No obstante, una vez que el complejo transferrina-receptor regresa a la superficie celular, se libera la transferrina. Con un pH extracelular neutro, la transferrina debe unirse nuevamente al hierro para ser reconocida por su receptor y poder fijarse a él. Un mecanismo similar ocurre con las **moléculas I y II del complejo mayor de histocompatibilidad (MHC, *major histocompatibility complex*)**, las cuales se reciclan hacia la superficie celular con una proteína antigénica foránea unida a ellas (fig. 2-18b).
- **Tanto el receptor como el ligando se degradan.** Este mecanismo se ha identificado para el **EGF** y su receptor. Como muchas otras proteínas, el EGF se fija a su receptor en la superficie celular. El complejo es endocitado y transportado hacia los endosomas tempranos. Aquí, el EGF se disocia de su receptor y ambos son clasificados, empaquetados en CMVe separados y transferidos hacia el endosoma tardío. Desde allí, tanto el ligando como el receptor se transfieren hacia los lisosomas, en donde serán degradados (fig. 2-18c).
- **Tanto el receptor como el ligando se transportan a través de la célula.** Esta vía se utiliza para la secreción de **inmunoglobulinas** (**IgA secretora**) en la saliva y la leche materna. Durante este proceso, con frecuencia conocido como ***transcitosis***, las sustancias pueden verse alteradas a medida que se transportan a través de la célula epitelial (fig. 2-18d). El transporte de inmunoglobulina G materna a través de la barrera placentaria hacia el feto también sigue una vía similar.

Lisosomas

Los lisosomas son orgánulos digestivos que se descubrieron solo después de haber usado procedimientos histoquímicos para detectar enzimas lisosómicas.

Los ***lisosomas*** son orgánulos ricos en **enzimas hidrolíticas**, como proteasas, nucleasas, glucosidasas, lipasas y fosfolipasas. Un lisosoma representa el **compartimento digestivo principal** en la célula que degrada macromoléculas derivadas de mecanismos endocíticos, así como de la célula misma en un proceso conocido como *autofagia* (eliminación de componentes citoplasmáticos, en particular orgánulos limitados por membrana, mediante su digestión dentro de los lisosomas). Para más información sobre la autofagia, *véase* la página 47.

La **teoría original acerca de la biogénesis lisosómica**, formulada hace casi medio siglo, postulaba que los lisosomas se originaban por brotación como orgánulos completos y funcionales desde el aparato de Golgi. Estos lisosomas recién formados se denominaron ***lisosomas primarios*** en contraste con los **lisosomas secundarios**, que ya se habían fusionado con endosomas. Sin embargo, la teoría de los

lisosomas primarios y secundarios ha demostrado tener poca validez, dado que los datos de las nuevas investigaciones han permitido comprender de mejor manera los detalles de los mecanismos de secreción proteínica y del destino de las vesículas endocíticas. Hoy en día se acepta que los **lisosomas se forman** a través de una serie compleja de mecanismos que convergen en los endosomas tardíos, que se transforman en lisosomas. Estas vías son responsables del **suministro dirigido de las enzimas lisosómicas neosintetizadas y de las proteínas estructuradas de la membrana lisosómica a los endosomas tardíos**. Como se comentó antes, las enzimas lisosómicas se sintetizan en el RER y se clasifican en el aparato de Golgi de acuerdo con su capacidad de unión a los receptores M-6-P (*véase* p. 43).

Los lisosomas tienen una sola membrana, que es resistente a la digestión hidrolítica que ocurre en su luz.

Los lisosomas contienen un cúmulo de enzimas hidrolíticas y están rodeados por una membrana única resistente a la hidrólisis de sus propias enzimas (fig. 2-19). La **membrana lisosómica** tiene una estructura fosfolipídica poco habitual que presenta colesterol y un lípido exclusivo denominado ***ácido lisobifosfatídico***. La mayoría de las proteínas estructurales de la membrana lisosómica se clasifican en **proteínas de membrana asociadas con lisosomas** (**LAMP, *lysosome-associated membrane proteins***), **glucoproteínas de membrana lisosómica** (**LGP, *lysosomal membrane glycoproteins***) y **proteínas integrales de membrana lisosómica** (**LIMP, *lysosomal integral membrane proteins***). Estas representan más del 50% del total de las proteínas de la membrana lisosómica y están muy glucosiladas en la superficie luminal. Hay moléculas de sacáridos que cubren casi la totalidad de la superficie luminal de estas proteínas, protegiéndolas de la digestión por las enzimas hidrolíticas. Los ácidos lisobifosfatídicos dentro de la membrana lisosómica podrían desempeñar un papel importante en la restricción de la actividad de las enzimas hidrolíticas dirigida contra la membrana. La misma familia de proteínas de membrana también se detecta en los endosomas tardíos. Además, los lisosomas y los endosomas tardíos contienen **bombas de protones** (H^+) que transportan iones H^+ hacia la luz lisosómica, lo que mantiene un pH bajo (~4.7). La membrana lisosómica también contiene **proteínas transportadoras** que llevan productos finales de la digestión (aminoácidos, sacáridos, nucleótidos) hacia el citoplasma, donde se utilizan en los procesos sintéticos de la célula o experimentan exocitosis.

Ciertos fármacos pueden afectar la función lisosómica. Por ejemplo, la **cloroquina**, un medicamento que se utiliza en el tratamiento y la prevención del paludismo, es un **lisosomotrópico** que se acumula en los lisosomas. Eleva el pH del contenido lisosómico, inactivando de este modo muchas enzimas lisosómicas. La acción de la cloroquina sobre los lisosomas es la causa de su actividad antipalúdica; el fármaco se concentra en la vacuola digestiva ácida del **parásito palúdico** (*Plasmodium falciparum*) e interfiere con los procesos digestivos, lo que finalmente lo mata.

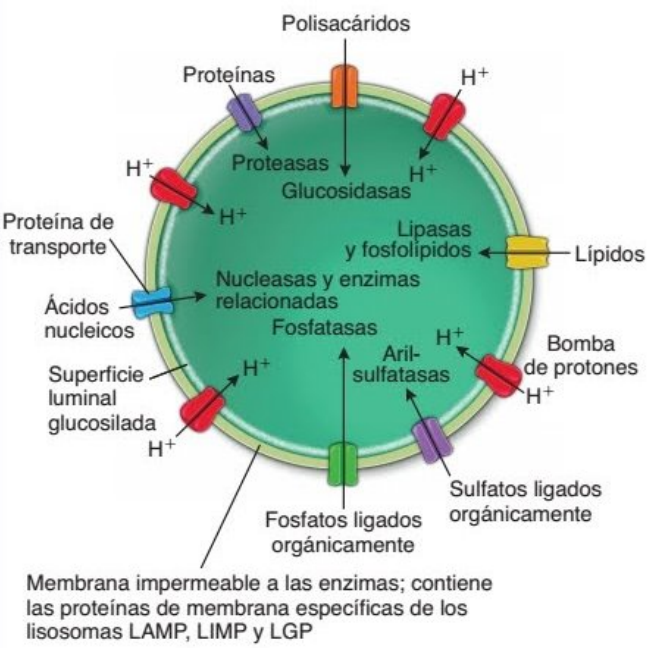

FIGURA 2-19. Diagrama de un lisosoma. En este diagrama se muestran algunas enzimas lisosómicas seleccionadas que residen en un lisosoma y sus respectivos sustratos. También se presentan las principales proteínas específicas de la membrana lisosómica, así como algunas otras proteínas relacionadas con el transporte de membrana.

Las proteínas lisosómicas de la membrana se sintetizan en el RER y tienen una señal específica que las orienta hacia el lisosoma.

Como ya se mencionó, el transporte intracelular que lleva muchas enzimas lisosómicas solubles a los endosomas tardíos y a los lisosomas involucra a la señal M-6-P y a su receptor. Todas las proteínas de la membrana destinadas a los lisosomas (y a los endosomas tardíos) se sintetizan en el RER y se transportan hacia el aparato de Golgi para su clasificación. Sin embargo, no contienen las señales M-6-P y deben ser llevadas hacia los lisosomas por un mecanismo diferente. La señal de reconocimiento o importación para las proteínas integrales de membrana consiste en un dominio citoplasmático C-terminal corto, que es reconocido por complejos proteínicos de adaptina y empaquetado en vesículas cubiertas de clatrina. Estas proteínas alcanzan su destino mediante uno de estos dos mecanismos:

- En la **vía secretora constitutiva**, las LIMP salen del aparato de Golgi en vesículas recubiertas y se envían hacia la superficie celular. Desde allí, se incorporan por endocitosis y, a través de los compartimentos endosómicos tempranos y tardíos, finalmente alcanzan los lisosomas (fig. 2-20).
- En la **vía secretora de vesículas cubiertas derivadas de Golgi**, las LIMP, después de su clasificación y empaquetado, salen del aparato de Golgi en vesículas cubiertas de clatrina (*véase* fig. 2-20). Estas vesículas de transporte viajan y se fusionan con endosomas tardíos como resultado de la interacción entre los componentes v-SNARE específicos del endosoma y las proteínas de acoplamiento t-SNARE (*véase* p. 41).

Tres mecanismos diferentes envían material para la digestión intracelular en los lisosomas.

Según su naturaleza, el material para la digestión dentro de los lisosomas llega por diferentes mecanismos (fig. 2-21). En el proceso de digestión, la mayor parte del material digerido proviene de procesos endocíticos; sin embargo, la célula también utiliza lisosomas para digerir sus propias partes obsoletas, orgánulos no funcionales y moléculas innecesarias. Existen tres mecanismos para la digestión:

- Las **partículas extracelulares grandes**, como bacterias, detritos celulares y otros materiales extraños, son engullidos mediante el proceso de fagocitosis. Un **fagosoma**, formado a medida que el material se internaliza en el citoplasma, recibe enzimas hidrolíticas para convertirse en un endosoma tardío, el cual madura hasta convertirse en un lisosoma.

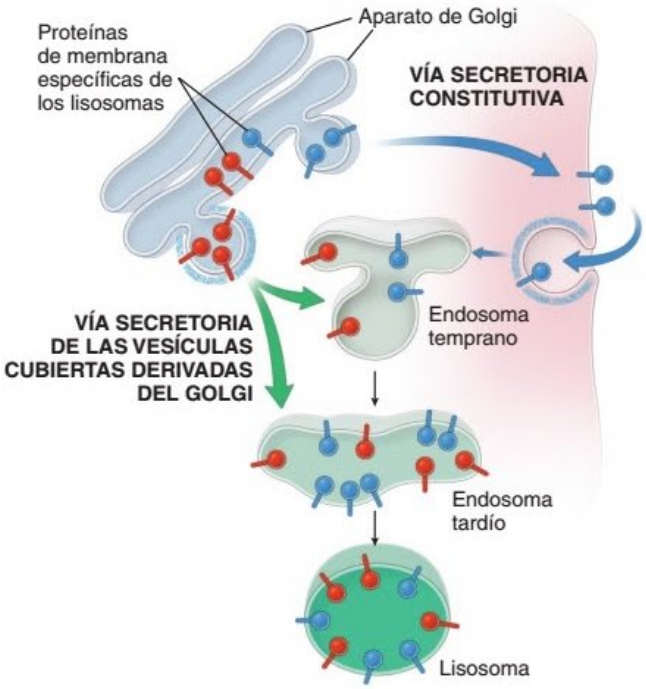

FIGURA 2-20. Biogénesis del lisosoma. En este diagrama se ilustran las vías regulada y constitutiva para el transporte de las proteínas específicas de la membrana lisosómica hacia los endosomas temprano y tardío. La membrana lisosómica tiene proteínas de membrana específicas muy glucosiladas que la protegen de la digestión por enzimas lisosómicas. Estas proteínas específicas del lisosoma se sintetizan en el retículo endoplasmático rugoso, se transportan hacia el aparato de Golgi y alcanzan su destino final por dos vías. Las *flechas azules* indican la vía de secreción constitutiva, en la que ciertas proteínas de la membrana lisosómica salen del aparato de Golgi y llegan a la superficie celular. Luego, son endocitadas y, a través de los compartimentos endosómicos temprano y tardío, finalmente alcanzan los lisosomas. Las *flechas verdes* señalan la vía endosómica de secreción de vesículas con cubierta derivadas del aparato de Golgi. En este caso, otras proteínas lisosómicas, una vez clasificadas y empaquetadas, salen del aparato de Golgi en vesículas con cubierta de clatrina para fusionarse con los endosomas temprano y tardío.

- Las **partículas extracelulares pequeñas**, como proteínas extracelulares, proteínas de la membrana plasmática y complejos ligando-receptor, se incorporan por **pinocitosis** y **endocitosis mediada por receptores**. Estas partículas siguen la vía endocítica a través de los compartimentos endosómicos temprano y tardío y, finalmente, se degradan en lisosomas.
- Las **partículas intracelulares**, como orgánulos enteros, proteínas citoplasmáticas y otros componentes celulares, son aisladas de la matriz citoplasmática por las membranas del retículo endoplasmático, transportadas hacia los lisosomas y degradadas. Este proceso se denomina ***autofagia*** (*véase* p. 47).

Además, algunas células (p. ej., osteoclastos que participan en la resorción ósea y neutrófilos que intervienen en la inflamación aguda) pueden liberar enzimas lisosómicas directamente hacia el espacio extracelular para digerir los componentes de la matriz extracelular.

Los lisosomas de algunas células se reconocen en el microscopio óptico debido a su cantidad, tamaño o contenidos.

Los abundantes gránulos azurófilos de los **neutrófilos** (leucocitos) son lisosomas y se reconocen como aglomeraciones por su tinción específica. En los **macrófagos**, con frecuencia se identifican lisosomas que contienen bacterias fagocitadas y fragmentos de células dañadas.

La degradación hidrolítica de los contenidos de los lisosomas produce frecuentemente una vacuola llena de detritos denominada ***cuerpo residual***, que puede perdurar toda la vida de la célula. Por ejemplo, en las neuronas, los cuerpos residuales se llaman ***pigmento de desgaste*** o ***gránulos de lipofuscina***. Los cuerpos residuales son una característica normal del envejecimiento celular. La ausencia de ciertas enzimas lisosómicas puede causar la acumulación patológica de sustratos no digeridos en los cuerpos residuales. Esto puede conducir a alteraciones graves que, de forma colectiva, se denominan ***enfermedades por depósito lisosómico*** (cuadro 2-1).

Autofagia

La ***autofagia*** es el principal mecanismo celular por el cual varias proteínas citoplasmáticas, orgánulos y otras estructuras celulares se degradan en el compartimento lisosómico (fig. 2-22). Este importante proceso mantiene un equilibrio bien controlado entre las funciones celulares anabólicas y catabólicas, y permite que la célula elimine los orgánulos innecesarios o no deseados. Los componentes digeridos de los orgánulos son reciclados y reutilizados para el crecimiento y el desarrollo normal de la célula.

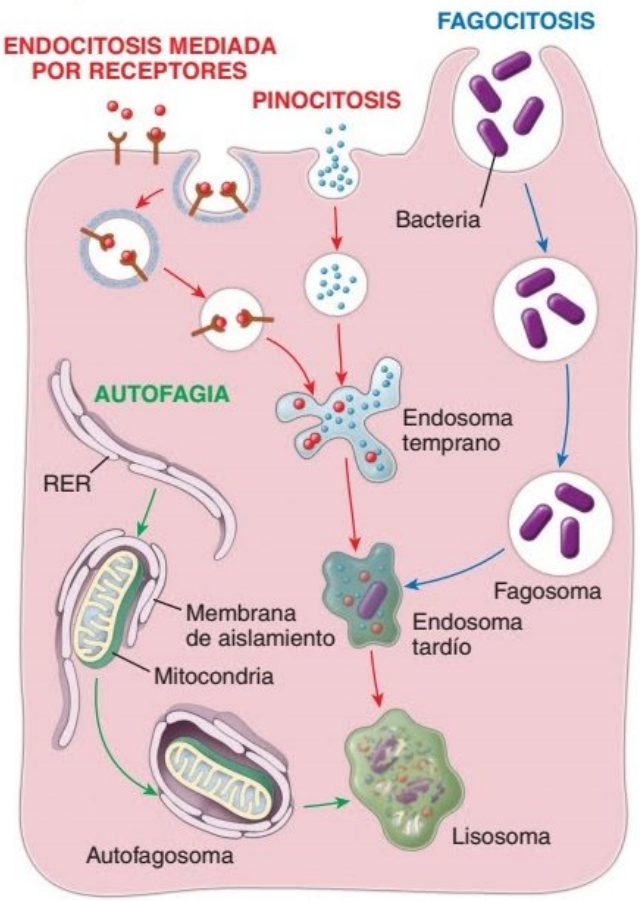

FIGURA 2-21. Vías de captación de materiales para la digestión en lisosomas. La mayoría de las partículas extracelulares pequeñas son internalizadas tanto por endocitosis mediada por receptores como por pinocitosis. Estas dos vías endocíticas están marcadas con *flechas rojas*. Las partículas extracelulares grandes, como las bacterias y los desechos celulares, son entregadas a la digestión celular a través de la vía fagocítica (*flechas azules*). La célula también emplea lisosomas para digerir sus propios orgánulos y otras proteínas intracelulares a través de la vía autofágica (*flechas verdes*). Las partículas intracelulares quedan aisladas de la matriz citoplasmática por la membrana de aislamiento del retículo endoplasmático liso (*REL*), se transportan a los lisosomas y, posteriormente, se degradan.

CUADRO 2-1

CORRELACIÓN CLÍNICA: ENFERMEDADES DE ALMACENAMIENTO LISOSÓMICO

Se han identificado numerosas alteraciones genéticas en individuos que tienen mutaciones en un gen que codifica proteínas lisosómicas. Estas enfermedades se denominan ***enfermedades de almacenamiento lisosómico*** (**EAL**) y se caracterizan por presentar lisosomas disfuncionales. En la mayoría de los casos, la proteína defectuosa es una enzima hidrolítica o su cofactor; con menor frecuencia, las proteínas de la membrana lisosómica o las que participan en la clasificación, direccionamiento y transporte de proteínas lisosómicas son las defectuosas. El resultado es la acumulación en las células de productos específicos que las enzimas lisosómicas utilizan como sustratos en sus reacciones. Estos productos acumulados no digeridos interrumpen la función normal de la célula y ocasionan su muerte.

Hoy en día, se conocen 49 EAL, con una incidencia colectiva de aproximadamente 1 de cada 7 000 nacidos vivos. La esperanza de vida en todo el grupo de personas con estas alteraciones es de 15 años. La primera EAL fue descrita en 1881 por el oftalmólogo británico Warren Tay, quien informó anomalías retinianas en un lactante de 12 meses de edad con síntomas neuromusculares graves. En 1896, el neurólogo estadounidense Bernard Sachs describió a un paciente con síntomas oculares similares a los encontrados antes por Tay. Esta enfermedad se conoce actualmente como de ***Tay-Sachs***. Es causada por la ausencia de una enzima, una galactosidasa lisosómica (β-hexosaminidasa 3) que cataliza un paso en la descomposición lisosómica de los gangliósidos en las neuronas. La acumulación resultante del ganglósido GM_2 que se encuentra dentro de estructuras laminares concéntricas en los cuerpos residuales de las neuronas interfiere con la función celular normal.

Los niños que nacen con una EAL suelen parecer normales al nacer; sin embargo, pronto muestran signos clínicos de la enfermedad. A menudo, tienen un crecimiento lento, muestran cambios en los rasgos faciales y desarrollan deformidades óseas y articulares que conducen a restricciones importantes en el movimiento. Pueden perder habilidades ya alcanzadas, como el habla y la capacidad de aprendizaje. Pueden aparecer problemas del comportamiento, así como una discapacidad intelectual grave. Son propensos a infecciones pulmonares y cardiopatías frecuentes. Algunos niños presentan órganos internos agrandados, como el hígado y el bazo (hepatoesplenomegalia). Las EAL más frecuentes en los niños son la enfermedad de Gaucher, el síndrome de Hurler (MPS-I, mucopolisacaridosis I), el síndrome de Hunter (MPS-II) y la enfermedad de Pompe.

Hasta hace poco, las EAL se consideraban alteraciones neurodegenerativas sin tratamiento posible. En las últimas dos décadas ha habido un éxito limitado en el tratamiento de los síntomas de las EAL. Se ha dedicado un esfuerzo considerable a la investigación genética y la búsqueda de métodos para reemplazar las enzimas faltantes que causan varias formas de EAL. La **terapia de reemplazo enzimático**, que requiere la administración celular de una enzima recombinante fabricada, está disponible para algunas EAL, como la cistinosis y la enfermedad de Gaucher. También se ha logrado la sustitución de enzimas mediante el trasplante de médula ósea que contiene genes normales de una persona no afectada. El éxito de la terapia de reemplazo de enzimas a menudo está limitado por una biodistribución insuficiente de enzimas recombinantes y sus altos costos. Las nuevas estrategias para el tratamiento de las EAL incluyen la terapia con chaperonas farmacológicas, en la que se administran moléculas chaperonas a las células afectadas. En algunos casos, las chaperonas sintéticas pueden ayudar al plegamiento de enzimas mutadas para mejorar su estabilidad y lograr que alcancen los lisosomas. En el futuro, la combinación de diferentes terapias como el reemplazo de enzimas, las chaperonas farmacológicas y las terapias de transferencia de genes, aunado al desarrollo de pruebas de detección para recién nacidos, permitirá la detección temprana y mejorará los resultados clínicos de los pacientes con estas enfermedades.

Resumen de las enfermedades de almacenamiento lisosómico más frecuentes

Enfermedad	Deficiencia proteínica	Producto acumulado (o proceso defectuoso)
Trastornos de la degradación de esfingolípidos		
Enfermedad de Gaucher	Glucocerebrosidasa	Glucosilceramida
Enfermedad de Tay-Sachs	β-hexosaminidasa, subunidad α	Ganglósido GM_2
Enfermedad de Sandhoff	β-hexosaminidasa, subunidad β	Ganglósido GM_2, oligosacáridos
Enfermedad de Krabbe	Galactosilceramidasa	Gal-ceramida, gal-esfingosina
Enfermedad de Niemann-Pick A, B	Esfingomielinasa	Esfingomielina
Trastornos por degradación de las glucoproteínas		
Aspartilglucosaminuria	Aspartilglicosaminidasa	Oligosacáridos *N*-ligados
α-manosidosis	α-manosidasa	α-manósidos
Trastornos por degradación de los glucosaminoglicanos		
Síndrome de Hurler (mucopolisacaridosis I, MPS I)	α-L-iduronidasa	Dermatán-sulfato, heparán-sulfato
Síndrome de Hunter (MPS II)	L-iduronato sulfatasa	Dermatán-sulfato, heparán-sulfato
Síndrome de Maroteaux-Lamy (MPS IV)	GalNAc 4-sulfatasa/arilsulfatasa B	Dermatán-sulfato

(continúa en la p. 49)

CUADRO 2-1

CORRELACIÓN CLÍNICA: ENFERMEDADES DE ALMACENAMIENTO LISOSÓMICO

(CONTINUACIÓN)

Otras alteraciones por insuficiencia monoenzimática		
Enfermedad de Pompe (glucogenosis II)	α-1,4-glucosidasa	Glucógeno
Enfermedad de Wolman (xantomatosis familiar)	Lipasa ácida	Ésteres de colesterol, triglicéridos
Enfermedad de Canavan (deficiencia de aspartoacilasa)	Aspartoacilasa	Ácido *N*-acetilaspártico
Alteraciones de la biogénesis lisosómica		
Enfermedad de células de inclusión (células I), mucolipidosis II	GlcNAc-1-fosfotransferasa (GlcNAcPTasa); conducen a una clasificación deficiente de la mayoría de las enzimas lisosómicas hidrolíticas solubles	Las hidrólisis lisosómicas no están presentes en los lisosomas
Alteraciones de las membranas lisosómicas		
Enfermedad de Danon	LAMP2	Presencia de vacuolas autofágicas
Cistinosis	Cistinosina (transportador de cistina)	Cistina

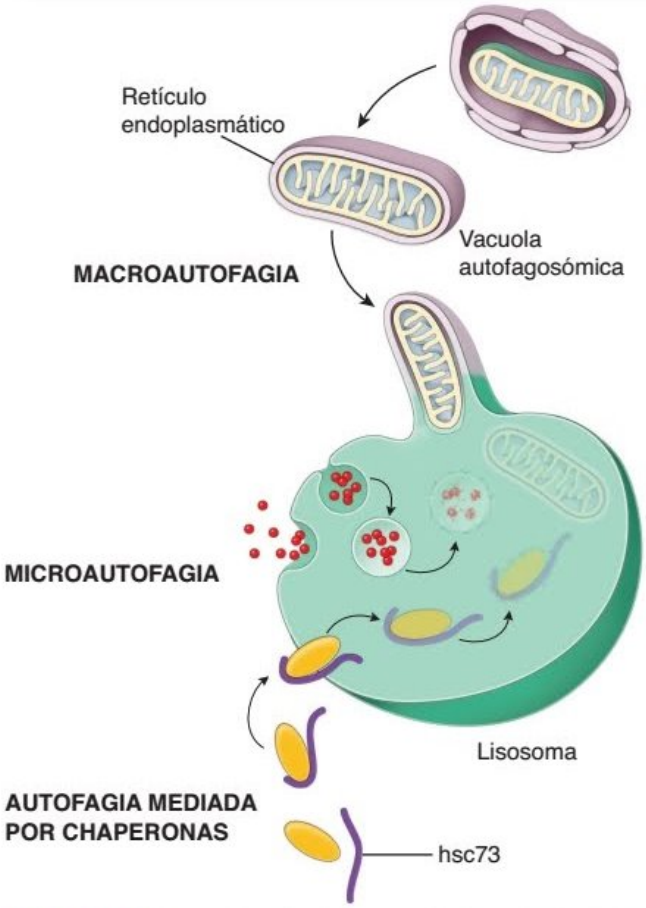

FIGURA 2-22. Tres vías autofágicas para la degradación de los constituyentes citoplasmáticos. En una *macroautofagia*, una porción del citoplasma o un orgánulo son rodeados por una membrana intracelular del retículo endoplasmático para formar una vacuola autofagosómica de doble membrana. Después de la fusión con un lisosoma, la membrana interna y los contenidos de la vacuola se degradan. En la *microautofagia*, las proteínas citoplasmáticas solubles pequeñas son incorporadas dentro de los lisosomas por invaginación de la membrana lisosómica. La *autofagia mediada por chaperonas* es el proceso más selectivo para la degradación de proteínas citoplasmáticas específicas. Requiere la ayuda de proteínas llamadas *chaperonas*. La chaperona (hsc73) se une a la proteína y ayuda a transportarla hacia la luz lisosómica, donde finalmente se degrada.

Las proteínas citoplasmáticas y los orgánulos son sustratos para la degradación lisosómica en el proceso de autofagia.

La autofagia desempeña un papel esencial durante la privación de nutrientes, la diferenciación, la muerte y el envejecimiento de las células. Mediante pruebas de detección genética desarrolladas originalmente para levaduras, los investigadores han descubierto varios (unos 33) **genes relacionados con la autofagia** (**genes *Atg***) en el genoma de las células de mamíferos y han podido rastrear la activación o inhibición de estos genes en condiciones específicas. La presencia de nutrientes y factores de crecimiento adecuados estimula la actividad enzimática de una serina/treonina-cinasa conocida como ***diana de la rapamicina en mamíferos*** (**mTOR, *mammalian target of rapamycin***). La actividad intensa de la mTOR ejerce un efecto inhibidor sobre la autofagia. Lo opuesto ocurre con la privación de sustancias nutritivas, la hipoxia y las temperaturas altas, cuando la falta de actividad de la mTOR provoca la activación de los genes *Atg*. Esto produce la formación de un **complejo regulador de la autofagia por la proteína-cinasa Atg1** que inicia el proceso de autofagia. En general, la autofagia puede dividirse en tres mecanismos bien caracterizados:

- La **macroautofagia**, o simplemente *autofagia*, es un proceso inespecífico en el cual una parte del citoplasma o un orgánulo completo en primer lugar es rodeado por una membrana intracelular doble o multilaminar del retículo endoplasmático, denominada ***membrana de aislamiento***, para formar una vacuola llamada ***autofagosoma***. Este proceso es asistido por proteínas codificadas por varios genes *Atg*. Al principio, el complejo que contiene **proteínas Atg12-Atg5-Atg16L** se fija a una parte del retículo endoplasmático y localiza la membrana de aislamiento. A continuación, se recluta la **Atg8** y se fija a la membrana. En conjunto, modifican la forma de la membrana de aislamiento, la cual se dobla para rodear y sellar un orgánulo destinado a la digestión dentro de la luz del autofagosoma. Una vez que el autofagosoma está completo, el complejo Atg12-Atg5-Atg16L y la Atg8 se disocian de esta estructura. Después del suministro dirigido de enzimas lisosómicas, el autofagosoma madura y se convierte en un lisosoma. La membrana de aislamiento se desintegra dentro del compartimento hidrolítico de

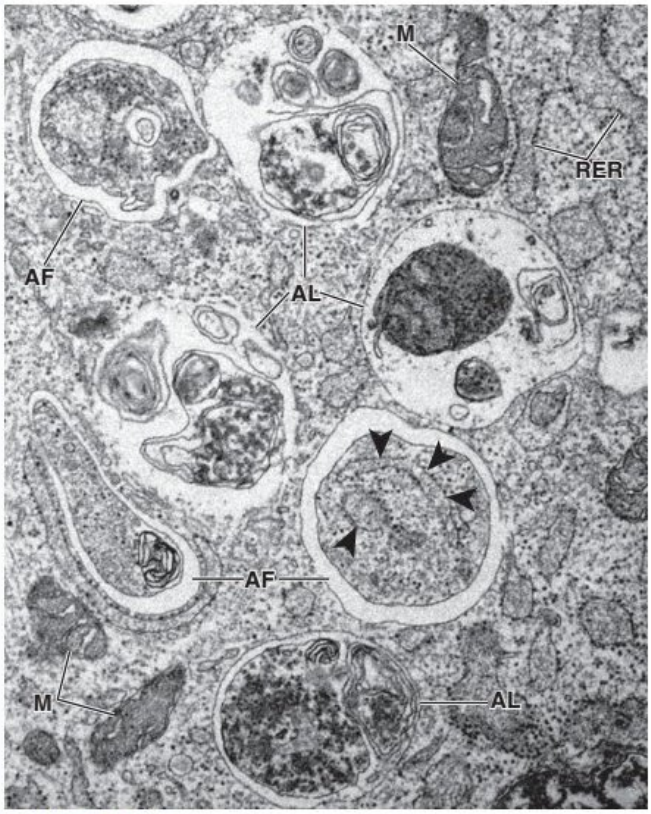

FIGURA 2-23. Microfotografía electrónica de fibroblastos embrionarios de ratón sin nutrientes. En esta microfotografía electrónica se muestran varios autofagosomas (*AF*). Obsérvese que los autofagosomas son estructuras de doble membrana que contienen orgánulos intracelulares no digeridos, como mitocondrias o fragmentos del retículo endoplasmático (*puntas de flecha*). Una vez que el autofagosoma se fusiona con un lisosoma, se forma un autolisosoma (*AL*) que degrada los materiales incluidos, y también la membrana interna autofagosómica. *M*, mitocondria; *RER*, retículo endoplasmático rugoso. 26 300× (cortesía de los Dres. Chieko Kishi-Itakura y Noboru Mizushima).

un lisosoma. La macroautofagia aparece en el hígado durante las primeras etapas de la inanición (fig. 2-23).

- La **microautofagia** también es un proceso inespecífico en el cual las proteínas citoplasmáticas se degradan en un proceso lento y continuo en condiciones fisiológicas. En la microautofagia, las proteínas citoplasmáticas solubles pequeñas son incorporadas dentro de los lisosomas por invaginación de la membrana lisosómica.
- La **autofagia mediada por chaperonas** es el único proceso selectivo de degradación proteínica y requiere la colaboración de chaperonas citosólicas específicas, como la **proteína chaperona de choque térmico** denominada "**hsc73**". Este proceso es activado durante la privación de sustancias nutritivas y requiere la presencia de señales de reconocimiento en las proteínas que se han de degradar y de un receptor específico en la membrana lisosómica. El transporte directo mediado por chaperonas se asemeja al proceso de importación de proteínas hacia otros orgánulos celulares: la hsc73 se une a la proteína y ayuda a su transporte a través de la membrana lisosómica hacia la luz, donde finalmente se degrada. La autofagia mediada por chaperonas es responsable de la degradación de aproximadamente el 30% de las proteínas citoplasmáticas en órganos como el hígado y el riñón.

Degradación mediada por proteasomas

Además del mecanismo lisosómico de degradación proteínica, las células pueden destruir proteínas sin la participación de los lisosomas. Este proceso ocurre dentro de grandes complejos proteínicos citoplasmáticos o nucleares denominados ***proteasomas***. Estos son complejos de proteasas dependientes de ATP que destruyen proteínas que han sido marcadas específicamente para este proceso. Las células utilizan la **degradación mediada por proteasomas** para destruir proteínas anómalas que están mal plegadas, desnaturalizadas o que contienen aminoácidos anómalos. Este mecanismo también degrada proteínas reguladoras normales de vida corta que deben ser inactivadas y degradadas con rapidez, como las ciclinas mitóticas que regulan la progresión del ciclo celular, los factores transcripcionales y los supresores o promotores de tumores.

Las proteínas destinadas a la degradación mediada por proteasomas deben ser reconocidas y marcadas específicamente por la cadena de poliubicuitina.

La degradación de una proteína en la vía mediada por proteasomas implica dos pasos sucesivos:

- **Poliubicuitinización**. Las proteínas destinadas a la destrucción son marcadas repetidas veces por medio de uniones covalentes de una proteína pequeña (8.5 kDa) llamada ***ubicuitina***. La reacción de marcado es catalizada por tres ubicuitina-ligasas denominadas ***enzimas activadoras de ubicuitina E1***, ***E2*** y ***E3***. En una cascada de reacciones enzimáticas, la proteína diana es marcada primero con una sola molécula de ubicuitina. Esto crea una señal para la unión consecutiva de otras moléculas de ubicuitina, lo que da como resultado una cadena lineal de conjugados de esta enzima. Una proteína destinada a la destrucción dentro del proteasoma debe ser marcada con al menos cuatro moléculas de ubicuitina en la forma de una **cadena de poliubicuitina** que sirve como señal de degradación para el complejo de proteasomas.
- **Degradación de la proteína marcada por el complejo proteasoma 26S**. Cada proteasoma está formado por un cilindro hueco, moldeado como un barril, que contiene una **partícula central (CP, *core particle*) 20S** que facilita la actividad multicatalítica de la proteasa en la cual las proteínas poliubicuitinizadas se degradan en pequeños polipéptidos y aminoácidos. En ambos extremos del cilindro de la CP hay dos **partículas reguladoras (RP, *regulatory particles*) 19S**. Una de las RP, que forma la cubierta del barril, reconoce la marca de poliubicuitina, desdobla la proteína y regula su ingreso en la cámara de destrucción. La RP ubicada en el lado opuesto (en la base) del barril libera péptidos cortos y aminoácidos después de completarse la degradación de la proteína. Las moléculas de ubicuitina son liberadas por **enzimas desubicuitinizantes** (**DUB**) y se reciclan (fig. 2-24).

Dos grupos de patologías se asocian con el **fracaso de la degradación** mediada por proteasomas. El primer grupo de enfermedades se debe a la pérdida de la función proteasómica debido a mutaciones en el sistema de enzimas activadoras de la ubicuitina. Esto lleva a una reducción en la degradación proteínica y su posterior acumulación en el citoplasma celular (p. ej., en el **síndrome de Angelman** y en la **enfermedad de Alzheimer**). El segundo grupo es causado por la sobreexpresión de proteínas involucradas en la ruta de la degradación mediada por proteasomas que causa la degradación acelerada de proteínas celulares (p. ej., infecciones por virus del papiloma humano). El empleo de un inhibidor específico del proteasoma ha tenido

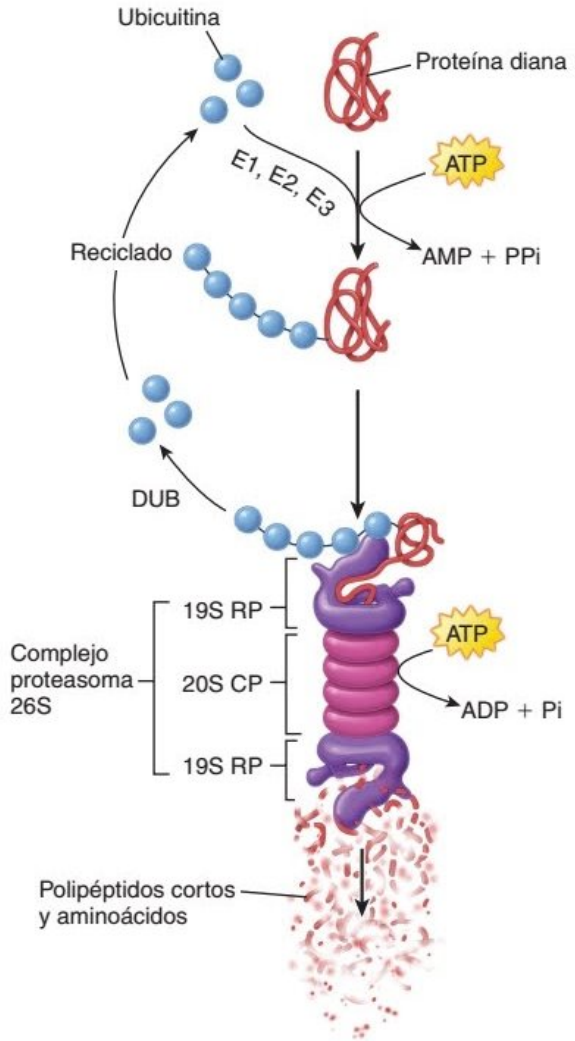

FIGURA 2-24. Degradación mediada por proteasomas. Esta vía de degradación implica la marcación de proteínas destinadas a su destrucción por una cadena de poliubicuitina y su posterior degradación en un complejo de proteasoma con liberación de las moléculas de ubicuitina reutilizables. En presencia de trifosfato de adenosina (*ATP*), la ubicuitina es activada por un complejo de tres enzimas activadoras de ubicuitina (*E1*, *E2* y *E3*) para formar una única cadena de poliubicuitina que sirve como señal de degradación para el complejo proteasoma 26S. La partícula reguladora (*19S RP*) que forma la cubierta de la principal cámara de destrucción proteínica (partícula central *20S*) reconoce las marcas de la poliubicuitina, despliega la proteína e inserta y regula su entrada en la cámara de destrucción. En el lado opuesto de la cámara, la partícula reguladora libera polipéptidos cortos y aminoácidos una vez que se completa la degradación proteínica. Las moléculas de ubicuitina son liberadas por las enzimas desubicuitinizantes (*DUB*) y se reciclan. *ADP*, difosfato de adenosina.

éxito en el tratamiento del mieloma múltiple, y los investigadores esperan desarrollar inhibidores adicionales para el tratamiento de otras enfermedades.

Retículo endoplasmático rugoso

El sistema de síntesis proteínica de la célula está formado por el retículo endoplasmático rugoso y los ribosomas.

El citoplasma de una gran variedad de células que participan principalmente en la síntesis proteínica se tiñe de forma intensa con tinciones básicas. La tinción basófila es causada por la presencia de ARN. La porción del citoplasma que se tiñe con una tinción básica se denomina ***ergastoplasma***. El ergastoplasma en las células secretoras (p. ej., células acinares pancreáticas) es la imagen microscópica óptica del orgánulo llamado ***retículo endoplasmático rugoso*** (**RER**).

En el MET, el RER aparece como una serie de sacos membranosos aplanados e interconectados denominados ***cisternas***, con partículas adosadas a la superficie exterior de la membrana (fig. 2-25). Estas partículas, conocidas como ***ribosomas***, están adheridas a la membrana del RER por proteínas de acoplamiento ribosómico. Los ribosomas tienen un diámetro de 15-20 nm y se componen de una subunidad menor y una subunidad mayor. Cada subunidad contiene **ARN ribosómico** (**ARNr**) de diferentes longitudes, así como varios tipos de proteínas diferentes. En muchos casos, el RER se continúa con la membrana externa de la envoltura nuclear (*véase* la siguiente sección). Los grupos de ribosomas forman arreglos espirales cortos que reciben el nombre de ***polirribosomas*** o ***polisomas*** (fig. 2-26), en los que muchos ribosomas están adosados a una hebra de **ARN mensajero** (**ARNm**).

La síntesis proteínica implica la transcripción y la traducción.

La producción de proteínas por la célula comienza dentro del núcleo con la **transcripción**, en la cual el código genético para una proteína

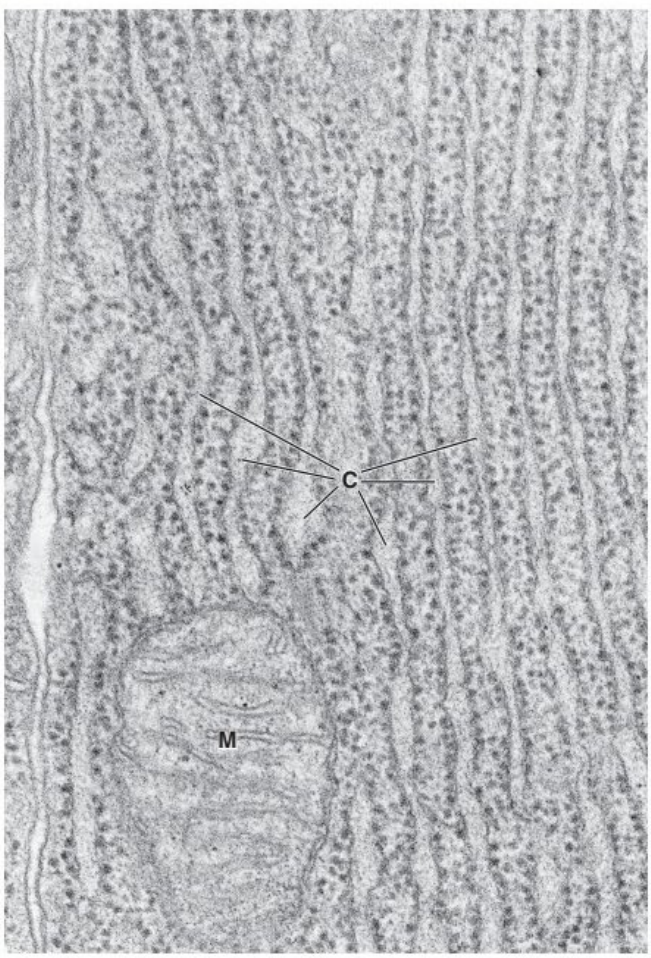

FIGURA 2-25. Microfotografía electrónica del retículo endoplasmático rugoso (RER). En esta imagen del RER en una célula principal del estómago se muestran las cisternas membranosas (*C*) estrechamente empaquetadas en formaciones paralelas. En la superficie citoplasmática de la membrana se ven polirribosomas que rodean las cisternas. El aspecto de una membrana compuesta por ribosomas es el origen del término *retículo endoplasmático rugoso*. Se ven algunos ribosomas libres en el citoplasma. *M*, mitocondria. 50 000×.

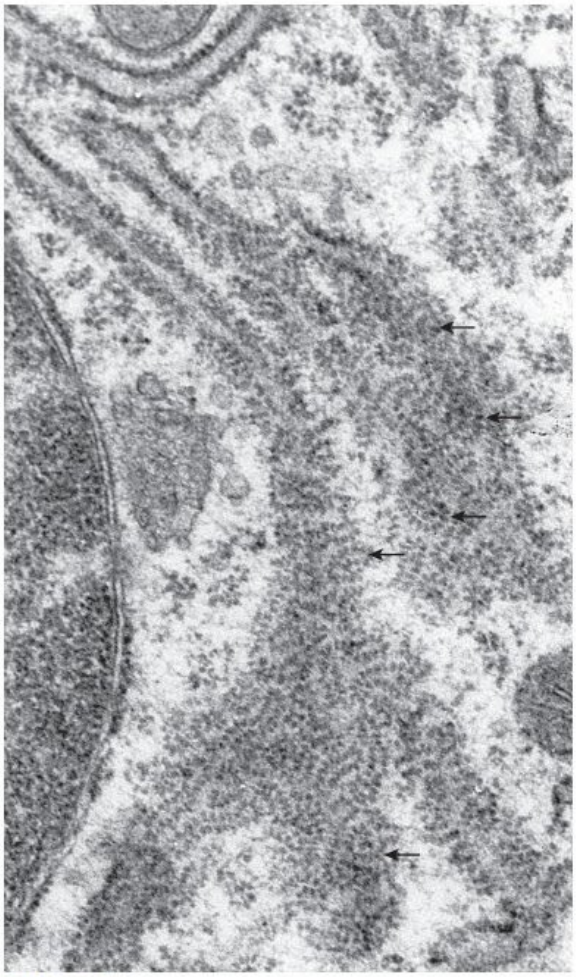

FIGURA 2-26. Microfotografía electrónica del retículo endoplasmático rugoso y los complejos polirribosómicos. En esta imagen se muestra un sector pequeño del RER adyacente al núcleo seccionado en dos planos. El retículo está curvado dentro del corte. Por lo tanto, en los ángulos *superiores derecho e izquierdo,* las membranas del retículo han sido seccionadas en un ángulo recto a su superficie. En el *centro,* el retículo está retorcido y se muestra como en una vista aérea (desde arriba de la membrana). Las grandes agrupaciones citoplasmáticas espiraladas (*flechas*) son cadenas de ribosomas que forman polirribosomas que participan activamente en la traducción de la molécula de ARNm. 38 000×.

se transcribe desde el ADN hacia el **pre-ARNm**. Después de las modificaciones postranscripcionales de la molécula de pre-ARNm (que incluye el corte del ARN, la escisión de intrones, el empalme de exones y la formación de un capuchón mediante la adición de poliadenosinas en el extremo 3' y un capuchón de metilguanosina [M(7) GPPP] en el extremo 5'), la molécula de **ARNm** resultante sale del núcleo y migra hacia el citoplasma (fig. 2-27). La transcripción viene seguida por la **traducción**, en la que el complejo ribosómico lee el mensaje codificado contenido en el ARNm para formar un polipéptido. Una molécula típica de ARNm se fija a numerosos ribosomas que quedan separados a una distancia de 80 nucleótidos, de manera que forman un **complejo polirribosómico** o **polisoma**. Un polisoma adosado a la superficie citoplasmática del RER puede traducir una molécula de ARNm y, de forma simultánea, producir muchas copias de una proteína particular. Por el contrario, los **ribosomas libres** residen en el citoplasma; no están asociados con ninguna membrana intracelular y son estructural y funcionalmente idénticos a los polisomas del RER.

Las diferencias entre la **estructura de los ribosomas procarióticos (bacterianos)** y los **eucarióticos** fueron aprovechadas por los investigadores, quienes descubrieron compuestos químicos (antibióticos) que se fijan a los ribosomas bacterianos y matan bacterias sin dañar las células de la persona infectada. Varios tipos de antibióticos, como aminoglucósidos (estreptomicina), macrólidos (eritromicina), lincosamidas (clindamicina), tetraciclinas y cloranfenicol, inhiben la síntesis proteínica mediante su unión a diferentes porciones de los ribosomas bacterianos.

Los péptidos de señalización dirigen el transporte postraduccional de una proteína.

La mayoría de las proteínas que se sintetizan para exportación o para convertirse en una parte de orgánulos específicos (como la membrana plasmática, la matriz mitocondrial, el retículo endoplasmático o el núcleo) requieren de señales de clasificación que las dirijan a sus destinos correctos. Estas **secuencias de señalización** (**péptidos de señalización**) suelen encontrarse en la secuencia del primer grupo de 15-60 aminoácidos en el extremo amino terminal de la proteína neosintetizada. Las secuencias de señales se pueden comparar con las etiquetas de las aerolíneas en el equipaje. Del mismo modo que las etiquetas aseguran que el equipaje sea trasladado correctamente de un avión a otro en los aeropuertos, los péptidos de señalización garantizan la identificación adecuada de la proteína recién sintetizada a medida que pasa a través de los orgánulos de la célula. Durante este tránsito, se produce una serie de acontecimientos sintéticos y modificaciones postraduccionales antes de que los polipéptidos lleguen finalmente a su destino.

Por ejemplo, casi todas las proteínas que son transportadas al retículo endoplasmático tienen una secuencia de señal compuesta por 5-10 aminoácidos hidrófobos en su extremo amino terminal. La secuencia de señal del péptido naciente interactúa con una **partícula de reconocimiento de señales** (**SRP, *signal recognition particle***), que detiene el crecimiento de la cadena del polipéptido. El complejo que contiene el polirribosoma-SRP que detiene la síntesis del polipéptido se reubica en la membrana del RER. La unión de la SRP a una **proteína de acoplamiento** en la superficie citoplasmática del RER alinea el ribosoma con el **translocador**, una proteína integral de membrana del RER. La unión del ribosoma al translocador proteínico provoca la disociación del complejo SRP-proteína de acoplamiento del ribosoma y de la membrana del RER, lo cual libera el bloqueo traduccional y permite que el ribosoma reanude la síntesis proteínica (*véase* fig. 2-27). La proteína translocadora inserta la cadena de polipéptidos en su poro acuoso, lo que permite a la proteína neosintetizada entrar en la luz de la cisterna del RER.

En el caso de las proteínas de secreción simple, el polipéptido sigue siendo insertado por el translocador en la luz conforme se sintetiza. La secuencia de señalización es escindida del polipéptido por la peptidasa de señal que se encuentra en la cara luminal de la membrana del RER, aun antes de que se haya completado la síntesis de toda la cadena. En el caso de las proteínas integrales de membrana, las secuencias a lo largo del polipéptido pueden instruir a la proteína en formación para que atraviese una y otra vez la membrana, creando dominios funcionales que la proteína exhibirá en su membrana. Una vez completada la síntesis proteínica, el ribosoma se separa de la proteína translocadora y queda nuevamente libre en el citoplasma.

La modificación postraduccional y el secuestro de proteínas dentro del RER es el primer paso en la exportación de proteínas destinadas a salir de la célula.

A medida que los polisomas unidos a la membrana sintetizan las cadenas de polipéptidos, la proteína se introduce en la luz de la cisterna del RER, donde experimentan más modificaciones postraduccionales por la acción de enzimas. Estas modificaciones incluyen la glucosi-

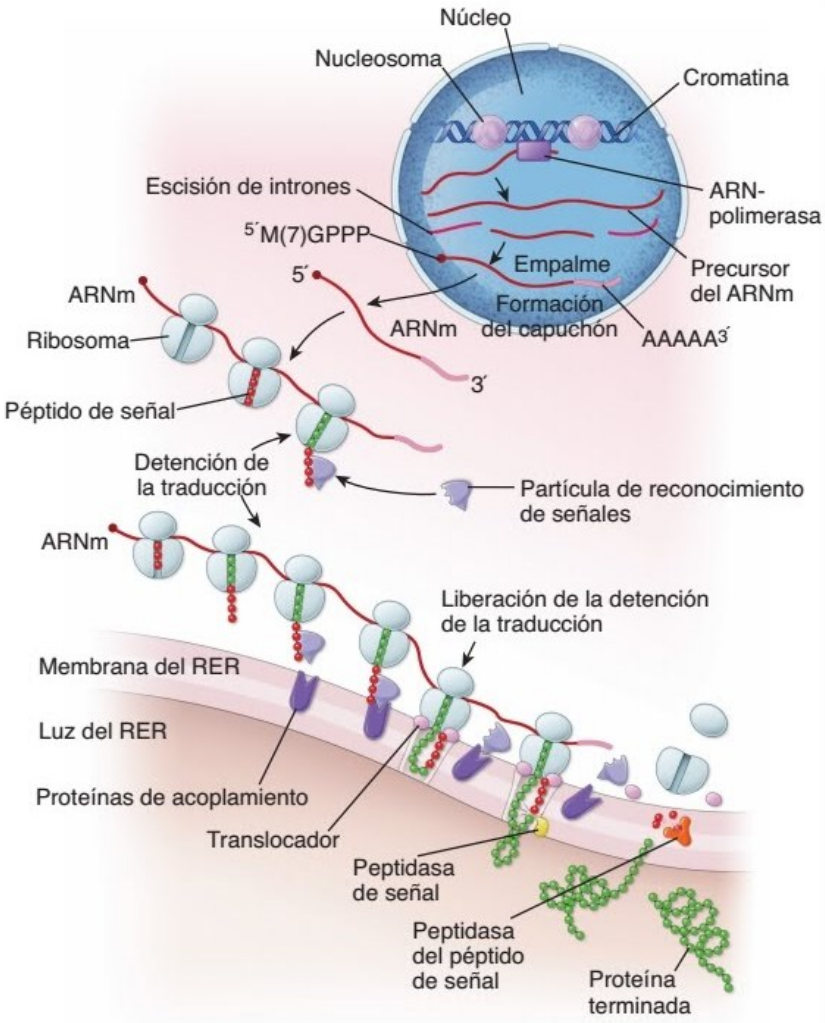

FIGURA 2-27. Resumen de los acontecimientos durante la síntesis de proteínas. La síntesis proteínica comienza dentro del núcleo con la transcripción, durante la cual el código genético de una proteína es transcrito desde el ADN hacia los precursores de ARNm. Después de las modificaciones postranscripcionales de la molécula de preARNm (que incluye el corte de ARN, la escisión de intrones, el empalme de exones y la formación de un capuchón mediante la adición de colas de poliadenosina en el extremo 3′ y la formación de un capuchón de metilguanosina en el extremo 5′), la molécula de ARNm resultante sale del núcleo e ingresa en el citoplasma. Allí, el complejo ribosómico lee la secuencia del ARNm durante el proceso de traducción para formar una cadena polipeptídica. El primer grupo de 15-60 aminoácidos en el extremo amino del polipéptido recién sintetizado forma una secuencia de señalización (péptido de señalización) que dirige la proteína a su destino (p. ej., a la luz del RER). El péptido de señalización interactúa con una partícula de reconocimiento de señales (SRP), que detiene el crecimiento de la cadena polipeptídica hasta su reubicación sobre la membrana del RER. La unión de la SRP a una proteína de acoplamiento en la superficie citoplasmática del RER alinea el ribosoma con la proteína translocadora. La unión del ribosoma con el translocador provoca la disociación del complejo SRP-proteína de acoplamiento, el cual se aleja del ribosoma, y se reanuda la síntesis proteínica. La proteína translocadora guía la cadena polipeptídica hacia la luz de la cisterna del RER. La secuencia de señalización es escindida del polipéptido por la peptidasa de señalización y luego digerida por las peptidasas del péptido de señalización. Al completarse la síntesis proteínica, el ribosoma se separa de la proteína translocadora.

lación central, la formación de enlaces hidrogenados internos y de puentes disulfuro, el plegamiento de la proteína neosintetizada con la colaboración de chaperonas moleculares y el armado parcial de la subunidad. Entonces, las proteínas se concentran dentro de la luz de las cisternas del RER vecinas o son transportadas hacia otra parte de la célula por los conductos continuos del RER.

Con excepción de unas pocas proteínas que quedan como residentes permanentes de las membranas del RER y de aquellas proteínas que son secretadas por mecanismos constitutivos, las proteínas neosintetizadas generalmente pasan al aparato de Golgi a los pocos minutos. Algunas enfermedades se caracterizan por la incapacidad del RER para exportar de forma postraduccional una proteína modificada al aparato de Golgi. Por ejemplo, en la insuficiencia de **α-1 antitripsina** (A1AT), la sustitución de un solo aminoácido hace que el RER sea incapaz de exportar la A1AT. Esto conduce a la disminución de la actividad de la A1AT en la sangre y los pulmones, y al depósito anómalo de la A1AT defectuosa dentro del RER de los hepatocitos, provocando **enfisema** (enfermedad pulmonar obstructiva crónica) y la alteración de la función hepática.

En las células en las que la vía constitutiva es dominante (en las células plasmáticas y en los fibroblastos activados), las proteínas recientemente sintetizadas pueden acumularse en las cisternas del RER, lo que hace que se dilaten y se distiendan.

El RER también sirve como **punto de control de calidad** en el proceso de producción de proteínas. Si las proteínas neosintetizadas no han sido modificadas postraduccionalmente de forma adecuada o están mal plegadas, se exportan desde el RER de vuelta al citoplasma mediante el mecanismo de retrotranslocación. Allí, las proteínas defectuosas son desglucosiladas, poliubicuitinizadas y degradadas en los proteasomas (*véase* p. 50).

El RER está bien desarrollado en las células secretoras activas.

El RER está particularmente bien desarrollado en las células que sintetizan proteínas destinadas a ser secretadas (células secretoras) y en aquellas con una membrana plasmática de gran tamaño, como las neuronas. Las células secretoras incluyen las células glandulares, los fibroblastos activados, los plasmocitos, los odontoblastos, los ameloblastos y los osteoblastos. No obstante, el RER no se limita a las células secretoras y a las neuronas. Prácticamente todas las células del cuerpo contienen cisternas de RER. Sin embargo, estas pueden ser escasas, un reflejo de la cantidad de secreción proteínica, y estar dispersas de modo que, bajo el microscopio óptico, no aparezcan como regiones basófilas.

El RER está más desarrollado en las células secretoras activas porque las proteínas secretoras son sintetizadas exclusivamente por los ribosomas del RER. Sin embargo, en todas las células, los ribosomas del RER producen proteínas que se convertirán en componentes

permanentes de los lisosomas, el aparato de Golgi, el RER o la envoltura nuclear (estas estructuras se describen posteriormente) o en componentes integrales de la membrana plasmática.

Los coatómeros median el tránsito bidireccional entre el RER y el aparato de Golgi.

Hay dos clases de vesículas cubiertas involucradas en el transporte proteínico desde y hacia el RER. Una cubierta proteínica similar a la clatrina rodea las vesículas que transportan proteínas entre el RER y el aparato de Golgi (p. 40). Sin embargo, a diferencia de las clatrinas, que median el transporte bidireccional desde y hacia la membrana plasmática, solo una clase de proteínas interviene en el **transporte anterógrado** desde el RER hacia la red *cis*-Golgi (CGN, cis-*Golgi network*), las cisternas de Golgi más cercanas al RER. Otras clases de proteínas median el **transporte retrógrado** desde la CGN de regreso al RER (fig. 2-28). Estas dos clases de proteínas reciben el nombre de ***coatómeros*** o **COP** (***coatomer protein***).

- **COP-I** media las vesículas de transporte originadas en la CGN que regresan al RER (fig. 2-29a). Este **transporte retrógrado** regula la operación de salvamento que devuelve al RER las proteínas transferidas por error a la CGN durante el transporte anterógrado normal. Además, el COP-I también es responsable de mantener el transporte retrógrado entre las cisternas del aparato de Golgi.
- **COP-II** se encarga del **transporte anterógrado** y forma las vesículas de transporte del RER cuyo destino es la CGN (fig. 2-29b). El COP-II contribuye a la deformación física de las membranas del RER para que aparezcan brotes de curvas muy pronunciadas y a la separación ulterior de las vesículas de la membrana del RER. La mayoría de las proteínas en el RER utilizan vesículas con cubiertas de COP-II para alcanzar la CGN.

Poco después de la formación de las vesículas con cubiertas de COP-I o COP-II, las cubiertas se disocian de las vesículas recién formadas, lo que permite que estas últimas se fusionen con su diana. Los componentes de la cubierta se reciclan a su sitio de origen.

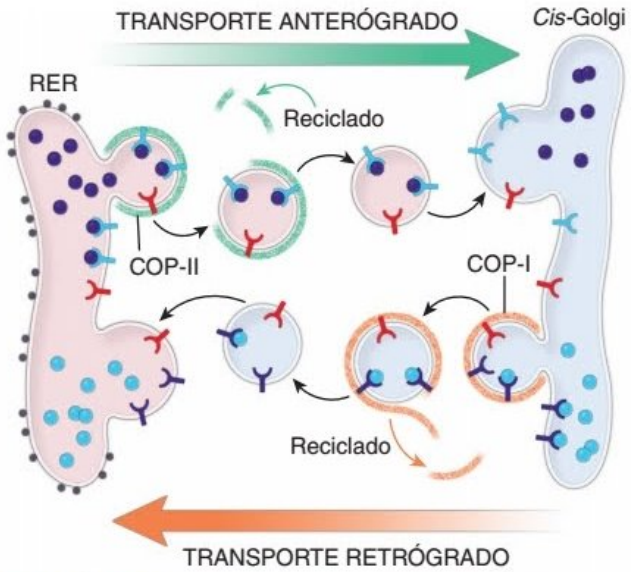

FIGURA 2-28. Transporte anterógrado y retrógrado entre el retículo endoplasmático rugoso (RER) y la red *cis*-Golgi. Hay dos clases de vesículas cubiertas involucradas en el trasporte proteínico desde y hacia el RER. Estas vesículas están revestidas por complejos de proteínas de cubierta COP-I y COP-II, respectivamente. El COP-II interviene en el transporte anterógrado desde el RER hacia la red *cis*-Golgi (CGN) y el COP-I interviene en el transporte retrógrado desde la CGN hacia el RER. Después de la formación de una vesícula, los componentes de la cubierta se separan de la vesícula y se reciclan a su sitio de origen. La cubierta proteínica del COP-I también participa en el transporte retrógrado entre las cisternas dentro del aparato de Golgi (*véase* fig. 2-13).

Los ribosomas "libres" sintetizan las proteínas que permanecerán en la célula como elementos citoplasmáticos estructurales o funcionales.

Las proteínas destinadas al núcleo, la mitocondria o los peroxisomas se sintetizan en **ribosomas** libres y luego se liberan en el citosol. **Si no hay una secuencia de señalización**, las proteínas que son sintetizadas en ribosomas libres permanecen en el citosol. La basofilia

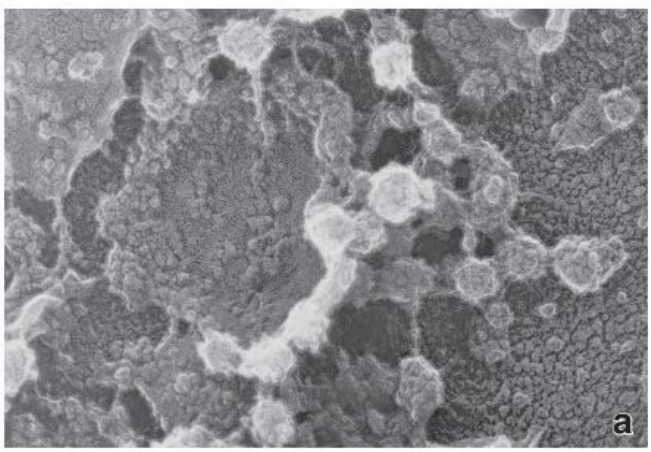

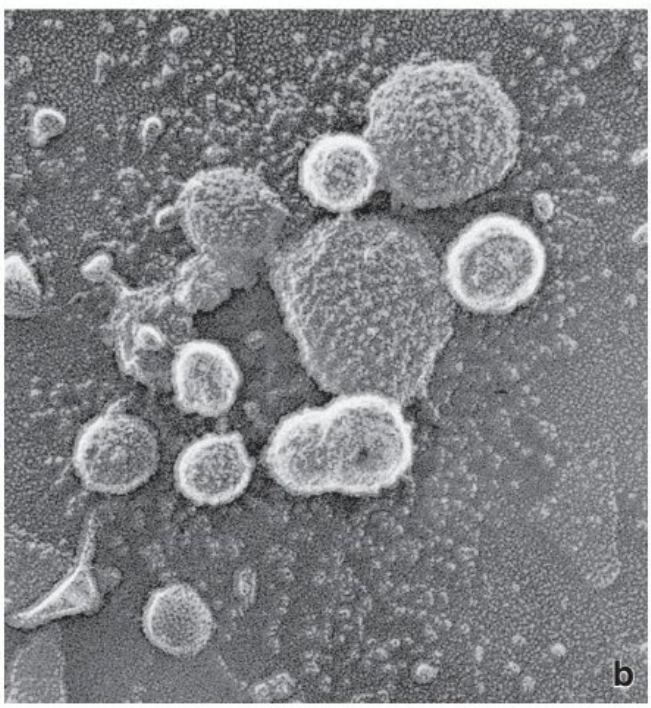

FIGURA 2-29. Microfotografía electrónica de vesículas recubiertas con COP-I y COP-II. a. En esta imagen se muestran las vesículas cubiertas con COP-I que inician el transporte retrógrado desde la red *cis*-Golgi (CGN) hacia el RER. En esta imagen, tomada de células preparadas por la técnica de grabado profundo, congelación rápida, se puede ver la estructura de la CGN y las vesículas emergentes. 27 000×. **b.** Imagen de las vesículas cubiertas con COP-II responsables del transporte anterógrado. Obsérvese que la capa superficial de estas vesículas es diferente de la de las vesículas cubiertas con clatrina. 50 000× (cortesía del Dr. John E. Heuser, Washington University School of Medicine).

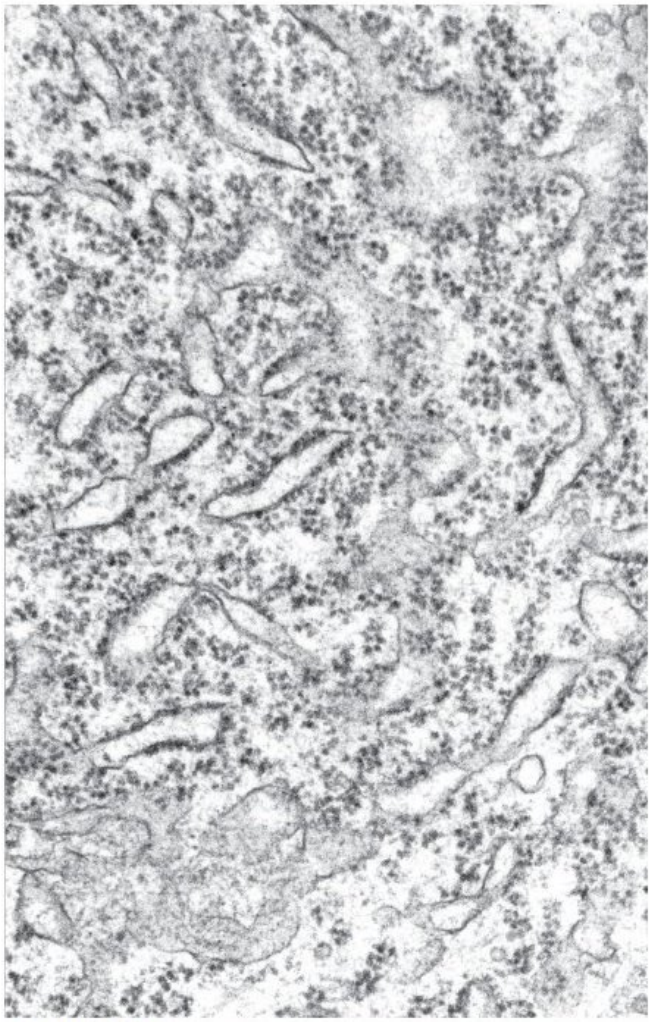

FIGURA 2-30. Microfotografía electrónica del cuerpo de una célula nerviosa que muestra el retículo endoplasmático rugoso (RER). En esta imagen se muestran perfiles del RER, así como numerosos ribosomas libres ubicados entre las membranas del RER. En conjunto, los ribosomas libres y aquellos unidos a la membrana son los responsables de la basofilia citoplasmática característica (cuerpos de Nissl) observada en el microscopio óptico en el citoplasma perinuclear de las neuronas. 45 000×.

citoplasmática se asocia con células que producen grandes cantidades de proteínas que permanecerán en el interior de ellas. Ejemplos de estas células y sus productos son los eritrocitos en desarrollo (hemoglobina), las células musculares en formación (las proteínas contráctiles actina y miosina), las neuronas (neurofilamentos) y los queratinocitos de la piel (queratina). Además, la mayoría de las enzimas de la mitocondria son sintetizadas por polisomas libres y transferidas a ese orgánulo.

La **basofilia** en estas células, antes denominada *ergastoplasma*, es consecuencia de la presencia de gran cantidad de ARN. En este caso, los ribosomas y los polisomas están libres en el citoplasma (no están unidos a las membranas del retículo endoplasmático). Los grandes corpúsculos basófilos de las neuronas, llamados ***corpúsculos de Nissl***, están compuestos por el RER y una gran cantidad de ribosomas libres (fig. 2-30). Todos los ribosomas contienen ARN; son los grupos fosfato del ARN de los ribosomas, no el componente membranoso del retículo endoplasmático, los responsables de la tinción basófila del citoplasma.

Retículo endoplasmático liso

El REL está compuesto por túbulos cortos anastomosados que no están asociados con los ribosomas.

Las células con gran cantidad de **retículo endoplasmático liso** pueden mostrar una eosinofilia citoplasmática (acidofilia) bien definida cuando se observan con el microscopio óptico. El REL es semejante al RER en su estructura, pero carece de proteínas de acoplamiento ribosómico. El REL tiende a ser tubular en lugar de sacular y puede estar separado del RER o ser una extensión de este. El REL es abundante en células que participan en el **metabolismo de los lípidos** (células que sintetizan ácidos grasos y fosfolípidos) y prolifera en los hepatocitos cuando se estimula a los animales con fármacos lipófilos. El REL está bien desarrollado en las células que sintetizan y secretan esteroides, como las de la corteza suprarrenal y las intersticiales testiculares (de Leydig) (fig. 2-31). En las células osteomusculares y cardíacas, el REL también se llama ***retículo sarcoplasmático***. Este retículo secuestra el Ca^{2+} que es esencial para el proceso de contracción y está en estrecho contacto con las invaginaciones de la membrana plasmática que conducen los impulsos contráctiles al interior de la célula.

El REL es el principal orgánulo que interviene en la desintoxicación y en la conjugación de sustancias nocivas.

El REL está especialmente bien desarrollado en el hígado y contiene una gran variedad de **enzimas desintoxicantes** relacionadas con el citocromo P450, las cuales están ancladas directamente en las membranas plasmáticas de este orgánulo. Estas modifican y desintoxican compuestos hidrófobos, como pesticidas y carcinógenos, convirtiéndolos en productos conjugados hidrosolubles que pueden ser eliminados del organismo. El grado en el que el hígado interviene en la desintoxicación en cualquier momento puede calcularse teniendo en cuenta la cantidad de REL presente en los hepatocitos. El REL también participa en:

- El metabolismo de lípidos y esteroides
- El metabolismo del glucógeno
- La formación y el reciclado de la membrana

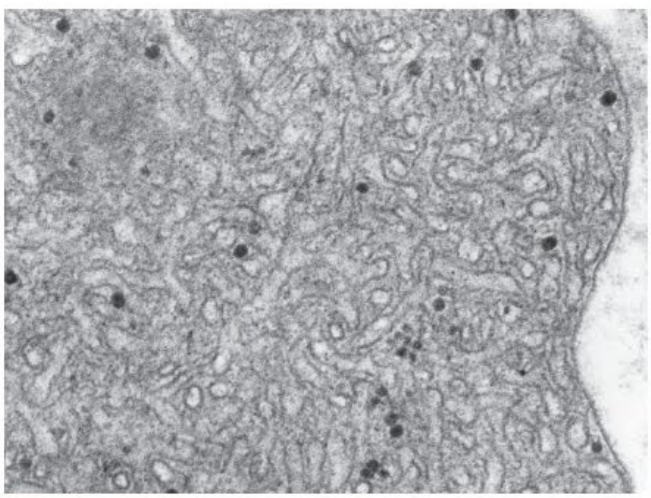

FIGURA 2-31. Microfotografía electrónica del retículo endoplasmático liso (REL). En esta imagen se muestran numerosos perfiles de REL en una célula intersticial del testículo (Leydig), la cual produce hormonas esteroideas. El REL que se observa es un sistema complejo de túbulos anastomosados. Los objetos pequeños y densos son partículas de glucógeno. 60 000×.

Debido a estas funciones tan dispares, muchas otras enzimas se relacionan con el REL, como hidrolasas, metilasas, glucosa-6-fosfatasa, ATPasa y oxidasas de lípidos, según su papel funcional.

Aparato de Golgi

El aparato de Golgi está bien desarrollado en las células secretoras y no se tiñe con hematoxilina-eosina.

El **aparato de Golgi** fue descrito hace más de 100 años por el histólogo Camillo Golgi. En estudios realizados sobre neuronas impregnadas con osmio descubrió un orgánulo que formaba retículos alrededor de los núcleos. También se comprobó que estaba bien desarrollado en las células secretoras. Los cambios en la forma y la ubicación del aparato de Golgi relacionados con su estado secretor fueron descritos aun antes de haberse observado con el microscopio electrónico y de haberse establecido su relación funcional con el RER. El orgánulo es activo tanto en las células que secretan proteína por exocitosis como en las que sintetizan grandes cantidades de membrana y proteínas asociadas con la membrana, como las neuronas.

En la microscopía óptica, las células secretoras que tienen un aparato de Golgi muy desarrollado (p. ej., plasmocitos, osteoblastos y células del epidídimo) generalmente muestran un área clara rodeada por el ergastoplasma (fig. 2-32). En las microfotografías electrónicas, el orgánulo aparece como una serie apilada de sacos o cisternas de membrana aplanadas (rimeros) y extensiones tubulares incluidas en una red de microtúbulos cerca del centro organizador de los microtúbulos (p. 71). Asociadas con las cisternas, se observan vesículas pequeñas que participan en el transporte vesicular.

El aparato de Golgi está polarizado morfológica y funcionalmente. Las cisternas aplanadas localizadas más cerca del RER representan la cara formadora, o red ***cis*-Golgi**; las cisternas ubicadas más lejos del RER representan la cara madurativa, o ***red trans*-Golgi (TGN, *trans-Golgi network*)** (figs. 2-33 y 2-34). Las cisternas ubicadas entre la TGN y la CGN suelen denominarse ***red intermedia del Golgi***.

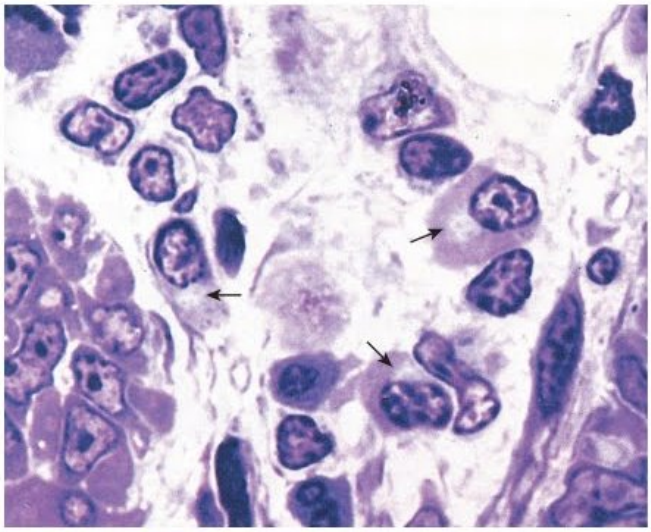

FIGURA 2-32. Microfotografía de células plasmáticas. En esta microfotografía de una muestra incluida en plástico se observa la lámina propia del intestino delgado teñida con *azul* de toluidina. Las células plasmáticas (plasmocitos), cuando se orientan de forma adecuada, muestran un área clara en el citoplasma cerca del núcleo. Estas regiones teñidas negativamente (*flechas*) representan un cúmulo de cisternas membranosas que pertenecen al aparato de Golgi. El citoplasma circundante se tiñe intensamente de forma metacromática debido a la presencia de ribosomas asociados con el gran retículo endoplasmático rugoso. 1200×.

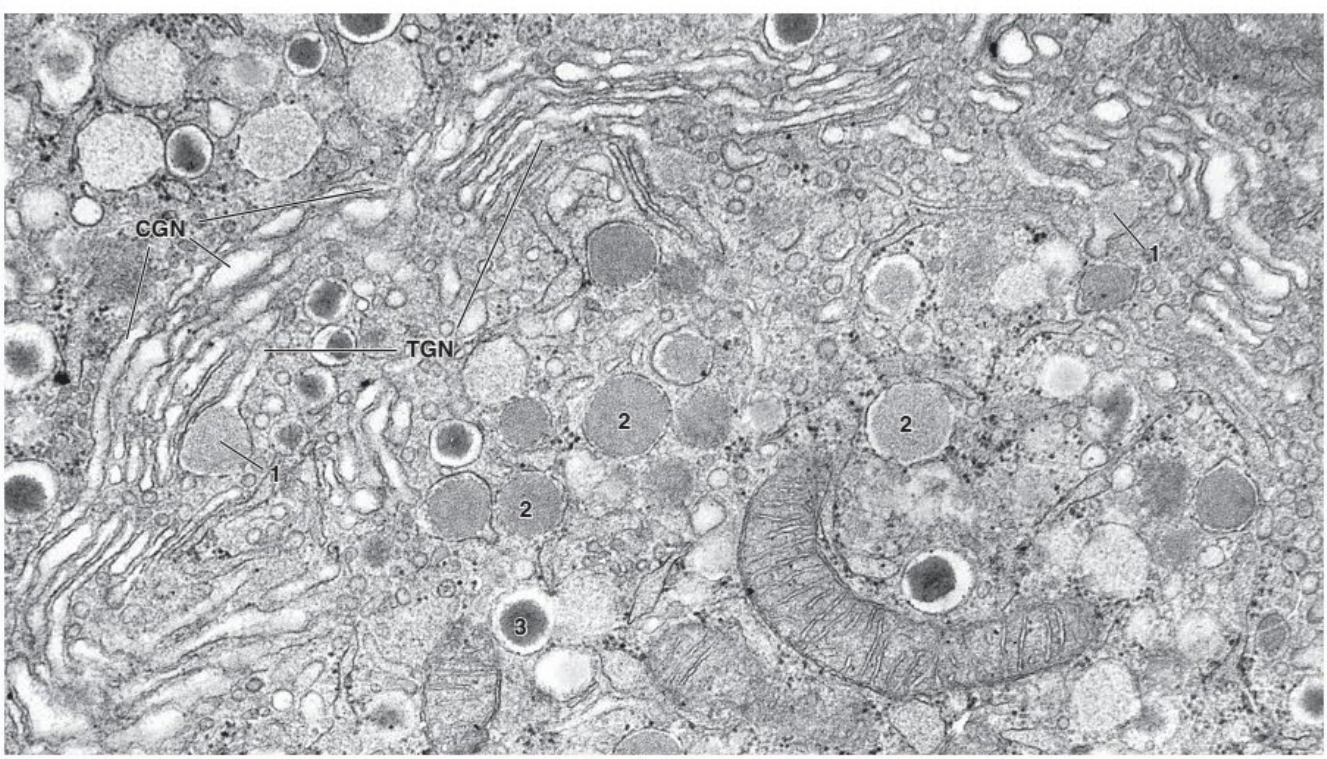

FIGURA 2-33. Microfotografía electrónica del aparato de Golgi. En esta microfotografía electrónica se muestra el extenso aparato de Golgi en una célula de los islotes pancreáticos. Los sacos membranosos aplanados del aparato de Golgi están dispuestos en capas. La red *cis*-Golgi (*CGN*) está representada por las vesículas aplanadas en la superficie convexa externa, mientras que las vesículas aplanadas de la región convexa interna constituyen la red *trans*-Golgi (*TGN*). Hay varias vesículas brotando de la TGN (**1**). Estas vesículas son liberadas (**2**). Finalmente, se convierten en vesículas secretoras (**3**). 55 000×.

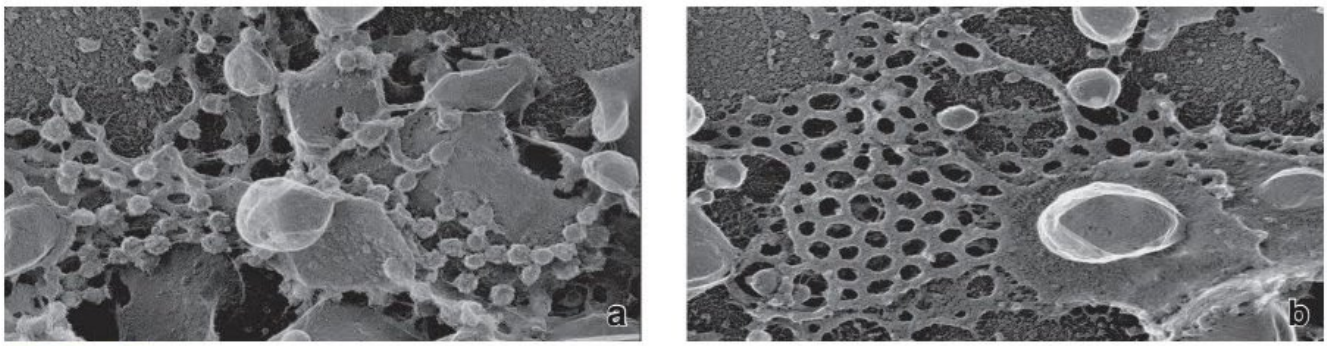

FIGURA 2-34. Microfotografía electrónica de cisternas del Golgi. a. En esta microfotografía electrónica de transmisión se muestra una réplica con congelación rápida del aparato de Golgi de una línea celular del ovario de un hámster chino de cultivo. Las cisternas *trans*-Golgi están en proceso de formación de vesículas recubiertas. **b.** La incubación de la cisterna *trans*-Golgi con el citosol carente de coatómero muestra una disminución en la actividad de formación de vesículas. Obsérvese la falta de vesículas y la forma fenestrada de la cisterna *trans*-Golgi. 85 000× (cortesía del Dr. John E. Heuser, Washington University School of Medicine).

El aparato de Golgi participa en la modificación postraduccional, la clasificación y el empaquetado de las proteínas.

Pequeñas **vesículas de transporte con cubierta de COP-II** transportan proteínas neosintetizadas (tanto de secreción como de membrana) desde el RER hacia la CGN. Desde allí, las proteínas se desplazan dentro de las **vesículas de transporte** desde una cisterna hasta la siguiente. Las vesículas brotan desde una cisterna y se fusionan con la cisterna contigua (fig. 2-35).

A medida que las proteínas y los lípidos viajan a través de los rimeros de Golgi, experimentan una serie de **modificaciones postraduccionales** que incluyen el remodelado de los oligosacáridos ligados a *N* previamente agregados en el RER. En general, los oligosacáridos de las glucoproteínas y los glucolípidos son recortados y translocados.

La glucosilación de proteínas y lípidos utiliza varias enzimas procesadoras de hidratos de carbono que agregan, retiran y modifican ciertos monosacáridos de las cadenas de oligosacáridos. Aquellas

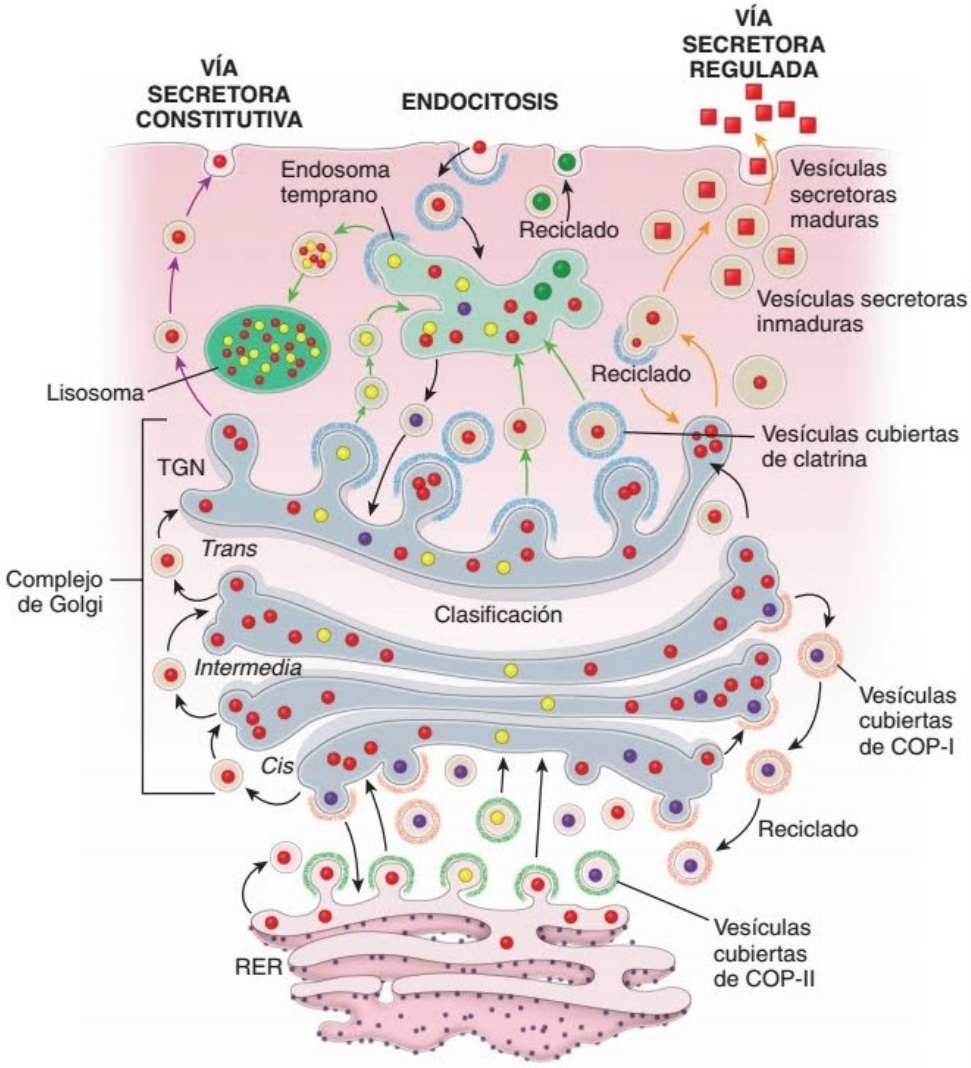

FIGURA 2-35. El aparato de Golgi y el tránsito vesicular. El aparato de Golgi contiene varios rimeros de cisternas aplanadas con sus bordes dilatados. Las cisternas del Golgi forman compartimentos funcionales separados. El compartimento más cercano al retículo endoplasmático rugoso (*RER*) representa la red *cis*-Golgi (*CGN*), con la cual se fusionan las vesículas de transporte cubiertas con COP-II originadas en el RER y se liberan proteínas neosintetizadas. El transporte retrógrado desde la CGN hacia el RER, así como el transporte retrógrado entre las cisternas de Golgi, está mediado por las vesículas cubiertas de COP-I. Una vez que las proteínas han sido modificadas dentro de la CGN, las vesículas de transporte brotan desde los bordes dilatados de este compartimento, y las proteínas son transferidas a las cisternas *intermedias* del aparato de Golgi. El proceso continúa; de la misma manera, las proteínas son translocadas a las cisternas del *trans*-Golgi y luego a la red *trans*-Golgi (*TGN*), donde son asignadas a diferentes vesículas de transporte que las envían a sus destinos finales.

proteínas destinadas a viajar a los endosomas tardíos y a los lisosomas reciben M-6-P (p. 43). Además, las glucoproteínas son fosforiladas y sulfatadas. La escisión proteolítica de ciertas proteínas también se inicia dentro de las cisternas.

Cuatro vías principales de secreción proteínica desde el aparato de Golgi dispersan las proteínas hacia los diversos destinos celulares.

Como se mencionó, las proteínas salen del aparato de Golgi desde la TGN. Esta red y sus formaciones tubulovesiculares asociadas sirven como estación de clasificación para las vesículas de transporte que llevan proteínas a los siguientes sitios (fig. 2-36):

- **Membrana plasmática apical.** Se envían numerosas proteínas extracelulares y de membrana a este sitio. Es muy probable que esta vía constitutiva utilice vesículas sin cubierta de clatrina. En la mayoría de las células, las proteínas secretoras destinadas a la membrana plasmática apical tienen señales clasificatorias específicas que guían su proceso de clasificación en la TGN. A continuación, las proteínas son enviadas a la superficie celular apical.

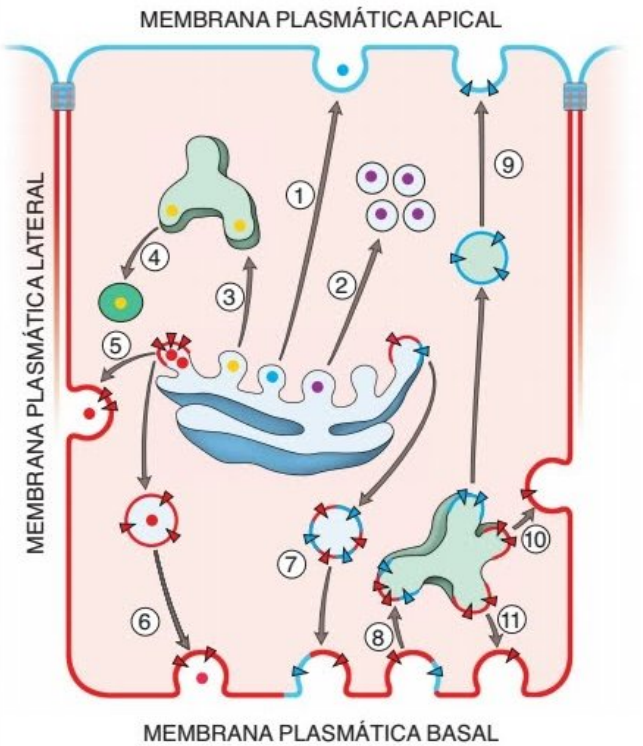

FIGURA 2-36. Resumen de acontecimientos en el tráfico de proteínas de la red *trans*-Golgi. El conjunto tubulovesicular de la TGN sirve como estación de clasificación para el transporte de vesículas que llevan proteínas a los siguientes destinos: **1.** Membrana plasmática apical (células epiteliales). **2.** Región apical del citoplasma, donde las proteínas se almacenan en vesículas secretoras (células secretoras). **3.** Compartimentos endosómicos tempranos o tardíos. **4.** Proteínas seleccionadas con señales lisosómicas que están dirigidas a los lisosomas. **5.** Membrana plasmática lateral (células epiteliales). **6.** Membrana plasmática basal (células epiteliales). **7.** Proteínas destinadas a las superficies apical, basal y lateral de la membrana plasmática, enviadas a la membrana basal (hepatocitos). **8.** Todas las proteínas endocitadas y clasificadas en los endosomas tempranos. **9.** Membrana plasmática apical aportada por endosomas tempranos. **10.** Membrana plasmática lateral. **11.** Membrana plasmática basal. Obsérvense los dos mecanismos de direccionamiento de proteínas a diferentes superficies de la membrana plasmática. En las células epiteliales, las proteínas se dirigen directamente del TGN a la superficie celular apropiada, como se muestra en los pasos **1**, **5** y **6**. En los hepatocitos, todas las proteínas son secretadas primero a la superficie basal de la célula, después de lo cual se distribuyen a la superficie celular apropiada a través del compartimento endosómico, como se muestra en los pasos **7-11**.

- **Membrana plasmática basolateral.** Las proteínas enviadas al dominio basolateral también tienen una señal de clasificación específica que se agrega en la TGN. Esta vía constitutiva utiliza vesículas con cubierta de alguna proteína singular que se asocia con una proteína adaptadora específica del epitelio. Las proteínas de transporte de membrana son incorporadas continuamente en la superficie celular basolateral. Este tipo de importación está presente en la mayoría de las células epiteliales polarizadas. Sin embargo, en los hepatocitos, el proceso de clasificación proteínica en los dominios basolateral y apical es un poco diferente. Todas las proteínas integrales de la membrana plasmática destinadas a las regiones basolateral y apical primero se transportan desde la TGN hasta la membrana plasmática basolateral. Desde allí, ambos tipos de proteínas experimentan endocitosis y se clasifican en compartimentos endosómicos tempranos. Las proteínas basolaterales se reciclan a la membrana basolateral, mientras que las proteínas apicales se transportan a través del citoplasma hacia la membrana celular apical mediante transcitosis.
- **Endosomas y lisosomas.** La mayoría de las proteínas destinadas a los orgánulos presentan secuencias de señal específicas. Se clasifican en la TGN y se envían a los orgánulos específicos. Sin embargo, los mecanismos de clasificación de la TGN nunca son completamente precisos. Por ejemplo, en lugar de viajar directamente a los endosomas tempranos o tardíos, cerca del 10% de las proteínas integrales de la membrana lisosómica (LIMP) toman una ruta más extensa a través de la membrana plasmática apical (*véase* fig. 2-20) y desde allí regresan por la vía endosómica. Las enzimas destinadas a los lisosomas que utilizan los marcadores de M-6-P (*véase* p. 43) son enviadas a los endosomas tempranos y tardíos a medida que estos se convierten en lisosomas maduros.
- **Citoplasma apical.** Las proteínas que fueron agregadas o cristalizadas en la TGN como consecuencia de cambios en el pH y en la concentración de Ca^{2+} se almacenan en grandes **vesículas secretoras**. Estas vesículas pasan por un proceso madurativo en el cual las proteínas de secreción son retenidas dentro de la vesícula. Todas las demás proteínas no secretoras se reciclan hacia el compartimento endosómico o la TGN en vesículas con cubierta de clatrina (*véase* fig. 2-35). Por último, las vesículas maduras se fusionan con la membrana plasmática para liberar el producto de secreción por exocitosis. Este tipo de secreción es característico de las células secretoras muy especializadas que se encuentran en las glándulas exocrinas.

La clasificación y el empaquetado de las proteínas en vesículas de transporte ocurren en la red *trans*-Golgi.

Las proteínas que llegan a la TGN se distribuyen hacia sitios intercelulares diferentes dentro de las vesículas de transporte. Los destinos intercelulares de cada proteína dependen de las señales de clasificación incorporadas dentro de la cadena polipeptídica de la proteína. La clasificación y el empaquetado de las proteínas en la TGN dependen principalmente de sus señales clasificadoras y sus propiedades físicas.

- Las **señales clasificadoras** consisten en la sucesión lineal de aminoácidos o hidratos de carbono asociados. Este tipo de señal es reconocido por la maquinaria de clasificación y dirige la proteína hacia la vesícula de transporte con la cubierta adecuada.
- Las **propiedades físicas** son importantes para el empaquetado de los complejos proteínicos funcionalmente asociados. Estos grupos de proteínas primero se dividen en balsas lipídicas separadas que más tarde serán incorporadas a vesículas de transporte destinadas al orgánulo diana.

Mitocondria

Las mitocondrias son abundantes en las células que generan y gastan gran cantidad de energía.

Las **mitocondrias** también eran conocidas por los primeros citólogos, quienes las observaron en células con colorante verde de Jano B. Hoy en día, se sabe que las mitocondrias aumentan su cantidad mediante división durante toda la interfase y que sus divisiones no están sincronizadas con el ciclo celular. La videomicroscopía confirma que estos orgánulos pueden tanto cambiar su ubicación como experimentar cambios temporales en su forma. Por lo tanto, pueden compararse con generadores de energía móviles, ya que migran de una región celular a otra para suministrar la energía necesaria.

Debido a que las mitocondrias generan ATP, son más abundantes en las células que utilizan grandes cantidades de energía, como las musculares estriadas y aquellas involucradas en el transporte de líquidos y electrólitos. Las mitocondrias también se ubican en sitios de la célula donde la energía es necesaria, como la pieza intermedia del espermatozoide, los espacios intermiofibrilares en las células musculares estriadas y los sitios adyacentes a los pliegues de la membrana plasmática basolateral en las células del túbulo contorneado proximal del riñón.

La mitocondria evolucionó a partir de bacterias aerobias que se incorporaron en las células eucarióticas.

Se considera que las mitocondrias evolucionaron a partir un procariota aerobio (*eubacterium*) que vivía en simbiosis dentro de las células eucarióticas primitivas. La teoría recibió apoyo con la confirmación de que las mitocondrias tienen su propio genoma, aumentan su número mediante división y sintetizan algunas de sus proteínas (constitutivas) estructurales. El **ADN mitocondrial** es una molécula circular cerrada que codifica 13 enzimas que participan en el proceso de fosforilación oxidativa, dos ARNr que son componentes esenciales de su propio aparato de traducción y 22 ARN de transferencia (ARNt) utilizados en la traducción del ARNm mitocondrial.

Las mitocondrias tienen un sistema completo para la síntesis de proteínas, que incluye la síntesis de sus propios ribosomas. El resto de las proteínas mitocondriales es codificado por el ADN nuclear; los polipéptidos nuevos son sintetizados por ribosomas libres en el citoplasma y luego son importados a la mitocondria con la ayuda de dos complejos proteínicos. Estos incluyen la **translocasa de la membrana mitocondrial externa** (**complejos TOM**) y la **translocasa de la membrana mitocondrial interna** (**complejos TIM**). La translocación de proteínas a través de las membranas mitocondriales requiere energía y la asistencia de varias proteínas chaperonas especializadas.

Hay mitocondrias en todas las células, excepto en los eritrocitos y los queratinocitos terminales.

La cantidad, la forma y la estructura interna de las mitocondrias con frecuencia son características de tipos celulares específicos. Cuando se encuentran en grandes cantidades, las mitocondrias contribuyen a la acidofilia del citoplasma debido a la gran cantidad de membrana que contienen. Las mitocondrias pueden teñirse específicamente mediante procedimientos histoquímicos que detectan algunas de sus enzimas constitutivas, como aquellas que intervienen en la síntesis de ATP y en el transporte de electrones.

Las mitocondrias tienen dos membranas que delimitan compartimentos bien definidos.

Las mitocondrias tienen formas variadas: esferas, bastones, filamentos largos y hasta hélices o solenoides. A diferencia de otros orgánulos descritos antes, las mitocondrias tienen dos membranas (fig. 2-37). La **membrana mitocondrial interna** rodea el espacio denominado ***matriz***. La **membrana mitocondrial externa** está en estrecho contacto con el citoplasma. El espacio entre las dos membranas recibe el nombre de ***espacio intermembrana***. Los siguientes componentes estructurales de las mitocondrias tienen características específicas relacionadas con sus funciones.

- **Membrana mitocondrial externa**. Esta membrana lisa de 6-7 nm de espesor contiene numerosos **canales aniónicos dependientes de voltaje** (también llamados ***porinas mitocondriales***). Estos grandes conductos (con un diámetro aproximado de 3 nm) son permeables a moléculas sin carga de hasta 5 000 Da. Por ello, las moléculas pequeñas, iones y metabolitos pueden entrar en el espacio intermembrana, pero no pueden penetrar la membrana interna. Así, el entorno del espacio intermembrana es similar al del citoplasma con respecto a los iones y moléculas pequeñas. La membrana externa tiene receptores para las proteínas y los polipéptidos translocados en el espacio intermembrana. También contiene varias enzimas, como la fosfolipasa A_2, la monoaminooxidasa y la acetilcoenzima A (CoA) sintasa.
- **Membrana mitocondrial interna**. El MET muestra que esta membrana es más fina que la membrana mitocondrial externa. Está dispuesta en numerosas crestas (pliegues) que incrementan de forma significativa el área de la membrana interna (*véase* fig. 2-37). Estos pliegues se proyectan hacia la matriz que compone el compartimento interno del orgánulo. En algunas células que participan en el metabolismo de los esteroides, la membrana interna puede formar evaginaciones tubulares o vesiculares en la matriz. La membrana interna es rica en el fosfolípido **cardiolipina**, que la hace impermeable a los iones. La membrana que forman las crestas contiene proteínas que cumplen tres funciones principales: llevar a cabo las **reacciones de oxidación** de la cadena respiratoria de transporte de electrones, **sintetizar ATP** y **regular el transporte** de metabolitos dentro y fuera de la matriz. Las enzimas de la **cadena respiratoria** están unidas a la membrana interna y proyectan componentes hacia la matriz (*véase* fig. 2-37, *recuadro*). En el MET, estas enzimas aparecen como estructuras con forma de raqueta de tenis denominadas ***partículas elementales***. Sus cabezas miden unos 10 nm de diámetro y contienen enzimas que llevan a cabo la fosforilación oxidativa, la cual genera ATP.
- **Espacio intermembrana**. Este espacio se encuentra entre las membranas interna y externa, y contiene enzimas específicas que utilizan el ATP generado en la membrana interna. Estas enzimas incluyen la creatina-cinasa, la adenilato-cinasa y el **citocromo *c***. Este último es un factor importante en el inicio de la apoptosis (*véase* p. 100).
- **Matriz**. La matriz mitocondrial está rodeada por la membrana mitocondrial interna y contiene las enzimas solubles del **ciclo del ácido cítrico** (**ciclo de Krebs**) y las enzimas involucradas en la **β-oxidación de los ácidos grasos**. Los productos principales de la matriz son CO_2 y dinucleótido de nicotinamida y adenina reducido (NADH, *nicotinamide adenine dinucleotide*), que es la fuente de electrones para la cadena de transporte electrónico. Las mitocondrias contienen **gránulos matriciales densos que almacenan Ca^{2+}** y otros cationes divalentes y trivalentes. Estos gránulos aumentan su cantidad y tamaño cuando se incrementa la concentración de cationes divalentes (y trivalentes) en el citoplasma. Las mitocondrias pueden acumular cationes contra su gradiente de concen-

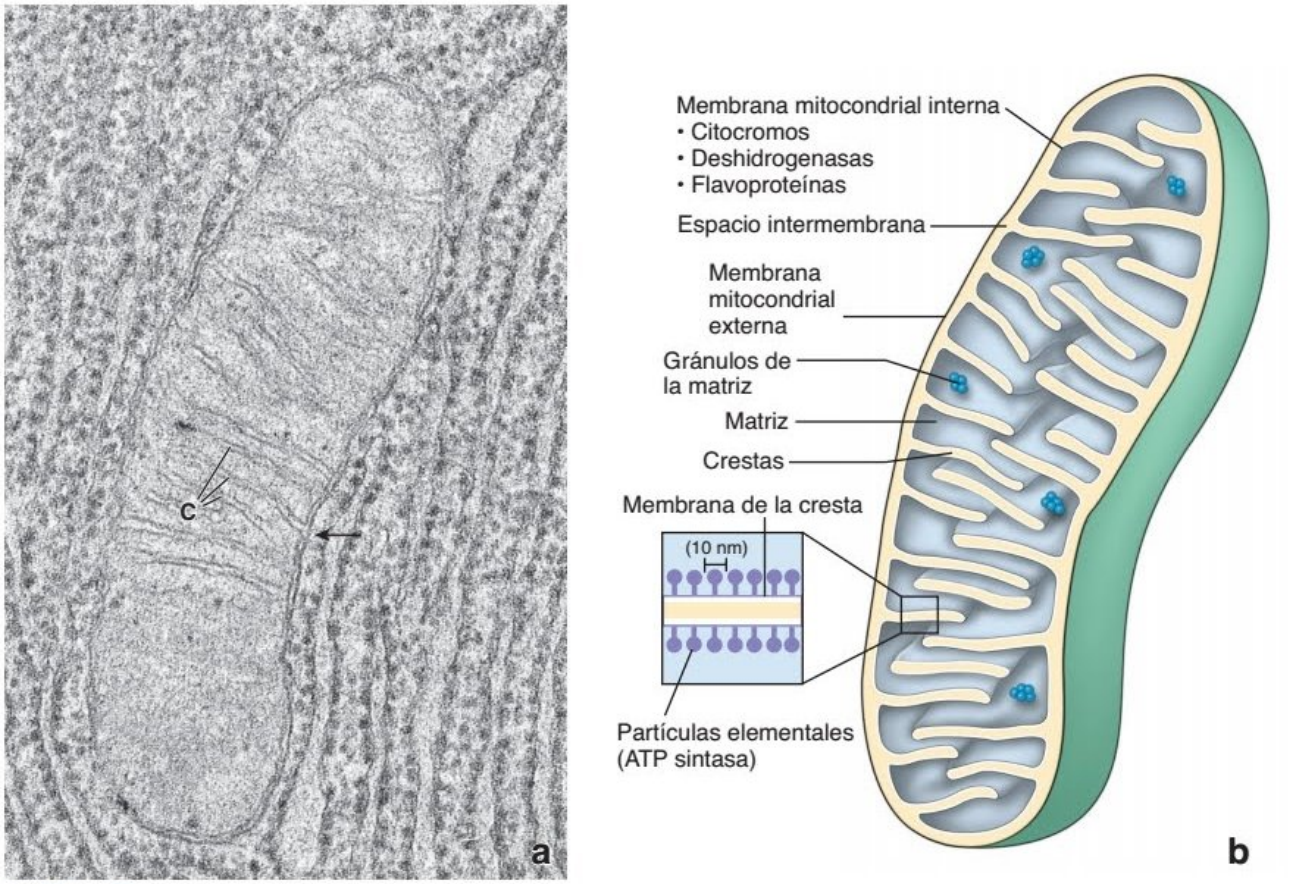

FIGURA 2-37. Estructura de la mitocondria. a. En esta microfotografía electrónica se muestra una mitocondria en una célula acinar pancreática. Obsérvese que la membrana mitocondrial interna forma las crestas (*C*) a través de una serie de plegamientos internos, como se ve en la región de la *flecha*. La membrana mitocondrial externa es una envoltura continua lisa que está separada y es distinta de la membrana interna. 200 000×. **b.** En el diagrama se muestran los componentes de una mitocondria. Nótese la ubicación de las partículas elementales (*recuadro*), cuya forma refleja la estructura tridimensional de la ATP sintasa.

tración. Por lo tanto, además de producir ATP, las mitocondrias también regulan la concentración de ciertos iones de la matriz citoplasmática, una función que comparten con el REL. La matriz también contiene ADN mitocondrial, ribosomas y ARNt.

Las mitocondrias contienen el sistema de enzimas que genera ATP mediante el ciclo del ácido cítrico y la fosforilación oxidativa.

Las mitocondrias generan ATP en varios procesos metabólicos, incluidos la fosforilación oxidativa, el ciclo del ácido cítrico y la β-oxidación de ácidos grasos. La energía generada en estas reacciones, que tienen lugar en la matriz mitocondrial, está representada por los iones de hidrógeno (H^+) derivados del NADH. Estos iones son impulsados por una serie de **bombas de protones** localizadas dentro de la membrana mitocondrial interna que transfieren H^+ desde la matriz hacia el espacio intermembrana (fig. 2-38). Estas bombas constituyen la **cadena de transporte de electrones** de las enzimas respiratorias (*véase* fig. 2-37). La transferencia de H^+ a través de la membrana mitocondrial interna establece un **gradiente electroquímico de protones**. Este gradiente crea una **gran fuerza motriz protónica** que provoca el movimiento de H^+ a favor de su gradiente electroquímico a través de una enzima voluminosa unida a la membrana llamada ***ATP-sintasa***. La ATP-sintasa proporciona una vía a través de la membrana mitocondrial interna en la cual se utilizan los iones de H^+ para impulsar las reacciones energéticamente desfavorables para la síntesis de ATP. Este retorno de protones hacia la matriz mitocondrial se conoce como ***acoplamiento quimiosmótico***. El ATP recién producido es transportado desde la matriz hacia el espacio intermembrana por la **proteína intercambiadora de ATP/ADP** impulsada por gradientes de voltaje, localizada en la membrana mitocondrial interna. Desde aquí, el ATP sale de la mitocondria a través de **canales aniónicos dependientes de voltaje** (**VDAC**, ***voltage-dependent anion channels***) en la membrana externa para ingresar en el citoplasma. Al mismo tiempo, el difosfato de adenosina (ADP, *adenosine diphosphate*) producido en el citoplasma ingresa rápidamente en la mitocondria para ser recargado.

Diversos **defectos mitocondriales** se relacionan con defectos en las enzimas que producen ATP. Los tejidos metabólicamente activos que utilizan grandes cantidades de ATP, como las células musculares y neuronas, son los más afectados. Por ejemplo, la **epilepsia mioclónica asociada con fibras rojas rasgadas** (**EMAFRR**) se caracteriza por debilidad muscular, ataxia, convulsiones e insuficiencias cardíaca y respiratoria. La observación microscópica del tejido muscular de los pacientes afectados muestra conglomerados de mitocondrias anómalas que le dan un aspecto rasgado a las fibras musculares rojas. La EMAFRR es ocasionada por una mutación del gen que codifica el ARNt para la lisina en el ADN mitocondrial. Este defecto produce dos complejos anómalos en la cadena de transporte de electrones de las enzimas respiratorias que afectan la producción de ATP.

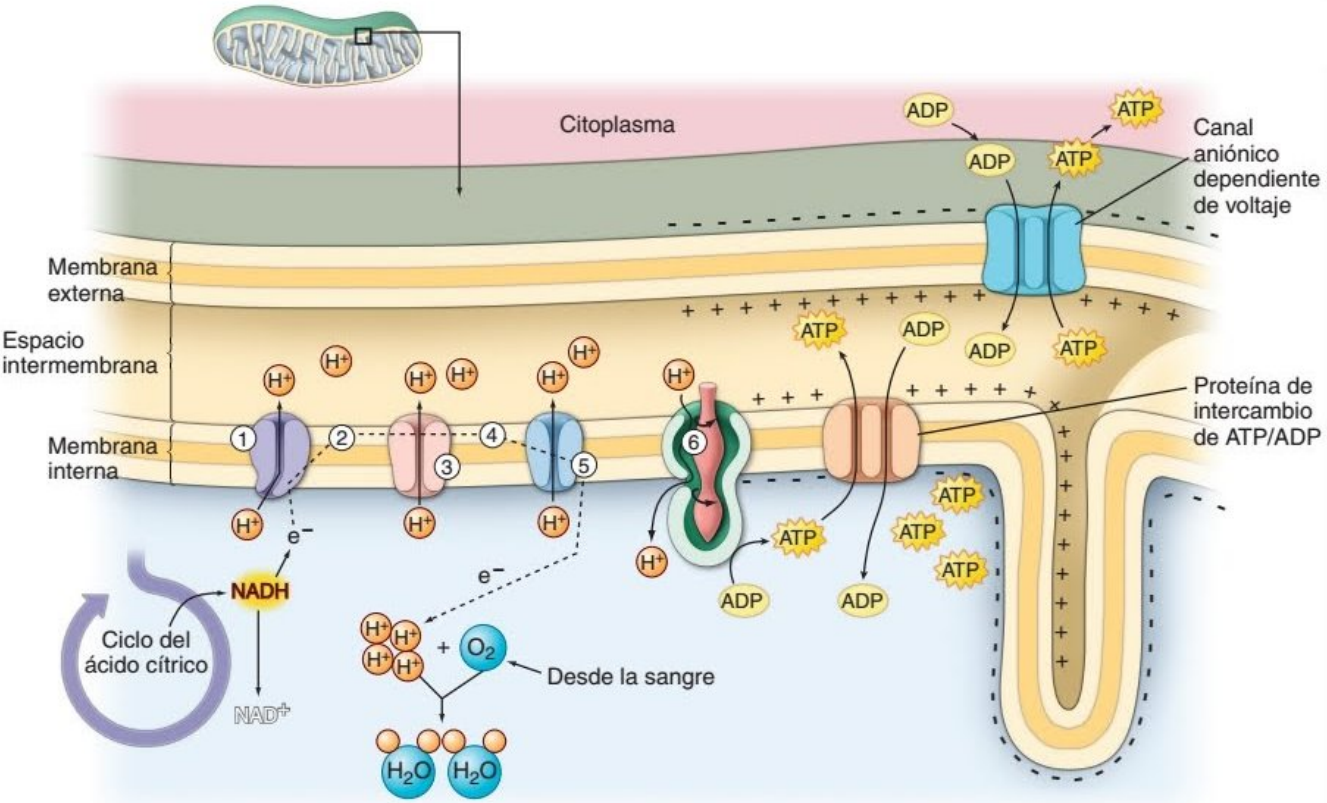

FIGURA 2-38. Diagrama en el que se ilustra la generación de energía en las mitocondrias. En el diagrama se muestra el complejo de la trifosfato de adenosina (*ATP*)-sintasa y la cadena de proteínas de transporte de electrones ubicado en la membrana mitocondrial interna. La cadena de transporte de electrones genera un gradiente de protones entre la matriz y el espacio intermembrana que se usa para producir ATP. Los *números* representan proteínas secuenciales involucradas en la cadena de transporte de electrones y la producción de ATP: **1.** Complejo NADH-deshidrogenasa. **2.** Ubicuinona. **3.** Complejo de citocromos *b*-c_1. **4.** Citocromo *c*. **5.** Complejo de la citocromo-oxidasa. **6.** Complejo de la ATP-sintasa. *ADP,* difosfato de adenosina.

Las mitocondrias deciden si la célula vive o muere.

Los estudios experimentales indican que las mitocondrias perciben el estrés celular y son capaces de decidir si la célula vive o muere iniciando la **apoptosis** (muerte celular programada). El principal acontecimiento de muerte celular generado por las mitocondrias es la liberación de citocromo *c* desde el espacio intermembranoso mitocondrial hacia el citoplasma celular. Los cambios en los **VDAC** en la membrana mitocondrial externa son responsables de esta liberación. Este acontecimiento, regulado por la **familia de proteínas proapoptóticas Bcl-2** (*véase* p. 100), inicia la cascada de reacciones enzimáticas proteolíticas que conducen a la apoptosis. La familia de proteínas Bcl-2 controla la muerte celular principalmente mediante la regulación de la permeabilidad de la membrana mitocondrial externa, lo que conduce a la liberación irreversible de citocromo *c*, la activación posterior de la caspasa y la apoptosis. Sin embargo, en ciertas condiciones (p. ej., las modificaciones en la traducción), las proteínas Bcl-2 pueden actuar como agentes antiapoptóticos.

Las mitocondrias experimentan cambios morfológicos relacionados con su estado funcional.

Los estudios realizados con MET muestran las mitocondrias en dos configuraciones bien definidas. En la **configuración ortodoxa**, las crestas son prominentes y el compartimento de la matriz ocupa una gran parte del volumen mitocondrial total. Esta forma mitocondrial energizada se observa en células sanas. En esta configuración, la mayor parte del citocromo *c* está secuestrado dentro de las crestas y es resistente a la liberación por agentes que rompen la membrana externa mitocondrial. El remodelado de la matriz a la **configuración condensada** provoca la despolarización de las membranas mitocondriales. Esta forma se caracteriza por crestas no plegadas que no se reconocen con facilidad en el MET. La matriz se reduce en volumen y parece más concentrada, mientras que el espacio intermembrana aumenta hasta un 50% del volumen total del orgánulo. Estos cambios exponen el citocromo *c* al espacio intermembrana, de manera que facilitan su liberación de las mitocondrias durante la apoptosis.

Peroxisomas (microcuerpos)

Los peroxisomas son orgánulos limitados por una membrana y que contienen enzimas oxidativas.

Los **peroxisomas** (**microcuerpos**) son pequeños orgánulos esféricos (0.5 μm de diámetro) limitados por una membrana y que contienen **enzimas oxidativas**, en particular catalasa y otras peroxidasas. Prácticamente todas las enzimas oxidativas producen **peróxido de hidrógeno** (H_2O_2) como producto de la reacción oxidativa. El peróxido de hidrógeno es una sustancia tóxica. La catalasa, universalmente presente en los peroxisomas, regula con precisión el contenido celular de peróxido de hidrógeno y lo degrada para proteger la célula. Además, los peroxisomas contienen D-aminoácido-oxidasas, enzimas de la β-oxidación y varias otras enzimas.

Las enzimas oxidativas son particularmente importantes en las células hepáticas (hepatocitos), donde realizan varios procesos de desintoxicación. Los peroxisomas de los hepatocitos se encargan de la desintoxicación del alcohol ingerido mediante su conversión en acetaldehído. La **β-oxidación de los ácidos grasos** también es una función importante de los peroxisomas. En algunas células, la oxidación peroxisómica de los ácidos grasos puede igualar la de las mitocondrias. Las proteínas contenidas en la luz y en la membrana de los peroxisomas son sintetizadas en los ribosomas citoplasmáticos e importadas hacia el orgánulo. Una proteína destinada a los peroxisomas debe tener una **señal de reconocimiento peroxisómico** unida a su extremo carboxiterminal.

Si bien son más abundantes en las células hepáticas y renales, los peroxisomas se encuentran también en la mayoría de los tipos celulares. La cantidad de peroxisomas presente en una célula se incrementa en respuesta a la dieta, los fármacos y la estimulación hormonal. En la mayoría de los animales, pero no en los seres humanos, los peroxisomas también contienen urato-oxidasa (uricasa), que con frecuencia aparece como una **inclusión cristaloide** (**nucleoide**) **característica**.

Diversas alteraciones metabólicas humanas son causadas por la incapacidad para importar **proteínas peroxisómicas** al orgánulo como consecuencia de una señal de reconocimiento peroxisómico defectuosa o de anomalías en su receptor. Algunas alteraciones graves se asocian con peroxisomas no funcionales. En el **síndrome de Zellweger**, la enfermedad hereditaria más frecuentemente relacionada con peroxisomas no funcionales (y que conduce a una muerte precoz), los orgánulos pierden su función debido a la carencia de enzimas necesarias. La alteración es causada por una mutación en el gen que codifica para el receptor de la señal de reconocimiento del peroxisoma que no reconoce la señal Ser-Lys-Leu en el extremo carboxiterminal de las enzimas destinadas a los peroxisomas. Hasta el momento, los tratamientos para las alteraciones peroxisómicas no han sido satisfactorios.

■ ORGÁNULOS NO MEMBRANOSOS

Microtúbulos

Los ***microtúbulos*** son tubos huecos no ramificados y rígidos de proteínas polimerizadas que pueden ensamblarse y desmontarse con rapidez. En general, los microtúbulos se encuentran en el citoplasma, donde se originan desde el **centro organizador de microtúbulos** (**MTOC**, ***microtubule organizing center***). Crecen desde el MTOC ubicado cerca del núcleo y se extienden hacia la periferia de la célula. Los microtúbulos también están presentes en los cilios y los flagelos, donde forman el axonema y su cuerpo basal de anclaje, en los centriolos y el huso mitótico, así como en prolongaciones celulares (como las de los axones en crecimiento).

Los microtúbulos están involucrados en varias funciones celulares esenciales:

- **Transporte vesicular intracelular** (p. ej., el movimiento de las vesículas secretoras, los endosomas y los lisosomas). Los microtúbulos crean un sistema de conexiones dentro de la célula, a menudo comparado con las vías del ferrocarril que se originan desde una estación central, a lo largo de las cuales ocurre el movimiento vesicular.
- **Movimiento de cilios y flagelos.**
- **Unión de los cromosomas al huso mitótico** y su movimiento durante la mitosis y la meiosis.
- **Conservación de la forma de la célula**, en especial su asimetría.
- **Efecto regulador sobre la elongación celular y el movimiento** (migración).

Aunque los microtúbulos pueden ejercer un efecto regulador sobre la elongación y el movimiento de las células, no son esenciales para estas funciones, que son mediadas por la polimerización de la actina (*véase* p. 67). Los microtúbulos desempeñan un papel indirecto al regular la polimerización de la actina, organizar el transporte de las vesículas al borde principal de las células en migración y facilitar el desmantelamiento de las adhesiones focales (*véase* p. 155). Además, pueden restringir la locomoción celular al disminuir la retracción del borde posterior (cola) de la célula en migración, lo que influye en la dirección de la migración celular.

Los microtúbulos son estructuras poliméricas alargadas compuestas de partes iguales de tubulina α y β.

Los **microtúbulos** miden 20-25 nm de diámetro. Su pared tiene un espesor aproximado de 5 nm y está formada por 13 moléculas globulares diméricas de la proteína tubulina dispuestas en forma circular. El dímero de tubulina tiene un peso molecular de 110 kDa y se forma a partir de una molécula de tubulina α y una de tubulina β, cada una de ellas con un peso molecular de 55 kDa (fig. 2-39). Los dímeros se polimerizan extremo con extremo, cabeza con cola, y la molécula α de un dímero se une con la molécula β del siguiente en un patrón de repetición. Los contactos longitudinales entre los dímeros los unen en una estructura lineal denominada ***protofilamento***. La periodicidad axial que se observa a lo largo de los dímeros de 5 nm de diámetro se corresponde con la longitud de las moléculas de proteínas. Un segmento corto de 1 μm de microtúbulo contiene alrededor de 16 000 dímeros de tubulina.

Los microtúbulos crecen a partir de anillos de tubulina γ dentro del MTOC que sirve como sitio de nucleación para cada microtúbulo.

La formación de microtúbulos se puede rastrear a cientos de **anillos de tubulina γ** que forman parte integral del MTOC y funcionan como plantillas para el ensamblado correcto de los microtúbulos. Su patrón de nucleación, iniciado en el MTOC, se puede estudiar *in vitro* (fig. 2-40). Los dímeros de tubulinas α y β se agregan a un anillo de tubulina γ extremo con extremo. El modelo más simple utilizado en el pasado describía el ensamblado de microtúbulos como un proceso de adición de dímeros de tubulina uno por uno en el extremo en crecimiento de un microtúbulo completamente formado. Sin embargo, varios estudios experimentales con microscopía crioelectrónica han demostrado que el ensamblado inicial se produce a partir de una lámina curva hecha de dímeros de tubulina, que a su vez se cierra en un tubo en el extremo en crecimiento del microtúbulo (*véase* fig. 2-39).

La polimerización de los dímeros de tubulina requiere la presencia de **trifosfato de guanosina** (**GTP**, ***guanosine triphosphate***) y Mg^{2+}. Cada molécula de tubulina se une al GTP antes de ser incorporada en el microtúbulo en formación. Los dímeros de tubulina que contienen GTP presentan una conformación que favorece interacciones laterales más fuertes entre los dímeros que causan la polimerización. En algún momento, el GTP se hidroliza a difosfato de guanosina (GDP, *guanosine diphosphate*).

Como consecuencia de este patrón de polimerización, los microtúbulos son estructuras polares, dado que todos los dímeros en cada protofilamento tienen la misma orientación. Cada microtúbulo tiene un extremo **sin crecimiento** (**–**) que corresponde a la tubulina α; en la célula, suele estar incluido en el MTOC y con frecuencia es estabilizado por proteínas de casquete (*véase* fig. 2-39). El **extremo con crecimiento** (**+**) de los microtúbulos corresponde a la tubulina β y se alarga hacia la periferia celular. Los dímeros de tubulina se disocian de los microtúbulos en el estado estable, lo que proporciona una reserva de dímeros de tubulina libres en el citoplasma. Esta reserva se encuentra en equilibrio con la tubulina polimerizada en los microtúbulos; por lo tanto, la polimerización y la

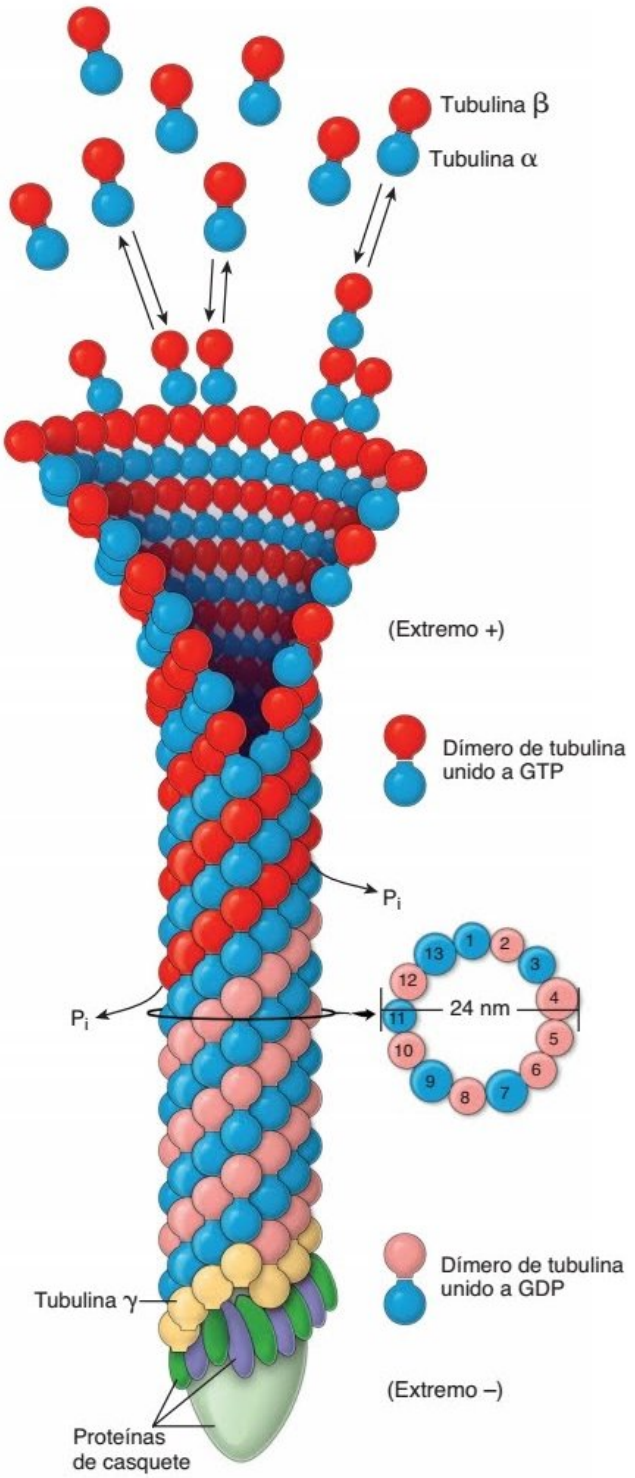

FIGURA 2-39. Polimerización de los microtúbulos. A la *izquierda* del diagrama se muestra el proceso de polimerización de los dímeros de tubulina durante el ensamblado de los microtúbulos. Cada dímero de tubulina está formada por una subunidad α y una β. El extremo positivo (+) del microtúbulo es el extremo en crecimiento, en el que los dímeros de tubulina unidos al trifosfato de guanosina (*GTP*) son incorporados en una lámina curva, que a su vez se cierra en un tubo. Los dímeros de tubulina incorporados hidrolizan el GTP, que libera los grupos fosfato para formar polímeros con moléculas de tubulina-difosfato de guanosina (*GDP*). El extremo negativo (–) de los microtúbulos contiene un anillo de tubulina γ, necesaria para la nucleación de los microtúbulos. Este extremo en general está incluido dentro del centro organizador de microtúbulos (MTOC) y tiene numerosas proteínas de cobertura. A la *derecha* hay un diagrama que muestra que cada microtúbulo contiene 13 dímeros de tubulina dentro de su corte transversal.

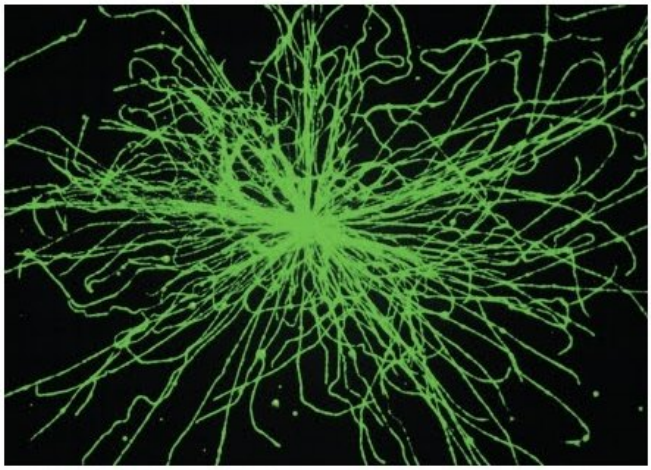

FIGURA 2-40. Actividad de nucleación de los microtúbulos observada *in vitro* usando métodos inmunocitoquímicos. El comportamiento de los microtúbulos de las células de cáncer de mama humano puede estudiarse *in vitro* midiendo su actividad de nucleación. Los microtúbulos fueron marcados con una mezcla de anticuerpos monoclonales anti-tubulina α y anti-tubulina β (anticuerpos primarios) que se visualizaron mediante anticuerpos secundarios conjugados con tinción de fluoresceína (inmunoglobulina G de cabra antirratón-isotiocianato de fluoresceína). La polimerización de los dímeros de tubulina es responsable de la formación de más de 120 microtúbulos visibles en esta imagen. Se originan en el centro organizador de microtúbulos (MTOC) y se extienden hacia el exterior unos 20-25 μm en una disposición radial uniforme. 1400× (microfotografía cortesía de los Dres. Wilma L. Lingle y Vivian A. Negron).

despolimerización están en equilibrio. El equilibrio puede desviarse hacia el lado de la despolimerización por la exposición de la célula o de los microtúbulos aislados a temperaturas bajas o una presión alta. La exposición repetida a temperaturas altas y bajas alternadas es el fundamento de la técnica de purificación de la tubulina y los microtúbulos. La velocidad de polimerización o despolimerización también puede modificarse gracias a la interacción con **proteínas asociadas a microtúbulos** (**MAP**, ***microtubule-associated proteins***) específicas. Estas proteínas, como las MAP 1, 2, 3 y 4, MAP-τ y TOG-ρ, regulan el ensamblado de los microtúbulos y los anclan a orgánulos específicos. Las MAP también son responsables de la existencia de poblaciones estables de microtúbulos no despolimerizables en la célula, como los que se encuentran en los cilios y los flagelos.

La longitud de los microtúbulos cambia dinámicamente a medida que se añaden o se extraen los dímeros de tubulina en un proceso de inestabilidad dinámica.

Los **microtúbulos** de células de cultivo que se observan con videomicroscopía en tiempo real parecen crecer sin cesar hacia la periferia celular mediante la adición (polimerización) de dímeros de tubulina y, luego, acortarse súbitamente hacia el MTOC por la extracción (despolimerización) de dímeros de tubulina (fig. 2-41). Este proceso de remodelado constante, conocido como ***inestabilidad dinámica***, se encuentra ligado a un patrón de hidrólisis del GTP durante el proceso de ensamblado y desensamblado del microtúbulo. Los dímeros de tubulina unidos a GTP en el extremo con crecimiento (+) del microtúbulo lo protegen de su desensamblado. En cambio, los dímeros de tubulina unidos a GDP son propensos a la despolimerización que conduce a un rápido desensamblado del microtúbulo y a su contracción. Durante el desensamblado, los dímeros de tubulina unidos a GDP pierden su interacción lateral y los protofilamentos de los dímeros de tubulina se enrollan, alejándose del extremo del microtúbulo, y producen lo que se denomina "extremos divididos" (*véase* fig. 2-41). El proceso de cambio de un microtúbulo en crecimiento a uno en contracción suele recibir el nombre de ***catástrofe microtubular***.

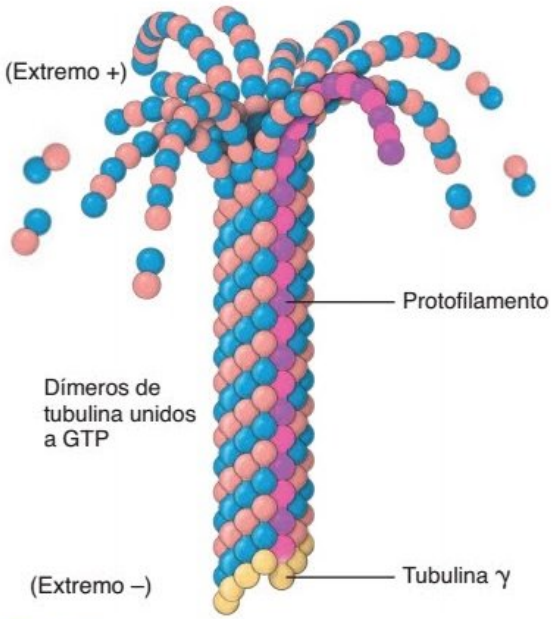

FIGURA 2-41. Despolimerización de los microtúbulos. Los microtúbulos son estructuras dinámicas implicadas en el proceso de remodelación constante conocido como *inestabilidad dinámica*. Estas estructuras se alargan mediante la adición (polimerización) de los dímeros de tubulina unidos a GTP y después, de forma repentina, disminuyen su tamaño mediante la eliminación (despolimerización) de los dímeros de tubulina que hidrolizan GTP. Los dímeros de tubulina unidos a GDP son propensos a la despolimerización a través de la pérdida de interacciones laterales entre sí. Esto permite que los protofilamentos se enrosquen lejos del extremo del microtúbulo. Obsérvese la disposición de dímeros de tubulina en un único protofilamento resaltado en *rosa*. *GDP*, difosfato de guanosina; *GTP*, trifosfato de guanosina.

El MTOC se puede comparar con la forma de alimentación del camaleón, el cual dispara su larga lengua proyectable para hacer contacto con el alimento. Después, el camaleón retrae su lengua otra vez hacia su boca y repite este proceso hasta que tiene éxito en la cacería. La misma estrategia de "disparar" microtúbulos dinámicos desde el MTOC hacia la periferia celular y luego retraerlos permite que los microtúbulos exploren el citoplasma. Cuando el microtúbulo disparado encuentra factores de estabilización (como las MAP), es capturado y cambia su comportamiento dinámico. Este proceso de **estabilización selectiva** permite que la célula establezca un sistema organizado de microtúbulos que vinculan orgánulos y estructuras periféricas con el MTOC.

Como ya se mencionó, la asociación de un microtúbulo con las MAP (p. ej., dentro del axonema de un cilio o de un flagelo) bloquea con eficacia esta inestabilidad dinámica y estabiliza los microtúbulos. En ciertas células, como las neuronas, algunos microtúbulos nucleados en el MTOC pueden liberarse por la acción de una **proteína que desensambla microtúbulos** llamada ***katanina***. Entonces, los polímeros de microtúbulos cortos e independientes son transportados a lo largo de los microtúbulos existentes por proteínas moleculares motoras como las cinesinas.

La estructura y la función de los microtúbulos en la mitosis y en los cilios y flagelos se describen más adelante en este capítulo y en el capítulo 5, *Tejido epitelial*.

Los microtúbulos pueden observarse con una gran variedad de métodos de imagen.

El microscopio electrónico es una herramienta esencial para examinar la estructura y la función tanto de los microtúbulos aislados *in vitro* como de los microtúbulos *in vivo* dentro del citoplasma celular. Los microtúbulos pueden verse fácilmente con el MET, como se muestra en la figura 2-42. Se han obtenido imágenes de alta resolución de los microtúbulos con el microscopio crioelectrónico con ayuda de la reconstrucción tomográfica de su estructura molecular única (fig. 2-43). Además, también pueden obtenerse imágenes de alta resolución de los microtúbulos utilizando un microscopio de fuerza atómica. En el pasado, los microtúbulos se observaban con el microscopio óptico mediante tinciones especiales, de polarización u ópticas de contraste de fase. Debido a la resolución limitada del microscopio óptico, los microtúbulos

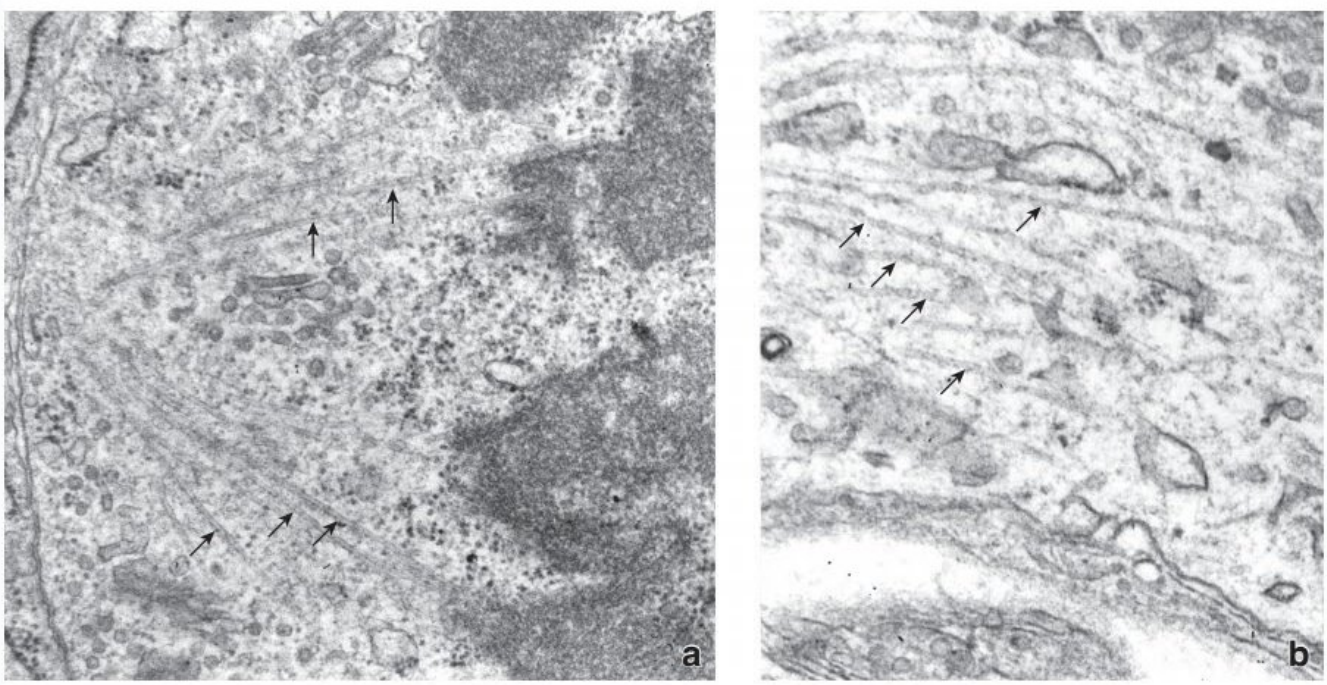

FIGURA 2-42. Microfotografía electrónica de los microtúbulos. a. Microfotografía en la que se muestran los microtúbulos (*flechas*) del huso mitótico en una célula en división. A la *derecha*, los microtúbulos están unidos a los cromosomas. 30 000×. **b.** Microfotografía de microtúbulos (*flechas*) en el axón de una célula nerviosa. En ambas células, los microtúbulos se ven en perfil longitudinal. 30 000×.

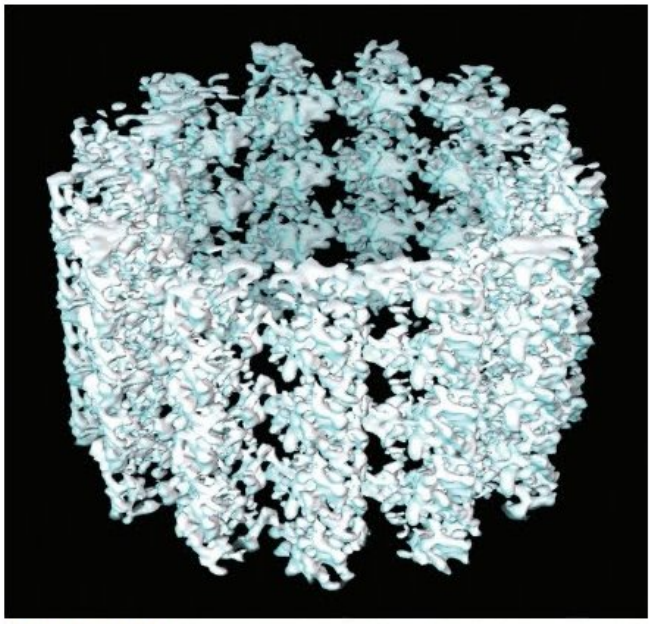

FIGURA 2-43. Reconstrucción tridimensional de un microtúbulo intacto. Esta imagen se obtuvo utilizando microscopía crioelectrónica. Se tomaron imágenes tomográficas de un microtúbulo hidratado congelado y se reconstruyeron digitalmente a una resolución de 8 Å. En este aumento se puede reconocer la estructura helicoidal de las moléculas de tubulina α. 3 250 000× (cortesía del Dr. Kenneth Downing).

ahora se pueden distinguir fácilmente de otros componentes del citoesqueleto celular mediante métodos inmunocitoquímicos que utilizan anticuerpos de tubulina conjugados con colorantes fluorescentes (fig. 2-44).

El movimiento de los orgánulos intracelulares es generado por proteínas moleculares motoras asociadas con microtúbulos.

En las actividades celulares que involucran el movimiento de orgánulos y otras estructuras citoplasmáticas, como las vesículas de transporte, la mitocondria y los lisosomas, los microtúbulos sirven como guías hacia sus destinos correctos. Las **proteínas moleculares motoras** se adhieren a estos orgánulos o estructuras y los arrastran a lo largo de las guías microtubulares (fig. 2-45). La energía necesaria para el movimiento de arrastre deriva de la hidrólisis del ATP. Se han identificado dos familias de proteínas moleculares motoras que permiten el desplazamiento unidireccional:

- Las **dineínas** constituyen una familia de motores moleculares. Se desplazan sobre los microtúbulos **en dirección a su extremo negativo (–)** (sin crecimiento). De esta manera, las dineínas citoplasmáticas pueden transportar orgánulos desde la periferia celular hacia el MTOC. Un miembro de la familia de las dineínas, la **dineína axonémica**, está presente en los cilios y en los flagelos. Se encarga de producir el deslizamiento de un microtúbulo contra otro contiguo en el axonema, lo que permite su movimiento ciliar o flagelar.
- Las **cinesinas**, miembros de la otra familia, se desplazan sobre los microtúbulos **en dirección a su extremo positivo (+)** (con crecimiento); así, son capaces de desplazar orgánulos desde el centro celular hacia la periferia de la célula.

Tanto las dineínas como las cinesinas participan en la mitosis y en la meiosis. En estas actividades, las dineínas mueven los cromosomas a lo largo de los microtúbulos del huso mitótico. Las cinesinas participan al mismo tiempo en el movimiento de los microtúbulos polares. Estos microtúbulos se extienden desde un polo del huso, rebasan la placa ecuatorial de la metafase y se superponen con los microtúbulos que provienen del polo fusal opuesto. Las cinesinas ubicadas entre estos microtúbulos generan un movimiento de deslizamiento que reduce la superposición y, en consecuencia, los dos polos del huso se apartan empujados hacia cada célula hija (fig. 2-46).

Filamentos de actina

Hay filamentos de actina en casi todos los tipos celulares.

Las moléculas de **actina** (42 kDa) son abundantes y pueden constituir hasta el 20% de las proteínas de algunas células no musculares (fig. 2-47). De manera similar a lo que ocurre con la tubulina en los microtúbulos, las moléculas de actina también se ensamblan de forma espontánea mediante la polimerización en una estructura lineal helicoidal para formar filamentos de 6-8 nm de diámetro. Son más finas, cortas y flexibles que los microtúbulos. Las moléculas de actina libres en el citoplasma se denominan ***actina globular*** (**actina G**), en contraste con la actina polimerizada del filamento, que se conoce como ***actina filamentosa*** (**actina F**). Un filamento de actina o microfilamento es una estructura polarizada; su extremo de crecimiento rápido se llama ***extremo positivo*** (**espiculado**) y su extremo de crecimiento lento se conoce como ***extremo negativo*** (**puntiagudo**).

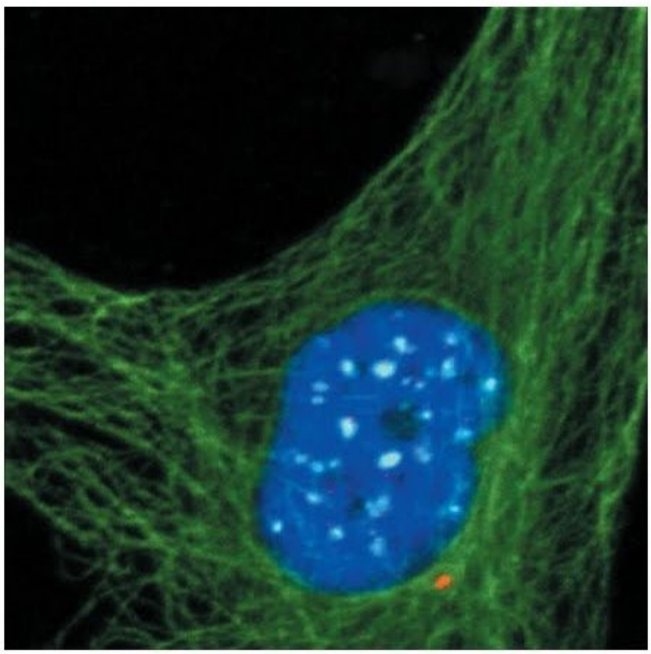

FIGURA 2-44. Tinción de los microtúbulos con colorante fluorescente. En esta imagen de inmunofluorescencia confocal se muestra la organización de los microtúbulos dentro de una célula epitelial en un cultivo de tejido. En este ejemplo, la muestra primero se tiñó mediante inmunotinción con tres anticuerpos primarios contra tubulina (*verde*), centrina (*rojo*) y cinetocoros (*celeste*), y después se incubó con una mezcla de tres anticuerpos secundarios marcados con diferentes colorantes fluorescentes que reconocían los anticuerpos primarios. Los núcleos se tiñeron (*azul oscuro*) con una molécula fluorescente que se intercala en la doble hélice del ADN. Obsérvese que los microtúbulos se concentran en el MTOC o centrosoma (*rojo*), ubicado junto al núcleo. La célula está en la fase S del ciclo celular, como lo indica la presencia tanto de grandes cinetocoros no duplicados como de pares más pequeños de cinetocoros duplicados. 3000× (cortesía de los Dres. Wilma L. Lingle y Vivian A. Negron).

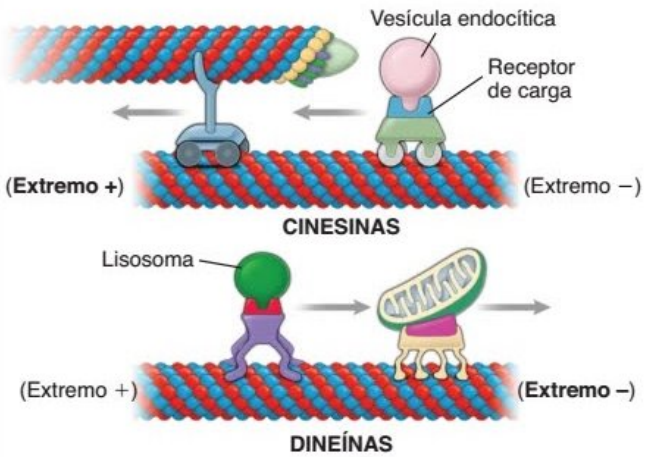

FIGURA 2-45. Proteínas motoras moleculares asociadas con los microtúbulos. Los microtúbulos sirven como guías para las proteínas motoras moleculares. Estas proteínas motoras asociadas con los microtúbulos impulsadas por el trifosfato de adenosina están unidas a estructuras móviles (como los orgánulos) a las que traccionan a lo largo de una pista tubular. Se han identificado dos tipos de motores moleculares: las dineínas, que se mueven a lo largo de los microtúbulos hacia su extremo negativo (–) (hacia el centro de la célula), y las cinesinas, que se mueven hacia su extremo positivo (+) (hacia la periferia de la célula).

La actina se añade preferentemente al extremo positivo del filamento de actina y se disocia del extremo negativo.

El proceso dinámico de la polimerización de la actina, que ocurre principalmente en el extremo positivo, necesita la presencia de **K^+**, **Mg^{2+}** y **ATP**. Una vez que todas las moléculas de actina G se han incorporado al filamento, el ATP se hidroliza en ADP. Sin embargo, la liberación del grupo fosfato de la hidrólisis del ATP no es inmediata, y la forma transitoria de la actina se une al ADP y el grupo fosfato libre persiste en los filamentos (fig. 2-48).

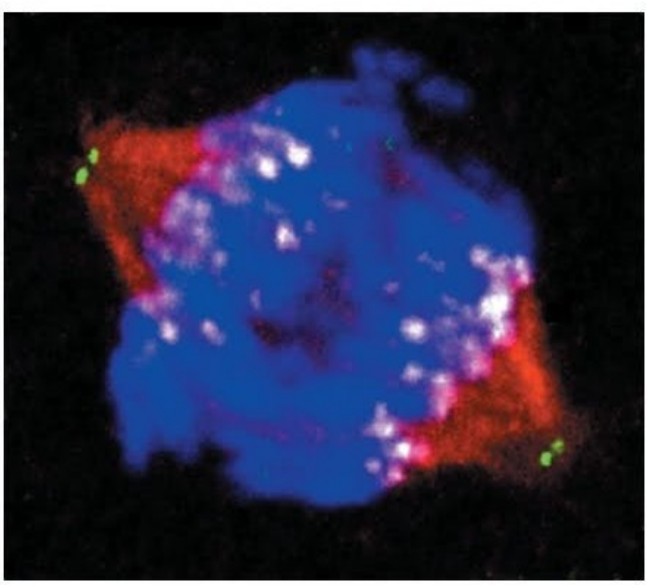

FIGURA 2-46. Distribución de una proteína motora de tipo cinesina en el huso mitótico. En esta imagen de inmunofluorescencia confocal se muestra una célula epitelial de una glándula mamaria durante la anafase de la mitosis. Cada polo del huso mitótico contiene dos centriolos (*verde*). Una molécula de tipo cinesina específica de la mitosis llamada "Eg5" (*roja*) se asocia con el subgrupo de microtúbulos del huso mitótico que conecta los cinetocoros (*blanco*) con los polos del huso. La acción motora de la Eg5 es necesaria para separar las cromátides hermanas (*azul*) en las células hijas. En primer lugar, esta célula se inmunotiñó con tres anticuerpos primarios contra Eg5 (*rojo*), centrina (*verde*) y cinetocoros (*blanco*) y después se incubó con tres anticuerpos secundarios marcados con diferentes colorantes fluorescentes, que reconocen los anticuerpos primarios. Los cromosomas se tiñeron con una molécula fluorescente que se intercala en la doble hélice del ADN. 3500× (cortesía de los Dres. Wilma L. Lingle y Vivian A. Negron.)

En condiciones fisiológicas, las moléculas de actina G se incorporan preferentemente en el extremo positivo y se disocian del extremo negativo del filamento de actina. Así, cada nueva molécula de actina G que se agrega al extremo positivo viaja a lo largo del filamento de actina a medida que se agregan moléculas de actina adicionales detrás de él y, finalmente, sale del filamento de actina por el extremo negativo. Este fenómeno se conoce como ***intercambio rotatorio*** (*véase* fig. 5-5).

Cuando la velocidad a la que se agrega la actina G libre en el extremo positivo es mayor que la tasa de pérdida de la subunidad en el extremo negativo, el filamento parece crecer. A la inversa, cuando la velocidad a la que se agrega la actina G libre es más baja que la de pérdida de la subunidad, el filamento de actina parece reducirse. Cuando la velocidad a la que se agrega la actina G es igual a la velocidad de su disociación en el extremo negativo, la longitud del filamento no cambia. Este estado se conoce como ***estado estacionario del intercambio rotatorio***.

El control y la regulación del proceso de polimerización depende de la concentración local de la actina G y de la interacción de las **proteínas de unión a actina** (**ABP**, ***actin-binding proteins***), lo que puede prevenir o mejorar la polimerización.

Diversas toxinas naturales que se han encontrado y aislado de hongos y esponjas se unen a los filamentos de actina y afectan su polimerización y desensamblado. La **faloidina**, un polipéptido de siete aminoácidos que se encuentra en el hongo de la muerte u oronja mortal (*Amanita phalloides*), inhibe el desensamblado del filamento de actina al estabilizar moléculas de actina adyacentes dentro del filamento. Debido a su fuerte unión a la actina F, las moléculas de faloidina unidas a marcadores fluorescentes se utilizan como reactivos de tinción para la visualización microscópica de los filamentos de actina. Las **citocalasinas** producidas por una variedad de hongos se unen al extremo positivo de los filamentos de actina e impiden el ensamblado del filamento de actina y el desensamblado en ese extremo. La **latrunculina A**, una toxina producida por la esponja del Mar Rojo, *Latrunculia magnifica*, se une a los monómeros de actina G para inhibir su polimerización en filamentos de actina. El **jasplakinolide**, un pequeño compuesto presente en la esponja marina *Jaspis johnstoni*, encontrada en las islas Fiji y Palau, estabiliza los monómeros de actina, por lo que mejora la polimerización y el ensamblado de los filamentos de actina.

Las proteínas de unión a actina son las responsables del ensamblado, el desensamblado y la organización de los filamentos de actina.

Además del control de la velocidad de polimerización de los filamentos de actina, las ABP son responsables de su organización. Por ejemplo, varias proteínas pueden modificar o actuar sobre los filamentos de actina para dotarlas de diversas características específicas:

- Las **proteínas formadoras de fascículos de actina** establecen enlaces cruzados entre los filamentos de actina para que adopten una disposición paralela y así se formen fascículos. Un ejemplo de esta modificación ocurre dentro de las microvellosidades, donde los filamentos de actina establecen enlaces cruzados con proteínas formadoras de fascículos denominadas ***fascina*** y ***fimbrina***. Estos enlaces cruzados proporcionan sostén y rigidez a las microvellosidades.
- Las **proteínas cortadoras de filamentos de actina** cortan los largos filamentos de actina en fragmentos cortos. Un ejemplo de este tipo de proteínas es la **gelsolina**, una ABP de 90 kDa que

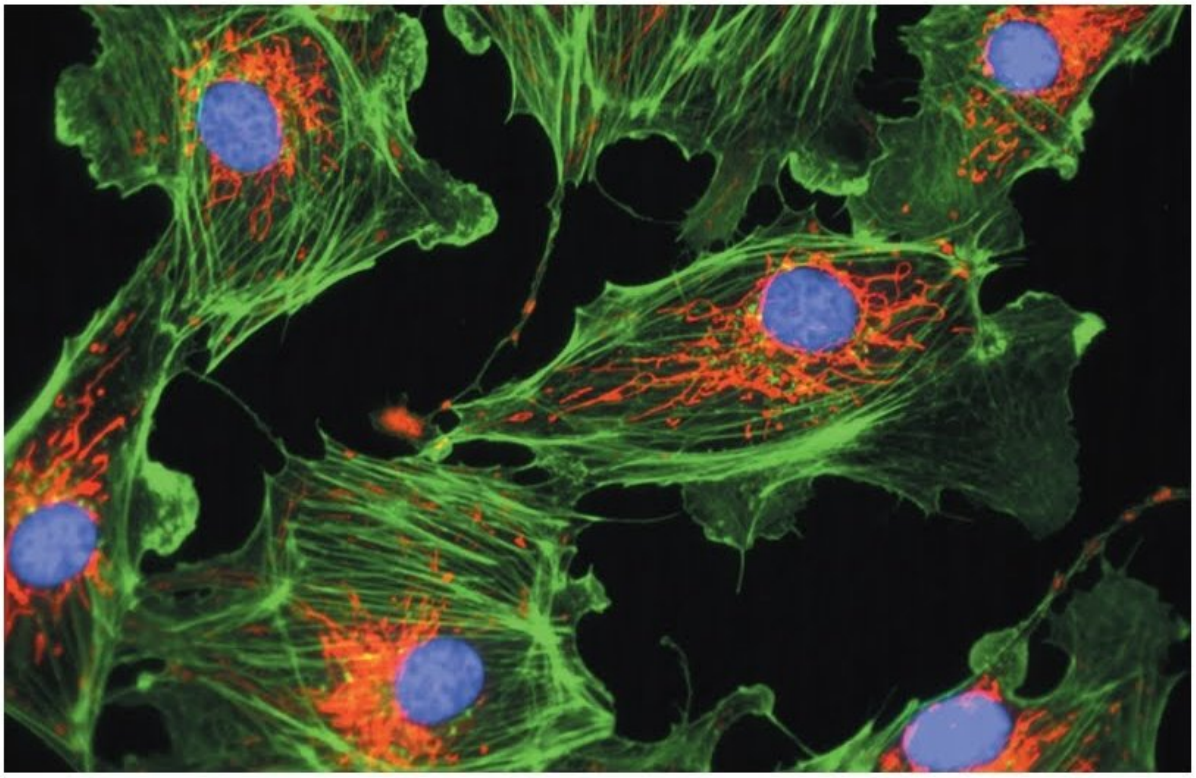

FIGURA 2-47. Distribución de los filamentos de actina en células endoteliales de la arteria pulmonar en cultivo. Las células se tiñeron con NDB falacidina conjugada con el colorante fluoresceína. La falacidina se une a los filamentos de actina y los estabiliza, con lo que evita su despolimerización. Obsérvese la acumulación de filamentos de actina en la periferia de la célula justo por debajo de la membrana plasmática. Estas células también se tiñeron con dos colorantes adicionales: uno selectivo para mitocondrias (MitoTracker Red), que permite la visualización de la mitocondria (*rojo*) en el medio de la célula, y DAPI, que reacciona con el ADN y exhibe una fluorescencia *azul* sobre el núcleo. 3000× (cortesía de Molecular Probes, Inc., Eugene, OR).

en general inicia la polimerización de la actina pero que, cuando hay concentraciones elevadas de Ca^{2+}, produce la fragmentación de los microfilamentos y convierte el gel de actina en un estado más fluido. La **cofilina**, una proteína de 18 kDa implicada en la remodelación rápida del citoesqueleto de actina, corta los filamentos de actina creando extremos libres positivos y negativos que están disponibles para la polimerización o despolimerización de moléculas de actina libres.

- Las **proteínas formadoras de casquetes** bloquean la adición de más moléculas de actina al unirse al extremo libre de un microfilamento. Un ejemplo es la **tropomodulina**, que puede aislarse en células musculares cardíacas y esqueléticas. La tropomodulina se fija al extremo libre de los miofilamentos de actina, con lo que regula la longitud de los filamentos en un sarcómero.

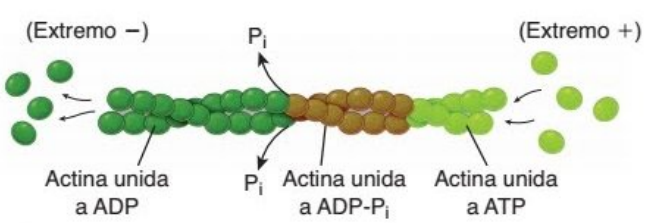

FIGURA 2-48. Polimerización de los filamentos de actina. Los filamentos de actina son estructuras polarizadas. Su extremo de crecimiento rápido se reconoce como *positivo* (+) o *espiculado*; el extremo de crecimiento lento se reconoce como extremo *negativo* (–) o *puntiagudo*. El proceso dinámico de la polimerización de la actina requiere energía en la forma de una molécula de ATP, que se hidroliza en ADP cuando se incorpora una molécula de actina G en el filamento. Los grupos fosfato (P_i) no son liberados de manera inmediata; por lo tanto, en el filamento puede detectarse una forma transitoria de actina unida a ADP-P_i.

- Las **proteínas formadoras de enlaces cruzados en la actina** son las encargadas de establecer los enlaces cruzados entre los filamentos de actina. Un ejemplo de estas proteínas puede encontrarse en el citoesqueleto de los eritrocitos. Diversas proteínas, como la **espectrina**, la **aductina**, la **proteína 4.1** y la **proteína 4.9**, participan en la formación de enlaces cruzados de los filamentos de actina.
- Las **proteínas motoras de la actina** pertenecen a la familia de la miosina, que hidroliza ATP para proporcionar la energía necesaria para el desplazamiento a lo largo de los filamentos de actina desde el extremo negativo hacia el extremo positivo. Algunas células, como las musculares, se caracterizan por el tamaño, la cantidad y la naturaleza de los filamentos y las proteínas motoras de actina que contienen. Existen dos tipos de filamentos (**miofilamentos**) en las células musculares: los filamentos de actina de 6-8 nm (denominados ***filamentos finos***; fig. 2-49) y los filamentos de miosina II de 15 nm (llamados ***filamentos gruesos***), que es la proteína predominante en las células. La **miosina II** es una molécula con dos cabezas y una cola alargada como una varilla. Las relaciones específicas de estructura y función entre la actina, la miosina y otras ABP en la contracción muscular se analizan en el capítulo 11, *Tejido muscular*.

Además de miosina II, las células no musculares contienen **miosina I**, una proteína con un solo dominio globular y una cola corta que se une a otras moléculas o a orgánulos. Algunos estudios exhaustivos han revelado la presencia de una variedad de otras isoformas de miosina no musculares que son responsables de las funciones motoras en numerosas células especializadas, como melanocitos, células absortivas renales e intestinales, conos de crecimiento nervioso y células ciliadas del oído interno.

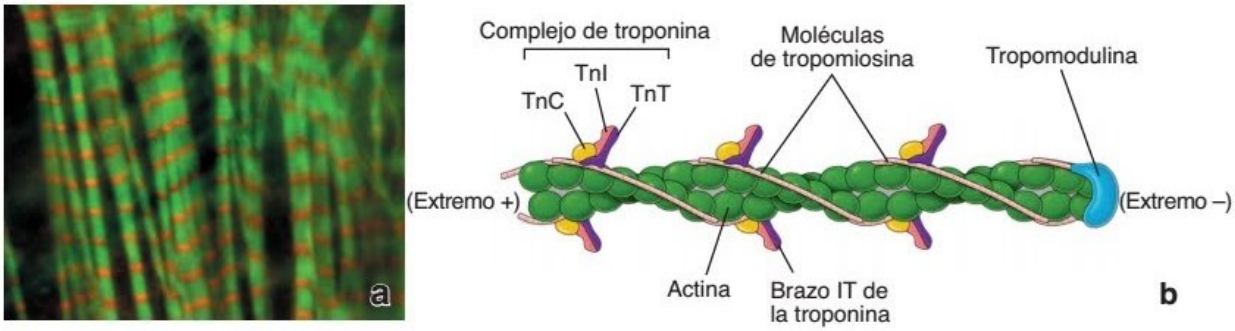

FIGURA 2-49. Organización y estructura de los filamentos finos en las células cardíacas. a. Microfotografía inmunofluorescente de un miocito cardíaco de pollo para identificar la actina (*verde*), se observanan los filamentos finos y la tropomodulina (*rojo*), que muestra la ubicación de los extremos de crecimiento lento (–) de estos filamentos. La tropomodulina se observa como estrías regulares debido a las longitudes y los alineamientos uniformes de los filamentos finos en los sarcómeros. 320×. **b.** Diagrama de un filamento fino. La polaridad de un filamento fino está indicada por el extremo de crecimiento rápido (+) y el extremo de crecimiento lento (–). Para mayor claridad, solo se muestra un segmento del filamento. La tropomodulina se une a la actina y a la tropomiosina en el extremo de crecimiento lento (–). El complejo de troponina se une a cada molécula de tropomiosina cada siete monómeros de actina a lo largo del filamento fino (cortesía de los Dres. Velia F. Fowler y Ryan Littlefield).

Los filamentos de actina participan en una gran variedad de funciones celulares.

Los **filamentos de actina** con frecuencia se agrupan en fascículos cerca de la membrana plasmática. Las funciones de estos filamentos de actina asociados con la membrana incluyen las siguientes:

- **Anclaje y movimiento de proteínas de la membrana.** Los filamentos de actina se distribuyen en redes tridimensionales por toda la célula y son utilizados como estructuras de anclaje dentro de las uniones celulares especializadas, como los contactos o adhesiones focales.
- **Formación del núcleo estructural de las microvellosidades** en las células epiteliales absortivas. Los filamentos de actina también contribuyen a mantener la forma de la superficie celular apical (p. ej., la **red terminal** de los filamentos de actina en la región apical sirve como un conjunto de cables de tensión bajo la superficie celular).
- **Locomoción celular.** La locomoción se logra mediante la fuerza ejercida por los filamentos de actina al polimerizarse a la altura de sus extremos de crecimiento. Muchas células que migran (en particular, las células transformadas de tumores invasivos) utilizan este mecanismo. Como consecuencia de la polimerización de la actina en su **borde de avance**, las células extienden prolongaciones desde sus superficies empujando la membrana plasmática por delante de los filamentos de actina en crecimiento. Mientras el borde de avance se extiende, los filamentos de actina en el **borde terminal** (cola) de la célula se despolimerizan, lo que provoca su retracción. Las extensiones del borde de avance de las células reptantes reciben el nombre de ***lamelipodios***, y contienen fascículos organizados de filamentos de actina en proceso de alargamiento que orientan sus extremos positivos hacia la membrana plasmática.
- **Emisión de evaginaciones celulares.** Este proceso puede observarse en muchas otras células que exhiben pequeñas protrusiones denominadas ***filopodios***, ubicados alrededor de su superficie. Como en los lamelipodios, estas protrusiones contienen aglomeraciones laxas de 10-20 filamentos de actina dispuestos en la misma dirección, de nuevo con sus extremos positivos dirigidos en dirección de la membrana plasmática. Los filamentos de actina también son esenciales para los flujos citoplasmáticos (el movimiento del citoplasma en la forma de corrientes líquidas que puede observarse en las células cultivadas).

En la **listeriosis**, una infección causada por el patógeno *Listeria monocytogenes*, la maquinaria de polimerización de actina de la célula puede ser secuestrada por el patógeno invasor y utilizada para su desplazamiento intracelular y la diseminación por todo el tejido. Después de su incorporación en el fagosoma hospedero (*véase* fig. 2-21), *L. monocytogenes* lisa la membrana del fagosoma y escapa al citoplasma. Dentro del citoplasma, un extremo de la bacteria dispara la polimerización de los filamentos de actina de la célula hospedera, lo que la empuja como un cohete espacial, dejando una cola característica de actina polimerizada detrás. La polimerización de la actina permite que las bacterias pasen a la célula vecina formando protrusiones en la membrana plasmática del hospedero.

Filamentos intermedios

Los **filamentos intermedios** tienen una función de sostén o estructural general. Estos filamentos resistentes se llaman *intermedios* porque su diámetro de 8-10 nm es intermedio entre el de los filamentos de actina y el de los microtúbulos. Casi todos los filamentos intermedios están formados por subunidades con un peso molecular de unos 50 kDa. Hay evidencia que sugiere que muchas de las proteínas estructurales estables en los filamentos intermedios evolucionaron a partir de enzimas muy conservadas, solo con modificaciones genéticas menores.

Los filamentos intermedios están formados por subunidades filamentosas intermedias no polares y muy variables.

A diferencia de las subunidades proteínicas de los microfilamentos y de los microtúbulos, las de los filamentos intermedios muestran una diversidad y especificidad tisular considerable. Además, no tienen actividad enzimática y forman filamentos no polares. En general, los filamentos intermedios tampoco desaparecen y se vuelven a formar de un modo continuo característico de la mayoría de los microtúbulos y los filamentos de actina. Por estas razones, se considera que este tipo de filamentos cumple principalmente una función estructural dentro de la célula y forma el eslabón citoplasmático dentro de un continuo de filamentos citoplasmáticos, nucleares y extracelulares extendido a todos los tejidos (fig. 2-50).

Las **proteínas de los filamentos intermedios** se caracterizan por un **dominio en forma de varilla** central muy conservado con **dominios globulares** muy variables en cada extremo (fig. 2-51). Si bien las diversas clases de filamentos intermedios difieren en cuanto a la secuencia de aminoácidos del dominio en forma de varilla y muestran alguna variación con respecto a sus pesos moleculares, comparten una región homóloga que es importante para el autoensamblado de los filamentos. Los filamentos intermedios se ensamblan a partir de un par de **monómeros helicoidales** que se en-

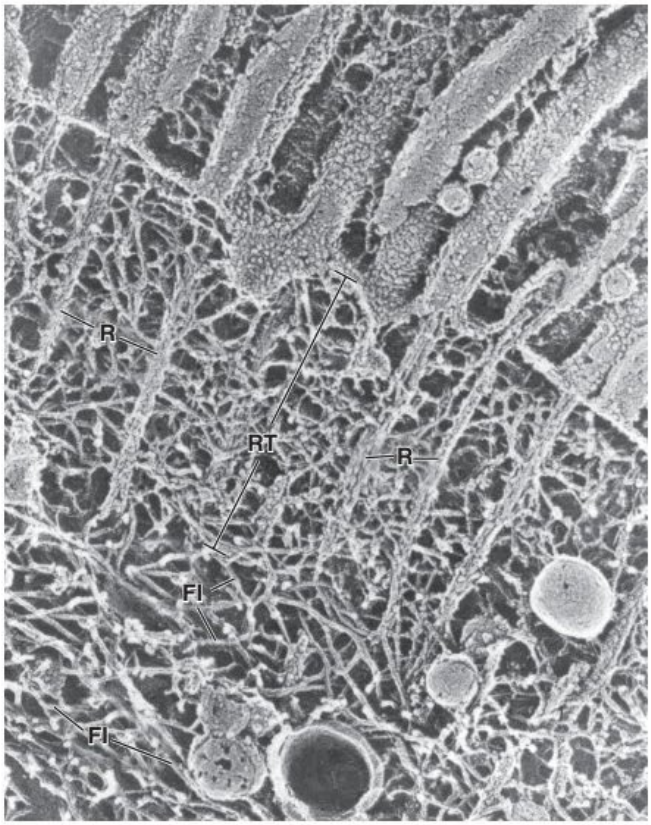

FIGURA 2-50. Microfotografía electrónica de la parte apical de una célula epitelial que muestra filamentos intermedios. En esta microfotografía electrónica, obtenida mediante la técnica de congelación rápida y grabado profundo, se muestra la red terminal (*RT*) de una célula epitelial y los filamentos intermedios subyacentes (*FI*). Los largos núcleos rectos de filamentos de actina o raicillas (*R*) que se extienden desde las microvellosidades establecen uniones cruzadas con una densa red de filamentos de actina que contiene abundantes proteínas fijadoras de actina. La red de filamentos intermedios puede observarse por debajo de la red terminal a la que se fijan los filamentos de actina de las microvellosidades. 47 000× (reimpreso con autorización de Hirokawa N, Keller TC 3rd, Chasan R, et. al. Mechanism of brush border contractility studied by the quick-freeze, deep-etch method. J Cell Biol 1983;96:1325-1336).

roscan entre sí para formar **dímeros superenrollados**. Después, dos dímeros superenrollados se enroscan entre sí de modo antiparalelo (paralelo, pero apuntando en direcciones opuestas) para generar un **tetrámero escalonado** de dos dímeros superenrollados, con lo que queda formada una unidad no polarizada de filamentos intermedios (*véase* fig. 2-51). Cada tetrámero, que actúa como una unidad individual, se alinea a lo largo del eje del filamento. Los extremos de los tetrámeros se unen para formar los extremos libres del filamento. Este proceso de ensamblado proporciona una formación helicoidal escalonada estable en la cual los filamentos son empaquetados y estabilizados adicionalmente por interacciones laterales de unión entre tetrámeros adyacentes.

Los filamentos intermedios son un grupo heterogéneo de elementos del citoesqueleto que se encuentran en varios tipos celulares.

Los filamentos intermedios están organizados en seis clases principales según su estructura génica, su composición proteínica y su distribución celular (tabla 2-3).

- **Clases 1 y 2.** Estos son los grupos más diversos de filamentos intermedios y reciben el nombre de **queratinas** (**citoqueratinas**). Estas clases contienen más de 50 isoformas diferentes y representan la mayoría de los filamentos intermedios (cerca de 54 genes de un total de 70 que codifican filamentos intermedios humanos

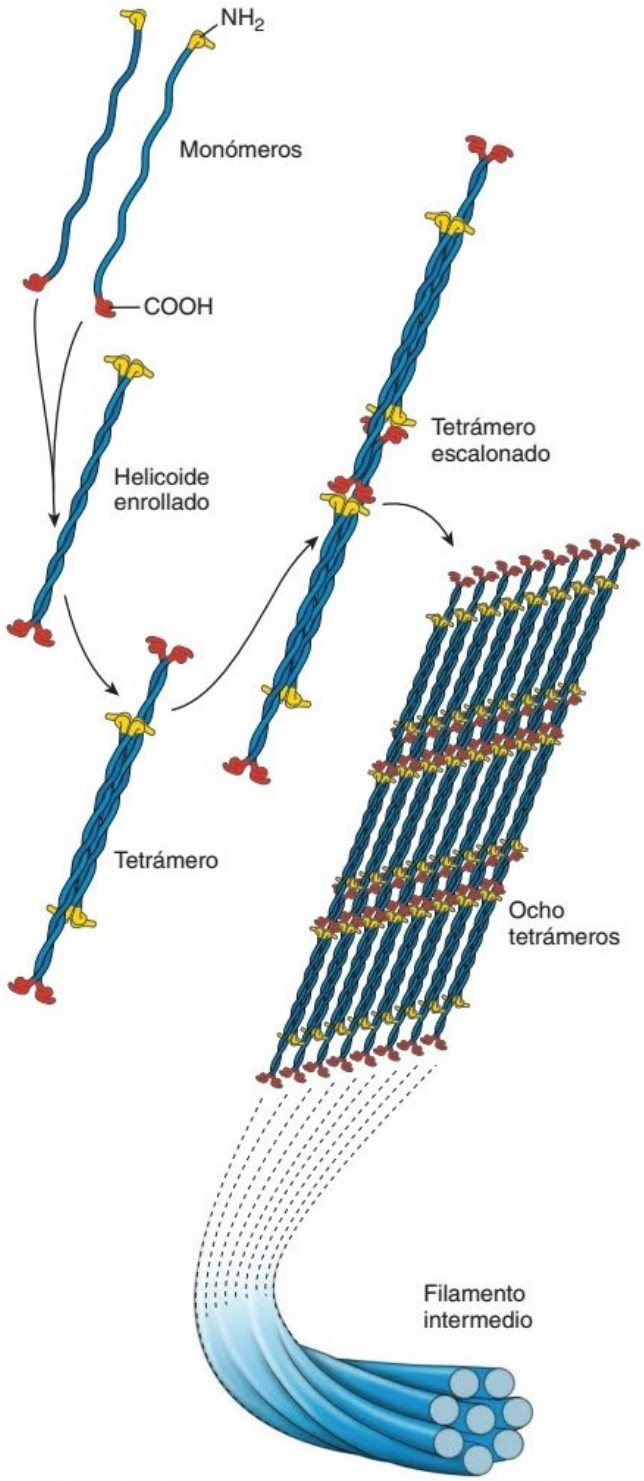

FIGURA 2-51. Polimerización y estructura de los filamentos intermedios. Los filamentos intermedios se autoensamblan a partir de un par de monómeros helicoidales que se enroscan entre sí de forma paralela para producir dímeros estables. Dos dímeros superenrollados se enroscan entre sí de modo antiparalelo para generar un tetrámero escalonado de dos dímeros superenrollados. Este tetrámero forma la unidad no polarizada de los filamentos intermedios. Cada tetrámero, que actúa como una unidad individual, se alinea a lo largo del eje del filamento y se une al extremo libre de la estructura en proceso de alargamiento. Esta matriz helicoidal escalonada es estabilizada adicionalmente por interacciones ligadoras laterales entre tetrámeros contiguos.

están vinculados con las moléculas de queratina). Las queratinas solo se arman en forma de heteropolímeros; una molécula de **citoqueratina ácida** (clase 1) y una molécula de **citoqueratina básica** (clase 2) forman un heterodímero. Cada par de queratinas

TABLA 2-3 **Clases de filamentos intermedios, su ubicación y enfermedades asociadas**

Tipo de proteína	Peso molecular (kDa)	Ubicación	Ejemplos de enfermedades asociadas
Clases 1 y 2: queratinas			
Citoqueratinas ácidas	40-64	Todas las células epiteliales	Epidermólisis ampollosa simple
Citoqueratinas básicas	52-68	Todas las células epiteliales	Trastornos queratodérmicos causados por mutaciones de la queratina Distrofia corneana de Meesmann
Clase 3: vimentina y seudovimentina			
Vimentina	55	Células de origen mesenquimatoso (como células endoteliales, miofibroblastos, algunas células musculares lisas) y algunas células de origen neuroectodérmico	Miopatía relacionada con la desmina (MRD) Miocardiopatía dilatada Enfermedad de Alexander Esclerosis lateral amiotrófica (ELA)
Desmina	53	Células musculares; se polimeriza con nestina, sinemina y paranemina	
Proteína ácida fibrilar glial (GFAP)	50-52	Células de la glía (sobre todo astrocitos y, en menor medida, células ependimarias), células de Schwann, células gliales entéricas, células satélite de los ganglios sensitivos y pituicitos	
Periferina	54	Neuronas periféricas	
Clase 4: neurofilamentos			
Neurofilamentos L (NF-L)	68	Neuronas Se copolimerizan con NF-M o NF-H	Enfermedad de Charcot-Marie-Tooth Enfermedad de Parkinson
Neurofilamentos M (NF-M)	110	Neuronas Se copolimerizan con NF-L	
Neurofilamentos H (NF-H)	130	Neuronas Se copolimerizan con NF-L	
Nestina	240	Células madre neurales, algunas células de origen neuroectodérmico, células musculares Se copolimerizan con desmina	
α-internexina	68	Neuronas	
Sinemina α/β[a]	182	Células musculares Se copolimerizan con desmina	
Sincoilina	64	Células musculares	
Paranemina	178	Células musculares Se copolimerizan con desmina	
Clase 5: laminas			
Lamina A/C[b]	62-72	Núcleos de todas las células nucleadas	Distrofia muscular de Emery-Dreifuss
Lamina B	65-68	Núcleos de todas las células nucleadas	Distrofia muscular de las cinturas escapulares y pélvicas
Clase 6: filamentos perlados			
Faquinina (CP49)[c]	49	Fibras celulares del cristalino Se copolimerizan con filesina	Cataratas de inicio juvenil Cataratas congénitas
Filensina (CP115)	115	Fibras celulares del cristalino Se copolimerizan con faquinina	

[a]Las sineminas α y β son dos transcritos alternativos del gen *DMN*.

[b]La lamina C es un producto de corte y empalme de la lamina A.

[c]El peso molecular del heterodímero de filesina/faquinina es de 131 kDa.

es característico de un tipo particular de epitelio; sin embargo, algunas células epiteliales pueden expresar más de un par. Los filamentos de queratina se encuentran en diferentes células de origen epitelial y se dividen en tres grupos de expresión: **queratinas de epitelio simple**, **queratinas de epitelio estratificado** y **queratinas estructurales**, también llamadas ***queratinas duras***. Estas últimas se encuentran en los apéndices de la piel, como el cabello y las uñas. Los filamentos de queratina abarcan todo el citoplasma de las células epiteliales y, mediante los desmosomas, se conectan con los filamentos de queratina de las células adyacentes. Las subunidades de queratina no se copolimerizan con otras clases de filamentos intermedios; por lo tanto, forman un sistema de reconocimiento citoespecífico e histoespecífico bien definido.

- **Clase 3.** Este grupo contiene cuatro proteínas: la **vimentina**, la proteína de filamento intermedio de distribución más amplia en el cuerpo, y las proteínas similares a la vimentina, como la **desmina**, la **GFAP** y la **periferina**. Estas representan una familia diversa de filamentos citoplasmáticos encontrada en numerosos tipos de células. A diferencia de las queratinas, las proteínas de clase 3 (con excepción de la desmina) forman preferiblemente filamentos homopoliméricos que contienen un solo tipo de proteína intermedia. La vimentina es el filamento intermedio más abundante y se encuentra en todas las células derivadas del mesodermo, incluidos los fibroblastos (fig. 2-52); la desmina es característica de las células musculares; la GFAP se encuentra en las células de la glía (muy específicas para los astrocitos), y la periferina está presente en muchas neuronas periféricas.
- **Clase 4.** Históricamente, este grupo se denominó ***neurofilamentos***; contienen proteínas de filamentos intermedios que se expresan sobre todo en los axones de las neuronas. Los tres tipos de proteínas de neurofilamentos tienen peso molecular diferente: **NF-L** (proteína de pesos molecular bajo), **NF-M** (proteína de peso molecular medio) y **NF-H** (proteína de peso molecular alto). Se copolimerizan para formar un heterodímero que contiene una molécula de NF-L y una de las otras dos proteínas. Las tres proteínas en conjunto forman neurofilamentos que se extienden desde el cuerpo celular hacia los extremos de los axones y las dendritas, proporcionando así sostén estructural. Sin embargo, los genes para las proteínas de clase 4 también codifican otras proteínas de filamentos intermedios. Estas incluyen la **nestina** y la **internexina-α** en las neuronas, así como la **sinemina**, la **sincoilina** y la **paranemina** en las células musculares. Los miembros de este grupo copolimerizan preferentemente como heteropolímeros.
- **Clase 5.** Las **laminas**, específicamente las nucleares, forman una estructura de tipo reticular que está relacionada con la envoltura nuclear. Las laminas están representadas por dos tipos de proteínas: la **lamina A** y la **lamina B**. A diferencia de otros tipos de filamentos intermedios encontrados en el citoplasma, las laminas se localizan dentro del nucleoplasma de casi todas las células diferenciadas en el cuerpo. En la página 88 se describen su estructura y función.
- **Clase 6.** Este es un grupo específico de filamentos intermedios del cristalino del ojo o **"filamentos perlados"** que contienen dos proteínas: **faquinina** y **filensina**. El aspecto superficial perlado periódico de estos filamentos se atribuye a la estructura globular del extremo carboxiterminal de la molécula de filensina, que se proyecta hacia afuera del centro del filamento ensamblado.

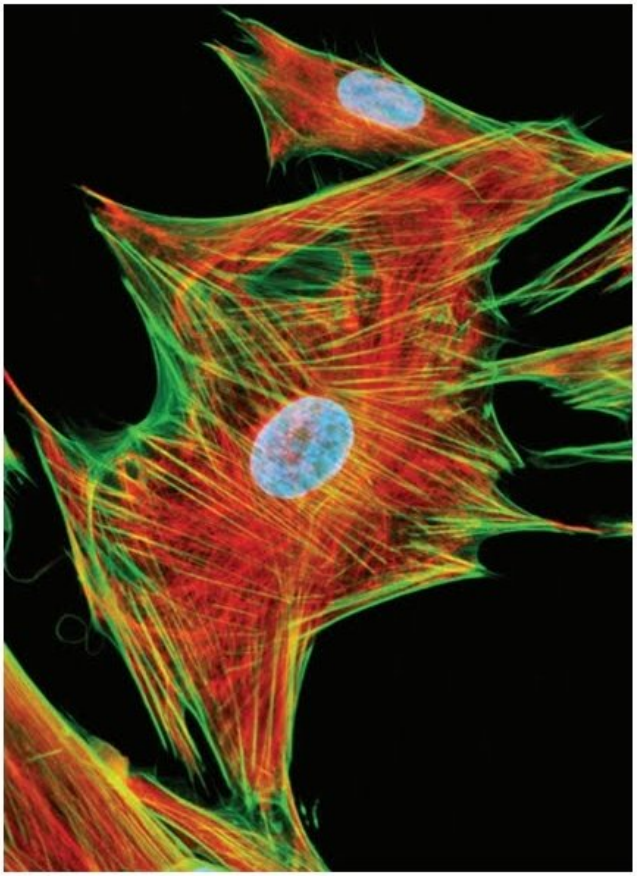

FIGURA 2-52. Distribución de los filamentos intermedios en fibroblastos pulmonares fetales humanos. La distribución de la vimentina (*rojo*) y los filamentos de actina (*verde*) se muestra en fibroblastos cultivados de pulmón fetal humano. La vimentina es una proteína de filamento intermedio expresada en todas las células de origen mesenquimatoso. En fibroblastos cultivados, los filamentos de vimentina se ven en el centro del citoplasma celular, mientras que los filamentos de actina se agrupan principalmente cerca de la superficie celular. La imagen inmunofluorescente se obtuvo mediante técnicas de inmunofluorescencia indirecta en las que los filamentos de vimentina fueron tratados con anticuerpos primarios antivimentina de ratón, seguidos por anticuerpos secundarios de cabra antirratón conjugados con el colorante fluorescente rojo Texas. Los filamentos de actina recibieron una coloración de contraste con faloidina conjugada con un colorante fluorescente verde. Los núcleos se tiñeron de *azul* con colorante fluorescente de Hoechst. 3500× (reimpreso con autorización de Michael W. Davidson, Florida State University).

Las proteínas asociadas con los filamentos intermedios son esenciales para la integridad de las uniones célula-célula y célula-matriz extracelular.

Diversas **proteínas relacionadas con los filamentos intermedios** funcionan dentro del citoesqueleto como partes integrales de la arquitectura molecular de las células. Algunas proteínas, como la **familia de las plectinas**, tienen sitios de unión para filamentos de actina, microtúbulos y filamentos intermedios y, por lo tanto, son importantes para el ensamblado correcto del citoesqueleto. Las **laminas**, los filamentos intermedios situados en el núcleo, se asocian con muchas proteínas de la membrana nuclear interna, incluyendo la **emerina**, el **receptor de lamina B**, la **nurima** y varios **polipéptidos asociados con la proteína de la lamina**. Algunas de estas proteínas tienen sitios de unión múltiples para filamentos intermedios, actina, cromatina y proteínas de señalización; por lo tanto, cumplen funciones en la organización cromatínica, en la expresión génica, en la arquitectura nuclear y en la señalización celular, y proporcionan un enlace indispensable entre el nucleoesqueleto y el citoesqueleto. Otra importante familia de proteínas asociadas con los filamentos intermedios está constituida por las **desmoplaquinas**, **proteínas similares a desmoplaquinas** y **placoglobinas**. Estas proteínas forman las placas de adhesión para los filamentos intermedios, una parte esencial de los **desmosomas** y los **hemidesmosomas**. La interacción de los filamentos intermedios con las uniones célula-célula y célula-matriz extracelular proporciona rigidez y resistencia mecánica contra las fuerzas extracelulares. En la tabla 2-4 (p. 77) se resumen las características de los tres tipos de filamentos del citoesqueleto.

Centriolos y centros organizadores de microtúbulos

Los centriolos representan el punto focal alrededor del cual se ensamblan los MTOC.

Los **centriolos**, visibles con el microscopio óptico, son un par de cilindros citoplasmáticos cortos, con forma de varilla, formados por **nueve tripletes de microtúbulos**. En las células en reposo, los

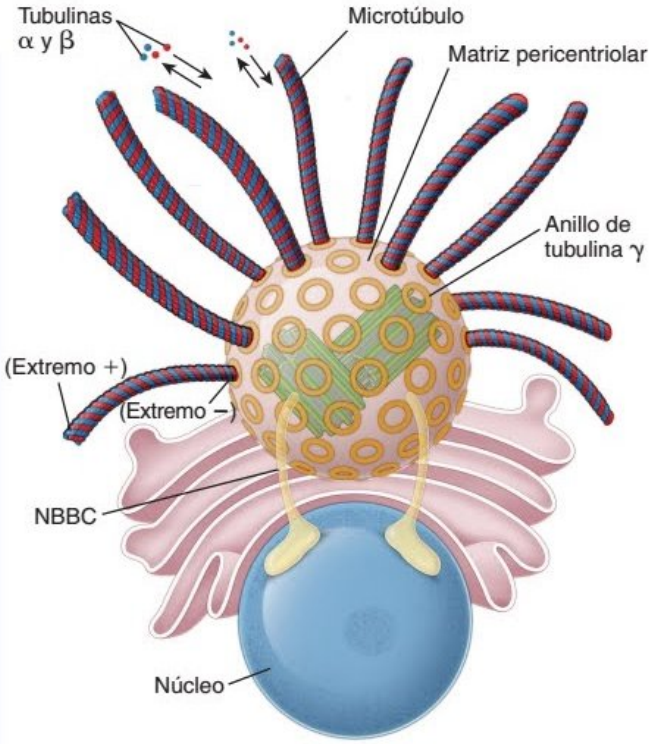

FIGURA 2-53. Estructura del centro organizador de microtúbulos (MTOC). En este diagrama se muestra la ubicación del MTOC en relación con el núcleo y el aparato de Golgi. En algunas especies, el MTOC está unido a la envoltura nuclear mediante una proteína contráctil, el NBBC. El MTOC contiene los centriolos y una matriz proteínica amorfa con abundantes anillos de tubulina γ. Cada anillo de tubulina γ sirve como sitio de nucleación para el crecimiento de un solo microtúbulo. Obsérvese que el extremo negativo (–) del microtúbulo permanece unido al MTOC y el extremo positivo (+) representa el extremo de crecimiento orientado hacia la membrana plasmática. *NBBC*, conector núcleo-cuerpo basal.

centriolos presentan una **orientación ortogonal**: un centriolo del par se dispone en ángulo recto con respecto al otro. Los **centriolos** suelen encontrarse cerca del núcleo, a menudo parcialmente rodeados por el aparato de Golgi y asociados con una zona de **material pericentriolar** denso y amorfo. La región de la célula que contiene los centriolos y el material pericentriolar recibe el nombre de ***centro organizador de los microtúbulos*** o ***centrosoma*** (fig. 2-53). El MTOC es la región donde se forma la mayor parte de los microtúbulos y desde donde se dirigen a sus destinos específicos dentro de la célula. Por lo tanto, el MTOC controla la cantidad, polaridad, dirección, orientación y organización de los microtúbulos formados durante la interfase del ciclo celular. Durante la mitosis, los MTOC duplicados sirven como polos del huso mitótico. El desarrollo del MTOC en sí mismo depende solo de la presencia de centriolos. Cuando no hay centriolos, los MTOC desaparecen y la formación de los microtúbulos experimentan alteraciones graves (cuadro 2-2; p. 76).

La matriz pericentriolar del MTOC contiene numerosas estructuras con forma de anillo que comienzan la formación de microtúbulos.

El MTOC contiene centriolos y una matriz pericentriolar amorfa de más de 200 proteínas, incluida la tubulina γ que se organiza en estructuras con forma de anillo. Cada **anillo de tubulina γ** sirve como punto de inicio (sitio de nucleación) para el crecimiento de un microtúbulo que es ensamblado a partir de los dímeros de tubulina; los dímeros de tubulina α y β son añadidos con una orientación específica al anillo de tubulina γ. El extremo negativo del microtúbulo queda fijado al MTOC y el positivo representa el extremo de crecimiento dirigido hacia la membrana plasmática (*véase* fig. 2-53).

Los centriolos proporcionan cuerpos basales para los cilios y los flagelos y alinean el huso mitótico durante la división celular.

Si bien los centriolos fueron descubiertos hace más de un siglo, sus funciones precisas, su replicación y su forma de ensamblarse siguen siendo objeto de una intensa investigación. Las funciones conocidas de los centriolos pueden organizarse en dos categorías:

- **Formación de cuerpos basales.** Una de las funciones importantes del centriolo es formar los cuerpos basales, necesarios para el ensamblado de los cilios y los flagelos (fig. 2-54). Los cuerpos basales se producen por la formación *de novo* sin contacto con los centriolos preexistentes (**mecanismo acentriolar**) o por la duplicación de centriolos existentes (**mecanismo centriolar**). Cerca del 95% de los centriolos se forman a través de la vía acentriolar. Ambas vías dan lugar a múltiples precursores inmediatos de los centriolos, conocidos como ***procentriolos***, que maduran a medida que migran al sitio apropiado cerca de la membrana celular apical, donde se convierten en **cuerpos basales** (fig. 2-55). El

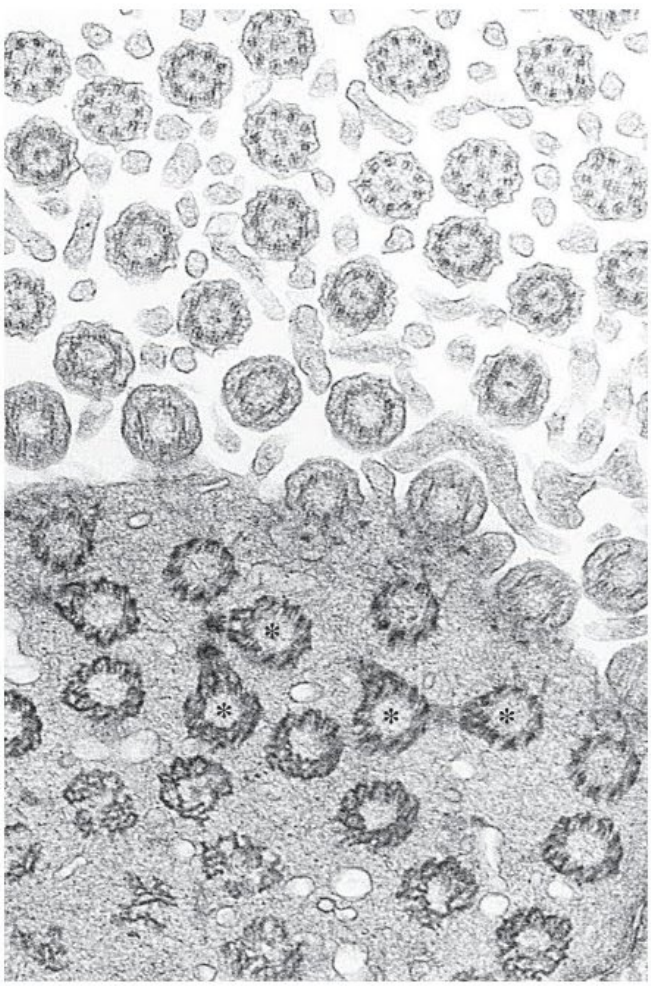

FIGURA 2-54. Cuerpos basales y cilios. En esta microfotografía electrónica se muestran los cuerpos basales y los cilios seccionados transversalmente como se observan en un corte oblicuo a través de la región apical de una célula ciliada de las vías respiratorias. Obsérvese la disposición de los microtúbulos de los cilios en un patrón 9 + 2, en el que 9 microtúbulos en la periferia de los cilios rodean a 2 microtúbulos centrales. Los cuerpos basales carecen del par tubular central. En varios cortes transversales se puede observar que desde el cuerpo basal se proyecta lateralmente el pedículo basal (*asteriscos*). 28 000× (cortesía de Patrice C. Abell-Aleff).

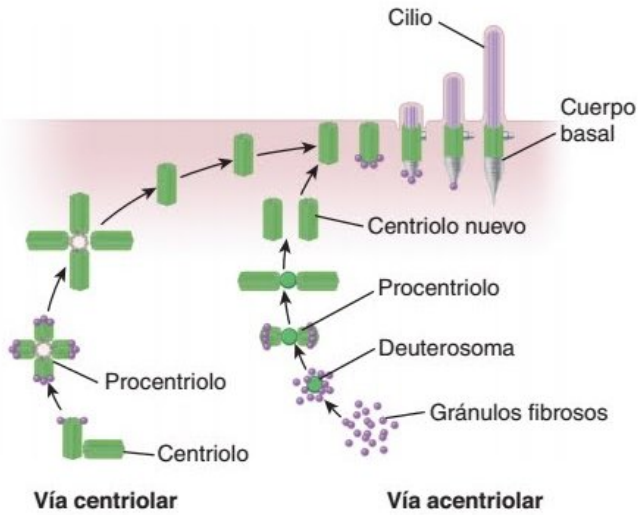

FIGURA 2-55. Dos vías para la formación de los cuerpos basales. En la vía centriolar, un par de centriolos existentes sirven como centro organizador para la duplicación de nuevos centriolos. A través de esta vía, las células ciliadas tienen la capacidad de ensamblar una gran cantidad de centriolos cerca de un centriolo maduro. En la vía acentriolar, que desempeña un papel importante en la formación de cuerpos basales en las células ciliadas, se forman nuevos centriolos *de novo* a partir de gránulos fibrosos ubicados cerca de estructuras no microtubulares llamadas *deuterosomas*. Ambas vías dan lugar a procentriolos, que maduran a medida que migran al sitio apropiado cerca de la membrana celular apical, donde se convierten en cuerpos basales. Los gránulos fibrosos contribuyen a la formación de la raicilla estriada (basado en Hagiwara H, Ohwada N, Takata K. Cell biology of normal and abnormal ciliogenesis in the ciliated epithelium. Int Rev Cytol 2004;234:101-139).

cuerpo basal actúa como un centro organizador para un cilio. Los microtúbulos crecen hacia arriba desde el cuerpo basal, empujan la membrana celular hacia afuera y se alargan para formar el cilio maduro. El proceso de duplicación del centriolo se describe más adelante en la página 75.

- **Formación del huso mitótico.** Durante la mitosis, la posición de los centriolos determina la ubicación de los polos del huso mitótico. Los centriolos también son necesarios para la formación de un MTOC completamente funcional, el cual nuclea los microtúbulos asociados con el huso mitótico. Por ejemplo, los **microtúbulos astrales** se forman alrededor de cada centriolo distribuidos en forma de estrella. Estos son cruciales para establecer el eje del huso mitótico en desarrollo. En algunas células animales, el mismo huso mitótico (principalmente los microtúbulos cinetocóricos) se forma mediante mecanismos independientes del MTOC y está compuesto por microtúbulos que se originan a partir de cromosomas. Datos experimentales recientes indican que, en ausencia de centriolos, los microtúbulos astrales no se desarrollan, causando errores en la orientación del huso mitótico (fig. 2-56). Por lo tanto, el papel principal de los centriolos en la mitosis es posicionar adecuadamente el huso mitótico mediante el reclutamiento del MTOC, desde el cual pueden crecer los microtúbulos astrales y establecer el eje para el huso en desarrollo.

La característica más importante de los centriolos es la organización cilíndrica en tripletes de microtúbulos con proteínas asociadas.

El MET muestra que cada centriolo con forma de varilla tiene unos 0.2 mm de largo y está formado por **nueve tripletes de microtúbulos** que se orientan paralelos al eje mayor del orgánulo y que corren en haces ligeramente retorcidos (fig. 2-57). Los tres microtúbulos del triplete están fusionados y comparten una pared en común con los microtúbulos contiguos. El más interno, o **microtúbulo A**, es un anillo completo de 13 protofilamentos que contienen dímeros de tubulina α y β; el intermedio y el externo, los **microtúbulos B y C**, respectivamente, tienen forma de "C" porque comparten los dímeros de tubulina entre sí y con el microtúbulo A. Los microtúbulos de los tripletes no tienen la misma longitud. El microtúbulo C del triplete suele ser más corto que el A y el B.

Los tripletes de microtúbulos del centriolo rodean una luz interna. La parte distal de la luz (alejada del núcleo) contiene una proteína fijadora de 20 kDa de Ca^{2+}, la **centrina** (fig. 2-58). La parte proximal de la luz (cercana al núcleo) está recubierta de **tubulina γ**, que proporciona la plantilla para la organización del triplete de microtúbulos. Además, una familia de moléculas de **tubulina δ**, ε, ξ y η descubiertas recientemente, así como los complejos proteínicos de **pericentrina**, también se localizan en los centriolos. Otras proteínas, como la **proteína p210**, forman un anillo de moléculas que al parecer vinculan el extremo distal del centriolo con la membrana plasmática. Se han identificado conexiones filamentosas entre el par de centriolos en los linfocitos humanos. En otros organismos, dos

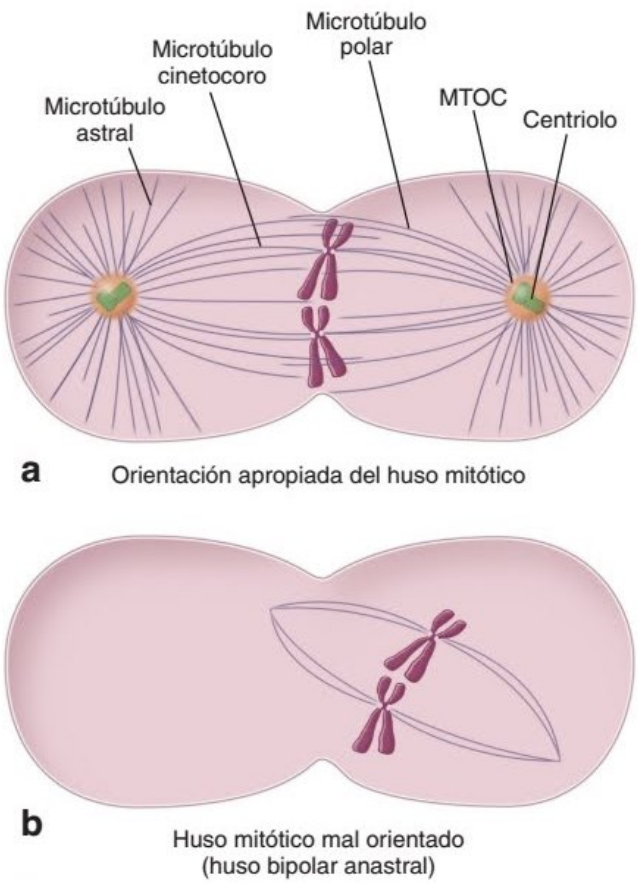

FIGURA 2-56. Huso mitótico durante la división celular normal y en células que carecen de centriolos. a. En este diagrama se muestra la orientación del huso mitótico en una célula normal en mitosis. Obsérvense las posiciones de los centriolos y la distribución de los microtúbulos del huso. *MTOC*, centros organizadores de microtúbulos. **b.** En una célula sin centriolos, la mitosis ocurre, pero se forma un huso mitótico que contiene solo microtúbulos cinetocóricos. Así, ambos polos del huso mitótico carecen de microtúbulos astrales que lo posicionen en el plano apropiado durante la mitosis. Este huso mal orientado se denomina *huso bipolar anastral* (basado en Marshall WF, Rosenbaum JL. How centrioles work: lessons from green yeast. Curr Opin Cell Biol 2000;12:119-125).

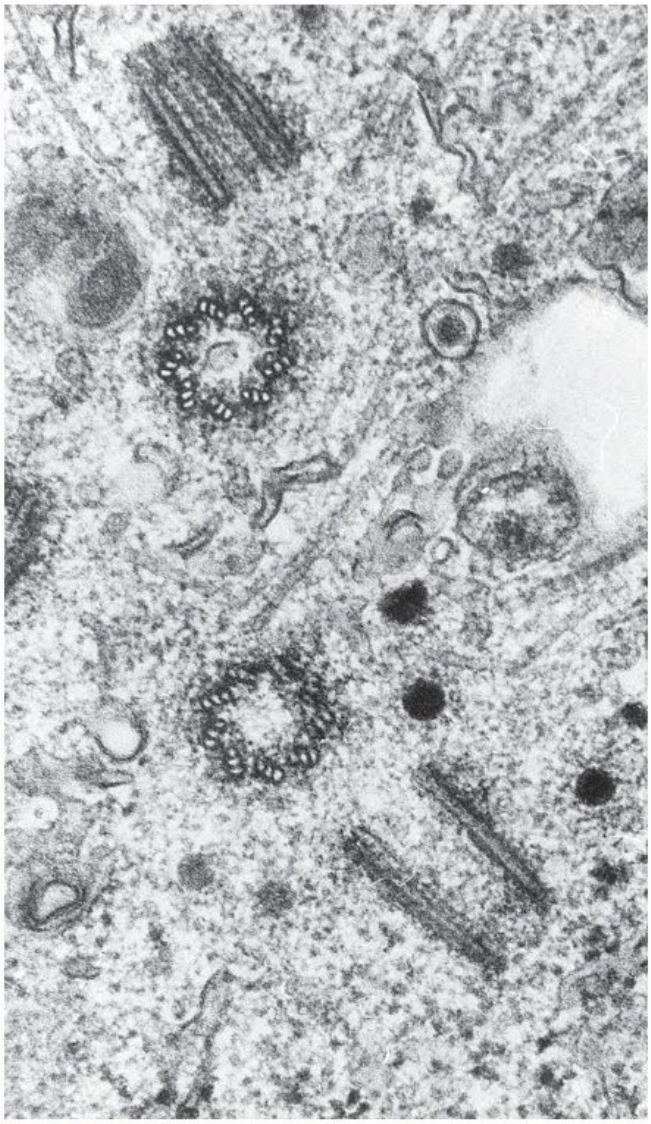

FIGURA 2-57. Micrografía electrónica donde se muestran centriolos padre e hijo en un fibroblasto. Obsérvese que el corte transversal del centriolo en cada par revela la configuración de tripletes de microtúbulos. El centriolo *abajo a la derecha* representa una sección longitudinal medial, mientras que el centriolo *arriba a la izquierda* se seccionó también longitudinalmente, pero a lo largo del plano de su pared. 90 000× (cortesía de los Dres. Manley McGill, D. P. Highfield, T. M. Monahan y Bill R. Brinkley).

puentes proteínicos, las **fibras de conexión proximales** y **distales**, conectan entre sí los centriolos en un par (*véase* fig. 2-58).

En las células en división, estas conexiones participan en la distribución de los centriolos hacia cada célula hija. En algunos organismos, el extremo proximal de cada centriolo está fijado a la envoltura nuclear por medio de proteínas contráctiles denominadas ***conectores núcleo-cuerpo basal*** (**NBBC**, ***nucleus-basal body connectors***). Su función es unir el centriolo con los polos del huso mitótico durante la mitosis. En las células humanas, la conexión núcleo-centrosoma parece mantenerse mediante estructuras filamentosas del citoesqueleto. Una característica distintiva de los centriolos de los mamíferos es la diferencia entre los centriolos individuales en el par. Un centriolo (denominado ***centriolo maduro***) contiene procesos satélites pediculados y apéndices laminados cuyas funciones aún se desconocen (*véase* fig. 2-58). El otro centriolo (conocido como ***centriolo inmaduro***) no tiene satélites ni apéndices.

La duplicación del centrosoma está sincronizada con los acontecimientos del ciclo celular y vinculada con la ciliogénesis.

La dinámica centrosómica, como la duplicación o la formación de cuerpos basales para la ciliogénesis, está sincronizada con la progresión del ciclo celular. Los cilios se ensamblan durante la fase G_1; son más abundantes en G_0 y se desensamblan antes de que la célula ingrese en la fase M del ciclo celular. Estos fenómenos están representados en la figura 2-59, donde se muestra una asociación entre la duplicación del centrosoma, la formación de cilios primarios y la progresión a lo largo del ciclo celular.

Dado que la célula hija recibe solo un par de centriolos después de la división celular, las células hijas deben duplicar los centriolos existentes antes de dividirse. En la mayoría de las células somáticas, la duplicación de los centriolos comienza cerca de la transición entre las fases G_1 y S del ciclo celular. Este acontecimiento está estrechamente asociado con la activación del **complejo ciclina E-Cdk2** durante la fase S del ciclo celular (*véase* fig. 3-11). Este complejo fosforila directamente la proteína chaperona nuclear **nucleofosmina/B23**, que es responsable del inicio de la duplicación de los centriolos.

En la mayoría de las células, la duplicación comienza con la división del par de centriolos, seguida de la aparición de una pe-

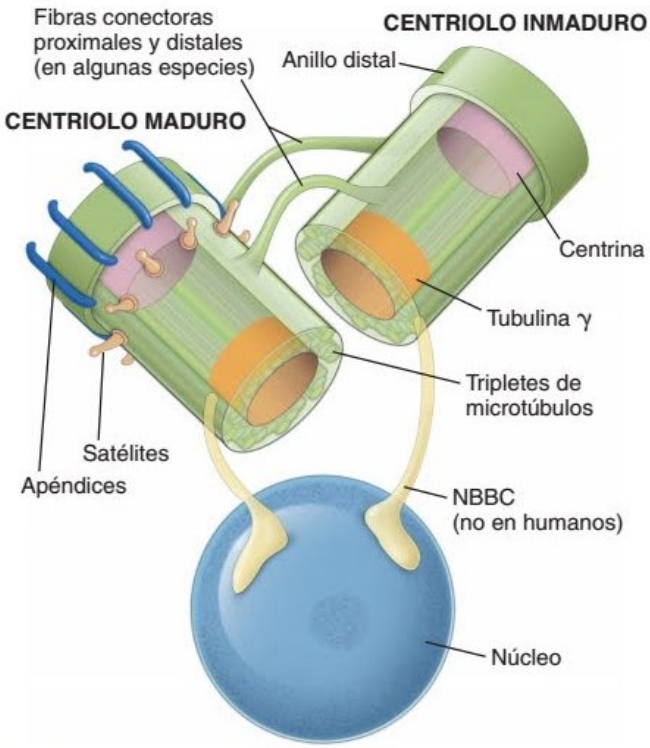

FIGURA 2-58. Estructura esquemática de los centriolos. En las células que no están en división, los centriolos se disponen en pares en los que un centriolo se alinea en ángulo recto con el otro. Un centriolo también es más maduro (generado al menos dos ciclos celulares antes) que el otro, que fue generado en el ciclo celular previo. El centriolo maduro se caracteriza por la presencia de satélites y apéndices. Los centriolos se ubican muy cerca del núcleo. Los componentes básicos de cada centriolo son tripletes de microtúbulos que forman la estructura cilíndrica que rodea la luz interna. La parte proximal de la luz está revestida de tubulina γ, la cual proporciona el patrón para la nucleación y la organización de los tripletes microtubulares. La parte distal de cada luz contiene la proteína centrina. En algunas especies, dos puentes proteínicos, el proximal y el distal que conectan fibras, conectan cada centriolo en un par. En algunas especies, pero no en los seres humanos, el extremo proximal de cada centriolo está unido a la cubierta nuclear mediante la proteína contráctil conocida como *conector núcleo-cuerpo basal* (*NBBC*).

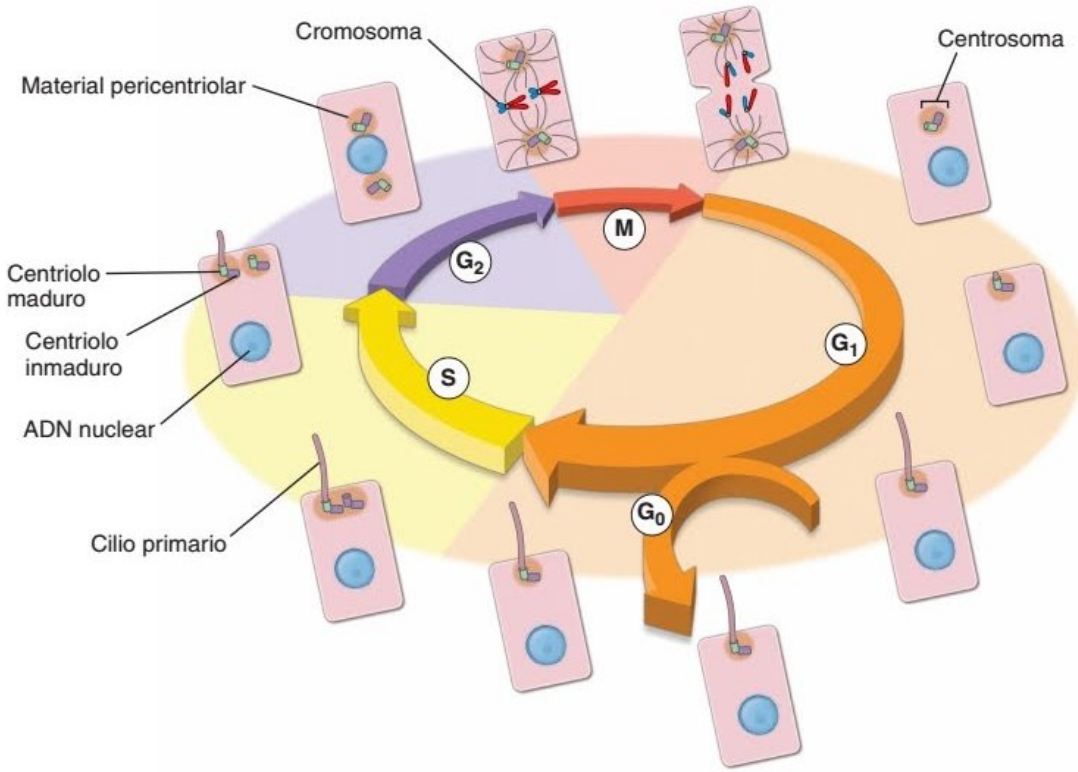

FIGURA 2-59. Relación de la duplicación del centrosoma y la formación del cilio primario con el ciclo celular. Una vez que una célula emerge de la mitosis, tiene un solo centrosoma (centro organizador de microtúbulos [MTOC]) rodeado de material pericentriolar amorfo. La formación primaria del cilio ocurre primero durante la fase G_1, en la cual el centrosoma migra hacia la membrana celular e inicia el proceso de ciliogénesis. Las proteínas estructurales y de transporte necesarias para construir el axonema del cilio primario (9 + 0) se producen y activan directamente en la parte superior del centriolo maduro. Durante el final de la fase G_1, así como en G_0, el cilio primario funciona como una antena receptora externa que detecta e interpreta las señales del entorno extracelular. En la mayoría de las células somáticas, la duplicación de los centriolos comienza cerca de la transición entre las fases G_1 y S del ciclo celular. Durante la fase tardía de G_2, los centriolos alcanzan su plena madurez, mientras que el cilio primario es desensamblado. Esto permite que los centriolos migren fuera de la membrana celular y participen en la formación del huso mitótico. Una vez que se completa la división celular, los centriolos pueden proceder al reensamblado ciliar en la fase G_1 (basado en Santos N, Reiter JF. Building it up and taking it down: the regulation of vertebrate ciliogenesis. Dev Dyn 2008;237:1972-1981).

queña masa de material fibrilar o granular en el extremo proximal lateral de cada centriolo original. Dado que el par de centriolos existente sirve como centro para la formación del nuevo orgánulo, este proceso de duplicación centriolar se conoce como ***vía centriolar*** (*véase* fig. 2-55).

En esta vía, los **gránulos fibrosos** se fusionan en estructuras esféricas densas llamadas ***deuterosomas***, que dan lugar al **procentriolo** (o brote), el cual se alarga gradualmente para formar un apéndice en ángulo recto respecto del progenitor (*véase* fig. 2-55). Los microtúbulos comienzan a desarrollarse a medida que crece la masa de gránulos fibrosos (en general, durante la fase S y el final de la fase G_2 del ciclo celular) y aparecen primero como un anillo de nueve túbulos simples, luego como dobletes y por último como tripletes. A medida que los procentriolos maduran durante las fases S y G_2 del ciclo celular, cada par progenitor-hijo migra alrededor del núcleo. Antes del inicio de la mitosis, los centriolos con material pericentriolar amorfo alrededor de ellos se posicionan en lados opuestos del núcleo y producen microtúbulos astrales. Al hacerlo, definen los polos entre los cuales se desarrolla el huso mitótico bipolar.

La diferencia importante entre la duplicación de los centriolos durante la mitosis y la ciliogénesis radica en que, durante la mitosis, un solo centriolo hijo brota del sector lateral del orgánulo progenitor, en tanto que, durante la ciliogénesis, pueden desarrollarse hasta 10 centriolos alrededor del progenitor.

Cuerpos basales

El desarrollo de los cilios en la superficie celular requiere la presencia de cuerpos basales, estructuras derivadas de los centriolos.

Cada cilio requiere un **cuerpo basal**. La generación de centriolos, que ocurre durante el proceso de **ciliogénesis**, es la responsable de la producción de cuerpos basales. Los centriolos recién formados migran a la superficie apical de la célula y sirven como centros organizadores para el ensamblado de los microtúbulos del cilio. La estructura central (axonema) de un cilio móvil está compuesta por un conjunto microtubular complejo que presenta dos microtúbulos centrales rodeados por nueve dobletes microtubulares (configuración 9 + 2). La función organizadora del cuerpo basal difiere de la del MTOC. Los dobletes de microtúbulos del axonema se continúan con los microtúbulos A y B del cuerpo basal, a partir de los cuales se desarrollan mediante la adición de dímeros de tubulina α y β en el extremo positivo en crecimiento. El capítulo 5, *Tejido epitelial*, brinda una descripción detallada de la estructura de los cilios, los cuerpos basales y el proceso de ciliogénesis (cuadro 2-3; p. 79).

CUADRO 2-2

CORRELACIÓN CLÍNICA: ANOMALÍAS EN LOS MICROTÚBULOS Y LOS FILAMENTOS

Las anomalías relacionadas con la organización y la estructura de los microtúbulos, la actina y los filamentos intermedios son la causa de una gran variedad de alteraciones patológicas. Estas anomalías conducen a defectos en el citoesqueleto y pueden producir diversas alteraciones relacionadas con el transporte vesicular intracelular, la acumulación intracelular de proteínas patológicas y el deterioro de la movilidad de la célula.

Microtúbulos

Los defectos en la organización de los microtúbulos y sus proteínas asociadas pueden inmovilizar los cilios de las vías aéreas y, así, interferir con la capacidad del aparato respiratorio para eliminar las secreciones acumuladas. Esta enfermedad, conocida como ***síndrome de Kartagener*** (*véase* p. 133), también causa la disfunción de microtúbulos que afecta la motilidad de los espermatozoides y provoca esterilidad masculina. También puede causar infertilidad en las mujeres debido a las alteraciones en el transporte ciliar del óvulo a través de la trompa uterina.

Los microtúbulos son esenciales para el transporte vesicular (endocitosis y exocitosis), así como para la movilidad celular. Ciertos fármacos, como la **colchicina**, se unen a las moléculas de tubulina e impiden la polimerización. Este medicamento se utiliza en el tratamiento contra los episodios graves de gota, para evitar la migración de neutrófilos y reducir su capacidad de respuesta ante el depósito de cristales de urato en los tejidos. La **vinblastina** y la **vincristina** representan otra familia de fármacos que se fijan a los microtúbulos e inhiben la formación del huso mitótico, esencial para la división celular. Estos fármacos se emplean como agentes antimitóticos y antiproliferativos en el tratamiento oncológico. Otro fármaco, el **paclitaxel**, se usa en la quimioterapia contra el cáncer de mama. Estabiliza los microtúbulos, evitando que se despolimericen (una acción opuesta a la de la colchicina), con lo que detiene las células cancerígenas en distintas etapas de la división celular.

Filamentos de actina

Los filamentos de actina desempeñan funciones esenciales en varias etapas de la migración de leucocitos, así como las funciones fagocíticas de varias células. Algunas sustancias químicas aisladas de hongos, como la **citocalasina B** y la **citocalasina D**, evitan la polimerización de la actina al unirse al extremo positivo del filamento de actina e inhibir la migración de los linfocitos, la fagocitosis y la división celular (citocinesis). Diversas toxinas de los hongos venenosos, como la **faloidina**, también se unen a los filamentos de actina, de manera que los estabilizan y evitan su despolimerización. Conjugados con colorantes de fluoresceína, los derivados de la familia de las falotoxinas (p. ej., la falacidina NDB) se usan con frecuencia en el laboratorio para teñir los filamentos de actina (*véanse* figs. 2-47 y 2-52). La exposición prolongada de la célula a estas sustancias puede alterar el equilibrio dinámico entre la actina F y la actina G, causando la muerte celular.

Filamentos intermedios

Como se indicó, la estructura molecular de los filamentos intermedios es específica para el tejido y consiste en muchos tipos diferentes de proteínas. Diversas enfermedades son causadas por defectos en el ensamblado adecuado de los filamentos intermedios. Estos defectos también han sido inducidos experimentalmente mediante mutaciones en genes de los filamentos intermedios en animales de laboratorio. Los cambios en los neurofilamentos dentro del tejido cerebral son característicos de la **enfermedad de Alzheimer**, que produce **ovillos neurofibrilares** que contienen neurofilamentos y otras proteínas relacionadas con los microtúbulos.

Otra alteración del sistema nervioso central, la **enfermedad de Alexander**, se asocia con mutaciones del gen *GFAP*. La característica patológica de esta enfermedad es la presencia de **fibras de Rosenthal**, pequeñas masas que contienen la proteína del filamento intermedio GFAP y otras proteínas que se acumulan dentro del citoplasma de los astrocitos. La GFAP anómala evita el ensamblado no solo de los filamentos intermedios, sino también de otras proteínas que contribuyen con la integridad estructural y la función de los astrocitos. Además, los haces de fibras de Rosenthal interfieren con la finalización exitosa de la mitosis de los astrocitos y la división celular. Los lactantes con enfermedad de Alexander desarrollan leucoencefalopatías (infecciones en el cerebro) con macrocefalia (cabeza inusualmente grande), convulsiones y deterioro psicomotor, lo que lleva a la muerte, en general en la primera década de la vida.

Una característica prominente de la **cirrosis hepática alcohólica** es la presencia de inclusiones intracitoplasmáticas eosinófilas compuestas predominantemente por filamentos intermedios de queratina. Estas inclusiones, llamadas ***cuerpos de Mallory***, son visibles bajo microscopía óptica dentro del citoplasma de hepatocitos (fig. C2-2-1).

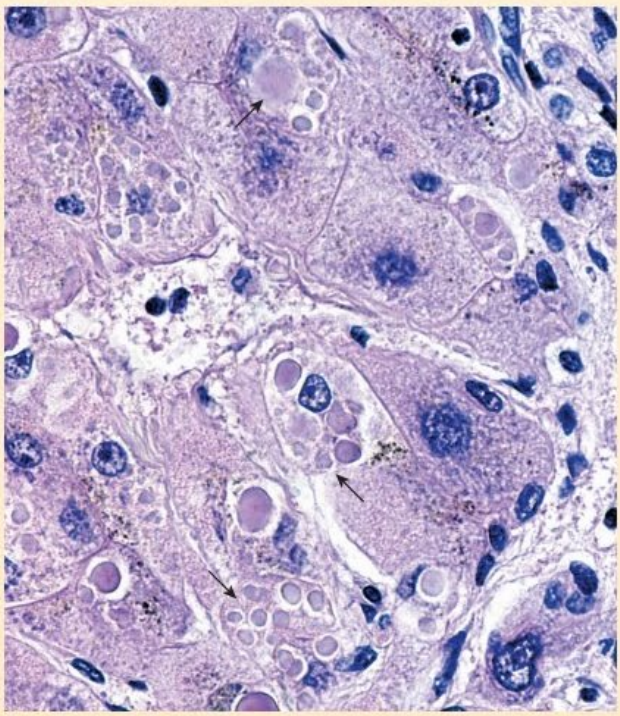

FIGURA C2-2-1. Microfotografía de los cuerpos de Mallory. La acumulación de filamentos intermedios de queratina que forman inclusiones intercelulares se asocia frecuentemente con lesiones celulares específicas. En la cirrosis hepática alcohólica, los hepatocitos exhiben estas inclusiones (*flechas*), que se conocen como *cuerpos de Mallory*. Los linfocitos y macrófagos, responsables de una reacción inflamatoria intensa, rodean a las células que contienen cuerpos de Mallory. 900×.

TABLA 2-4 **Resumen de las características de tres tipos de elementos citoesqueléticos**

	Filamentos de actina (microfilamentos)	Filamentos intermedios	Microtúbulos
			
Forma	Organización lineal helicoidal de doble cadena	Fibras trenzadas a manera de cuerdas	Cilindros huecos largos no ramificados
Diámetro (nm)	6-8	8-10	20-25
Subunidad proteínica básica	Monómero de actina G (PM 42 kDa)	Diversas proteínas de filamento intermedio (PM ~50 kDa)	Dímeros de tubulina α y β (PM 54 kDa); la tubulina γ que se encuentra en el MTOC es necesaria para la nucleación de microtúbulos; las tubulinas ε, δ, ξ y η están asociadas con el MTOC y los cuerpos basales
Actividad enzimática	Actividad hidrolítica del ATP	Ninguna	Actividad hidrolítica del GTP
Polaridad	Sí; el extremo negativo (–) o puntiagudo es de crecimiento lento El extremo positivo (+) o espiculado es de crecimiento rápido	Estructuras no polares	Sí; el extremo negativo (–) no crece y está incluido en el MTOC El extremo positivo (+) se encuentra en crecimiento
Proceso de ensamblado	Se añaden monómeros de actina G al filamento en crecimiento La polimerización requiere la presencia de K^+, Mg^{2+} y ATP, el cual es hidrolizado en ADP una vez que cada molécula de actina G es incorporada en el filamento	Dos pares de monómeros forman dos dímeros superenrollados que se enroscan entre sí para generar un tetrámero escalonado, que se alinea a lo largo del eje del filamento y se une al extremo libre de la estructura en proceso de alargamiento	En el sitio de nucleación, dímeros de tubulina α y β se agregan al anillo de tubulina γ Cada dímero de tubulina se une al GTP antes de que sea incorporado en el microtúbulo en presencia de Mg^{2+} Después de la polimerización, el GTP se hidroliza en GDP
Fuente de energía requerida para el ensamblado	ATP	N/A	GTP
Características	Filamentos finos flexibles	Estructuras estables fuertes	Muestran inestabilidad dinámica
Proteínas asociadas	Varias ABP con diferentes funciones: fascina = agrupación; gelsolina = sección de los filamentos; proteína CP = formación de casquetes; espectrina = formación de enlaces cruzados; miosinas I y II = funciones motoras	Proteínas asociadas con los filamentos intermedios: plectinas fijadoras de microtúbulos, actina y filamentos intermedios; desmoplaquinas y placoglobinas que unen filamentos intermedios a desmosomas y hemidesmosomas	Proteínas asociadas con microtúbulos: MAP-1, MAP-2, MAP-3, MAP-4, MAP-τ y TOG-ρ regulan el ensamblado; estabilizan y anclan los microtúbulos a orgánulos específicos; las proteínas motoras (dineínas y cinesinas) son necesarias para el movimiento de los orgánulos
Ubicación en la célula	Centro de las microvellosidades Velo o red terminal Concentrados bajo la membrana plasmática Elementos contráctiles de los músculos Anillo contráctil en las células en división	Se extienden a través del citoplasma conectando desmosomas y hemidesmosomas En los núcleos, están justo debajo de la membrana nuclear interna	Centro de los cilios Emergen del MTOC y se distribuyen hacia la periferia de la célula Huso mitótico Centrosoma
Funciones principales	Proporcionan componentes esenciales (sarcómeros para las células musculares)	Proporcionan solidez y resistencia mecánica a las fuerzas de cizallamiento	Proporcionan una red ("carriles") para el movimiento de los orgánulos dentro de la célula Brindan movimiento a los cilios y a los cromosomas durante la división celular

ABP, proteína ligadora de actina; *ADP*, difosfato de adenosina; *ATP*, trifosfato de adenosina; *GDP*, difosfato de guanosina; *GTP*, trifosfato de guanosina; *kDa*, kilodalton; *MAP*, proteína asociada con el microtúbulo; *MTOC*, centro de organización de microtúbulos; *N/A*, no aplicable; *PM*, peso molecular.

■ INCLUSIONES

Las inclusiones contienen productos de la actividad metabólica de la célula y consisten principalmente en gránulos de pigmento, gotitas lipídicas y glucógeno.

Las ***inclusiones*** son estructuras citoplasmáticas o nucleares con propiedades de tinción características, formadas por productos metabólicos de la célula. Se consideran componentes celulares sin movimiento y sin vida. Algunas de ellas, como los gránulos de pigmento, están rodeadas por una membrana plasmática; otras (p. ej., las gotitas lipídicas o el glucógeno), en cambio, residen dentro de la matriz nuclear o citoplasmática.

- La ***lipofuscina*** es un pigmento pardo dorado visible en preparados de rutina teñidos con hematoxilina-eosina (H&E). Se puede

observar fácilmente en células que no se dividen, como neuronas y células musculares cardíacas y esqueléticas. La lipofuscina se acumula durante años en la mayoría de las células eucarióticas como resultado de la senectud celular (envejecimiento); por lo tanto, a menudo recibe el nombre de **pigmento "de desgaste"**. La lipofuscina es un conglomerado de lípidos, fosfolípidos, metales y moléculas orgánicas oxidados que se acumulan dentro de las células como consecuencia de la degradación oxidativa mitocondrial y de la digestión lisosómica. Las células fagocíticas (p. ej., macrófagos) también pueden contener lipofuscina, que se acumula por digestión de bacterias, partículas extrañas, detritos celulares y los propios orgánulos. Algunos experimentos recientes señalan que la acumulación de lipofuscina podría ser un indicador preciso de estrés celular.

- La ***hemosiderina*** es un **complejo de almacenamiento del hierro** que se encuentra dentro del citoplasma de muchas células. En general, se forma por los residuos no digeribles de la hemoglobina, y su presencia se relaciona con la fagocitosis de los eritrocitos. La hemosiderina se detecta con mayor facilidad en el bazo, donde se fagocitan los eritrocitos envejecidos, pero también se puede encontrar en los macrófagos alveolares del tejido pulmonar, en especial después de una infección pulmonar acompañada de una hemorragia leve en los alvéolos. En el microscopio óptico se observa como gránulos pardos oscuros, casi indistinguibles de los de la lipofuscina. Los gránulos de hemosiderina pueden teñirse de forma diferencial utilizando métodos histoquímicos para la detección de hierro.
- El ***glucógeno*** es un polímero muy ramificado que se usa para almacenar la glucosa. No se tiñe con las técnicas de preparación de rutina que usan H&E. Sin embargo, puede observarse con el microscopio óptico si se aplican procedimientos de fijación y tinción especiales (p. ej., azul de toluidina o ácido peryódico de Schiff). Los hepatocitos y las células musculares estriadas, que suelen contener grandes cantidades de glucógeno, pueden mostrar regiones vacías donde se localiza el glucógeno. En la microscopía electrónica, el glucógeno aparece como gránulos con un diámetro de 25-30 nm o como aglomeraciones de estos gránulos que con frecuencia ocupan porciones importantes del citoplasma (fig. 2-60).
- Las ***inclusiones lipídicas*** (**gotitas de grasa**) son nutrientes que proporcionan energía para el metabolismo celular. Las gotitas lipídicas pueden aparecer en la célula durante un breve período (p. ej., en las células intestinales absortivas) o residir durante un período prolongado (p. ej., en los adipocitos). En los adipocitos, las inclusiones lipídicas ocupan con frecuencia la mayor parte del volumen citoplasmático y comprimen los otros orgánulos, de manera que forman un reborde citoplasmático delgado en la periferia celular. Las gotitas lipídicas suelen ser extraídas por medio de los solventes orgánicos que se aplican en la preparación de tejidos para la microscopía tanto óptica como electrónica. Lo que se observa como una gotita de grasa en el microscopio óptico es en realidad un hueco en el citoplasma que representa el sitio del cual se extrajo el lípido. En las personas con defectos genéticos en las enzimas que participan en el metabolismo lipídico, las gotitas lipídicas pueden acumularse en sitios no habituales o en cantidades anómalas. Estas alteraciones se clasifican como **enfermedades por almacenamiento de lípidos**.
- En ciertas células pueden observarse **inclusiones cristalinas** con el microscopio óptico. En los seres humanos, estas inclusiones se encuentran en las células de Sertoli (sustentaculares) y en las células de Leydig (intersticiales) del testículo. Con el MET, se han detectado inclusiones cristalinas en muchos tipos de células y en casi todas las partes celulares, incluso en el núcleo y en

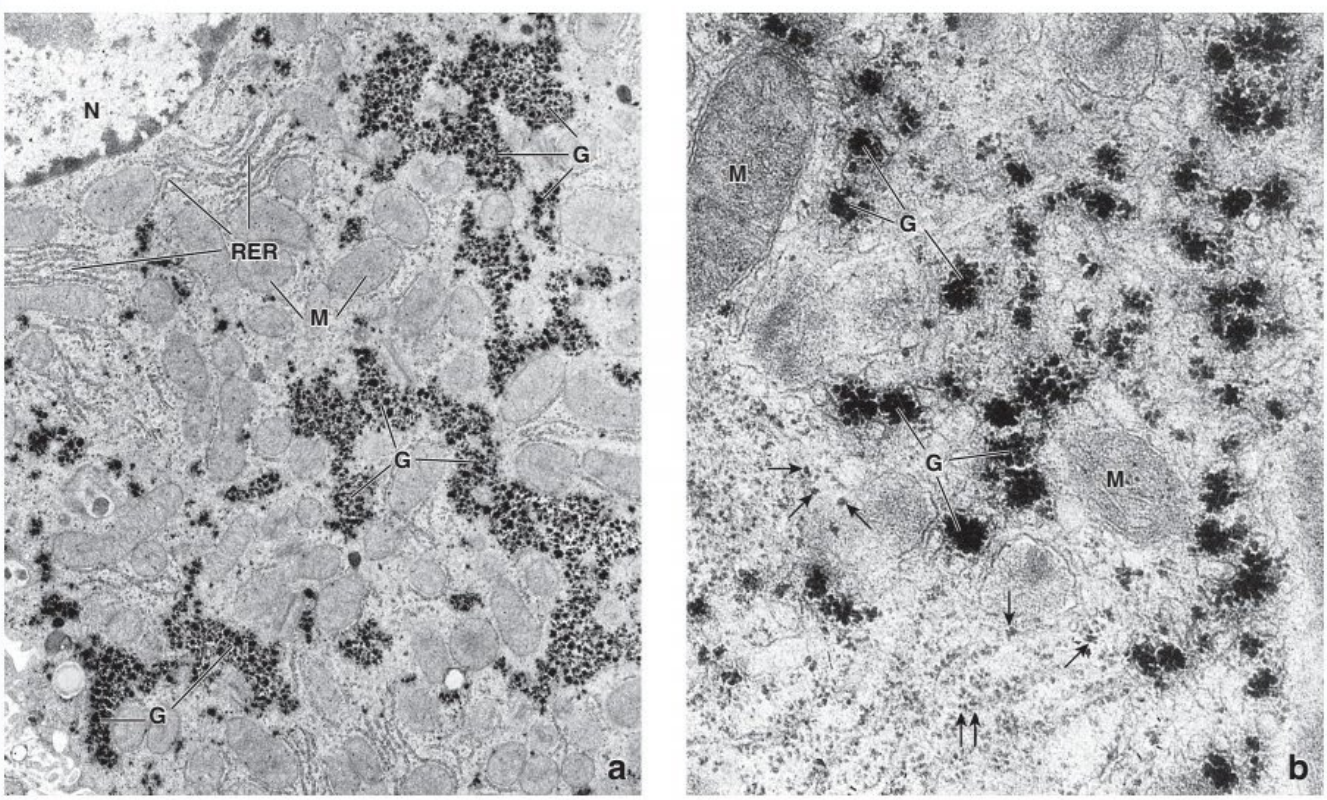

FIGURA 2-60. Microfotografías electrónicas de una célula hepática con inclusiones de glucógeno. a. Microfotografía electrónica de bajo aumento donde se muestra una porción de un hepatocito con parte del núcleo (*N, parte superior izquierda*). El glucógeno (*G*) se observa como masas irregulares electrodensas. Los perfiles de retículo endoplasmático rugoso (*RER*) y las mitocondrias (*M*) también son evidentes. 10 000×. **b.** Este mayor aumento del microscopio electrónico muestra el glucógeno (*G*) como agregados de pequeñas partículas. Incluso los agregados más pequeños (*flechas*) parecen estar compuestos por varias partículas de glucógeno más pequeñas. La densidad del glucógeno es considerablemente mayor que la de los ribosomas (*abajo a la izquierda*). 52 000×.

CUADRO 2-3

CORRELACIÓN CLÍNICA: DUPLICACIÓN ANÓMALA DE CENTRIOLOS Y EL CÁNCER

Uno de los componentes críticos de la división celular normal es la redistribución precisa de los cromosomas y otros orgánulos celulares durante la mitosis. Tras la replicación del ADN cromosómico en la fase S del ciclo celular, los centriolos experimentan una única ronda de duplicación que está estrechamente coordinada con la progresión del ciclo celular. Durante la mitosis, los centriolos son responsables de formar el huso mitótico bipolar, que es esencial para la segregación equitativa de los cromosomas entre las células hijas. Las alteraciones de los mecanismos que regulan la duplicación de centriolos pueden llevar a la multiplicación y anomalías de los centriolos y los centrosomas circundantes (MTOC). Las células con centrosomas múltiples que superan la detención del ciclo celular mediada por la proteína supresora de tumores (p53) y la inhibición del punto de control del ensamblado del huso pueden dividirse, pero presentan distorsiones del huso mitótico (la presencia de haces multipolares o mal orientados) (fig. C2-3-1), lo que lleva a una clasificación anómala de los cromosomas durante la división celular. Las divisiones celulares multipolares producen aneuploidía, lo que conduce a la muerte celular.

Sin embargo, algunas células cancerosas pueden agrupar sus centrosomas adicionales en dos polos y luego realizar una división celular que produce células hijas viables. La agrupación de los centrosomas, que depende de la interacción de los microtúbulos astrales con la membrana celular, puede provocar aneuploidía y una división celular asimétrica defectuosa. La agrupación de centrosomas es probablemente un requisito singular para la supervivencia de ciertas células tumorales en las que se observa con frecuencia un mayor número de centriolos.

Además, los centrosomas adicionales pueden perder proteínas de la matriz pericentriolar esenciales para la nucleación de los microtúbulos (tubulina γ). Este proceso silencia la actividad del MTOC en los centrosomas adicionales, bloqueando su participación en la formación del huso.

Los cambios resultantes en el número cromosómico pueden aumentar la actividad de los oncogenes o disminuir la protección de los genes supresores de tumores. Estos cambios son conocidos por promover la transformación de células malignas.

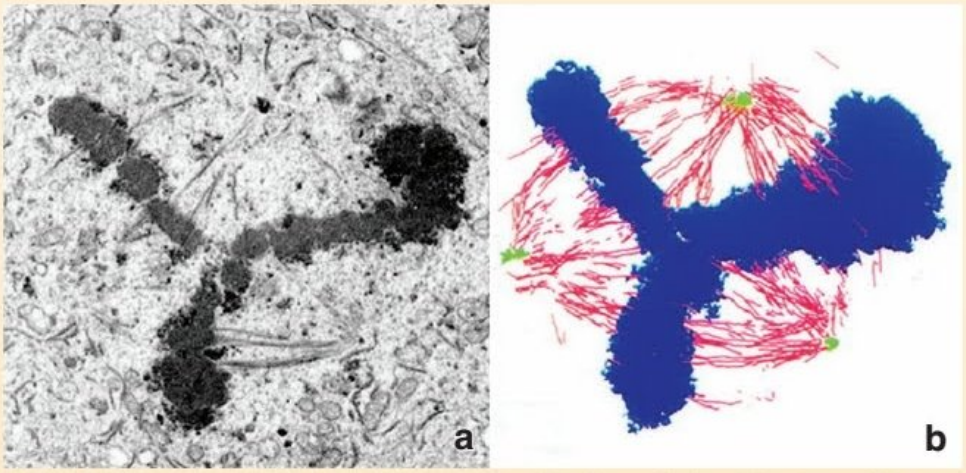

FIGURA C2-3-1. Huso mitótico multipolar en una célula tumoral. a. Microfotografía electrónica de una célula tumoral mamaria invasora donde se muestra un huso mitótico tripolar simétrico anómalo en la metafase de la división celular. 16000×. **b.** En esta ilustración, compuesta por trazos de color de microtúbulos (*rojo*), polos del huso mitótico (*verde*) y cromosomas en metafase (*azul*) (obtenida de seis secciones en serie no adyacentes de células tumorales en división), se muestra con mayor claridad la organización de este huso mitótico anómalo. El análisis detallado y la reconstrucción tridimensional del huso revelaron que cada polo del huso tenía al menos dos centriolos y que el polo del huso estaba compuesto por dos focos de microtúbulos distintos pero adyacentes (reimpreso con autorización de Lingle WL, Salisbury JL. Altered centrosome structure is associated with abnormal mitoses in human breast tumors. Am J Path 1999;155:1941-1951).

la mayoría de los orgánulos citoplasmáticos. Si bien algunas de estas inclusiones contienen proteínas víricas, material de almacenamiento o metabolitos celulares, la importancia de otras aún no se ha dilucidado.

■ MATRIZ CITOPLASMÁTICA

La matriz citoplasmática es un gel acuoso concentrado compuesto por moléculas de diferentes tamaños y formas.

La **matriz citoplasmática** (sustancia fundamental o **citosol**) muestra una estructura poco específica con la microscopia óptica o con la microscopía electrónica de transmisión convencional, y se ha descrito tradicionalmente como una solución acuosa concentrada que contiene moléculas de diferentes tamaños y formas (p. ej., electrólitos, metabolitos, ARN y proteínas sintetizadas). En la mayoría de las células, es el compartimento más grande. La matriz citoplasmática es el sitio de procesos fisiológicos fundamentales para la existencia celular (síntesis y degradación proteínica, degradación de sustancias nutricias). Los estudios con microscopía electrónica de alto voltaje de secciones de 0.25-0.5 µm muestran una compleja red estructural tridimensional de finas **hebras microtrabeculares** y **ligadores cruzados**. Esta red proporciona un sustrato estructural sobre el cual ocurren las reacciones citoplasmáticas, como aquellas en las que participan ribosomas libres, así como el transporte citoplasmático y el desplazamiento regulado y dirigido de los orgánulos.

CITOPLASMA CELULAR

FUNDAMENTOS DE LA CÉLULA Y EL CITOPLASMA

- Las **células** son las unidades estructurales y funcionales básicas de todos los organismos multicelulares.
- Las células tienen dos compartimentos principales: el **citoplasma** (que contiene **orgánulos** e **inclusiones** rodeadas por una **matriz citoplasmática**) y el **núcleo** (que contiene el genoma).
- Los orgánulos son compartimentos complejos o metabólicamente activos que se clasifican como **membranosos** y **no membranosos**.

MEMBRANA PLASMÁTICA

- La **membrana plasmática** es una estructura de bicapa lipídica visible con microscopía electrónica de transmisión. Está compuesta por fosfolípidos, colesterol, proteínas integrales incluidas en la membrana y proteínas periféricas asociadas con la membrana.
- Las **proteínas** integrales de la membrana cumplen funciones importantes en el metabolismo, la regulación y la integración celular. Estas incluyen bombas, canales, proteínas receptoras, proteínas de enlace, enzimas y proteínas estructurales.
- Las **balsas lipídicas** representan microdominios en la membrana plasmática que contienen altas concentraciones de colesterol y glucoesfingolípidos. Son plataformas de señalización móviles que transportan proteínas integrales y periféricas de membrana.
- La membrana plasmática se invagina, lo que permite que las **vesículas broten**. La brotación de la vesícula permite que las moléculas entren (**endocitosis**) y salgan de la célula (**exocitosis**), o viajen dentro del citoplasma celular en vesículas de transporte.

TRANSPORTE DE MEMBRANA Y TRANSPORTE VESICULAR

- Las moléculas pequeñas (liposolubles, sin carga) y los gases atraviesan la membrana plasmática mediante **difusión simple** (**pasiva**) sin gasto de energía. Todas las otras moléculas necesitan proteínas de transporte de membrana que les proporcionen un pasaje individual a través de la membrana plasmática.
- El **transporte activo** requiere energía porque las moléculas son transportadas a través de la membrana plasmática contra su concentración o gradiente electroquímico. El **transporte pasivo** requiere proteínas transportadoras, pero no consume energía.
- La **endocitosis** es la captación celular de líquidos y macromoléculas. Depende de tres mecanismos diferentes: **pinocitosis** (captación de líquidos y solutos por micro y macropinocitosis en vesículas pequeñas o grandes, respectivamente), **fagocitosis** (captación de partículas grandes) y **endocitosis mediada por receptores** (captación de moléculas específicas que se unen a los receptores).
- La **formación de vesículas** durante la endocitosis mediada por receptores implica la interacción con la proteína **clatrina**, que se ensambla en jaulas similares a cestas visibles en la microscopía electrónica como **fositas recubiertas** o **vesículas cubiertas**.
- La **exocitosis** es el proceso de secreción celular en el cual las vesículas de transporte, cuando se fusionan con la membrana plasmática, descargan su contenido en el espacio extracelular. Las **proteínas SNARE** son necesarias para la fusión de la membrana en la exocitosis y para la iniciación de la endocitosis.
- La **exocitosis constitutiva** es un proceso continuo en el que los contenidos de las vesículas de transporte son llevados hacia la membrana plasmática y descargados continuamente. En la **exocitosis secretora regulada**, el contenido de las vesículas es almacenado dentro de la célula y liberado de acuerdo con la estimulación hormonal o neural.

DEGRADACIÓN DE PROTEÍNAS

- Los **lisosomas** son orgánulos digestivos que contienen enzimas hidrolíticas que degradan sustancias derivadas de la endocitosis y de la propia célula (autofagia). Tienen una membrana única hecha de proteínas estructurales específicas resistentes a la digestión hidrolítica.
- Los **lisosomas se desarrollan a partir de endosomas** recibiendo proteínas lisosómicas recién sintetizadas (enzimas y proteínas estructurales) que son dirigidas por la vía de señales de reconocimiento lisosómicas de la **manosa-6-fosfato** (**M-6-P**).
- Los **proteasomas** son orgánulos no membranosos que también cumplen una función en la degradación de proteínas. Representan complejos de proteínas citoplasmáticas que destruyen proteínas dañadas (mal plegadas) o innecesarias que se han etiquetado para su destrucción con **ubicuitina** sin la participación de los lisosomas.

RETÍCULO ENDOPLASMÁTICO

- El **RER** representa una región del retículo endoplasmático asociado con los **ribosomas**. Es el sitio de la síntesis de proteínas y modificación postraduccional de las proteínas recién sintetizadas. El RER está más desarrollado en células secretoras activas y es visible bajo microscopía óptica como una región basófila (**ergastoplasma**).
- El **REL** está compuesto por túbulos anastomosados que no están asociados con los ribosomas. Contiene **enzimas desintoxicantes** (hígado) y enzimas para el metabolismo del glucógeno y los **lípidos**. El REL también sirve como reservorio para el Ca^{2+} en las células musculares esqueléticas.

APARATO DE GOLGI Y OTROS ORGÁNULOS MEMBRANOSOS

- El **aparato de Golgi** es una serie de cisternas apiladas y aplanadas, y cumple una función en la modificación postraduccional, clasificación y empaquetado de proteínas dirigidas a cuatro destinos celulares principales: la **membrana plasmática apical y basolateral**, los **endosomas**, los **lisosomas** y el **citoplasma apical** (para almacenamiento o secreción).
- Las **mitocondrias** son orgánulos móviles alargados que contienen la **cadena de transporte de electrones** de enzimas respiratorias para generar ATP. Son abundantes en células que generan y gastan grandes cantidades de energía y regulan la **apoptosis** (muerte celular programada).
- Los **peroxisomas** son orgánulos pequeños involucrados en la producción y degradación del H_2O_2, y en la degradación de ácidos grasos.

MICROTÚBULOS

- Los **microtúbulos** son tubos huecos rígidos y alargados (20-25 nm de diámetro) compuestos por **tubulina α** y **β**. Se originan en anillos de **tubulina γ** dentro del MTOC, y su longitud cambia dinámicamente a medida que los dímeros de tubulina son agregados o eliminados en un proceso de remodelación constante conocido como ***inestabilidad dinámica***.
- Los microtúbulos forman vías para el **transporte vesicular** intracelular y los **husos mitóticos**; también son responsables del movimiento de los **cilios** y los **flagelos**, así como del mantenimiento de la forma de la célula.
- **El movimiento de los orgánulos intracelulares** junto con los microtúbulos es generado por proteínas moleculares motoras (**dineínas** y **cinesinas**).
- Los **centriolos** son un par de cilindros citoplasmáticos cortos y en forma de varilla formados por **nueve tripletes de microtúbulos**. Representan el punto focal alrededor del cual se reúne el MTOC, proporcionan los **cuerpos basales** para cilios y flagelos, y alinean el huso mitótico durante la división celular.

FILAMENTOS DE ACTINA

- Los **filamentos de actina** (microfilamentos) son más finos (6-8 nm de diámetro), más cortos y más flexibles que los microtúbulos. Están compuestos por **actina G** (**actina globulina**) polimerizada que forma la **actina F** (**actina filamentosa**).
- Los filamentos de actina también son responsables de la **unión célula-matriz extracelular** (**adhesiones focales**), los movimientos de las proteínas de membrana, la formación del núcleo estructural de las microvellosidades y la movilidad celular a través de la creación de extensiones celulares (**lamelipodios** y **filopodios**).
- Las **proteínas motoras de actina** (familia de la miosina), que hidrolizan el ATP para proporcionar energía para el movimiento a lo largo del filamento de actina, son responsables de la contracción muscular.

FILAMENTOS INTERMEDIOS

- Los **filamentos intermedios** tienen forma de cuerda (8-10 nm de diámetro), agregan estabilidad a la célula e interactúan con las uniones celulares (desmosomas y hemidesmosomas).
- Los filamentos intermedios se forman a partir de subunidades de filamentos intermedios no polares y altamente variables que incluyen **queratinas** (que se encuentran en las células epiteliales), **vimentina** (células derivadas del mesodermo), **desmina** (células musculares), **proteínas de los neurofilamentos** (células nerviosas), **laminas** (núcleo) y **proteínas de los filamentos perlados** (cristalino del ojo).

INCLUSIONES

- Las **inclusiones** contienen productos de la actividad metabólica de la célula y consisten principalmente en gránulos de pigmento (la **lipofuscina** es el **pigmento "de desgaste"** más frecuente), **gotitas lipídicas** y **glucógeno**.

3 NÚCLEO CELULAR

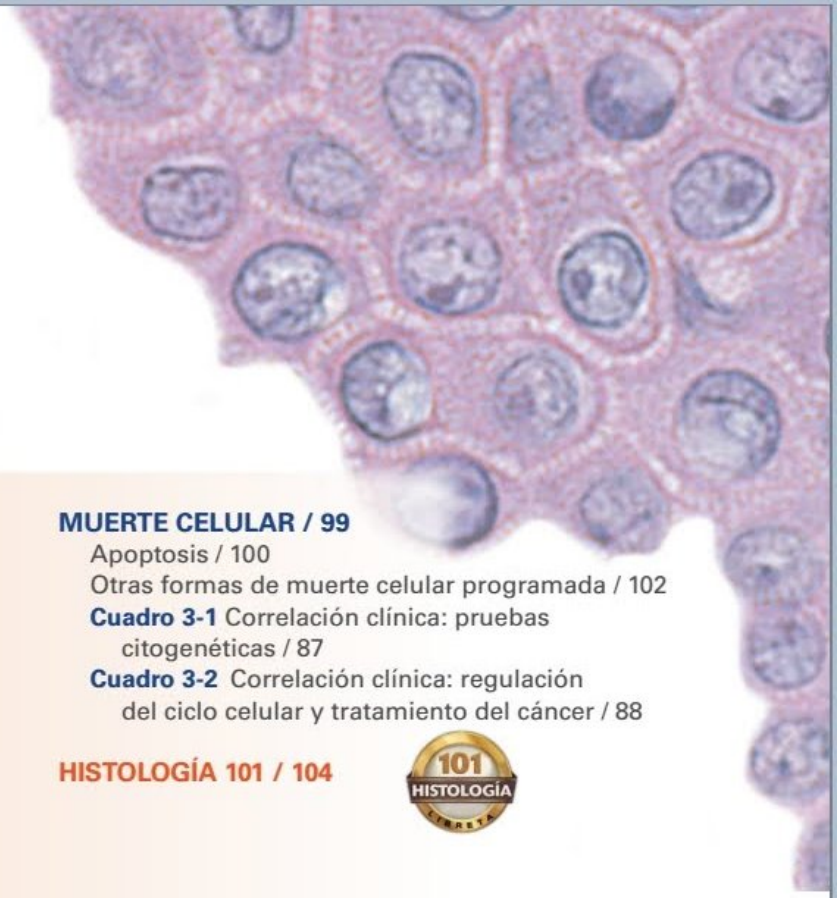

FUNDAMENTOS DEL NÚCLEO / 82
COMPONENTES NUCLEARES / 82
- Cromatina / 82
- Nucléolo / 86
- Envoltura nuclear / 88
- Nucleoplasma / 92

RENOVACIÓN CELULAR / 92
CICLO CELULAR / 92
- Fases y puntos de control del ciclo celular / 92
- Regulación del ciclo celular / 94
- Mitosis / 95
- Meiosis / 95

MUERTE CELULAR / 99
- Apoptosis / 100
- Otras formas de muerte celular programada / 102
- **Cuadro 3-1** Correlación clínica: pruebas citogenéticas / 87
- **Cuadro 3-2** Correlación clínica: regulación del ciclo celular y tratamiento del cáncer / 88

HISTOLOGÍA 101 / 104

■ FUNDAMENTOS DEL NÚCLEO

El *núcleo* es un compartimento limitado por una membrana, el cual contiene el genoma (información genética) en las células eucariotas.

El **núcleo** contiene información genética, junto con la maquinaria para la duplicación del ADN y la transcripción y el procesamiento del ARN. El núcleo de una célula que no está dividiéndose, período conocido como ***interfase***, está formado por los siguientes componentes:

- La **cromatina** es el material organizado como **eucromatina** o **heterocromatina**. Contiene el ADN asociado con una masa aproximadamente igual de proteínas nucleares diversas (p. ej., las histonas), que son necesarias para su función.
- El **nucléolo** es una región pequeña dentro del núcleo que contiene ADN en forma de genes de ARN ribosómico (ARNr) transcripcionalmente activos, ARN y proteínas. El nucléolo es el sitio de síntesis del ARNr y contiene proteínas reguladoras del ciclo celular.
- La **envoltura nuclear** es un sistema de doble membrana que rodea el núcleo de la célula. Se encuentra formada por una membrana interna y otra externa separadas por un espacio o cisterna perinuclear y perforada por **poros nucleares**. La membrana externa de la envoltura nuclear es continua con el retículo endoplasmático rugoso (RER), y a menudo presenta ribosomas adheridos (fig. 3-1).
- El **nucleoplasma** es todo el contenido nuclear que no es cromatina ni nucléolo.

Un examen microscópico simple del núcleo proporciona gran cantidad de información acerca del adecuado funcionamiento de la célula. La evaluación del tamaño, la forma y la estructura nuclear desempeña un importante papel en el diagnóstico del cáncer. Por ejemplo, las **células en proceso de muerte** tienen alteraciones nucleares visibles. Estas incluyen:

- **Cariólisis** o desaparición del núcleo debido a la disolución total del ADN por el incremento de la actividad de la desoxirribonucleasa (ADNasa).
- **Picnosis** o condensación de la cromatina que conduce a la retracción de los núcleos (estos aparecen como masas basófilas densas).
- **Cariorrexis** o fragmentación de los núcleos (estos cambios suelen estar precedidos por la picnosis).

■ COMPONENTES NUCLEARES

Cromatina

La cromatina es un complejo de ADN y proteínas responsable de la basofilia característica del núcleo.

Cada célula eucariota contiene cerca de 6 000 millones de bits de información codificados en la estructura del ADN, el cual tiene una longitud total aproximada de 1-8 m. La longitud de la molécula de ADN es unas 100 000 veces mayor que el diámetro nuclear. Por lo tanto, el ADN debe estar muy plegado y compactado en el núcleo de la célula. Esto se logra mediante la formación de un complejo singular de nucleoproteínas denominado ***cromatina***.

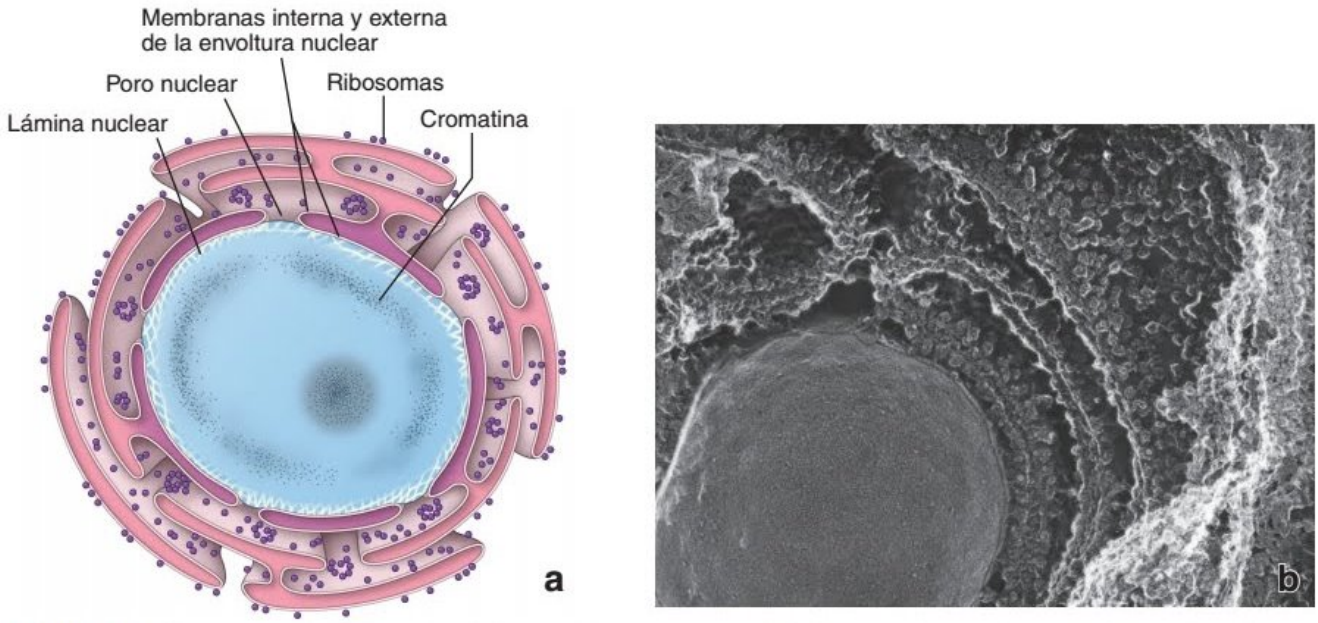

FIGURA 3-1. Relación entre el núcleo y el retículo endoplasmático rugoso (RER). a. La envoltura nuclear es un sistema de doble membrana que rodea el núcleo. La membrana externa se continúa con las membranas del RER; así, el espacio perinuclear se comunica con la luz del RER. La membrana interna es adyacente a los filamentos intermedios nucleares que forman la lámina nuclear. **b.** Microfotografía electrónica preparada mediante la técnica de congelación rápida y grabado profundo en la que se muestra el núcleo (el gran objeto esférico rodeado por la envoltura nuclear). Obsérvese que la membrana externa tiene ribosomas y se continúa con el RER. 12 000× (cortesía del Dr. John E. Heuser, Washington University School of Medicine).

El complejo de cromatina está compuesto por ADN y proteínas estructurales. Un plegado adicional de la cromatina, como el que ocurre durante la mitosis, produce estructuras llamadas ***cromosomas***. Cada célula humana contiene 46 cromosomas. Las proteínas de la cromatina incluyen cinco proteínas básicas denominadas ***histonas***, además de otras **proteínas no histonas**. Una propiedad del empaquetado de la cromatina es que facilita el acceso de la maquinaria de transcripción a las regiones génicas que necesiten ser transcritas.

La secuenciación del genoma humano se completó con éxito en el año 2003.

El **genoma humano** comprende toda la longitud del ADN humano que contiene la información genética incorporada en 46 cromosomas. La secuenciación del genoma humano tardó unos 13 años y fue finalizada en el año 2003 por el *Human Genome Project*. El genoma humano contiene una secuencia de nucleótidos de 2 850 millones de pares de bases que se encuentran organizados en unos 23 000 genes codificadores de proteínas. Durante muchos años se pensó que el genoma tenía únicamente dos copias de cada gen. Sin embargo, descubrimientos recientes han revelado que grandes segmentos de ADN pueden variar en el número de copias. Por ejemplo, los genes que se creía que aparecían siempre en dos copias por genoma, algunas veces tienen una, tres o más copias. Estas **variaciones en el número de copias** (**CNV**, ***copy number variations***) están ampliamente difundidas en el genoma humano y muy probablemente lleven a desequilibrios genéticos. La definición previa de ***gen*** era un segmento del ADN implicado en la producción de la cadena de polipéptidos; no obstante, se ha actualizado recientemente y hoy en día se dice que es la unión de secuencias genómicas que codifican un conjunto coherente de productos funcionales con posible superposición.

En general, en el núcleo hay dos formas de cromatina: una forma condensada llamada *heterocromatina* y una forma dispersa conocida como *eucromatina*.

En la mayoría de las células, la cromatina no tiene un aspecto homogéneo; por el contrario, hay cúmulos de cromatina densamente teñida incluidos en un fondo de tinción más claro. El material densamente teñido es cromatina muy condensada llamada ***heterocromatina***, y el material de tinción más claro (donde se localizan la mayoría de los genes transcripcionalmente activos) es una forma dispersa denominada ***eucromatina***. Los grupos fosfato del ADN son responsables por la basofilia característica de la cromatina (*véase* p. 6).

Existen dos tipos identificables de heterocromatina: la constitutiva y la facultativa. La **heterocromatina constitutiva** contiene las mismas regiones de secuencias muy repetitivas y genéticamente inactivas del ADN, que están condensadas y consistentemente incorporadas en las mismas regiones del cromosoma cuando se compara con otras células. En los cromosomas cercanos a los centrómeros y a los telómeros hay grandes cantidades de heterocromatina constitutiva. La **heterocromatina facultativa** también está condensada y no participa en el proceso de transcripción. A diferencia de la heterocromatina constitutiva, la facultativa no es repetitiva y su ubicación nuclear y cromosómica varía cuando se compara con otros tipos de células. La heterocromatina facultativa puede experimentar transcripción activa en ciertas células (*véase* la descripción del corpúsculo de Barr en la p. 86) debido a condiciones específicas, como ciertas etapas del ciclo celular, los cambios en la ubicación nuclear (la migración desde el centro a la periferia) o la transcripción activa de un solo alelo de un gen (expresión monoalélica del gen).

La heterocromatina se distribuye en tres regiones (fig. 3-2):

- La **cromatina marginal** se encuentra en la periferia del núcleo; la estructura que los microscopistas ópticos antes llamaban *membrana nuclear* en realidad consiste, en su mayor parte, en cromatina marginal.
- Los **cariosomas** son cuerpos discretos de cromatina de tamaño y forma irregular que se hallan en todo el núcleo.
- La **cromatina asociada con el nucléolo** es cromatina vinculada con el nucléolo.

La heterocromatina se tiñe con hematoxilina y colorantes básicos; también se observa bien con la técnica de Feulgen (una reacción histoquímica específica para la desoxirribosa del ADN, *véase* p. 6) y con colorantes fluorescentes vitales, como los de Hoechst y el

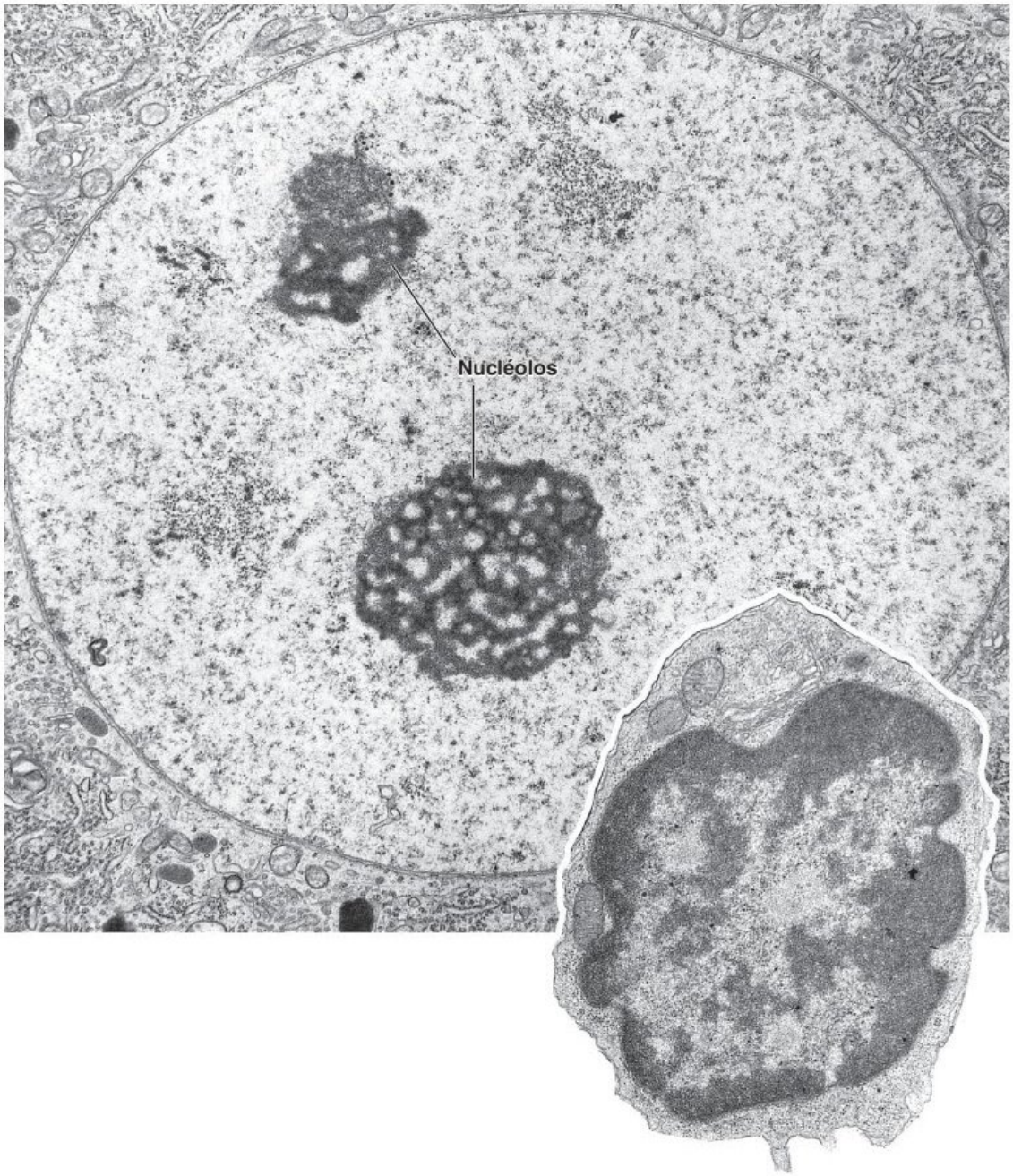

FIGURA 3-2. Microfotografías electrónicas de núcleos de dos tipos de células diferentes. En la microfotografía electrónica grande se muestra el núcleo de una célula nerviosa. Se incluyen dos nucléolos en el plano de sección. El núcleo de esta célula activa, excluidos los nucléolos, incluye cromatina o eucromatina casi en su totalidad. 10 000×. **Recuadro.** El núcleo más pequeño pertenece a un linfocito circulante (toda la célula se muestra en la microfotografía). Es una célula relativamente inactiva. Obsérvese la escasez de citoplasma y orgánulos citoplasmáticos. La cromatina en el núcleo está muy condensada (heterocromatina). Las *zonas más claras* representan la eucromatina. 13 000×.

yoduro de propidio. La heterocromatina es la que permite la tinción del núcleo en preparaciones con hematoxilina-eosina (H&E).

La eucromatina no se detecta con la microscopía óptica. Está presente dentro del nucleoplasma en las regiones "claras" entre la heterocromatina y alrededor de ella. En las microfotografías electrónicas de rutina no se observa una delimitación precisa entre la eucromatina y la heterocromatina; ambas tienen un aspecto filamentoso y granular, pero la eucromatina está menos compactada.

La eucromatina indica cromatina activa, es decir, aquella que se extiende de manera que la información genética en el ADN pueda leerse y transcribirse. Es prominente en células metabólicamente activas, como las neuronas y los hepatocitos. La heterocromatina predomina en las células metabólicamente inactivas, como en los linfocitos pequeños circulantes y en los espermatozoides, o en las células que sintetizan un producto principal, como las células plasmáticas.

Las unidades más pequeñas de la estructura de la cromatina son los complejos macromoleculares de ADN e histonas, llamados *nucleosomas*.

Los **nucleosomas** se encuentran tanto en la eucromatina como en la heterocromatina y los cromosomas. Estas partículas de 10 nm de diámetro representan el primer nivel de plegado de la cromatina y se forman por el enrollamiento de la molécula de ADN alrededor de un núcleo proteínico. Este paso acorta unas siete veces la

molécula de ADN en relación con la molécula de ADN desplegada. El centro del nucleosoma se compone de ocho **moléculas de histonas** (denominadas ***octámero***). La molécula de ADN gira dos veces (unos 146 pares de nucleótidos) alrededor del octámero central. El ADN se extiende entre cada partícula como un filamento de 2 nm que se une con nucleosomas adyacentes. Cuando se extrae la cromatina del núcleo, la subestructura nucleosómica de la cromatina es visible en el microscopio electrónico de transmisión (MET) y con frecuencia se describe como **"cuentas de un collar"** (fig. 3-3a).

En el paso siguiente, una larga hebra de nucleosomas se enrolla para producir una **fibrilla de cromatina de 30 nm**. Seis nucleosomas completan una vuelta en la espiral de la fibrilla de cromatina, la cual es casi 40 veces más corta que el ADN desplegado. Algunos segmentos largos de fibrillas de cromatina de 30 nm se organizan adicionalmente en **dominios de bucles** (que contienen 15 000-100 000 pares de bases), que se anclan al **armazón cromosómico** o **matriz nuclear**, compuesta por proteínas no histonas. En la heterocromatina, las fibras de cromatina están fuertemente compactadas y plegadas entre sí; en la eucromatina, las fibrillas de cromatina están organizadas de forma menos compacta.

En las células en división, la cromatina está condensada y organizada en cuerpos bien definidos denominados *cromosomas*.

Durante la división mitótica, las **fibras de cromatina**, formadas a partir de los dominios de bucles de cromatina ancladas a un armazón proteínico flexible, son sometidas a condensación para formar **cromosomas** (*gr.*, *chroma*, *color*; *soma*, *cuerpo*). Cada cromosoma está formado por dos **cromátides** que están unidas en un punto llamado ***centrómero*** (fig. 3-3b). La naturaleza doble del cromosoma se produce en la fase precedente de síntesis (S) del ciclo celular (*véase* p. 92), durante la cual el ADN se replica anticipándose a la siguiente división mitótica.

El área ubicada en cada extremo del cromosoma se denomina ***telómero***. Los telómeros se acortan con cada división celular. Algunos estudios recientes señalan que la longitud del telómero es un indicador importante de la vida útil de la célula. Para sobrevivir de forma indefinida ("inmortalizarse"), las células deben activar un mecanismo que mantiene la longitud del telómero. Por ejemplo, en células que se han transformado en malignas, se encuentra una enzima conocida como ***telomerasa*** que añade secuencias de nucleótidos repetidos al extremo del telómero. Recientemente, la expresión de esta enzima ha demostrado extender la vida útil de las células y promover el crecimiento. Se está estudiando la telomerasa como diana potencial para su empleo como tratamiento contra el cáncer.

Con excepción de los gametos maduros, el óvulo y el espermatozoide, las células humanas contienen **46 cromosomas** organizados como **23 pares homólogos** (cada cromosoma en el par tiene la misma forma y tamaño). Veintidós pares tienen cromosomas idénticos (cada cromosoma del par contiene la misma porción del genoma) y se llaman ***autosomas***. El vigésimo tercer par de cromosomas está formado por los **cromosomas sexuales**, designados ***X*** o ***Y***. Las mujeres tienen dos cromosomas X (46,XX); los varones tienen un cromosoma X y uno Y (46,XY).

Este número cromosómico, 46, se encuentra en la mayoría de las células somáticas del cuerpo y se le denomina ***número diploide*** (**2n**). A fin de simplificar la descripción del número cromosómico y los cambios en el ADN durante la mitosis y la meiosis, se utiliza la letra minúscula **n** para el número de cromosoma y la letra minúscula **d** para el contenido de ADN. Los cromosomas diploides tienen una cantidad de ADN (**2d**) inmediatamente después de la división celular. Asimismo, tienen el doble de esa cantidad (**4d**) después de la fase S (*véase* p. 98).

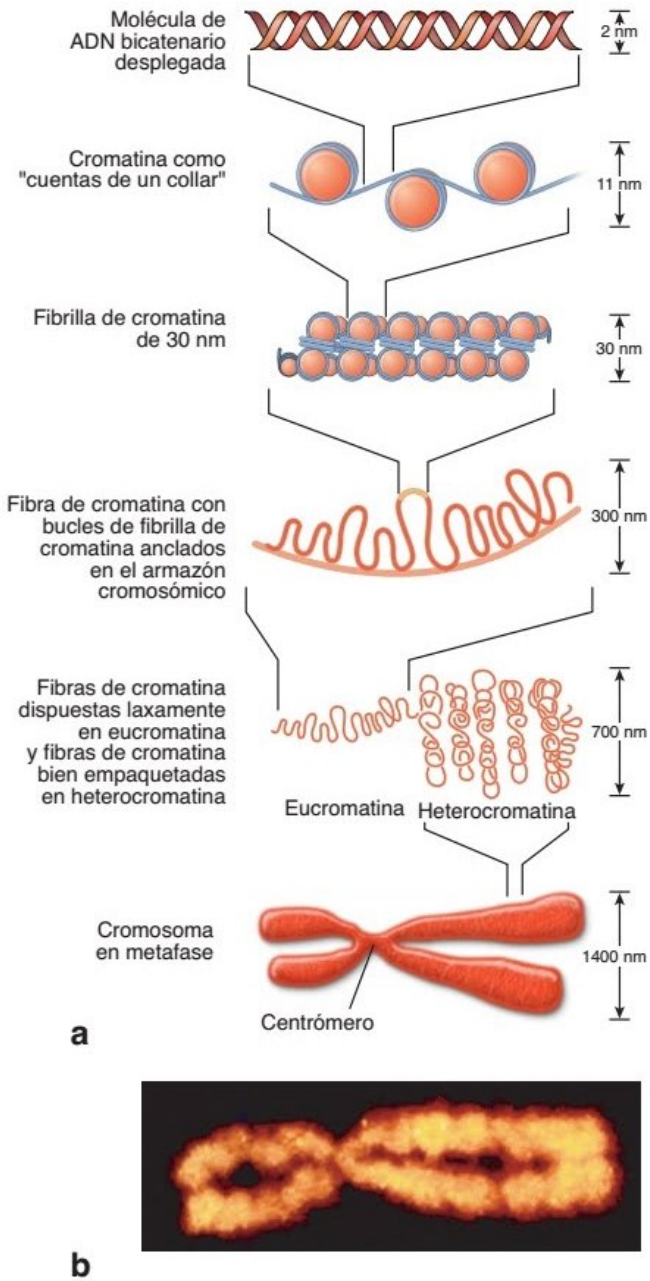

FIGURA 3-3. Empaquetado de la cromatina en la estructura cromosómica. a. En este diagrama se muestran los pasos secuenciales del empaquetado de la cromatina nuclear, comenzando con la doble hélice del ADN y finalizando con la forma altamente condensada que se encuentra en los cromosomas. **b.** Estructura del cromosoma 2 humano en metafase por microscopía de fuerza atómica. 20 000× (cortesía del Dr. Tatsuo Ushiki).

Como consecuencia de la **meiosis**, los óvulos y espermatozoides tienen solo 23 cromosomas, un número haploide (**1n**), así como la cantidad haploide de ADN (**1d**). El número de cromosomas somáticos (**2n**) y la cantidad diploide (**2d**) de ADN se restauran en la **fertilización** mediante la fusión del núcleo del espermatozoide con el núcleo del ovocito.

En un cariotipo, los pares de cromosomas se clasifican de acuerdo con su tamaño, forma y color fluorescente emitido.

Una preparación de cromosomas derivada de la rotura mecánica de las células en división (que luego se fijan, se colocan en un

portaobjetos y se tiñen) recibe el nombre de ***extendido metafásico***. En el pasado, los cromosomas se teñían de forma rutinaria con el colorante de Giemsa; sin embargo, con el desarrollo reciente de las técnicas de hibridación *in situ*, para ver un extendido cromosómico hoy en día suele emplearse el procedimiento de hibridación *in situ* con fluorescencia (FISH, *fluorescent* in situ *hybridization*). Estos extendidos se observan con el microscopio de fluorescencia, y después se usan cámaras controladas por un sistema informático para capturar las imágenes de los pares cromosómicos. El programa de procesamiento de imágenes clasifica los pares cromosómicos de acuerdo con su morfología para formar un **cariotipo** (*véase* fig. F3-1-1a). En la actualidad, hay una gran variedad de sondas comercialmente disponibles en **pruebas citogenéticas** (cuadro 3-1) para diagnosticar alteraciones causadas por anomalías cromosómicas, como falta de disyunción, transposiciones (*véase* fig. C3-1-1a), deleciones (*véase* fig. C3-1-1b) y duplicaciones de sitios de genes específicos. Los cariotipos también se utilizan para la determinación prenatal del sexo fetal y para el diagnóstico prenatal de ciertas enfermedades genéticas (*véase* fig. 1-7).

El corpúsculo de Barr es una región de heterocromatina facultativa que puede utilizarse para identificar el sexo de un feto.

Algunos cromosomas están reprimidos en el núcleo en interfase y existen solo en la forma heterocromática muy compactada. En la mujer, el **cromosoma X** es un ejemplo de estos cromosomas y puede emplearse para identificar el sexo del feto. Este cromosoma fue descubierto en 1949 por Barr y Bartram en las neuronas de gatas, en las que aparecía un corpúsculo redondeado bien teñido adyacente al nucléolo, que hoy se conoce como ***corpúsculo de Barr***. En las mujeres, el corpúsculo de Barr representa una región condensada de **heterocromatina facultativa** que no participa en el proceso de transcripción. Durante el desarrollo embrionario, un cromosoma X elegido aleatoriamente en un cigoto femenino experimenta la condensación de la cromatina de todo el cromosoma y este estado se mantiene durante toda la vida.

Si bien el corpúsculo de Barr se encontró originalmente en cortes de tejido, más tarde se demostró que cualquier cantidad relativamente grande de células preparadas por frotis (p. ej., células raspadas de la mucosa bucal dentro de las mejillas o neutrófilos de un frotis sanguíneo) puede emplearse para buscar estos corpúsculos. En las células de la mucosa bucal, el corpúsculo de Barr se encuentra adyacente a la envoltura nuclear. En los neutrófilos, el corpúsculo de Barr desarrolla un apéndice en forma de baqueta de tambor en uno de los lóbulos nucleares (fig. 3-4). Tanto en los cortes como en los frotis, se deben examinar gran cantidad células para encontrar aquellas cuya orientación sea la adecuada para observar el corpúsculo de Barr.

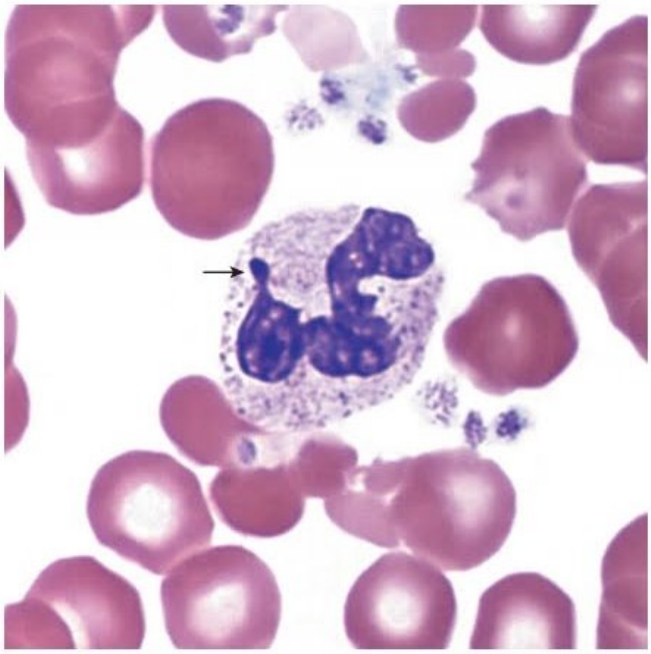

FIGURA 3-4. Microfotografía de un neutrófilo de un frotis sanguíneo de una paciente. El segundo cromosoma X de la paciente está reprimido en el núcleo en interfase y se puede ver en el neutrófilo como un apéndice con aspecto de baqueta (*flecha*) en un lóbulo nuclear. 250×.

Nucléolo

El nucléolo es el sitio donde se produce la síntesis del ARN ribosómico (ARNr) y el armado inicial de los ribosomas.

El **nucléolo** es una región no membranosa del núcleo que rodea los genes de ARNr transcripcionalmente activos. Es el sitio primario de producción y ensamblado ribosómico. El nucléolo varía en tamaño, pero está particularmente bien desarrollado en células activas en la síntesis de proteínas. Algunas células contienen más de un nucléolo. Este orgánulo presenta tres regiones morfológicamente diferentes (fig. 3-5):

- **Centros fibrilares.** Contienen bucles de ADN de cinco cromosomas diferentes (13, 14, 15, 21 y 22) con genes de ARNr, ARN polimerasa I y factores de transcripción.
- **Material fibrilar (*pars fibrosa*).** Contiene genes ribosómicos en proceso de transcripción activa y grandes cantidades de ARNr.
- **Material granular (*pars granulosa*).** Representa el sitio del armado ribosómico inicial y contiene partículas prerribosómicas densamente compactadas.

La red formada por los materiales granular y fibrilar se denomina ***nucleolonema***. El ARNr está presente en ambos materiales, granular y fibrilar, y se organiza tanto en gránulos como en filamentos muy delgados y juntos, respectivamente. Los genes para las subunidades ribosómicas están ubicados en los intersticios de esta red y son transcritos por la ARN polimerasa I. Después del procesamiento y de las modificaciones adicionales de los ARNr por los ARN nucleolares pequeños (ARNsno), las subunidades de ARNr

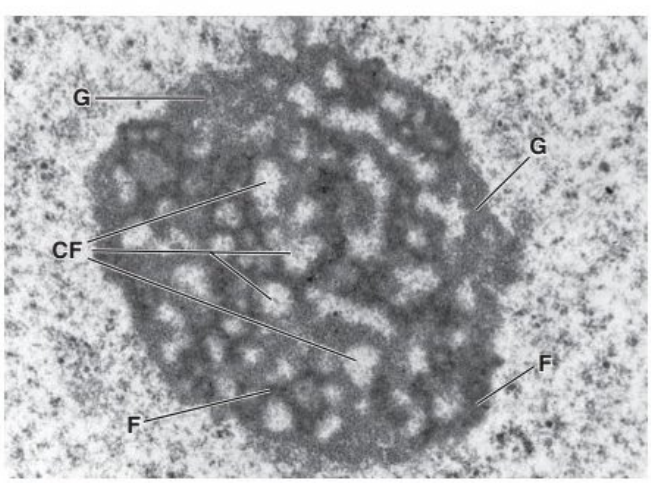

FIGURA 3-5. Microfotografía electrónica del nucléolo. Este nucléolo de una célula nerviosa muestra los centros fibrilares (*CF*) rodeados por los materiales fibrilar (*F*) y granular (*G*). Dicha red de ambos materiales se conoce como *nucleolonema*. El ARNr, los genes que contienen ADN para el ARNr y las proteínas específicas se localizan en los intersticios del nucleolonema. 15 000×.

CUADRO 3-1

CORRELACIÓN CLÍNICA: PRUEBAS CITOGENÉTICAS

La **prueba citogenética** es un componente importante en el diagnóstico y la evaluación de alteraciones genéticas y se refiere al análisis de los cromosomas. Las anomalías cromosómicas se producen en aproximadamente el 0.5% de todos los nacidos vivos y se detectan en el 50% de los abortos espontáneos y en el 95% de varias células tumorales. El análisis cromosómico se puede realizar en sangre periférica, médula ósea, tejidos (como la piel o las vellosidades coriónicas obtenidas por biopsia) y células tomadas del líquido amniótico durante la amniocentesis.

Los estudios cromosómicos comienzan con la extracción de cromosomas completos de los núcleos de las células en división. Luego, estos cromosomas se colocan en portaobjetos de vidrio, se hibridan con sondas de fluorescencia especiales (técnica FISH) y se examinan bajo un microscopio. Una única sonda de ADN fluorescente produce una señal microscópica brillante cuando se hibrida con una parte específica de un cromosoma particular. Para obtener una imagen de todos los cromosomas, se utiliza una mezcla de diferentes sondas para producir diferentes colores en cada cromosoma. Los cariotipos marcados con este método permiten a los citogenetistas realizar un análisis exhaustivo de los cambios en el número de cromosomas y las anomalías en estos, como adiciones o deleciones. Los cromosomas pareados están numerados en el cariotipo, y el sexo masculino está indicado por la presencia de los cromosomas X e Y (fig. C3-1-1a). En el *recuadro blanco* en la figura C3-1-1a se muestra un par de cromosomas XX característico del sexo femenino.

Algunas veces, parte de un cromosoma se rompe y se adhiere a otro cromosoma. Cuando esto sucede, se conoce como ***translocación***. En el *recuadro rojo* de la figura C3-1-1a se muestra una translocación entre los cromosomas 8 y 14 (t8; 14). En esta imagen a color es claramente visible que una parte del cromosoma 8 original (*región celeste*) ahora está unida al cromosoma 14, y una pequeña porción del cromosoma 14 (*región roja*) ahora es parte del cromosoma 8. Estas translocaciones cromosómicas están presentes en los linfomas (cáncer de células sanguíneas), como la leucemia mieloide aguda (LMA), el linfoma no hodgkiniano (LNH) y el linfoma de Burkitt.

En la figura C3-1-1b, una propagación en metafase obtenida de linfocitos cultivados de un paciente con sospecha de **síndrome de Prader-Willi/Angelman** (**SPW/SA**) se ha hibridado con varias sondas de ADN que reaccionan con el cromosoma 15 (un agrandamiento del par cromosómico del cromosoma 15 se muestra en el recuadro amarillo). La sonda verde (D15Z1) indica el centrómero del cromosoma 15. La sonda naranja adyacente (D15S10) reacciona con la región SPW/SA del cromosoma 15. La deleción de esta región está asociada con SPW/SA. Obsérvese que un homólogo del cromosoma 15 ha perdido esa región (no se ve ninguna señal naranja). La tercera sonda roja (PML) reconoce el brazo distal largo del cromosoma 15 y es visible en ambos cromosomas. Discapacidad intelectual grave, hipotonía muscular, baja estatura, hipogonadismo y diabetes resistente a la insulina son características del SPW/SA. Cuando la deleción se hereda de la madre, los pacientes desarrollan el síndrome de Angelman; cuando se hereda del padre, desarrollan el síndrome de Prader-Willi. Esta preparación se contrasta con DAPI, que reacciona con el ADN bicatenario y muestra una fluorescencia azul.

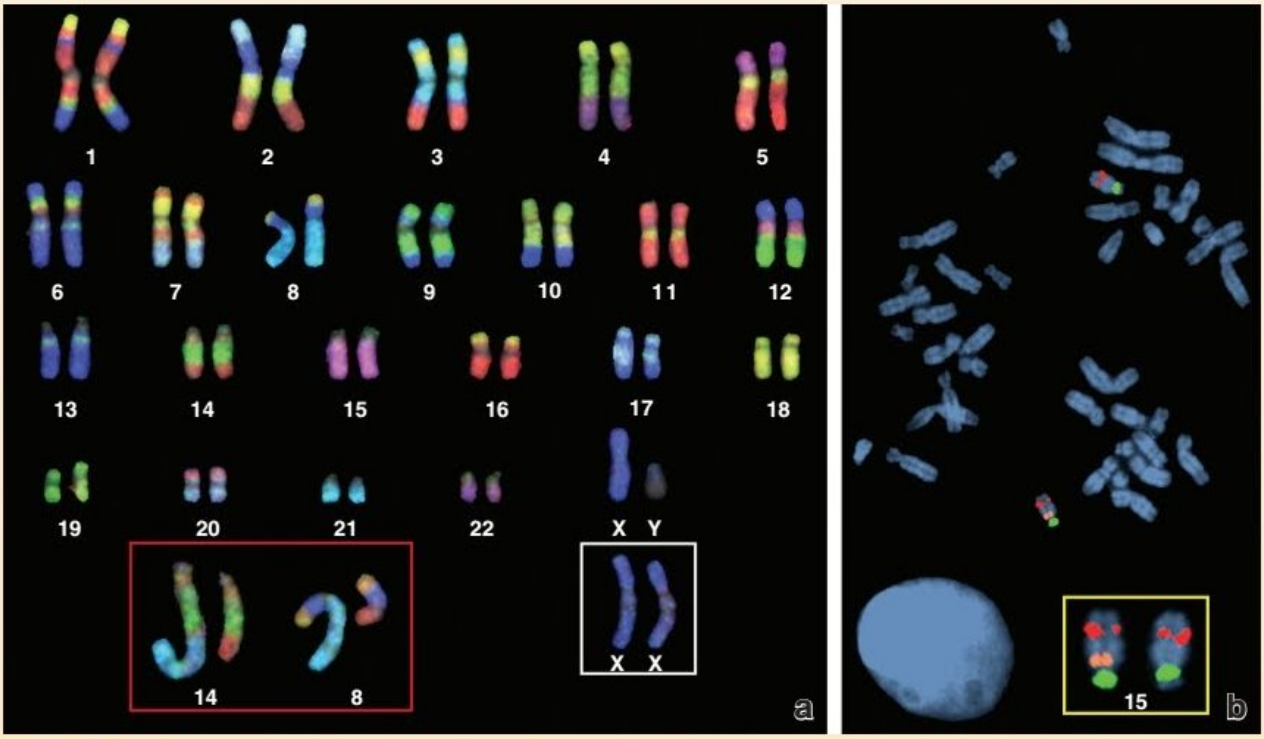

FIGURA C3-1-1. Cariotipos obtenidos con la técnica de hibridación *in situ* fluorescente (FISH). a. Cariotipo de un varón normal. En el *recuadro blanco* se muestra el par de cromosomas XX de una mujer normal. En el *recuadro rojo* se revela una anomalía en los cromosomas 14 y 8 (cortesía de Applied Imaging International Ltd., Newcastle upon Tyne, UK). **b.** Preparación en metafase de un paciente con síndrome de Prader-Willi/Angelman. En el *recuadro amarillo* se muestra el par ampliado del cromosoma 15 (cortesía del Dr. Robert B. Jenkins).

se ensamblan utilizando proteínas ribosómicas importadas desde el citoplasma. Las subunidades ribosómicas parcialmente ensambladas (prerribosomas) son exportadas desde el núcleo a través de los poros nucleares para completar su ensamblado en el citoplasma, donde se convierten en ribosomas maduros.

El nucléolo participa en la regulación del ciclo celular.

La **nucleostemina** es una proteína que interactúa con p53 para regular el ciclo celular e influye en la diferenciación celular (*véase* p. 94). A medida que avanza la diferenciación celular, la concentración de esta proteína se reduce. La presencia de la nucleostemina en **células malignas** sugiere que podría desempeñar un papel en su **proliferación descontrolada** (cuadro 3-2). Además, el ADN, el ARN, los retrovirus y sus proteínas víricas interactúan con el nucléolo y causan la redistribución del material granular y fibrilar durante el curso de una virosis. Estos virus pueden utilizar componentes del nucléolo como parte de su propio proceso de replicación. La evidencia indica que los virus podrían interactuar con el nucléolo y sus componentes para favorecer la transcripción y la traducción de proteínas víricas y, tal vez, alterar el ciclo celular para promover la replicación del virus.

El nucléolo se tiñe intensamente con hematoxilina y con colorantes básicos, y metacromáticamente con tionina.

La relación de la basofilia y la metacromasia del nucléolo con los grupos fosfato del ARN nucleolar se confirma mediante la digestión previa de las muestras con ribonucleasa (ARNsa), que anula la tinción. Como ya se mencionó, hay ADN en el nucléolo; sin embargo, su concentración está por debajo de la capacidad de detección de la reacción de Feulgen. Por lo tanto, cuando se examinan con el microscopio óptico, los nucléolos aparecen Feulgen negativos, aunque con frecuencia se hallan rodeados por material Feulgen positivo que corresponde a la cromatina asociada con el nucléolo.

Envoltura nuclear

La envoltura nuclear, formada por dos membranas con un espacio entre ellas, la cisterna perinuclear, separa el nucleoplasma del citoplasma.

La **envoltura nuclear** proporciona una barrera membranosa permeable selectiva entre el compartimento nuclear y el citoplasma, que encierra la cromatina. La envoltura nuclear se ensambla a partir de dos membranas nucleares (externa e interna) con la **cisterna perinuclear** entre ellas. El espacio claro de la cisterna perinuclear se continúa con el espacio de la cisterna del RER (*véase* fig. 3-1). Las dos membranas de la envoltura nuclear contienen **poros nucleares** que median el transporte activo de proteínas, ribonucleoproteínas y ARN entre el núcleo y el citoplasma. Las membranas de la envoltura nuclear difieren en estructura y función:

- La **membrana nuclear externa** se parece mucho a la membrana del retículo endoplasmático y de hecho se continúa con la membrana del RER (fig. 3-6). A menudo, se observan polirribosomas unidos a las proteínas de acoplamiento presentes en el lado citoplasmático de la membrana nuclear externa.
- La **membrana nuclear interna** es sostenida por una malla rígida de proteínas de filamentos intermedios unida a su superficie interna, denominada ***lámina nuclear*** (**fibrosa**) (*véase* fig. 3-6). Además, esta membrana nuclear interna contiene receptores de laminas específicos y varias proteínas asociadas con las laminas que se unen con los cromosomas y aseguran la fijación a la lámina nuclear.

La lámina nuclear está formada por filamentos intermedios y es contigua a la membrana nuclear interna.

Debajo de la membrana nuclear se encuentra la **lámina nuclear**, una delgada capa reticular electrodensa de filamentos intermedios. Además de su función de sostén o "nucleoesquelética", la lámina nuclear es imprescindible en muchas actividades nucleares, como la duplicación y transcripción de ADN, y la regulación génica. Si el componente membranoso de la envoltura nuclear es destruido por la exposición a un detergente, la lámina nuclear permanece y el núcleo conserva su forma.

Mediante aislamiento bioquímico se determinó que los principales componentes de la lámina son las **laminas del núcleo**, un tipo especializado de filamento intermedio nuclear (*véase* p. 71), y **proteínas asociadas con las laminas**. La lámina nuclear está compuesta esencialmente por las proteínas lamina A y lamina C que forman filamentos intermedios. Estos filamentos establecen enlaces cruzados para formar una estructura ortogonal (*véase* fig. 3-6), que se une a la membrana nuclear interna principalmente por medio de la proteína lamina B a través de sus interacciones con los receptores

CUADRO 3-2

CORRELACIÓN CLÍNICA: REGULACIÓN DEL CICLO CELULAR Y TRATAMIENTO DEL CÁNCER

La comprensión de los detalles de la **regulación del ciclo celular** ha tenido un impacto en la investigación sobre el cáncer y ha contribuido al desarrollo de nuevos tratamientos. Por ejemplo, se ha demostrado que la inactivación de genes supresores de tumores tiene un papel en el crecimiento y división de las células cancerígenas. Las proteínas codificadas por estos genes son utilizadas por la célula a lo largo de varios puntos de control del daño del ADN. Por ejemplo, las mutaciones en el **gen 1 de susceptibilidad al cáncer de mama** (***BRCA-1***) y en el **gen 2 de susceptibilidad al cáncer de mama** (***BRCA-2***) se asocian con un aumento del riesgo de padecer cáncer de mama bilateral. Los productos proteínicos de ambos genes supresores de tumores (a saber, proteínas BRCA-1 y BRCA-2) participan directamente en múltiples procesos celulares en respuesta al daño del ADN, incluidas la activación del punto de control, la transcripción de genes y la reparación de las roturas de la doble hélice del ADN. Junto con la **proteína RAD-51**, que interviene en la recombinación homóloga y en la reparación del ADN, mantienen la estabilidad del genoma humano. Las proteínas BRCA defectuosas no pueden interactuar con la RAD-51. Al evaluar sistemáticamente a las pacientes para detectar mutaciones en estos genes, se puede ofrecer una mejoría en la detección y las indicaciones de mastectomía profiláctica u ooforectomía a quienes dan positivo por estas mutaciones.

Hoy en día también se sabe por qué, en algunas personas, las **mutaciones de *p53*** hacen que sus tumores sean resistentes a la radioterapia. Los puntos de control del daño del ADN detectan el daño al ADN causado por los procedimientos radioterápicos que hace que las células cancerígenas detengan su ciclo celular. Sin embargo, estas células no morirán debido a la ausencia de p53 funcional, que es la encargada de desencadenar la apoptosis.

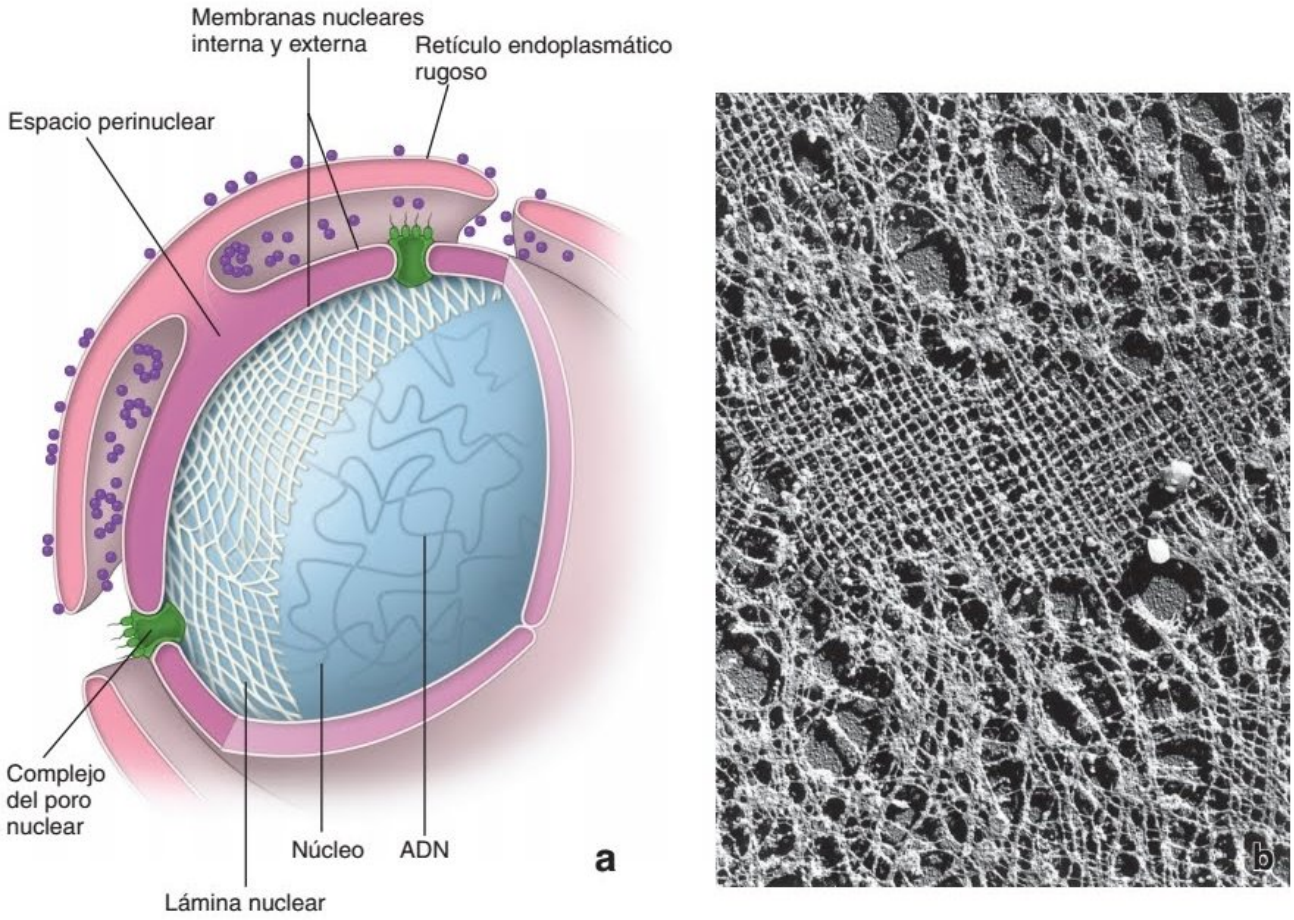

FIGURA 3-6. Estructura de una lámina nuclear. a. En este diagrama se muestra la estructura de la lámina nuclear adyacente a la membrana nuclear interna. La ventana cortada en la lámina nuclear muestra el ADN dentro del núcleo. Obsérvese que la envoltura nuclear está perforada por complejos de poros nucleares, que permiten el transporte selectivo bidireccional de moléculas entre el núcleo y el citoplasma. **b.** Microfotografía electrónica de una porción de la lámina nuclear de un ovocito de *Xenopus*. Está formado por filamentos intermedios (laminas) dispuestos en una red cuadrada. 43 000× (adaptado de Aebi U, Cohn J, Buhle L, et al. The nuclear lamina is a meshwork of intermediate-type filaments. Nature 1986;323:560–564).

de laminas. La familia de receptores de laminas incluyen la **emerina** (34 kDa), que fija tanto la lamina A como la B; la **nurima** (29 kDa), que fija la lamina A; y un receptor de **lamina B** (**LBR, *lamin B receptor***) de 58 kDa que, como su nombre lo indica, se une a la lamina B.

A diferencia de otros filamentos intermedios citoplasmáticos, las laminas se desensamblan durante la mitosis y se ensamblan de nueva cuenta cuando finaliza este proceso. Al parecer, la lámina nuclear actúa como una especie de armazón para la cromatina, las proteínas asociadas con la cromatina, los poros nucleares y las membranas de la envoltura nuclear. Además, participa en la organización nuclear, la regulación del ciclo celular, la diferenciación y la expresión génica.

El deterioro de la arquitectura o la función de la lámina nuclear se asocia con ciertas enfermedades genéticas (laminopatías) y la apoptosis. Las mutaciones en la **lamina A/C** producen enfermedades específicas de los tejidos que afectan el músculo estriado, el tejido adiposo, los nervios periféricos y el desarrollo óseo, y producen envejecimiento prematuro. Dos formas hereditarias de la **distrofia muscular de Emery-Dreifuss** (**DMED**) se han relacionado con mutaciones en las laminas o sus receptores. La forma recesiva de la DMED ligada al cromosoma X es causada por mutaciones de la **emerina**, mientras que la forma autosómica dominante de la DMED se debe a mutaciones en la lamina A/C. En general, la DMED se caracteriza por la aparición temprana de contracturas de los tendones principales, debilidad muscular progresiva muy lenta, atrofia muscular de los miembros superiores e inferiores y miocardiopatías (debilidad del músculo cardíaco).

La envoltura nuclear presenta una serie de aberturas denominadas *poros nucleares*.

El par de membranas de la envoltura nuclear está perforado por "aberturas" de 70-80 nm en varios sitios. Estos **poros nucleares** se forman por la fusión de las membranas interna y externa de la envoltura nuclear. Con un MET común, se observa una estructura similar a un diafragma que cruza el poro (fig. 3-7). Con frecuencia, en el centro del poro nuclear hay un pequeño cuerpo denso (fig. 3-8). Como se considera que estos perfiles representan tanto a los ribosomas como a otros complejos de proteínas (transportadoras) capturados durante su pasaje a través del poro en el momento de la fijación, es frecuente que para describir esta característica se use el término **tapón/transportador central**.

Con técnicas especiales, como la tinción negativa y la microscopía electrónica de transmisión de alto voltaje, o recientemente, la tomografía crioelectrónica, el poro nuclear exhibe detalles estructurales adicionales (*véase* fig. 3-8). Ocho subunidades proteínicas

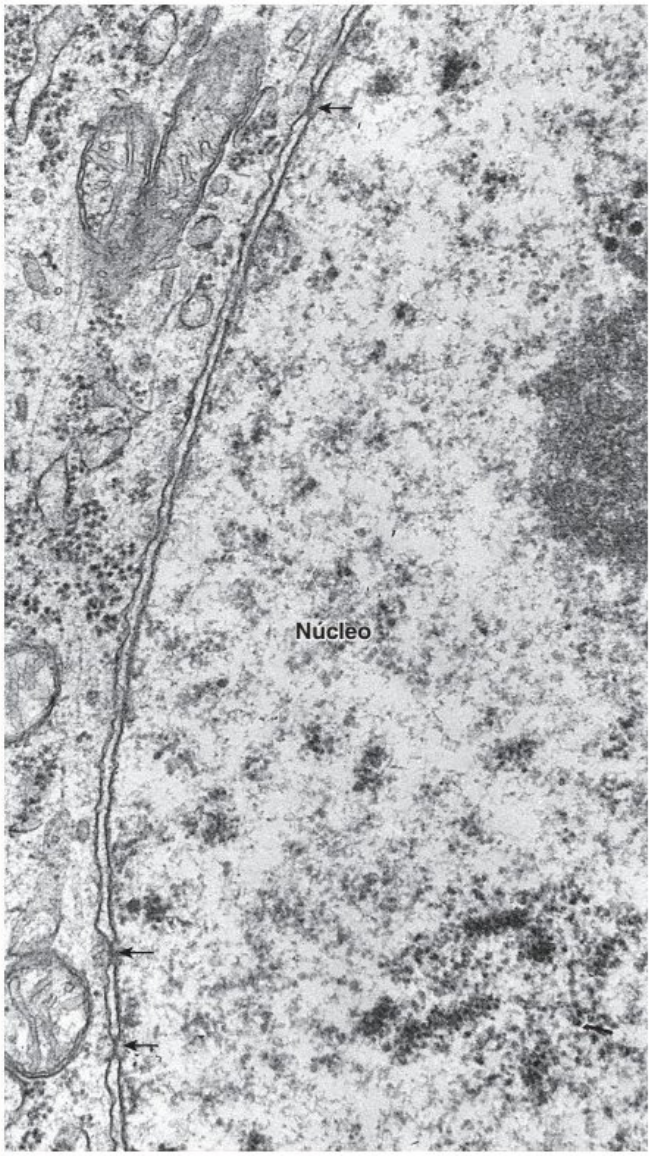

FIGURA 3-7. Microfotografía electrónica de la envoltura nuclear. Obsérvense los complejos del poro nuclear visibles (*flechas*) y las dos membranas que constituyen la envoltura nuclear. En la periferia de cada poro, las membranas externa e interna de la envoltura nuclear aparecen continuas. 30 000×.

multidominio dispuestas en un **armazón central** octagonal en la periferia de cada poro forman una estructura similar a un cilindro conocida como ***complejo de poro nuclear*** (**NPC, *nuclear pore complex***). El NPC, que tiene una masa total estimada de 125×10^6 Da, está compuesto por alrededor de 50 complejos de poros nucleares diferentes que reciben la denominación colectiva de ***nucleoporinas*** (**proteínas Nup**). Este armazón central está insertado entre el **anillo citoplasmático** y el **anillo nuclear** (fig. 3-9). Desde el anillo citoplasmático sobresalen hacia el citoplasma ocho **fibrillas proteínicas** cortas que apuntan hacia el centro de la estructura. El complejo de anillo nucleoplasmático fija la **cesta nuclear** (o "jaula" nuclear, que se asemeja a una trampa para peces) ensamblada a partir de ocho filamentos largos y delgados de 50 nm unidos en su extremo distal por un **anillo terminal** ajustable con un diámetro de 30-50 nm (*véase* fig. 3-9). El armazón central cilíndrico rodea el **poro central** del NPC, que actúa como un diafragma bien ajustado o como un canal con compuerta. Además, cada NPC contiene uno o más canales acuosos para el transporte de moléculas pequeñas.

El complejo del poro nuclear media el transporte núcleo-citoplasma bidireccional.

Varios experimentos han mostrado que el NPC regula el paso de proteínas entre el núcleo y el citoplasma. La importancia del NPC se puede ver fácilmente, puesto que en el núcleo no se realiza síntesis proteínica. Las proteínas ribosómicas son parcialmente ensambladas en subunidades ribosómicas en el nucléolo y transportadas hacia el citoplasma a través de los poros nucleares. En cambio, las proteínas nucleares (histonas y laminas) son producidas en el citoplasma y transportadas a través de los poros nucleares hacia el núcleo. El transporte a través del NPC depende en gran parte del tamaño de las moléculas:

- Las **moléculas grandes** (como las proteínas de gran tamaño y los complejos macromoleculares) dependen de la presencia de una secuencia de señal unida llamada ***secuencia de localización nuclear*** (**NLS, *nuclear localization signal***) para el paso a través de los poros. Las proteínas marcadas con NLS destinadas al núcleo se unen después a un receptor citosólico soluble denominado ***receptor de importación nuclear*** (**importina**) que las dirige desde el citoplasma hacia un NPC adecuado. Luego, son transportadas de forma activa a través del poro mediante un **mecanismo dependiente de la energía del trifosfato de guanosina** (**GTP, *guanosine triphosphate***). La exportación de proteínas y ARN desde el núcleo es similar al mecanismo de importación hacia el núcleo. Las proteínas que tienen la **secuencia de exportación nuclear** (**NES, *nuclear export sequence***) se unen en el núcleo a la **exportina** (una proteína que mueve moléculas desde el núcleo hacia el citoplasma) y a una molécula de GTP. Los complejos proteína-exportina-GTP atraviesan el NPC hacia el citoplasma, donde se hidroliza el GTP y se libera la proteína. El NPC transporta proteínas y todas las formas de ARN, así como las subunidades ribosómicas completamente plegadas.
- Los **iones y las moléculas hidrosolubles pequeñas** (de menos de 9 Da) pueden atravesar los **canales acuosos** del NPC por difusión simple. Este proceso es inespecífico y no necesita proteínas de señal nuclear. El tamaño eficaz del poro es de alrededor de 9 nm para las sustancias que cruzan por difusión en lugar de la medida de 70-80 nm del diámetro del complejo total. Sin embargo, aun las proteínas nucleares más pequeñas que son capaces de difundir son transportadas de forma selectiva, presumiblemente porque la velocidad es mayor que en la difusión simple.

Durante la división celular, la envoltura nuclear es desensamblada para permitir la separación de los cromosomas y después vuelta a ensamblar al formarse las células hijas.

Al final de la profase de la división celular se activan las enzimas (cinasas) que causan la fosforilación de las laminas del núcleo y otras proteínas relacionadas con la lámina de la envoltura nuclear. Después de la fosforilación, las proteínas se vuelven solubles y se desensambla la envoltura nuclear. Luego, el componente lipídico de las membranas nucleares se disocia de las proteínas y queda retenido en vesículas citoplasmáticas pequeñas. A continuación, los cromosomas duplicados se adhieren a los microtúbulos del huso mitótico y son sometidos a movimientos activos.

La reconstitución de la envoltura nuclear comienza al final de la anafase, cuando las fosfatasas se activan para retirar los residuos de fosfato de las laminas del núcleo. Durante la telofase, las lami-

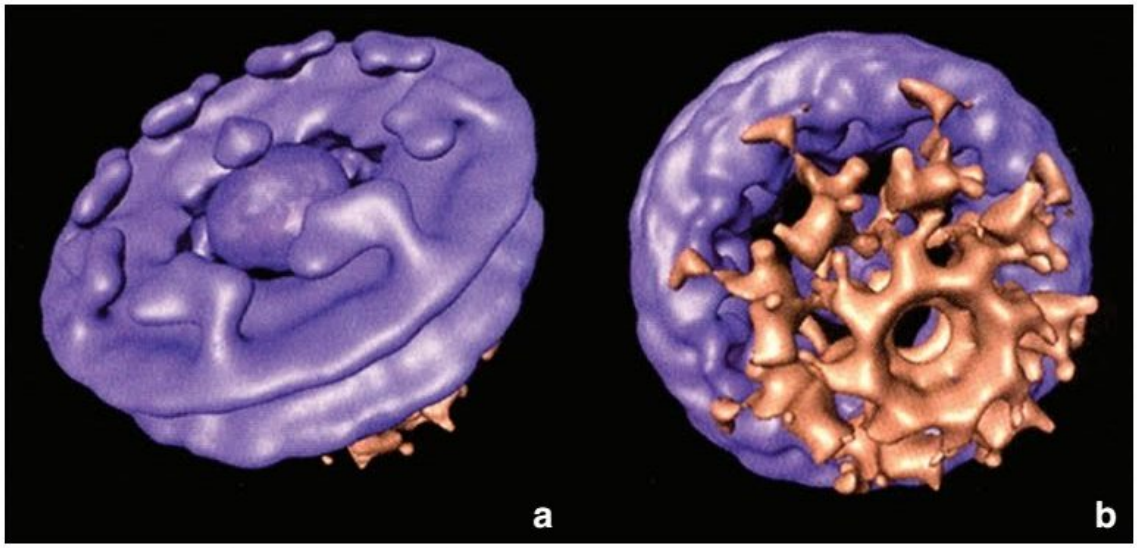

FIGURA 3-8. Tomografía crioelectrónica del complejo del poro nuclear (NPC). En estas representaciones de la superficie de tomogramas de electrones obtenidas de núcleos de *Dictyostelium* congelados e hidratados se muestra una estructura detallada del NPC. 320 000×. **a.** La cara citoplasmática del NPC presenta ocho fibrillas de proteínas dispuestas alrededor del conducto central. Estas fibrillas sobresalen de las subunidades del anillo citoplasmático y apuntan hacia el centro de la estructura. Obsérvese la presencia del tapón central o transportador dentro del poro central, que representa ribosomas u otros transportadores proteínicos capturados durante su paso a través del NPC. **b.** La cara nuclear del NPC muestra las subunidades del anillo nucleoplasmático conectadas por filamentos nucleares con la cesta indicada en color *marrón* (adaptado de Beck M, Förster F, Ecke M, et al. Nuclear pore complex structure and dynamics revealed by cryoelectron tomography. Science 2004;306:1387–1390).

nas del núcleo comienzan la polimerización y forman el material de la lámina nuclear alrededor de cada grupo de cromosomas en las células hijas. Al mismo tiempo, las vesículas que contienen los componentes lipídicos de las membranas nucleares y los componentes proteínicos de estas membranas se fusionan y forman una envoltura en la superficie de la lámina nuclear ya ensamblada. Al final de la telofase, se completa la formación de una envoltura nuclear en cada célula hija.

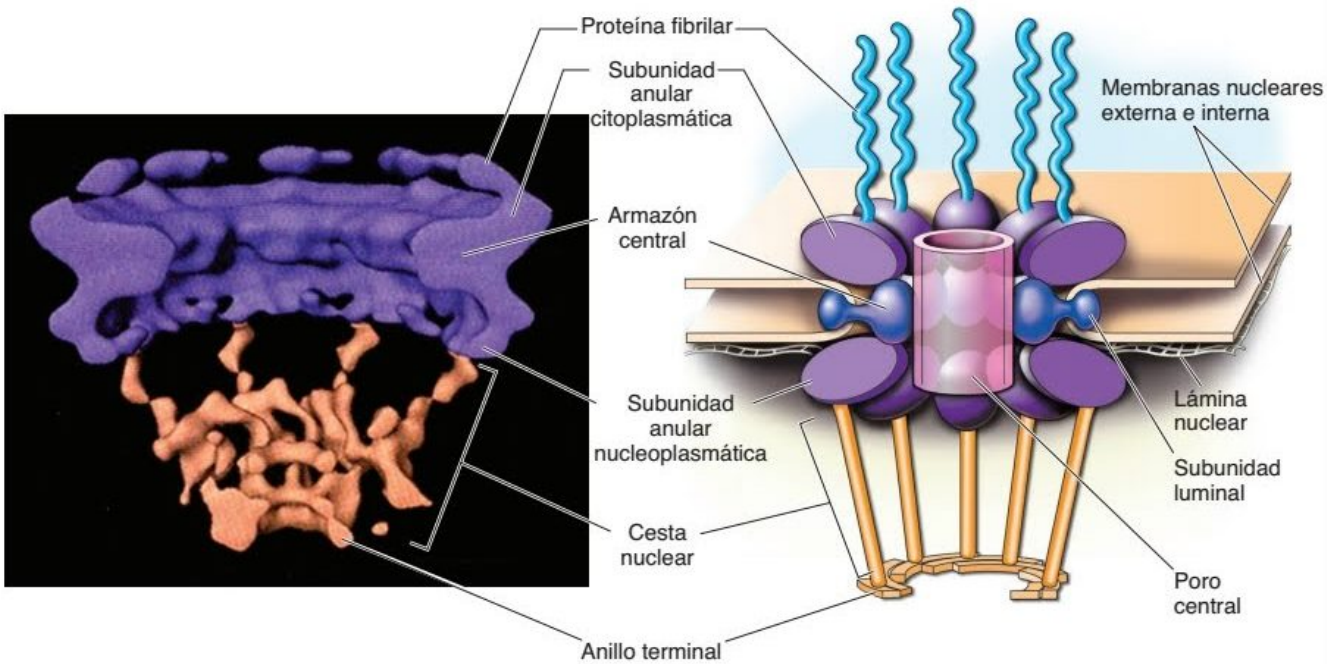

FIGURA 3-9. Corte transversal del complejo del poro nuclear. Tomografía crioelectrónica de un corte transversal del complejo del poro nuclear (mostrado en la fig. 3-8) comparado con un esquema del complejo. Obsérvese que el tapón/transportador central se ha retirado del poro central. 320 000×. Cada poro contiene ocho subunidades de proteínas dispuestas en un armazón central octagonal en la periferia del poro. Estas subunidades forman un complejo del poro nuclear que se inserta entre los dos anillos citoplasmáticos y nucleoplasmáticos. Ocho fibrillas de proteínas cortas sobresalen de los anillos citoplasmáticos hacia el citoplasma. El anillo nuclear ancla una cesta ensamblada a partir de ocho filamentos delgados unidos distalmente en el anillo terminal. El diámetro del anillo se puede ajustar para cumplir con los requisitos de transporte de los poros nucleares. El armazón central cilíndrico rodea el poro central, que actúa como un diafragma ajustado (adaptado de Beck M, Förster F, Ecke M, et al. Nuclear pore complex structure and dynamics revealed by cryoelectron tomography. Science 2004;306:1387–1390).

Nucleoplasma

El *nucleoplasma* es el material encerrado por la envoltura nuclear, con excepción de la cromatina y el nucléolo.

Si bien en el **nucleoplasma** algunas veces se encuentran inclusiones cristalinas, víricas y de otro tipo, hasta hace poco las técnicas morfológicas lo mostraban amorfo. Sin embargo, debe suponerse que muchas proteínas y metabolitos residen en el núcleo o pasan a través de él asociadas con la actividad de síntesis y metabolismo de la cromatina y el nucléolo. Recientemente, se han identificado nuevas estructuras dentro del nucleoplasma, entre las que se incluyen las formaciones basadas en laminas intranucleares, los filamentos proteínicos que emanan hacia el interior del núcleo desde el complejo de poro nuclear y la maquinaria de transcripción y procesamiento de ARN ligada a los genes activos.

■ RENOVACIÓN CELULAR

Las células somáticas en el cuerpo adulto pueden clasificarse de acuerdo con su actividad mitótica.

El nivel de actividad mitótica en un tipo celular puede evaluarse mediante el número de metafases mitóticas visibles en un solo campo de gran aumento del microscopio óptico o por medio de estudios autorradiográficos de la incorporación de timidina tritiada al ADN sintetizado antes de la mitosis. Con estos métodos, las poblaciones celulares pueden clasificarse como estáticas, estables o renovables:

- Las **poblaciones celulares estáticas** se componen de células que ya no se dividen (células posmitóticas), como las células del sistema nervioso central y las de los músculos esqueléticos y cardíacos. En determinadas circunstancias, algunas de estas células (músculo cardíaco) pueden entrar en división mitótica.
- Las **poblaciones celulares estables** se componen de células que se dividen de manera episódica y lenta para mantener una estructura normal en los tejidos y los órganos. Estas células pueden ser estimuladas por una lesión para volverse mitóticamente más activas. Las células del periostio y del pericondrio, las células musculares lisas, las células endoteliales de los vasos sanguíneos y los fibroblastos del tejido conjuntivo pueden incluirse dentro de esta categoría.
- Las **poblaciones celulares renovables** pueden ser de renovación lenta o rápida, pero exhiben una actividad mitótica regular. La división de estas células produce en general dos células hijas que se diferencian morfológica y funcionalmente, o dos células que permanecen como células madre. Las células hijas pueden dividirse una o dos veces más antes de alcanzar su estado de madurez. La célula diferenciada puede, en última instancia, salir del cuerpo.
- Las **poblaciones celulares de renovación lenta** incluyen las células musculares lisas de la mayoría de los órganos huecos, los fibroblastos de la pared uterina y las células epiteliales del cristalino del ojo. De hecho, las poblaciones de renovación lenta pueden incrementar lentamente su tamaño a lo largo de la vida, como lo hacen las células musculares lisas del tubo digestivo y las epiteliales del cristalino.
- Las **poblaciones celulares de renovación rápida** incluyen las células sanguíneas, las células epiteliales y los fibroblastos de la dermis de la piel, así como las células epiteliales y los fibroblastos subepiteliales del revestimiento de la mucosa del tubo digestivo.

■ CICLO CELULAR

Fases y puntos de control del ciclo celular

El ciclo celular representa una secuencia autorregulada de fenómenos que controla el crecimiento y la división celular.

Para las poblaciones celulares renovables y proliferantes, incluidas las células embrionarias y las células en los cultivos de tejidos, el objetivo del **ciclo celular** (fig. 3-10) es producir dos células hijas, cada

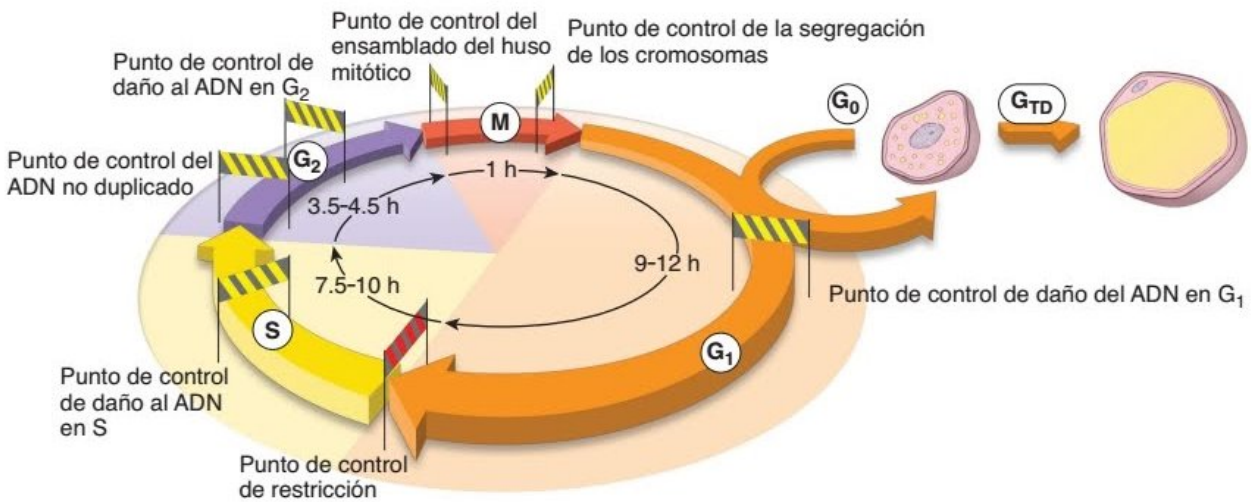

FIGURA 3-10. Ciclo celular y puntos de control. En este diagrama se ilustra el ciclo celular de las células que se dividen rápidamente en relación con la síntesis de ADN. Después de la mitosis, la célula está en interfase. G_1 representa el período durante el cual se produce una brecha en la síntesis de ADN. *S* representa el período durante el cual se produce la síntesis de ADN. G_2 representa una segunda brecha en la síntesis de ADN. G_0 representa la vía de una célula que ha dejado de dividirse; sin embargo, esta célula puede reingresar al ciclo celular tras un estímulo apropiado. La célula que se encuentra en G_0 puede experimentar una diferenciación terminal (G_{TD}) y producir una población de células que no se dividen permanentemente (p. ej., células grasas maduras). El tiempo promedio de cada fase del ciclo celular se indica en el diagrama. Cada fase contiene varios puntos de control que garantizan que el sistema solo pase a la siguiente etapa una vez completada la fase anterior y que no se detecte daño en el ADN.

una de las cuales contiene cromosomas idénticos a los de la célula progenitora. El ciclo celular tiene dos fases principales: la **interfase**, que representa el crecimiento continuo de la célula, y la **fase M** (**mitosis**), caracterizada por la división del genoma. Otras tres fases, la **G_1** (**gap1**), la **S** (**síntesis**) y la **G_2** (**gap2**), subdividen la interfase.

Las poblaciones de células humanas de renovación rápida cumplen un ciclo celular completo en alrededor de 24 h. A lo largo de este ciclo, varios mecanismos internos de control de calidad o **puntos de control**, representados por vías bioquímicas, controlan la transición entre las diferentes etapas del ciclo celular. El ciclo celular se detiene en varios puntos de control, y solo puede proceder si se cumplen ciertas condiciones, por ejemplo, si la célula ha alcanzado un tamaño determinado. Los puntos de control verifican y modulan la progresión de las células a lo largo del ciclo celular en respuesta a señales intracelulares o del entorno.

La fase G_1 en general es la más larga y la más variable del ciclo celular, y comienza al final de la fase M.

Durante la fase **G_1**, la célula obtiene sustancias nutritivas y sintetiza el ARN y las proteínas necesarias para la síntesis del ADN y la duplicación cromosómica. El progreso celular a lo largo de esta fase se vigila a través de dos puntos de control: 1) el **punto de control de restricción**, que es sensible al tamaño celular, al estado de los procesos fisiológicos de la célula y a sus interacciones con la matriz extracelular, y 2) el **punto de control de daño del ADN en G_1**, el cual vigila la integridad del ADN recién duplicado. Por ejemplo, si el ADN presenta un daño irreparable, entonces el punto de control de daño del ADN en G_1 detecta concentraciones altas de **proteína supresora de tumores p53** y no permite que la célula entre en la fase S. A continuación, la célula es propensa a presentar una muerte celular programada (apoptosis).

El **punto de control de restricción** (o **"punto sin retorno"**) es el más importante del ciclo celular. En este punto, la célula evalúa su propio potencial de replicación antes de decidir si ingresa a la fase S y a la siguiente ronda de división celular o se retira y sale del ciclo celular. Una célula que sale del ciclo celular en la fase G_1 en general comienza la **diferenciación terminal** (**G_{TD}**) ingresando en la fase **G_0** (0, porque se encuentra fuera del ciclo). Por lo tanto, la fase G_1 puede durar solo unas pocas horas (entre 9 y 12 h) en una célula que se divide con rapidez, o durar toda la vida como una célula que no se divide. Este punto de control es mediado por las interacciones entre la **proteína de susceptibilidad al retinoblastoma** (**pRb**) y una familia de **factores de transcripción esenciales** (**E2F**). En las células normales, la interacción adecuada entre la pRb y los E2F desactiva muchos genes y bloquea la progresión del ciclo celular.

En la fase S se replica el ADN.

El inicio de la síntesis de ADN marca el comienzo de la **fase S**, que dura de 7.5 a 10 h. El ADN de la célula se duplica durante la fase S y se forman las nuevas cromátides que se harán evidentes en la profase o metafase de la división mitótica. La duplicación cromosómica se inicia en diferentes sitios, llamados ***replicones***, a lo largo del ADN cromosómico. Cada replicón tiene un período que se asigna de forma específica para su duplicación durante la fase S. La presencia del **punto de control de daño del ADN** en esta fase vigila la calidad de la duplicación del ADN.

En la fase G_2, la célula se prepara para la división celular.

Durante esta fase, la célula examina su ADN duplicado en preparación para la mitosis. Este es un período de crecimiento celular y de reorganización de orgánulos citoplasmáticos antes del ingreso al ciclo mitótico. La fase **G_2** puede durar tan solo 1 h en las células de división rápida o puede tener una duración casi indefinida en algunas células poliploides y en las células que se detienen en la fase G_2 durante períodos extensos, como el ovocito primario. Dos puntos de control verifican la calidad del ADN: el punto de control del daño del ADN en **G_2** y el **punto de control del ADN no duplicado**. Estos últimos puntos de control impiden la progresión de la célula hacia la fase M antes de completarse la síntesis del ADN.

La mitosis se produce en la fase M.

La mitosis casi siempre incluye la **cariocinesis** (división del núcleo) y la **citocinesis** (división de la célula), y dura alrededor de 1 h. La mitosis tiene varias etapas que se describen a detalle más adelante. La separación de dos células hijas idénticas concluye la **fase M**. La fase M tiene dos puntos de control: el **punto de control del ensamblado del huso mitótico**, que impide la entrada prematura a la anafase, y el **punto de control de la segregación de los cromosomas**, que evita el proceso de citocinesis hasta que todos los cromosomas se han separado correctamente.

Una catástrofe mitótica causada por el mal funcionamiento de los puntos de control del ciclo celular puede conducir a la muerte celular y al desarrollo de células tumorales.

El mal funcionamiento de alguno de los tres puntos de control de daño del ADN en las fases G_1, S y G_2 del ciclo celular y en el punto de control del ensamblado del huso mitótico en la fase M puede conducir a una ***catástrofe mitótica***, que se define como un fallo en la detención del ciclo celular antes o durante la mitosis, que conduce a una segregación cromosómica anómala. En condiciones fisiológicas, la muerte de estas células ocurrirá por la activación de la apoptosis. Las células que no llevan a cabo la apoptosis por daño del ADN o del huso mitótico se pueden dividir asimétricamente en la siguiente división celular. Esto lleva a la generación de **células aneuploides** (células que contienen un número anómalo de cromosomas). Por lo tanto, la catástrofe mitótica puede considerarse uno de los mecanismos que contribuyen a la oncogénesis (desarrollo de células tumorales).

El mal funcionamiento del punto de control de restricción en la fase G_1 también puede generar una transformación maligna de las células. Las células malignas pierden la inhibición por contacto, un proceso normal en el que las células inhiben su división cuando entran en contacto con otras. Las células malignas en cultivo siguen dividiéndose y pueden crecer unas sobre otras, en lugar de detener su crecimiento cuando la placa está cubierta completamente con una monocapa celular. El mal funcionamiento del punto de control de restricción puede ser facilitado por las proteínas de virus oncógenos, como el **antígeno T del virus de simio** (**SV40**) que se une a pRb. Esta unión altera la configuración del complejo pRb-antígeno T y vuelve inoperable el punto de control de restricción, facilitando la progresión de la célula desde las fases G_1 y S del ciclo celular. Este mecanismo de carcinogénesis se presenta en el **mesotelioma** (cáncer del epitelio de revestimiento de las cavidades pleurales en el tórax), el **osteosarcoma** (un tipo de cáncer óseo) y el **ependimoma** (un tipo de tumor cerebral de la infancia).

La población de células madre de reserva puede activarse y reingresar en el ciclo celular.

Las células identificadas como **células madre de reserva** pueden considerarse células en G_0 que pueden ser inducidas a reingresar al ciclo celular en respuesta a una lesión de los tejidos corporales. La activación de estas células puede ocurrir en la **curación normal de las heridas** y en la repoblación del epitelio seminífero después de la exposición aguda intensa del testículo a los rayos X, o durante la regeneración de un órgano, como el

hígado, después de la extracción de una gran parte de él. Si el daño es muy grave, mueren incluso las células madre de reserva, y se pierde la capacidad de regeneración.

Regulación del ciclo celular

El paso a través del ciclo celular es impulsado por proteínas sintetizadas y degradadas de forma periódica durante cada ciclo.

Diversos complejos de proteínas citoplasmáticas regulan y controlan el ciclo celular. Algunas de estas proteínas funcionan como osciladores bioquímicos, cuya síntesis y degradación son coordinadas en fases específicas del ciclo. Los fenómenos celulares y moleculares inducidos durante el incremento y la reducción de diferentes concentraciones de proteínas son las bases de la "maquinaria" del ciclo celular. Otras proteínas verifican activamente la calidad de los procesos moleculares en los diferentes puntos de control distribuidos a lo largo del ciclo (descritos antes). Los complejos proteínicos en los puntos de control pueden impulsar a la célula a que entre o salga del ciclo celular, de manera que estimulan el crecimiento y la división cuando las condiciones son favorables y, a la inversa, detienen o reducen la velocidad de la división celular cuando las condiciones son adversas.

Un complejo de dos proteínas compuesto por una ciclina y una cinasa dependiente de ciclina (Cdk, *cyclin dependent kinase*) contribuye a impulsar las células a través de los puntos de control de la división del ciclo celular.

El primer hito en la comprensión de la regulación del ciclo celular fue el descubrimiento de una proteína llamada ***factor promotor de la maduración*** (**MPF, *maturation promoting factor***), a comienzos de la década de 1970. Se creía que el MPF controlaba el inicio de la mitosis. Cuando se inyectaba MPF en los núcleos de ovocitos inmaduros de ranas, los cuales generalmente están detenidos en G_2, las células procedían de inmediato con la mitosis. Posteriormente se comprobó que el MPF está compuesto por dos proteínas:

- **Cdc2** (también conocida como "**Cdk-1**"). Un miembro de 32 kDa de la familia de proteínas Cdk.

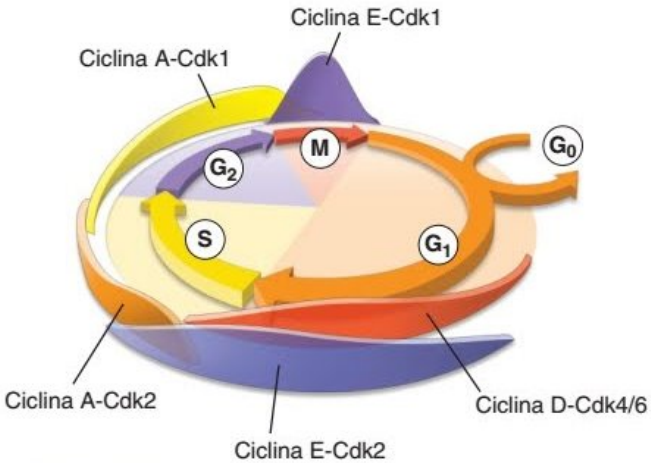

FIGURA 3-11. Regulación del ciclo celular por los complejos ciclina-Cdk. En este diagrama se muestra el patrón cambiante de las actividades de la ciclina-Cdk durante las diferentes fases del ciclo celular.

- **Ciclina B.** Un miembro de 45 kDa de la familia de la ciclinas, que son los reguladores clave del ciclo celular. Las ciclinas son sintetizadas como proteínas constitutivas; sin embargo, durante el ciclo celular sus concentraciones son controladas por la degradación mediada por ubicuitina.

Hoy en día se sabe que el **complejo ciclina-Cdk** actúa en diferentes fases del ciclo celular y tiene como diana diferentes proteínas para controlar las funciones dependientes del ciclo celular. La tabla 3-1 muestra la combinación de los diferentes tipos de ciclinas con diferentes tipos de Cdk y cómo las interacciones entre estas dos proteínas afectan el progreso de la célula a través del ciclo celular. El paso a través del ciclo celular requiere un incremento en la actividad del complejo ciclina-Cdk en algunas fases, seguido por el declive de esta actividad en otras fases (fig. 3-11). El aumento de la actividad del complejo ciclina-Cdk se logra mediante la acción estimuladora de las

TABLA 3-1 Resumen funcional de los complejos ciclina-Cdk que participan en la regulación del ciclo celular humano

Tipo de ciclina	Proteína cinasa dependiente de la ciclina asociada	Fase del ciclo celular sobre la que actúan	Proteínas efectoras sobre las que actúan
Ciclina D	Cdk4/6	Progresión de la fase G_1	Proteína p53 supresora de tumores, proteína de susceptibilidad al retinoblastoma (pRb)
Ciclina E	Cdk2	Ingreso en la fase S	Proteínas cinasas ATM o ATR, proteína supresora de tumores p53
Ciclina A	Cdk2	Progresión de la fase S	Proteína de duplicación A, ADN-polimerasa, proteína de mantenimiento de minicromosoma
Ciclina A	Cdk1	Fase S a fase G_2 y entrada en la fase M	Fosfatasa Cdc25, ciclina B
Ciclina E	Cdk1	Progresión de la fase M	Proteínas asociadas con la cromatina; histona H1; laminas del núcleo; proteínas reguladoras de la miosina; proteínas centrosómicas; factores de transcripción c-*fos/jun*, c-*myb*, *oct*-1, SWI5; proteínas cinasas p60src; caseína cinasa II; proteínas cinasas c-*mos*

ATM, proteína cinasa mutada de ataxia-telangiectasia; *ATR*, cinasa relacionada con ATM y Rad3; *Cdk*, cinasa dependiente de ciclinas.

ciclinas y es equilibrado por la acción inhibitoria de proteínas como las inhibidoras de cinasas (Ink, *inhibitors of kinase*), las proteínas inhibidoras de Cdk (Cip, *Cdk inhibitory proteins*) y las proteínas inhibidoras de cinasas (Kip, *kinase inhibitory proteins*).

Mitosis

La división celular es un proceso decisivo que aumenta la cantidad de células y permite la renovación de las poblaciones celulares y la reparación de las heridas.

La *mitosis* es un proceso de segregación cromosómica y división nuclear seguido por la división celular que produce dos células hijas con la misma cantidad de cromosomas y el mismo contenido de ADN que la célula progenitora.

El término ***mitosis*** se usa para describir la **división equilibrada de los cromosomas replicados** y sus genes en dos grupos idénticos. El proceso de división celular incluye la división tanto del núcleo (**cariocinesis**) como del citoplasma (**citocinesis**). El proceso de citocinesis produce la distribución de orgánulos no nucleares en dos células hijas. Antes de entrar en la mitosis, las células duplican su ADN. Esta fase del ciclo celular se llama *S* o *fase de síntesis*. Al comienzo de esta fase, la cantidad de cromosomas es **2n** y el contenido de ADN también es **2d**; al final, la cantidad de cromosomas permanece en **2n** y el contenido de ADN se duplica a **4d**.

La mitosis sigue a la fase S del ciclo celular y se divide en cuatro fases.

La mitosis tiene cuatro fases (fig. 3-12):

- La **profase** comienza a medida que los cromosomas replicados se condensan y se hacen visibles. Conforme los cromosomas siguen condensándose, cada uno de los cuatro cromosomas derivados de cada par homólogo aparece formado por dos **cromátides**. Las cromátides hermanas se mantienen juntas por un anillo de proteínas denominadas ***cohesinas*** y por el **centrómero**. En la última parte de la profase o prometafase (algunas veces identificada como una fase separada de la mitosis), la envoltura nuclear comienza a desintegrarse en pequeñas vesículas de transporte y se parece al retículo endoplasmático liso (REL). El nucléolo, que puede seguir estando presente en algunas células, también desaparece completamente en la prometafase. Además, un complejo proteínico altamente especializado llamado ***cinetocoro*** aparece en cada cromátide frente al centrómero (fig. 3-13). Los complejos proteínicos que forman los cinetocoros en la región del centrómero de la cromátide se fijan a secuencias de ADN repetitivas específicas conocidas como ***ADN satélite***, que son similares en cada cromosoma. Los microtúbulos del huso mitótico en desarrollo se fijan a los cinetocoros y, por lo tanto, a los cromosomas.
- La **metafase** (fig. 3-14) comienza cuando el huso mitótico se organiza alrededor de los centros organizadores de microtúbulos (MTOC, *microtubule-organizing centers*) ubicados en los polos opuestos de la célula. El huso mitótico está formado por tres tipos de microtúbulos:
  - **Microtúbulos astrales**, que se originan (nuclean) a partir de anillos de tubulina γ en forma de estrella alrededor de cada MTOC (*véase* fig. 2-55). Son responsables de posicionar el huso dentro de la célula.
  - **Microtúbulos polares**, también originados del MTOC. Constituyen todos los microtúbulos que se encuentran entre los polos del huso que no están conectados con los cinetocoros. Los microtúbulos polares de polos opuestos interactúan entre sí a través de proteínas motoras de manera antiparalela, separando los polos del huso para asegurar su bipolaridad.
  - **Microtúbulos cinetocóricos**, que salen del MTOC para explorar el citoplasma en busca de cinetocoros. Cuando un cinetocoro finalmente es capturado por un microtúbulo cinetocórico, es transportado hacia el MTOC, en donde se fijan microtúbulos adicionales. El cinetocoro es capaz de fijar entre 30 y 40 microtúbulos a cada cromátide. En algunas especies, los microtúbulos cinetocóricos se forman por mecanismos independientes del MTOC en los que participan los cinetocoros. Los microtúbulos cinetocóricos y sus proteínas motoras asociadas dirigen el movimiento de los cromosomas hacia el plano medio de la célula, que es la **placa ecuatorial** o **de metafase**.
- La **anafase** (fig. 3-15) comienza con la separación inicial de las cromátides hermanas. Esta separación se produce cuando se degradan las cohesinas que han mantenido las cromátides unidas. Entonces, las cromátides comienzan a separarse y son arrastradas hacia los polos opuestos de la célula mediante motores moleculares (dineínas), que se deslizan a lo largo de los microtúbulos cinetocóricos hacia el MTOC.
- La **telofase** (fig. 3-16) está marcada por la reconstitución de la envoltura nuclear alrededor de los cromosomas de cada polo. Los cromosomas se desenrollan y no se pueden distinguir, excepto en las regiones que permanecen condensadas en el núcleo en interfase. Los nucléolos reaparecen y el citoplasma se divide (citocinesis) para formar dos células hijas. La citocinesis comienza con la formación de un surco en la membrana plasmática equidistante entre los polos del huso mitótico. La separación en el **surco de escisión** se logra mediante un **anillo contráctil** compuesto por un fascículo muy fino de filamentos de actina posicionados alrededor del perímetro de la célula. Dentro del anillo, las moléculas de **miosina II** se ensamblan en pequeños filamentos que interactúan con los filamentos de actina, causando la contracción del anillo. A medida que el anillo se ajusta, la célula se comprime hasta quedar separada en dos células hijas. Como los cromosomas en las células hijas contienen copias idénticas del ADN duplicado, las células hijas son genéticamente idénticas y contienen el mismo tipo y cantidad de cromosomas. Las células hijas son **2d** en cuanto al ADN y **2n** en cuanto a la cantidad de cromosomas.

Meiosis

La meiosis incluye dos divisiones nucleares secuenciales, seguidas de divisiones celulares que producen gametos que contienen la mitad del número de cromosomas y la mitad del ADN encontrado en las células somáticas.

El **cigoto** (la célula que resulta de la fusión de un óvulo y un espermatozoide) y todas las células somáticas derivadas de él son **diploides** (**2n**) en cuanto a la cantidad de cromosomas; por lo tanto, sus células tienen dos copias de cada cromosoma y de cada gen codificado en este cromosoma. Estos cromosomas se llaman ***homólogos*** porque son similares pero no idénticos; un juego de cromosomas es de origen materno y el otro es de origen paterno. Los **gametos**, que tienen un solo miembro de cada par cromosómico, se describen como **haploides** (**1n**). Durante la gametogénesis, la reducción de la cantidad de cromosomas hasta el estado haploide (23 cromosomas

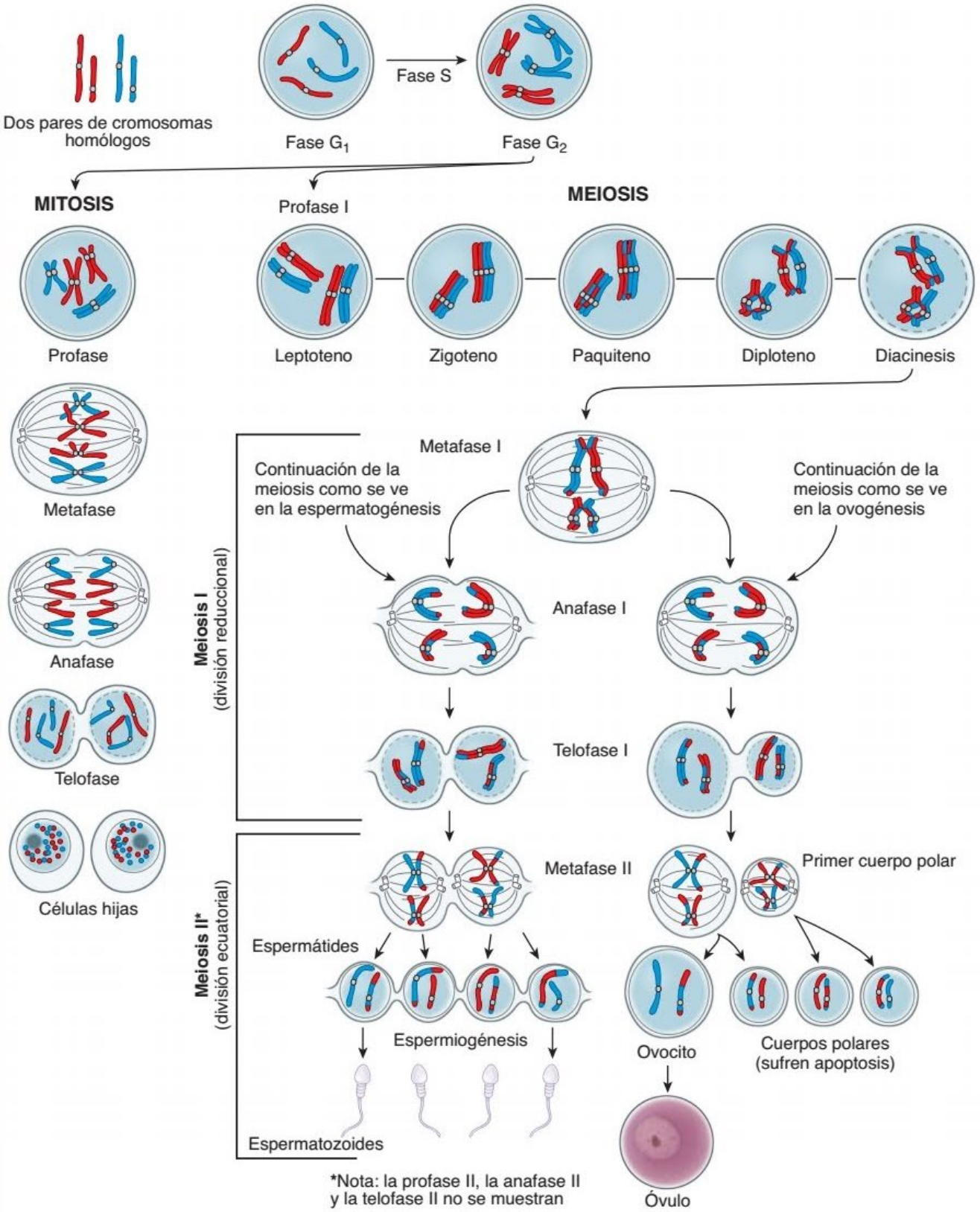

FIGURA 3-12. Comparación entre la mitosis y la meiosis en una célula ideal con dos pares de cromosomas (2n). Los cromosomas de origen materno y paterno están representados en *rojo* y *azul*, respectivamente. La división mitótica produce células hijas que son genéticamente idénticas a la célula progenitora (2n). La división meiótica, que tiene dos componentes, una división reduccional y una división ecuatorial, da lugar a una célula que tiene solo dos cromosomas (1n). Además, durante el pareamiento cromosómico en la profase I de la meiosis, los segmentos del cromosoma se intercambian, lo que origina una mayor diversidad genética. Debe destacarse que, en los seres humanos, el primer cuerpo polar no se divide. Esto sí ocurre en algunas otras especies.

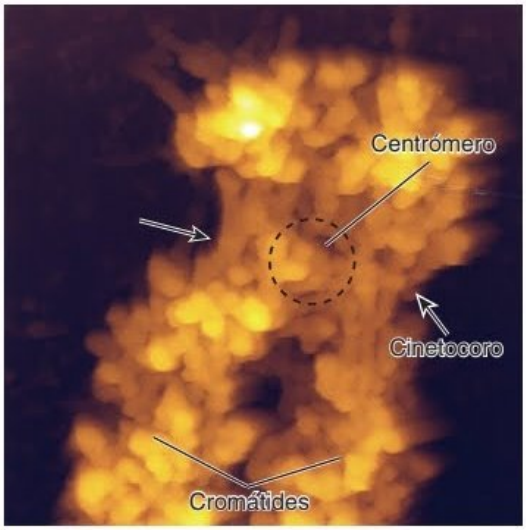

FIGURA 3-13. Imagen microscópica de fuerza atómica de la región centromérica de un cromosoma humano en metafase. Se observan las superficies enfrentadas de dos cromátides hermanas visibles en esta imagen desde el centrómero, el punto de unión de ambas cromátides. En el lado opuesto al centrómero, cada cromátide muestra un complejo proteínico especializado, el cinetocoro, que sirve como punto de unión para los microtúbulos cinetocóricos del huso mitótico. Obsérvese que la superficie del cromosoma tiene varios dominios de bucle que protruyen formados por fibrillas de cromatina ancladas en el armazón cromosómico. 40 000× (cortesía del Dr. Tatsuo Ushiki).

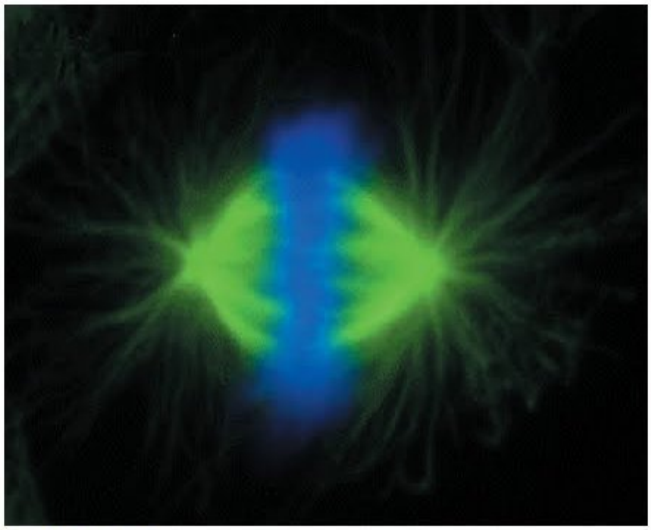

FIGURA 3-14. Huso mitótico en metafase. Mediante técnicas indirectas de inmunofluorescencia se marcó el huso mitótico en una célula XL-177 de *Xenopus* con un anticuerpo antitubulina α conjugado con fluoresceína (*verde*). El ADN se tiñó de *azul* con colorante DAPI fluorescente. En la metafase, la membrana nuclear se desensambla, el ADN se condensa en cromosomas y los microtúbulos forman el huso mitótico. La acción de las proteínas motoras asociadas con los microtúbulos ejercida sobre los microtúbulos del huso mitótico crea la placa de metafase sobre la cual se alinean los cromosomas en el centro de la célula. 1400× (cortesía del Dr. Thomas U. Mayer).

en los seres humanos) se produce a través de la **meiosis**, un proceso que implica dos divisiones sucesivas, la segunda de las cuales no está precedida por una fase S. Esta reducción es necesaria para mantener una cantidad constante de cromosomas en una especie dada. La disminución de la cantidad de cromosomas a **1n** en la primera división meiótica viene seguida por la reducción en el contenido de ADN a su cantidad haploide **1d** en la segunda división meiótica.

Durante la meiosis, el par cromosómico puede intercambiar segmentos, alterando la composición genética de los cromosomas. Este intercambio genético, llamado *recombinación*, y la distribución aleatoria de cada miembro de los pares cromosómicos en gametos haploides dan origen a una diversidad genética infinita.

Los fenómenos citoplasmáticos relacionados con la meiosis difieren en el hombre y la mujer.

Los fenómenos nucleares de la meiosis son los mismos en hombres y mujeres, pero los citoplasmáticos presentan una marcada diferencia. En la figura 3-12 se ilustran los fenómenos nucleares y citoplasmáticos fundamentales de la meiosis como ocurren en la espermatogénesis y la ovogénesis. Los fenómenos de la meiosis hasta la metafase I son los mismos en ambos sexos. Por consiguiente, la figura ilustra las diferencias en el proceso a medida que aparece la divergencia después de la metafase I.

En los hombres, las dos divisiones meióticas del **espermatocito primario** producen cuatro **espermátides haploides** con idéntica estructura, aunque genéticamente únicos. Cada espermátide tiene la



FIGURA 3-15. Huso mitótico en anafase. Esta imagen de inmunofluorescencia proviene del mismo tipo celular y de una preparación igual que la de la figura 3-14. Las conexiones que mantienen juntas a las cromátides hermanas se rompen en esta etapa. Después, las cromátides son arrastradas hacia los polos opuestos de la célula por los motores moleculares asociados con los microtúbulos (dineínas y cinecinas) que se deslizan a lo largo de los microtúbulos cinetocóricos hacia el centríolo, y también son empujadas por los microtúbulos polares (visibles entre los cromosomas separados) y, de ese modo, empujan los polos opuestos del huso mitótico en las células separadas. 1400× (cortesía del Dr. Thomas U. Mayer).

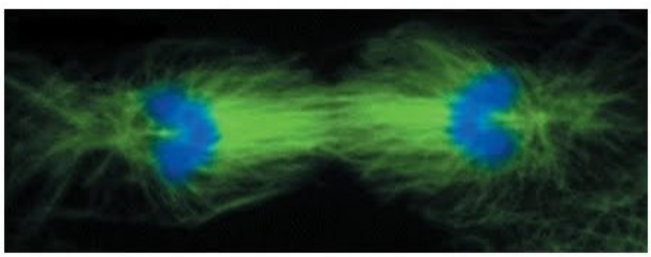

FIGURA 3-16. Huso mitótico en telofase. En esta fase se segrega el ADN y se reconstruye la envoltura nuclear alrededor de los cromosomas en cada polo del huso mitótico. La célula se divide en dos durante la citocinesis. En el medio de la célula se reúnen la actina, las septinas, las miosinas, los microtúbulos y otras proteínas a medida que la célula establece un anillo de proteínas que se contraerá para formar un puente entre los dos lados de lo que una vez fue una sola célula. Los cromosomas se desenrollan y se tornan poco definidos, excepto en las regiones que permanecen condensadas durante la interfase. Los tipos celulares y las preparaciones son los mismos que en las figuras 3-14 y 3-15. 1400× (cortesía del Dr. Thomas U. Mayer).

capacidad de diferenciarse en un **espermatozoide**. En cambio, en las mujeres, las dos divisiones meióticas de un **ovocito primario** producen un **óvulo** haploide y tres **cuerpos polares** haploides. El óvulo recibe la mayor parte del citoplasma y se convierte en el gameto funcional. Los cuerpos polares reciben muy poco citoplasma y se degeneran.

Los fenómenos nucleares de la meiosis son similares en los hombres y en las mujeres.

La **meiosis** consiste en dos divisiones mitóticas sucesivas sin la **fase S** adicional entre las dos divisiones. Durante la fase S que precede a la meiosis, el ADN se duplica formando cromátides hermanas (dos hebras paralelas de ADN) unidas entre sí por el centrómero. El contenido de ADN se torna **4d**, pero la cantidad de cromosomas se mantiene igual (**2n**). Después, las células son sometidas a una **división reduccional** (**meiosis I**) y a una **división ecuatorial** (**meiosis II**).

Durante la **meiosis I**, como lo implica su nombre **división reduccional**, la cantidad de cromosomas se reduce de diploide (**2n**) a haploide (**1n**), y la cantidad de ADN disminuye de **4d** a **2d**. Durante la profase I, los cromosomas bicatenarios se condensan y los cromosomas homólogos (por lo general, uno heredado de la madre y otro del padre) se parean a la altura del centrómero. En este punto, puede ocurrir la recombinación del material genético entre los pares cromosómicos materno y paterno. En la metafase I, los cromosomas homólogos con sus centrómeros se alinean a lo largo del ecuador del huso mitótico, y en la anafase I se separan y se distribuyen en cada célula hija. Esto genera la reducción tanto de la cantidad cromosómica a **1n** como del contenido de ADN a **2d**.

La **meiosis II** no viene precedida por la duplicación del ADN. La división durante la meiosis II es siempre **ecuatorial**, dado que la cantidad de cromosomas no cambia. Esta se mantiene en **1n**, aunque el contenido de ADN representado por el número de cromátides se reduce a **1d**. Durante la metafase II, cada cromosoma se alinea a lo largo del ecuador del huso mitótico, y en la anafase II, las cromátides hermanas se separan. Por lo tanto, cada cromosoma se divide en dos cromosomas de una hebra que después se distribuyen a cada célula hija haploide.

Las fases en el proceso de meiosis son similares a las fases de la mitosis.

Profase I

La profase de la meiosis I es una fase extendida en la cual se observa el **pareamiento**, la **sinapsis** (asociación estrecha de cromosomas) y la **recombinación** del material genético de cromosomas homólogos. La profase I se subdivide en las cinco etapas siguientes (*véase* fig. 3-12):

- **Leptoteno.** Esta etapa se caracteriza por la condensación de la cromatina y por la aparición de cromosomas. Las cromátides hermanas también se condensan y se conectan entre sí mediante **complejos de cohesión específicos de la meiosis** (**Rec8p**). En esta fase, se inicia el pareamiento de cromosomas homólogos de origen materno y paterno. El pareamiento homólogo puede describirse como un proceso en el que los cromosomas se buscan activamente. Después de encontrar su pareja, se alinean uno al lado del otro, dejando un espacio estrecho entre ambos.
- **Cigoteno.** La sinapsis (la estrecha asociación de los cromosomas homólogos) comienza en esta etapa y continúa durante el paquiteno. Este proceso implica la formación de un **complejo sinaptonémico**, una estructura tripartita que une a los cromosomas. El complejo sinaptonémico a menudo se compara con un tercer riel adicional en las vías de ferrocarril localizado en medio de los otros dos. Los durmientes bajo estos rieles son representados por los filamentos transversos que fijan el material del armazón de ambos cromosomas homólogos juntos.
- **Paquiteno.** En esta etapa, se ha completado la sinapsis. La **recombinación génica** ocurre al comienzo de esta fase e implica la transposición de segmentos de ADN entre dos cromosomas diferentes.
- **Diploteno.** En los inicios de esta etapa, el complejo sinaptonémico se disuelve y los cromosomas se condensan más. Los cromosomas homólogos comienzan a separarse y parecen estar conectados por uniones recién formadas entre los cromosomas denominadas ***quiasmas***. Las cromátides hermanas permanecen asociadas de forma estrecha. Los quiasmas indican que pudo haber ocurrido la recombinación génica.
- **Diacinesis.** Los cromosomas homólogos se condensan y se acortan para alcanzar su espesor máximo, el nucléolo desaparece y la envoltura nuclear se desintegra.

Metafase I

La metafase I es similar a la metafase de la mitosis, excepto que los cromosomas pareados están alineados en la **placa ecuatorial** con un miembro a cada lado. Los cromosomas homólogos se mantienen unidos por los quiasmas. Al final de la metafase, los quiasmas se escinden y los cromosomas se separan. Una vez que se desintegra la envoltura nuclear, los microtúbulos del huso mitótico comienzan a interactuar con los cromosomas a través de una estructura proteínica de capas múltiples llamada ***cinetocoro***, que suele ubicarse cerca del centrómero (*véase* fig. 3-13). Los cromosomas son sometidos a movimientos para finalmente alinear sus centrómeros a lo largo del ecuador del huso mitótico.

Anafase I y telofase I

La **anafase I** y la **telofase I** son semejantes a las mismas fases de la mitosis, excepto que los centrómeros no se dividen. Las cromátides hermanas, sostenidas por complejos de cohesina y el centrómero, permanecen unidas. Un miembro materno o paterno de cada par de homólogos, ahora con segmentos intercambiados, se mueve hacia cada polo. La **segregación** o **distribución aleatoria** se presenta porque los cromosomas materno y paterno de cada par se alinean al azar en uno u otro lado de la placa de la metafase, lo que contribuye a la diversidad genética. Al término de la meiosis I, el citoplasma se divide. Cada célula hija resultante (un **espermatocito secundario** o un **ovocito secundario**) es haploide en cuanto a su cantidad de cromosomas (**1n**) y contiene un miembro de cada par cromosómico homólogo. La célula continúa siendo diploide en cuanto a su contenido de ADN (**2d**).

Meiosis II

Después de la meiosis I, las células entran rápidamente en meiosis II sin pasar por una fase S. La **meiosis II** es una división ecuatorial semejante a la mitosis. Durante esta fase, la proteasa llamada ***separasa*** rompe los complejos de cohesinas entre las cromátides hermanas. La escisión de los complejos de cohesinas en la región del centrómero rompe la unión entre ambos centrómeros. Esta escisión permite que las cromátides hermanas se separen en la anafase II y se muevan hacia los polos opuestos de la célula. Durante la meiosis II,

las células pasan a través de la profase II, metafase II, anafase II y telofase II. Estas etapas son esencialmente iguales a las de la mitosis, excepto que comprenden un juego haploide de cromosomas (**1n**) y producen células hijas que tienen contenido de ADN haploide (**1d**). A diferencia de las células producidas por la mitosis, que son genéticamente idénticas a la célula progenitora, las células producidas por la meiosis son genéticamente únicas.

■ MUERTE CELULAR

En los humanos, como en todos los organismos multicelulares, los ritmos de proliferación y muerte celular determinan la producción celular neta. Una anomalía en cualquiera de estos ritmos puede causar **alteraciones por acumulación celular** (p. ej., hiperplasia, cáncer, enfermedades autoinmunitarias) o **alteraciones por pérdida celular** (atrofia, enfermedades degenerativas, sida, lesión isquémica). Así, el equilibrio (homeostasis) entre la producción y la muerte celular debe ser mantenido con precisión (fig. 3-17).

La muerte celular puede presentarse como resultado de una lesión celular aguda o de un programa de suicidio codificado internamente.

La muerte celular puede ser el resultado de una lesión accidental de la célula o de mecanismos que provocan que la célula se autodestruya. Los dos principales mecanismos de muerte celular son la necrosis y la apoptosis.

- La **necrosis**, o muerte celular accidental, es un proceso patológico. Se presenta cuando las células resultan expuestas a un entorno físico o químico desfavorable (p. ej., hipotermia, hipoxia, radiación, bajo pH, traumatismo celular) que causa una lesión celular aguda y un daño a la membrana plasmática. En los casos de alteraciones fisiológicas, el daño a la membrana plasmática también puede iniciarse por un virus o por las proteínas conocidas como *perforinas*. Dos características típicas de este proceso son el **edema celular** rápido y la **lisis celular**.
- La **apoptosis** *(gr., caer desde, como los pétalos de las flores)* también era conocida en el pasado como **muerte celular programada**. Hoy en día, el término *muerte celular programada* se aplica de manera más amplia a todo tipo de muerte celular mediada por un programa intracelular de muerte, de manera independiente del mecanismo desencadenante. La apoptosis representa un proceso fisiológico. Durante la apoptosis, las células que ya no son necesarias son eliminadas del cuerpo. Este proceso puede ocurrir durante el desarrollo embrionario u otros procesos fisiológicos normales, como la atresia folicular en los ovarios. Las células pueden iniciar su propia muerte a través de la activación de un programa de suicidio codificado internamente. La apoptosis se caracteriza por la **autodigestión** controlada, la cual mantiene la integridad de la membrana celular; por lo tanto, la célula "muere con dignidad" sin derramar su contenido para no dañar a sus vecinas.

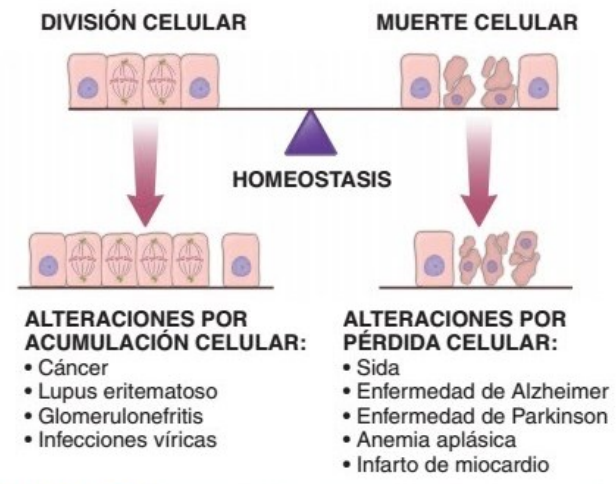

FIGURA 3-17. Representación esquemática donde se muestra la relación entre la muerte y la división celulares. En condiciones fisiológicas normales (homeostasis), los ritmos de división y muerte celular son similares. Si la velocidad de muerte celular es más alta que la de división celular, entonces se presenta una pérdida neta de la cantidad de células. Estas alteraciones se clasifican como alteraciones por pérdida celular. Cuando la situación se invierte y la velocidad de división celular es más alta que la de muerte celular, entonces la ganancia neta de la cantidad de células será evidente y conducirá a diversas alteraciones por acumulación celular.

TABLA 3-2 Resumen de las características distintivas entre la necrosis y la apoptosis

Características de las células moribundas	Necrosis	Apoptosis
Edema celular	+	–
Encogimiento celular	–	+
Daño a la membrana plasmática	+	–
Vesiculación de la membrana plasmática	–	+
Agregación de la cromatina	–	+
Fragmentación del núcleo	–	+
Fragmentación del ADN oligonucleosómico	–	+
Degeneración del ADN al azar	+/–	–
Activación de la cascada de las caspasas	–	+

Además, ciertas células o sus secreciones halladas en el sistema inmunitario son tóxicas para otras células (p. ej., los **linfocitos T citotóxicos** y los **linfocitos citolíticos naturales** [NK, *natural killer*]); estas células inician los procesos que destruyen las células designadas (p. ej., células transformadas por cáncer o infectadas por un virus). A diferencia de lo que ocurre en la necrosis y la apoptosis, la muerte citotóxica no implica un mecanismo específico. Por ejemplo, la muerte celular mediada por linfocitos T citotóxicos combina algunos aspectos tanto de la necrosis como de la apoptosis. En la tabla 3-2 se muestra un panorama general de la apoptosis y la necrosis.

La necrosis comienza con la pérdida de la capacidad de las células para mantener la homeostasis.

Como consecuencia de la lesión celular, el daño de la membrana celular conduce al ingreso de agua e iones extracelulares. Los orgánulos

intracelulares, como la mitocondria, el RER y el núcleo, experimentan cambios irreversibles que son causados por el edema celular y la rotura de la membrana celular (lisis celular). Como consecuencia de la descomposición final de la membrana plasmática, el contenido citoplasmático, incluidas las enzimas lisosómicas, queda libre en el espacio extracelular. Por lo tanto, la muerte celular necrótica suele relacionarse con un daño extenso del tejido circundante y una **respuesta inflamatoria intensa** (fig. 3-18).

Apoptosis

La apoptosis es una forma de muerte celular que se presenta en condiciones fisiológicas normales.

En la **apoptosis**, la célula es una participante activa en su propio deceso ("suicidio celular"). Este proceso es activado por varias señales extrínsecas e intrínsecas. Las células que experimentan apoptosis muestran las siguientes características morfológicas y bioquímicas típicas (*véase* fig. 3-18):

- La **fragmentación del ADN** ocurre en el núcleo y es un acontecimiento irreversible que predestina a la célula a morir. La fragmentación del ADN es la consecuencia de la activación de endonucleasas nucleares dependientes de Ca^{2+} y Mg^{2+}. Estas enzimas escinden de forma selectiva el ADN, generando pequeños fragmentos oligonucleosómicos. Luego, la cromatina nuclear se aglomera y el núcleo puede dividirse en varios fragmentos individuales limitados por la envoltura nuclear.
- La **disminución del volumen celular** se logra mediante la retracción del citoplasma. Los elementos citoesqueléticos se reorganizan en haces paralelos a la superficie celular. Los ribosomas se aglomeran dentro del citoplasma, el RER forma una serie de espirales concéntricas y la mayoría de las vesículas endocíticas se fusionan con la membrana plasmática.
- La **pérdida de la función mitocondrial** es ocasionada por cambios en la permeabilidad de los conductos de la membrana mitocondrial. La integridad de las mitocondrias se ve comprometida, el potencial transmembrana disminuye de manera abrupta y se interrumpe la cadena de transporte de electrones. Las proteínas del espacio intermembranario, como el **citocromo *c*** y **SMAC/DIABLO** (segundo activador de caspasas derivado de la mitocondria/inhibidor directo de la proteína de fijación a apoptosis de bajo punto isoeléctrico [pI]), son liberadas hacia el citoplasma para activar una cascada de enzimas proteolíticas llamadas ***caspasas***, que son responsables de desmantelar a la célula. La liberación regulada de citocromo *c* y SMAC/DIABLO indica que las mitocondrias, bajo la influencia de **proteínas Bcl-2** (*véase* p. 101), son las que deciden el inicio de la apoptosis. Esta es la razón por la que muchos investigadores consideran a la mitocondria como "el cuartel general para el líder de un escuadrón suicida" o como una "prisión de máxima seguridad para los cabecillas de un golpe militar".
- La **vesiculación de la membrana** es el producto de las alteraciones de la membrana celular. Una alteración está relacionada con la translocación de ciertas moléculas (p. ej., fosfatidilserina) desde la superficie citoplasmática hacia la superficie externa de la membrana plasmática. Estos cambios hacen que la membrana plasmática modifique sus propiedades físicas y químicas, lo que produce la formación de protuberancias sin la pérdida de integridad de la membrana (*véase* fig. 3-18).
- La **formación de los cuerpos apoptóticos**, el paso final de la apoptosis, tiene como consecuencia el rompimiento celular (fig. 3-19, a-c). Estas vesículas limitadas por una membrana se originan a partir de las protuberancias citoplasmáticas que contienen orgánulos y material nuclear. Son eliminadas con rapidez y sin dejar rastros por las células fagocíticas. La eliminación

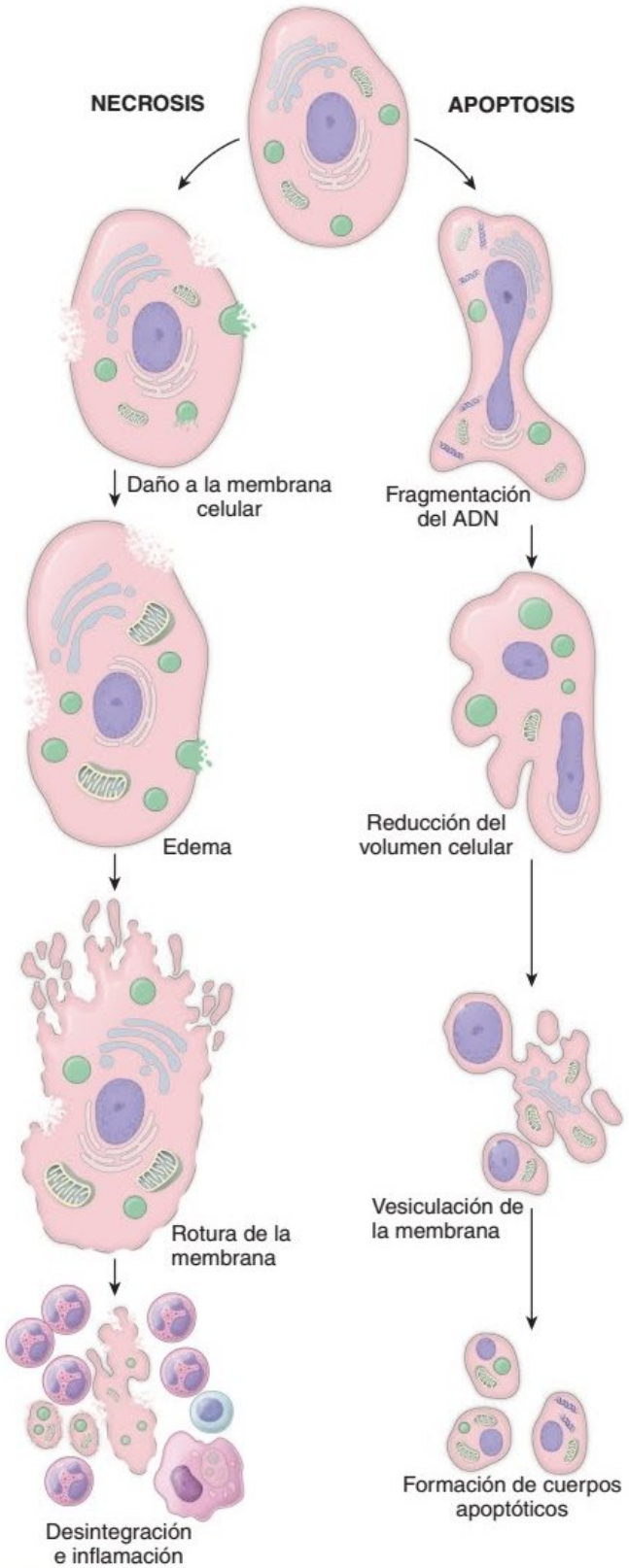

FIGURA 3-18. Representación esquemática de los cambios que se producen en la necrosis y la apoptosis. Etapas principales de la necrosis y la apoptosis. En la necrosis (*lado izquierdo*), la rotura de la membrana celular permite la entrada de agua e iones extracelulares, lo que produce alteraciones irreversibles en los orgánulos. Las enzimas lisosómicas son liberadas hacia el espacio extracelular, lo que ocasiona daño en el tejido adyacente y una respuesta inflamatoria intensa. En la apoptosis (*lado derecho*), la célula muestra características morfológicas y bioquímicas específicas, como fragmentación de ADN, reducción en el volumen celular, vesiculación de la membrana sin pérdida de integridad y formación de cuerpos apoptóticos, que llevan a la rotura de la célula. Los cuerpos apoptóticos son eliminados más tarde por células fagocíticas sin producir una reacción inflamatoria.

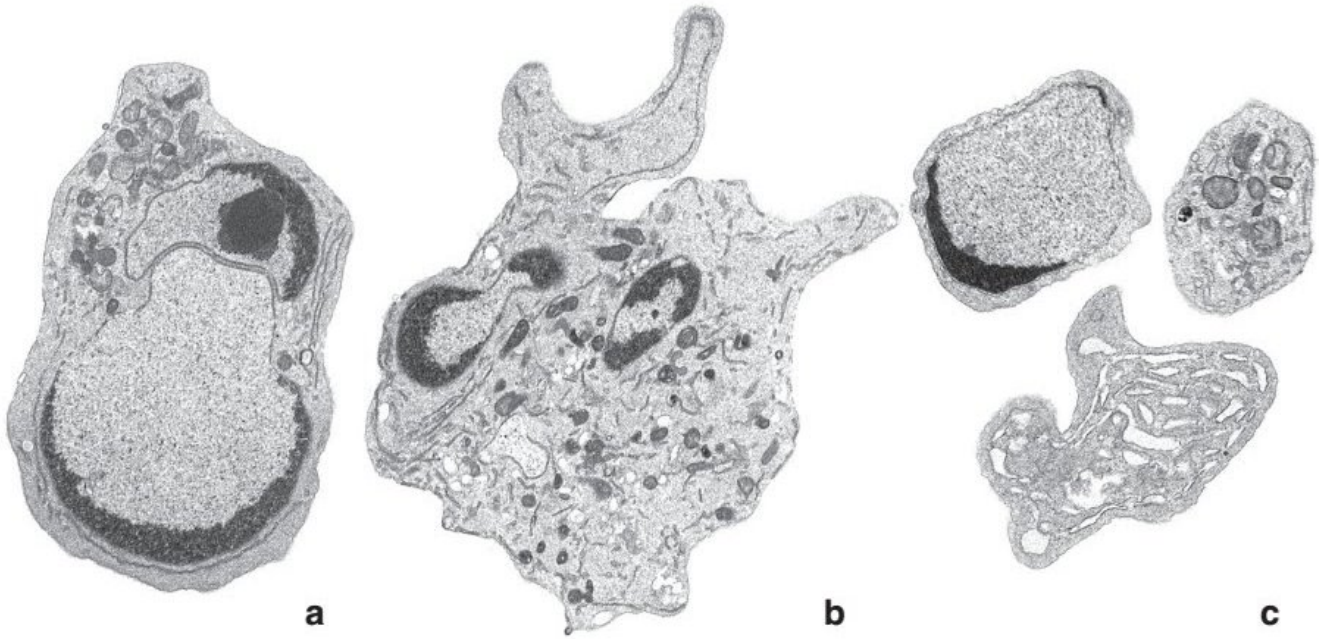

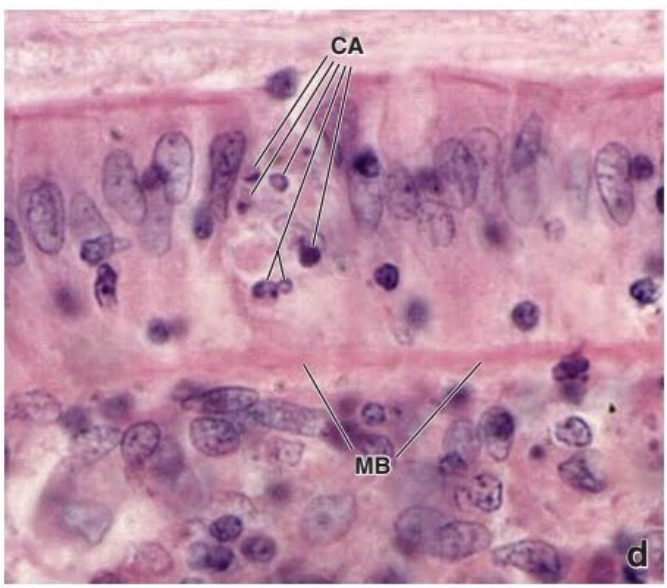

FIGURA 3-19. Microfotografía electrónica de células apoptóticas. a. En esta microfotografía electrónica se muestra una etapa temprana de la apoptosis en un linfocito. El núcleo ya está fragmentado y el proceso de fragmentación irreversible del ADN se ha iniciado. Obsérvense las regiones con heterocromatina condensada contiguas a la envoltura nuclear. 5200×. **b.** Mayor fragmentación del ADN. La heterocromatina en uno de los fragmentos nucleares (*izquierda*) comienza a brotar hacia afuera a través de la envoltura, con lo que se inicia una nueva ronda de fragmentación nuclear. Obsérvense la reorganización del citoplasma y la brotación del citoplasma para producir cuerpos apoptóticos. 5200×. **c.** Los cuerpos apoptóticos contienen fragmentos del núcleo, orgánulos y citoplasma. Estos cuerpos serán finalmente fagocitados por células del sistema fagocítico mononuclear. 5200× (cortesía del Dr. Scott H. Kaufmann). **d.** Esta microfotografía óptica del epitelio intestinal de colon humano muestra cuerpos apoptóticos (*CA*) dentro de una capa simple de células absortivas. *MB*, membrana basal. 750×.

de los cuerpos apoptóticos es tan eficaz que no se produce una respuesta inflamatoria. La apoptosis ocurre con una rapidez 20 veces mayor que la mitosis; por lo tanto, es un desafío encontrar células apoptóticas en una preparación de rutina teñida con H&E (fig. 3-19d).

La apoptosis es regulada por estímulos externos e internos.

Los **procesos apoptóticos** pueden ser activados por diversos estímulos internos y externos. Algunos factores, como el **factor de necrosis tumoral** (**TNF, *tumor necrosis factor***), al actuar sobre los receptores de membrana, desencadenan la apoptosis mediante el reclutamiento y la activación de la cascada de caspasas. En consecuencia, el receptor TNF es conocido como el "**receptor de la muerte**". Otros activadores externos de la apoptosis son el factor de crecimiento transformante β (TGF-β, *transforming growth factor* β), ciertos neurotransmisores, los radicales libres, los oxidantes y las radiaciones UV e ionizantes. Los activadores internos de la apoptosis incluyen los **oncogenes** (p. ej., *myc* y *rel*), los **supresores de tumores**, como la p53, y los **antimetabolitos privadores de nutrientes** (fig. 3-20). Las vías apoptóticas también son activadas por los fenómenos que conducen a la catástrofe mitótica, es decir, el mal funcionamiento de los puntos de control de daño específico del ADN en el ciclo celular (*véase* p. 93). La catástrofe mitótica viene acompañada por condensación de la cromatina, liberación mitocondrial del citocromo *c*, activación de la cascada de caspasas y fragmentación del ADN.

La **apoptosis** también puede ser inhibida por señales de otras células y del entorno a través de los llamados *factores de supervivencia*. Estos incluyen factores de crecimiento; hormonas como los estrógenos y los andrógenos; aminoácidos neutros; zinc, e interacciones con proteínas de la matriz extracelular. Diversas proteínas celulares y víricas actúan como inhibidores de las caspasas; por ejemplo, las neuronas contienen la proteína inhibidora de la apoptosis neuronal (NAIP, *neuronal apoptosis inhibitory protein*), que las protege de la apoptosis prematura. Sin embargo, la función reguladora más importante en la apoptosis se asigna a las señales internas de la **familia de las proteínas Bcl-2** (**linfoma de linfocitos B-2**). Esta familia está compuesta por

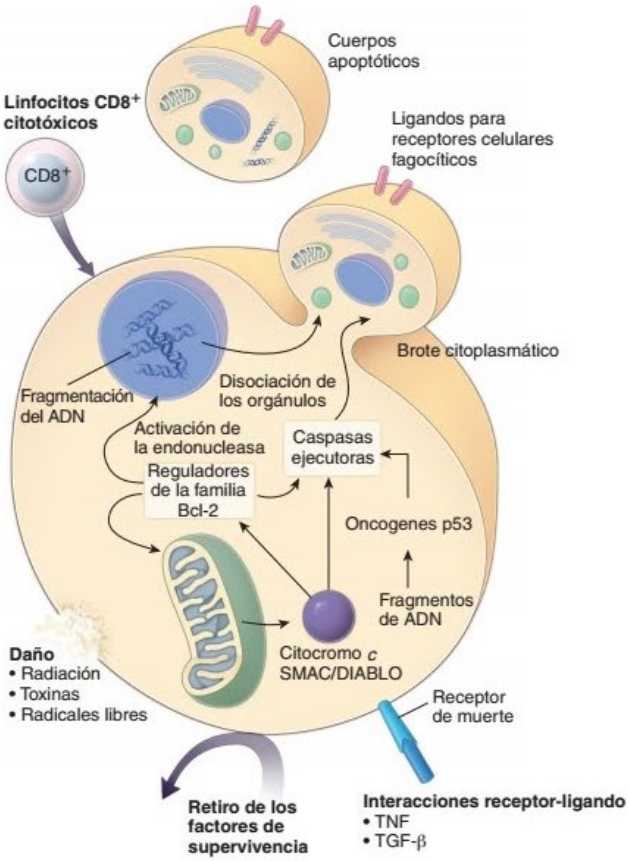

FIGURA 3-20. Representación esquemática de los mecanismos que conducen a la apoptosis. Los estímulos internos y externos pueden disparar la apoptosis mediante la activación de la cascada enzimática de las caspasas. Muchos activadores externos actúan sobre la célula para iniciar señales que conducen a la apoptosis; obsérvese que el factor de necrosis tumoral (TNF) y el factor de crecimiento transformante β (TGF-β) actúan a través de un "receptor de muerte". La liberación controlada del citocromo *c* y del SMAC /DIABLO desde las mitocondrias es un paso interno importante en la activación de la apoptosis.

miembros antiapoptóticos y proapoptóticos que determinan la vida o la muerte de la célula. Entre los miembros proapoptóticos de la familia de proteínas Bcl-2 se hallan el promotor de muerte asociado con Bcl-2 (**Bad, *Bcl-2–associated death promoter***), la proteína X asociada con Bcl-2 (**Bax, *Bcl-2–associated X protein***), el dominio de interacción con Bcl-2 (**Bid, *Bcl-2–interacting domain***) y el mediador de la muerte celular en interacción con Bcl-2 (**Bim, *Bcl-2–interacting mediator of cell death***). Estas proteínas interactúan entre sí suprimiendo o propagando su propia actividad al influir sobre la activación "corriente abajo" de los diversos pasos de ejecución de la apoptosis. También actúan de forma independiente sobre la mitocondria regulando la liberación de citocromo *c* y SMAC/DIABLO, el más potente agente inductor de la apoptosis.

La anoiquis es una forma de apoptosis inducida por la ausencia de interacciones entre la célula y la matriz extracelular.

La ***anoiquis*** *(gr., vagabundo sin hogar)* es la apoptosis inducida por la pérdida de anclaje celular, la cual evita que las células desprendidas sigan creciendo y se adhieran a una matriz extracelular inadecuada. En estas condiciones, el ciclo celular se detiene y se inicia la apoptosis. Las señales de la matriz intercelular son percibidas por las **integrinas**, que forman parte integral del anclaje de las uniones célula-matriz extracelular (*véase* p. 155). Debido a sus conexiones con el citoesqueleto celular, las integrinas participan en los mecanismos de señalización de la vía intrínseca que controla la apoptosis, las respuestas al daño al ADN y la función de los receptores de muerte. Los defectos en estos mecanismos de señalización conducen a la anoiquis, que se desencadena por la activación de la familia de proteínas proapoptóticas Bcl-2. La anoiquis produce la liberación de citocromo *c* y SMAC/DIABLO hacia el citosol, que a su vez produce la activación de las enzimas caspasas y el inicio de la apoptosis. En el **cáncer metastásico**, las células desarrollan mecanismos para sobrevivir al proceso de anoiquis, incluyendo cambios en los tipos de receptores de integrina, activación de factores antiapoptóticos, activación oncogénica y señalización del receptor del factor de crecimiento.

Otras formas de muerte celular programada

En fechas recientes, se han identificado varias formas de muerte celular programada que son diferentes a la apoptosis o la necrosis.

Existen diferentes formas de muerte celular programada que no se ajustan al esquema clásico de apoptosis o necrosis, e incluyen las siguientes:

- La ***autofagia*** es un proceso celular regulado que permite a las células el recambio de su contenido mediante la degradación de sus propios componentes. Comienza cuando una membrana intracelular (con frecuencia parte de la cisterna del REL) se enrolla alrededor de un orgánulo o de una porción del citoplasma para formar una vesícula limitada por una doble membrana cerrada. Esta vesícula, llamada ***autofagosoma***, inicialmente desprovista de cualquier enzima lisosómica, se fusiona con los lisosomas e inicia la digestión. Para una descripción detallada de las tres vías usadas en la autofagia, *véanse* las páginas 47-50.
- La ***catástrofe mitótica*** es un tipo de muerte celular que se presenta durante la mitosis. Se produce por una combinación de lesión celular y funcionamiento defectuoso de varios **puntos de control del ciclo celular**, como los puntos de control de lesión del ADN en G_1, S y G_2 o el punto de control del ensamblado del huso mitótico (p. 93). Si no se detiene el ciclo celular antes de la mitosis, aparecen problemas en la separación de los cromosomas que desencadenan el proceso apoptótico y la muerte celular.
- La ***paraptosis*** es una muerte celular no apoptótica alternativa que puede ser inducida por los receptores de los factores de crecimiento (p. ej., receptor del factor de crecimiento similar a la insulina 1). A diferencia de la apoptosis, la muerte celular no está mediada por caspasas, pero sí por la **proteína-cinasa activada por mitógenos**. A nivel celular, la paraptosis se caracteriza por la formación de múltiples vacuolas grandes dentro del citoplasma celular junto con edema mitocondrial.
- La ***piroptosis*** es una forma de muerte celular inducida por la infección por ciertos microorganismos que generan reacciones inflamatorias intensas. Este mecanismo depende únicamente de la **enzima caspasa 1**, la cual no participa en el cascada de caspasas de la muerte celular apoptótica. La caspasa 1 activa citocinas inflamatorias, como la interleucina (IL) 1 y la IL-18, que median las reacciones inflamatorias intensas en el tejido circundante.
- La ***necroptosis*** es un mecanismo de muerte celular independiente de las caspasas que puede inducirse en diferentes tipos de células. Se inicia a través de la activación de los **receptores del**

factor de necrosis tumoral (**TNFR o receptores de muerte**) y el **mecanismo de señalización de Fas**. Si bien ocurre en condiciones reguladas, la muerte celular necroptótica se caracteriza por presentar las mismas características morfológicas que la muerte necrótica no regulada. La necrostatina 1 es un inhibidor específico de la necroptosis que reduce de manera significativa la lesión isquémica en los tejidos afectados.

- La ***entosis*** (*gr., adentro*) es una muerte celular programada no apoptótica en la cual una célula puede incorporar de forma activa una célula semejante separada de la matriz extracelular. Después de la internalización, la célula "engullida" permanece viva dentro de la célula hospedera hasta que es degradada a través del **mecanismo lisosómico** o es liberada. La **entosis** es un proceso regulado por receptores específicos que involucra a las **cadherinas** y a la formación de las uniones de anclaje intercelulares entre dos tipos celulares similares (p. ej., dentro del epitelio). Este proceso debería distinguirse del **canibalismo celular**, que es un proceso inespecífico observado en las metástasis tumorales que implica a células cancerígenas que "comen" y matan a las células inmunitarias que se dirigen contra ellas.

Los estudios microscópicos de células moribundas en tejidos revelan que diferentes formas de muerte celular pueden ocurrir de manera simultánea y que las células moribundas pueden compartir características de diferentes tipos de muerte celular.

NÚCLEO CELULAR

FUNDAMENTOS DEL NÚCLEO

- El **núcleo** es un compartimento limitado por una membrana, el cual contiene el **genoma** (información genética) en las células eucariotas.
- El núcleo de una célula que no se divide está formado por la **cromatina** (que contiene ADN) y los **nucléolos** (sitios de síntesis de ARNr), que están suspendidos en el **nucleoplasma** y rodeados por la **envoltura nuclear**.

CROMATINA NUCLEAR

- La **cromatina**, un complejo de ADN y proteínas asociadas; es responsable de la tinción basófila del núcleo en un preparado teñido con H&E.
- Por lo general, en el núcleo hay dos formas de cromatina: una forma condensada llamada ***heterocromatina*** y una forma dispersa denominada ***eucromatina***.
- Los **nucleosomas** son las subunidades más pequeñas de la estructura cromatínica. Representan el primer nivel de plegamiento de la molécula de ADN.
- En las células en división, la cromatina está condensada y organizada en cuerpos bien definidos conocidos como ***cromosomas***.

NUCLÉOLOS

- El **nucléolo** es el sitio de **síntesis del ARNr** y del **armado** inicial de los **ribosomas**, y participa en la regulación del ciclo celular.
- Los nucléolos tienen tres regiones: los **centros fibrilares** (p. ej., los bucles de ADN de los cromosomas que contienen genes de ARNr), el **material fibrilar** (p. ej., los genes ribosómicos en proceso de transcripción activa) y el **material granular** (sitio del ensamblado inicial de los ribosomas).

ENVOLTURA NUCLEAR

- La **envoltura nuclear**, formada por dos membranas con un espacio entre ellas (la **cisterna perinuclear**), separa el nucleoplasma del citoplasma. La **membrana nuclear externa** tiene ribosomas y se continúa con la del RER. La **membrana nuclear interna** es sostenida por la **lámina nuclear** (**fibrosa**).
- La **lámina nuclear** está compuesta por **láminas nucleares**, un tipo especializado de filamentos intermedios, y por **proteínas asociadas con la lamina**. Las laminas se desensamblan durante la mitosis y se ensamblan cuando esta finaliza.
- La envoltura nuclear presenta una serie de aberturas llamadas ***poros nucleares***. Los poros nucleares contienen una estructura cilíndrica conocida como ***complejo del poro nuclear***, que media el transporte nucleocitoplasmático bidireccional.

CICLO CELULAR

- El **ciclo celular** representa una secuencia autorregulada de fenómenos que controlan el crecimiento y división celular. Diferentes **puntos de control** verifican la progresión de las células a través del ciclo celular.
- La fase **G_1** en general es la más larga y más variable del ciclo celular, y comienza al final de la mitosis (fase M). Durante la fase G_1, la célula recolecta sustancias nutritivas y sintetiza el ARN y las proteínas necesarias para la síntesis del ADN y la duplicación cromosómica. En esta fase también se encuentra el punto de control más importante del ciclo celular, el **punto de control de restricción**, en el que la célula valora su propio potencial de replicación.
- En la **fase S**, el ADN se duplica y la calidad de síntesis del ADN se verifica en el **punto de control del daño del ADN en S**.
- En la fase **G_2**, la célula se prepara para la división durante la mitosis (fase M) y continúa su verificación de calidad del ADN recién sintetizado (en el punto de control del daño del ADN en **G_2** y en el **punto de control del ADN no duplicado**).
- La **mitosis** ocurre en la **fase M** y es verificada en el **punto de control del ensamblado del huso mitótico** y en el **punto de control de la segregación de los cromosomas**.
- El paso a través del ciclo celular es impulsado por un complejo de dos proteínas, compuesto por **ciclina** y una **cinasa dependiente de ciclina**. Estas proteínas son sintetizadas y degradadas a intervalos regulares durante cada ciclo.

MITOSIS

- La **mitosis** es un proceso de segregación cromosómica y división nuclear seguido por la división celular que produce dos células hijas con el mismo número de cromosomas y el mismo contenido de ADN que la célula progenitora.
- La mitosis **sigue a la fase S** del ciclo celular y contiene cuatro fases: la **profase**, durante la cual los cromosomas se condensan y se tornan visibles, la envoltura nuclear se desensambla y el huso mitótico se desarrolla a partir de microtúbulos; la **metafase**, que incluye la alineación de los cromosomas en la placa ecuatorial; la **anafase**, durante la cual las cromátides hermanas comienzan a separarse y son arrastradas hacia los polos opuestos de la célula; y la **telofase**, que involucra la reconstitución de la envoltura nuclear y la división del citoplasma.
- La **mitosis** culmina con la formación de dos células hijas que son genéticamente idénticas (ambas **contienen la misma cantidad de cromosomas y de ADN**).

MEIOSIS

- La **meiosis** incluye dos divisiones nucleares secuenciales seguidas de divisiones celulares que producen gametos que contienen la mitad del número de cromosomas y la mitad del ADN encontrado en las células somáticas.
- Durante la profase de la **meiosis I** (división reduccional), los cromosomas homólogos se parean y ocurre la recombinación del material genético entre los pares materno y paterno. Estos pares (con segmentos intercambiados) forman dos células hijas que contienen una cantidad haploide de cromosomas y una cantidad diploide de ADN.
- La **meiosis II** ocurre con rapidez sin pasar a través de la fase S. La segunda división meiótica separa las cromátides hermanas en dos células finales, cada una de las cuales contiene **un número haploide de cromosomas y un número haploide de ADN**.

MUERTE CELULAR

- La **muerte celular** puede ocurrir como resultado de un daño celular agudo (**necrosis**) o de la muerte celular programada (**apoptosis**).
- La **apoptosis** se produce en condiciones fisiológicas para eliminar células defectuosas o innecesarias sin respuesta inflamatoria del tejido.
- La regulación molecular de la apoptosis implica una cascada de acontecimientos controlados por la familia de proteínas proapoptótica **Bcl-2**, que aumenta la permeabilidad de la membrana mitocondrial al liberar **citocromo *c*** y **SMAC/DIABLO**.
- El **citocromo *c*** y **SMAC/DIABLO** activan la cascada de proteasas citoplasmáticas denominadas ***caspasas***. Estas desmantelan la célula digiriendo las proteínas citoplasmáticas.
- La **anoiquis** es una forma de apoptosis inducida por la ausencia de interacciones entre la célula y la matriz extracelular.

4 TEJIDOS: CONCEPTOS Y CLASIFICACIÓN

FUNDAMENTOS DE LOS TEJIDOS / 106
EPITELIO / 107
TEJIDO CONJUNTIVO / 108
TEJIDO MUSCULAR / 108
TEJIDO NERVIOSO / 109
HISTOGÉNESIS DE LOS TEJIDOS / 110
Derivados ectodérmicos / 110
Derivados mesodérmicos / 110
Derivados endodérmicos / 111
IDENTIFICACIÓN DE LOS TEJIDOS / 113
Cuadro 4-1 Correlación clínica: teratomas ováricos / 112
HISTOLOGÍA 101 / 114

FUNDAMENTOS DE LOS TEJIDOS

Los tejidos son conjuntos o grupos de células organizadas para llevar a cabo una o más funciones específicas.

En el microscopio óptico, las **células** y los **componentes extracelulares** de varios órganos del cuerpo muestran un patrón de organización reconocible y con frecuencia característico. Esta disposición organizada refleja el esfuerzo cooperativo de las células que desempeñan una función particular. Por lo tanto, un conjunto organizado de células que funcionan de forma colectiva recibe el nombre de ***tejido*** (*fr., tissu, tejido; lat., texo, tejer*).

Aunque suele decirse que la célula es la unidad básica funcional del organismo, en realidad son los tejidos los que, gracias a los esfuerzos cooperativos de sus células individuales, se encargan del mantenimiento de las funciones corporales. Las células de un mismo tejido se conectan entre sí por medio de uniones de anclaje especializadas (uniones célula-célula, p. 107). Las células también perciben su entorno extracelular circundante y se comunican entre sí mediante uniones intercelulares especializadas (uniones de hendidura, p. 107), lo que facilita la colaboración entre ellas y les permite operar como una unidad funcional. Otros mecanismos que permiten que las células de un tejido determinado funcionen de manera unificada incluyen receptores específicos de la membrana que generan respuestas a diversos estímulos (p. ej., hormonales, nerviosos o mecánicos).

A pesar de sus diferentes estructuras y propiedades fisiológicas, todos los órganos están compuestos por solo cuatro tipos básicos de tejidos.

El concepto de *tejido* proporciona la base para comprender y reconocer los diferentes tipos celulares dentro del cuerpo y la forma en la que se interrelacionan. A pesar de las variaciones en el aspecto general, la organización estructural y las propiedades fisiológicas de los diversos órganos del cuerpo, los tejidos que los componen se clasifican en cuatro tipos básicos:

- El **epitelio** (**tejido epitelial**) cubre las superficies corporales, reviste las cavidades del cuerpo y forma las glándulas.
- El **tejido conjuntivo** subyace o sostiene estructural y funcionalmente a los otros tres tejidos básicos.
- El **tejido muscular** está compuesto por células contráctiles y es responsable del movimiento.
- El **tejido nervioso** recibe, transmite e integra información de los medios interno y externo para controlar las actividades del cuerpo.

Cada tejido básico está definido por un conjunto de características morfológicas generales o propiedades funcionales. Además, cada tipo puede subdividirse de acuerdo con las características específicas de sus diversas poblaciones celulares y de cualquier sustancia extracelular presente.

Para la clasificación de los tejidos se utilizan dos parámetros de definición diferentes. La base para definir los tejidos epitelial y conjuntivo es principalmente morfológica, mientras que para los tejidos muscular y nervioso es principalmente funcional. Además, los mismos parámetros se emplean en la designación de las subclases de tejido. Por ejemplo, el tejido muscular se define por su función; sin embargo, a su vez se subclasifica en las categorías de liso y estriado, una distinción puramente morfológica y no funcional. Otro tipo de tejido contráctil, el mioepitelio, funciona como el tejido muscular, pero en general se le designa como epitelio debido a su ubicación.

Por estas razones, la clasificación de los tejidos no puede reducirse a una simple fórmula. Más bien, se aconseja a los estudiantes que aprendan las características de las diferentes agrupaciones celulares que definen a los cuatro tejidos básicos y sus subclases.

■ EPITELIO

El tejido epitelial se caracteriza por la estrecha aposición de sus células y por su presencia en una superficie libre.

Las **células epiteliales**, ya sea que se organicen en una capa simple o en múltiples capas, siempre son contiguas entre sí. Además, suelen estar adheridas unas con otras por medio de uniones intercelulares especializadas, que crean una barrera entre la superficie libre y el tejido conjuntivo adyacente. El **espacio intercelular** entre las células epiteliales es mínimo y carece de estructura, excepto a la altura de las uniones intercelulares.

Las **superficies libres** son características del exterior del cuerpo, la superficie externa de numerosos órganos internos y el revestimiento de las cavidades, los tubos y los conductos corporales que se comunican con el exterior. Las cavidades corporales y los conductos cerrados incluyen las cavidades pleural, pericárdica y peritoneal, así como el sistema cardiovascular. Todas estas estructuras están cubiertas por tejido epitelial. El epitelio también forma las **glándulas** y sus conductos, que ayudan a secretar productos hacia una superficie libre o hacia la luz de otro conducto.

Las clasificaciones del tejido epitelial en general se basan en la forma de las células y en la cantidad de capas celulares, más que en su función. Las formas celulares pueden ser planas (escamosas), cúbicas y cilíndricas. Con respecto a los estratos, pueden ser **simples** (una sola capa) o **estratificados** (capas múltiples). La figura 4-1 muestra el tejido epitelial de tres sitios. Dos de ellos (*véanse* figs. 4-1a y b) son epitelios simples (una capa celular) que delimitan una superficie libre expuesta a la luz de la estructura. La principal diferencia entre estos dos epitelios simples radica en la forma de las células: unas son cúbicas (*véase* fig. 4-1a) y otras cilíndricas (*véase* fig. 4-1b). El tercer ejemplo (*véase* fig. 4-1c) es un epitelio plano estratificado que contiene múltiples capas de células. Solo la capa superior de células escamosas está en contacto con la luz; las otras células están conectadas entre sí a través de uniones de anclaje intercelular especializadas o con el tejido conjuntivo subyacente (la capa inferior más oscura) por medio de uniones especializadas de anclaje célula-matriz extracelular.

La superficie libre del epitelio muestra **modificaciones superficiales** estructurales especiales que realizan funciones específicas. Los epitelios simples pueden tener microvellosidades, estereocilios o cilios. Los epitelios estratificados pueden ser queratinizados en el exterior del cuerpo o no queratinizados dentro de la luz de los órganos

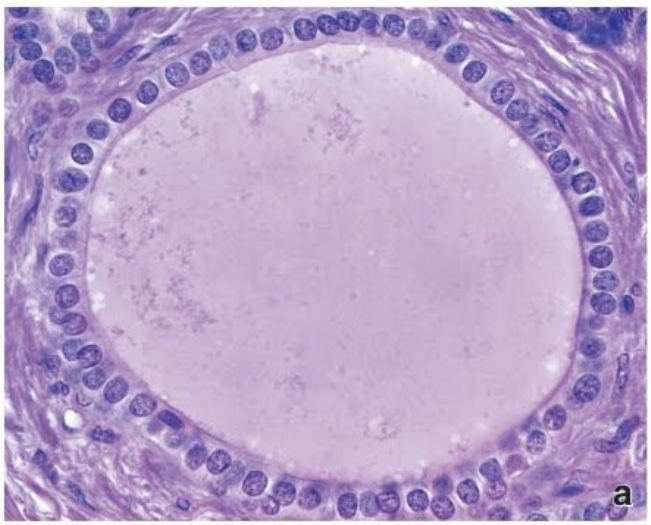

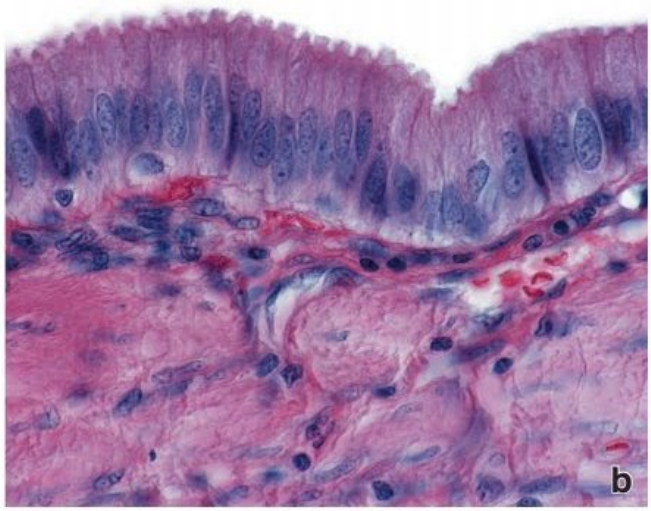

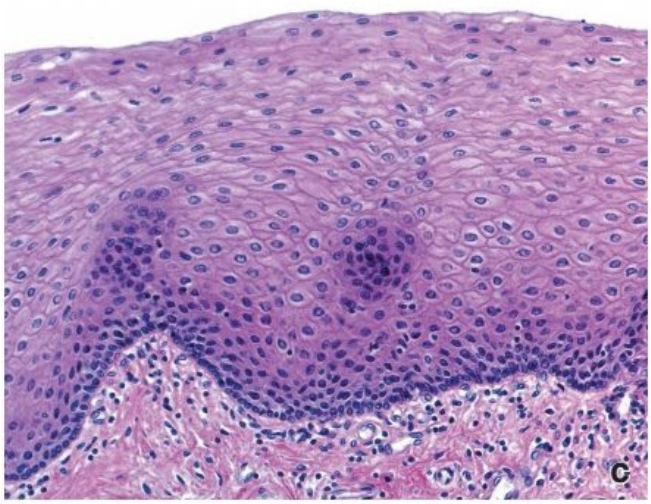

FIGURA 4-1. Epitelio simple. a. Corte teñido con hematoxilina y eosina (H&E) en el que se muestra un conducto pancreático cubierto por una capa simple de células epiteliales cúbicas. La superficie libre de las células está orientada hacia la luz; la superficie basal está en contacto con el tejido conjuntivo. 540×. **b.** Corte teñido con H&E en el que se muestra una capa simple de células epiteliales cilíndricas altas cubriendo la vesícula biliar. Obsérvese que las células son mucho más altas que las que revisten el conducto pancreático. La superficie libre de las células epiteliales está expuesta a la luz de la vesícula biliar y la superficie basal está en contacto con el tejido conjuntivo subyacente. 540×. **c.** Corte teñido con H&E en el que se muestra la pared del esófago cubierta por epitelio plano estratificado. Solo la capa superior de las células escamosas está en contacto con la luz. Obsérvese que no todas las células en este epitelio son planas. En la porción inferior del epitelio, las células son más redondeadas, y en el límite entre el epitelio y el tejido conjuntivo, la capa de células basales aparece como una *banda oscura* debido al menor tamaño de las células y a la alta relación núcleo:citoplasma. 240×.

internos. Todos los epitelios se apoyan sobre la **lámina basal**, el sitio de unión estructural para las células epiteliales suprayacentes y el tejido conjuntivo subyacente.

■ TEJIDO CONJUNTIVO

El tejido conjuntivo se define por su matriz extracelular.

A diferencia de las células epiteliales, las del tejido conjuntivo están muy separadas entre sí. Los espacios intercelulares están ocupados por un material producido por las células. Este material extracelular recibe el nombre de ***matriz extracelular***. La naturaleza de las células y de la matriz varía de acuerdo con la función del tejido. Por lo tanto, para la clasificación del tejido conjuntivo no solo se tienen en cuenta las células, sino también la composición y la organización de la matriz extracelular.

El **tejido conjuntivo embrionario** deriva del mesodermo, la capa germinal embrionaria media, y está presente en el embrión y dentro del cordón umbilical. Este da origen a varios tejidos conjuntivos del cuerpo.

Un tipo de tejido conjuntivo que se encuentra estrechamente relacionado con la mayoría de los epitelios es el tejido conjuntivo laxo (fig. 4-2a). De hecho, es el tejido conjuntivo sobre el que se apoyan la mayoría de los epitelios. La matriz extracelular del tejido conjuntivo laxo contiene fibras de colágeno laxamente distribuidas y abundantes células. Algunas de estas células, los fibroblastos, forman y mantienen la matriz extracelular. Sin embargo, la mayoría de las células migran del sistema vascular y desempeñan funciones relacionadas con el sistema inmunitario. En cambio, donde solo se requiere resistencia, las fibras de colágeno son más abundantes y están dispuestas de forma más densa. Además, las células son relativamente escasas y se limitan a la célula generadora de fibras, el fibroblasto (fig. 4-2b). Este tipo de tejido conjuntivo se describe como **tejido conjuntivo denso**.

Algunos ejemplos de **tejidos conjuntivos especializados** son el hueso, el cartílago y la sangre. Estos tejidos conjuntivos se caracterizan por la naturaleza especializada de su matriz extracelular. Por ejemplo, el **hueso** tiene una matriz mineralizada con calcio y moléculas de fosfato asociadas con las fibras de colágeno. El **cartílago** tiene una matriz con gran cantidad de agua unida a los grupos hialurónicos. La **sangre** está compuesta por células y por una matriz extracelular en la forma de un líquido con abundantes proteínas denominado *plasma*, que circula por todo el cuerpo. De nuevo, todos estos tejidos están definidos por el material extracelular y no por sus células.

■ TEJIDO MUSCULAR

El tejido muscular se define según una propiedad funcional: la capacidad contráctil de sus células.

Las **células musculares** se caracterizan por tener grandes cantidades de las proteínas contráctiles actina y miosina en su citoplasma, y por su particular organización celular en el tejido. Para funcionar de manera eficiente al realizar movimientos, la mayoría de las células musculares se agrupan en diferentes haces que se distinguen fácilmente del tejido que los rodea. Las células musculares típicas son alargadas y están orientadas con sus ejes mayores en la misma dirección (fig. 4-3). La disposición de los núcleos también coincide con la orientación paralela de las células musculares.

Si bien la forma y la distribución de las células en los tipos musculares específicos (p. ej., músculos liso, esquelético y cardíaco) son bastante diferentes, todos los tipos musculares comparten una característica en común. La masa citoplasmática está compuesta por las proteínas contráctiles actina y miosina, las cuales forman miofilamentos finos y gruesos, respectivamente. Las células del **músculo esquelético** (*véase* fig. 4-3a) y del **músculo cardíaco** (*véase* fig. 4-3b) tienen estriaciones cruzadas producidas por una disposición específica de miofilamentos. Las células del **músculo liso** (*véase* fig. 4-3c)

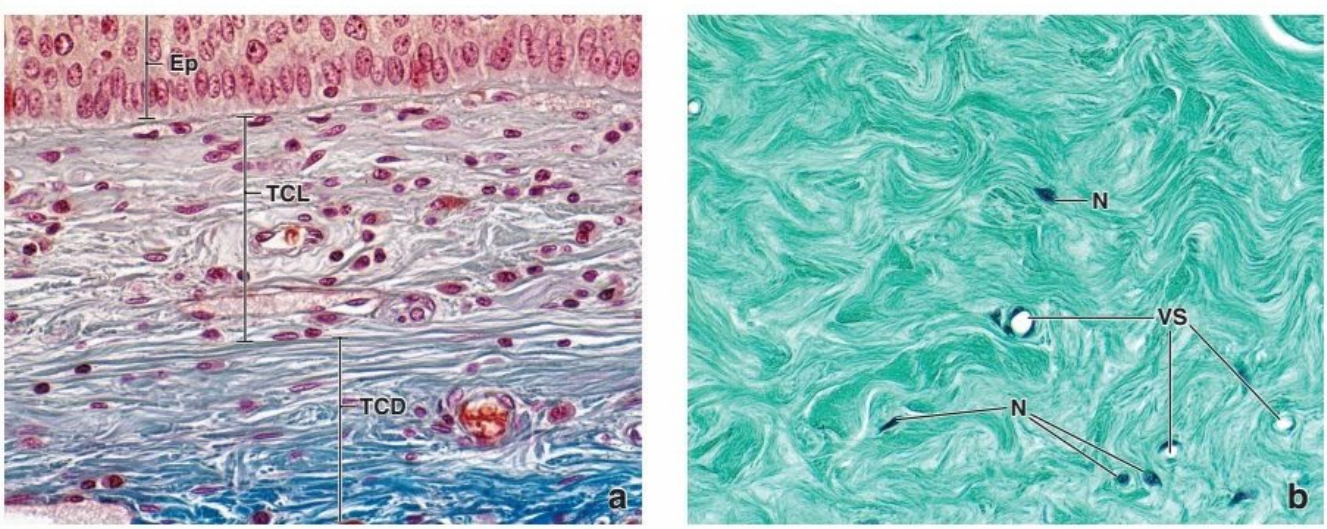

FIGURA 4-2. Tejido conjuntivo denso y laxo. a. Corte de la epiglotis teñido con Mallory-Azan en el que se muestra la parte inferior de su epitelio estratificado (*Ep*), el tejido conjuntivo laxo (*TCL*) subyacente y el tejido conjuntivo denso (*TCD*) más profundo. En general, el tejido conjuntivo laxo contiene muchas células de diferentes tipos. Sus núcleos varían en forma y tamaño. Los núcleos alargados probablemente pertenecen a los fibroblastos. Como el tejido conjuntivo denso contiene haces gruesos de colágeno, se tiñe de forma más intensa con el colorante *azul*. Además, obsérvese la menor cantidad relativa de núcleos. 540×. **b.** Corte de tejido conjuntivo denso teñido con Mallory en el que se muestra una región compuesta por abundantes fibras de colágeno muy compactas. Los pocos núcleos (*N*) visibles pertenecen a los fibroblastos. La combinación de fibras muy compactas y la escasez de células caracterizan al tejido conjuntivo denso. En este corte también aparecen unos pocos vasos sanguíneos (*VS*) pequeños. 540×.

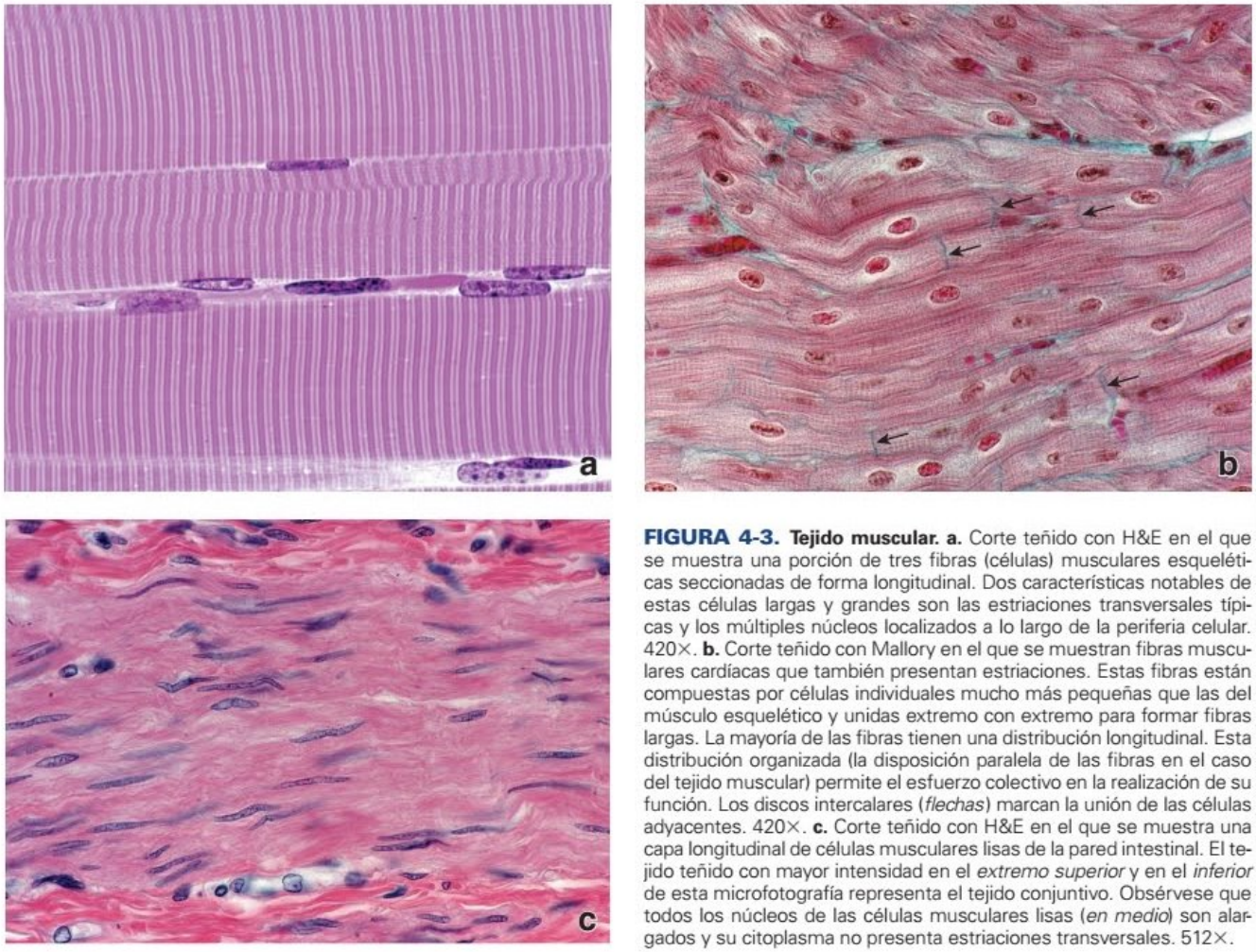

FIGURA 4-3. Tejido muscular. a. Corte teñido con H&E en el que se muestra una porción de tres fibras (células) musculares esqueléticas seccionadas de forma longitudinal. Dos características notables de estas células largas y grandes son las estriaciones transversales típicas y los múltiples núcleos localizados a lo largo de la periferia celular. 420×. **b.** Corte teñido con Mallory en el que se muestran fibras musculares cardíacas que también presentan estriaciones. Estas fibras están compuestas por células individuales mucho más pequeñas que las del músculo esquelético y unidas extremo con extremo para formar fibras largas. La mayoría de las fibras tienen una distribución longitudinal. Esta distribución organizada (la disposición paralela de las fibras en el caso del tejido muscular) permite el esfuerzo colectivo en la realización de su función. Los discos intercalares (*flechas*) marcan la unión de las células adyacentes. 420×. **c.** Corte teñido con H&E en el que se muestra una capa longitudinal de células musculares lisas de la pared intestinal. El tejido teñido con mayor intensidad en el *extremo superior* y en el *inferior* de esta microfotografía representa el tejido conjuntivo. Obsérvese que todos los núcleos de las células musculares lisas (*en medio*) son alargados y su citoplasma no presenta estriaciones transversales. 512×.

no muestran estriaciones cruzadas porque los miofilamentos no alcanzan el mismo grado de orden en su disposición.

Las proteínas contráctiles **actina** y **miosina** son ubicuas en todas las células, pero solo en las células musculares se presentan en cantidades tan grandes y en una disposición tan bien ordenada que su actividad contráctil puede producir el movimiento de un órgano completo o de todo un organismo.

■ TEJIDO NERVIOSO

El tejido nervioso está formado por células nerviosas (neuronas) y los distintos tipos de células de sostén asociadas.

Si bien todas las células tienen propiedades eléctricas, las células nerviosas o **neuronas** están especializadas en la transmisión de impulsos eléctricos de un sitio a otro del cuerpo; también están especializadas para integrar esos impulsos. Las células nerviosas reciben y procesan información desde el entorno externo e interno y pueden tener receptores sensitivos y órganos sensoriales específicos para llevar a cabo esta función.

Las neuronas se caracterizan por dos tipos diferentes de procesos a través de los cuales interactúan con otras células nerviosas y con las células del epitelio y el músculo. Un solo **axón** largo (a veces de más de 1 m de longitud) transmite impulsos fuera del **cuerpo** o **soma neuronal**, el cual contiene los núcleos neuronales. Las múltiples **dendritas** reciben impulsos y los transmiten hacia el soma celular (en los cortes histológicos, suele ser imposible diferenciar los axones y las dendritas, ya que presentan el mismo aspecto estructural). El axón termina en la unión neuronal llamada ***sinapsis***, en la cual los impulsos eléctricos son transferidos desde una célula a la siguiente mediante la secreción de **neuromediadores**. Estas sustancias químicas son liberadas en la sinapsis por una neurona para generar impulsos eléctricos en la neurona contigua.

En el **sistema nervioso central** (**SNC**), que incluye el encéfalo y la médula espinal, las células de sostén se denominan ***células de la glía***. En el **sistema nervioso periférico** (**SNP**), que incluye los nervios en todo el resto del cuerpo, las células de sostén se denominan ***células de Schwann*** (**neurilémicas**) y ***células satélite***. Las células de sostén cumplen varias funciones importantes. Separan las neuronas unas de otras, producen la **vaina de mielina** que aísla y acelera la conducción en ciertos tipos de neuronas, realizan la fagocitosis activa para eliminar los detritos celulares y contribuyen a la formación de la barrera hematoencefálica en el SNC.

En un corte habitual teñido con hematoxilina-eosina (H&E), el tejido nervioso puede aparecer en la forma de un nervio, que está compuesto por una cantidad variable de evaginaciones neuronales junto con sus células de sostén (fig. 4-4a). Los nervios con mucha

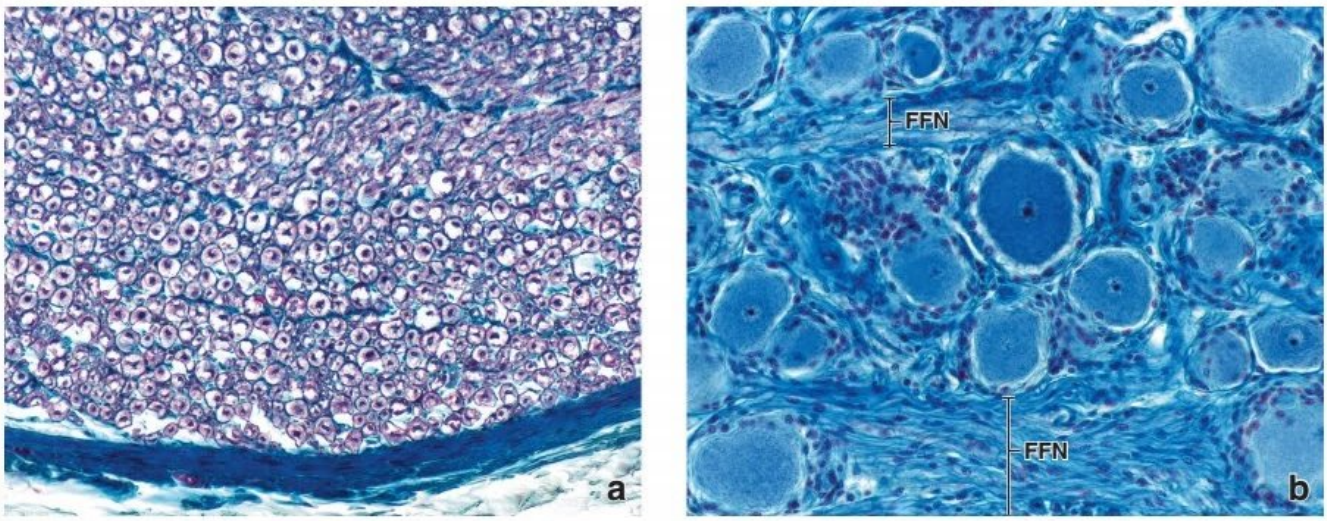

FIGURA 4-4. Tejido nervioso. a. Corte de un nervio periférico con tinción de Mallory. El tejido nervioso está constituido por una gran cantidad de axones mielínicos en forma de fascículos, que se mantienen juntos gracias al tejido conjuntivo. Los axones han sido cortados de forma transversal y aparecen como *pequeños puntos rojos*. El *espacio claro* que rodea a los axones antes tenía mielina, que se disolvió y se perdió durante la preparación de la muestra. El tejido conjuntivo está teñido de *azul*. Este tejido forma una red delicada alrededor de los axones mielínicos y vainas alrededor de cada fascículo axónico, con lo que se produce una unidad estructural: el nervio. 270×. **b.** Corte de un ganglio nervioso teñido con Azan en el que se muestran los grandes cuerpos neuronales esféricos y los núcleos de las pequeñas células satélite que rodean a las neuronas. Los axones asociados con los cuerpos celulares nerviosos no están mielinizados. Aparecen como fascículos de fibras nerviosas (*FFN*) entre las aglomeraciones de cuerpos neuronales. 220×.

frecuencia se observan en los cortes longitudinales o transversales del tejido conjuntivo laxo. Los somas neuronales en el SNP, incluido el sistema nervioso autónomo (SNA), aparecen en aglomeraciones que se denominan ***ganglios***, en donde están rodeados por células satélite (fig. 4-4b).

Las neuronas y las células de sostén derivan del neuroectodermo, que forma el tubo neural del embrión. El neuroectodermo se forma por invaginación de una capa epitelial, el ectodermo dorsal del embrión. Algunas células del sistema nervioso, por ejemplo, las **células ependimarias** y las células de los plexos coroideos del SNC, conservan las funciones de absorción y secreción de las células epiteliales.

■ HISTOGÉNESIS DE LOS TEJIDOS

Durante el comienzo del desarrollo del embrión, en la fase de gastrulación, se forma un **embrión trilaminar** (disco germinal trilaminar). Las tres capas germinales son el **ectodermo**, el **mesodermo** y el **endodermo**, las cuales dan origen a todos los tejidos y órganos.

Derivados ectodérmicos

El **ectodermo** es la más externa de las tres capas germinales. Los derivados del ectodermo pueden dividirse en dos clases principales: los derivados del ectodermo de superficie y los derivados del neuroectodermo.

El **ectodermo de superficie** da origen a las siguientes estructuras:

- **Epidermis** y sus derivados (pelo, uñas, glándulas sudoríparas, glándulas sebáceas y el parénquima y los conductos de las glándulas mamarias)
- **Epitelios de la córnea** y el **cristalino** del ojo
- **Órgano del esmalte** y **esmalte** dentario
- Componentes del **oído interno**
- **Adenohipófisis** (lóbulo anterior de la hipófisis)
- Mucosa de la **cavidad bucal**, así como partes inferiores del **conducto anal**

El **neuroectodermo de superficie** da origen a las siguientes estructuras:

- **Tubo neural** y sus derivados, incluidos los **componentes del SNC**, el epéndimo (epitelio que reviste las cavidades del encéfalo y de la médula espinal); la glándula pineal; el lóbulo posterior de la hipófisis (neurohipófisis); y el epitelio sensorial del ojo, el oído y la nariz.
- **Cresta neural** y sus derivados, incluidos los **componentes del SNP** (ganglios craneales, espinales y autónomos, nervios periféricos y células de Schwann); células gliales (oligodendrocitos y astrocitos); células cromafines (medulares) de las glándulas suprarrenales; células enteroendocrinas, también llamadas células del *sistema de captación y descarboxilación de precursores de aminas* del sistema neuroendocrino difuso; melanoblastos, los precursores de los melanocitos; mesénquima cefálico y sus derivados (p. ej., los arcos faríngeos que contienen músculos, tejido conjuntivo, nervios y vasos); odontoblastos, y endotelio vascular y de la córnea.

Derivados mesodérmicos

El **mesodermo** es la capa intermedia de las tres capas germinales primarias del embrión. Da origen a las siguientes estructuras:

- **Tejido conjuntivo**, incluido el tejido conjuntivo embrionario (mesénquima), el tejido conjuntivo propiamente dicho (tejido conjuntivo laxo y denso) y los tejidos conjuntivos especializados (cartílago, hueso, tejido adiposo, sangre, tejido hematopoyético y tejido linfático).
- **Músculos estriados** y **músculos lisos**.
- **Corazón**, **vasos sanguíneos** y **vasos linfáticos**, incluido su revestimiento endotelial.
- **Bazo**.
- **Riñones** y **gónadas** (ovarios y testículos) con los conductos genitales y sus derivados (uréteres, trompas uterinas, útero, conductos deferentes).
- **Mesotelio**, el revestimiento epitelial de las cavidades pericárdica, pleural y peritoneal.
- **Corteza suprarrenal**.

Derivados endodérmicos

El **endodermo** es la más interna de las tres capas germinales. En el embrión temprano, forma la pared del intestino primitivo y da origen a porciones epiteliales o revestimientos de los órganos que surgen a partir del tubo digestivo primitivo. Los derivados del endodermo incluyen las siguientes estructuras:

- **Epitelio del tubo digestivo** (excepto el epitelio de la cavidad bucal y de la región distal del conducto anal, que son de origen ectodérmico)
- **Epitelio de las glándulas digestivas extramurales** (p. ej., hígado, páncreas y vesícula biliar)
- **Revestimiento epitelial de la vejiga urinaria** y de la **mayor parte de la uretra**
- **Epitelio del sistema respiratorio**
- Los componentes epiteliales de las **glándulas tiroides** y **paratiroides** y el **timo**
- Parénquima de las **amígdalas**
- **Epitelio de revestimiento de la cavidad timpánica** y de las **trompas auditivas** (**de Eustaquio**)

Las glándulas tiroides y paratiroides se desarrollan como invaginaciones epiteliales a partir del suelo y la pared de la faringe; posteriormente, pierden su comunicación con estos sitios de derivación iniciales. El timo crece como un brote epitelial de la pared faríngea hacia el mediastino y también pierde su conexión original. En la figura 4-5 se resumen los derivados de las tres capas germinales.

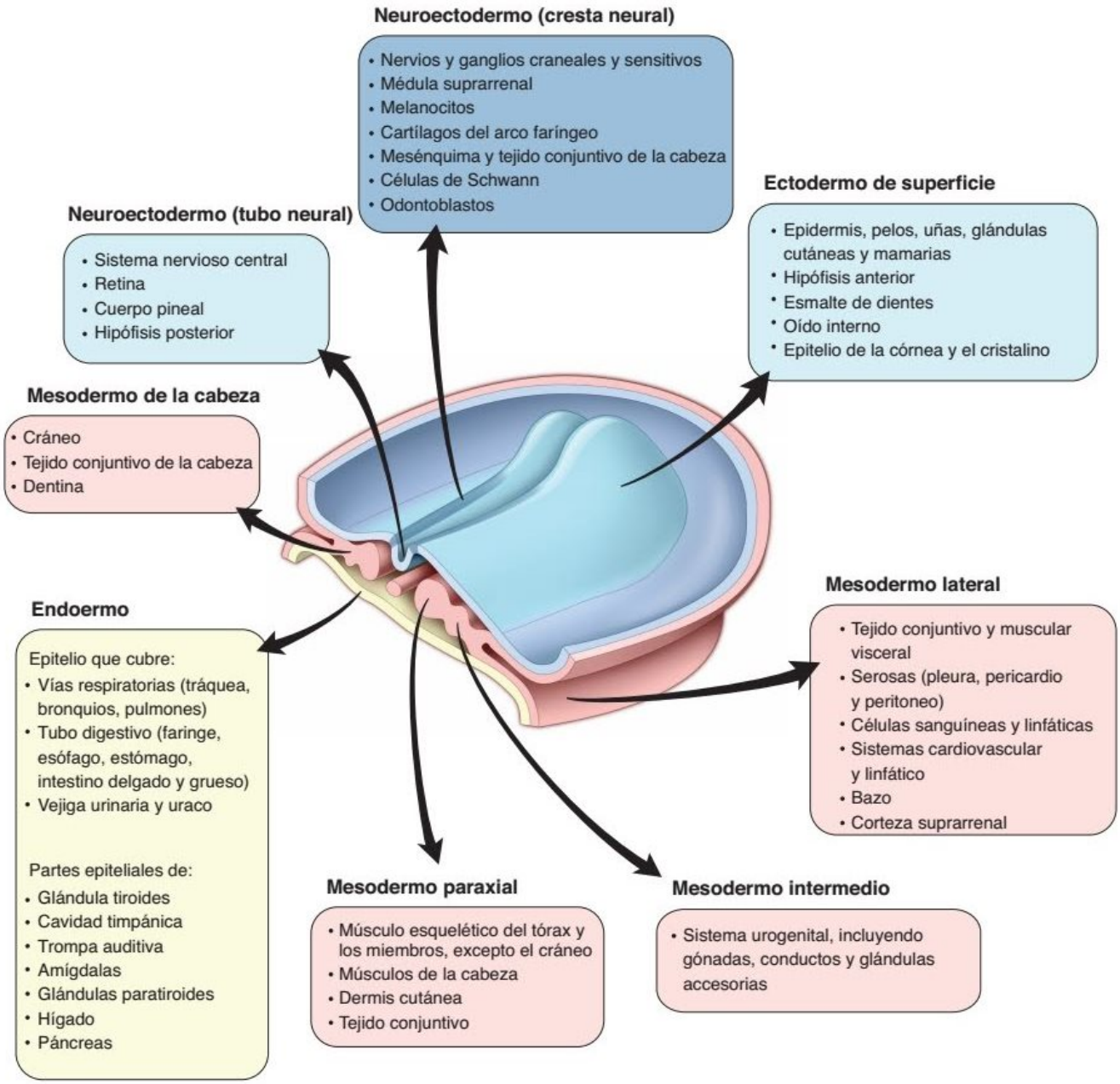

FIGURA 4-5. Derivados de los tres planos germinales. Ilustración en la que se observan los derivados de las tres capas germinales: el ectodermo, el endodermo y el mesodermo. Basado en Moore KL, Persaud TVN. The Developing Human, Clinically Oriented Embryology. Philadelphia: WB Saunders, 1998.

CUADRO 4-1

CORRELACIÓN CLÍNICA: TERATOMAS OVÁRICOS

Es de interés clínico que, en ciertas condiciones, pueda ocurrir una diferenciación anómala que lleve a la producción de tumores. La mayoría de los tumores derivan de las células que se originan a partir de una sola capa de células germinales. Sin embargo, si las células del tumor surgen de las células madre pluripotenciales, su masa puede contener células que se diferencian y se parecen a las que se originan a partir de las tres capas germinales. El resultado es la formación de un tumor que contiene diversos tejidos maduros dispuestos de un modo desorganizado. Estos tumores se denominan ***teratomas***.

Dado que las células madre pluripotenciales se encuentran principalmente en las gónadas, los teratomas casi siempre aparecen en estos órganos. En el ovario, estos tumores suelen desarrollarse como masas sólidas que contienen características de los tejidos básicos maduros. Si bien los tejidos no pueden formar estructuras funcionales, con frecuencia pueden observarse estructuras semejantes a órganos (dientes, pelo, epidermis, segmentos de intestino, etc.). Los teratomas también pueden aparecer en los testículos, aunque es poco frecuente. Además, los teratomas ováricos en general son benignos, mientras que los teratomas en los testículos están compuestos por tejidos menos diferenciados, que a menudo se malignizan. En el centro de la microfotografía de la figura C4-1-1 se observa un teratoma ovárico macizo que contiene tejidos completamente diferenciados. El bajo aumento revela la falta de estructuras organizadas, pero no permite la identificación de los tejidos específicos presentes. Sin embargo, con mayor aumento, como se muestra en los *recuadros* (**a**-f), se ven los tejidos maduros diferenciados. Este tumor representa un **teratoma maduro** del ovario, a menudo llamado ***quiste dermoide***. Este tumor benigno tiene un cariotipo femenino normal 46,XX; según estudios genéticos, se piensa que estos tejidos se originan a partir del desarrollo partenogénico de un ovocito. Los teratomas maduros son tumores ováricos frecuentes en la niñez y en el comienzo de la edad reproductiva.

El ejemplo de la figura C4-1-1 muestra que las características de los tejidos pueden identificarse con facilidad, aun en una estructura desorganizada. De nuevo, el punto importante es la capacidad para reconocer los conjuntos de células y determinar las características especiales que muestran.

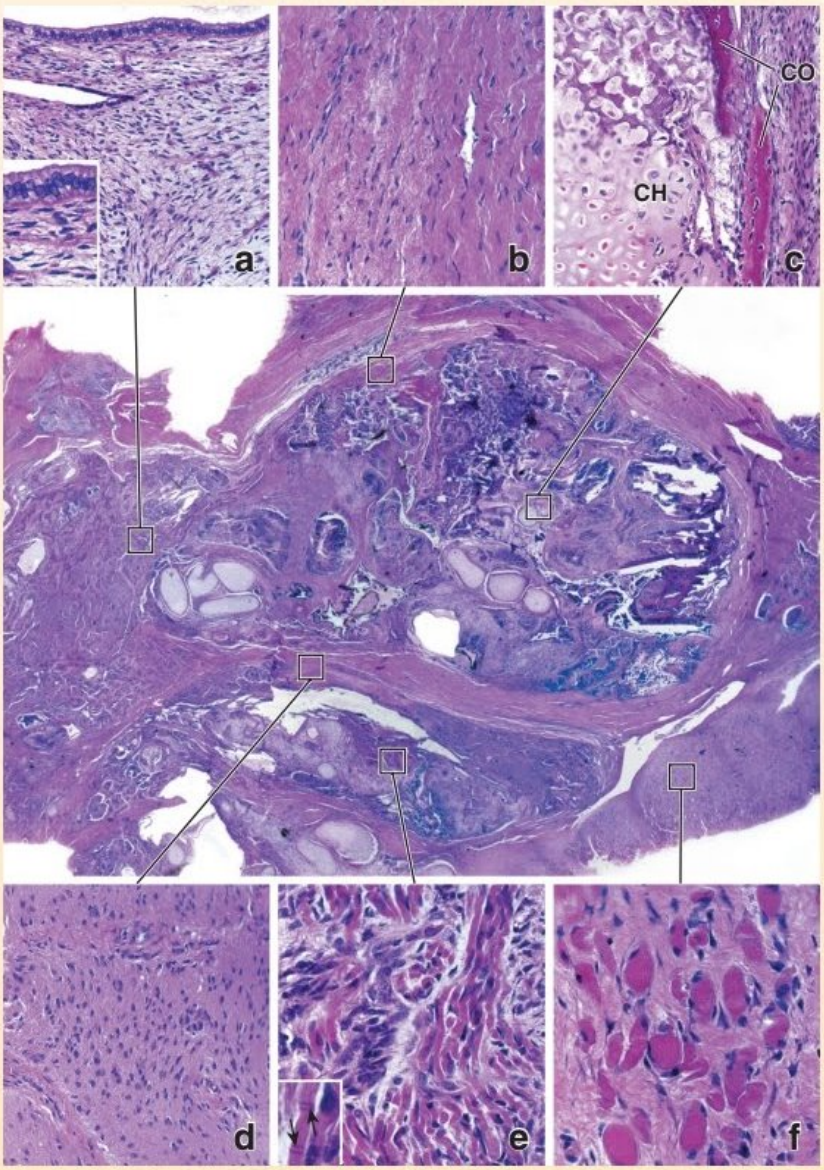

FIGURA C4-1-1. Teratoma ovárico. En el *centro* se observa un corte teñido con H&E de un teratoma ovárico, visto con poco aumento. Esta masa está compuesta por varios tejidos básicos bien diferenciados y fáciles de identificar con un aumento mayor. La característica anómala es la falta de organización de los tejidos para formar órganos funcionales. Los tejidos dentro de los *recuadros* se observan con mayor aumento en las microfotografías **a**-**f**. El mayor aumento permite identificar algunos de los tejidos básicos presentes dentro de este tumor. 10×. **a.** Epitelio cilíndrico simple que cubre la cavidad de un quiste pequeño. 170×. **Recuadro.** Mayor aumento del epitelio y del tejido conjuntivo subyacente. 320×. **b.** Tejido conjuntivo denso regular que forma una estructura semejante a un tendón. 170×. **c.** Región que contiene un cartílago hialino (*CH*) y cordones óseos (*CO*) en formación. 170×. **d.** Tejido encefálico con células de la glía. 170×. **e.** Fibras musculares cardíacas. 220×. **Recuadro.** Mayor aumento que muestra discos intercalados (*flechas*). 320×. **f.** Fibras musculares esqueléticas cortadas transversalmente. 220×.

■ IDENTIFICACIÓN DE LOS TEJIDOS

El reconocimiento de los tejidos se basa en la presencia de componentes específicos dentro de las células y en relaciones celulares específicas.

Si se tienen en cuenta estos pocos datos y conceptos acerca de los cuatro tejidos fundamentales, se puede hacer más fácil la tarea de examinar e interpretar el material histológico. El primer objetivo es reconocer los grupos de células como tejidos y determinar las características especiales que presentan. ¿Están las células presentes en la superficie? ¿Están en contacto con las células vecinas o están separadas por una sustancia definida? ¿Pertenecen a un grupo con propiedades especiales, como el músculo o el nervio?

La estructura y la función de cada tejido fundamental se exploran en los capítulos siguientes. Al enfocar la atención en un único tejido específico, de algún modo estamos separando artificialmente los tejidos que constituyen los órganos. No obstante, esta separación es necesaria para comprender y apreciar la histología de los diversos órganos que forman el cuerpo humano, así como los medios a través de los cuales operan como unidades funcionales y sistemas integrados.

TEJIDOS: CONCEPTOS Y CLASIFICACIÓN

FUNDAMENTOS DE LOS TEJIDOS

- Los **tejidos** son conjuntos o grupos de células organizadas para llevar a cabo una o más funciones específicas.
- Todos los **órganos** están formados por solo **cuatro tipos de tejidos básicos**: epitelio (tejido epitelial), tejido conjuntivo, tejido muscular y tejido nervioso.

TEJIDO EPITELIAL

- El **epitelio** se caracteriza por la aposición estrecha de sus células y por su presencia en una superficie libre.
- El tejido epitelial cubre las superficies del cuerpo, reviste las cavidades corporales y forma las **glándulas**.
- El epitelio se clasifica con base en sus características morfológicas: el **número de capas celulares** (simple o estratificado) y la **forma de las células** (plano, cúbico y cilíndrico).
- Las superficies libres de las células epiteliales muestran **modificaciones de la superficie** (microvellosidades, estereocilios o cilios).
- Las células epiteliales descansan sobre la **lámina basal**.

TEJIDO CONJUNTIVO

- El **tejido conjuntivo** se define por su matriz extracelular. Subyace y sostiene (estructural y funcionalmente) a los otros tres tejidos básicos.
- El tejido conjuntivo se clasifica en **tres categorías** con base en el contenido de su matriz extracelular y las características de las células individuales: **tejido embrionario**, **tejido conjuntivo propiamente dicho** (laxo y denso) y **tejido conjuntivo especializado**.
- Los ejemplos de los tejidos conjuntivos especializados son el **hueso**, el **cartílago** y la **sangre**.

TEJIDO MUSCULAR

- El **tejido muscular** se clasifica según la capacidad contráctil de sus células.
- Todos los tipos de **células musculares** contienen las proteínas contráctiles **actina** y **miosina**, que se organizan en miofilamentos y se encargan de la contracción muscular.
- Las células del **músculo esquelético** y del **músculo cardíaco** presentan estriaciones cruzadas producidas por la organización específica de los miofilamentos. Las células del **músculo liso** no muestran estriaciones.

TEJIDO NERVIOSO

- El **tejido nervioso recibe**, **transmite** e **integra información de los medios interno y externo para controlar las actividades corporales**.
- Las **células nerviosas** (**neuronas**) están especializadas en la transmisión de impulsos eléctricos. Una neurona típica está formada por un cuerpo o soma celular, un solo **axón** largo que transmite impulsos desde el cuerpo celular y múltiples **dendritas** que reciben impulsos y los transmiten hacia el cuerpo celular.
- Las neuronas se encuentran tanto en el **sistema nervioso central** (**SNC**), que incluye el encéfalo y la médula espinal, como en el **sistema nervioso periférico** (**SNP**), que incluye los nervios y los ganglios.
- En el SNC, las células de sostén se llaman ***células de la glía***. En el SNP, las células de sostén se denominan **células de Schwann** (**neurilémicas**) y **células satélite**.

HISTOGÉNESIS DE LOS TEJIDOS

- Las tres **capas germinales** son el **ectodermo**, el **mesodermo** y el **endodermo**.
- Las estructuras derivadas del ectodermo se desarrollan a partir del ectodermo de superficie o neuroectodermo.
- El **ectodermo de superficie** da origen a la epidermis (y sus derivados), el epitelio de la córnea y del cristalino del ojo, el esmalte dentario, los componentes del oído interno, la adenohipófisis y la mucosa de la cavidad bucal y de la región distal del conducto anal.
- El **neuroectodermo** da origen al tubo neural, la cresta neural y sus derivados.
- El **mesodermo** da lugar al tejido conjuntivo; el tejido muscular; el corazón y los vasos sanguíneos y linfáticos; el bazo; el hígado y las gónadas con los conductos genitales y sus derivados; el mesotelio, que reviste las cavidades corporales; y la corteza suprarrenal.
- El **endodermo** da origen al epitelio del tubo digestivo; el epitelio de las glándulas digestivas extramurales (hígado, páncreas y vesícula biliar); el epitelio de la vejiga urinaria y la mayor parte de la uretra; el epitelio del sistema respiratorio; las glándulas tiroides, paratiroides y timo; el parénquima de las amígdalas; y el epitelio de la cavidad timpánica y de las trompas auditivas (de Eustaquio).

5 TEJIDO EPITELIAL

FUNDAMENTOS DE LA ESTRUCTURA Y LA FUNCIÓN EPITELIAL / 116

CLASIFICACIÓN DE LOS EPITELIOS / 117

POLARIDAD CELULAR / 118

ESPECIALIZACIONES DE LA REGIÓN APICAL / 120
- Microvellosidades / 120
- Estereocilios / 121
- Cilios / 122

REGIÓN LATERAL Y SUS ESPECIALIZACIONES EN LA ADHESIÓN CELULAR / 133
- Uniones ocluyentes / 135
- Uniones adherentes / 139
- Uniones comunicantes / 144
- Especializaciones morfológicas de la región lateral de las células / 147

REGIÓN BASAL Y SUS ESPECIALIZACIONES EN LA ADHESIÓN CÉLULA-MATRIZ EXTRACELULAR / 147
- Estructura y función de la membrana basal / 147
- Uniones célula-matriz extracelular / 155
- Modificaciones morfológicas de la membrana celular en la región basal / 157

GLÁNDULAS / 157

RENOVACIÓN DE LAS CÉLULAS EPITELIALES / 160

Cuadro 5-1 Correlación clínica: metaplasia epitelial / 120

Cuadro 5-2 Correlación clínica: discinesia ciliar primaria (síndrome de los cilios inmóviles) / 133

Cuadro 5-3 Correlación clínica: complejos de unión como diana de agentes patógenos / 142

Cuadro 5-4 Consideraciones funcionales: terminología de la membrana y lámina basales / 150

Cuadro 5-5 Consideraciones funcionales: membranas mucosas y serosas / 161

HISTOLOGÍA 101 / 162

■ FUNDAMENTOS DE LA ESTRUCTURA Y LA FUNCIÓN EPITELIAL

El epitelio reviste la superficie del cuerpo, recubre las cavidades corporales y forma glándulas.

El **epitelio** es un tejido avascular que está compuesto por células que recubren las **superficies externas del cuerpo** y revisten las **cavidades internas cerradas** (incluido el sistema vascular) y los **conductos corporales** que comunican con el exterior (tubo digestivo, vías respiratorias y vías genitourinarias). El epitelio también forma la **porción secretora** (**parénquima**) **de las glándulas** y sus conductos excretores. Además, existen células epiteliales especializadas que funcionan como **receptores sensoriales** (olfato, gusto, oído y visión).

Las células que integran los epitelios poseen tres características principales:

- Están dispuestas muy cerca unas de otras y se adhieren entre sí mediante moléculas que forman uniones **intercelulares** especializadas (fig. 5-1).
- Tienen polaridad funcional y morfológica. En otras palabras, las diferentes funciones se relacionan con tres regiones superficiales de morfología distinta: una **superficie libre** o **región apical**, una **región lateral** y una **región basal**. Las propiedades de cada región están determinadas por lípidos específicos y proteínas integrales de la membrana.
- Su superficie basal se apoya en una **membrana basal** subyacente, una capa no celular, rica en proteínas y polisacáridos, detectable con microscopio óptico mediante el empleo de técnicas histoquímicas (*véase* fig. 1-2, p. 6).

En situaciones especiales, las células epiteliales carecen de una superficie libre (tejido epitelioide).

En algunos sitios, las células se agrupan estrechamente entre sí y carecen de una superficie libre. Aunque la estrecha cercanía de estas células y la presencia de una membrana basal permiten clasificarlas como epitelio, la falta de una superficie libre hace más apropiada la clasificación de este conjunto celular como **tejido epitelioide**. Las células epitelioides derivan de células mesenquimatosas

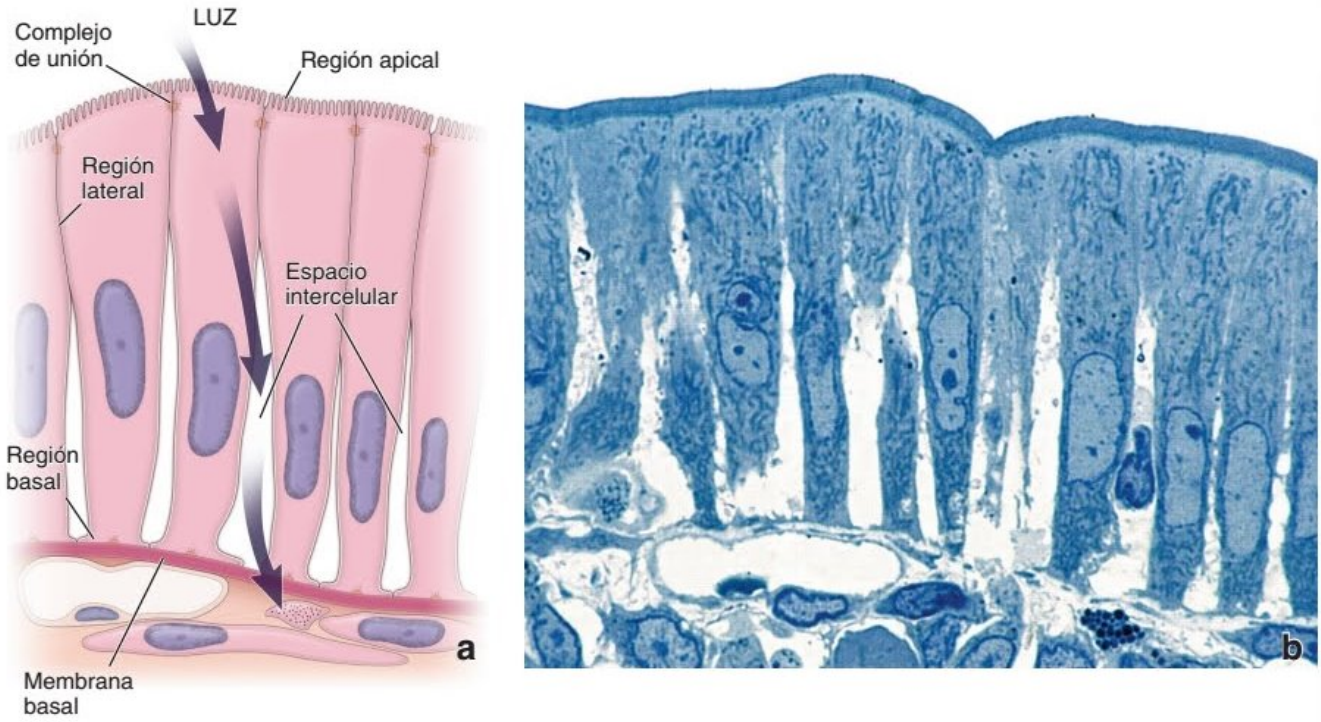

FIGURA 5-1. Diagrama de células epiteliales absortivas del intestino delgado. a. En este diagrama se muestran las tres regiones de una célula epitelial típica. El complejo de unión brinda adhesión entre las células adyacentes y separa el espacio luminal del espacio intercelular, limitando el movimiento de líquidos entre la luz y el tejido conjuntivo subyacente. La vía intracelular de líquidos durante la absorción (*flechas*) discurre desde la luz intestinal hacia el interior de la célula, luego a través de la membrana celular lateral al espacio intercelular y finalmente a través de la membrana basal hacia el tejido conjuntivo. **b.** En esta microfotografía de un corte delgado de epitelio intestinal tomada de una inclusión en plástico teñida con azul de toluidina, se muestra células involucradas activamente en el transporte de líquidos. Al igual que en el diagrama adyacente, los espacios intercelulares son prominentes, mostrando el paso de líquido a través de ellos antes de pasar al tejido conjuntivo subyacente. 1250×.

progenitoras (células no diferenciadas de origen embrionario encontradas en tejido conjuntivo). Ya sea que las células progenitoras de estos tejidos epitelioides hayan surgido de una superficie libre o que las células inmaduras hayan tenido una superficie libre en algún momento durante su desarrollo, en cualquier caso, las células maduras carecen de una región superficial o una conexión de superficie. La organización epitelioide es típica en la mayoría de las glándulas endocrinas, como las células intersticiales de Leydig de los **testículos** (lám. 3, p. 166), las células luteínicas del **ovario**, los islotes de Langerhans del **páncreas**, el parénquima de la **glándula suprarrenal** y el lóbulo anterior de la **glándula hipófisis**. Las células epiteliales reticulares del **timo** también pueden incluirse en esta categoría. Los patrones epitelioides también están formados por cúmulos de macrófagos del tejido conjuntivo en respuesta a ciertos tipos de lesiones e infecciones, así como por diversos tumores derivados del epitelio.

El tejido epitelial crea una barrera selectiva entre el medio externo y el tejido conjuntivo subyacente.

Los epitelios de revestimiento forman una lámina celular continua que separa el tejido conjuntivo subyacente o adyacente del medio externo, las cavidades internas y el tejido conjuntivo líquido, como la sangre y la linfa. Este revestimiento epitelial funciona como una **barrera selectiva** que puede facilitar o inhibir el intercambio de sustancias específicas entre el medio externo (incluidas las cavidades corporales) y el compartimento de tejido conjuntivo subyacente.

■ CLASIFICACIÓN DE LOS EPITELIOS

La clasificación tradicional de los epitelios es descriptiva y tiene su fundamento en dos factores: la cantidad de estratos celulares y la forma de las células superficiales. La terminología refleja solo la estructura y no la función. Así, el epitelio se describe de la siguiente manera:

- **Simple**, cuando tiene un solo estrato celular de espesor.
- **Estratificado**, cuando posee dos o más estratos celulares.

La composición del epitelio, de acuerdo con la forma de las células individuales, puede ser:

- **Plano** (**escamoso**, **pavimentoso**), cuando el ancho de las células es mayor que su altura.
- **Cúbico**, cuando el ancho, la profundidad y la altura son aproximadamente iguales.
- **Cilíndrico** (**columnar**), cuando la altura de las células excede claramente el ancho (suele emplearse el término *cilíndrico bajo* cuando la altura de la célula apenas excede las otras dimensiones).

De esta forma, al describir la cantidad de estratos celulares (simple o estratificado) y el aspecto morfológico de las células superficiales, resulta sencillo clasificar las diversas configuraciones del tejido epitelial. Las células en algunas glándulas exocrinas son más o menos **piramidales** y sus regiones apicales están orientadas hacia la luz. Sin embargo, se clasifican como cúbicas o cilíndricas según su altura en relación con el ancho en la base celular.

En un **epitelio estratificado**, la forma y la altura de las células suelen variar de un estrato a otro, pero *solo la forma de las células que*

integran el estrato más superficial sirve para la clasificación del epitelio. Por ejemplo, el epitelio plano estratificado se compone de más de un estrato celular y el estrato más superficial contiene células planas o escamosas.

En algunos casos, puede añadirse un tercer factor (**la especialización de la región apical de la superficie celular**) a este sistema de clasificación. Por ejemplo, algunos epitelios cilíndricos simples se clasifican como "cilíndricos simples ciliados" cuando la región celular apical contiene cilios. El mismo principio se aplica al epitelio plano estratificado, en el cual las células más superficiales pueden estar queratinizadas o no queratinizadas. Así, la epidermis se designa como un *epitelio plano estratificado queratinizado* (o cornificado) debido a la existencia de células queratinizadas en la superficie.

El epitelio seudoestratificado y el de transición son clasificaciones especiales de los epitelios

Existen dos categorías especiales de epitelio: el seudoestratificado y el de transición.

- El **epitelio seudoestratificado** tiene un aspecto estratificado; a pesar de que no todas las células alcanzan la superficie libre, todas se apoyan sobre la membrana basal (lám. 2, p. 166). Por lo tanto, en realidad es un **epitelio simple**. La distribución del epitelio seudoestratificado en el organismo es limitada. Además, con frecuencia resulta difícil discernir si todas las células tienen contacto con la membrana basal. Por estas razones, la identificación del epitelio seudoestratificado suele depender del conocimiento de dónde se le encuentra de forma normal.
- ***Epitelio de transición*** (**urotelio**) es un término aplicado al epitelio que reviste las vías urinarias inferiores y se extiende desde los cálices menores del riñón hasta el segmento proximal de la uretra. El urotelio es un **epitelio estratificado** con características morfológicas específicas que le permiten distenderse (lám. 3, p. 168). Este epitelio se describe en el capítulo 20, *Aparato urinario*.

Las configuraciones celulares de los distintos tipos de epitelios y sus nomenclaturas correctas se ilustran en la tabla 5-1.

El endotelio y el mesotelio son epitelios planos simples que revisten el sistema vascular y las cavidades corporales, respectivamente.

En ciertos sitios los epitelios reciben nombres específicos:

- **Endotelio.** Epitelio que recubre los vasos sanguíneos y linfáticos. Debido a su ubicación estratégica entre la sangre y los tejidos, el endotelio de los vasos sanguíneos se denomina a menudo como ***endotelio vascular***. Consta de células planas simples altamente especializadas que regulan y supervisan el transporte celular, el tono del músculo liso vascular, las respuestas inmunitarias y la síntesis y secreción de una variedad de hormonas y metabolitos activos (para obtener información más detallada, *véase* cap. 13, *Sistema cardiovascular*).
- **Endocardio.** Epitelio que reviste los ventrículos y las aurículas del corazón.
- **Mesotelio.** Epitelio que reviste las paredes y el contenido de las cavidades cerradas del cuerpo (abdominal, pericárdica y pleural; lámina 1, p.164).

Tanto el endotelio y endocardio como el mesotelio son casi siempre epitelios planos simples. Las células epiteliales tienen forma poligonal y generalmente están orientadas paralelas al eje del vaso, con excepción de las vénulas poscapilares de ciertos tejidos linfáticos, en las cuales el endotelio es cúbico. Estas vénulas se conocen como ***vénulas de endotelio alto***. Otra excepción se encuentra en el bazo, en el cual las células endoteliales de los sinusoides venosos tienen forma alargada y se disponen como las tablas de un barril.

Un epitelio determinado puede realizar diferentes funciones de acuerdo con el tipo de células que lo forman.

Un epitelio puede realizar una o más funciones dependiendo del tipo de células que lo conforman:

- **Secreción**, como en el epitelio cilíndrico del estómago y las glándulas gástricas.
- **Absorción**, como en el epitelio cilíndrico de los intestinos y los túbulos contorneados proximales del riñón.
- **Transporte**, como en el transporte de materiales o células sobre la superficie de un epitelio por el movimiento ciliar (transporte de partículas de polvo en el árbol bronquial) o el transporte de materiales a través de un epitelio (pinocitosis o endocitosis) hacia o desde el tejido conjuntivo.
- **Protección mecánica**, como en el epitelio plano estratificado de la piel (epidermis) y el epitelio de transición de la vejiga urinaria.
- **Función receptora**, para recibir y transducir estímulos externos, como en los corpúsculos gustativos de la lengua, el epitelio olfatorio de la mucosa nasal y la retina del ojo.

Los epitelios que intervienen en la secreción o absorción generalmente son simples o, en unos pocos casos, seudoestratificados. La altura de las células con frecuencia es un reflejo del grado de actividad secretora o de absorción. Los epitelios planos simples son compatibles con un ritmo acelerado de transporte transepitelial. La estratificación del epitelio suele correlacionarse con la impermeabilidad transepitelial. Por último, en algunos epitelios seudoestratificados, las **células basales** son las células madre que dan origen a las células funcionales maduras del epitelio, con lo cual se mantiene el recambio celular.

■ POLARIDAD CELULAR

Las células epiteliales presentan una **polaridad** bien definida. Tienen una **región apical**, una **región lateral** y una **región basal**. Cada región celular posee características bioquímicas específicas. Estas características y la disposición geométrica de las células en el epitelio determinan la polaridad funcional de las tres regiones celulares.

La región libre o apical está siempre dirigida hacia la superficie exterior o luz de una cavidad o conducto cerrados. La región lateral se comunica con células adyacentes y se caracteriza por áreas especializadas de adhesión. La región basal se apoya sobre la membrana basal, y fija la célula al tejido conjuntivo subyacente.

El mecanismo molecular que establece la polaridad en las células epiteliales es necesario, en primer lugar, para crear una barrera totalmente funcional entre células adyacentes. Los complejos de unión (que se comentan más adelante en este capítulo) se forman en las regiones laterales de las células epiteliales. Estos sitios de adhesión especializados no solo son responsables de la fijación firme entre las células, sino que también permiten que el epitelio regule los movimientos paracelulares de solutos a favor de sus gradientes electroosmóticos. Además, los complejos de unión separan la región apical de la membrana plasmática de la región basal y la región lateral y les permiten especializarse y reconocer diferentes señales moleculares.

TABLA 5-1 Tipos de epitelio

Clasificación		Algunas ubicaciones normales	Funciones principales
Plano simple	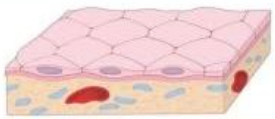	Sistema vascular (endotelio) Cavidades del organismo (mesotelio) Cápsula de Bowman (riñón) Alvéolos respiratorios del pulmón	Intercambio, barrera en el sistema nervioso central Intercambio y lubricación
Cúbico simple	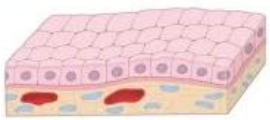	Conductos exocrinos pequeños Superficie del ovario (epitelio germinal) Túbulos renales Folículos de la tiroides	Absorción y conducción Barrera Absorción y secreción
Cilíndrico simple	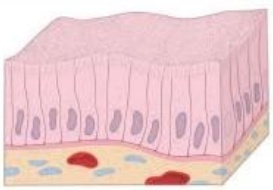	Intestino delgado y colon Revestimiento del estómago y glándulas gástricas Vesícula biliar	Absorción y secreción Secreción Absorción
Seudoestratificado		Tráquea y árbol bronquial Conducto deferente Conductos eferentes del epidídimo	Secreción y conducción Absorción y conducción
Plano estratificado	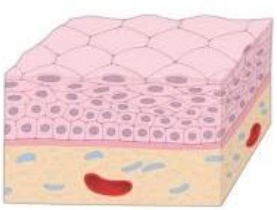	Epidermis Cavidad bucal y esófago Vagina	Barrera y protección
Cúbico estratificado	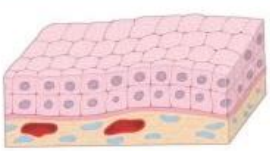	Conductos de las glándulas sudoríparas Grandes conductos de las glándulas exocrinas Unión anorrectal	Barrera y conducción
Cilíndrico estratificado	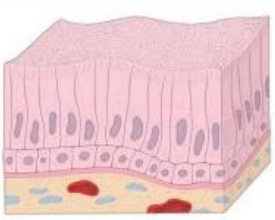	Grandes conductos de las glándulas exocrinas Unión anorrectal	Barrera y conducción
De transición (urotelio)	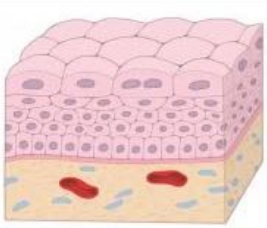	Cálices renales Uréteres Vejiga Uretra	Barrera, distensibilidad

■ ESPECIALIZACIONES DE LA REGIÓN APICAL

En muchas células epiteliales, la **región apical** presenta modificaciones estructurales especiales en su superficie para llevar a cabo diferentes funciones. Además, la región apical puede contener enzimas específicas (p. ej., hidrolasas), conductos iónicos y proteínas transportadoras (p. ej., transportadoras de glucosa). Las modificaciones estructurales de la superficie incluyen lo siguiente:

- **Microvellosidades.** Evaginaciones citoplasmáticas que contienen un núcleo de filamentos de actina.
- **Estereocilios (estereovellosidades).** Microvellosidades largas.
- **Cilios.** Evaginaciones citoplasmáticas que contienen haces de microtúbulos.

Microvellosidades

Las microvellosidades son evaginaciones citoplasmáticas digitiformes en la superficie apical de la mayoría de las células epiteliales.

Como se comprueba con el microscopio electrónico (ME), las **microvellosidades** tienen un aspecto muy variable. En algunos tipos celulares, las microvellosidades son proyecciones cortas e irregulares con apariencia de bulto. En otros tipos de células, son evaginaciones altas, uniformes y muy juntas que aumentan mucho la extensión de la superficie celular libre. En general, la cantidad y forma de las microvellosidades de un tipo celular dado se correlacionan con su capacidad de absorción. Así, las células que principalmente transportan líquidos y absorben metabolitos poseen muchas microvellosidades altas muy juntas. Las células en las que el transporte transepitelial es menos activo tienen microvellosidades más pequeñas y de forma más irregular.

En los epitelios que transportan líquidos (p. ej., los del intestino y los túbulos renales), con el microscopio óptico (MO) es fácil ver un borde bien definido de estriaciones verticales en la superficie apical de la célula que representa la asombrosa cifra de unas 15 000 microvellosidades dispuestas de forma paralela y muy juntas. En las células absortivas intestinales, esta estructura superficial ***originalmente*** se denominó ***borde estriado***; en las células de los túbulos renales se conoce como ***borde*** (***ribete***) ***en cepillo***. Cuando no se observan modificaciones evidentes de la superficie con el microscopio óptico, las microvellosidades, si las hay, suelen ser cortas y poco abundantes; por ello, pueden pasar inadvertidas al MO. Las variaciones de las microvellosidades en los diversos tipos de epitelios se ilustran en

CUADRO 5-1

CORRELACIÓN CLÍNICA: METAPLASIA EPITELIAL

La ***metaplasia epitelial*** es una conversión reversible de un tipo de célula epitelial madura en otro tipo de célula epitelial. La metaplasia es, en general, una respuesta adaptativa al estrés, a la inflamación crónica o a otro estímulo anómalo. Las células originales son sustituidas por células que son mejores para el nuevo ambiente y más resistentes a los efectos de ese estímulo adverso. La metaplasia se produce como consecuencia de la reprogramación de las células madre epiteliales que cambian los patrones de su expresión génica.

La metaplasia epitelial más frecuente es **cilíndrica a plana** y se presenta en el epitelio glandular, donde las células cilíndricas son reemplazadas por epitelio plano estratificado. Por ejemplo, la **metaplasia escamosa** ocurre a menudo en el epitelio seudoestratificado respiratorio de la tráquea y los bronquios en respuesta a la exposición prolongada al humo del cigarrillo. También se presenta en el conducto cervical en mujeres con infecciones crónicas (p. ej., infección por el virus del papiloma humano). En este ejemplo, el epitelio cilíndrico simple del conducto cervical es reemplazado por el epitelio plano estratificado sin estrato córneo (fig. F5-1-1). Además, la metaplasia escamosa es notable en el urotelio (epitelio de transición) y se asocia con infecciones parasitarias crónicas, como la esquistosomosis.

También puede presentarse metaplasia epitelial **escamosa a cilíndrica**. Por ejemplo, como resultado del reflujo gastroesofágico, el epitelio plano estratificado sin estrato córneo del segmento inferior del esófago puede experimentar una transformación metaplásica en epitelio cilíndrico simple similar al intestinal que contiene células caliciformes, una alteración conocida como *esófago de Barrett*.

La metaplasia suele ser un fenómeno reversible, y si el estímulo que la origina desaparece, los tejidos vuelven a su patrón normal de diferenciación. Si los estímulos anómalos persisten durante un período prolongado, las células planas metaplásicas pueden transformarse en carcinoma de células escamosas. Los cánceres de pulmón, cuello uterino y vejiga a menudo se originan en el epitelio plano metaplásico. El epitelio plano cilíndrico puede dar origen a **adenocarcinomas glandulares**.

Cuando se diagnostica metaplasia, se deben dirigir todos los esfuerzos a la eliminación del estímulo patógeno (dejar de fumar, erradicar agentes infecciosos, etc.) y a la vigilancia del sitio metaplásico para verificar que no comiencen a desarrollarse los cambios cancerígenos.

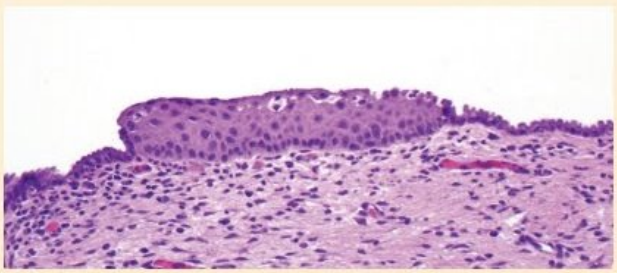

FIGURA C5-1-1. Metaplasia escamosa del cuello uterino. Microfotografía del conducto cervical revestido por epitelio cilíndrico simple. Obsérvese que el *centro* de la imagen está ocupado por una isla que contiene epitelio plano estratificado. Este epitelio metaplásico está rodeado por ambos lados por un epitelio cilíndrico simple. Debido a que el detonante de la metaplasia es la reprogramación de células madre, las células planas metaplásicas tienen las mismas características que el epitelio plano estratificado normal. 240× (cortesía de la Dra. Fabiola Medeiros).

la figura 5-2. Las microvellosidades del epitelio intestinal (borde estriado) son las que están mejor organizadas y su aspecto es aún más uniforme que el de las que forman el borde en cepillo de las células renales.

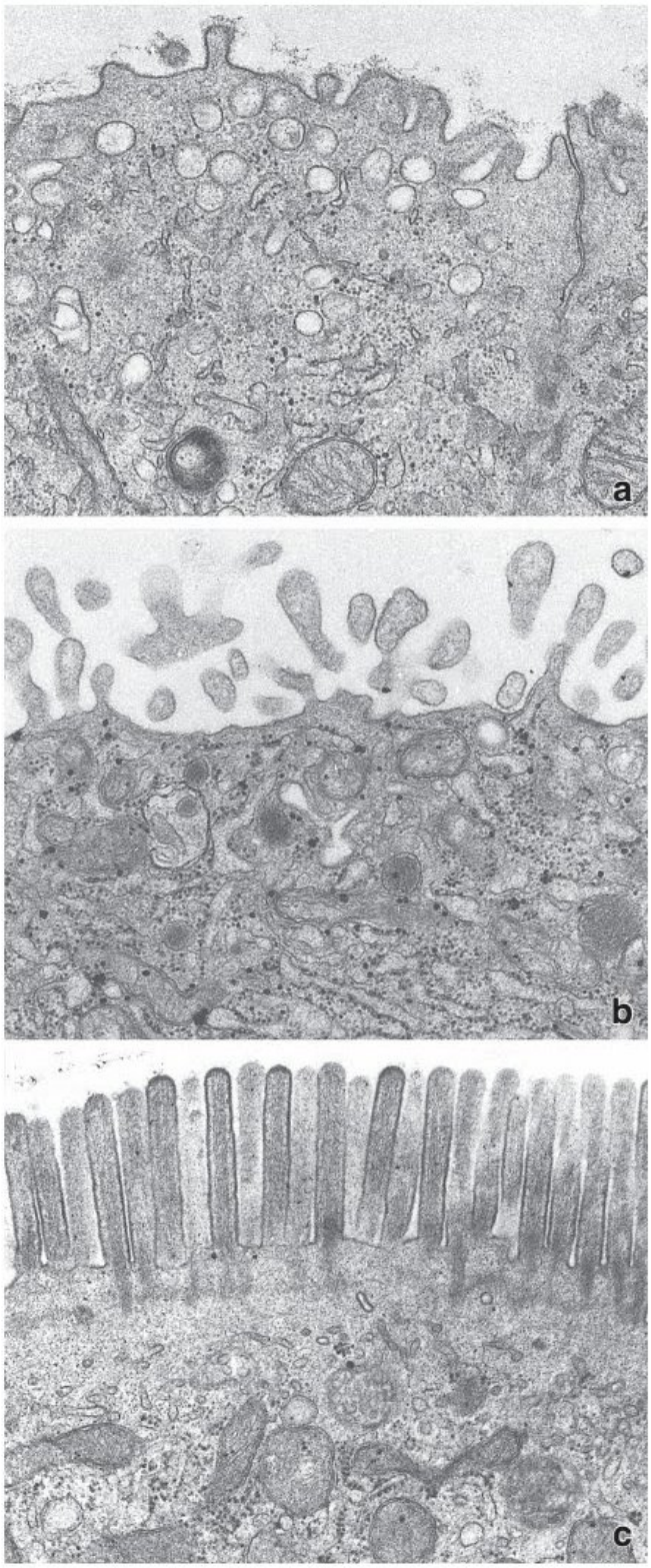

FIGURA 5-2. Micrografías electrónicas en las que se muestran variaciones en las microvellosidades de diferentes tipos de células. a. Célula epitelial de la glándula uterina; proyecciones pequeñas. **b.** Sincitiotrofoblasto de placenta; microvellosidades ramificadas irregulares. **c.** Células intestinales absortivas; numerosas microvellosidades uniformes dispuestas regularmente. Todas las imágenes en 20 000×.

La estructura interna de las microvellosidades consiste en un centro de filamentos de actina unidos mediante enlaces cruzados por proteínas de unión a la actina.

Las **microvellosidades** contienen un centro visible formado por unos 20-30 **filamentos** de **actina**. Sus extremos positivos (+) están fijados a la **villina**, una proteína formadora de fascículos de actina de 95 kDa que está ubicada en la punta de la microvellosidad. El fascículo de microfilamentos se extiende hasta el citoplasma celular apical. Ahí, interactúa con una red horizontal de filamentos de actina, el **velo terminal**, que se encuentra justo por debajo de la base de las microvellosidades (fig. 5-3a). Los filamentos de actina dentro de la microvellosidad tienen enlaces cruzados con intervalos de 10 nm establecidos por otras **proteínas formadoras de fascículos de actina**, como la **fascina** (57 kDa), la **espina** (30 kDa) y la **fimbrina** (68 kDa). Estos enlaces cruzados proveen sostén y rigidez a las microvellosidades. Además, el conjunto de los filamentos de actina está asociado con la **miosina I**, una molécula que fija estos filamentos de actina a la membrana plasmática de la microvellosidad. La adición de la villina a las células epiteliales que proliferan en los cultivos induce la formación de microvellosidades en la superficie apical libre.

El **velo terminal** está compuesto por **filamentos de actina** estabilizados por **espectrina** (468 kDa), que también sirve para fijarlo a la membrana celular apical (fig. 5-3b). La presencia de **miosina II** y de **tropomiosina** en el velo terminal explica su capacidad contráctil; estas proteínas disminuyen el diámetro de la región apical de la célula para que las microvellosidades, cuyos centros rígidos de actina están anclados en el velo terminal, se separen y así aumente el espacio intermicrovelloso.

Las características estructurales y funcionales de las microvellosidades se resumen en la tabla 5-2 (p. 124).

Estereocilios

Los estereocilios son microvellosidades inmóviles de una longitud inusual.

Los **estereocilios** no están ampliamente distribuidos entre los epitelios. En realidad, están limitados al **epidídimo**, al segmento proximal del **conducto deferente** del aparato genital masculino y a las **células sensoriales (ciliadas) del oído interno**. Se comentan en esta sección porque esta modificación poco frecuente de la superficie apical tradicionalmente se trata como una entidad estructural separada.

Los **estereocilios** de las vías espermáticas son evaginaciones extremadamente largas que se extienden desde la superficie apical de la célula y facilitan la absorción. Entre sus características distintivas se encuentran una protrusión celular apical, desde la cual se originan, y porciones pedunculares gruesas que están interconectadas por puentes citoplasmáticos. Como la microscopía electrónica permite comprobar que su estructura interna es la de microvellosidades de una longitud poco habitual, algunos histólogos utilizan en la actualidad el término ***estereovellosidades*** (fig. 5-4a). Vistas con el microscopio óptico, estas evaginaciones suelen parecerse a las cerdas de una brocha debido a la manera en la que se reúnen en haces en punta.

Al igual que las microvellosidades, los estereocilios están sostenidos por fascículos internos de **filamentos de actina** que están vinculados por medio de **fimbrina**. Los extremos positivos (+) de los filamentos de actina están orientados hacia la punta de los estereocilios, y los extremos negativos (–) lo están hacia la base. Esta organización del centro de actina en los estereocilios comparte numerosos principios estructurales con las microvellosidades; sin embargo, puede alcanzar una longitud de hasta 120 µm.

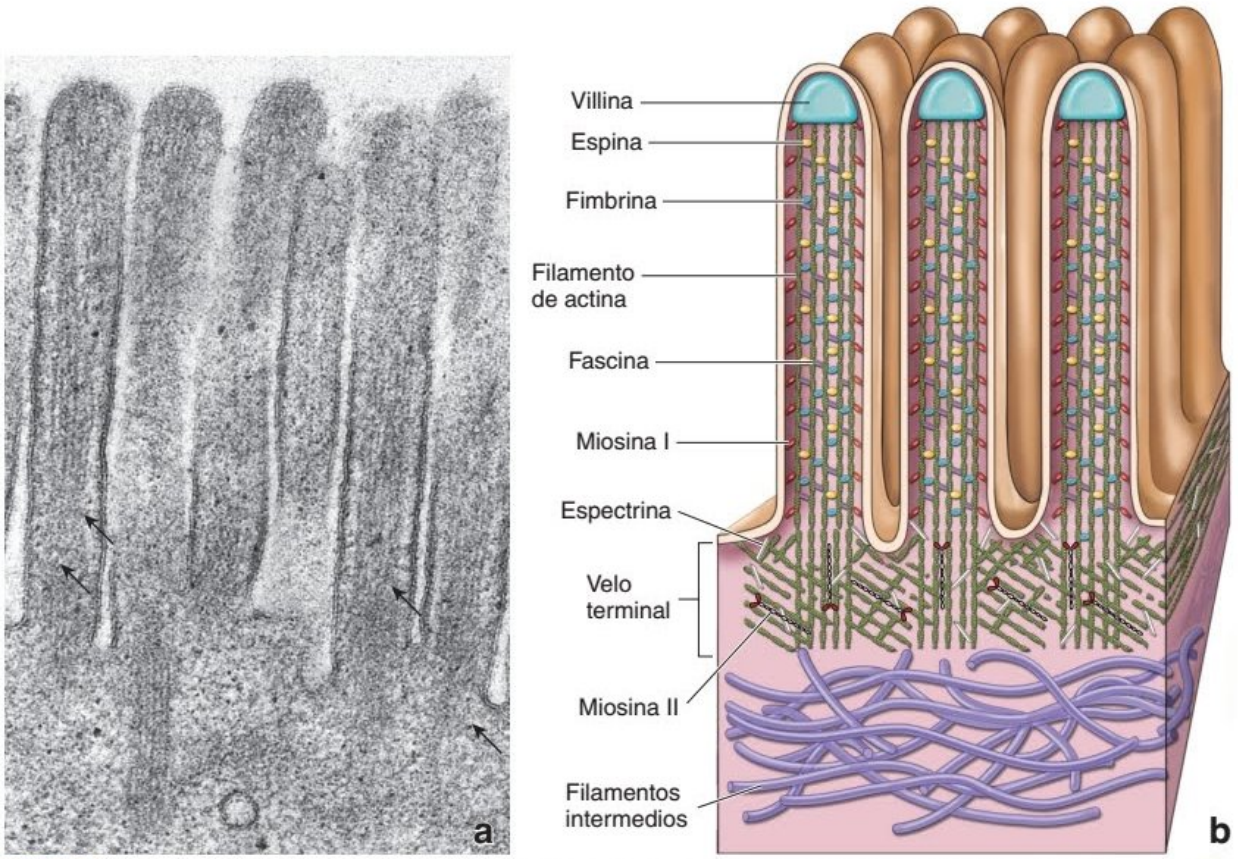

FIGURA 5-3. Estructura molecular de las microvellosidades. a. Aumento de las microvellosidades de la figura 5-2c. Obsérvese la presencia de los filamentos de actina en las microvellosidades (*flechas*), que se extienden hacia el velo terminal del citoplasma apical. 80 000×. **b.** En este esquema se muestra la estructura molecular de las microvellosidades y la ubicación de proteínas específicas (fimbrina, espina y fascina) que determinan que los filamentos de actina se organicen en fascículos. Obsérvese la distribución de la miosina I dentro de las microvellosidades y de la miosina II dentro del velo terminal. Las moléculas de espectrina estabilizan los filamentos de actina dentro del velo terminal y los fijan en la membrana plasmática apical.

Los estereocilios se desarrollan a partir de microvellosidades por adición lateral de filamentos de actina al fascículo de actina, así como por el alargamiento de estos filamentos. Sin embargo, a diferencia de lo que ocurre con las microvellosidades, una proteína fijadora de actina de 80 kDa relacionada con la membrana plasmática de los estereocilios, la **ezrina**, fija los filamentos a la membrana plasmática. Los pedúnculos de los estereocilios y las protrusiones celulares apicales contienen la proteína formadora de puentes cruzados **actinina α** (fig. 5-4b). Una diferencia notable entre las microvellosidades y los estereocilios, además del tamaño y el contenido de ezrina, es la falta de villina en los extremos de los estereocilios.

Los estereocilios del epitelio sensorial del oído tienen algunas características singulares.

Los **estereocilios del epitelio sensorial** del oído también derivan de las microvellosidades. Tienen una sensibilidad muy desarrollada para la vibración mecánica y sirven como **mecanorreceptores sensoriales** en lugar de funcionar como estructuras absorbentes. Son de un diámetro uniforme y están organizados en fascículos acanalados de alturas crecientes, con lo cual se forman patrones en escalera característicos (fig. 5-5a). Su estructura interna se caracteriza por la alta densidad de **filamentos de actina** vinculados por enlaces cruzados establecidos por la **espina**, lo cual es decisivo para la estructura y la función normales de los estereocilios. Los estereocilios de los epitelios sensoriales no tienen ezrina ni actinina α.

Dado que pueden lesionarse con facilidad por sobreestimulación, los estereocilios cuentan con un mecanismo molecular para renovar de manera continua su estructura, la cual necesita mantenerse en condiciones funcionales durante toda la vida. Mediante el uso de moléculas de actina marcadas con fluorocromos, los investigadores han descubierto que los monómeros de actina se añaden de forma constante en los extremos de los estereocilios y se eliminan en las bases mientras todo el fascículo de filamentos de actina se desplaza hacia la base del estereocilio (fig. 5-5b y c). Este **efecto de recambio rotatorio** (*treadmilling*) de la estructura central de actina tiene una regulación muy precisa y depende de la longitud del estereocilio.

En la tabla 5-2 se resumen las características estructurales y funcionales de los estereocilios en comparación con las de las microvellosidades y los cilios.

Cilios

Los **cilios** son modificaciones superficiales abundantes que se encuentran en casi todas las células del organismo. Son evaginaciones de la membrana plasmática apical que tienen el aspecto de pestañas y poseen un **axonema**, la estructura interna formada por microtúbu-

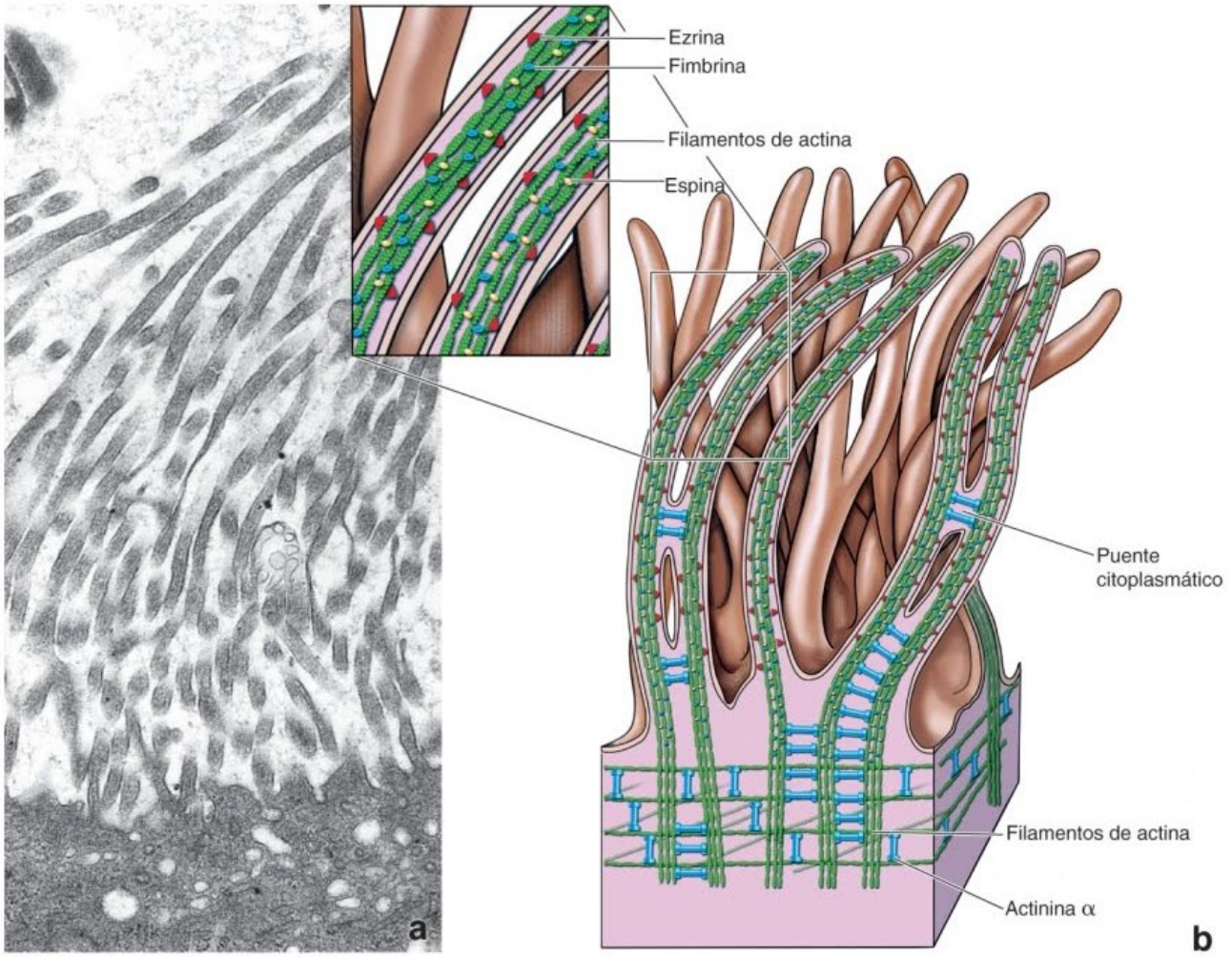

FIGURA 5-4. Estructura molecular de los estereocilios. a. Microfotografía electrónica de los estereocilios del epidídimo. Las proyecciones citoplasmáticas son similares a las microvellosidades, pero son extremadamente largas. 20 000×. **b.** En esta ilustración se muestra la estructura molecular de los estereocilios, los cuales surgen de las protrusiones celulares apicales, por lo que tienen pedículos gruesos interconectados por puentes citoplasmáticos. Obsérvese la distribución de los filamentos de actina en el centro del estereocilio y de las proteínas asociadas con la actina, la fimbrina y la espina, en la porción alargada (**recuadro**); y actinina α en el velo terminal, la protrusión celular apical y los puentes citoplasmáticos ocasionales entre los estereocilios vecinos.

los. El axonema se extiende desde el **cuerpo basal**, un **centro organizador de microtúbulos** (**MTOC, *microtubule-organizing center***) derivado del centriolo y ubicado en la región apical de una célula ciliada. Los cuerpos basales se asocian con varias estructuras accesorias que contribuyen a su fijación en el citoplasma celular. Los cilios, incluidos los cuerpos basales y las estructuras relacionadas con estos últimos, forman el aparato ciliar de la célula.

En general, los cilios se clasifican como móviles, primarios o nodales.

De acuerdo con sus características funcionales, los cilios se clasifican en tres categorías básicas:

- **Cilios móviles.** Históricamente, han sido los más estudiados. Aparecen en grandes cantidades en la región apical de numerosas células epiteliales. Los cilios móviles y sus análogos, los **flagelos**, poseen una **organización axonémica 9 + 2 típica** con proteínas motoras asociadas con los microtúbulos, que son indispensables para la generación de las fuerzas necesarias para inducir la motilidad.
- **Cilios primarios (monocilios).** Son proyecciones solitarias que se encuentran en muchas células eucariotas. El término *monocilio* implica que suele haber un solo cilio por célula. Los cilios primarios no tienen movilidad debido a una organización diferente de los microtúbulos en el axonema y a la falta de proteínas motoras asociadas con los microtúbulos. Funcionan como **quimiorreceptores**, **osmorreceptores** y **mecanorreceptores**, y median las percepciones luminosa, odorífera y sonora en numerosos órganos del cuerpo. En la actualidad, se acepta ampliamente que los cilios primarios de las células de los tejidos en desarrollo son indispensables para la morfogénesis tisular normal.
- **Cilios nodales.** Se encuentran en el **disco embrionario bilaminar** durante la etapa de gastrulación. Están concentrados en la región que rodea al **nódulo primitivo**, de ahí su nombre de *cilios nodales*. Tienen una constitución interna axonémica semejante a la de los cilios primarios, pero son diferentes en su capacidad para realizar **movimientos rotatorios**. Desempeñan un papel importante en el desarrollo embrionario inicial.

En la tabla 5-2 se reseñan las características estructurales y funcionales de los tres tipos de cilios.

TABLA 5-2 Resumen de las modificaciones de la región apical en las células epiteliales

	Estructura general	Corte transversal	Trayectoria del movimiento	Ubicación y función
Microvellosidades	Longitud promedio de 1-3 µm, haz de filamentos de actina fijados en el velo terminal	Centro de filamentos de actina vinculados por proteínas que forman fascículos; diámetro: 50-100 nm	Movimiento pasivo debido a la contracción del velo terminal	• Presentes en numerosas células epiteliales • Aumentan la superficie de absorción de la célula • Visibles con MO en forma de borde estriado (células intestinales absortivas) o borde en cepillo (células de los túbulos renales)
Estereocilios	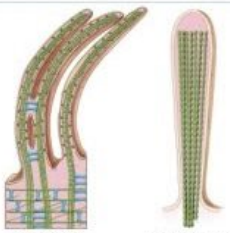 Epidídimo Oído interno Considerablemente más largos; hasta 120 µm, haz de filamentos de actina fijados en el velo terminal; capaces de regeneración (oído interno)	Centro de filamentos de actina vinculados por proteínas que constituyen fascículos; diámetro: 100-150 nm	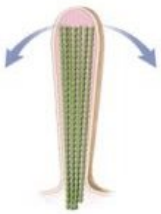 Movimiento pasivo debido al flujo de líquido (sistema genital) o la vibración de la endolinfa (oído interno)	• Distribución limitada • En el sistema genital masculino (epidídimo, segmento proximal del conducto deferente), tienen función de absorción • En las células ciliadas sensoriales del oído interno, funcionan como mecanorreceptores
Cilios — **Móviles**	De 50 µm de longitud (los flagelos en los espermatozoides son mucho más largos, 50-100 µm), poseen axonema, cuerpos basales con sus estructuras asociadas; sistema de transporte intraflagelar específico para el desarrollo y la función normal de los cilios	Centro de microtúbulos organizados en un patrón de 9 + 2 con proteínas motoras asociadas; diámetro aproximado: 250 nm	Movimiento activo; movimiento rápido anterógrado con golpe lento de recuperación (trayectoria semicónica)	• Encontrados con mucha frecuencia en epitelios que funcionan transportando secreciones, proteínas, cuerpos extraños o células sobre su superficie (trompas uterinas, tráquea y árbol bronquial, epéndimo y epitelio olfatorio) • Están en los espermatozoides en forma de flagelos; el flagelo proporciona el movimiento anterógrado al espermatozoide
Cilios — **Primarios**	Longitud promedio de 2-3 µm; poseen axonema, cuerpos basales; tienen membrana plasmática especializada con conductos de ingreso de calcio y sistema de transporte intraflagelar	Centro de microtúbulos organizados en un patrón de 9 + 0; diámetro aproximado: 250 nm	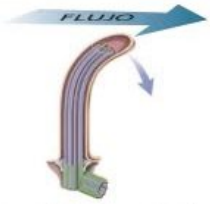 Sin movimiento activo; inclinación pasiva debido al flujo de líquido	• Encontrados en casi todas las células del organismo • Bien documentados en túbulos renales, epitelio de conductos biliares, glándula tiroides, timo, neuronas, células de Schwann, condrocitos, fibroblastos, corteza suprarrenal y células pituitarias • Funcionan como una antena sensitiva • Generan y transmiten señales del espacio extracelular al interior de la célula
Cilios — **Nodales**	Longitud aproximada de 5-6 µm; tienen estructura similar a los cilios primarios, con la excepción del movimiento activo	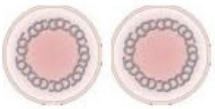 Centro de microtúbulos organizados en patrón de 9 + 0 con proteínas motoras asociadas; diámetro aproximado: 250 nm	Rotación activa (trayectoria cónica)	• Se encuentran en el embrión durante la gastrulación en el disco bilaminar cerca de la región del nódulo primitivo • Esenciales en el desarrollo de la asimetría izquierda-derecha de los órganos internos

MO, microscopio óptico.

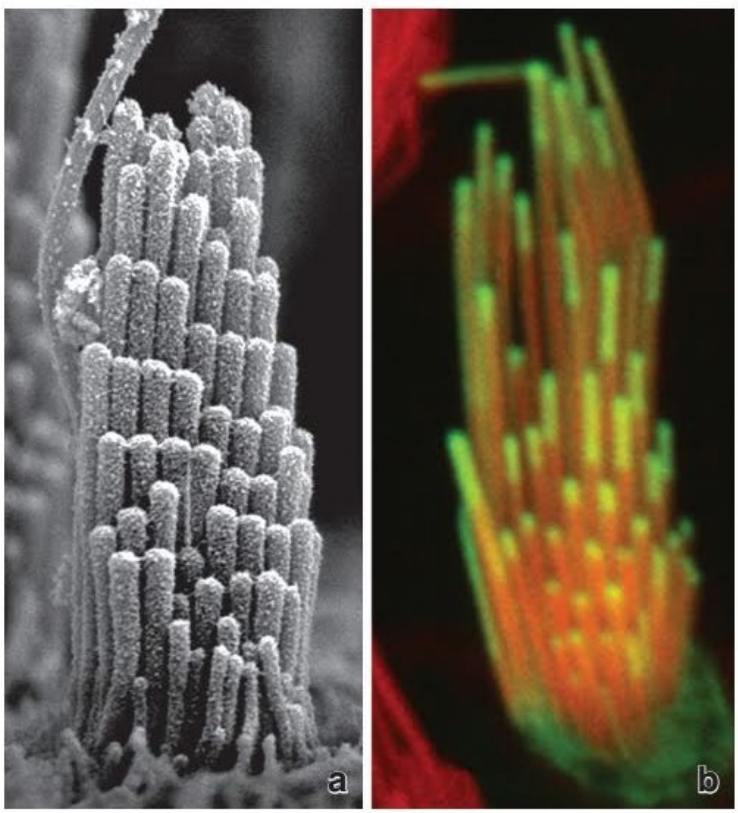

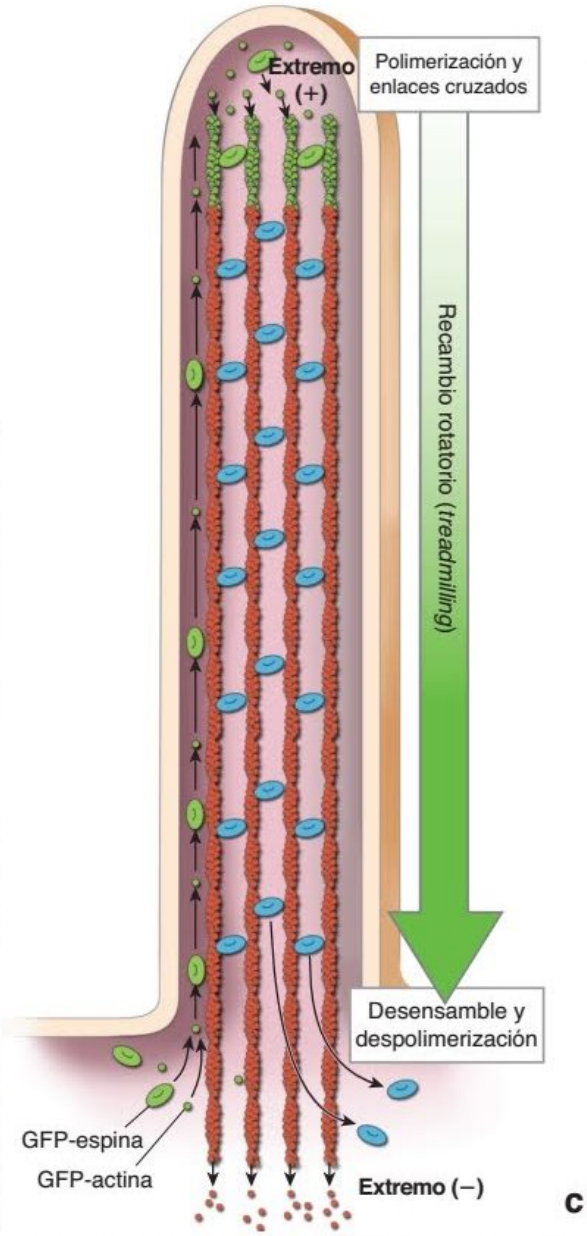

FIGURA 5-5. Mantenimiento de la arquitectura interna de los estereocilios a través del remodelado dinámico. a. En esta microfotografía electrónica de barrido se muestran los estereocilios del epitelio sensorial del oído interno. Estos son uniformes en diámetro y están organizados en haces acanalados de alturas crecientes. 47 000×. **b.** En esta imagen de microscopía confocal se muestra la incorporación de la proteína fluorescente verde (GFP, *green fluorescent protein*) actina β y GFP-espina en el extremo de los estereocilios (*verde*). Los filamentos de actina en el centro de los estereocilios están teñidos con coloración de contraste con rodamina/faloidina (*rojo*). 35 000×. **c.** En el diagrama se ilustra el mecanismo por el cual se remodela el centro de los filamentos de actina. La polimerización de la actina y los enlaces cruzados de espina en el extremo (+) de los filamentos de actina se produce en el extremo de los estereocilios. El desensamble y la despolimerización de los filamentos de actina ocurren en el extremo (–) del filamento de actina cerca de la base del estereocilio. Cuando el ritmo de ensamblado en la punta es equivalente al ritmo de desensamble en la base, las moléculas de actina experimentan un retroflujo interno o efecto de recambio rotatorio, manteniendo de esta manera el largo constante del estereocilio (reimpreso con autorización de Rzadzinska AK, Schneider ME, Davies C. An actin molecular treadmill and myosins maintain stereocilia functional architecture and self-renewal. J Cell Biol 2004;164:887–897).

Los cilios móviles son capaces de mover líquido y partículas a lo largo de las superficies epiteliales.

Los **cilios móviles** poseen una estructura interna que les permite el movimiento. En la mayoría de los epitelios ciliados, como el de la tráquea, el de los bronquios y el de las trompas uterinas, las células pueden tener hasta varios centenares de cilios dispuestos en hileras ordenadas. En el árbol traqueobronquial, los cilios barren moco y partículas atrapadas hacia la bucofaringe, donde se degluten con la saliva y así se eliminan del organismo. En las trompas uterinas, los cilios contribuyen a transportar óvulos y líquido hacia el útero.

Los cilios le dan un aspecto de "corte de cabello militar" a la superficie epitelial.

Con el microscopio óptico, los **cilios móviles** se observan como estructuras cortas y delgadas con apariencia de cabellos, de alrededor de 0.25 µm de diámetro y 5-10 µm de longitud, que surgen de la superficie libre de la célula (fig. 5-6). En la base de los cilios suele verse

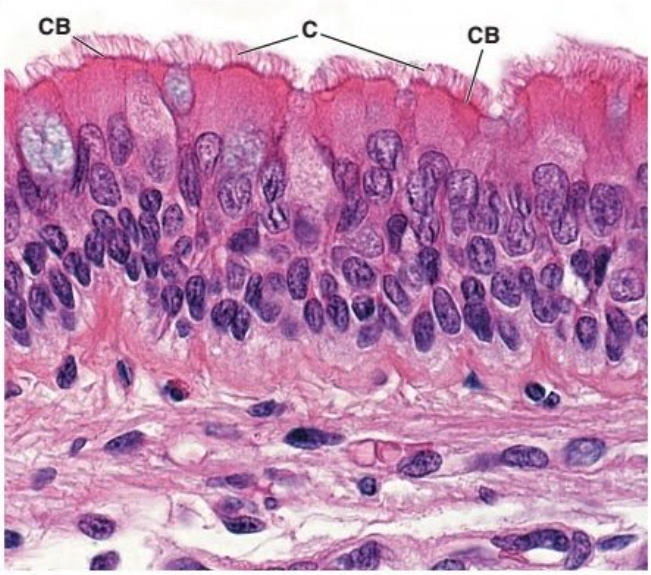

FIGURA 5-6. Epitelio seudoestratificado ciliado. Microfotografía de un corte de epitelio seudoestratificado ciliado de la tráquea teñido con hematoxilina-eosina (H&E). Los cilios (*C*) aparecen como evaginaciones similares a un cabello que se extienden desde la superficie apical de las células. Los cuerpos basales (*CB*) asociados con los cilios producen la línea oscura inmediatamente inferior a las evaginaciones ciliares. 750×.

una fina banda de tinción oscura que se extiende desde un borde celular hasta el otro. Esta banda oscura corresponde a las estructuras conocidas como ***cuerpos basales***. Estas estructuras captan el colorante y aparecen como una banda continua cuando se observan con el MO. En cambio, cuando se usa el ME, el cuerpo basal de cada cilio aparece como una estructura individual bien definida.

Los cilios móviles poseen un axonema, es decir, un centro organizado de microtúbulos que se disponen con un patrón 9 + 2.

La microscopía electrónica de un cilio en corte longitudinal permite ver un **centro interno de microtúbulos**, denominado ***axonema*** (fig. 5-7a). El corte transversal muestra una configuración característica de nueve pares o dobletes de microtúbulos dispuestos en círculo alrededor de dos microtúbulos centrales (fig. 5-7b).

Los microtúbulos que componen cada doblete están constituidos de manera que la pared de uno de los microtúbulos, llamado ***microtúbulo B***, está en realidad incompleta; este microtúbulo comparte una parte de la pared del otro microtúbulo del doblete, el ***microtúbulo A***. El microtúbulo A está formado por **13 protofilamentos de tubulina** que se disponen uno junto al otro, mientras que el microtúbulo B contiene **10 protofilamentos de tubulina**. Las moléculas de tubulina incorporadas en los microtúbulos ciliares están unidas con firmeza entre sí y experimentan modificaciones postraduccionales en los procesos de acetilación y poliglutamilación. Estas modificaciones garantizan que los microtúbulos del axonema ciliar sean muy estables y resistan la despolimerización.

Cuando se observa un corte transversal con alta resolución, cada doblete exhibe un par de "brazos" que contienen **dineína ciliar**, una proteína motora asociada con los microtúbulos. Esta proteína motora utiliza la energía de la hidrólisis del trifosfato de adenosina (ATP, *adenosine triphosphate*) para moverse a lo largo de la superficie del microtúbulo contiguo (*véase* fig. 5-7). Los brazos de dineína aparecen con intervalos de 24 nm en toda la longitud del microtúbulo A y se extienden para formar puentes cruzados temporales con el microtúbulo B del doblete contiguo. Un componente elástico pasivo formado por **nexina** (165 kDa) vincula de forma permanente el microtúbulo A con el microtúbulo B del doblete contiguo a intervalos de 86 nm. Los **dos microtúbulos centrales** están separados entre sí, pero se encuentran encerrados parcialmente por una **vaina proteínica central** con intervalos de 14 nm a lo largo de todo el cilio (*véase* fig. 5-7). Se extienden **enlaces radiales** desde cada uno de los 9 dobletes hacia los dos microtúbulos centrales con intervalos de 29 nm. Las proteínas que forman los enlaces radiales y las conexiones de nexina entre los dobletes periféricos hacen posible las oscilaciones de gran amplitud que describe el cilio.

Los cuerpos basales y las estructuras relacionadas fijan los cilios con firmeza en el citoplasma celular apical.

La **organización microtubular 9 + 2** se mantiene desde la punta del cilio hasta su base, donde los dobletes periféricos se unen al **cuerpo basal**. El cuerpo basal es un centriolo modificado, el cual funciona como un MTOC que consiste en nueve tripletes de microtúbulos cortos organizados en un anillo. Cada uno de los dobletes del axonema ciliar (microtúbulos A y B) es continuo con dos de los microtúbulos de los tripletes del cuerpo basal. El microtúbulo C, tercer microtúbulo incompleto del triplete, se extiende desde la base hasta la **zona de transición** en la parte superior del cuerpo basal cerca de la transición entre el cuerpo basal y el axonema. Los **dos microtúbulos centrales** del cilio se originan en la zona de transición y se extienden hasta el extremo del axonema (*véase* fig. 5-7b). Por lo tanto, un corte transversal del cuerpo basal permite ver nueve tripletes microtubulares dispuestos en círculo, pero no los dos microtúbulos centrales separados que hay en el cilio.

Se han identificado varias **estructuras asociadas con los cuerpos basales**, como las láminas alares (fibras transicionales), los pedículos basales y las raíces estriadas (fig. 5-8; *véase también* fig. 5-7).

- La **lámina alar** (fibra transicional) es una expansión en forma de cuello situada entre la zona de transición del cuerpo basal y la membrana plasmática. Se origina cerca del extremo superior del microtúbulo C del cuerpo basal y se inserta en la cara citoplasmática de la membrana plasmática. La lámina alar fija el cuerpo basal a la membrana plasmática apical (*véase* fig. 5-7).
- El **pedículo basal** es una estructura accesoria que suele encontrarse en la región media del cuerpo basal (*véase* fig. 5-8). Dado que en las células epiteliales ciliadas normales todos los pedículos basales están orientados en la misma dirección (fig. 5-9), se ha planteado la hipótesis de que actúan en la coordinación del movimiento ciliar. Lo más probable es que participen en el ajuste de los cuerpos basales mediante la rotación hasta la posición adecuada. La identificación de moléculas de miosina en asociación con los pedículos basales es congruente con esta hipótesis.
- La **raíz estriada** se compone de protofilamentos alineados en sentido longitudinal que contienen **rootletina** (una proteína de 220 kDa). La raíz estriada se proyecta profundamente en el citoplasma y fija con firmeza el cuerpo basal en el citoplasma celular apical (*véase* fig. 5-8).

El movimiento ciliar tiene su origen en el deslizamiento de los dobletes de microtúbulos, el cual es generado por la actividad de la ATPasa de los brazos de dineína.

La **actividad ciliar** tiene su fundamento en el movimiento de los microtúbulos de un doblete y su interrelación. El movimiento ciliar es iniciado por los brazos de dineína (*véase* fig. 5-7b). La **dineína ciliar**, ubicada en los brazos del microtúbulo A, forma puentes cruzados temporales con el microtúbulo B del doblete contiguo.

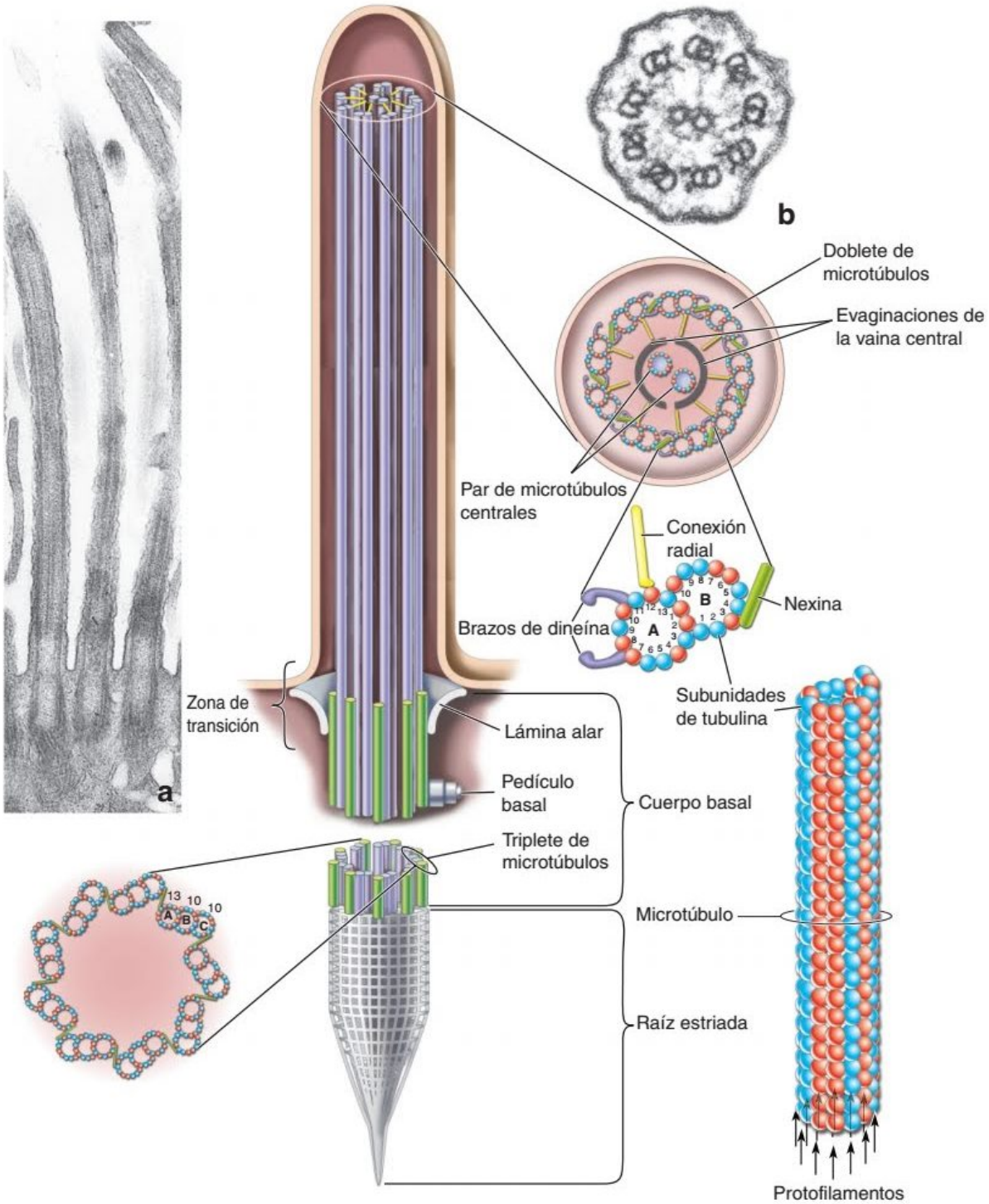

FIGURA 5-7. Estructura molecular de los cilios. En esta figura se muestra la disposición tridimensional de los microtúbulos dentro del cilio y el cuerpo basal. El corte transversal del cilio (*derecha*) ilustra el par de microtúbulos centrales y los nueve dobletes de microtúbulos que lo rodean (configuración 9 + 2). Abajo del corte transversal, se observa la estructura molecular del doblete de microtúbulos. Nótese que el microtúbulo A del doblete está compuesto por 13 protofilamentos dispuestos lado con lado (*abajo derecha*), mientras que el microtúbulo B está compuesto por 10 protofilamentos y adquiere los protofilamentos faltantes del microtúbulo A. Los brazos de dineína se extienden desde el microtúbulo A y forman puentes cruzados temporales con el microtúbulo B del doblete adyacente. El cuerpo basal está fijado por la raíz estriada dentro del citoplasma celular. Obsérvese la presencia del pedículo basal en la parte media del cuerpo basal. El corte transversal del cuerpo basal (*abajo izquierda*) muestra la disposición de nueve tripletes de microtúbulos. Estas estructuras forman un anillo conectado por moléculas de nexina. Cada doblete de microtúbulos del cilio es una extensión de dos microtúbulos interiores A y B del triplete correspondiente. El microtúbulo C es más corto y se extiende solo hasta la zona de transición. **Recuadro a.** Microfotografía electrónica de cilios de la trompa uterina en corte longitudinal. Las estructuras internas dentro de los cilios son microtúbulos. Los cuerpos basales parecen vacíos debido a la ausencia del par central de microtúbulos en esta porción del cilio. 20 000×. **Recuadro b.** Microfotografía electrónica de un corte transversal del cilio en la que se muestran las estructuras correspondientes a la ilustración inferior. 180 000×.

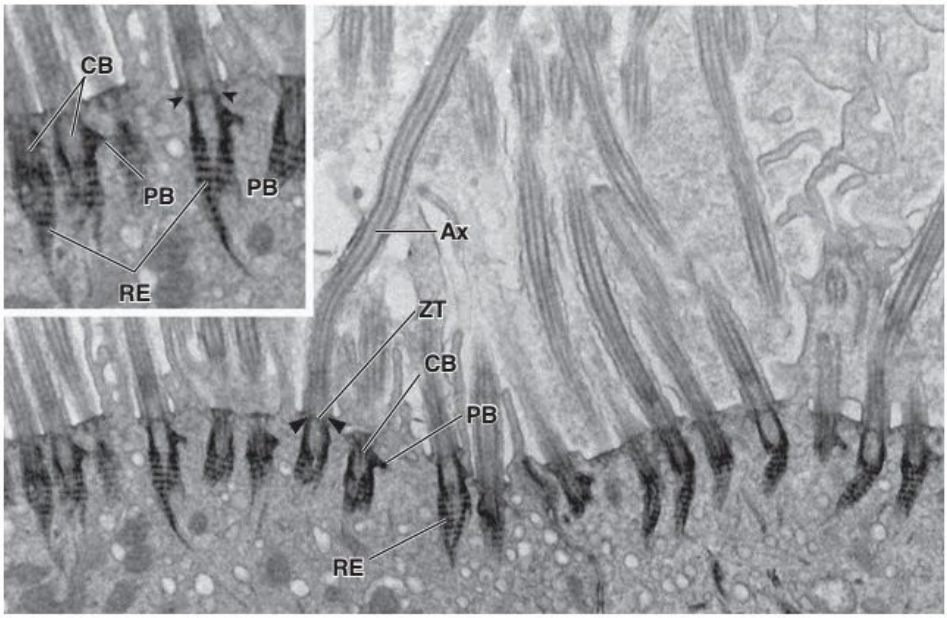

FIGURA 5-8. Superficie ciliada de la mucosa respiratoria. En la microfotografía se muestra un corte longitudinal de los cilios del epitelio respiratorio de la cavidad nasal. En esta ampliación, la mayoría de los cuerpos basales (*CB*) parecen vacíos porque carecen del par central de microtúbulos en esta porción del cilio. Los detalles estructurales del cuerpo basal y de las estructuras asociadas con él son fácilmente visibles en esta sección así como en la ampliación mayor. Obsérvese que casi todos los cuerpos basales de esta sección tienen raíces estriadas (*RE*). Estas fijan los *CB* en la profundidad del citoplasma celular apical. Cada cuerpo basal tiene un pedículo basal (*PB*) asimétrico único que se proyecta lateralmente; varios son fácilmente visibles en este corte. La zona de transición (*ZT*) se extiende desde el extremo superior del cuerpo basal hasta el axonema (*Ax*), el cual está formado por una configuración de 9 + 2 microtúbulos. En la mayoría de estos cortes se observa un par central de microtúbulos. Además, una lámina alar (*puntas de flecha*) provee una extensión en forma de ala entre la *ZT* y la membrana plasmática. Los dos primeros *CB* de la *derecha* tienen láminas alares bien conservadas. 15 000×. *Recuadro superior izquierdo* 25 000× (cortesía del Dr. Jeffrey L. Salisbury).

La hidrólisis del ATP produce un **movimiento de deslizamiento** del puente a lo largo del microtúbulo B. Las moléculas de dineína producen una fuerza de cizallamiento continua durante este deslizamiento dirigido hacia la punta del cilio. Como consecuencia de esta fase dependiente de ATP, un cilio que permanece rígido describe un movimiento anterógrado rápido llamado ***golpe efectivo***. Al mismo tiempo, las conexiones elásticas pasivas proporcionadas por la proteína nexina y los enlaces radiales acumulan la energía necesaria para que el cilio retorne a su posición erecta. Entonces, los cilios se tornan flexibles y se inclinan lateralmente en el movimiento lento de retorno, denominado ***golpe de recuperación***.

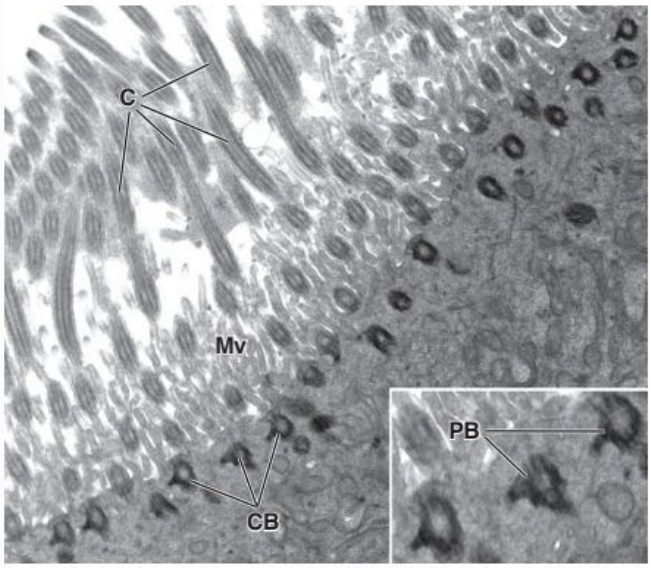

FIGURA 5-9. Cuerpos basales y cilios. En esta microfotografía electrónica de diagnóstico obtenida de una biopsia de la mucosa nasal de un niño sometido a evaluación por discinesia ciliar primaria se muestran cuerpos basales (*CB*) y cilios (*C*) de apariencia normal. Es un corte oblicuo a través de la parte apical de las células ciliadas. Los *CB* vistos en corte transversal parecen estructuras más densas que las de corte oblicuo o longitudinal de los cilios (*C*) superiores. Varios perfiles de microvellosidades (*Mv*) son visibles en la superficie celular apical. 11 000×. **Recuadro.** Tres *CB* cortados a nivel de los pedículos basales (*PB*). Nótese que todos los pedículos basales están orientados en la misma dirección. Es muy probable que roten el cuerpo basal a un ángulo deseado en un esfuerzo por coordinar el movimiento ciliar. 24 000× (cortesía de Patrice C. Abell-Aleff).

Sin embargo, si todos los brazos de dineína a todo lo largo de los microtúbulos A en los nueve dobletes intentaran formar puentes cruzados temporales al mismo tiempo, no se produciría el golpe efectivo del cilio. En consecuencia, se necesita la regulación de la fuerza de cizallamiento activa. Los datos actuales indican que el par de microtúbulos centrales en los cilios con patrón 9 + 2 rota con respecto a los nueve dobletes periféricos. Esta rotación sería impulsada por otra proteína motora, la cinesina, que está relacionada con el par de microtúbulos centrales. El par microtubular central puede actuar como un "distribuidor" que regula la secuencia de interacciones de los brazos de dineína de manera progresiva para producir el golpe efectivo.

Los cilios baten de forma sincrónica.

Los **cilios móviles** con un patrón 9 + 2 realizan un movimiento ondulante sincrónico y preciso. Los cilios de hileras sucesivas comienzan a batir de manera que cada hilera está apenas más avanzada en su ciclo que la hilera siguiente, y así se crea una onda que barre a través de todo el epitelio. Como se comentó antes, lo más probable es que los pedículos basales de los cuerpos basales tengan a su cargo la sincronización del movimiento ciliar. Durante el proceso de la **formación ciliar**, todos los pedículos basales se orientan en la misma dirección del golpe efectivo mediante la rotación de los cuerpos basales. Esta orientación permite que los cilios adquieran un **ritmo metacrónico** que pueda desplazar moco sobre las superficies epite-

liales o de facilitar el flujo de líquidos y de otras sustancias a través de órganos tubulares y conductos.

Los cilios primarios son inmóviles y tienen un patrón de microtúbulos 9 + 0.

En contraste con los cilios móviles de patrón de microtúbulos 9 + 2, los **cilios primarios** o **monocilios** poseen una organización microtubular **9 + 0**. Reciben el nombre de *cilios primarios* o *monocilios* porque cada célula posee habitualmente solo uno de estos cilios (fig. 5-10). Los cilios con este patrón tienen las siguientes características:

- Son inmóviles y se curvan de manera pasiva con el flujo del líquido que los baña.
- Carecen de las proteínas motoras asociadas con los microtúbulos necesarias para generar la fuerza motriz.
- Falta el par central de microtúbulos con proteínas circundantes.
- El axonema se origina en un cuerpo basal que se parece a un centriolo maduro de posición ortogonal con respecto a su análogo inmaduro.
- La formación del cilio primario está sincronizada con la progresión del ciclo celular y con los fenómenos de la duplicación centrosómica.

Los **cilios primarios** están presentes en la mayoría de las células de los tejidos epitelial, conjuntivo, muscular y nervioso. También están presentes en las **células madre** y en casi todas las células durante la **embriogénesis** y el desarrollo fetal. Además, aparecen en algunas células epiteliales, como en las de la red testicular del **aparato genital masculino**, las cuales revisten las trompas uterinas (útero [endometrio]) y la vagina en el **aparato reproductor de la mujer**; las **vías biliares**; los túbulos **renales** (*véase* fig. 5-10b); las células ependimarias que recubren las cavidades llenas de líquido del **sistema nervioso central**; el pedículo de conexión de las células fotorreceptoras de la **retina**; y las células ciliadas vestibulares del **oído interno**. La tabla 5-3 resume la ubicación de los cilios primarios en varios tejidos y órganos del cuerpo.

Al principio, los cilios primarios fueron clasificados como vestigios no funcionales producto de un desarrollo anómalo de cilios móviles con patrón 9 + 2. Los estudios experimentales de la última década elevaron la categoría de los cilios primarios al nivel de dispositivos de señalización celular importantes. De manera semejante a una antena que capta información de satélites y le permite al receptor GPS calcular la posición exacta del usuario, los cilios primarios reciben estímulos químicos, osmóticos, lumínicos y mecánicos del medio extracelular. En respuesta a estos estímulos, los cilios primarios generan señales que se transmiten al interior de la célula para modificar procesos celulares en respuesta a cambios en el medio externo. En muchas células de mamífero, la señalización a través de los cilios primarios parece ser indispensable para la división celular controlada, la migración celular durante la regeneración tisular y la subsiguiente expresión de los genes.

Los cilios primarios con un patrón de microtúbulos 9 + 0 funcionan como receptores de señales que perciben el flujo de líquido en los órganos en desarrollo.

Los cilios primarios cumplen la función de detectar el flujo de líquido en los órganos secretores, como los riñones, el hígado o el páncreas. Se extienden desde la superficie de las células epiteliales que revisten los conductos excretores hacia la luz extracelular (fig. 5-11). Por ejemplo, los cilios primarios hallados en el glomérulo y en las células de los túbulos renales funcionan como **mecanorreceptores**; el flujo de líquido a través del corpúsculo y los túbulos renales produce su inclinación, lo cual inicia la entrada de calcio en la célula (*véase* fig. 5-11). En los seres humanos, las mutaciones en los genes ***PKD1***, ***PKD2*** y ***PKHD1*** parecen afectar el desarrollo de estos cilios primarios y son la causa de la **enfermedad del riñón poliquístico** (**ERP**) o **poliquistosis renal**. Las proteínas codificadas por estos genes, **policistina 1** y **policistina 2**, respectivamente, son indispensables para la formación de los **conductos de calcio** asociados con los **cilios primarios** (*véase* fig. 5-10b). El gen *PKHD1* codifica la proteína de gran tamaño **fibrocistina/poliductina**, cuya diana es la región de unión de la policistina 2.

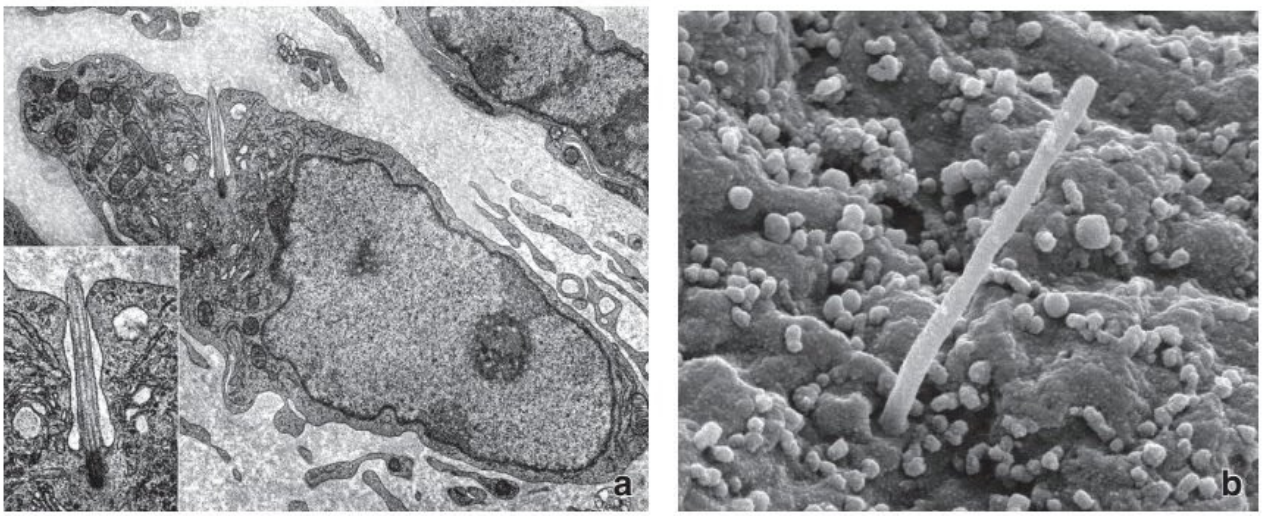

FIGURA 5-10. Cilios primarios en el tejido conjuntivo y el túbulo renal. a. En esta microfotografía electrónica se muestra un fibroblasto rodeado por la matriz extracelular del tejido conjuntivo uterino que contiene un cilio primario. El cilio primario se caracteriza por un patrón de distribución microtubular 9 + 0. 45 000×. En el *recuadro* izquierdo se observa una ampliación del cilio. Obsérvense el cuerpo basal y los dobletes de microtúbulos que emergen del cuerpo basal. 90 000×. **b.** En esta microfotografía electrónica de barrido se muestra un cilio primario solo que se proyecta en la luz de un túbulo colector del riñón. Los cilios primarios sobresalen en la superficie libre de las células de los túbulos colectores y funcionan como mecanorreceptores que se activan mediante el flujo de líquido a lo largo de los túbulos. La flexibilidad pasiva de los cilios abre conductos del calcio e inicia cascadas de señalización por el ingreso del calcio en el citoplasma celular. 65 000× (cortesía del Dr. Tetyana V. Masyuk).

TABLA 5-3 **Ejemplos de tejidos y órganos que tienen células con cilios primarios**

Tejido	Ejemplos de células
Tejido epitelial	Células epiteliales que revisten las siguientes estructuras: Vasos sanguíneos y linfáticos (endotelio) Vías aéreas (epitelio respiratorio y olfatorio) Cavidad bucal (mucosa oral) Túbulos renales Árbol biliar (colangiocitos) Conductos pancreáticos Aparato reproductor de la mujer (trompas uterinas, útero, vagina) Aparato reproductor del hombre (glándulas de la próstata, conductillos eferentes, red testicular, vesículas seminales, células mioides) Conductos de la glándula mamaria (incluidas células mioepiteliales)
Tejido conjuntivo	Fibroblastos en todos los tipos de tejido conjuntivo Tendinocitos en tendones Osteoblastos y osteocitos en el hueso Condroblastos y condrocitos en el cartílago Ameloblastos y odontoblastos en el diente en desarrollo Células sinoviales en la cápsula articular
Tejido muscular	Células musculares lisas Células de músculo esquelético
Tejido nervioso	Neuronas Células de Schwann Células ependimarias
Órgano	**Ejemplos de células**
Piel	Células basales Queratinocitos Melanocitos Fibroblastos (en la dermis)
Riñones	Podocitos Células mesangiales Células intersticiales Endotelio de los vasos sanguíneos Células epiteliales de los túbulos renales y la cápsula de Bowman
Testículos	Células de Leydig Células mioides Células epiteliales de la red testicular y los conductillos eferentes
Ovarios	Epitelio germinal Células foliculares Células de la teca interna Células del estroma
Bazo	Células reticulares
Hígado	Colangiocitos Células estrelladas hepáticas
Glándulas endocrinas	Células secretoras de las glándulas suprarrenales, tiroides, paratiroides, hipófisis e islotes de Langerhans (páncreas endocrino)
Órganos de los sentidos	Células fotorreceptoras en la retina Epitelio olfatorio Papilas gustativas Oído interno

Existen dos formas principales de ERP que se diferencian por la edad de presentación y su patrón de herencia. La forma **autosómica dominante** (**ERPAD**) afecta a 1 de cada 500-1000 personas y por lo general comienza en la edad adulta. Se caracteriza por múltiples quistes en expansión en ambos riñones, que finalmente destruyen la corteza renal y producen insuficiencia renal. La forma **autosómica recesiva** (**ERPAR**) es mucho menos frecuente (estimado de 1 de cada 20000-40000 personas) e inicia después del nacimiento o al comienzo de la lactancia. Con frecuencia, esta forma es mortal al inicio de la vida.

Sin embargo, los pacientes con ERPAD padecen otras enfermedades no asociadas con el riñón, pero que hoy en día se atribuyen a anomalías ciliares. Estas alteraciones incluyen **quistes en el páncreas e hígado**, que se acompañan de un agrandamiento y dilatación del árbol biliar. Otras alteraciones son la **retinitis pigmentaria** (anomalías de las células fotorreceptoras

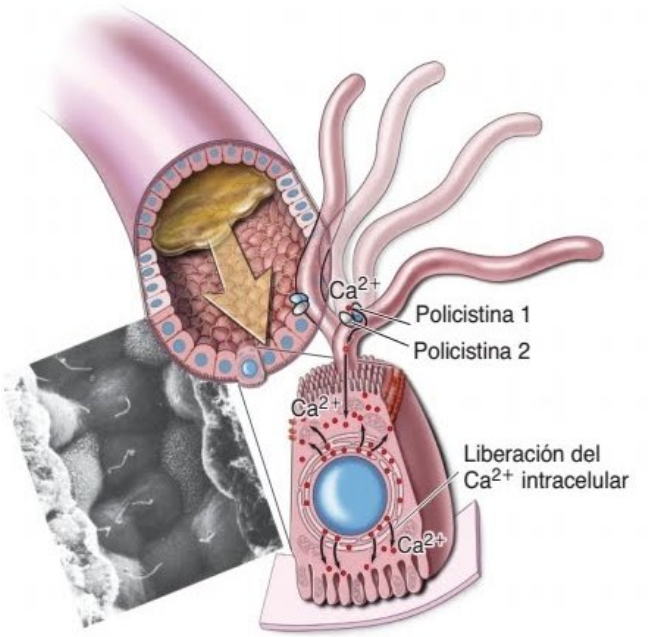

FIGURA 5-11. El cilio primario como un sensor primario del flujo de líquido. Los cilios primarios en el riñón funcionan como sensores del flujo de líquidos por los túbulos. La deflexión del cilio primario abre los conductos del calcio del mecanorreceptor que están formados por proteínas asociadas con la enfermedad poliquística renal (policistina 1 y policistina 2). Luego, esto da inicio al ingreso de calcio en la célula liberando calcio intracelular adicional desde el retículo endoplasmático. En el *recuadro* de la microfotografía electrónica de barrido se muestran cilios primarios que se proyectan en la luz del túbulo colector. 27 000× (cortesía del Dr. C. Craig Tisher).

de la retina que causan ceguera progresiva), la hipoacusia neurosensorial, la diabetes y los trastornos del aprendizaje. Conocer las funciones de los cilios primarios en el organismo podría contribuir a explicar muchas de las alteraciones patológicas que pueden afectar a los órganos internos vitales.

Durante el desarrollo embrionario inicial, los cilios nodales con un patrón de microtúbulos 9 + 0 establecen la simetría izquierda-derecha de los órganos internos.

Algunos estudios recientes indican que los **cilios primarios** específicos hallados en los embriones, a pesar de su patrón de constitución 9 + 0, son móviles y cumplen una función importante en el desarrollo embrionario inicial mediante la **generación de la asimetría izquierda-derecha en los órganos internos**. Durante la gastrulación, se ha observado una rotación de estos cilios en el sentido de las agujas del reloj en la superficie ventral del disco embrionario bilaminar en la región cercana al nódulo primitivo, de ahí el nombre de ***cilios nodales***. Estos cilios contienen proteínas motoras (dineínas o cinesinas) y pueden realizar movimientos de rotación en sentido antihorario, tal como se describió antes. Lo más probable es que la falta de los pares centrales de microtúbulos sea la causa de este movimiento cuya trayectoria se parece a la de un cono completo en contraposición con la trayectoria de semicono observable en los cilios móviles con patrón 9 + 2 (*véase* tabla 5-2).

El movimiento de los cilios nodales en la región conocida como ***nodo*** o ***nódulo primitivo*** genera un flujo hacia la izquierda o "flujo nodal". Este flujo es detectado por receptores sensitivos en el lado izquierdo del cuerpo, los cuales inician entonces mecanismos de señalización que son diferentes de los del lado derecho del embrión. Cuando los cilios nodales son inmóviles o faltan, el flujo nodal no ocurre, lo que conduce a una ubicación aleatoria de los órganos internos del cuerpo. Por ende, **la discinesia ciliar primaria** (síndrome de los cilios inmóviles) con frecuencia genera un ***situs inversus***, una alteración en la que el corazón y las vísceras abdominales adoptan una posición invertida con respecto a la normal.

La primera etapa de la ciliogénesis comprende la generación de centriolos.

La primera etapa de la **formación del aparato ciliar** (**ciliogénesis**) en las células en diferenciación incluye la generación de centriolos múltiples. Este proceso ocurre mediante la **vía centriolar** (por duplicación de pares de centriolos existentes, *véase* p. 72, cap. 2) o con mayor frecuencia por medio de la **vía acentriolar**, en la cual los centriolos se forman de nuevo sin participación de los centriolos existentes. Ambas vías dan origen a **procentriolos** múltiples, los precursores inmediatos de los centriolos. Los procentriolos maduran (se alargan) para **formar centriolos**, uno para cada cilio, y migran hacia la superficie apical de la célula. Después de alinearse perpendicularmente y de fijarse a la membrana celular apical por medio de láminas alares (fibras transicionales), los centriolos adoptan la función de **cuerpos basales**. La siguiente etapa de la formación del aparato ciliar comprende la conformación de las restantes estructuras asociadas con los cuerpos basales, que incluyen los pedículos basales y las raíces estriadas. De cada uno de los nueve tripletes que componen el cuerpo basal, se eleva un doblete de microtúbulos por polimerización de moléculas de tubulina α y β. Se hace visible una proyección creciente de membrana celular apical, la cual contiene los nueve dobletes del cilio maduro. Durante la etapa de elongación de los cilios móviles, comienza el armado de los dos microtúbulos centrales individuales en la zona de transición a partir de los anillos de tubulina γ. La polimerización subsiguiente de las moléculas de tubulina ocurre dentro del anillo de dobletes de microtúbulos, con lo que aparece la organización 9 + 2 característica. A continuación, el axonema crece hacia arriba desde el cuerpo basal y empuja la membrana celular hacia afuera para formar el **cilio maduro**.

La ciliogénesis depende del mecanismo de transporte intraflagelar bidireccional, el cual provee moléculas precursoras al cilio en crecimiento.

Durante el crecimiento y la elongación del cilio, las moléculas precursoras se envían desde el cuerpo celular hasta el extremo más distal del axonema en crecimiento por medio del **transporte intraflagelar** (**TIF**). Dado que los cilios carecen de maquinaria molecular para la síntesis de proteínas, el TIF es el único mecanismo de entrega de las proteínas necesarias para el armado de los cilios y su crecimiento. En algún sentido, el TIF puede compararse con el ascensor utilizado en una obra en construcción para subir y bajar los materiales y herramientas necesarios para la construcción del edificio. A medida que el edificio crece en altura, el alcance del ascensor también aumenta. De manera similar, el TIF utiliza **plataformas con aspecto de balsa** ensambladas a partir de 17 diferentes **proteínas de transporte intraflagelar** que se mueven hacia arriba y abajo del axonema en crecimiento entre los dobletes de microtúbulos exteriores y la membrana plasmática del cilio en elongación (fig. 5-12). Las moléculas que deben transportarse (incluidas moléculas de dineína citoplasmática inactiva) se cargan sobre la plataforma TIF mientras que esta se acopla cerca de la base del cilio. Con el uso de **cinesina II** como proteína motora, la plataforma completamente cargada se mueve hacia arriba hasta el extremo del cilio (transporte anterógrado). Los "materiales para la construcción" son descargados en el extremo del cilio (sitio de ensamble del axonema). Aquí, las partículas se dan vuelta y la plataforma regresa a la base del cilio (transporte retrógrado) después de levantar productos de recambio (incluida la cinesina II inactivada). Durante este proceso,

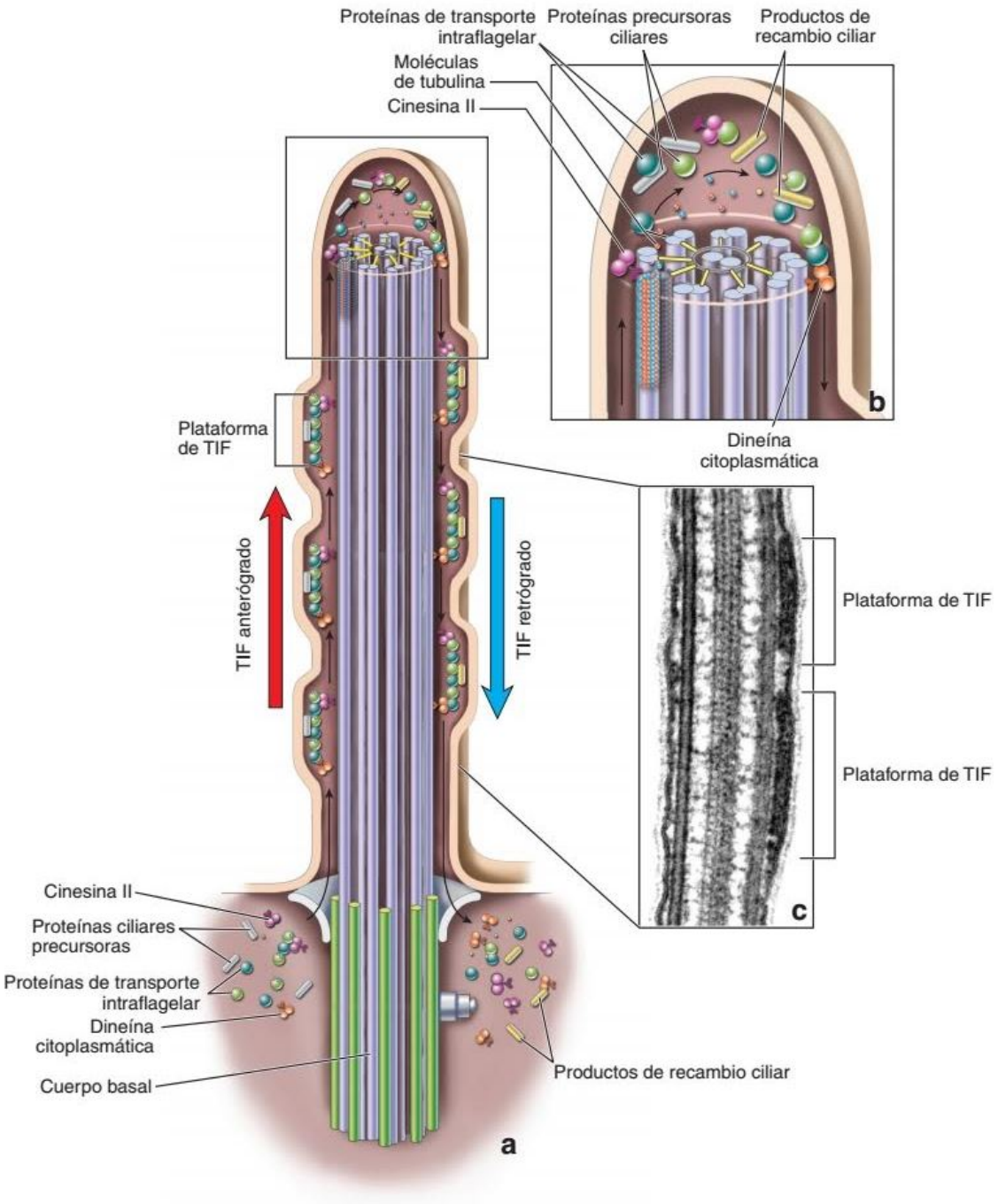

FIGURA 5-12. Mecanismo de transporte intraflagelar dentro del cilio. a. El ensamblado y el mantenimiento de los cilios depende del mecanismo de transporte intraflagelar (*TIF*) que utiliza plataformas en forma de balsa. Estas se mueven hacia arriba y hacia abajo entre los dobletes de microtúbulos externos y la membrana plasmática del cilio en elongación. Las moléculas que deben transportarse (que incluyen la dineína citoplasmática inactiva) se cargan en la plataforma TIF mientras está acoplada cerca de la base del cilio. Mediante el uso de cinesina II como proteína motora, la plataforma completamente cargada se mueve hacia arriba en dirección al extremo (+) de los microtúbulos en el extremo del cilio (transporte anterógrado). **b.** Después, la carga se vierte en la punta del cilio (el sitio del ensamblado del axonema). Aquí, las partículas se dan vuelta y la plataforma impulsada por la dineína citoplasmática vuelve a la base del cilio (transporte retrógrado), después de cargar productos de recambio (incluida la cinesina II inactivada). **c.** Microfotografía electrónica de corte longitudinal de un flagelo de *Chlamydomonas* con dos grupos de plataformas de TIF. 55 000× (reimpreso con autorización de Pedersen LB, Veland IR, Schrøder JM et al. Assembly of primary cilia. Dev Dyn 2008;237:1993–2006).

CUADRO 5-2

CORRELACIÓN CLÍNICA: DISCINESIA CILIAR PRIMARIA (SÍNDROME DE LOS CILIOS INMÓVILES)

Los **cilios** están presentes en la mayoría de los órganos y tienen una función muy importante en el organismo humano. Existen cada vez más indicios de que la disfunción ciliar está presente en muchas alteraciones. Numerosas enfermedades hereditarias agrupadas bajo la denominación general de ***discinesia ciliar primaria*** (**DCP**), también conocida como ***síndrome de los cilios inmóviles***, afectan la función de los cilios. La DCP constituye un grupo de enfermedades hereditarias autosómicas recesivas que afectan a 1 de cada 20 000 neonatos.

Las características clínicas de la DCP reflejan la distribución de los cilios móviles. Por ejemplo, el transporte mucociliar que ocurre en el epitelio respiratorio es uno de los mecanismos importantes que protegen al organismo de bacterias y otros agentes patógenos. Los cilios móviles que cubren el epitelio de las vías respiratorias son responsables de despejar las vías aéreas. En el **síndrome de Kartagener** ocurre un fallo en el sistema de transporte mucociliar como consecuencia de una anomalía estructural que se produce por la falta de brazos de dineína (fig. C5-2-1). Además, el examen con ME de los cuerpos basales de individuos con síndrome de Kartagener a menudo revela pedículos basales desorientados que apuntan en distintas direcciones. El **síndrome de Young**, caracterizado por una malformación de enlaces radiales y de los brazos de dineína, también afecta la función ciliar en las vías respiratorias. Los síntomas más sobresalientes de la DCP son insuficiencia respiratoria crónica (que incluye bronquitis y sinusitis), otitis media (inflamación de la cavidad del oído medio), tos persistente y asma. Las alteraciones respiratorias son causadas por la falta o disminución grave de la movilidad ciliar, lo que produce ausencia o reducción del transporte mucociliar en el árbol traqueobronquial.

El flagelo del espermatozoide, los cilios de los conductos deferentes en los testículos y los cilios del aparato reproductor de la mujer comparten el mismo patrón de organización (9 + 2) con los cilios de las vías respiratorias. Por lo tanto, los varones con DCP son estériles debido a los flagelos inmóviles. En contraste, algunas mujeres que padecen el síndrome pueden ser fértiles, aunque aumenta la incidencia de embarazos ectópicos. En estas mujeres, el movimiento ciliar puede ser suficiente, aunque con cierto daño, para permitir el transporte del óvulo por las trompas uterinas.

Algunos individuos con DCP también pueden desarrollar síntomas de **hidrocefalia** interna (acumulación de líquido en el cerebro) o dilatación transitoria de los ventrículos cerebrales. Las células ependimarias que cubren el espacio donde circula el líquido cefalorraquídeo poseen cilios móviles con un patrón microtubular 9 + 2. Estos cilios pueden ser importantes para la circulación del líquido cefalorraquídeo por los estrechos espacios existentes entre los ventrículos cerebrales.

Cerca del 50% de los pacientes con diagnóstico de DCP tienen ***situs inversus*** (afección en la que las vísceras experimentan una transposición a través del plano sagital), lo que permite ver un vínculo entre la asimetría izquierda-derecha y los cilios nodales.

Se puede establecer el diagnóstico certero de DCP en pacientes con síndromes clínicos compatibles con la enfermedad mediante la ME (fig. C5-2-1).

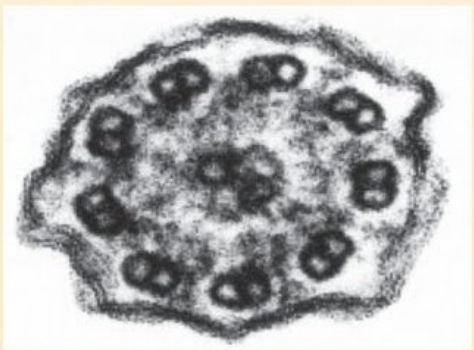

FIGURA C5-2-1. Microfotografía electrónica de un cilio en un paciente con discinesia ciliar primaria. Obsérvese en esta sección transversal la ausencia de brazos de dineína en los dobletes de microtúbulos. 180 000× (cortesía de Patrice Abell-Aleff).

la dineína citoplasmática se activa y se utiliza como proteína motora para retornar la plataforma a la base del cilio (*véase* fig. 5-12). Diversas proteínas, incluyendo las proteínas en balsa del TIF (cinesina, dineína citoplasmática, polaris, IFT20, etc.), son importantes en la ciliogénesis y el subsiguiente mantenimiento funcional del cilio. Las mutaciones de genes que codifican estas proteínas causan la pérdida de los cilios o las disfunciones ciliares. Por ejemplo, la balsa proteínica IFT20 transporta proteínas de carga para la formación de los flagelos de los espermatozoides. Una mutación de este gen puede afectar la fertilidad de los hombres y la espermiogénesis.

■ REGIÓN LATERAL Y SUS ESPECIALIZACIONES EN LA ADHESIÓN CELULAR

La **región lateral** de las células epiteliales está en estrecho contacto con la región lateral opuesta de las células adyacentes. Como las otras regiones, la lateral se caracteriza por la presencia de proteínas únicas, en este caso las **moléculas de adhesión celular**, que son parte de las especializaciones de las uniones. La composición molecular de los lípidos y proteínas que forman la membrana celular lateral difiere significativamente de la composición de aquellos que forman la membrana celular apical. Además, la membrana celular en la región lateral de algunos epitelios puede formar pliegues interdigitados entrelazados a través de las células adyacentes.

Vistas con el microscopio óptico, las barras terminales representan sitios de adhesión epitelial de célula a célula.

Antes del advenimiento del ME, la aposición estrecha de las células epiteliales era atribuida a la presencia de una sustancia adhesiva viscosa denominada *cemento intercelular*. Este cemento se tiñe profundamente en el margen superior apicolateral de la mayoría de las células epiteliales cúbicas y cilíndricas. Al observarlo en un plano perpendicular al de la superficie epitelial, el material teñido se presenta con la estructura de un punto. Sin embargo, cuando el

plano de corte es paralelo a esa superficie epitelial y la incluye, este componente con aspecto de punto se observa como una barra o línea densa entre las dos células yuxtapuestas (fig. 5-13). Las barras, en realidad, forman una estructura (o banda) poligonal alrededor de cada célula para mantenerlas unidas. La disposición de esta banda puede compararse con los anillos plásticos que sostienen los grupos de seis envases de bebidas enlatadas.

Debido a su ubicación en la porción apical de la célula y su configuración similar a una barra, el material teñido visible en el microscopio óptico se denomina *barra terminal*. Entonces, resulta evidente que el cemento intercelular como tal no existe. Sin embargo, la barra terminal no representa un complejo estructural significativo. La microscopía electrónica ha demostrado que incluye un sitio especializado que une las células epiteliales (fig. 5-14a). Resulta ser también una fuerte barrera al paso (difusión) de sustancias entre las células epiteliales adyacentes. Los componentes estructurales específicos que constituyen la barrera y la adhesión se identifican claramente mediante microscopía electrónica y se denominan en su conjunto ***complejo de unión*** (*véase* tabla 5-5, p. 146). Estos complejos tienen

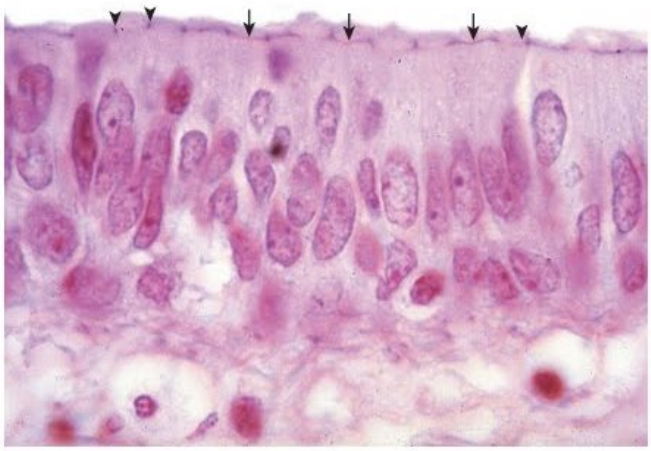

FIGURA 5-13. Barras terminales en el epitelio seudoestratificado. Microfotografía de un preparado teñido con H&E en la que se muestran las barras terminales en un epitelio seudoestratificado. La barra aparece como un punto (*puntas de flecha*) cuando se ha realizado un corte transversal. Cuando la barra es paralela a la superficie de corte y corre longitudinalmente en el espesor del corte, entonces se observa como una línea o una barra (*flechas*). 550×.

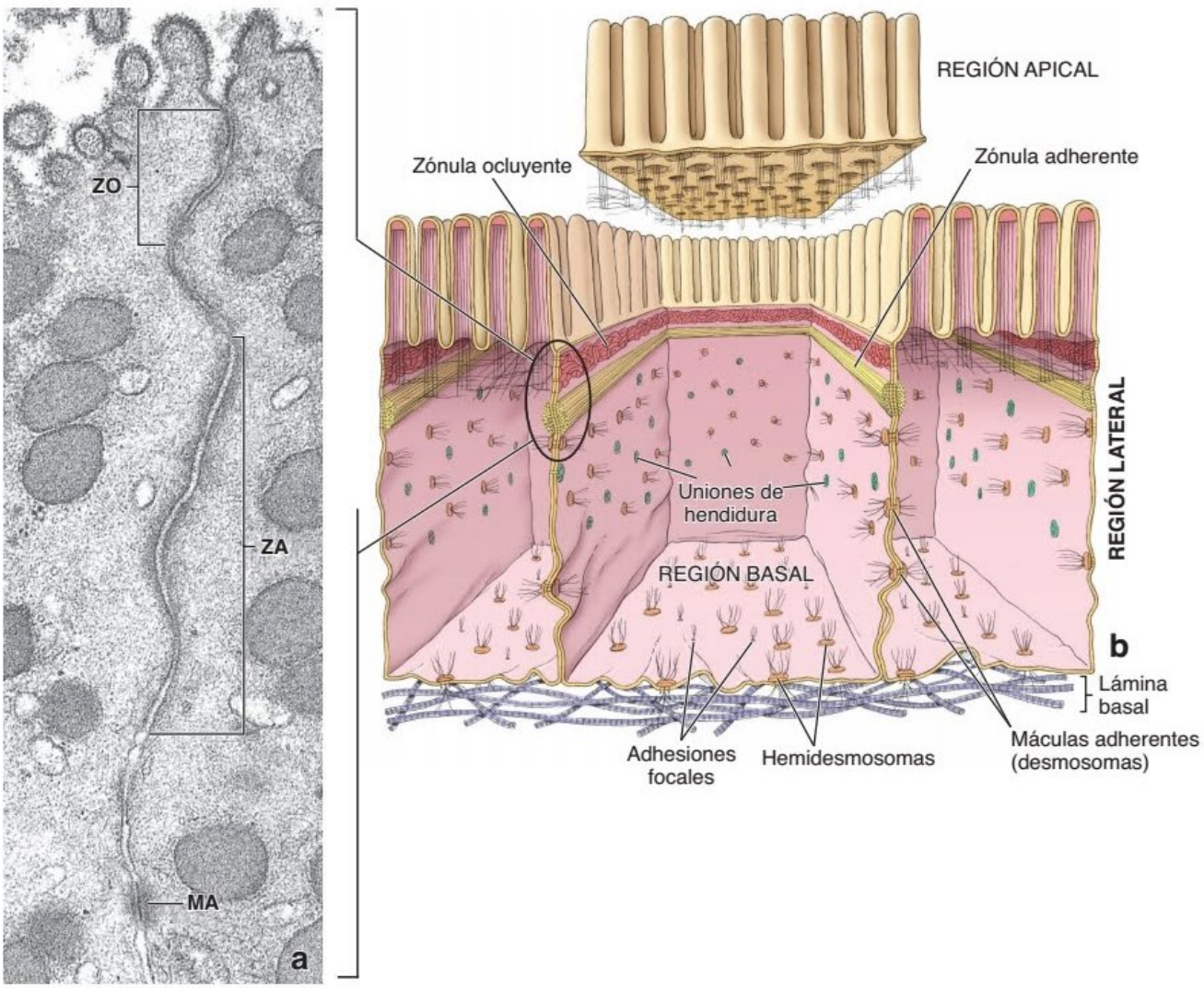

FIGURA 5-14. Complejo de unión. a. Microfotografía electrónica de la porción apical de dos células epiteliales adyacentes de la mucosa gástrica en la que se muestra el complejo de unión. Consiste en la zónula ocluyente (*ZO*), zónula adherente (*ZA*) y mácula adherente (*MA*). 30000×. **b.** Diagrama de la distribución de las uniones celulares en las tres regiones de las células epiteliales cilíndricas. La región apical con microvellosidades se ha levantado para ilustrar mejor los espacios de los complejos de unión dentro de la célula.

a su cargo la unión de las células individuales. Existen tres tipos de complejos de unión (*véase* fig. 5-14):

- Las **uniones ocluyentes**, también denominadas ***uniones estrechas***, son fundamentales para establecer una barrera entre los compartimentos del cuerpo y permiten que las células epiteliales funcionen como una barrera. Las uniones ocluyentes forman la principal **barrera de difusión intercelular** entre células adyacentes. Al eliminar el movimiento de agua y otras moléculas a través del espacio intercelular, mantienen la separación físico-química de los compartimentos tisulares. Dado que están ubicadas en el punto más apical entre las células epiteliales adyacentes, las uniones ocluyentes impiden la migración de lípidos y proteínas especializados de la membrana celular entre las superficies apical y lateral, manteniendo así la **polaridad celular** y la integridad de estas dos regiones. Además, las uniones ocluyentes atraen moléculas de señalización en la superficie celular y las vinculan a los **filamentos de actina** del citoesqueleto.
- Las **uniones adherentes** proporcionan estabilidad mecánica a las células epiteliales mediante la unión del citoesqueleto de una célula con el citoesqueleto de otra célula adyacente. Estas uniones son importantes en la creación y el mantenimiento de la unidad estructural del epitelio. Las uniones adherentes interactúan con la **actina** y los **filamentos intermedios**, y pueden encontrarse no solo en la superficie celular lateral, sino también en la región basal de las células epiteliales. Por su capacidad para transducir señales, las uniones adherentes también tienen un importante papel en el reconocimiento, la morfogénesis y la diferenciación célula-célula.
- Las **uniones comunicantes** permiten una comunicación directa entre las células adyacentes por difusión de moléculas pequeñas (< 1.2 kDa; p. ej., iones, aminoácidos, monosacáridos, nucleótidos, metabolitos). Este tipo de comunicación intracelular permite la actividad celular coordinada que es importante para el mantenimiento de la homeostasis de los órganos.

Uniones ocluyentes

La **zónula ocluyente** (*zonulae occludens*) es el componente más apical en el complejo de uniones entre las células epiteliales.

La zónula ocluyente se crea por el sellado específico de las membranas plasmáticas de células adyacentes.

Al observar la **zónula ocluyente** o **unión estrecha** con el microscopio electrónico de transmisión (MET), se puede apreciar una región angosta en la que las membranas plasmáticas de células adyacentes se ponen en contacto estrecho para sellar el espacio intercelular (fig. 5-15a). Con alta resolución, se ve que la zónula ocluyente no constituye un sellado constante, sino una serie de fusiones focales entre las células. Estas fusiones focales se deben a la unión en el espacio intercelular de células contiguas a través de proteínas transmembrana (fig. 5-15b). La disposición de estas proteínas al formar el sellado se observa mejor mediante la técnica de criofractura (fig. 5-15c). Cuando la membrana plasmática se fractura en el sitio de la zónula ocluyente, las proteínas de unión se observan en la cara P de la membrana, donde aparecen como estructuras semejantes a una cresta. La superficie opuesta de la membrana fracturada, es decir la cara E, revela surcos complementarios que son consecuencia de

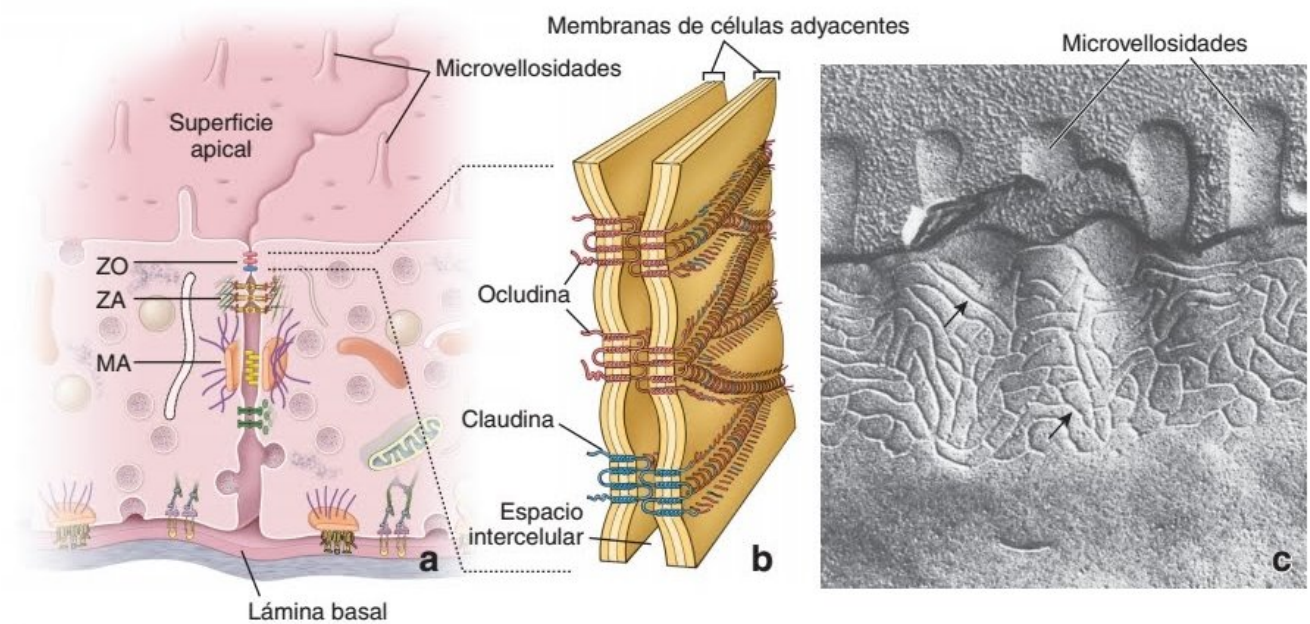

FIGURA 5-15. Complejo de unión. a. En este diagrama se muestra la localización de uniones adherentes epiteliales célula-célula. El complejo de unión cerca de la superficie apical (luminal) comprende la zónula ocluyente (*ZO*), la zónula adherente (*ZA*) y la mácula adherente (*MA*), también denominada *desmosoma*. Por debajo de la MA se pueden observar las uniones comunicantes. Asimismo, las uniones célula-matriz extracelular (hemidesmosomas y adhesiones focales) son visibles en la membrana celular basal. **b.** En el diagrama se muestra la organización y patrón de distribución de la proteína transmembrana ocludina dentro de la unión de ocludina. Se puede comparar el patrón lineal de surcos con las crestas detectadas en la preparación mediante la técnica de **criofractura** a la derecha. **c.** La técnica de criofractura aplicada a la zónula ocluyente, como se muestra en esta imagen, permite observar una red anastomosada de crestas (*flechas*) ubicadas en la superficie de la membrana fracturada cerca de la parte apical de la célula (nótese la presencia de microvellosidades en la superficie celular). Esta es la cara P de la membrana (la cara E de la membrana fracturada mostraría un patrón complementario de surcos). Las crestas representan conjuntos lineales de proteínas transmembrana (muy probablemente ocludinas) que participan en la formación de la zónula ocluyente. La membrana de la célula opuesta contiene una red similar de proteínas en el mismo nivel con las que interactúan con la primera célula. Estos sitios reales de interacción de proteínas entre las células forman la red anastomosada. 100 000× (reimpreso con autorización de Hull BE, Staehelin LA. Functional significance of the variations in the geometrical organization of tight junction networks. J Cell Biol 1976;68:688–704).

la separación de partículas de proteína de la superficie opuesta. Las crestas y los surcos se organizan como una red de **hebras de partículas anastomosadas** que crean un cinturón de uniones que rodean a cada célula y sellan todo el espacio intercelular dentro de las láminas epiteliales. La cantidad de hebras y su grado de anastomosis varían en las diferentes células.

La zónula ocluyente experimenta modificaciones en áreas donde se encuentran las esquinas de tres células epiteliales.

La **zónula ocluyente** típicamente se ha descrito como una estructura de **contacto bicelular** debido a que solo sella el espacio entre dos células adyacentes. Sin embargo, como la mayoría de las regiones apicales de las células epiteliales tienen forma poligonal, solo los lados de estas células forman una zónula ocluyente con su contacto bicelular típico con las células vecinas. Sus vértices forman una unión **de zónula ocluyente tricelular** en un **contacto tricelular**, donde se unen las esquinas de tres células epiteliales (fig. 5-16). A medida que la zónula ocluyente se acerca a una región de contacto tricelular, las extensiones apicales de las hebras de partículas intramembranosas que corren horizontalmente giran verticalmente para dirigirse a lo largo de la región lateral en la esquina de cada célula epitelial, formando así un par de hebras verticales. Estas dos hebras verticales se denominan ***elementos centrales de sellado*** (*véase* fig. 5-16) y contienen proteínas únicas, diferentes a las que se encuentran en los contactos bilaterales. Estos elementos mantienen la barrera epitelial de forma más eficaz en áreas específicas de los contactos tricelulares. Las esquinas de las membranas plasmáticas de las tres células nunca sellan completamente el espacio extracelular en sus puntos de encuentro. Estas esquinas que contienen elementos centrales de sellado bordean un espacio largo y angosto llamado ***tubo central***, que es una parte integral del espacio extracelular. Debido a que el tubo central representa un punto débil para la barrera epitelial, se necesitan proteínas únicas (p. ej., **tricelulina**) para sellar esta área y mantener la barrera de permeabilidad epitelial.

Varias proteínas participan en la formación de las hebras de la zónula ocluyente.

Las **hebras de la zónula ocluyente** corresponden a la ubicación de las filas de proteínas transmembrana. En la zónula ocluyente se encuentran cuatro grupos principales de proteínas transmembrana (fig. 5-17; tabla 5-4):

- Las **claudinas** conforman una familia de proteínas (20-27 kDa) que han sido identificadas recientemente como componentes que integran las hebras de la zónula ocluyente. Las claudinas forman la columna vertebral de cada hebra. Además, las claudinas (especialmente las claudinas 2 y 16) pueden **formar conductos acuosos** extracelulares para el paso paracelular de iones y otras moléculas pequeñas. Hasta la fecha, se han podido caracterizar cerca de 24 diferentes miembros de la familia de las claudinas. Las mutaciones en el gen que codifica la **claudina 14** se han relacionado con la **hipoacusia hereditaria** humana. Una forma mutada de la claudina 14 produce un aumento de la permeabilidad de la zónula ocluyente en el órgano de Corti (receptor de la audición), con lo cual se afecta la generación de potenciales de acción.
- La **ocludina**, una proteína de 60 kDa, participa en la formación y mantenimiento de la barrera entre las células contiguas y sirve como una valla que restringe el movimiento de lípidos y proteínas entre las regiones apical y lateral. La ocludina está presente en la mayoría de las uniones ocluyentes. Sin embargo, varios tipos de células epiteliales carecen de ocludina en sus hebras, pero sí poseen zónulas ocluyentes bien desarrolladas y plenamente funcionales. Muchos virus explotan las uniones estrechas para

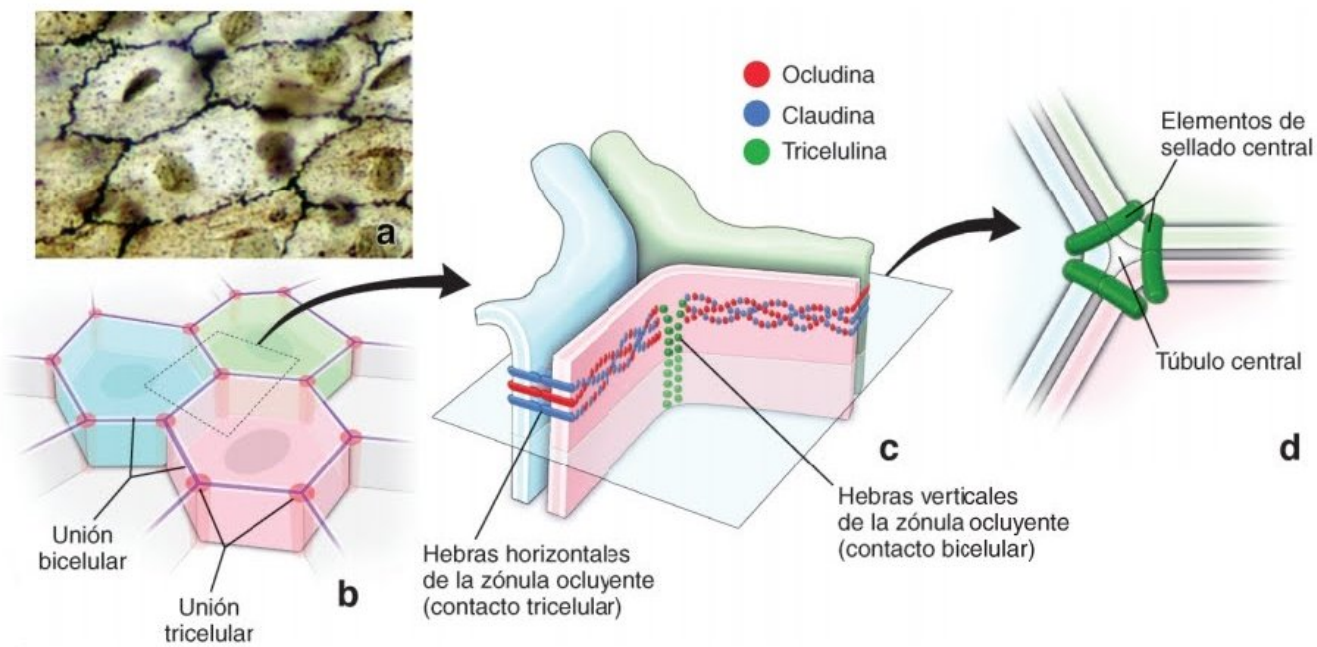

FIGURA 5-16. Uniones de la zónula ocluyente tricelular. a. En esta imagen de la superficie apical de las células mesoteliales impregnadas con sales argénticas se observa claramente la forma poligonal de las células epiteliales. Sus límites están delineados por *líneas negras* marcadas por la plata precipitada. Nótese que además de las regiones donde las células se encuentran en una aposición cercana entre sí, también hay regiones donde las tres células se unen para formar contactos tricelulares. 700×. **b.** En este esquema se muestra la forma poligonal de las células epiteliales y las áreas de los contactos tricelulares y bicelulares. **c.** Las hebras horizontales de la zónula ocluyente (formadas por ocludinas y claudinas) sellan solo el espacio entre dos células adyacentes. En las esquinas donde se encuentran tres células epiteliales, la zónula ocluyente se modifica para formar una unión tricelular. Las hebras verticales de la zónula ocluyente que se acercan a este contacto tricelular giran verticalmente para correr a lo largo de la esquina de cada célula epitelial. Un par de estas hebras verticales se componen de proteínas únicas que incluyen tricelulina. **d.** En esta sección transversal de una unión tricelular, los elementos centrales de sellado formados por hebras verticales de tricelulinas bordean un espacio angosto entre las tres células. Este espacio, llamado *tubo central*, representa un lugar potencial para el paso intercelular (paracelular) de agua y solutos.

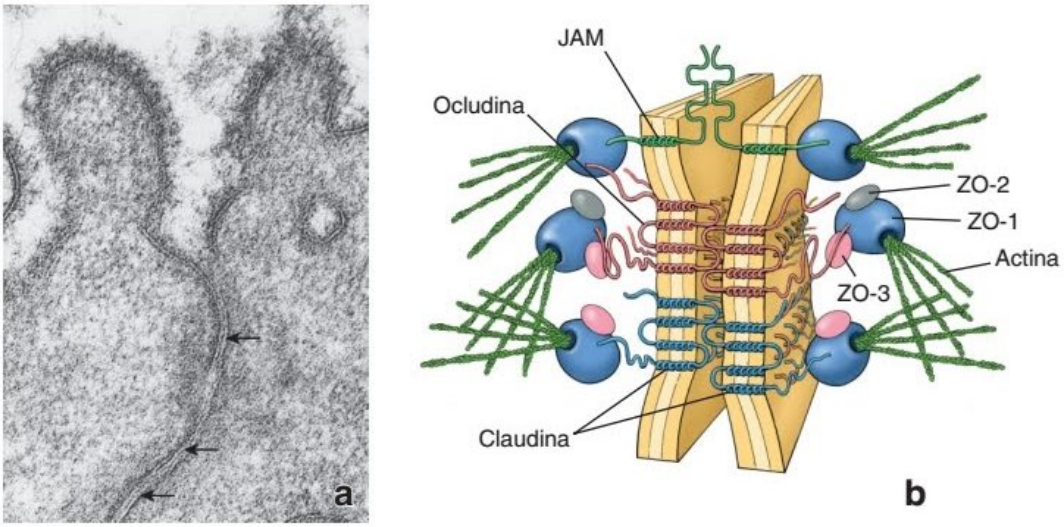

FIGURA 5-17. Zónula ocluyente. a. Microfotografía electrónica de la zónula ocluyente (*ZO*) en la que se muestra la aproximación estrecha de las membranas plasmáticas de células adyacentes. Las regiones extracelulares de proteínas ocludinas que participan en la formación de esta unión se observan como líneas individuales electrodensas (*flechas*). 100 000×. **b.** Diagrama en el que se muestran tres proteínas transmembrana que participan en la formación de la zónula ocluyente: ocludina, claudina y molécula adhesiva de la unión (*JAM, junctional adhesion molecule*). La ocludina y la claudina tienen cuatro regiones transmembrana con dos asas extracelulares, pero la *JAM* tiene solo una región transmembrana, y su porción extracelular tiene dos asas similares a las de la inmunoglobulina. También se observan las principales proteínas asociadas de la unión de ocludina y las interacciones entre sí. Obsérvese que una de las proteínas asociadas, la ZO-1, interactúa con los filamentos de actina del citoesqueleto.

TABLA 5-4 Principales proteínas ubicadas en la unión de la zónula ocluyente

Proteínas de la ZO	Proteínas asociadas	Función
Claudina	Claudina, ZO-1, JAM	Forma la columna vertebral de las hebras de la ZO; forma y regula conductos acuosos utilizados para la difusión paracelular
Ocludina	Ocludina, ZO-1, ZO-2, ZO-3, Vap33, actina	Está presente en la mayoría de las uniones ocluyentes; mantiene la barrera entre las superficies celulares apical y lateral
JAM	JAM, ZO-1, claudina	Presente en células endoteliales; media las interacciones adhesivas entre células endoteliales y monocitos
Tricelulina	Tricelulina, angulinas, claudina, ocludina	Presente en partes específicas de la ZO en contactos tricelulares
ZO-1	ZO-2, ZO-3, ocludina, claudina, JAM, cingulina, actina, ZONAB, ASIP, AF-6, afadina, catenina α	Enlace importante en la transducción de señales de todas las proteínas transmembrana; interactúa con los filamentos de actina; tiene acción supresora tumoral
ZO-2	ZO-1, ocludina, cingulina, 4.1R	Necesaria para el mecanismo de señalización en el que participa el factor de crecimiento epidérmico y su receptor
ZO-3	ZO-1, ocludina, actina	Interactúa con ZO-1, ocludina y filamentos de actina del citoesqueleto
AF-6	RAS, ZO-1	Pequeña proteína que participa en el sistema de transporte molecular y la transducción de señales
Cingulina	ZO-1, ZO-2, ZO-3, cingulina, miosina II	Proteína ácida termoestable que establece enlaces cruzados de filamentos de actina formando complejos sedimentables
Simplequina	CPSF-100	Proteína de ubicación doble: está en la ZO y en las partículas intercromatínicas del carioplasma
ASIP/Par3	PKC-ζ	Controla la reubicación de proteínas asimétricamente distribuidas
Rab3b	GTPasa	Miembros de la familia de proteínas RAS que son productos de oncogenes; controlan el armado de complejos proteínicos para el acoplamiento de las vesículas de transporte
Rab13	δ- PDE	
Rab8	G/C cinasa, Sec4	
Sec4	Rab8	GTPasa necesaria para la entrega polarizada de vesículas con carga a la membrana plasmática
Sec6	Sec8	Participa en la fusión de las vesículas de Golgi con la membrana plasmática
Sec8	Sec6	Inhibe la translocación basolateral de los receptores de LDLP después de la formación de la zónula ocluyente

AF, factor antisecretor; *ASIP,* proteína de señalización agouti; *CPSF,* factor de especificidad de escisión y poliadenilación; *G/C,* centro germinal; *GTPasa,* guanosina-trifosfatasa; *JAM,* molécula adhesiva de la unión; *LDLP,* lipoproteína de baja densidad; *PDE,* fosfodiesterasas; *PKC,* proteína-cinasa C; *RAS,* sarcoma de rata; *ZO,* zónula ocluyente; *ZONAB,* proteína de unión al ácido nucleico asociado con la zónula ocluyente 1.

invadir las células y tejidos al unirse a las proteínas de la zónula ocluyente (p. ej., virus de la hepatitis C, adenovirus). Por ejemplo, una proteína de la cubierta vírica del virus de la **hepatitis C** se une a la ocludina para interrumpir la integridad de la zónula ocluyente, permitiéndole invadir la célula.

- La **molécula adhesiva de la unión** (**JAM**, ***junctional adhesion molecule***) es una proteína de 40 kDa que pertenece a la superfamilia de las inmunoglobulinas (IgSF). La JAM no forma por sí sola una hebra de zónula ocluyente, pero sí está asociada con las claudinas. Es responsable del aumento de la resistencia eléctrica de la membrana celular, reduciendo así la permeabilidad paracelular. Participa en la formación de uniones ocluyentes entre las células endoteliales, así como entre células endoteliales y los monocitos que migran desde el espacio vascular hacia el tejido conjuntivo.
- La **tricelulina**, una proteína de 64 kDa, se localiza en áreas específicas de la zónula ocluyente en los contactos tricelulares. La tricelulina es un componente de la unión y es reclutada en esta unión por la **familia de proteínas de la angulina** (angulina 1, angulina 2 y angulina 3), cuyos miembros también están presentes en las esquinas donde coinciden tres células epiteliales. La tricelulina tiene una función fundamental en el mantenimiento de la barrera epitelial y la organización de los filamentos de actina en los contactos tricelulares, de manera que forma puntos cruciales que soportan las fuerzas de tensión generadas por el citoesqueleto de actina.

Las porciones extracelulares de estas proteínas transmembrana funcionan como una cremallera y sellan el espacio intercelular entre dos células contiguas, con lo que crean una barrera contra la difusión paracelular. Las porciones citoplasmáticas de las tres proteínas contienen una secuencia de aminoácidos exclusiva que atrae las proteínas reguladoras y de señal denominadas ***proteínas con dominio PDZ***. Estas proteínas incluyen las **proteínas de la zónula ocluyente** **ZO-1**, **ZO-2** y **ZO-3** (*véase* fig. 5-16). La ocludina y las claudinas interactúan con el citoesqueleto de actina mediante ZO-1 y ZO-3. La proteína ZO-1 se une a las proteínas de la unión de la zónula adherente afadina y catenina α, proporcionando así un vínculo importante entre las uniones de la zónula ocluyente y la zónula adherente. Se ha postulado que todas las proteínas ZO cumplen funciones reguladoras durante la formación de la zónula ocluyente. Además, la proteína ZO-1 es un supresor tumoral y la proteína ZO-2 es necesaria en el mecanismo de señalización en el que interviene el factor de crecimiento y su receptor. La proteína ZO-3 interactúa con la ZO-1 y la región citoplasmática de las ocludinas. Las proteínas localizadas en la región de la zónula ocluyente se encuentran resumidas en la tabla 5-4. Muchos agentes patógenos, como el citomegalovirus, el virus del dengue y las toxinas del cólera, actúan sobre la ZO-1 y la ZO-2 para permear la unión.

La zónula ocluyente separa el espacio luminal del espacio intercelular y el compartimento del tejido conjuntivo.

Se hace entonces evidente que la **zónula ocluyente** desempeña un papel esencial en el paso selectivo de sustancias de un lado al otro del epitelio. La capacidad del epitelio para crear una barrera de difusión está controlada por dos vías diferentes para el transporte de sustancias a través del epitelio (fig. 5-18a):

- La **vía transcelular** tiene lugar a través de la membrana plasmática de la célula epitelial. En la mayoría de estas vías, el transporte es activo y requiere **proteínas** y **conductos** de transporte especializados que se hallan en la membrana y que consumen energía. Estas proteínas y conductos permiten el movimiento de sustancias seleccionadas a través de la membrana plasmática apical hacia el citoplasma y luego a través de la membrana lateral, por debajo del nivel de la unión ocluyente hacia el compartimento intercelular.

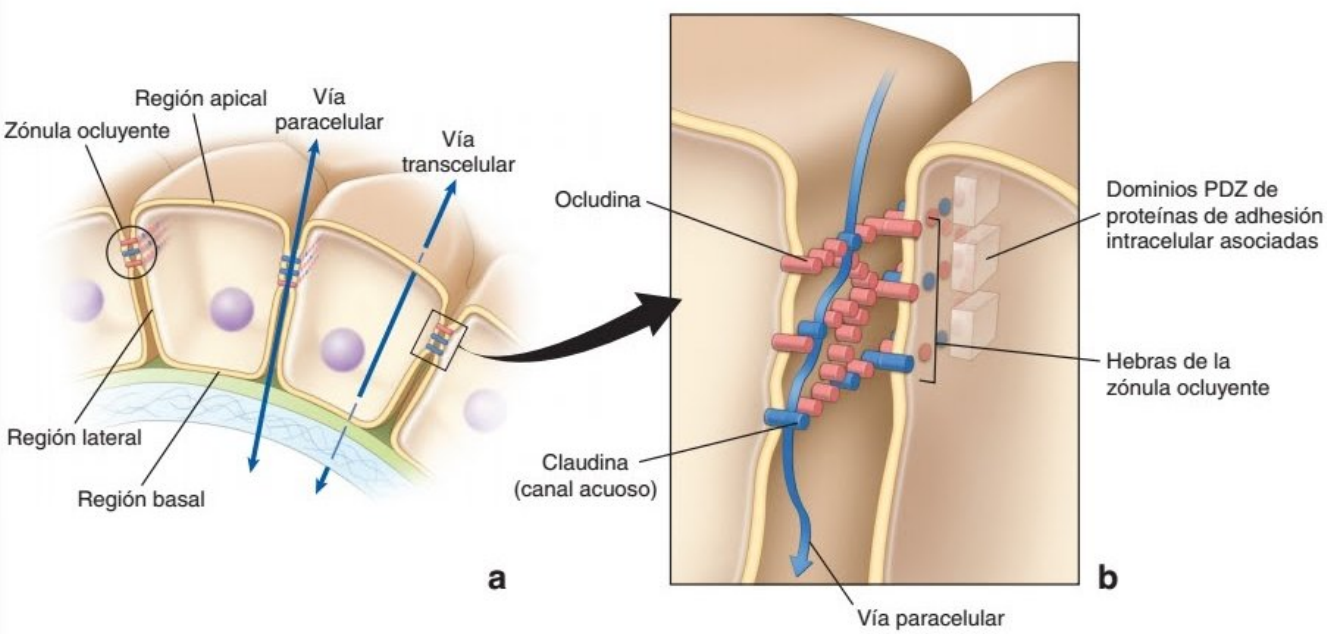

FIGURA 5-18. Vías transcelular y paracelular para el transporte de sustancias a través de los epitelios. a. La vía transcelular cruza la membrana plasmática de la célula epitelial y constituye un sistema de transporte activo que requiere proteínas y conductos de transporte transmembrana especializados dependientes de energía. La vía paracelular cruza la zónula ocluyente entre dos células epiteliales. La cantidad de agua, electrólitos y otras moléculas pequeñas transportadas a través de esta vía depende del hermetismo de la zónula ocluyente. **b.** Estructura de las porciones extracelular y citoplasmática de las hebras de cierre de la unión estrecha. Dos hebras de zónula ocluyente de células contiguas se fusionan a manera de una cremallera y crean una barrera al movimiento entre las células. Los poros acuosos permiten que el agua se mueva entre las células. La permeabilidad de la barrera depende de la mezcla de claudinas y ocludinas en el sello de la cremallera. La porción citoplasmática de las hebras atrae proteínas con dominio PDZ que funcionan en la señalización celular.

- La **vía paracelular** tiene lugar a través de la zónula ocluyente entre dos células epiteliales. La cantidad de agua, electrólitos y otras moléculas pequeñas transportadas mediante esta vía depende del **hermetismo** de la **zónula ocluyente** y de las uniones **tricelulares de la zónula ocluyente**. La permeabilidad de una unión ocluyente depende de la composición molecular de las hebras de la zónula ocluyente y, así, de la cantidad de conductos acuosos activos en el sello (*véase* la siguiente sección). En condiciones fisiológicas adecuadas, las sustancias transportadas mediante esta vía pueden ser reguladas por el transporte transcelular o estar acopladas a él.

La permeabilidad de la zónula ocluyente depende no solo de la complejidad y la cantidad de hebras, sino también de las características de las proteínas involucradas en su formación.

El estudio de diferentes tipos de epitelios indica que la cantidad y la complejidad de las hebras que forman las zónulas ocluyentes son variables. En los epitelios en los que las hebras anastomosadas o los sitios de fusión son escasos, como en ciertos túbulos renales, la vía intercelular es parcialmente permeable al agua y a los solutos. En cambio, en los epitelios en los que las hebras son numerosas y están muy entrelazadas (p. ej., epitelio intestinal, epitelio de la vejiga urinaria), el espacio intercelular es muy impermeable.

Sin embargo, en algunas células epiteliales, la cantidad de hebras no guarda relación directa con el hermetismo del sellado. Las diferencias del hermetismo entre diferentes zónulas ocluyentes podrían explicarse por la presencia de poros acuosos en las hebras individuales de la zónula ocluyente (fig. 5-18b). Las **claudinas** no solo forman la columna vertebral de cada hebra de la zónula ocluyente, también son responsables de la formación de los **conductos acuosos extracelulares**. Algunos estudios recientes indican que la proteína claudina 16 funciona como un canal acuoso de Mg^{2+} entre células epiteliales específicas del riñón. De manera similar, la claudina 2 es responsable por la presencia de poros acuosos de alta conductividad en los epitelios renales más superficiales. De este modo, la combinación y proporción de claudinas y ocludinas, y de otras proteínas encontradas en las hebras apareadas individuales de la zónula ocluyente, determinan el hermetismo y la selectividad del sellado entre las células.

Las uniones de la **zónula ocluyente tricelular** son barreras de permeabilidad con una disposición única formadas en las esquinas de las células epiteliales. Como se comentó anteriormente, el tubo central en estas uniones representa un punto débil para la barrera epitelial y un conducto potencial para el paso paracelular de agua y solutos. El hermetismo de estas uniones es regulado por la **tricelulina** y otras proteínas estructurales que se encuentran en los elementos de sellado central (*véase* p. 136). Algunos estudios experimentales recientes con epitelios que no expresan moléculas de tricelulina (células con eliminación del gen de tricelulina) encontraron una disminución de la resistencia eléctrica transepitelial y una mayor permeabilidad al agua, los solutos y otras macromoléculas en estas células libres de tricelulina.

La zónula ocluyente establece regiones funcionales en la membrana plasmática.

Como unión, la **zónula ocluyente** no solo controla el paso de sustancias a través del estrato epitelial, sino que también **restringe el movimiento de balsas lipídicas** que contienen proteínas específicas dentro de la misma membrana plasmática. La célula secreta ciertas proteínas internas de la membrana en la superficie (libre) apical y restringe otras a las superficies lateral o basal. En el intestino, por ejemplo, las enzimas para la digestión terminal de péptidos y sacáridos (dipeptidasas y disacaridasas) están ubicadas en la membrana de las microvellosidades de la superficie apical. La ATPasa de Na^+/K^+ que impulsa el transporte de sal y agua transcelular, al igual que el transporte de aminoácidos y monosacáridos, se encuentra restringida a la membrana plasmática lateral debajo de la zónula ocluyente.

Uniones adherentes

Las **uniones adherentes** aportan adhesiones laterales entre las células epiteliales a través de proteínas que vinculan los citoesqueletos de las células adyacentes. En la superficie celular lateral, se pueden identificar dos tipos de uniones adherentes célula-célula:

- **Zónulas adherentes** (*zonula adherens*), que interactúan con la red de filamentos de actina dentro de la célula.
- **Máculas adherentes** (*maculae adherens*) o **desmosomas**, que interactúan con filamentos intermedios.

Además, se pueden encontrar otros dos tipos de uniones adherentes donde las células epiteliales se apoyan sobre la matriz del tejido conjuntivo. Estas **adhesiones focales** (contactos focales) y **hemidesmosomas** se estudian en la sección dedicada a la región basal (*véanse* pp. 147-157).

Las moléculas de adhesión celular tienen un papel importante en las adhesiones célula-célula y célula-matriz extracelular.

Las proteínas transmembrana conocidas como ***moléculas de adhesión celular*** (**CAM, *cell adhesion molecules***) forman una parte esencial de cada una de las uniones adherentes en las superficies lateral y basal de la célula. La región extracelular de las CAM interactúa con regiones similares que pertenecen a las CAM de las células adyacentes. Si el enlace ocurre entre diferentes tipos de CAM, se describe como **enlace heterotípico**; el **enlace homotípico** ocurre entre CAM del mismo tipo (fig. 5-19). Las CAM confieren una adhesividad selectiva relativamente débil, lo cual permite que las células se unan y se disocien con facilidad.

Las **regiones citoplasmáticas** están enlazadas a los componentes del **citoesqueleto** a través de una variedad de proteínas intracelulares. Por medio de la conexión del citoesqueleto, las CAM pueden controlar y regular diversos procesos intracelulares asociados con la adhesión, la proliferación y la migración celulares. Además, las CAM participan en muchas otras funciones celulares, como las comunicaciones intercelulares e intracelulares, el reconocimiento celular, la regulación de la barrera de difusión intercelular, la generación de respuestas inmunitarias y la apoptosis. Desde el desarrollo embrionario temprano, cada tipo de tejido en cada etapa de diferenciación está definido por la expresión de CAM específicas. Los cambios en los patrones de expresión de una CAM, o varias de ellas, pueden ocasionar alteraciones patológicas durante la diferenciación y maduración tisular. Hasta la fecha, se han identificado y clasificado cerca de 60 CAM según la estructura molecular en cinco familias principales: cadherinas, nectinas, integrinas, selectinas y la superfamilia de las inmunoglobulinas (*véase* fig. 5-19).

- Las **cadherinas** son CAM transmembrana dependientes de **Ca^{2+}** ubicadas, sobre todo, en la zónula adherente. En estos sitios, las cadherinas mantienen interacciones homotípicas con proteínas similares de la célula adyacente. Están relacionadas con un grupo de proteínas intracelulares (cateninas) que enlazan las moléculas de cadherina con los **filamentos de actina** del citoesqueleto. Mediante esta interacción, las cadherinas transmiten señales que regulan los mecanismos de crecimiento y diferenciación celular. Las cadherinas controlan las interacciones célula-célula y participan en el reconocimiento celular y la

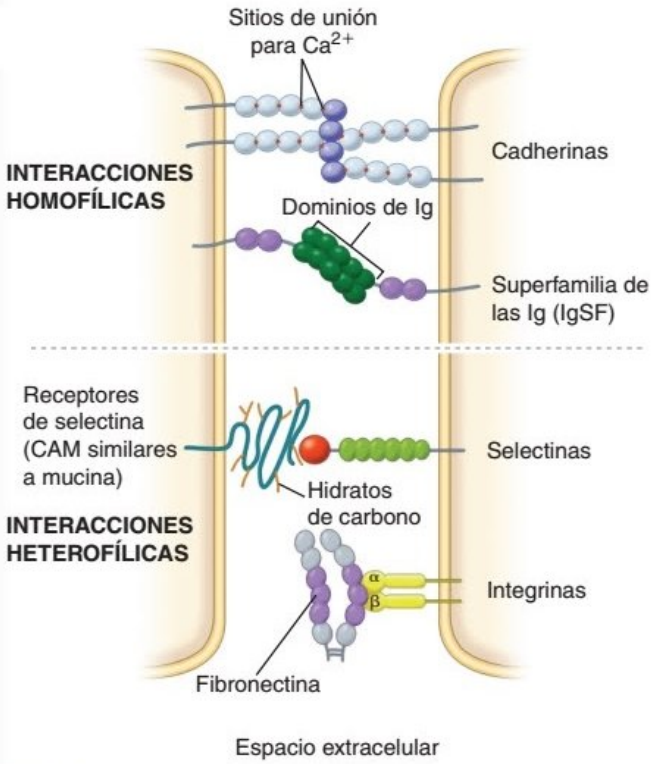

FIGURA 5-19. Moléculas de adhesión celular (CAM). Las cadherinas y la superfamilia de las inmunoglobulinas (*IgSF*) muestran enlaces homotípicos en los cuales interactúan dos moléculas idénticas de células adyacentes. El enlace que tiene lugar entre diferentes tipos de CAM (p. ej., selectinas e integrinas) es considerado heterotípico (interacción entre dos moléculas no idénticas). Obsérvese que las integrinas se unen a las proteínas de la matriz extracelular (p. ej., fibronectina). Por razones de simplicidad de la ilustración, no se muestran las proteínas de adhesión intracelulares asociadas.

migración de células embrionarias. La **cadherina epitelial**, o **cadherina E**, el miembro más estudiado de esta familia, mantiene la unión de la zónula adherente entre las células epiteliales. También actúa como un importante supresor de células tumorales epiteliales.

- Las **nectinas** están representadas por una familia de **CAM transmembrana independientes de Ca^{2+} de tipo inmunoglobulina**. A diferencia de las cadherinas, las nectinas pueden establecer tanto interacciones homofílicas con el mismo miembro de la familia como interacciones heterofílicas con miembros relacionados de la familia de la nectina. Tampoco pueden establecer uniones adherentes fuertes. Estos tipos de uniones más débiles podrían ser favorables para la regulación dinámica de la adhesión célula-célula durante el desarrollo embrionario, el remodelado rápido y la regeneración del tejido.
- Las **integrinas** están compuestas por dos subunidades de **glucoproteínas transmembrana** que consisten en cadenas 15α y 9β. Esta composición permite la formación de diferentes combinaciones de moléculas de integrina que pueden interactuar con varias proteínas (interacciones heterotípicas). Las integrinas interactúan con las **moléculas de matriz extracelular** (como colágenos, laminina y fibronectina) y con **filamentos de actina** y **filamentos intermedios** del citoesqueleto. Mediante estas interacciones, las integrinas regulan la adhesión celular, controlan el movimiento y la forma de las células y participan en el crecimiento y diferenciación celular.
- Las **selectinas** se expresan en los leucocitos (glóbulos blancos) y las células endoteliales y **median el reconocimiento neutrófilo-célula endotelial**. Este enlace heterotípico inicia la migración neutrófila a través del endotelio de los vasos sanguíneos hacia la matriz extracelular. Las selectinas también participan en la orientación de los linfocitos hacia las acumulaciones de tejido linfático (un proceso llamado ***direccionamiento de linfocitos***).
- **Superfamilia de las inmunoglobulinas (IgSF, *immunoglobulin superfamily*)**. Muchas moléculas que participan en las reacciones inmunitarias comparten un precursor común en su estructura. Sin embargo, otras moléculas sin función inmunitaria conocida también comparten el mismo elemento repetido. En conjunto, los genes que codifican estas moléculas relacionadas han sido definidos como la **superfamilia de los genes de las inmunoglobulinas**. Es una de las mayores familias de genes en el genoma humano, y sus glucoproteínas llevan a cabo una gran variedad de funciones biológicas importantes. Los miembros de la IgSF median las adhesiones homotípicas célula-célula y están representadas por la molécula de adhesión intercelular (ICAM), la molécula de adhesión célula-célula (C-CAM), la molécula de adhesión celular vascular (VCAM), la molécula de adhesión celular del síndrome de Down (DSCAM), las moléculas de adhesión de las plaquetas y células endoteliales (PECAM), las moléculas adhesivas de la unión (JAM) y muchas otras. Estas proteínas tienen un papel clave en la adhesión y diferenciación celular, la metástasis de tumores y cáncer, la angiogénesis (formación de nuevos vasos), la inflamación, las respuestas inmunitarias y la adhesión microbiana, así como en muchas otras funciones.

La zónula adherente provee adhesión lateral entre las células epiteliales.

La integridad de las superficies epiteliales depende en gran medida de la adhesión lateral de las células entre sí y su capacidad para resistir la separación. Aunque en la zónula ocluyente existe una fusión de membranas celulares adyacentes, su resistencia al estrés mecánico es limitada. El refuerzo de esta región depende de una fuerte zona de uniones debajo de la zónula ocluyente. Al igual que la zónula ocluyente, esta adhesión lateral tiene una configuración en forma de banda continua similar a un cinturón alrededor de la célula; por ello, la unión de adhesión se denomina ***zónula adherente***.

La zónula adherente está compuesta por dos familias de proteínas transmembrana: las cadherinas y las nectinas.

La zónula adherente en la mayoría de las células epiteliales se compone de la familia transmembrana de moléculas de adhesión celular, las **cadherinas**. Del lado citoplasmático, el extremo de la cadherina E está enlazada a las proteínas **cateninas** (**catenina α y β**) (fig. 5-20a). El complejo **cadherina E-catenina** resultante se une a la **vinculina** y la **actinina α**, y es necesario para la interacción de las cadherinas con los filamentos de actina del citoesqueleto. Los componentes extracelulares de las moléculas de cadherina E de células adyacentes están unidos por iones Ca^{2+} o una proteína de unión extracelular adicional. Los complejos de cadherina forman uniones adherentes fuertes; sin embargo, su integridad morfológica y funcional depende del calcio. Si falta el Ca^{2+}, se disocian las moléculas de cadherina E y se destruye la unión. Además, el complejo cadherina E-catenina funciona como una **molécula maestra** al regular no solo la adhesión

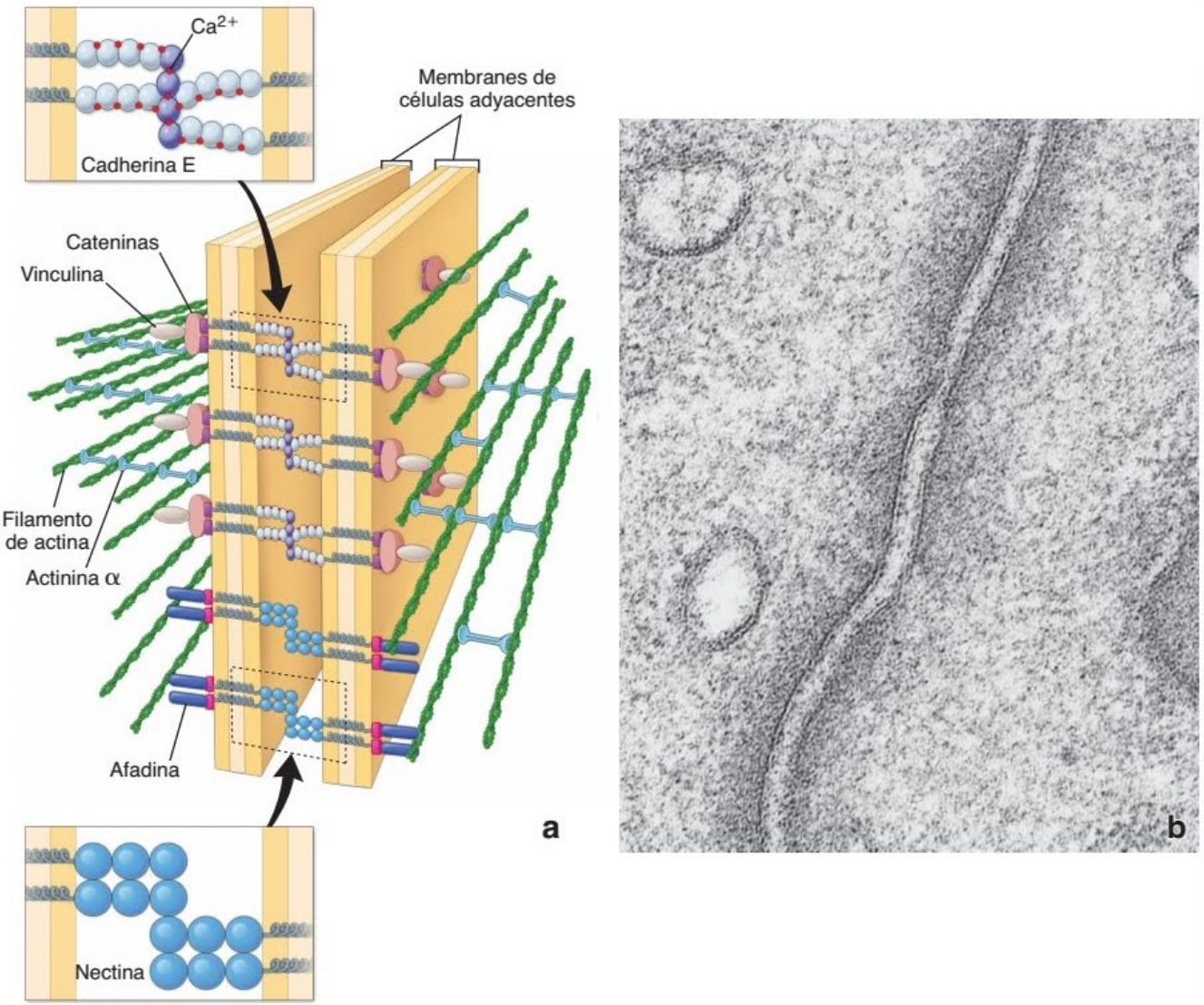

FIGURA 5-20. Zónula adherente. a. Organización molecular de la zónula adherente. Los filamentos de actina de las células adyacentes están unidos al complejo de la cadherina E-catenina por actinina α y vinculina. El complejo cadherina E-catenina interactúa con moléculas idénticas inmersas en la membrana plasmática de la célula adyacente. Iones de calcio regulan las interacciones entre las proteínas transmembrana. Las nectinas que se muestran en la parte inferior de la unión son miembros de una familia de proteínas transmembrana independiente del calcio. Sus interacciones no son tan fuertes como las de las cadherinas; por lo tanto, son uniones adherentes mucho más débiles encontradas en áreas especializadas expuestas a cambios dinámicos y remodelación rápida de tejidos. **b.** Microfotografía electrónica de la zónula adherente de la figura 5-14a con mayor aumento. Las membranas plasmáticas se observan separadas por un espacio intercelular relativamente uniforme. Este espacio se ve claro y muestra solo una escasa cantidad de sustancia electrodensa y difusa, que representa las regiones extracelulares de cadherina E. El lado citoplasmático de la membrana plasmática presenta un material moderadamente electrodenso que contiene filamentos de actina. 100 000×.

celular, sino también la polaridad, la diferenciación, la migración, la proliferación y la supervivencia de las células epiteliales.

Como se describió con anterioridad, en la mayoría de las células epiteliales, la zónula adherente está formada por complejos de cadherina E-catenina; sin embargo, en muchos casos, estas uniones intercelulares suelen contener CAM adicionales pertenecientes a la **familia de la nectina** (nectina 1, nectina 2, nectina 3 y nectina 4). Las nectinas son proteínas transmembrana y sus dominios extracelulares desarrollan asociaciones homofílicas y heterofílicas con proteínas de la membrana plasmática contigua. La extremo citoplasmático de la nectina se une a la **afadina**, una proteína de gran tamaño de unión a la actina (206 kDa) que une la nectina al **citoesqueleto de actina** (*véase* fig. 5-20a). En algunos sitios especializados de adhesión célula-célula, las cadherinas están ausentes y las nectinas funcionan como la molécula de adhesión celular primaria. Las zónulas ocluyentes cuya base es la nectina son fundamentalmente diferentes de las basadas en cadherina. Las moléculas de nectina no tienen la capacidad de proporcionar adherencias célula-célula fuertes. Estas **uniones adherentes débiles a base de nectina** se forman en áreas especializadas donde las uniones están expuestas a la regulación dinámica y la remodelación rápida del tejido. Este tipo de uniones incluyen las uniones de las células de Sertoli a las espermátides en los testículos, las uniones entre las células pigmentadas y no pigmentadas en el epitelio ciliar del ojo, y las uniones dentro de la papila dental y el tubo neural durante el desarrollo embrionario. Algunos estudios de investigación recientes indican que el **complejo de nectina-afadina** es una proteína diana esencial para el ingreso del **virus del sarampión** al epitelio respiratorio.

CUADRO 5-3

CORRELACIÓN CLÍNICA: COMPLEJOS DE UNIÓN COMO DIANA DE AGENTES PATÓGENOS

Los **epitelios** forman una barrera física que permite que el organismo mantenga la homeostasis interna y lo protegen, al mismo tiempo, de agentes patógenos dañinos provenientes del ambiente exterior. Para muchos virus, bacterias y parásitos, la manera más fácil de vulnerar con éxito la protección que brinda la capa epitelial es destruir los complejos de unión existentes entre las células epiteliales. Varias proteínas encontradas en especializaciones funcionales de la membrana celular experimentan el efecto dañino de las moléculas producidas o expresadas por estos agentes patógenos.

Bacterias

Una bacteria de aparición frecuente que causa intoxicación alimentaria, *Clostridium perfringens*, ataca la unión de la zónula ocluyente. Este microorganismo está diseminado en el ambiente exterior y se le encuentra en la microbiota humana y de muchos animales domésticos. Los síntomas de la intoxicación alimentaria se caracterizan por dolor abdominal y diarrea intensos que se producen dentro de las 8-22 h posteriores a la ingesta de alimentos contaminados con esta bacteria. Los síntomas suelen atenuarse dentro de las 24 h. La enterotoxina producida por *C. perfringens* es una pequeña proteína de 35 kDa cuyo extremo carboxiterminal se une específicamente a las moléculas de claudina de la zónula ocluyente. Su extremo aminoterminal forma poros dentro de la región apical de la membrana plasmática. El enlace con las claudinas impide su incorporación en las hebras de la zónula ocluyente y lleva a la disfunción y rotura de la unión. La deshidratación que tiene lugar en este tipo de intoxicación alimentaria es resultado del movimiento masivo de los líquidos hacia la luz intestinal mediante la vía paracelular.

La bacteria *Helicobacter pylori* reside en el estómago y se fija en las regiones extracelulares de las proteínas de la zónula ocluyente. Durante este proceso, la proteína CagA de 128 kDa, expuesta a la superficie y producida por la bacteria, se traslada del microorganismo hacia el citoplasma, donde sus dianas son las proteínas ZO-1 y JAM. En consecuencia, la barrera de la zónula ocluyente se altera y su capacidad para la señalización mediada por tirosina-cinasas disminuye, lo que genera reorganizaciones del citoesqueleto. La bacteria *H. pylori* lesiona la barrera protectora de la mucosa del estómago que puede derivar en el desarrollo de úlceras y carcinomas gástricos.

Virus

El grupo específico de virus de ARN responsables de la enteritis (inflamación intestinal) infantil utiliza la vía de señalización intracelular de JAM. La adhesión y la endocitosis del reovirus se inician por interacción de su proteína vírica de adhesión con una molécula de JAM. Esta interacción activa la proteína de factor nuclear κB (NF-κB, *nuclear factor-κB protein*), que migra al núcleo y desencadena una cascada de fenómenos celulares que producen la apoptosis. Esto es un indicio de que las JAM se utilizan como moléculas de transducción de señales para transmitir impulsos desde el ambiente exterior hacia el núcleo de la célula.

Las proteínas asociadas con la zónula ocluyente que contienen la secuencia expresada PDZ son dianas del adenovirus y el papilomavirus oncogénicos. Las oncoproteínas producidas por estos virus se unen, mediante las regiones de unión a PDZ, a la ZO-2 y a la proteína 1 con PDZ múltiples (MUPP-1). El efecto oncogénico de estas interacciones es atribuible, en parte, al secuestro y la degradación de la zónula ocluyente y de las proteínas supresoras tumorales asociadas con los virus.

Parásitos

Los ácaros del polvo doméstico, *Dermatophagoides pteronyssinus*, también destruyen las uniones de la zónula ocluyente. Pertenecen a la familia de los arácnidos, que incluye arañas, escorpiones y garrapatas. Cuando las partículas de heces se inhalan con las partículas de polvo, las peptidasas de serina y cisteína presentes en las partículas de heces cortan las proteínas ocludina y ZO-1, lo que lleva a la rotura de las uniones de la zónula ocluyente en el epitelio respiratorio. La pérdida de la barrera de protección epitelial en los pulmones los expone a los alérgenos inhalados e inicia una respuesta inmunitaria que puede derivar en ataques de asma graves.

Este virus utiliza la vía paracelular, y al unirse a la nectina se crea una abertura en la región lateral de la célula epitelial para una rápida propagación en el epitelio de las vías respiratorias.

Las características de microscopía electrónica de la zónula adherente incluyen un espacio intercelular claro y placas borrosas a lo largo del lado citoplasmático de las membranas plasmáticas.

En la observación mediante el uso del MET, la zónula adherente se caracteriza por un espacio uniforme de 15-20 nm entre las membranas celulares contiguas (fig. 5-20b). El espacio intercelular es de baja densidad de electrones y parece casi transparente; sin embargo, está evidentemente ocupado por componentes extracelulares de moléculas de cadherina E adyacentes e iones Ca^{2+}. Dentro de los confines de la zónula adherente, a lo largo del lado citoplasmático de la membrana de cada célula, se encuentra un material moderadamente denso en electrones denominado ***placa filamentosa***. Este material corresponde a la ubicación del componente citoplasmático del complejo **cadherina E-catenina** y sus proteínas asociadas (actinina α, cateninas, vinculina y afadina) en las que se fijan los filamentos de actina. También existen pruebas que señalan que la placa filamentosa es la sustancia que se tiñe en la microscopía óptica, es decir, la barra terminal. Asociado con el material con densidad electrónica, se encuentra un conjunto de **filamentos de actina** de 6 nm que se extiende a través del citoplasma apical de la célula epitelial, el llamado *velo terminal*.

La fascia adherente es una unión de tipo laminar que estabiliza los tejidos no epiteliales.

Las uniones físicas que se presentan entre las células en tejidos distintos de los epitelios no suelen ser prominentes, pero existe al menos una excepción notable. Las **células del músculo cardíaco** están dispuestas de extremo a extremo, formando unidades contráctiles similares a hilos. Las células están unidas entre sí por una combinación de desmosomas, o máculas adherentes, y **placas de adhesión anchas** que se parecen morfológicamente a las zónulas adherentes de las células epiteliales. Debido a que la unión no tiene forma de anillo, sino que tiene una cara ancha, se llama la ***fascia adherente*** (fig. 5-21). A nivel molecular, la estructura de la fascia adherente es

FIGURA 5-21. Fascia adherente. Microfotografía electrónica en la que se muestra la aposición extremo con extremo de dos células del músculo cardíaco. El espacio intercelular se ve como un *área clara y ondulada*. Del lado del citoplasma de la membrana plasmática de cada célula se observa un material denso, similar al que se percibe en la zónula adherente, que contiene filamentos de actina. Debido a que el sitio de adhesión, en este caso, comprende una porción del extremo de las dos células, se denomina *fascia adherente*. 38000×.

similar a la de la zónula adherente; también contiene la proteína **ZO-1 de la zónula ocluyente** que se encuentra en las uniones estrechas de las células epiteliales.

La mácula adherente (desmosoma) favorece una unión puntual localizada entre las células epiteliales.

La **mácula adherente** [*l., macula, mancha*] constituye una unión adherente célula-célula importante que brinda una adherencia particularmente fuerte, como se observa en estudios de microdisección. La mácula adherente fue descrita originalmente en las células epidérmicas y se denominó ***desmosoma*** (*gr. desmós, unión + soma, cuerpo*). Estas uniones están ubicadas en la región lateral de la célula, a la manera de múltiples puntos de soldadura (*véase* fig. 5-14a), y permiten el contacto célula-célula directo porque proporcionan sitios de adherencia para los filamentos intermedios. Cada vez existen más indicios que señalan que la mácula adherente, además de su función estructural, participa en la morfogenia y la diferenciación.

En el epitelio simple formado por células cúbicas o cilíndricas, la mácula adherente se encuentra en conjunto con las uniones ocluyentes (zónula ocluyente) y adherentes (zónula adherente). Debido a que la mácula adherente ocupa sitios pequeños localizados en la superficie celular lateral, no es una estructura continua alrededor de la célula como la zónula adherente. Por lo tanto, un corte en sentido perpendicular a la superficie de una célula que pasa a través de toda la superficie lateral no suele incluir ninguna mácula adherente. No obstante, el corte siempre incluirá la zónula adherente.

En la región de la mácula adherente, las desmogleínas y las desmocolinas unen las membranas plasmáticas de las células contiguas.

La microscopía electrónica permite observar que la mácula adherente posee una estructura compleja. Del lado citoplasmático de la membrana de cada célula contigua, se encuentra una estructura con forma de disco compuesta por un material muy denso denominada ***placa de adhesión del desmosoma***. Esta estructura mide alrededor de 400 × 250 × 10 nm y a ella se unen **filamentos intermedios** (fig. 5-22a). Los filamentos parecen tener asas que se introducen a través de las placas de adhesión y vuelven a salir al citoplasma. Se piensa que en la disipación participan fuerzas físicas por toda la célula desde el sitio de adhesión. A escala molecular, cada placa de adhesión está compuesta por varias proteínas constitutivas, principalmente **desmoplaquinas** y **placoglobinas**, que son capaces de fijar filamentos intermedios (fig. 5-22b).

El **espacio intercelular** de la mácula adherente es notablemente más ancho (hasta 30 nm) que el de la zónula adherente y está ocupado por una banda media densa, llamada ***línea intermedia***. Esta línea intermedia corresponde a porciones extracelulares de las glucoproteínas transmembrana, las **desmogleínas** y las **desmocolinas**, que son miembros de la familia de las cadherinas, moléculas de adhesión celular dependientes de Ca^{2+}. En presencia de Ca^{2+}, las porciones extracelulares de desmogleínas y desmocolinas enlazan moléculas idénticas adyacentes pertenecientes a las células vecinas (unión homotípica). Los estudios de cristalografía de rayos X indican que el dominio de fijación extracelular de las proteínas de una célula interactúa con dos dominios cadherínicos adyacentes en una orientación antiparalela, con lo que se forma una **cremallera de cadherina** continua en la región del desmosoma (*véase* fig. 5-22b). Las regiones citoplasmáticas de las desmogleínas y las desmocolinas son componentes integrales de la placa de adhesión desmosómica. Interactúan con las **placoglobinas** y con las **desmoplaquinas** que intervienen en el armado del desmosoma y en la fijación de los **filamentos intermedios**.

Las células de diferentes epitelios requieren diferentes tipos de adhesiones.

En los epitelios que funcionan como barreras fisiológicas, el complejo de unión es particularmente significativo porque lleva a la creación de una barrera de larga duración, lo que permite que las células formen compartimentos y restrinjan el paso libre de sustancias a través del epitelio. Si bien es la zónula ocluyente del complejo de unión la que afecta principalmente esta función, las propiedades adhesivas de las zónulas y las máculas adherentes son las que evitan la disrupción física de esa barrera. En otros epitelios se necesitan adhesiones que sean sustancialmente más fuertes entre las células en los distintos planos. En las células del epitelio estratificado de la epidermis, por ejemplo, numerosas máculas adherentes mantienen la adhesión entre las células adyacentes. En el músculo cardíaco, donde hay una necesidad similar de uniones celulares con potentes fuerzas adhesivas, la combinación de mácula adherente y fascia adherente cumple esta función.

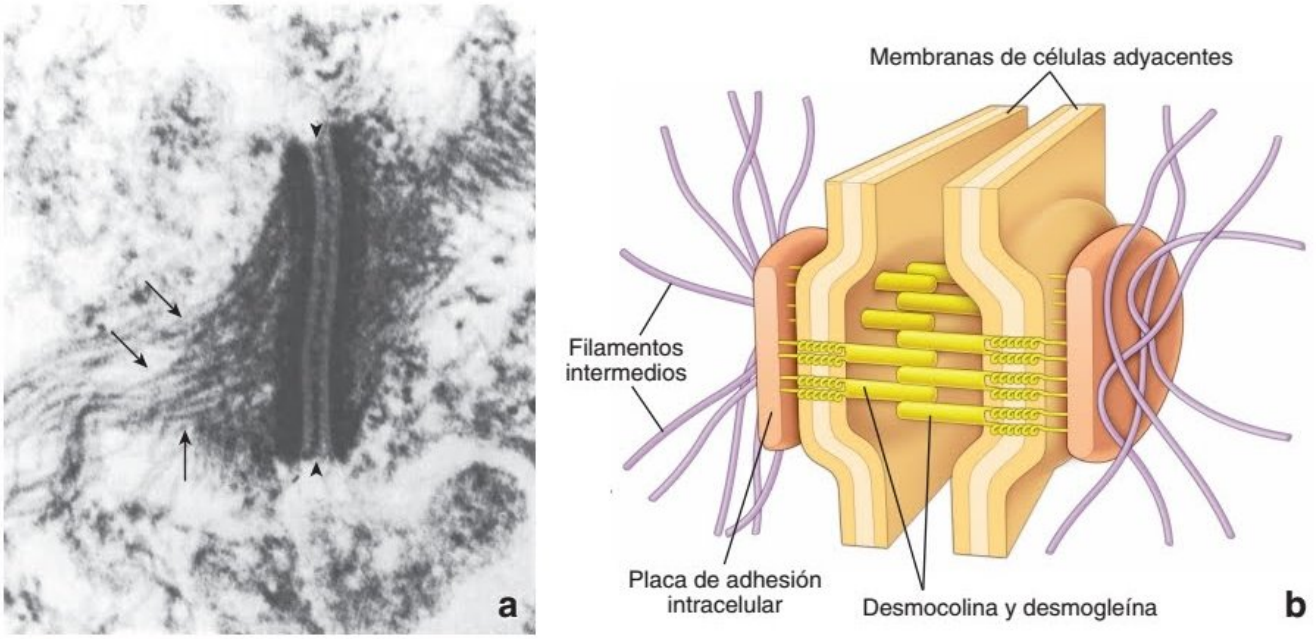

FIGURA 5-22. Estructura molecular de la mácula adherente (desmosoma). a. Microfotografía electrónica de una mácula adherente en la que se muestran los filamentos intermedios (*flechas*) que se unen a la placa de adhesión intracelular densa ubicada en el lado citoplasmático de la membrana plasmática. El espacio intercelular también está ocupado por un material electrodenso (*puntas de flecha*) que contiene desmocolinas y desmogleínas. El espacio intercelular por arriba y debajo de la mácula adherente no está bien definido debido a la extracción de la membrana plasmática para mostrar componentes de esta estructura. 40 000× (cortesía del Dr. Ernst Kallenbach). **b.** Diagrama en el que se muestra la estructura de la mácula adherente. Obsérvese la placa de adhesión intracelular con filamentos intermedios adheridos. Las porciones extracelulares de las desmocolinas y desmogleínas de las células opuestas interactúan entre sí en la zona focalizada del desmosoma que forma la "cremallera" de cadherina.

Uniones comunicantes

Las **uniones comunicantes**, también llamadas ***uniones de hendidura*** o ***nexos***, son las únicas estructuras celulares que permiten el paso directo de las moléculas de señalización de una célula a otra. Existen en una amplia variedad de tejidos, como el epitelio, el músculo liso y cardíaco y los nervios. Las uniones de hendidura son importantes en los tejidos en los que la actividad de las células contiguas debe estar coordinada, como en los epitelios implicados en el transporte de líquidos y electrólitos, en el músculo liso vascular y del intestino y en el músculo cardíaco. La unión de hendidura consiste en un **cúmulo** de conductos transmembrana o **poros** en un conjunto muy compacto; permite que las células intercambien iones, moléculas reguladoras y pequeños metabolitos a través de los poros. La cantidad de poros en una unión de hendidura puede variar ampliamente, como también puede variar la cantidad de uniones de hendidura entre células contiguas.

Se utiliza una variedad de métodos para estudiar la estructura y la función de las uniones de hendidura.

Se han implementado varios procedimientos para estudiar las uniones de hendidura, como la inyección de colorantes y compuestos fluorescentes o radiomarcados y la medición del **flujo de corriente eléctrica** entre las células. En los estudios con colorantes, se inyecta un colorante fluorescente en una célula mediante el empleo de una micropipeta. Poco después se puede ver el colorante en las células inmediatamente adyacentes. Los estudios de conductancia eléctrica permiten comprobar que las células contiguas que poseen uniones de hendidura exhiben una baja resistencia eléctrica entre ellas y que el flujo eléctrico es alto; por lo tanto, las uniones de hendidura se denominan también ***uniones de baja resistencia***.

Las técnicas actuales de biología molecular permiten aislar clonas de ADN complementario (ADNc) que codifican una familia de proteínas de uniones de hendidura (conexinas) y las expresan en células de cultivo. Las conexinas expresadas en células transfectadas producen uniones de hendidura, que pueden aislarse y estudiarse por métodos moleculares y bioquímicos, y también por técnicas mejoradas de generación de imágenes como la cristalografía electrónica y la microscopía de fuerza atómica.

Las uniones de hendidura están formadas por 12 subunidades de proteínas de la familia de las conexinas.

Cuando se examina con el MET, la **unión de hendidura** aparece como un área de contacto entre las membranas plasmáticas de células contiguas (fig. 5-23a). Para examinar la estructura de las uniones de hendidura, se han utilizado técnicas de generación de imágenes de alta resolución, como la microscopía crioelectrónica. Estos estudios permiten observar grupos de **conductos** muy juntos, cada uno formado por **dos hemiconductos** denominados ***conexones***, que están incluidos en las membranas contiguas. Estos conductos están formados por pares de conexones que hacen de puente en el espacio extracelular entre las células adyacentes. El conexón en una membrana celular está alineado con precisión para acoplarse con el conexón coincidente de la membrana de la célula contigua, y así, tal como el nombre lo indica, permitir la comunicación entre las células.

Cada conexón contiene seis subunidades simétricas de una proteína integral de la membrana denominada ***conexina*** (**Cx**), emparejada con una estructura similar de la membrana adyacente. Por lo tanto, el canal entero está constituido por 12 subunidades que están ubicadas en círculo y rodean un canal transmembrana cilíndrico de 10 nm de longitud con un diámetro de 2.8 nm (fig. 5-23b).

Se han identificado aproximadamente 21 miembros de la familia de las conexinas. Todos ellos atraviesan la doble capa de lípidos cuatro veces (tienen cuatro regiones transmembrana). La mayoría de los conexones se aparean con conexones idénticos (interacción homotípica) en la membrana plasmática adyacente. Estos conductos permiten que las moléculas pasen en ambas direcciones de manera uniforme; sin embargo, los conductos heterotípicos pueden tener una función asimétrica y permitir el paso de ciertas moléculas más rápido en una dirección que en la otra.

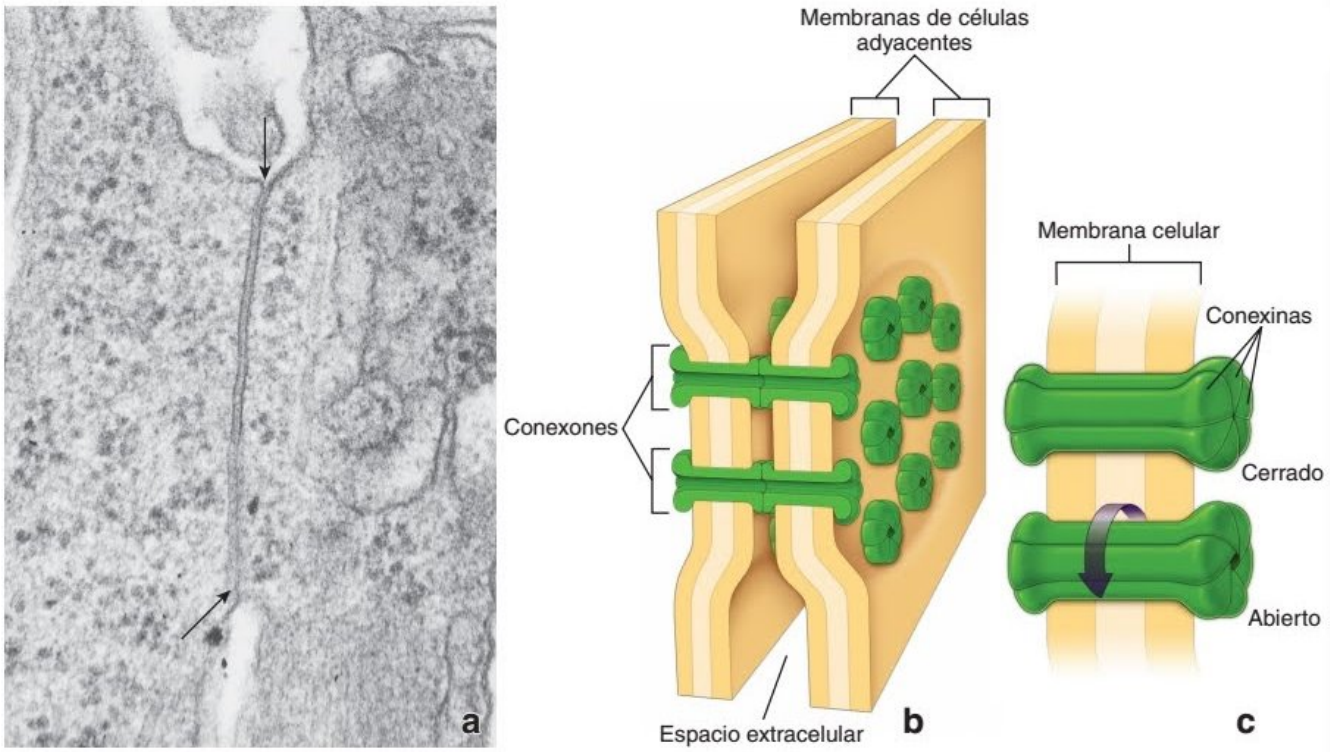

FIGURA 5-23. Estructura de una unión de hendidura. a. Microfotografía electrónica en la que se muestran las membranas plasmáticas de dos células adyacentes que forman una unión de hendidura. Las unidades de membranas (*flechas*) se acercan entre sí, por lo que reducen el espacio intercelular a un diámetro de 2 nm. 76 000×. **b.** Ilustración de una unión de hendidura en la que se observan las membranas de las células adyacentes y los componentes estructurales de la membrana que forma conductos entre ambas células. Cada canal está formado por una disposición circular de seis subunidades, proteínas transmembrana con forma de clava que abarcan la membrana plasmática de cada célula. Estos complejos, denominados *conexones*, tienen una apertura central de aproximadamente 2 nm de diámetro. Los conductos formados por la coincidencia de los pares de conexones complementarios adyacentes permiten el flujo de pequeñas moléculas a través del canal, pero no hacia el espacio intercelular. En cambio, las sustancias del espacio intercelular pueden impregnar el área de la unión de hendidura fluyendo alrededor de los complejos de conexones, pero no pueden entrar en los conductos. **c.** El diámetro del canal en un determinado conexón está regulado por cambios reversibles en la conformación de las conexinas individuales.

La microscopía de fuerza atómica ha permitido comprobar que los cambios en la conformación de las conexinas llevan a la apertura o cierre de los conductos de la unión de hendidura.

Estudios de microscopía electrónica anteriores realizados sobre uniones de hendidura aisladas indicaban que los conductos de las uniones de hendidura se abrían y se cerraban por la torsión de las subunidades de conexina (fig. 5-23c). Sin embargo, algunos estudios de microscopía de fuerza atómica recientes (fig. 5-24) proporcionan una visión dinámica de los cambios de conformación que tienen lugar en los conexones. Los conductos en las uniones de hendidura pueden cambiar rápidamente de abiertos a cerrados y viceversa mediante cambios reversibles en la conformación de las co-

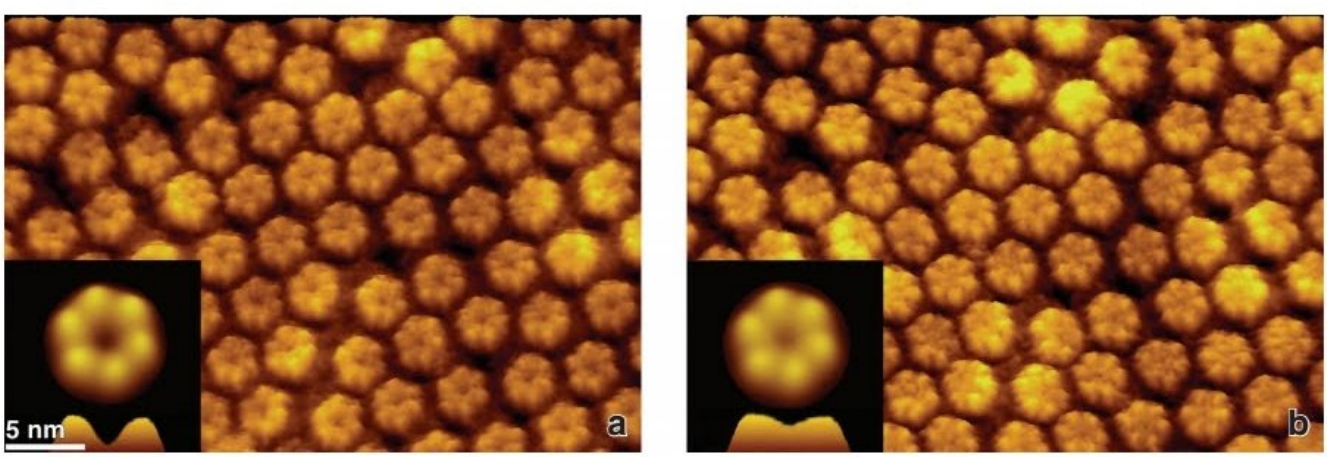

FIGURA 5-24. Imagen de microscopio de fuerza atómica (MFA) de una unión de hendidura. En estas imágenes se observa la superficie extracelular de una muestra de membrana plasmática de una línea de células HeLa. En el genoma de las células HeLa se incorporaron varias copias del gen que codifica la conexina 26 para lograr una expresión excesiva de este gen. Estas proteínas se autoensamblan formando uniones de hendidura funcionales; esto se observó con el MFA en dos soluciones reguladoras (*buffer*) diferentes. **a.** Unión de hendidura con conexones individuales en una solución reguladora sin calcio. 500 000×. En el *recuadro* se muestra un solo conexón con mayor aumento. Obsérvense las siluetas claras de las moléculas individuales de conexina armadas en el conexón. También se ve el perfil del canal abierto. 2 000 000×. **b**. La misma preparación de conexones en una solución reguladora con Ca^{2+}. 500 000×. **Recuadro**: nótese que el cambio de la conformación de las moléculas de conexina ha causado el cierre del canal y ha reducido la altura del conexón. 2 000 000× (cortesía de la Dra. Gina E. Sosinsky).

TABLA 5-5 Resumen de las características de las uniones

	Clasificación		Principales proteínas de enlace	Ligandos extracelulares	Componentes del citoesqueleto	Proteínas de adhesión intracelular asociadas	Funciones
Unión ocluyente (célula-célula)	**Zónula ocluyente (unión hermética o estrecha)**		Ocludinas, claudinas, JAM, tricelulina (uniones tricelulares)	Ocludinas, claudinas, JAM, tricelulina en la célula adyacente	Filamentos de actina	ZO-1, ZO-2, ZO-3, angulinas, AF-6, cingulina simplectina, ASIP/ Povr 3, Rab 36, 13, 8, Sec 4, 6, 8	Sella el espacio entre las células adyacentes, controla el paso de moléculas entre ellas (permeabilidad), define la región apical de la membrana plasmática, participa en la señalización celular
Uniones adherentes (célula-célula)	**Zónula adherente**	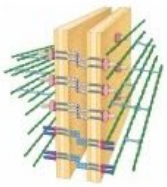	Complejo cadherina E-catenina	Complejo cadherina E-catenina en la célula adyacente	Filamentos de actina	Actinina α, vinculina, cateninas, afadina	Acopla el citoesqueleto de actina a la membrana plasmática en regiones de adhesión célula-célula
	Mácula adherente (desmosoma)	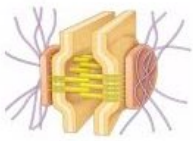	Cadherinas (p. ej., desmogleínas, desmocolinas)	Desmogleínas, desmocolinas en la célula adyacente	Filamentos intermedios	Desmoplaquinas, placoglobinas	Acopla los filamentos intermedios a la membrana plasmática en regiones de adhesión célula-célula
Uniones adherentes (célula-matriz extracelular)	**Adhesión focal**	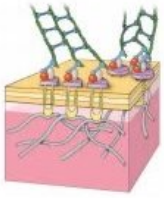	Integrinas	Proteínas de la matriz extracelular (p. ej., fibronectina)	Filamentos de actina	Vinculina, talina, actinina α, paxilina	Fija el citoesqueleto de actina a la matriz extracelular, detecta y transduce señales del exterior de la célula
	Hemidesmosoma	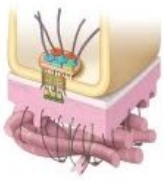	Integrinas (integrina $\alpha_6\beta_4$), colágeno VII	Proteína de la matriz extracelular (p. ej., laminina 332, colágeno IV)	Filamentos intermedios (posibles microtúbulos y filamentos de actina mediante la interacción de plectina)	Proteínas similares a la desmoplaquina, BP 230, plectina, erbina	Fija los filamentos intermedios a la matriz extracelular
Unión de hendidura (célula-célula)	**Unión de hendidura (nexo)**		Conexina	Conexina en la célula adyacente	Ninguno	Desconocidas	Crea un conducto entre dos células adyacentes para el paso de pequeños iones y micromoléculas de información

AF, factor antisecretor; *ASIP*, proteína de señalización agouti; *BP*, penfigoide ampolloso; *JAM*, molécula adhesiva de la unión; *ZO*, zónula ocluyente.

nexinas individuales. El cambio de conformación de las moléculas de conexina, que causa el cierre de los conductos de la unión de hendidura en la superficie extracelular, parece ser inducido por iones Ca^{2+}. Sin embargo, también se han identificado otros mecanismos de compuerta que no dependen del calcio y que son responsables del cierre y apertura de las regiones citoplasmáticas de los conductos de las uniones de hendidura.

Las mutaciones en los genes de las conexinas son factores patógenos importantes en varias enfermedades. Por ejemplo, una mutación en el gen que codifica la **conexina 26** (***Cx26***) se asocia con la **hipoacusia congénita**. Las uniones de hendidura formadas por *Cx26* se encuentran en el oído interno y son responsables de recircular el K^+ en el epitelio sensorial de la cóclea. Se han identificado otras mutaciones que afectan los genes ***Cx46*** y ***Cx50*** en pacientes con **cataratas** hereditarias. Ambas proteínas se localizan dentro del cristalino del ojo y forman uniones de hendidura extensas entre las células epiteliales y las fibras del cristalino. Estas uniones tienen un papel fundamental en la entrega de sustancias nutritivas al medio avascular del cristalino y la eliminación de metabolitos desde este.

La tabla 5-5 presenta un resumen de las características de todas las uniones que se describen en este capítulo.

FIGURA 5-25. Interdigitaciones laterales. En esta microfotografía electrónica se muestran invaginaciones o interdigitaciones en la superficie lateral de dos células intestinales absortivas adyacentes. 25 000×.

Especializaciones morfológicas de la región lateral de las células

Los pliegues de la región lateral de la célula (plicas) crean evaginaciones citoplasmáticas interdigitadas de las células contiguas.

Las **regiones laterales** de ciertas células epiteliales muestran un límite tortuoso como resultado de **repliegues** o **plicas** a lo largo del borde de cada célula con la célula contigua (fig. 5-25). Estos repliegues aumentan la superficie lateral de la célula y son particularmente prominentes en los epitelios que participan en el transporte de líquidos y electrólitos, como el epitelio intestinal y de la vesícula biliar. En el transporte activo de líquidos, la ATPasa de Na^+/K^+, que se encuentra en la membrana plasmática lateral, bombea los iones de sodio fuera del citoplasma a través de esta membrana lateral. Después, los aniones se difunden a través de la membrana hacia el interior para mantener la neutralidad eléctrica; el agua se difunde desde el citoplasma hacia el espacio intercelular llevada por el gradiente osmótico producido por la diferencia en la concentración de sales. El **espacio intercelular** se dilata por la acumulación de líquidos que se mueven a través del epitelio, pero se puede dilatar solo hasta cierto límite debido a las uniones existentes en las regiones apical y basal de la célula. La presión hidrostática aumenta de manera gradual en el espacio intercelular e impulsa un líquido esencialmente isotónico desde este espacio hacia el tejido conjuntivo subyacente. La unión ocluyente en el extremo apical del espacio intercelular impide que los líquidos se muevan en la dirección opuesta. A medida que la acción de la bomba de sodio vacía el citoplasma de sal y agua, este se reabastece por difusión a través de la membrana plasmática apical. El área de superficie de la membrana plasmática apical se ve enormemente incrementada por la presencia de microvellosidades, lo que permite el movimiento continuo de líquidos desde la luz (p. ej. intestino o vesícula biliar) hasta el tejido conjuntivo, siempre que la ATPasa de Na^+/K^+ se encuentre activa.

■ REGIÓN BASAL Y SUS ESPECIALIZACIONES EN LA ADHESIÓN CÉLULA-MATRIZ EXTRACELULAR

La región basal de células epiteliales tiene las siguientes características:

- La **membrana basal** es una estructura especializada ubicada cerca de la región basal de las células epiteliales y el estroma del tejido conjuntivo subyacente.
- Las **uniones célula-matriz extracelular** fijan la célula a la matriz extracelular; se trata de adhesiones focales y hemidesmosomas.
- Los **repliegues de la membrana celular** de la región basal aumentan la superficie celular y facilitan las interacciones morfológicas entre las células adyacentes y las proteínas de la matriz extracelular.

Estructura y función de la membrana basal

El término ***membrana basal*** se asignó originalmente a una capa amorfa, densa, de grosor variable localizada en las superficies basales del epitelio. Si bien con tinción de hematoxilina-eosina (H&E) se puede observar una estructura prominente denominada *membrana basal* en unas pocas ubicaciones, como la tráquea (fig. 5-26) y, a veces, en la vejiga urinaria y los uréteres, esta requiere tinciones especiales para verse con el MO. Esto se debe, en parte, a su delgadez y al efecto de la eosina, que la torna indistinguible del tejido conjuntivo inmediatamente adyacente. En la tráquea, la estructura que suele describirse como membrana basal incluye no solo la verdadera membrana basal, sino también un estrato adicional de fibras colágenas poco espaciadas y bien alineadas que pertenecen al tejido conjuntivo.

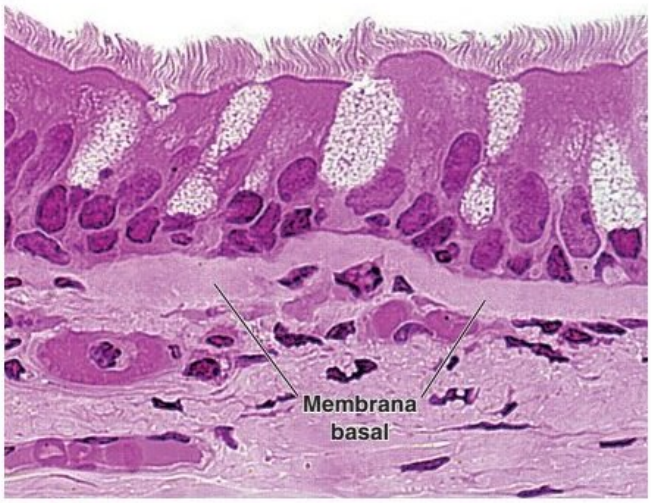

FIGURA 5-26. Membrana basal. Microfotografía de un corte de epitelio cilíndrico seudoestratificado ciliado de la tráquea teñido con H&E. La membrana basal aparece como una capa homogénea y gruesa inmediatamente debajo del epitelio. Es en realidad una parte del tejido conjuntivo y está compuesta en gran medida por fibrillas colágenas muy compactas. 450×.

En contraste con la tinción de H&E (fig. 5-27a), la **técnica de ácido peryódico de Schiff** (**PAS, *periodic acid-Schiff***) (fig. 5-27b) produce una **reacción positiva** a la altura de la membrana basal. Así, esta aparece como una delgada capa de color rojo púrpura bien definida entre el epitelio y el tejido conjuntivo. El colorante reacciona con las porciones de sacáridos de los proteoglucanos y se acumula en cantidad y densidad suficientes como para tornar visible la membrana basal en la MO. Las técnicas que comprenden la reducción de sales de plata por los sacáridos oscurecen la membrana basal y también se utilizan para mostrar esta estructura. Si bien la **membrana basal** suele asociarse exclusivamente con los epitelios, se puede comprobar que existen sitios similares **PAS positivos** y **argentófilos** alrededor de las células de sostén del sistema nervioso periférico, los adipocitos y las células musculares (fig. 5-28); esto contribuye a delinearlas mejor para que no se confundan con el tejido conjuntivo circundante en los cortes histológicos. Las células del tejido conjuntivo que no son adipocitos no exhiben positividad ante la técnica de PAS ni son argentófilas. Asimismo, el hecho de que la mayoría de las células conjuntivas no estén rodeadas de material de membrana basal concuerda con su falta de adhesión a las fibras del tejido conjuntivo. En efecto, para funcionar, tienen que migrar dentro del tejido en respuesta a los estímulos adecuados.

La lámina basal es el sitio de adhesión estructural para las células epiteliales suprayacentes y el tejido conjuntivo subyacente.

Las descripciones anteriores de la lámina basal correspondían a la investigación de muestras preparadas mediante técnicas de rutina para la microscopía electrónica. El examen del sitio de las **membranas basales epiteliales** con el ME permite comprobar la existencia de una capa bien definida de material de matriz electrodenso, de 40-60 nm de espesor, entre el epitelio y el tejido conjuntivo subyacente (fig. 5-29) llamada ***lámina basal*** o, a veces, ***lámina densa***. Vista con alta resolución, esta capa exhibe una red de filamentos finos de 3-4 nm, compuestos por **lamininas**, una **molécula de colágeno tipo IV** y diversos **proteoglucanos** y **glucoproteínas** asociados. Entre la lámina basal y la célula hay un espacio relativamente claro o electrolúcido denominado ***lámina lúcida*** (también de alrededor de

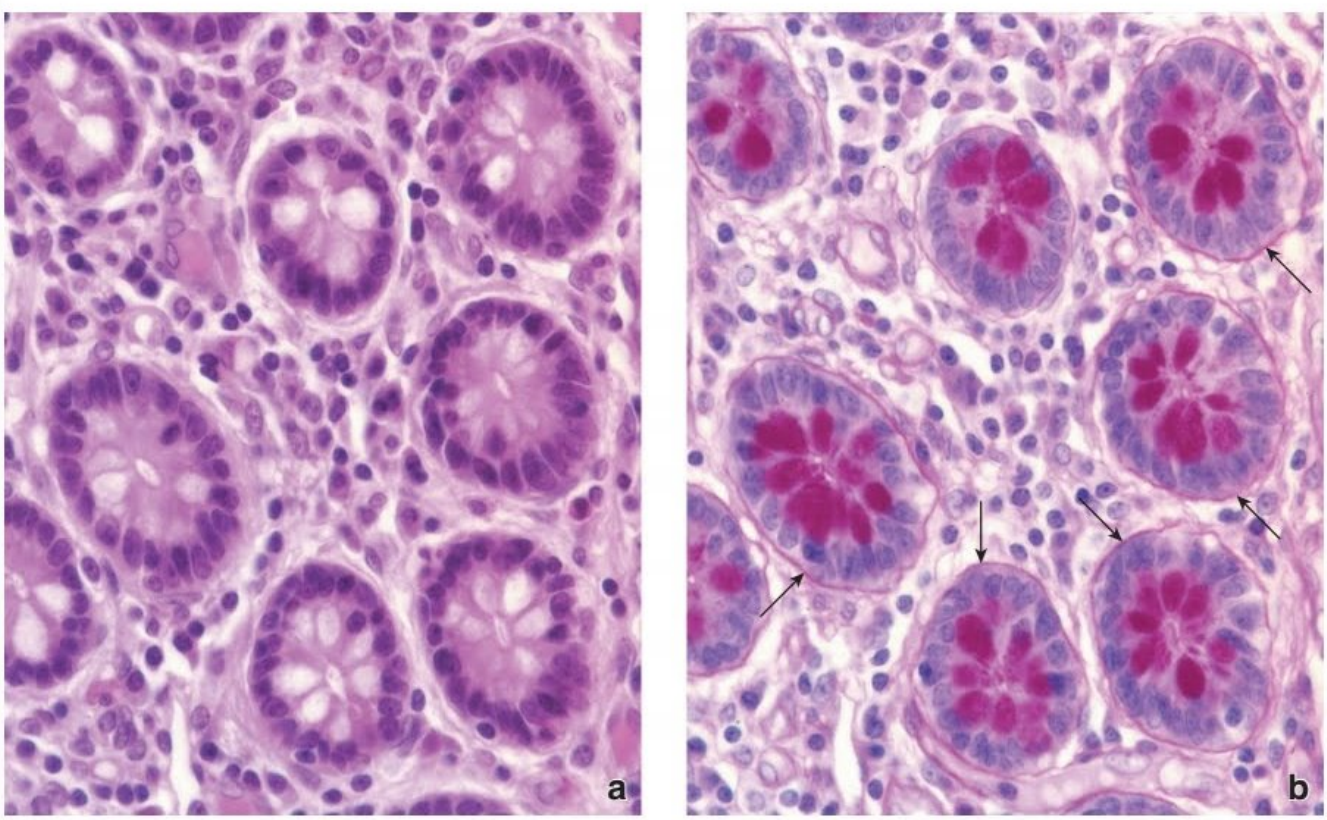

FIGURA 5-27. Microfotografía en la que se observan cortes seriados de las glándulas intestinales del colon. Las glándulas en esta muestra han sido seccionadas en sentido transversal y aparecen como estructuras redondeadas. **a.** Este corte se tiñó con H&E. Obsérvese que no se han teñido la membrana basal ni la mucina de las células caliciformes. 550×. **b**. Este corte se tiñó con la técnica de PAS. La membrana basal se ve como una delgada línea color rojo púrpura (*flechas*) entre la base de las células epiteliales de las glándulas y el tejido conjuntivo contiguo. La mucina de las células caliciformes también es PAS positiva. 550×.

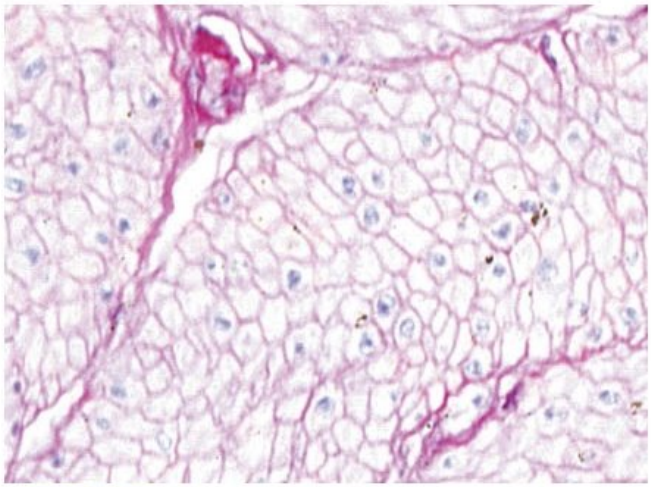

FIGURA 5-28. Lámina externa del músculo liso. En esta microfotografía se observa una muestra teñida mediante el método de PAS y sometida a una coloración de contraste con hematoxilina (núcleos pálidos). Las células musculares se observan en un corte transversal y tienen perfiles poligonales debido a la presencia de material de la membrana basal PAS positivo alrededor de cada célula. El citoplasma no está teñido. Al atravesar el plano del corte por cada una de las células del músculo liso, puede o no pasar por la porción de la célula que incluye el núcleo. Por lo tanto, los núcleos pueden verse solo en algunos perfiles poligonales. 850×.

40 nm de espesor). Este espacio definido por la lámina lúcida contiene porciones extracelulares de las CAM, en su mayoría **receptores** de **fibronectina** y de **laminina**. Estos receptores son miembros de la familia de las proteínas transmembrana denominadas *integrinas*.

Con el desarrollo de nuevas técnicas de preparación para la ME, la lámina lúcida parece ser un artificio de fijación; en el estado vivo, la lámina basal está compuesta por una capa simple de lámina densa.

Si la muestra de tejido para la ME se fija utilizando métodos de congelación a baja temperatura y alta presión (HPF, *high pressure freezing*), sin fijadores químicos, retiene mucho más tejido que los ejemplares fijados de rutina con glutaraldehído. El examen con el ME de estas muestras permite comprobar que la lámina basal está compuesta solo por la lámina densa. No se observa lámina lúcida. Esta última puede, entonces, ser un artificio de fijación química que aparece a medida que las células epiteliales se retraen y se alejan de una concentración elevada de macromoléculas depositadas cerca de la región basal de las células epiteliales. Es probable que la causa sea la rápida deshidratación que ocurre durante la preparación del tejido para la microscopía electrónica. Otras estructuras visibles con el microscopio electrónico tradicional tampoco aparecen cuando los tejidos son preparados con el método HPF (fig. 5-30).

La lámina basal en células no epiteliales recibe el nombre de *lámina externa*.

Las **células musculares**, los **adipocitos** y las **células de sostén de los nervios periféricos** poseen un material extracelular electrodenso que se parece a la lámina basal del epitelio. Este material también es PAS positivo, como se describió antes (*véase* fig. 5-28). Si bien en la MO el término ***membrana basal*** no suele aplicarse al material extracelular teñible de estas células no epiteliales, en la ME es habitual el uso de los términos ***lámina basal*** o ***lámina externa***.

La lámina basal contiene moléculas que se unen para formar una estructura laminar.

Los análisis de láminas basales derivadas de los epitelios en muchos sitios (glomérulo renal, pulmón, córnea, cristalino del ojo) indican que están compuestos por 50 proteínas que pueden clasificarse en cuatro grupos: colágenos, lamininas, glucoproteínas y proteoglucanos. Las células epiteliales y otros tipos celulares que poseen una lámina externa sintetizan y secretan estas proteínas.

- **Colágenos.** Hay al menos tres tipos de colágenos presentes en la lámina basal, que constituyen solo una parte de los 28 tipos que hay aproximadamente en el cuerpo humano. El principal componente, que comprende el 50% de todas las proteínas de la lámina basal, es el colágeno tipo IV. En la siguiente sección se describen las características y funciones del colágeno tipo IV

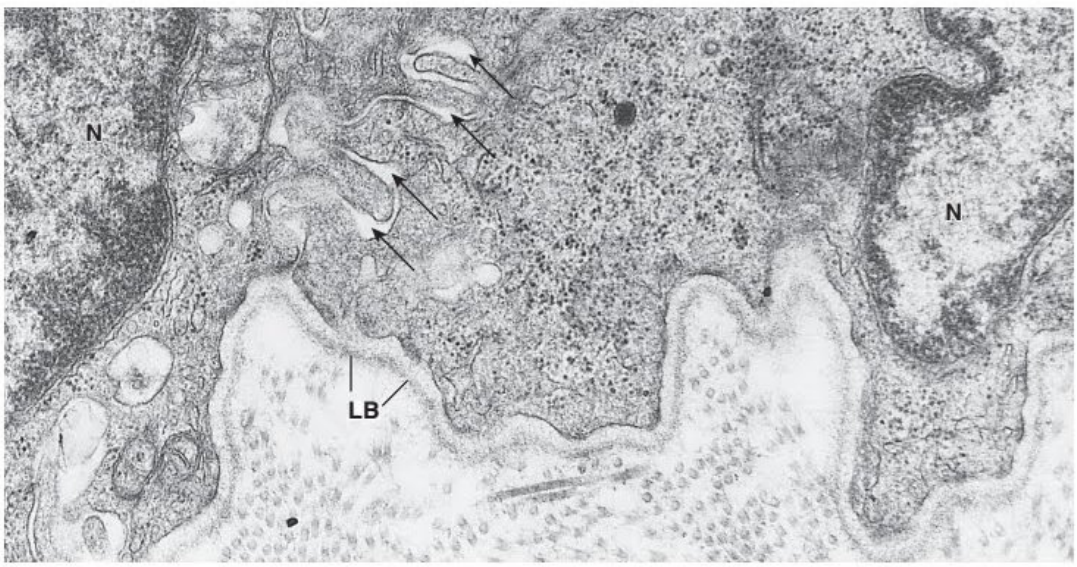

FIGURA 5-29. Microfotografía electrónica de dos células epiteliales adyacentes con su lámina basal. En la microfotografía se muestra solo la porción basal de las dos células y parte de sus núcleos (*N*). El espacio intercelular está parcialmente oscurecido por las interdigitaciones laterales entre ambas células (*flechas*). La lámina basal (*LB*) aparece como una capa delgada que sigue el contorno de la región basal de la célula superior. Por debajo de la lámina basal hay numerosas fibrillas de colágeno (reticulares) que se han seccionado en corte transversal. 30 000×.

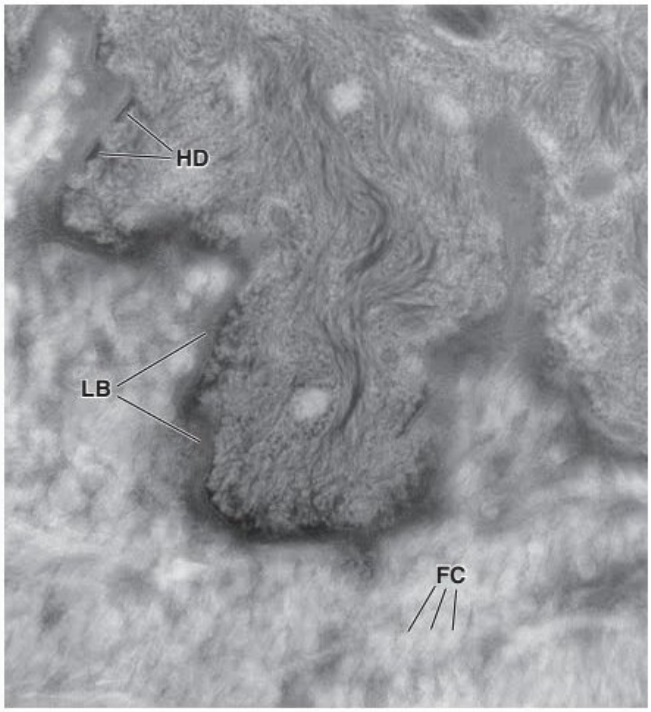

FIGURA 5-30. Microfotografía electrónica de células epiteliales preservadas por congelación a baja temperatura y alta presión. En esta microfotografía electrónica se observa la región basal de una célula epitelial obtenida de piel humana. La muestra fue preparada mediante congelación a baja temperatura y alta presión, método que conserva más componentes tisulares que la fijación química. Nótese que no se observa una lámina densa o lámina lúcida separada en la preparación. La lámina lúcida es un artificio que probablemente aparece a medida que la célula epitelial se aleja de una alta concentración de macromoléculas justo por debajo de la célula epitelial. Esta región de alta concentración de macromoléculas precipita en el artificio que se conoce como *lámina densa*. *FC*, fibrillas colágenas; *HD*, hemidesmosoma; *LB*, lámina basal. 55 000× (cortesía de Douglas R. Keene).

como formador de la estructura de la lámina basal. La presencia de diferentes isoformas de colágeno tipo IV proporciona especificidad a la lámina basal asociada con diferentes tejidos. También se encuentran en la lámina basal dos tipos de colágenos no fibrilares, los denominados ***colágeno tipo XV*** y ***XVIII***. El colágeno tipo XV desempeña un papel importante en la estabilización de la estructura de la lámina externa en las células de músculo esquelético y cardíaco, mientras que el tipo XVIII está presente principalmente en la lámina basal vascular y epitelial, y se piensa que participa en la angiogénesis. Además, el **colágeno tipo VII** forma fibrillas de anclaje que unen la lámina basal con la lámina reticular subyacente (que se describe más adelante).

- **Lamininas.** Estas glucoproteínas en forma de cruz (140-400 kDa) están compuestas por tres cadenas polipeptídicas. Son indispensables para iniciar el armado de la lámina basal. Las lamininas poseen sitios de unión para diferentes **receptores de integrina** en la región basal de las células epiteliales suprayacentes. Participan en numerosas **interacciones célula-matriz extracelular**. También cumplen funciones vinculadas con el desarrollo, diferenciación y remodelado del epitelio. Hay aproximadamente 15 variaciones distintas de moléculas de laminina.
- **Entactina/nidógeno.** Esta pequeña glucoproteína (150 kDa) sulfatada y con forma de varilla sirve como vínculo entre la **laminina** y la **red de colágeno tipo IV** en casi todas las láminas basales. Cada molécula de entactina está organizada en distintas regiones que enlazan el calcio, respaldan la adhesión celular, promueven el quimiotactismo y la fagocitosis de los neutrófilos e interactúan con la laminina, el perlecano, la fibronectina y el colágeno tipo IV.
- **Proteoglucanos.** Es probable que la mayor parte del volumen de la lámina basal sea atribuible a su contenido de proteoglucanos. Los proteoglucanos consisten en un **centro de proteína** al que se unen cadenas laterales de **heparán-sulfato** (p. ej., perlecano, agrina), **condroitín-sulfato** (p. ej., bamacano) o **dermatán-sulfato**. Debido a su carácter altamente aniónico, estas moléculas están muy hidratadas. Poseen una **gran carga negativa**, lo que sugiere que los proteoglucanos desempeñan un importante papel en la regulación del paso de iones a través de la lámina basal. El proteoglucano de heparán-sulfato más frecuentemente encontrado en todas las láminas basales es el **perlecano** (400 kD), una molécula grande de múltiples dominios. Este proteoglucano provee enlaces cruzados adicionales a la lámina basal mediante su unión a la laminina, el colágeno tipo IV y la entactina/nidógeno. La **agrina** (500 kDa) es otra molécula importante que se encuentra casi exclusivamente en la membrana basal glomerular del riñón. Cumple con una función destacada en la filtración renal y en las interacciones célula-matriz extracelular.

CUADRO 5-4

CONSIDERACIONES FUNCIONALES: TERMINOLOGÍA DE LA MEMBRANA Y LÁMINA BASALES

Los términos ***membrana basal*** y ***lámina basal*** se utilizan de forma poco sistemática en la bibliografía. Algunos autores usan *membrana basal* cuando se refieren a imágenes de microscopía tanto óptica como electrónica. Otros prescinden del término *membrana basal* en absoluto y usan *lámina basal* en microscopía tanto óptica como electrónica. Debido a que el término *membrana basal* se originó con el microscopio óptico (MO), se emplea en este libro solo en el contexto de las descripciones de MO y solo en relación con los epitelios.

El término *lámina basal* de la microscopía electrónica (ME) está reservado para el contenido ultraestructural que denota la capa presente en la interfaz del tejido conjuntivo con las células epiteliales. En este contexto, el término *membrana basal* de la MO describe en realidad la lámina basal y la lámina reticular subyacente combinadas. El término ***lámina externa*** se utiliza para identificar la *lámina basal* cuando forma una cubierta periférica celular, como en las células musculares y las células de sostén de los nervios periféricos.

La estructura molecular del colágeno tipo IV determina su papel en la formación de la supraestructura reticular de la lámina basal.

La **molécula de colágeno tipo IV** es similar a la de otros colágenos porque contiene tres cadenas de polipéptidos. Cada cadena tiene un **dominio aminoterminal** corto (dominio 7S), un **dominio helicoidal colagenoso** intermedio largo (que interactúa con las dos cadenas restantes en la molécula completamente armada) y un **dominio carboxiterminal globular no colagenoso** (**dominio NC1**). Las seis cadenas conocidas de las moléculas del colágeno tipo IV (α1-6) forman tres conjuntos de moléculas helicoidales triples denominadas ***protómeros de colágeno***. Se denominan protómeros $[\alpha1(IV)]_2$ α2(IV); α3(IV) α4(IV) α5(IV); y $[\alpha5(IV)]_2$ α6(IV) (*véase* tabla 6-2).

El armado de los protómeros comienza cuando los tres dominios NC1 se unen para formar un **trímero NC1** (fig. 5-31). El siguiente paso en el armado de la estructura de la lámina basal es la formación de moléculas **diméricas de colágeno tipo IV**. Esto se logra cuando dos trímeros NC1 interactúan para generar un **hexámero NC1**. A continuación, se unen cuatro dímeros en la región del dominio 7S para formar un **tetrámero**. El dominio 7S del tetrámero (denominado *caja 7S*) determina su geometría. Finalmente, se forma la **estructura de colágeno tipo IV** cuando otros tetrámeros de colágeno interactúan entre sí extremo con extremo. Esta estructura forma la supraestructura de la lámina basal. El armado de esta supraestructura está determinado genéticamente. Las que contienen protómeros $[\alpha1(IV)]_2$ α2(IV) se encuentran en todas las láminas basales. Aquellas que contienen protómeros α3(IV) α4(IV) α5(IV) aparecen sobre todo en los riñones y los pulmones, mientras que las provistas de protómeros $[\alpha5(IV)]_2$ α6(IV) están restringidas a la piel, el esófago y la cápsula de Bowman en los riñones.

El autoensamblado de la lámina basal comienza con la polimerización de lamininas en la región celular basal y la interacción con la supraestructura de colágeno tipo IV.

Los componentes de la lámina basal se unen en un **proceso de autoensamblaje** para formar una estructura laminar. Tanto el **colágeno tipo IV** como las **lamininas** dan comienzo a este proceso. La secuencia primaria de estas moléculas contiene información para su autoarmado (otras moléculas de la lámina basal son incapaces de formar estructuras laminares por sí solas). Los estudios que utilizan líneas celulares han demostrado que el primer paso en el autoensamblado de la lámina basal es la **polimerización dependiente de calcio** de las moléculas de laminina en la superficie celular basal (fig. 5-32). Las moléculas de adhesión celular (integrinas) contribuyen con este proceso. Al mismo tiempo, la supraestructura de colágeno tipo IV se asocia con los polímeros de laminina. Estas dos estructuras se unen principalmente por puentes de entactina-nidógeno y son aseguradas de forma adicional por otras proteínas (perlecano, agrina, fibronectina, etc.). La estructura de colágeno tipo IV y lamininas provee el sitio para que otras moléculas de la lámina basal interactúen y formen la lámina basal completamente funcional.

Bajo la lámina basal existe una capa de fibras reticulares.

Aún no hay acuerdo sobre el grado en el que la lámina basal vista con el ME se corresponde con la estructura descrita como membrana basal en la MO. Algunos investigadores sostienen que la **membrana basal** incluye no solo la **lámina basal**, sino también una capa secundaria de pequeñas unidades fibrilares de **colágeno tipo III** (**fibras reticulares**) que forman la lámina reticular. La lámina reticular como tal pertenece al tejido conjuntivo y no es un producto del epitelio. Solía considerarse que la lámina reticular era el componente que reaccionaba con plata, mientras que los polisacáridos de la lámina basal y la sustancia fundamental asociada con las fibras reticulares eran los componentes teñidos con la técnica de reacción de PAS. Sin embargo, se pueden elaborar argumentos convincentes que respaldan la reacción positiva de la

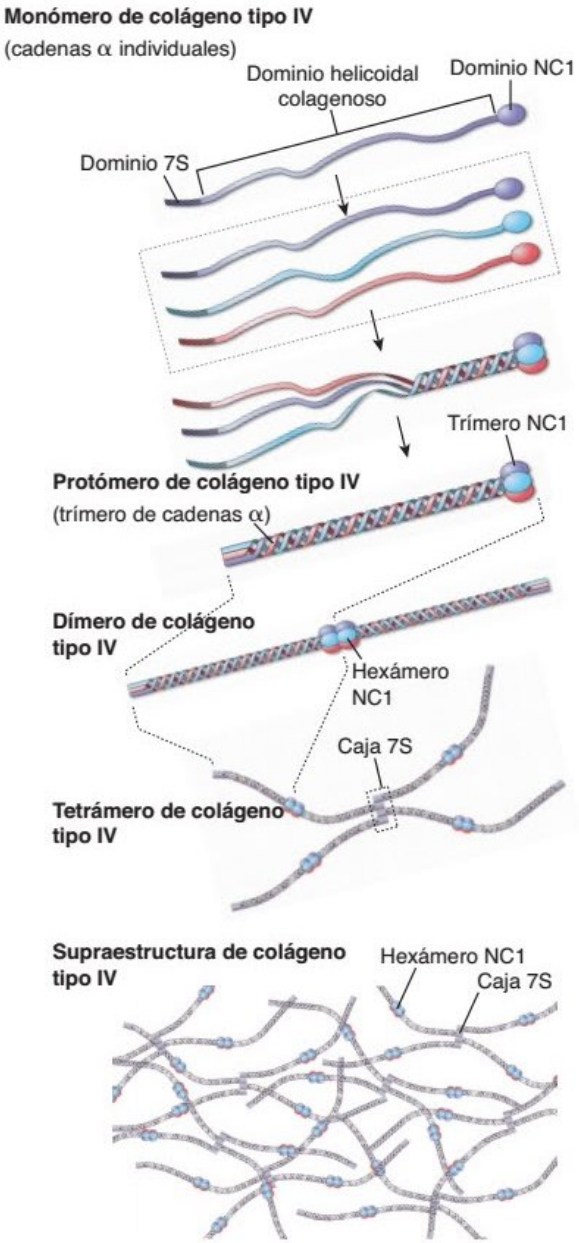

FIGURA 5-31. Formación de la supraestructura de colágeno tipo IV. Cada molécula de colágeno tipo IV tiene tres dominios: un extremo aminoterminal (dominio 7S), un dominio helicoidal de colágeno intermedio y un extremo carboxiterminal (dominio NC1). El dominio NC1 inicia el ensamblado del protómero de colágeno tipo IV, que consta de tres moléculas. La formación del protómero actúa como una cremallera desde NC1 hacia 7S, lo que produce un protómero totalmente ensamblado. El siguiente paso es la dimerización de los protómeros de colágeno tipo IV. Dos de estos protómeros se conectan mediante sus dominios NC1 y sus dos trímeros NC1 se unen para formar un hexámero NC1. A continuación, se unen los cuatro dímeros por sus dominios 7S para formar tetrámeros conectados por la caja 7S. Estos tetrámeros interactúan para formar la supraestructura de colágeno tipo IV mediante sus interacciones con los dominios 7S de otros tetrámeros y también por asociaciones laterales entre los protómeros.

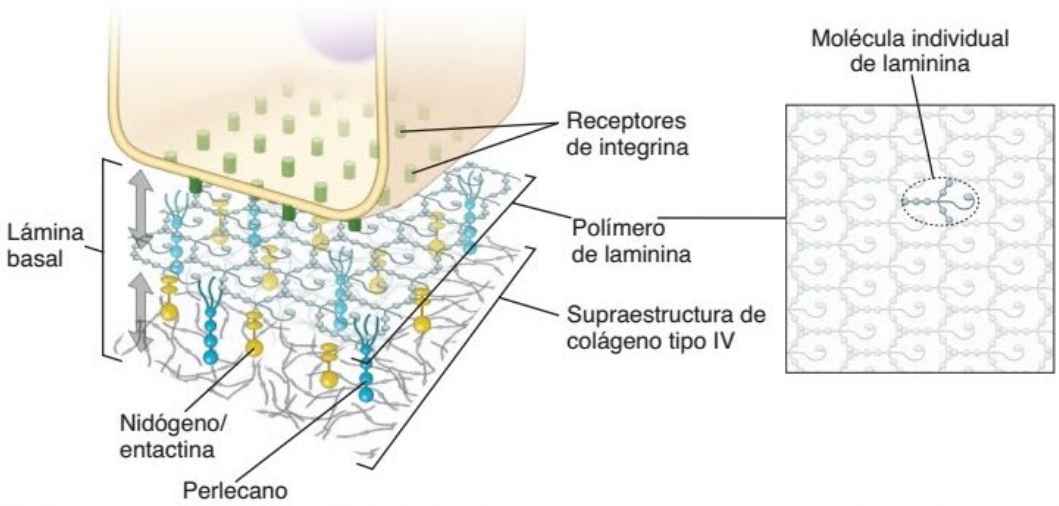

FIGURA 5-32. Componentes moleculares de la lámina basal. Para producir una lámina basal, cada célula epitelial primero debe sintetizar y secretar sus componentes moleculares. El ensamblado de la lámina basal ocurre fuera de la célula, en su dominio basal. La polimerización de las moléculas de laminina dependiente de calcio que ocurre en la superficie basal de la célula inicia la formación de la lámina basal. A continuación, los polímeros de laminina son fijados a la superficie celular por receptores de integrina. Al mismo tiempo, la supraestructura de colágeno tipo IV se ensambla (*véase* fig. 5-31) en estrecha proximidad con los polímeros de laminina. Estas dos estructuras están conectadas por puentes de entactina o nidógeno y son aseguradas además por otras proteínas (p. ej., perlecano). La estructura primaria de colágeno tipo IV conectada a los polímeros de laminina proporciona el sitio para interactuar con otras moléculas y constituir una lámina basal totalmente funcional.

lámina basal tanto al PAS como a la plata en varios sitios. En los glomérulos renales normales, por ejemplo, no hay fibras colágenas (reticulares) asociadas con la lámina basal de las células epiteliales (fig. 5-33), aunque se obtengan resultados positivos con las dos técnicas mencionadas. También en el bazo, donde la lámina basal de los sinusoides venosos forma un patrón único de bandas anulares, en lugar de una capa similar a una vaina alrededor del vaso, las imágenes que se observan con las técnicas histológicas de PAS y de impregnación argéntica, así como en el ME (fig. 5-34b) concuerdan con exactitud.

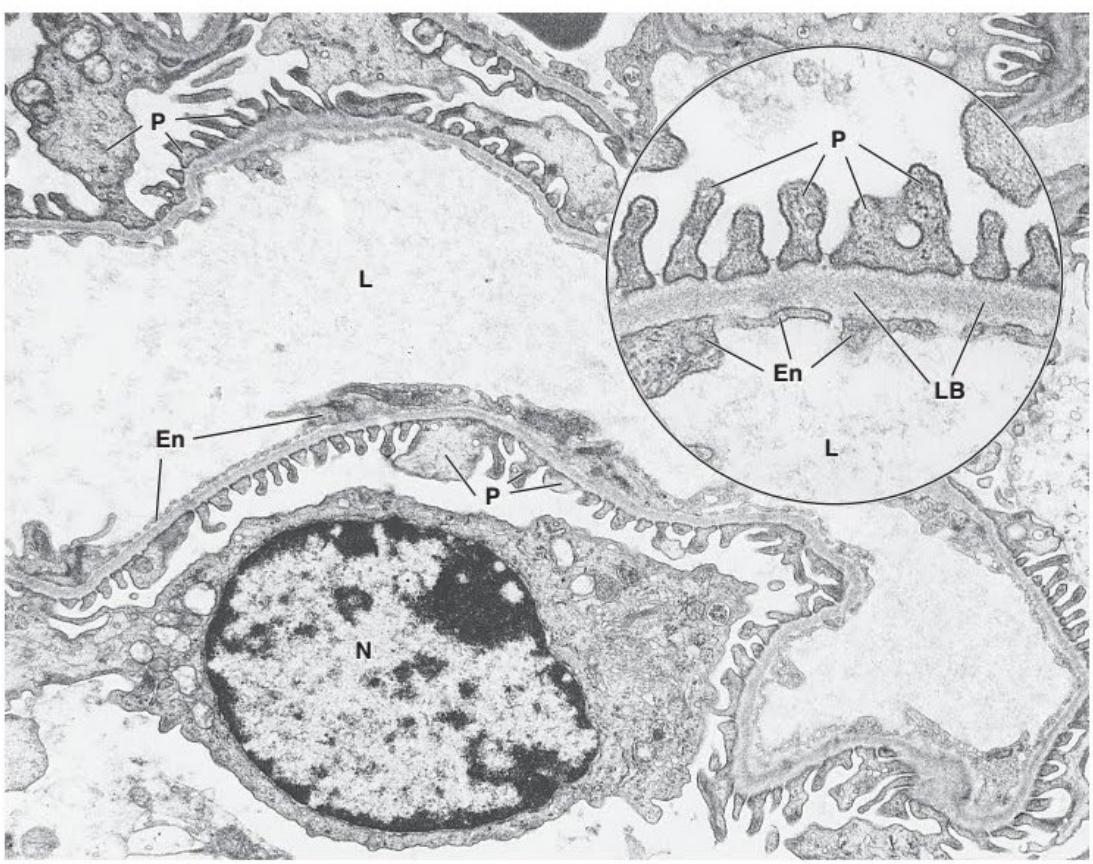

FIGURA 5-33. Lámina basal en el glomérulo renal. En esta microfotografía electrónica de un capilar glomerular renal se muestra la lámina basal (*LB*) interpuesta entre la célula endotelial (*En*) del capilar y las evaginaciones citoplasmáticas (*P*, podocitos) de las células epiteliales. La célula epitelial se localiza en la superficie externa (abluminal). 12 000×. **Detalle.** Relación a mayor aumento. Debe considerarse que las células endoteliales y epiteliales están separadas por la lámina basal compartida y que no hay fibras de colágeno presentes. *L*, luz del capilar; *N*, núcleo de la célula epitelial. 40 000×.

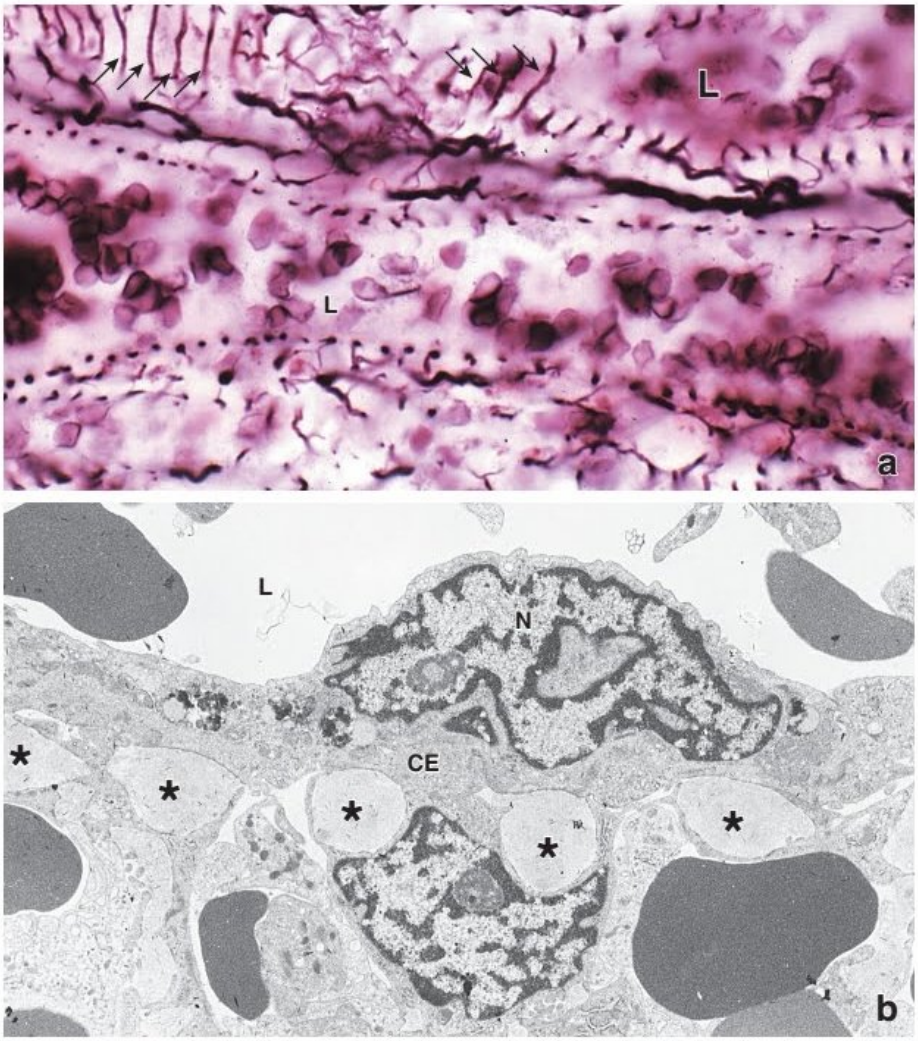

FIGURA 5-34. Material de la membrana basal en los vasos esplénicos. a. Microfotografía de una impregnación con plata en la que se muestran dos sinusoides venosos esplénicos seccionados longitudinalmente. Estas estructuras vasculares están rodeadas por una membrana basal modificada, que tiene la forma de una estructura anular similar a los aros metálicos de un barril, en lugar de una capa o lámina continua. Los anillos están impregnados de plata y aparecen como bandas donde las paredes de los vasos han sido seccionados tangencialmente (*flechas*). A la derecha, el corte penetró de manera más profunda en el vaso y muestra la luz (*L*). Aquí los bordes de los anillos se ven a ambos lados del vaso. En el vaso inferior, el anillo ha sido seccionado en un plano casi perpendicular y los anillos parecen como una serie de puntos. 400×. **b.** Microfotografía electrónica de la pared de un sinusoide venoso en la que se observa una célula endotelial (*CE*) en un corte longitudinal. El núcleo (*N*) de la célula sobresale hacia la luz (*L*). El material de la lámina basal (*asteriscos*) tiene la misma apariencia homogénea tal como se observa en la microscopía electrónica en otros sitios, pero se distribuye en estructuras anulares en vez de la capa o lámina plana. Asimismo, su ubicación y plano de corte corresponden al material reactivo a la plata y de aspecto punteado del panel superior. 25 000×.

Varias estructuras son responsables de la adhesión de la lámina basal al tejido conjuntivo subyacente.

En el lado opuesto de la lámina basal, el lado del tejido conjuntivo, varios mecanismos brindan adhesión entre la lámina basal y el tejido conjuntivo subyacente:

- Las **fibrillas de anclaje** (**colágeno tipo VII**), en general, están asociadas estrechamente con los hemidesmosomas. Se extienden desde la lámina basal hasta las estructuras denominadas ***placas de adhesión*** en la matriz del tejido conjuntivo o describen asas para retornar a la lámina basal (fig. 5-35). Las fibrillas de anclaje atrapan fibras de **colágeno tipo III** (reticulares) en el tejido conjuntivo subyacente, lo que asegura un anclaje epitelial firme. Las fibrillas de anclaje son cruciales para la función de las uniones adherentes; las mutaciones ocurridas en el gen que codifica el colágeno tipo VII producen **epidermólisis ampollosa distrófica**, una enfermedad cutánea hereditaria caracterizada por la generación de ampollas, en la cual el epitelio se desprende por debajo de la membrana basal.
- Las **microfibrillas de fibrilina** tienen un diámetro de 10-12 nm y fijan la lámina densa a las fibras elásticas. Las microfibrillas de fibrilina son conocidas por tener propiedades elásticas. Una mutación en el gen que codifica la fibrilina (*FBN1*) causa el **síndrome de Marfan** y otras alteraciones relacionadas con el tejido conjuntivo.
- Las **proyecciones discretas de la lámina densa** sobre el lado del tejido conjuntivo interactúan de manera directa con la lámina reticular para formar un sitio de fijación adicional con el colágeno tipo III.

Las moléculas órgano-específicas en la lámina basal realizan diversas funciones.

En los últimos años, la **lámina basal** ha sido reconocida como un regulador importante del comportamiento celular y no solo un simple elemento estructural del tejido epitelial. Se han identificado moléculas específicas por órgano en la lámina basal. Si bien desde el punto de vista morfológico todas las láminas basales parecen similares, su composición molecular y funciones son específicas en cada

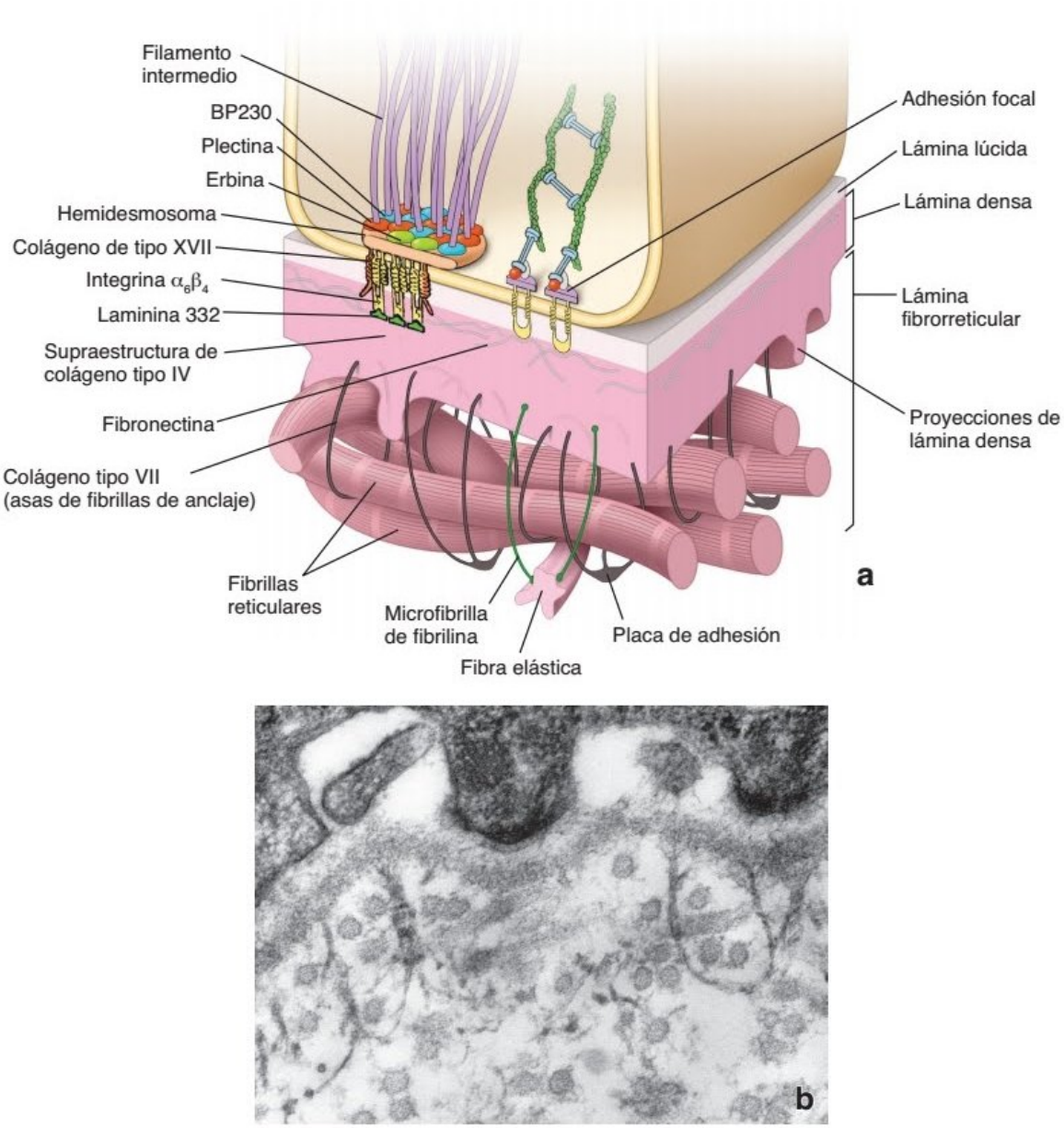

FIGURA 5-35. Diagrama y microfotografía electrónica de la región basal de una célula epitelial. a. En este diagrama se muestran los componentes celulares y extracelulares que facilitan la adhesión entre las células epiteliales y el tejido conjuntivo subyacente. En el lado de la lámina basal en contacto con el tejido conjuntivo, las fibrillas de anclaje se extienden desde la lámina basal hasta las fibrillas de colágeno (reticulares) del tejido conjuntivo, lo que proporciona adhesión estructural al sitio. En el lado epitelial, la laminina (*verde*), el colágeno XVII (*rojo*) y las integrinas (*amarillo*) están presentes en la lámina lúcida y en la lámina densa, y permiten la adhesión entre la lámina basal y las placas de adhesión intracelular de los hemidesmosomas. **b.** En esta microfotografía electrónica de gran aumento de la piel humana se observa la porción basal de células epiteliales y su lámina basal subyacente. El espacio electrolúcido, es decir, la lámina lúcida ubicada justo por debajo de la membrana celular basal, está ocupado por filamentos de anclaje formados por laminina y moléculas de colágeno tipo XVII. Los filamentos de anclaje son responsables de adherir la membrana celular basal a la lámina basal. Las fibras en asas originadas en la lámina basal corresponden a las fibrillas de anclaje de colágeno tipo VII que unen la lámina basal con las fibras reticulares (colágeno tipo III) y con placas de adhesión ubicadas en la matriz extracelular. 200 000× (cortesía de Douglas R. Keene).

tejido. En la actualidad, se atribuyen las siguientes funciones a la lámina basal:

- **Adhesión estructural.** Como ya se mencionó, la lámina basal sirve como una estructura intermediaria en la adhesión de células al tejido conjuntivo adyacente. Las células epiteliales están adheridas a la lámina basal por uniones célula-matriz extracelular, y la lámina basal se adhiere al tejido conjuntivo subyacente mediante fibrillas de anclaje y microfibrillas de fibrilina.
- **Compartimentalización.** Desde el punto de vista estructural, las láminas basal y externa separan o aíslan el tejido conjuntivo de los tejidos epitelial, nervioso y muscular. El tejido conjuntivo, incluidos todos sus tejidos especializados, como el óseo y el cartilaginoso (con excepción del tejido adiposo, ya que sus células poseen una lámina externa), puede considerarse como un solo compartimento continuo. En cambio, los epitelios, los músculos y los nervios están separados del tejido conjuntivo adyacente mediante láminas basales o láminas externas. Para que cualquier

sustancia se pueda moverse de un tejido a otro (p. ej., de un compartimento a otro), debe atravesar la lámina externa.

- **Filtración.** El movimiento de las sustancias desde el tejido conjuntivo y hacia él es regulado en parte por la lámina basal, principalmente por cargas iónicas y espacios integrales. La filtración está bien caracterizada en el riñón, donde el filtrado plasmático tiene que atravesar las láminas basales compuestas por capilares y células epiteliales adyacentes para alcanzar el espacio urinario dentro del corpúsculo renal.
- **Armazón tisular.** La lámina basal sirve de guía o estructura durante la regeneración. Las nuevas células formadas o las evaginaciones celulares en crecimiento utilizan la lámina basal que permanece después de la destrucción celular, con lo que se contribuye a mantener, de esta manera, la constitución original del tejido. Por ejemplo, cuando se presenta una lesión en los nervios, un axón en crecimiento establecerá nuevas uniones neuromusculares solo si la lámina externa permanece intacta después de la lesión. Las láminas basales también permiten que las células migren en condiciones fisiológicas; sin embargo, actúan como barreras contra la invasión de células tumorales.
- **Regulación y señalización.** Numerosas moléculas que residen en la lámina basal interactúan con los receptores de la superficie celular, lo que ejerce un efecto en el comportamiento de la célula epitelial durante la morfogénesis, el desarrollo fetal y la cicatrización de heridas por medio de la regulación de la forma, la proliferación, la diferenciación y la movilidad de la célula, así como de la expresión génica y la apoptosis. Por ejemplo, hace poco se estableció que la lámina basal de las células endoteliales participa en la regulación de la angiogénesis tumoral.

Uniones célula-matriz extracelular

La organización de las células en el epitelio depende del soporte proporcionado por la matriz extracelular sobre la que descansa la superficie basal de cada célula. Las **uniones adherentes** mantienen la integridad morfológica de la interfaz del epitelio y el tejido conjuntivo. Las principales uniones adherentes son:

- **Adhesiones focales**, que fijan los filamentos de actina del citoesqueleto en la membrana basal.
- **Hemidesmosomas**, que fijan los filamentos intermedios del citoesqueleto en la membrana basal.

Además, las proteínas transmembrana ubicadas en la región celular basal (principalmente relacionadas con la familia de las moléculas de adhesión denominadas *integrinas*) interactúan con la lámina basal.

Las adhesiones focales crean un enlace dinámico entre el citoesqueleto de actina y las proteínas de la matriz extracelular.

Las **adhesiones focales** forman un enlace estructural entre el citoesqueleto de actina y las proteínas de la matriz extracelular. Son responsables de fijar largos haces de filamentos de actina (fibras de estrés) en la lámina basal (fig. 5-36a). Las adhesiones focales desempeñan un papel importante durante los **cambios dinámicos que ocurren en las células epiteliales** (p. ej., migración de las células epiteliales en la reparación de heridas). El remodelado coordinado del citoesqueleto de actina y la formación y el desmantelamiento controlados de las adhesiones focales proporcionan las **bases moleculares para la migración celular**. Las adhesiones focales también se encuentran en otras células no epiteliales, como los fibroblastos y las células musculares lisas.

Por lo general, las **adhesiones focales** consisten en una cara citoplasmática con la que están enlazados los **filamentos de actina**, una región transmembrana de conexión y una faz extracelular que se une a las proteínas de la matriz extracelular. La familia de las **integrinas** es el tipo principal de proteínas transmembrana que interviene en las adhesiones focales. Las integrinas se concentran en

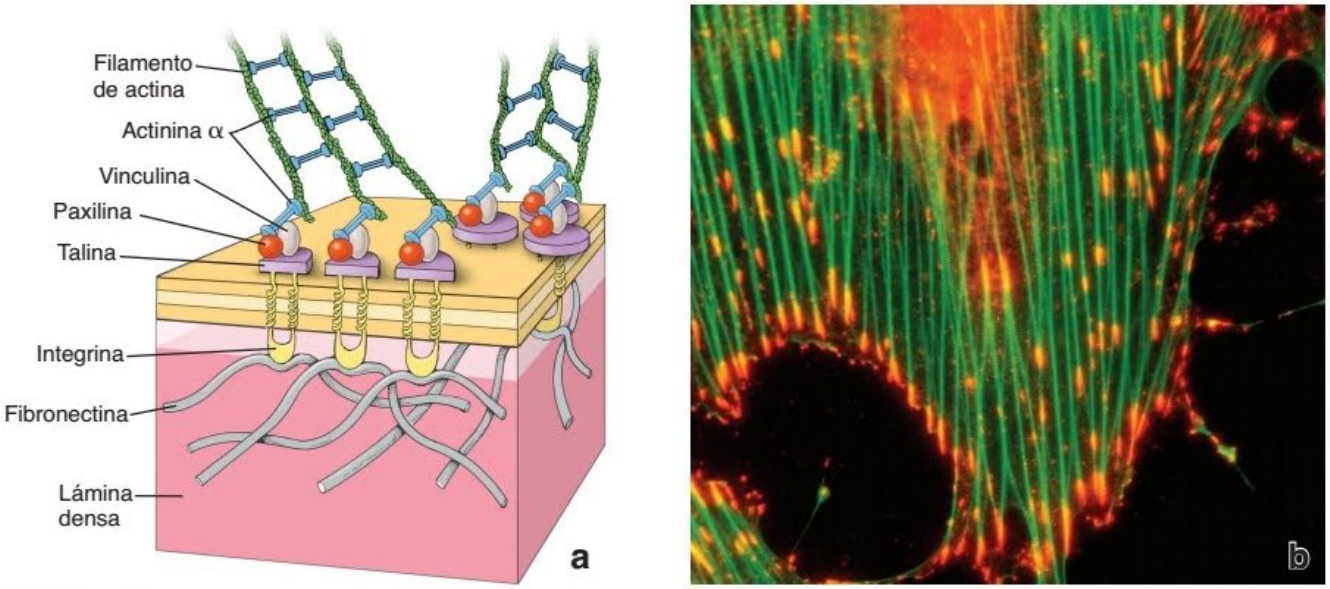

FIGURA 5-36. Estructura molecular de las adhesiones focales. a. Diagrama en el que se muestra la organización molecular de las adhesiones focales. En el lado citoplasmático, obsérvese la organización de diferentes proteínas que se unen a la actina. Estas proteínas interactúan con las integrinas, que son las proteínas transmembrana cuyas regiones extracelulares se unen a las proteínas de la matriz extracelular (p. ej., fibronectina). **b.** Esta imagen se obtuvo de un microscopio fluorescente y se muestran células cultivadas en una superficie cubierta de fibronectina teñidas con faloidina fluorescente para visualizar los filamentos de actina (fibras de estrés) en *verde*. A continuación, utilizando técnicas de inmunofluorescencia indirecta, se marcaron las adhesiones focales con un anticuerpo primario monoclonal contra fosfotirosinas y se detectaron con un anticuerpo secundario marcado con rodamina (*rojo*). La fosfotirosina es un producto de la reacción de la tirosina-cinasa en la que esta enzima fosforila residuos de tirosina de las proteínas asociadas. La tirosina-cinasa está estrechamente asociada con las moléculas de adhesión focal, de manera que la región donde se forman las adhesiones focales se marca de *rojo*. Nótese la relación de las adhesiones focales y los filamentos de actina en la periferia de la célula. 3000× (cortesía del Dr. Keith Burridge).

cúmulos en las regiones donde pueden detectarse las uniones. En la cara citoplasmática, las integrinas interactúan con las **proteínas fijadoras de actina** (actinina α, vinculina, talina, paxilina), así como con varias proteínas reguladoras, como la **cinasa de adhesión local** o la **tirosina-cinasa** (*véase* fig. 5-35b). En el lado extracelular, las integrinas se unen a las glucoproteínas de la matriz extracelular, en general, laminina y fibronectina.

Las adhesiones focales desempeñan un papel importante en la percepción y la transmisión de señales desde el medio extracelular hacia el interior de la célula.

Las **adhesiones focales** también son sitios importantes de **percepción** y **transducción de señales**. Pueden detectar fuerzas contráctiles o cambios mecánicos en la matriz extracelular y convertirlos en señales bioquímicas. Este fenómeno, conocido como ***mecanosensibilidad***, permite que las células alteren sus funciones mediadas por la adhesión en respuesta a los estímulos mecánicos externos. Las integrinas transmiten esas señales al interior de la célula, donde afectan la migración, la diferenciación y el crecimiento celulares. Estudios recientes indican que las proteínas de adhesión focal también sirven como un punto común de ingreso para las señales causadas por la estimulación de varias clases de receptores del factor de crecimiento.

Los hemidesmosomas aparecen en los epitelios que necesitan una adhesión fuerte y estable al tejido conjuntivo.

Se puede encontrar una variante de la unión adherente similar al desmosoma en ciertos epitelios sujetos a la abrasión y las fuerzas mecánicas de cizallamiento que tienden a separar el epitelio del tejido conjuntivo subyacente. Este fenómeno es de típica aparición en la córnea, la piel y la mucosa de la cavidad bucal, el esófago y la vagina. En estos sitios, parece que estuviera presente medio desmosoma, de ahí el nombre de ***hemidesmosoma***. Los hemidesmosomas se encuentran en la **superficie celular basal**, donde brindan mayor adhesión a la lámina basal (fig. 5-37a). Cuando se examina con el ME, el hemidesmosoma exhibe una **placa de adhesión intracelular** en el lado citoplasmático de la membrana plasmática basal. La composición proteínica de esta estructura es similar a la de la placa de desmosoma, ya que contiene una **familia de proteínas similar a las desmoplaquinas**, capaces de fijar los filamentos intermedios del citoesqueleto. Las tres proteínas principales que han sido identificadas en la placa son las siguientes:

- **Plectina** (450 kDa). Forma enlaces cruzados con los filamentos intermedios y los une a la placa de adhesión hemidesmosómica. Algunos estudios recientes indican que la plectina también interactúa con los microtúbulos, los filamentos de actina y la miosina II. Por lo tanto, la plectina entrecruza e integra todos los elementos del citoesqueleto.
- **Proteína BP230** (230kDa). Fija los filamentos intermedios a la placa de adhesión intercelular. La falta de proteína BP230 funcional causa el **penfigoide ampolloso**, una enfermedad caracterizada clínicamente por la formación de ampollas. En las personas que padecen esta enfermedad, se detecta una concentración elevada de anticuerpos dirigidos contra los componentes del hemidesmosoma, incluidos los anticuerpos contra BP230 y el colágeno tipo XVII. Por esta razón, la BP230 se denomina ***antígeno 1 del penfigoide ampolloso*** (**BPAG1,** ***bullous pemphigoid antigen 1***), y la molécula de colágeno tipo XVII, ***antígeno 2 del penfigoide ampolloso*** (**BPAG2**) o **BP180**.
- **Erbina** (180kDa). Media la asociación de la BP230 con las integrinas.

En contraste con el desmosoma, cuyas proteínas transmembrana pertenecen a la familia de las cadherinas, dependientes de calcio, la mayoría de las proteínas transmembrana encontradas en el **hemidesmosoma** forman parte de la clase de **receptores de la matriz celular** denominados ***integrinas***. Estas proteínas incluyen las siguientes:

- La **integrina $\alpha_4\beta_6$** es una molécula heterodimérica que contiene dos cadenas de polipéptidos. Su dominio extracelular ingresa en la lámina basal e interactúa con la supraestructura del colágeno

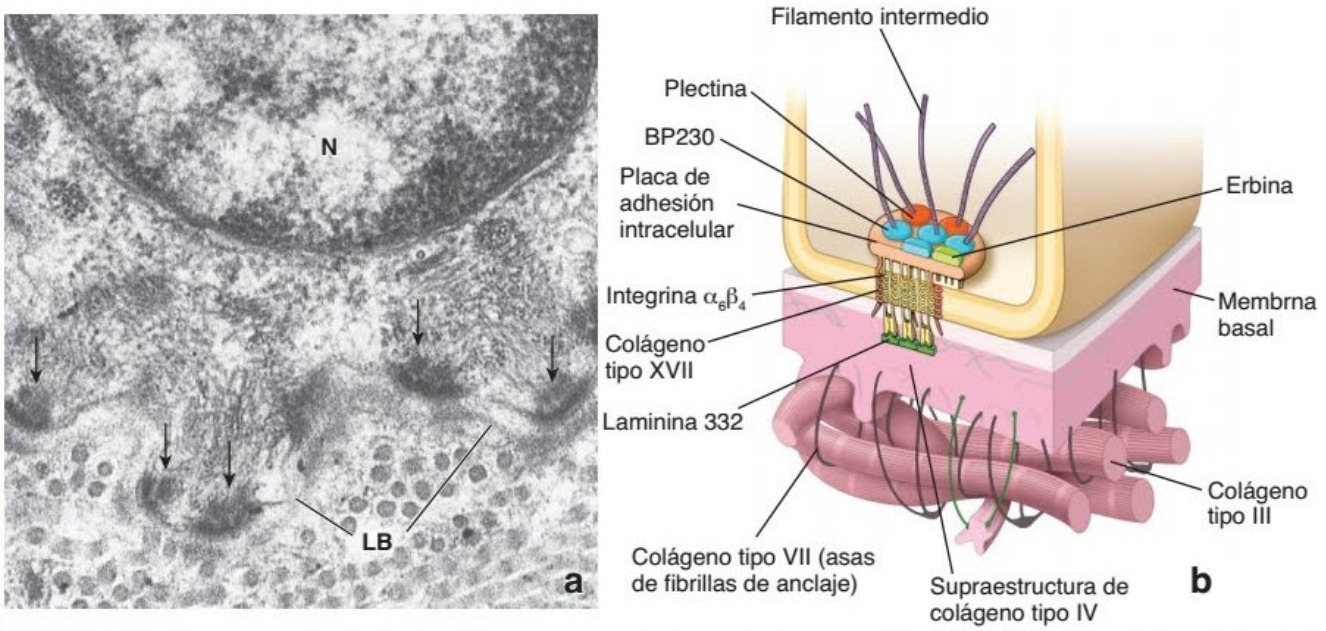

FIGURA 5-37. Estructura molecular del hemidesmosoma. a. Microfotografía electrónica de la región basal de una célula epitelial gingival. Por debajo del núcleo (*N*), los filamentos intermedios convergen hacia las placas de adhesión intracelulares (*flechas*) de los hemidesmosomas. Por debajo de la membrana plasmática se encuentran la lámina basal (*LB*) y las fibrillas de colágeno (reticulares) del tejido conjuntivo (la mayoría de ellas están cortadas transversalmente). 40000×. **b.** En este diagrama se muestra la organización molecular de un hemidesmosoma. La placa de adhesión intracelular está asociada con las moléculas de adhesión transmembrana, como las de la familia de las integrinas y las del colágeno transmembrana tipo XVII, y contiene plectina, BP230 y erbina. Obsérvese que los filamentos intermedios parecen originarse o terminar en la placa de adhesión intracelular. Las porciones extracelulares de las integrinas se enlazan con la laminina 332 y el colágeno tipo IV. Con la ayuda de las fibrillas de anclaje (colágeno tipo VII), la laminina y la integrina, la placa de adhesión está fijada a las fibras reticulares (colágeno tipo III) de la matriz extracelular.

tipo IV que contiene lamininas (laminina 332), entactina/nidógeno o perlecano. En la superficie extracelular del hemidesmosoma, moléculas de laminina forman **filamentos de anclaje** con apariencia de hilos que se extienden desde las moléculas de integrina hasta la estructura de la membrana basal (fig. 5-37b). La interacción entre la **laminina 332** y la **integrina $\alpha_6\beta_4$** estabiliza los hemidesmosomas y es esencial para la formación del hemidesmosoma y el mantenimiento de la adhesión epitelial. La mutación de los genes que codifican las cadenas de laminina 332 causa la **epidermólisis ampollosa de la unión**, otra enfermedad cutánea hereditaria.

- El **colágeno tipo XVII** (**BPAG2, BP180**) es una molécula transmembrana (180 kDa) que regula la expresión y la función de la laminina. En modelos experimentales, el colágeno tipo XVII inhibe la migración de células endoteliales durante la angiogénesis y regula la migración de queratinocitos en la piel (*véase* fig. 5-37b).
- La **CD151** (32 kDa) es una glucoproteína que participa en el agrupamiento de receptores de integrina para facilitar las interacciones célula-matriz extracelular.

A pesar de la similitud de los nombres, los términos *filamentos de anclaje* y *fibrillas de anclaje* no describen la misma estructura. Los **filamentos de anclaje** están formados principalmente por **laminina** y moléculas de **colágeno tipo XVII**; fijan la membrana celular de las células epiteliales a la lámina basal subyacente. Las **fibrillas de anclaje** están formadas por **colágeno tipo VII** y fijan la lámina basal con las fibras reticulares subyacentes (*véase* p. 151).

Modificaciones morfológicas de la membrana celular en la región basal

Muchas células que transportan líquidos tienen **pliegues internos** en la membrana plasmática de su **región basal**. Estos aumentan la superficie de la región celular basal, lo que permite que haya más proteínas transportadoras y conductos. Estas modificaciones de la región basal son notables en las células que participan en el transporte activo de iones (p. ej., en los túbulos renales proximales y distales; fig. 5-38) y en ciertos conductos excretores de las glándulas salivales. Además, las mitocondrias están concentradas generalmente en este sitio basal para satisfacer los requerimientos de energía para el transporte activo. Las mitocondrias suelen estar orientadas en sentido vertical dentro de los pliegues. La orientación de las mitocondrias, junto con los repliegues de la membrana celular basal, da una apariencia estriada a la región basal de la célula cuando se observa con el MO. Debido a este fenómeno, los conductos excretores de las glándulas salivales que poseen estas células se denominan ***conductos estriados***.

FIGURA 5-38. Pliegues internos de la región basal. Microfotografía electrónica de la región basal de célula de túbulo renal en la que se muestra pliegues internos de la membrana plasmática. Obsérvese las mitocondrias alineadas. Los repliegues de la célula adyacente resultan en las interdigitaciones del citoplasma entre las dos células. 25 000×.

■ GLÁNDULAS

Por lo general, las glándulas se clasifican en dos grupos principales de acuerdo con la manera en la que se liberan sus productos (fig. 5-39):

- Las **glándulas exocrinas** secretan sus productos en una superficie, ya sea de forma directa o a través de conductos o tubos epiteliales que están conectados a la superficie. Los conductos pueden transportar el material de secreción sin alterar su composición o pueden modificarlo al concentrarlo, adicionar o reabsorber sustancias.
- Las **glándulas endocrinas** no poseen sistema de conductos. Secretan sus productos en el tejido conjuntivo, desde el cual entran al torrente sanguíneo para alcanzar las células diana. Los productos de las glándulas endocrinas se denominan ***hormonas***.

En algunos epitelios, las células individuales secretan sustancias que no alcanzan el torrente sanguíneo, sino que afectan otras células cercanas. Este tipo de actividad secretora se conoce como ***señalización paracrina*** (*véase* fig. 5-39). Las células que producen las sustancias paracrinas (células paracrinas) las liberan en la matriz extracelular subyacente. La secreción paracrina tiene un rango muy limitado de señalización; alcanza las células diana por difusión. Por ejemplo, las células endoteliales de los vasos sanguíneos impactan las células vasculares del músculo liso liberando múltiples factores que causan contracción o relajación de la pared vascular.

Además, numerosas células secretan moléculas que se unen a receptores en la misma célula que las libera. Este tipo de automensaje se denomina ***señalización autocrina*** (*véase* fig. 5-39). Muchas veces, las moléculas de señalización (autocrinas) inician vías de retroalimentación negativas para modular su propia secreción. Este mecanismo de señalización suele ser utilizado por células del sistema inmunitario e incluye la familia de las moléculas de señalización de las interleucinas.

Las células de las glándulas exocrinas presentan diferentes mecanismos de secreción.

Las células de las glándulas exocrinas tienen tres mecanismos básicos de liberación de sus productos de secreción (*véase* fig. 5-39):

- **Secreción merocrina.** Los productos de la secreción llegan a la superficie de la célula en **vesículas limitadas por membranas**. Aquí, las vesículas se fusionan con la membrana plasmática y vacían su contenido por exocitosis. Este es el mecanismo más frecuente de secreción y, por ejemplo, se encuentra en las células acinares pancreáticas.

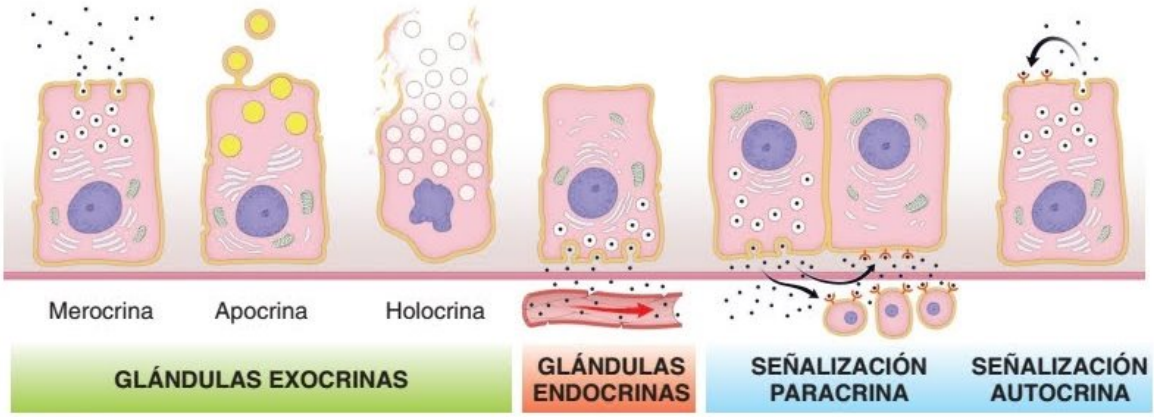

FIGURA 5-39. Tipos de glándulas y su mecanismo de secreción. En este diagrama se muestran dos tipos de glándulas (exocrina y endocrina) y dos tipos de mecanismos de señalización (paracrina y autocrina) utilizados para modificar el comportamiento de las células vecinas. Nótese que los tres tipos básicos de secreciones se observan en células de las glándulas exocrinas. La secreción merocrina es la más frecuente e incluye exocitosis del contenido vesicular en la membrana celular apical. El mejor ejemplo de secreción holocrina que causa desintegración de las células secretoras se presenta en las glándulas sebáceas de los folículos pilosos, mientras que la secreción apocrina se observa mejor en las células de las glándulas mamarias que secretan gotas de lípidos hacia la leche.

- **Secreción apocrina.** Se libera el producto secretado en la porción apical de la célula, rodeado por una capa delgada de citoplasma cubierto por membrana plasmática. Este mecanismo de secreción se encuentra en la **glándula mamaria lactante**, que es responsable de liberar grandes gotas de lípidos hacia la leche.
- **Secreción holocrina.** El producto de la secreción se acumula dentro de la célula en maduración, la cual, al mismo tiempo, experimenta una **muerte celular programada**. Tanto los productos de secreción como los detritos celulares se eliminan hacia la luz de la glándula. Este mecanismo se presenta en las **glándulas sebáceas de la piel** y en las glándulas **tarsales** (**de Meibomio**) **del párpado**.

Las glándulas exocrinas se clasifican en unicelulares o multicelulares.

Las **glándulas unicelulares** son las más simples en cuanto a estructura. La unidad secretora corresponde a células individuales distribuidas entre otras células no secretoras. Un ejemplo típico es la **célula caliciforme**, una célula secretora de moco ubicada entre otras células cilíndricas (fig. 5-40). Las células caliciformes se hallan en el revestimiento superficial, en las glándulas del intestino y en ciertos segmentos de las vías respiratorias.

Las **glándulas multicelulares** están compuestas por más de una célula y tienen diversos grados de complejidad. Su estructura permite subclasificarlas de acuerdo con la disposición de las células secretoras (parénquima) y con la presencia o ausencia de ramificación de sus conductos secretores.

La organización más sencilla de una glándula multicelular es una lámina celular en la que cada célula de la superficie es una célula secretora. Por ejemplo, el epitelio que recubre el estómago y las fovéolas, fositas o criptas gástricas constituye una lámina de células que secretan moco (fig. 5-41).

Otras glándulas multicelulares suelen formar las invaginaciones tubulares desde la superficie. Los extremos de la glándula contienen las células secretoras; la porción de la glándula que conecta las células secretoras a la superficie hace las veces de conducto. Si el conducto no es ramificado, la glándula se denomina ***simple***; si el conducto es ramificado, se conoce como ***compuesta***. Si la porción secretora tiene forma de tubo, la glándula es ***tubular***; si presenta forma de matraz o uva, la glándula es ***alveolar*** o ***acinar***; si el conducto termina en un saco dilatado, la glándula es ***tubuloacinar***. Las glándulas tubulares pueden ser rectas, ramificadas o enrolladas; las glándulas alveolares pueden ser simples o ramificadas. En el organismo existen diversas combinaciones de conductos y formas glandulares. En la tabla 5-6 se muestra la clasificación y descripción de las glándulas exocrinas.

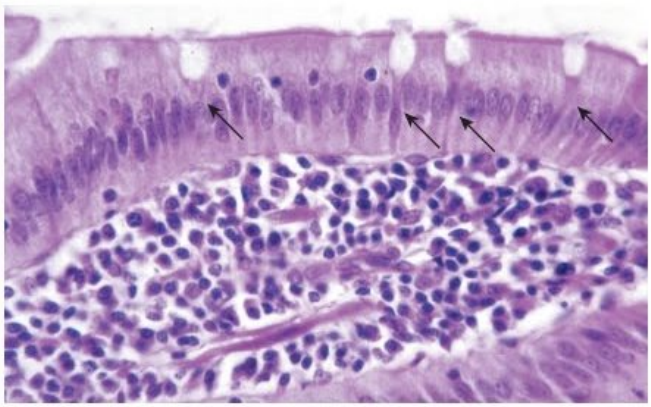

FIGURA 5-40. Glándulas unicelulares. Microfotografía del epitelio intestinal en la que se muestran células caliciformes individuales (*flechas*) dispersas entre las células de absorción. Cada célula caliciforme puede considerarse una glándula unicelular (el tipo más simple de glándula exocrina). 350×.

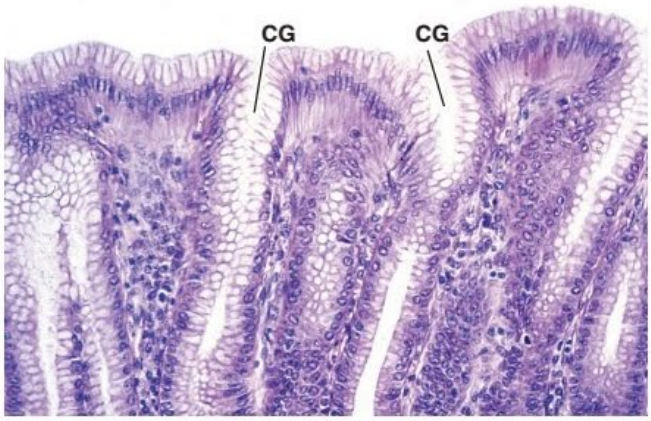

FIGURA 5-41. Células superficiales mucosas del estómago. Microfotografía de la superficie del estómago. Las células epiteliales que recubren la superficie son todas células mucosas, como lo son las células que recubren las criptas gástricas (*CG*). Las células de la fosa gástrica forman glándulas tubulares simples. 260×.

TABLA 5-6 **Clasificación de las glándulas multicelulares**

	Clasificación		Ubicación típica	Características
Glándulas simples	**Tubular simple**		Intestino grueso: glándulas intestinales del colon	La porción secretora de la glándula es un tubo recto formado por las células secretoras (células caliciformes)
	Tubular simple enrollada		Piel: glándulas sudoríparas ecrinas	La porción secretora es una estructura tubular enrollada que está ubicada en la profundidad de la dermis
	Tubular simple ramificada		Estómago: glándulas mucosas del píloro Útero: glándulas endometriales	Las glándulas tubulares ramificadas con una porción secretora ancha están formadas por las células secretoras y producen una secreción mucosa viscosa
	Acinar simple	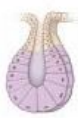	Uretra: glándulas parauretrales y periuretrales	Las glándulas acinares simples se desarrollan como una evaginación del epitelio de transición y están formadas por una capa simple de células secretoras
	Acinar ramificada		Estómago: glándulas mucosas del cardias Piel: glándulas sebáceas	Las glándulas acinares ramificadas con porciones secretoras están formadas por células que secretan moco; un solo conducto corto se abre directamente en la luz
Glándulas compuestas	**Tubular compuesta**		Duodeno: glándulas submucosas de Brunner	Las glándulas tubulares compuestas con porciones secretoras enrolladas están ubicadas en la profundidad de la submucosa del duodeno
	Acinar compuesta	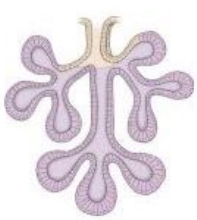	Páncreas: porción exocrina	Las glándulas acinares compuestas, con unidades secretoras con forma alveolar, están constituidas por células serosas piramidales
	Tubuloacinar compuesta	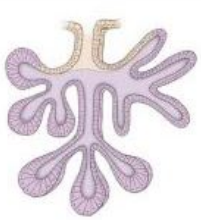	Región del cuello y la cavidad bucal: glándulas salivales submandibulares	Las glándulas tubuloacinares compuestas pueden tener unidades secretoras tubulares ramificadas mucosas y unidades secretoras acinares ramificadas serosas; tienen casquetes serosos (semilunas)

Según el tipo de secreción que producen, las glándulas pueden ser mucosas o serosas.

Las células secretoras de las glándulas exocrinas relacionadas con los diversos conductos en el organismo (p. ej., el tubo digestivo, las vías respiratorias y el aparato urogenital) se describen con frecuencia como *mucosas*, *serosas* o *mixtas*.

Las **secreciones mucosas** son viscosas y babosas, mientras que las secreciones **serosas** son **acuosas**. Las células caliciformes, las células secretoras de las glándulas salivales sublinguales y las células superficiales del estómago son ejemplos de células de secreción mucosa. La índole mucosa de la secreción es consecuencia de la gran glucosilación de la proteína que la conforma con oligosacáridos aniónicos. Los **gránulos de mucinógeno**, el producto de secreción dentro de la célula, son, por lo tanto, **PAS positivos** (*véase* fig. 5-27a). Sin embargo, son solubles en agua y se pierden durante la preparación de rutina del tejido. Por tal motivo, el citoplasma de las células mucosas parece vacío en los cortes de parafina teñidos con H&E. Otra característica de una célula mucosa es que su núcleo suele estar aplanado contra la base de la célula debido a la acumulación de productos de la secreción (fig. 5-42).

FIGURA 5-42. Glándulas mucosas compuestas. Microfotografía en la que se observan dos pequeños lóbulos de una glándula mucosa asociada con la laringe. Cada una muestra el comienzo de un conducto (*C*) en el cual se secreta mucina (*flechas*). Las células secretoras individuales que forman el acino (*A*) son difíciles de definir. Sus núcleos (*puntas de flecha*) son planos y se ubican en la porción basal de la célula, típico de las glándulas mucosas. El citoplasma está lleno de mucina retenida durante la preparación del tejido y aparece teñida. 350×.

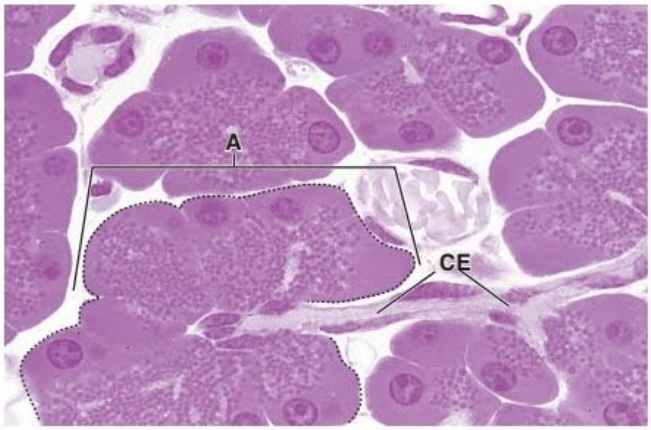

FIGURA 5-43. Glándulas serosas compuestas. Microfotografía del acino pancreático (*A*, delimitado por la *línea punteada*) con su conducto excretor (*CE*). Los pequeños objetos redondeados dentro de las células acinares representan los gránulos de cimógeno, precursor del material de secreción almacenado. 320×.

En contraste con las células secretoras de moco, las **células serosas** producen **secreciones proteínicas** no glucosiladas o con escasa glucosilación. El núcleo es generalmente redondeado u ovalado (fig. 5-43). El citoplasma apical suele teñirse intensamente con la eosina si los gránulos secretores se encuentran bien conservados. El citoplasma perinuclear en general aparece basófilo como consecuencia de un retículo endoplasmático rugoso abundante, característica de las células que sintetizan proteínas.

Las **células serosas que contienen acinos** se hallan en las glándulas parótidas y el páncreas. Los acinos de algunas glándulas, como las submandibulares, contienen células tanto mucosas como serosas. En la preparación de rutina de los tejidos, las células serosas están más alejadas de la luz del acino y tienen forma de luna creciente o **semiluna** en la periferia del acino mucoso.

■ RENOVACIÓN DE LAS CÉLULAS EPITELIALES

La mayoría de las células epiteliales tienen un tiempo de vida finito menor que el del organismo como un todo.

Los epitelios superficiales y los de muchas glándulas simples pertenecen a la categoría de **poblaciones celulares de renovación continua**. El ritmo de recambio celular (la proporción de reemplazo de las células) es característico de un epitelio específico. Por ejemplo, las células que recubren el intestino delgado se renuevan cada 4-6 días en los seres humanos. Las células de reemplazo se producen por la actividad mitótica de **células madre adultas autorrenovables**. Se ubican en sitios denominados ***nichos***. En el intestino delgado, los nichos de estas células adultas se ubican en la porción inferior de las glándulas intestinales. Después migran y se diferencian en cuatro tipos celulares principales. Los enterocitos (células de absorción cilíndricas), las células caliciformes (secretoras de moco) y las células enteroendocrinas (que regulan y secretan hormonas) continúan su diferenciación y maduración mientras migran por las vellosidades en dirección hacia la superficie de la luz intestinal. La migración de estas células nuevas sigue hasta que alcanzan los extremos de las vellosidades, donde experimentan apoptosis y se exfolian hacia la luz. El cuarto tipo celular, las células de Paneth, migran hacia abajo y habitan en el fondo de la cripta. El **factor de transcripción Math1**, expresado en el epitelio intestinal, determina el destino de la célula. Las células destinadas al linaje secretor (que se diferencian en

CUADRO 5-5

CONSIDERACIONES FUNCIONALES: MEMBRANAS MUCOSAS Y SEROSAS

En dos ubicaciones generales, el **epitelio de revestimiento** y su tejido **conjuntivo subyacente** son considerados una unidad funcional denominada ***membrana***. Los dos tipos de membrana son la **mucosa** y la **serosa**. El término *membrana* como se utiliza aquí no debe ser confundido con las membranas biológicas de las células, ni deben confundirse la designaciones *mucosa* y *serosa* con la naturaleza de la secreción, a diferencia de lo que se comentó antes en el texto.

La **membrana mucosa**, también denominada ***mucosa***, recubre las cavidades que se comunican con el exterior del organismo, a saber, el tubo digestivo, las vías respiratorias y las vías genitourinarias. Consiste en un epitelio de superficie (con o sin glándulas), un tejido conjuntivo de sostén denominado ***lámina propia***, una membrana basal que separa el epitelio de la lámina propia y, a veces, una capa de músculo liso llamada ***capa muscular de la mucosa*** como la más profunda.

La **membrana serosa**, también denominada ***serosa***, recubre las cavidades peritoneal, pericárdica y pleural. Estas cavidades se describen generalmente como cavidades cerradas del organismo, aunque en la mujer el peritoneo comunica con el exterior por las vías genitourinarias. Estructuralmente, la serosa consiste en un epitelio de revestimiento, el **mesotelio**, un tejido conjuntivo de sostén y una membrana basal entre ambos. Las membranas serosas no contienen glándulas, pero el líquido sobre su superficie es acuoso.

caliciformes, enteroendocrinas y células de Paneth) tienen un aumento de la expresión de Math1. La inhibición de la expresión de Math1 caracteriza la vía de desarrollo por defecto hacia células intestinales de absorción (enterocitos).

De manera similar, el **epitelio plano estratificado de la piel** se reemplaza casi en su totalidad cada 47 días aproximadamente (*véase* cap. 15). Las células de la capa basal de la epidermis, denominadas precisamente ***estrato basal*** (***germinativo***), experimentan mitosis para hacer efectiva la renovación celular. A medida que se diferencian, las células son empujadas hacia la superficie por nuevas células en la capa basal. Por último, las células se queratinizan y se exfolian. En los dos ejemplos anteriores se mantiene la estabilidad en el epitelio y las nuevas células reemplazan a las células exfoliadas en la misma proporción. Los descubrimientos recientes y la generación de **células madre pluripotentes inducidas** (**iPS, *induced pluripotent stem cells***) de los queratocitos humanos demuestran que las células adultas somáticas pueden ser reprogramadas en un estado pluripotente mediante la expresión inducida de varios factores de transcripción embrionarios. Las células iPS derivadas de los queratinocitos parecen tener características morfológicas y funcionales idénticas a las de las células madre embrionarias humanas. En el futuro, las células iPS pueden desempeñar un papel importante tanto para el tratamiento celular personalizado (recombinación homóloga en células madre y trasplante) como para la generación de modelos de enfermedades. Esto incluye la generación de células iPS de la epidermis del paciente, que pueden ser diferenciadas *in vitro* en tipos de células afectadas por la enfermedad y valorarse para estimar su respuesta a los tratamientos con fármacos nuevos.

En otros epitelios, en particular en glándulas más complejas, las células individuales pueden vivir durante un tiempo largo, y la división celular es rara una vez que alcanzan el estado de madurez. Estas células epiteliales son características de **poblaciones celulares estables** en las que existe actividad mitótica relativamente menor, como en el hígado. Sin embargo, la pérdida de cantidades importantes de tejido hepático por traumatismos físicos o destrucción tóxica aguda se recupera mediante una proliferación activa de células hepáticas sanas. En esencia, el tejido hepático se regenera por la actividad mitótica estimulada del tejido hepático sano.

TEJIDO EPITELIAL

FUNDAMENTOS DE LAS ESTRUCTURAS EPITELIALES

- El **epitelio** es un tejido avascular que reviste las superficies del cuerpo, recubre las cavidades corporales y forma glándulas. Crea una barrera entre el medio externo y el tejido conjuntivo subyacente.
- Las **células epiteliales** poseen tres rasgos principales: están dispuestas muy cerca unas de otras y se adhieren entre sí por medio de uniones intercelulares específicas; tienen polaridad funcional y morfológica (las diferentes funciones se asocian con las regiones apical, lateral y basal) y su superficie basal está adherida a una membrana basal subyacente.

CLASIFICACIÓN DE LOS EPITELIOS

- El **epitelio** que tiene un solo estrato celular de grosor y descansa sobre la membrana basal se denomina ***epitelio simple***. Las células de los epitelios simples varían en altura y ancho (planas, cúbicas y cilíndricas).
- Los epitelios que poseen dos o más estratos de células de grosor se conocen como ***epitelios estratificados***. La forma de las células sobre la superficie libre determina su clasificación.
- El **epitelio seudoestratificado** parece estratificado. Es un epitelio simple en el que todas las células descansan sobre la membrana basal, pero no todas ellas alcanzan la superficie epitelial libre.
- El **epitelio transicional** (**urotelio**) es estratificado y reviste las vías urinarias inferiores. Las células en su superficie libre varían de grandes, redondas, convexas a planas, según la distensión del órgano urinario.

REGIÓN APICAL

- La **región apical** exhibe modificaciones de su superficie para llevar a cabo funciones específicas.
- Las **microvellosidades** son pequeñas evaginaciones citoplasmáticas digitiformes con un núcleo de filamentos de actina. Aumentan la superficie apical para la absorción y son visibles mediante MO como **borde estriado** o con **borde en cepillo**.
- Los **estereocilios** (**estereovellosidades**) son microvellosidades largas con distribución limitada al aparato reproductor masculino (absorción) y al epitelio sensorial del oído interno (**mecanorreceptores sensoriales**).
- Los **cilios móviles** son extensiones de la membrana plasmática apical con apariencia de cabello que contienen un **axonema**, que es un núcleo de microtúbulos en un patrón de organización 9 + 2. El movimiento ciliar se origina en el deslizamiento coordinado de los dobletes de microtúbulos generado por la actividad de la **dineína**, la proteína motora del microtúbulo.
- Los **cilios primarios** (**monocilios**) tienen un patrón de organización microtubular de 9 + 0, son inmóviles y funcionan como quimiorreceptores, osmorreceptores y mecanorreceptores. Están presentes en casi todas las células eucariotas.

REGIÓN LATERAL: ADHESIÓN CÉLULA-CÉLULA

- La región **lateral** se caracteriza por la presencia de **moléculas de adhesión celular** (**CAM**) que forman **complejos de unión** (**uniones ocluyentes**, **adherentes** o **comunicantes**) entre las regiones laterales yuxtapuestas de las células vecinas.
- La **unión** (**estrecha**) **de la zónula ocluyente** se encuentra en los extremos más apicales de la membrana lateral de las células adyacentes y restringe el paso de sustancias entre estas células (pasaje paracelular).
- Las **uniones adherentes** (**zónula adherente** y **mácula adherente**) permiten la adhesión entre las células epiteliales que utilizan **CAM** enlazadas al citoesqueleto de las células adyacentes. Todas las uniones adherentes emplean proteínas de la familia de las cadherinas **dependientes** de calcio. Algunas adhesiones especializadas célula-célula usan **nectinas** independientes de calcio como la molécula de adhesión primaria.
- La **zónula adherente** se ubica alrededor de cada célula inmediatamente por debajo de la unión estrecha y está compuesta por complejos **cadherina E-catenina** que interactúan con los filamentos de actina. La **mácula adherente** (**desmosoma**) proporciona una unión discontinua, localizada y puntual, y está conformada por **desmogleínas** y **desmocolinas** que se adhieren a la placa desmosómica para fijar los filamentos intermedios.
- Las **uniones comunicantes** (**de hendidura**) consisten en un cúmulo de conductos transmembrana (formada por dos medios conductos, los **conexones**) en un conjunto estrechamente organizado. Permiten el intercambio entre las células de iones, moléculas reguladoras y pequeños metabolitos.

REGIÓN BASAL: MEMBRANA BASAL Y ADHESIÓN CÉLULA- MATRIZ EXTRACELULAR

- La **región basal** se caracteriza por la presencia de una **membrana basal**, **uniones célula-matriz extracelular** (adhesiones focales y hemidesmosomas) y **pliegues de la membrana celular basal**.
- La **membrana basal** (PAS positiva en MO) es una capa densa de proteínas especializadas de la matriz extracelular que consiste en una **lámina basal** (visible con ME) y una **lámina reticular**.
- La **lámina basal** consiste en una estructura de **polímeros de laminina** con una **supraestructura de colágeno tipo IV** subyacente que proporciona un sitio de interacciones a muchas moléculas de adhesión celular.
- La **lámina basal** se adhiere a la **lámina reticular** subyacente (colágeno tipo III) mediante fibrillas de anclaje (colágeno tipo VII) y a fibras elásticas mediante microfibrillas de fibrilina.
- La **membrana basal** cumple la función de sitio de adhesión del epitelio al tejido conjuntivo, compartimentaliza el tejido conjuntivo, filtra sustancias que pasan hacia el epitelio o que vienen de él, proporciona una estructura durante la generación de tejido y participa en la señalización celular.
- Las **adhesiones focales** son uniones adherentes dinámicas cuya base es la integrina; fijan los **filamentos de actina** a la membrana basal. Su formación y desmantelamiento rápidos proporcionan las bases de la migración celular.
- Los **hemidesmosomas** son uniones adherentes estables cuya base es la integrina; fijan los **filamentos intermedios** a la membrana basal mediante placas intercelulares.

GLÁNDULAS

- Las **glándulas** se clasifican en dos grupos según la manera en la que se liberan sus productos de secreción: **exocrinas** y **endocrinas**.
- Las **glándulas exocrinas** secretan sus productos directamente sobre una superficie o a través de los conductos epiteliales que pueden modificar su secreción (concentrarla, reabsorberla o agregarle otras sustancias).
- Las **glándulas exocrinas** se clasifican en **mucosas**, que producen secreciones mucosas, o **serosas**, que producen secreciones acuosas ricas en proteínas.
- Las células de las glándulas exocrinas tienen tres mecanismos de secreción: **merocrina** (el producto de la secreción se libera por exocitosis), **apocrina** (el producto de la secreción se libera en vesículas que contienen una capa delgada de citoplasma) y **holocrina** (el producto de la secreción está acompañado de detritos celulares de la célula secretora que muere).
- Las **glándulas endocrinas** no poseen sistema de conductos. Secretan sus productos (hormonas) en el torrente sanguíneo para alcanzar un receptor específico en células diana distantes.

RENOVACIÓN DE LAS CÉLULAS EPITELIALES

- Las **células epiteliales** pertenecen a la categoría de las **poblaciones celulares de renovación continua**. Las células de reemplazo se producen por división mitótica de las **células madre** en los adultos, las cuales residen en diferentes sitios (**nichos**) en varios epitelios.

LÁMINA 1 ■ EPITELIOS PLANOS Y CÚBICOS SIMPLES

El **epitelio** consta de un grupo variado de tipos celulares, cada uno de los cuales tiene características funcionales específicas. Las células que conforman un determinado epitelio están organizadas en estrecha cercanía y suelen estar ubicadas en las superficies libres del cuerpo. Estas superficies incluyen el exterior del cuerpo, la superficie externa de muchos órganos internos y el revestimiento de cavidades, conductos y túbulos del organismo.

El epitelio se clasifica con base en la disposición y la forma de las células que lo componen. Si las células forman una sola capa, constituyen un **epitelio simple**. Si se disponen en múltiples capas, conforman un **epitelio estratificado**. La forma de las células típicamente se describe como **plana** si la célula es más ancha que alta, **cúbica** si su altura y ancho son aproximadamente similares, o **cilíndrica** si la célula es más alta que ancha.

Epitelio plano simple, mesoovario, humano, H&E, 350×; recuadro 875×.

En la microfotografía se muestra el epitelio de superficie del mesoovario cubierto por el ***mesotelio***, nombre dado al **epitelio plano simple** que recubre las cavidades internas del cuerpo. Las **células mesoteliales** (*CM*) son reconocidas por sus núcleos en esta imagen de menor aumento. Debajo de las células mesoteliales hay una delgada capa de tejido conjuntivo (*TC*) y células adiposas (*A*). El *recuadro* muestra con más aumento los núcleos (*N*) de las células mesoteliales.



Epitelio plano simple, mesenterio, rata, impregnación argéntica, 350×; recuadro 700×.

Esta es una imagen de aumento intermedio de una porción de mesenterio montada entera sin cortar. La muestra de mesenterio se colocó sobre el portaobjetos y se preparó para el examen microscópico. El microscopio se enfocó sobre la superficie del mesenterio. Por medio de este método, los límites de las **células mesoteliales** de la superficie son líneas negras delineadas por la plata precipitada. Obsérvese que las células están en estrecha cercanía unas de otras y que tienen forma poligonal. El *recuadro* muestra varias células mesoteliales, cada una de las cuales presenta un núcleo (*N*) redondeado u ovalado. Debido a la forma plana de las células mesoteliales, los núcleos no son esféricos, sino con forma de disco.

Epitelio plano simple, riñón, humano, H&E, 350×.

En esta microfotografía se muestra un corpúsculo renal. La pared del corpúsculo renal, conocida como *capa parietal de la cápsula de Bowman*, es una estructura esférica y consiste en un **epitelio plano simple** (*EPS*). El interior del corpúsculo contiene una red de capilares que filtra líquidos que ingresan en el espacio urinario (*EU*) y después en el túbulo contorneado proximal (*TCP*). Los núcleos (*N*) de las **células planas** de la capa parietal de la cápsula de Bowman son ovoides y parecen sobresalir levemente hacia el espacio urinario. La región apical de este epitelio plano simple delimita el espacio urinario y la región basal de las células epiteliales descansa sobre una capa de tejido conjuntivo (*TC*).

Epitelio cúbico simple, páncreas, humano, H&E, 700×.

En esta microfotografía se muestran dos conductos pancreáticos (*CP*) que están **revestidos por un epitelio cúbico simple**. Los núcleos (*N*) de las células del conducto tienden a ser esféricos, una característica concordante con la forma cúbica de la célula. La región apical de las células epiteliales delimita la luz del conducto y la región basal descansa sobre el tejido conjuntivo (*TC*). El examen minucioso de la región apical de las células epiteliales revela algunas de las barras terminales (*BT*) entre células adyacentes.

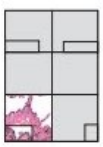

Epitelio cúbico simple, pulmón, humano, H&E, 175×, recuadro 525×.

En esta microfotografía se muestra el epitelio de los bronquiolos pulmonares más diminutos. El **epitelio cúbico simple** está formado por células cúbicas (*CC*). En el *recuadro* se muestra una mayor ampliación de las **células cúbicas** (*CC*). Obsérvense los núcleos esféricos. Se trata de células pequeñas con citoplasma relativamente escaso; por lo tanto, los núcleos están cerca unos de otros. La región apical de las células epiteliales delimita la luz de la vía aérea (*VA*), mientras que la región basal de estas células descansa sobre su membrana basal y el tejido conjuntivo (*TC*) denso subyacente.

Epitelio cúbico simple, hígado, humano, H&E, 450×; recuadro 950×.

En esta microfotografía se muestran los cordones de **células cúbicas simples** conocidas como *hepatocitos* (*H*), que forman el parénquima hepático. Los cordones de hepatocitos se encuentran principalmente separados por sinusoides (*S*) sanguíneos. En el *recuadro* se muestra la imagen de un hepatocito a mayor aumento, lo que permite comprobar una característica poco habitual, y es que varias superficies de estas células poseen un surco que conforma un espacio apical libre. Cuando el surco de una célula se confronta con el surco de la célula adyacente, se forma el canalículo (*C*), una pequeña estructura con forma de canal. La bilis se secreta desde la célula hacia el canalículo.

A, células adiposas
BT, barra terminal
C, canalículo biliar
CC, células cúbicas
CM, células mesoteliales
CP, conducto pancreático
EPS, epitelio plano simple
EU, espacio urinario
H, hepatocitos
N, núcleo
S, sinusoide
TC, tejido conjuntivo
TCP, túbulo contorneado proximal
VA, vía aérea

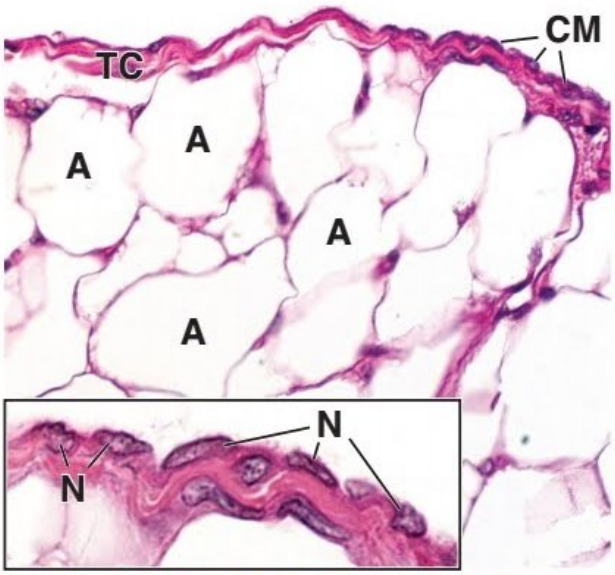
CM
TC
A
A
A
A
N
N

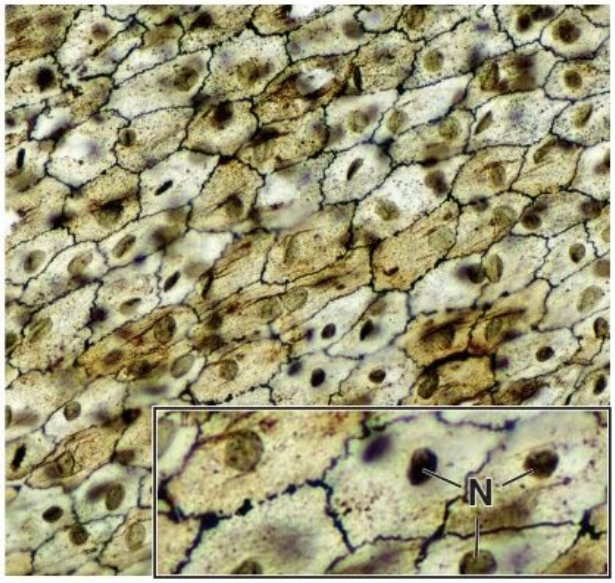
N

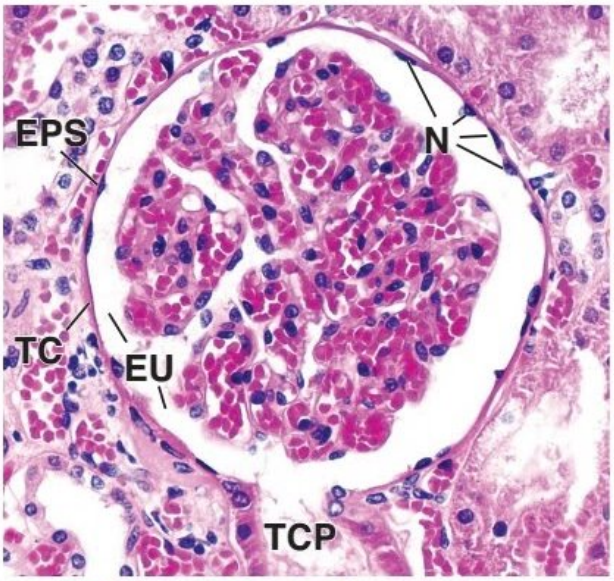
EPS
N
TC
EU
TCP

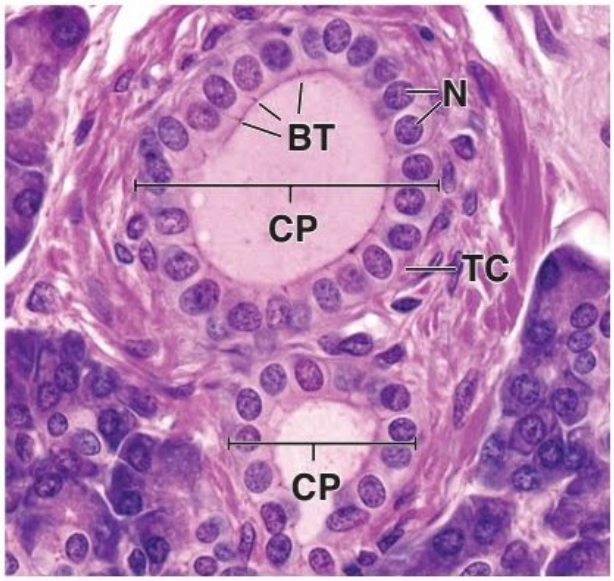
N
BT
CP
TC
CP

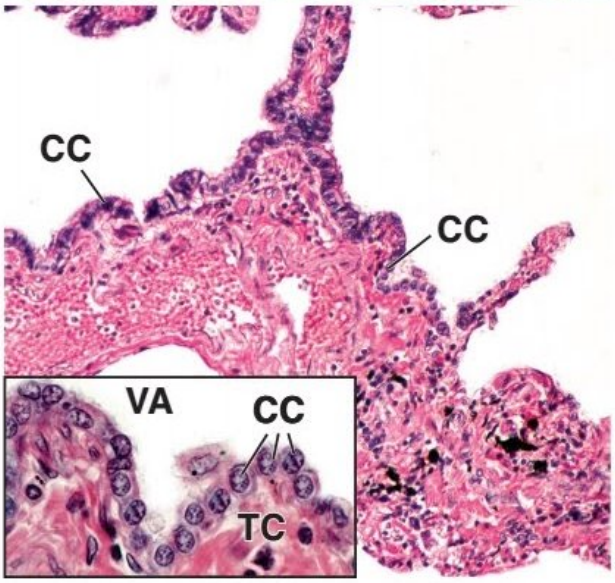
CC
CC
VA
CC
TC

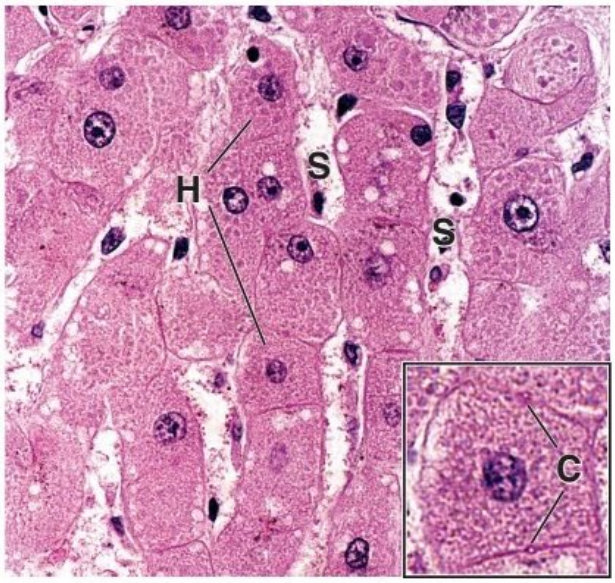
H
S
S
C

LÁMINA 2 ■ EPITELIOS SIMPLES Y ESTRATIFICADOS

Los **epitelios simples** tienen una sola capa celular de grosor. Son característicos de los sistemas de órganos principalmente encargados del transporte, la absorción y la secreción, como el intestino, los vasos sanguíneos, las glándulas digestivas y otras glándulas exocrinas y el riñón. Los **epitelios estratificados** tienen más de una capa celular de grosor y son típicos de las superficies que están sometidas a estrés por fricción, como la piel y la mucosa de la boca, el esófago y la vagina.

Epitelio simple, páncreas exocrino, mono, H&E, 450×.

Se observan tres formas epiteliales. En el *detalle* hay un acino bien orientado, un grupo funcional de células secretoras, cada una de las cuales es de forma piramidal. Las células secretoras constituyen una estructura esférica o tubular. La superficie libre de las células y la luz se ubica en el centro del *detalle*. La luz no es evidente aquí; sin embargo, sí es evidente en una organización celular similar en la imagen ubicada en la parte intermedia derecha (*véase* el *detalle*). Debido a que la altura de las células (la distancia del borde del *detalle* a la luz) es mayor que el ancho, el epitelio es **cilíndrico simple**. El segundo tipo epitelial está representado por un conducto pequeño en corte longitudinal (*flechas*) que se extiende por todo el campo. Está compuesto por células aplanadas (obsérvese la forma del núcleo), y en su base el epitelio es **plano simple**. Por último, hay un conducto de mayor tamaño en corte transversal (*asterisco*) dentro del cual entra el conducto más pequeño. Los núcleos de este conducto mayor tienden a ser redondos y las células tienden a ser cuadradas. Por lo tanto, las células de los conductos constituyen un **epitelio cúbico simple**.

Epitelio cúbico simple, riñón, humano, H&E, 450×.

Este preparado presenta túbulos de diversos tipos en corte transversal. Los que se identifican con *flechas* son ejemplos de **epitelio cúbico simple**. Las *flechas* señalan los límites celulares laterales; obsérvese que el ancho celular se aproxima a su altura. Las estructuras en sentido transversal marcadas con *asterisco* son otro tipo de túbulo; son más pequeñas en diámetro, pero también están formadas por un epitelio cúbico simple.

Epitelio cilíndrico simple, colon, humano, H&E, 350×.

El **epitelio cilíndrico simple** del colon que se muestra aquí consiste en una capa de células absortivas y células que secretan moco (células caliciformes). Estas últimas pueden ser reconocidas por su "cáliz" de coloración pálida (*flechas*) que contiene el producto de secreción celular. El epitelio recubre la luz del colon y se extiende dentro en la profundidad del tejido conjuntivo para formar las glándulas intestinales (*GI*). Ambos tipos de células son altas con sus núcleos ubicados en la base de la célula. El tejido conjuntivo (*TC*) contiene numerosas células, muchas de las cuales son linfocitos y células plasmáticas.

Epitelio cilíndrico seudoestratificado, tráquea, mono, H&E, 450×.

Además de las **células cilíndricas** (*CC*) altas en este epitelio cilíndrico, hay una capa bien definida de **células basales** (*CB*). Las células cilíndricas que contienen núcleos elongados y poseen cilios (*C*) se extienden desde la superficie hasta la membrana basal (claramente visible en la tráquea como una región gruesa, acelular, homogénea, que es parte del tejido conjuntivo [*TC*]). Las células basales están esparcidas entre las células cilíndricas. Debido a que todas las células descansan sobre la membrana basal, parecen conformar una sola capa, no dos capas definidas una sobre la otra. Dado que el epitelio aparenta ser estratificado pero no lo es, se denomina ***epitelio cilíndrico seudoestratificado***. El *detalle* en la microfotografía delinea una glándula traqueal similar al acino en el páncreas exocrino (*detalle*). Obsérvese que la luz de la glándula es claramente visible y los límites celulares también son evidentes. El epitelio glandular es cilíndrico simple.

Epitelio cilíndrico seudoestratificado, epidídimo, ser humano, H&E, 450×.

Este es otro ejemplo de **epitelio cilíndrico seudoestratificado**. Nuevamente, se ve con claridad la existencia de dos capas de núcleos: los de las células basales (*CB*) y los de las células cilíndricas (*CC*). Como en el ejemplo anterior, sin embargo, aunque no es evidente, las células cilíndricas descansan sobre la membrana basal; por lo tanto, el epitelio es seudoestratificado. Obsérvese que aquellos sitios donde el epitelio está orientado verticalmente, sobre la *derecha* de la microfotografía, parece haber más núcleos y el epitelio tiene mayor espesor. Esto se debe a que es un plano de corte tangencial. Como regla práctica, se debe examinar la zona más delgada de un epitelio para poder apreciar su verdadera organización.

Epitelio plano estratificado, vagina, humano, H&E, 225×.

Este es un **epitelio plano estratificado** de la pared vaginal. Las células más profundas, particularmente aquellas de la capa basal, son pequeñas, con escaso citoplasma y, por ende, los núcleos se ven compactos. Como las células se hacen más largas, tienden a achatarse, de manera que forman escamas con apariencia de disco. El citoplasma de las células epiteliales arriba de la capa basal parece vacío debido a la gran cantidad de glucógeno acumulado que se pierde durante la preparación de la laminilla. Dado que las células de superficie conservan esta forma, el epitelio se denomina *plano estratificado*. El tejido conjuntivo (*TC*) subyacente contiene numerosos fibroblastos.

C, cilios
CB, célula basal
CC, célula cilíndrica
GI, glándula intestinal
TC, tejido conjuntivo

asterisco, conducto o túbulo con epitelio simple cúbico
flechas, *arriba a la izquierda,* conducto compuesto de epitelio plano simple; *arriba a la derecha,* límites laterales de células cúbicas que forman el túbulo; *centro* a la *izquierda,* cálices con moco de las células caliciformes

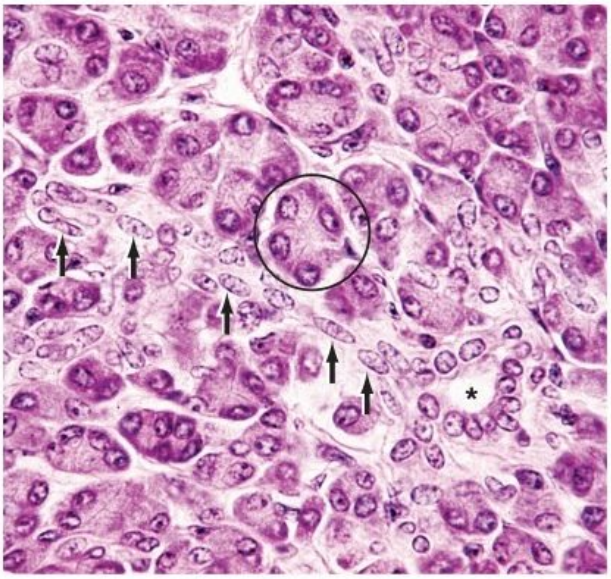
*

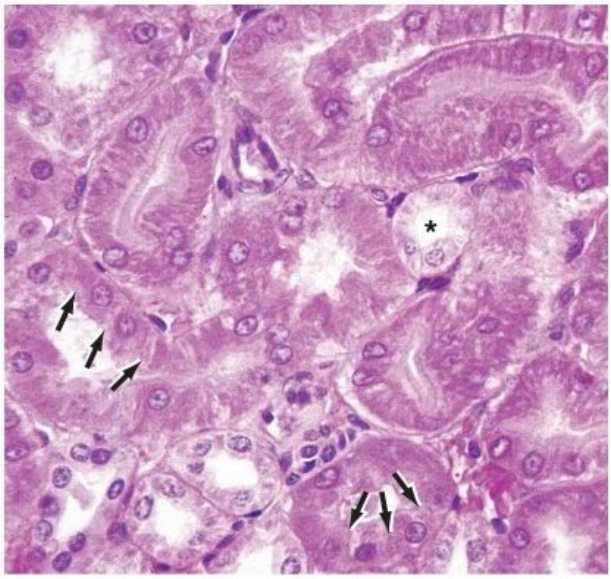
*

Gl
Gl
TC

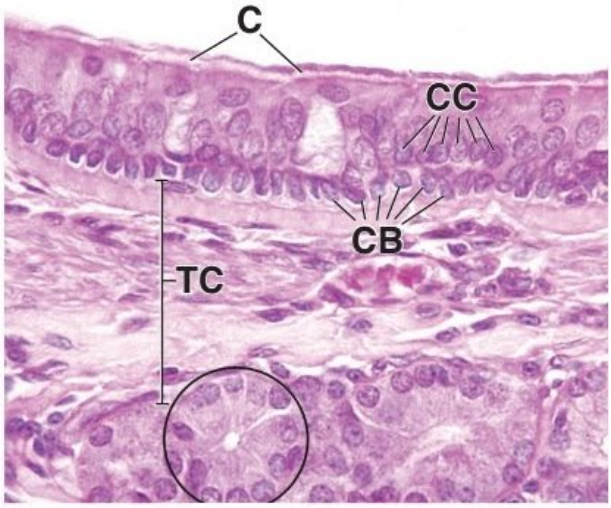
C
CC
CB
TC

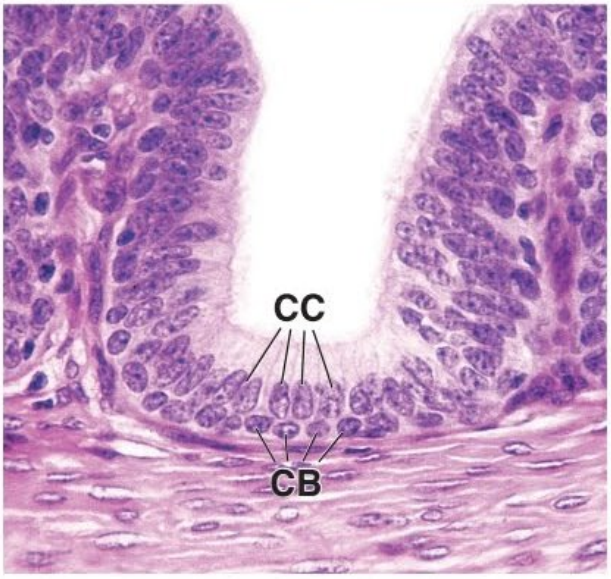
CC
CB

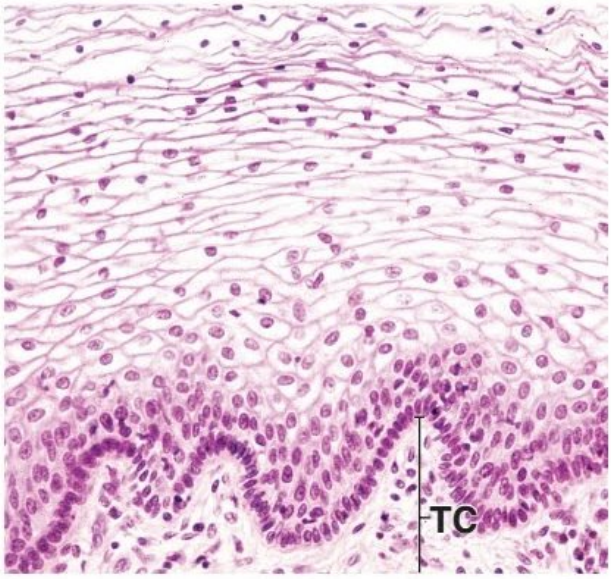
TC

LÁMINA 3 ■ EPITELIOS ESTRATIFICADOS Y TEJIDOS EPITELIOIDES

Los tejidos que se asemejan a un epitelio pero que carecen de la característica superficie libre se denominan ***tejidos epitelioides***. Esta es la estructura característica de los órganos endocrinos, que se desarrollan desde epitelios típicos pero pierden su conexión a una superficie durante el desarrollo.

Epitelio estratificado, esófago, mono, H&E, 250×.

Esta parte de la pared del esófago muestra dos diferentes epitelios. A la *izquierda* de la imagen está el epitelio de revestimiento del esófago. Tiene múltiples capas con células de superficie planas; por lo tanto, es un **epitelio plano estratificado** (*EPE*). A la *derecha* se observa un conducto de una glándula esofágica con cortes en varios planos. Al examinar una región donde el plano de corte se encuentra en ángulo recto respecto de la superficie, el verdadero carácter del epitelio se hace evidente. En este caso, el epitelio está constituido por dos capas con células cúbicas en la superficie; por ende, se trata de un **epitelio cúbico estratificado** (*ECuE*).

Epitelio estratificado, piel, humano, H&E, 450×.

En esta imagen se muestra una porción del conducto excretor de una glándula sudorípara antes de su ingreso en el **epitelio plano estratificado** (*EPE*) de la piel. La *línea punteada* señala el trayecto del conducto en la epidermis. Este conducto también está formado por un **epitelio cúbico estratificado** (*ECuE*) de dos capas; las células de la capa más interna (las células superficiales) se ven más o menos cuadradas. Dado que las células epidérmicas superficiales no aparecen en este campo, la designación de plano estratificado no puede confirmarse a partir de la información ofrecida por la microfotografía.

Epitelio de transición, unión anorrectal, humano, H&E, 300×.

La región que se muestra en esta imagen corresponde a la parte terminal del intestino grueso. El epitelio luminal sobre la *izquierda* es el típico **epitelio cilíndrico simple** (*ECS*) del colon. Este epitelio experimenta una abrupta transición (*punta de flecha*) hacia un **epitelio cúbico estratificado** (*ECuE*) en el conducto anal. Obsérvese la forma general cúbica de la mayoría de las células de superficie (*flechas*) y la capa de células subyacentes. El epitelio cilíndrico simple sobre la *izquierda* es parte de una glándula intestinal que se continúa con el **epitelio cilíndrico simple** que reviste la superficie luminal del intestino. El tejido conjuntivo (*TC*) en este sitio se encuentra densamente infiltrado con linfocitos, lo que le da una apariencia totalmente distinta a la del tejido conjuntivo de las otras imágenes en esta lámina.

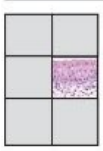

Epitelio de transición (urotelio), vejiga, mono, H&E, 400×.

El epitelio de la vejiga urinaria se denomina ***epitelio de transición***, y es un epitelio que cambia de apariencia de acuerdo con el grado de distensión de la vejiga. En estado no distendido, como en esta imagen, es de aproximadamente cuatro o cinco células de profundidad. Las células de la superficie son grandes y de forma cóncava (*asteriscos*). Las células inmediatamente bajo las superficiales tienen forma de pera y son ligeramente más pequeñas. Las células más profundas son las más pequeñas y sus núcleos parecen más hacinados. Cuando la vejiga está distendida, las células superficiales se estiran y aplanan, y el grosor del epitelio se reduce hasta aproximadamente tres células de profundidad. La pared de la vejiga suele contraerse cuando se obtiene la muestra, a menos que se tomen precauciones especiales para preservar en ella un estado distendido. De esta manera, su apariencia es generalmente como la que se observa en esta imagen. Un gran número de fibroblastos son visibles en el tejido conjuntivo (*TC*) subyacente.

Tejidos epitelioides, testículos, mono, H&E, 350×.

En esta imagen se muestran las **células intersticiales de Leydig** (*CI*) del testículo. Estas poseen ciertas características epiteliales. No tienen una superficie libre; sin embargo, tampoco se desarrollan de una superficie; en su lugar, surgen de las células mesenquimatosas. Se les denomina ***células epitelioides*** porque hacen contacto con células vecinas similares, así como las células epiteliales hacen contacto entre sí. Las células de Leydig son de índole endocrina y están rodeadas por una rica red de capilares (*C*) y conductos linfáticos.

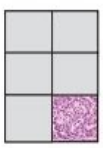

Tejido epitelioide, páncreas endocrino, humano, H&E, 450×.

Las células endocrinas (*En*) de los **islotes de Langerhans** del páncreas también tienen una **organización epitelioide**. Las células están en contacto, pero carecen de una superficie libre, aunque se han desarrollado de una superficie epitelial por invaginación. En contraste, los alvéolos de alrededor del páncreas exocrino (*Ex*), que se desarrollan de la misma superficie epitelial, están constituidos por células con una superficie libre sobre la cual se descarga el producto de la secreción. En los tejidos endocrinos predominan los capilares (*C*). Se pueden observar ejemplos similares de tejido epitelioide en las glándulas suprarrenales, paratiroides e hipófisis, las cuales son todas endocrinas.

C, capilar
CI, células intersticiales (Leydig)
ECS, epitelio cilíndrico simple
ECuE, epitelio cúbico estratificado
En, células endocrinas
EPE, epitelio plano estratificado
Ex, células exocrinas
TC, tejido conjuntivo
asteriscos, células cóncavas
flechas, células superficiales cúbicas
punta de flecha, transición de epitelio cilíndrico simple a cúbico estratificado

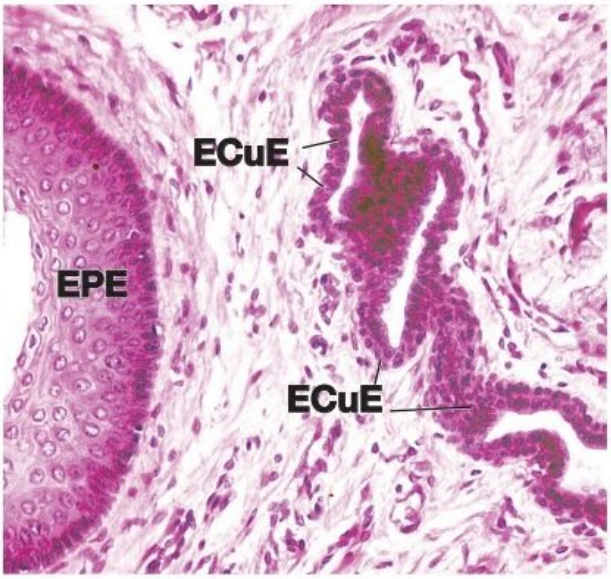
ECuE
EPE
ECuE

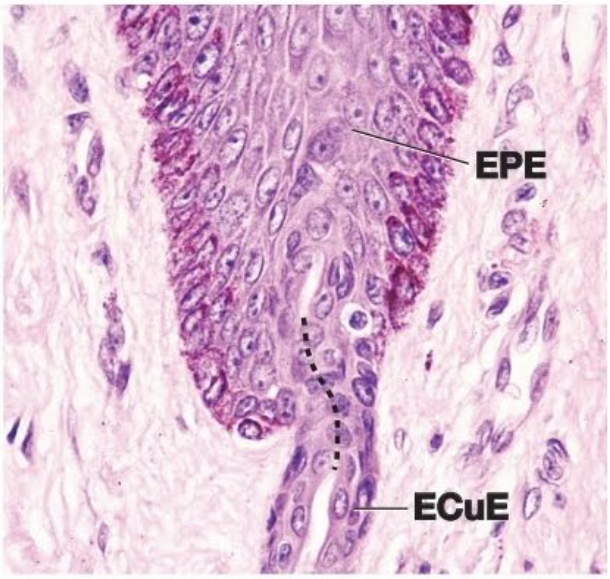
EPE
ECuE

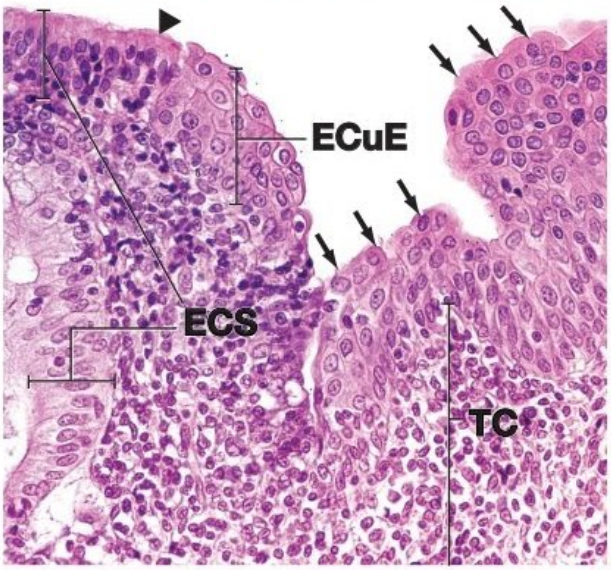
ECuE
ECS
TC

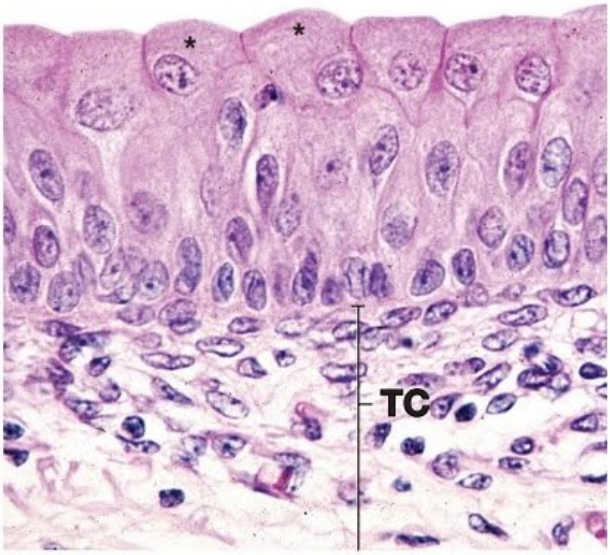
TC

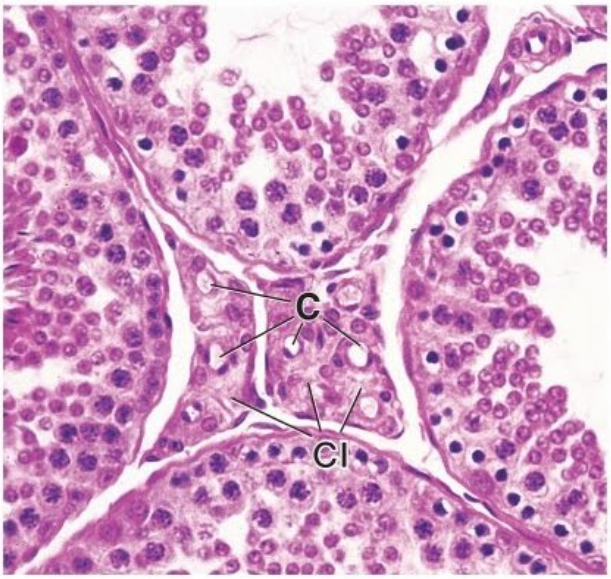
C
Cl

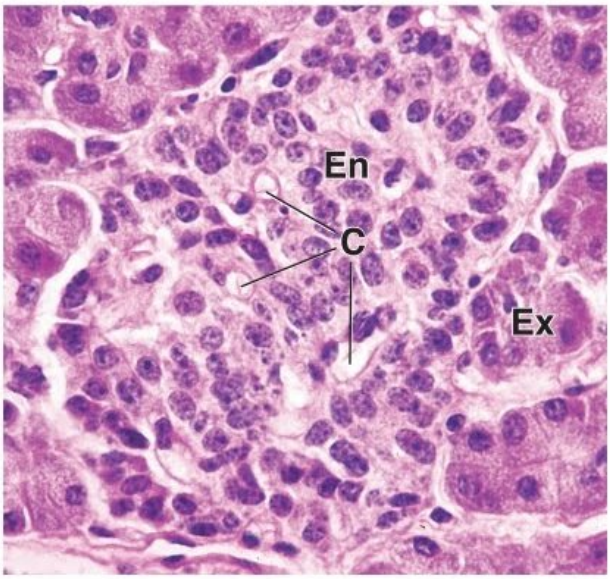
En
C
Ex

6 TEJIDO CONJUNTIVO

FUNDAMENTOS DEL TEJIDO CONJUNTIVO / 170
TEJIDO CONJUNTIVO EMBRIONARIO / 170
TEJIDO CONJUNTIVO DEL ADULTO / 172
FIBRAS DEL TEJIDO CONJUNTIVO / 174
- Fibras y fibrillas de colágeno / 174
- Biosíntesis y degradación de las fibras de colágeno / 177
- Fibras reticulares / 181
- Fibras elásticas / 182

MATRIZ EXTRACELULAR / 186
CÉLULAS DEL TEJIDO CONJUNTIVO / 190
- Fibroblastos y miofibroblastos / 190
- Macrófagos / 192
- Mastocitos / 194
- Basófilos / 199
- Adipocitos / 199
- Células madre adultas y pericitos / 199
- Linfocitos, células plasmáticas y otras células del sistema inmunitario / 200

Cuadro 6-1 Correlación clínica: colagenopatías / 181
Cuadro 6-2 Correlación clínica: exposición al sol y cambios moleculares en la piel fotoenvejecida / 186
Cuadro 6-3 Correlación clínica: función de los miofibroblastos en la cicatrización / 196
Cuadro 6-4 Consideraciones funcionales: sistema fagocítico mononuclear/ 197
Cuadro 6-5 Correlación clínica: función de los mastocitos y los basófilos en las reacciones alérgicas / 198

HISTOLOGÍA 101 / 202

■ FUNDAMENTOS DEL TEJIDO CONJUNTIVO

El tejido conjuntivo incluye un grupo diverso de células dentro de una matriz extracelular específica de un tejido.

En general, el **tejido conjuntivo** consta de **células** y una **matriz extracelular** (**MEC**). La MEC incluye fibras proteínicas (de colágeno, elásticas y reticulares) y un componente amorfo que contiene moléculas especializadas (proteoglucanos, glucoproteínas multiadhesivas y glucosaminoglucanos) que constituyen la **sustancia fundamental**. El tejido conjuntivo forma un compartimento vasto y continuo por todo el cuerpo, delimitado por las láminas basales de los diversos epitelios y por las láminas externas de las células musculares y las células de sostén de los nervios.

Los diferentes tipos de tejido conjuntivo tienen a cargo una variedad de funciones.

Las funciones de los diversos tejidos conjuntivos son un reflejo de los tipos de células y fibras que se presentan dentro de dicho tejido y la composición de la sustancia fundamental de la MEC. Por ejemplo, en el tejido conjuntivo laxo existen muchos tipos de células (fig. 6-1). Una de ellas, el fibroblasto, produce las fibras extracelulares que cumplen una tarea estructural en el tejido. Los fibroblastos también producen y mantienen la sustancia fundamental. Otros tipos celulares, como los linfocitos, las células plasmáticas, los macrófagos y los eosinófilos, están asociados con el sistema de defensa del cuerpo y funcionan dentro de la MEC del tejido. Por el contrario, el tejido óseo, otra forma de tejido conjuntivo, contiene un solo tipo de célula, el osteocito. Esta célula produce las fibras que componen la mayor parte del tejido óseo. Una característica exclusiva del hueso es que sus fibras se organizan de una manera específica y se calcifican para crear la dureza característica de este tejido. De igual manera, en los tendones y los ligamentos, las fibras son la característica destacada del tejido. Estas fibras se organizan de forma paralela y se agrupan muy juntas para lograr la máxima resistencia.

La clasificación del tejido conjuntivo se basa principalmente en la composición y la organización de sus elementos extracelulares, así como sus funciones.

El **tejido conjuntivo** comprende una gran variedad de tejidos con distintas propiedades funcionales, pero con ciertas características comunes que les permiten agruparse. Para mayor facilidad, se clasifican de forma que se reflejen esas características. En la tabla 6-1 se presenta la clasificación de los tejidos conjuntivos, incluidos los subtipos.

■ TEJIDO CONJUNTIVO EMBRIONARIO

El mesénquima embrionario origina los diversos tejidos conjuntivos del cuerpo.

El **mesodermo**, la capa media de las tres que constituyen el embrión, da origen a casi todos los tejidos conjuntivos del cuerpo. Una

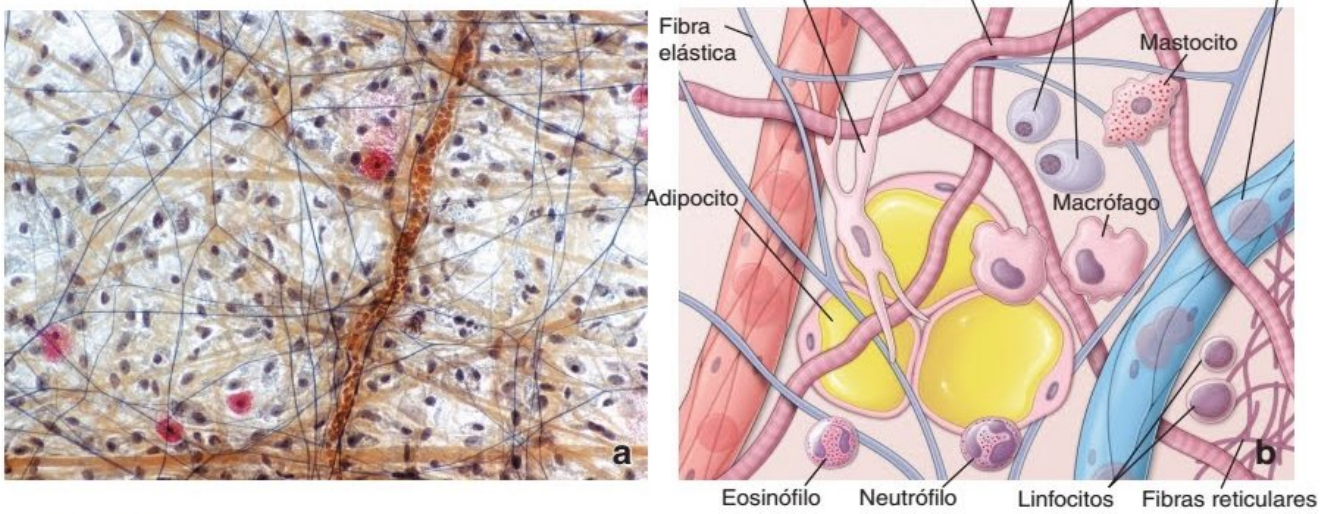

FIGURA 6-1. Tejido conjuntivo laxo. a. Microfotografía de un montaje entero de mesenterio, teñido con hematoxilina de Verhoeff para mostrar los núcleos y las fibras elásticas. La coloración de contraste consiste en safranina, que permite identificar los gránulos de los mastocitos, y naranja G, que sirve para teñir otras proteínas (sobre todo, fibras de colágeno). Las fibras elásticas aparecen como delgadas estructuras filiformes largas y ramificadas, de color *azul a negro*, sin un principio ni un fin discernibles. Las fibras de colágeno son bastante más gruesas que las fibras elásticas y se ven como siluetas largas y rectas, teñidas de color *anaranjado*. La mayoría de los núcleos visibles supuestamente corresponden a fibroblastos. También hay núcleos de otros tipos de células (p. ej., linfocitos, células plasmáticas y macrófagos), las cuales no pueden identificarse. Los mastocitos se reconocen por los gránulos de color *rojo brillante* dentro de su citoplasma. Los eosinófilos y neutrófilos (cuando están presentes) se pueden identificar por sus núcleos segmentados de forma singular y por la presencia de gránulos específicos (*rojizos* en el caso del eosinófilo). Cabe advertir la presencia de un vaso sanguíneo de pequeño calibre repleto de eritrocitos. 150×. **b.** Diagrama en el que se ilustran los componentes del tejido conjuntivo laxo. Se observa la asociación de diferentes tipos de células que suelen encontrarse en el tejido conjuntivo laxo, con la matriz extracelular circundante, la cual contiene vasos sanguíneos y tres tipos diferentes de fibras. El fondo homogéneo *rosa* de este diagrama corresponde a la sustancia fundamental.

excepción es la región de la cabeza, donde las células progenitoras específicas derivan del ectodermo por medio de las células de la cresta neural. Mediante la proliferación y migración de células mesodérmicas y otras específicas de la cresta neural, se establece en el embrión temprano un **tejido conjuntivo primitivo** conocido como ***mesénquima*** (en la región de la cabeza, en ocasiones denominado ***ectomesénquima***). La maduración y proliferación del mesénquima no solo origina los diversos tejidos conjuntivos del adulto, sino también los sistemas muscular, vascular y urogenital; y las membranas serosas que revisten las cavidades corporales. La manera en la que proliferan y se organizan las células mesenquimatosas determina el tipo de tejido conjuntivo maduro que se formará en un sitio específico.

TABLA 6-1 Clasificación del tejido conjuntivo

Tejido conjuntivo embrionario	
Mesénquima	Tejido conjuntivo mucoso
Tejido conjuntivo del adulto	
Tejido conjuntivo laxo	Tejido conjuntivo denso
	Regular
	Irregular
Tejido conjuntivo especializado[a]	
Tejido cartilaginoso (cap. 7)	Tejido sanguíneo (cap. 10)
Tejido óseo (cap. 8)	Tejido hematopoyético (cap. 10)
Tejido adiposo (cap. 9)	Tejido linfático (cap.14)

[a]Antes, las denominaciones *tejido elástico* y *tejido reticular* se clasificaban como categorías separadas del tejido conjuntivo especializado. Los tejidos que suelen mencionarse como ejemplos de tejido elástico son ciertos ligamentos asociados con la columna vertebral y la túnica media de las arterias elásticas. El rasgo identificador del tejido reticular es la presencia de fibras y de células reticulares que, en conjunto, forman un estroma tridimensional. El tejido reticular sirve como estroma del tejido hematopoyético (en especial, la médula ósea roja) y los órganos del tejido linfático (ganglios linfáticos y bazo, pero no así el timo).

El tejido conjuntivo embrionario está presente en el embrión y dentro del cordón umbilical.

El tejido conjuntivo embrionario se clasifica en dos subtipos:

- El **mesénquima** se halla principalmente en el embrión. Contiene pequeñas células fusiformes de aspecto relativamente uniforme (fig. 6-2a). Las evaginaciones se extienden a partir de estas células y entran en contacto con evaginaciones similares de las células adyacentes para formar una red celular tridimensional. En el sitio donde las evaginaciones entran en contacto hay uniones de hendidura. El espacio extracelular está ocupado por una sustancia fundamental viscosa. También hay presencia de fibras reticulares y de colágeno; son muy finas y relativamente escasas. La escasez de las fibras de colágeno es congruente con el poco estrés físico al cual está sometido el feto en crecimiento.
- El **tejido conjuntivo mucoso** se halla en el cordón umbilical. Consiste en una MEC especializada, de aspecto gelatinoso, compuesta principalmente por ácido hialurónico. La sustancia fundamental de este tejido suele denominarse ***gelatina de Wharton***. Las células fusiformes están bien separadas y se asemejan bastante a los fibroblastos del cordón umbilical de término (p. ej., las evaginaciones citoplasmáticas son muy finas y difíciles de observar en el preparado de rutina teñido con hematoxilina y eosina [H&E]). La gelatina de Wharton ocupa los grandes espacios intercelulares ubicados entre las fibras de colágeno finas y onduladas (fig. 6-2b). Algunas de las células aisladas de la gelatina de Wharton muestran cantidades importantes de marcadores de células madre mesenquimatosas y tienen

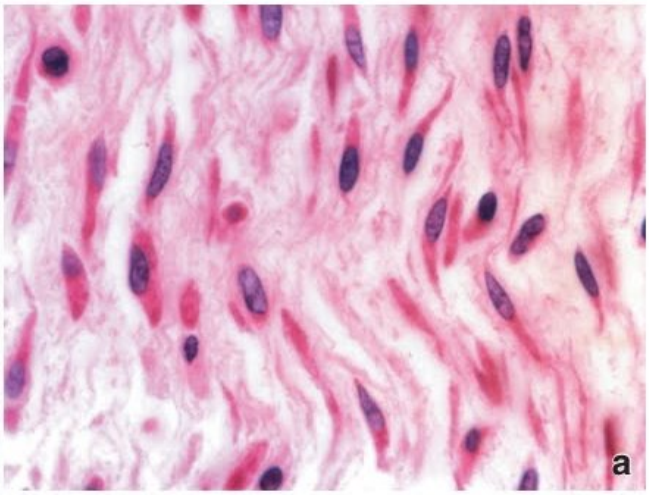

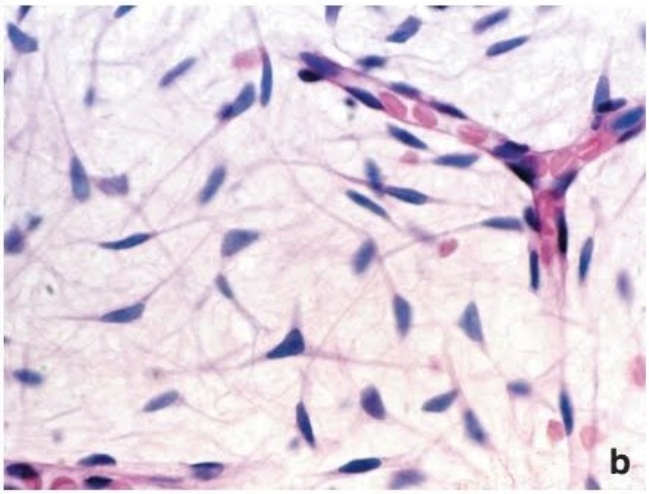

FIGURA 6-2. Tejido conjuntivo embrionario. a. Microfotografía de tejido mesenquimatoso de un feto en desarrollo teñido con H&E. Si bien desde el punto de vista morfológico aparecen como una población homogénea, las células mesenquimatosas dan origen a células que se diferenciarán en tipos celulares diversos. Sus evaginaciones citoplasmáticas suelen proporcionar a la célula una apariencia de huso o fusiforme. El componente extracelular del tejido contiene fibras reticulares escasas y abundante sustancia fundamental. 480×. **b.** Microfotografía de la gelatina de Wharton del cordón umbilical teñida con H&E. La gelatina de Wharton consiste en una sustancia fundamental especializada, cuasigelatinosa, que ocupa los espacios intercelulares grandes ubicados entre las células mesenquimatosas fusiformes. 480×.

la capacidad de diferenciarse en condiciones adecuadas en osteocitos, condrocitos, adipocitos y células semejantes a las nerviosas. Estas células se llaman ***células madre mesenquimatosas de la gelatina de Wharton*** y podrían tener una aplicación terapéutica en el futuro.

■ TEJIDO CONJUNTIVO DEL ADULTO

Los tejidos conjuntivos pertenecientes a esta categoría se dividen en dos subtipos generales:

- **Tejido conjuntivo laxo**, también llamado ***tejido areolar***.
- **Tejido conjuntivo denso**, que a su vez se puede dividir en dos tipos básicos de acuerdo con la organización de sus fibras de colágeno: **tejido conjuntivo denso regular** y **tejido conjuntivo denso irregular**.

El tejido conjuntivo laxo se caracteriza por sus fibras poco ordenadas y por una abundancia de células de varios tipos.

El **tejido conjuntivo laxo** es un tejido conjuntivo celular con fibras de colágeno delgadas y relativamente escasas (fig. 6-3). Sin embargo, la sustancia fundamental es abundante. De hecho, ocupa más volumen que las fibras. Tiene una consistencia entre viscosa y gelatinosa y desempeña una importante función en la difusión de oxígeno y sustancias nutritivas desde los pequeños vasos que discurren por este tejido, así como también en la difusión del dióxido de carbono y los desechos metabólicos que vuelven a los vasos.

El **tejido conjuntivo laxo** está ubicado principalmente debajo de los epitelios que revisten la superficie externa del cuerpo y que recubren las superficies internas. También se relaciona con el epitelio de las glándulas y rodea los vasos sanguíneos más pequeños (lám. 4, p. 204). Así, este tejido es el primer sitio donde las células del sistema inmunitario enfrentan y destruyen a los agentes patógenos, como las bacterias que han logrado entrar por una superficie epitelial. La mayoría de los tipos de células del tejido conjuntivo laxo son células transitorias que migran desde los vasos sanguíneos locales al responder a estímulos específicos. Por lo tanto, el tejido conjuntivo es el sitio donde ocurren las **reacciones inflamatorias e inmunitarias**. Durante estas reacciones, el tejido conjuntivo laxo se inflama considerablemente. En las partes del cuerpo donde hay una presencia constante de sustancias extrañas, existe una gran cantidad de células del sistema inmunitario. Por ejemplo, la **lámina propia**, el tejido conjuntivo laxo de las membranas mucosas, como las de los sistemas respiratorio y digestivo, contiene grandes cantidades de estas células.

El tejido conjuntivo denso irregular se caracteriza por tener abundantes fibras y pocas células.

El **tejido conjuntivo denso irregular** o no modelado contiene sobre todo fibras de colágeno. Las células están dispersas y generalmente son de un solo tipo, el fibroblasto. Este tejido también presenta una

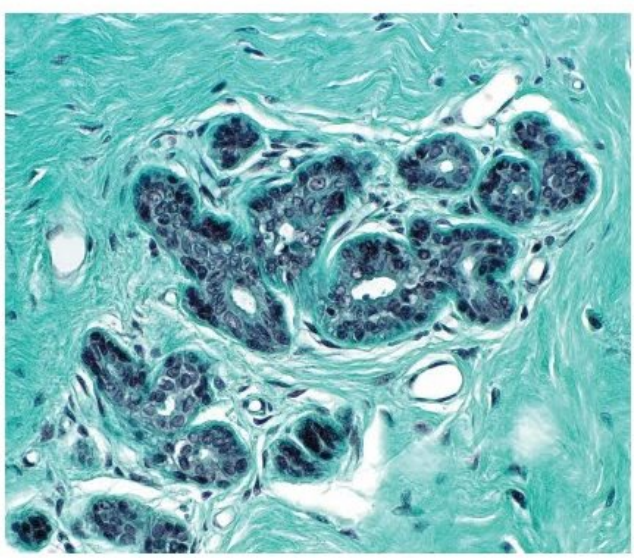

FIGURA 6-3. Tejido conjuntivo laxo y denso irregular. Microfotografía en la que se comparan los tejidos conjuntivos laxo y denso irregular de la glándula mamaria, en un preparado teñido con la técnica tricrómica de Masson. En el *centro*, el tejido conjuntivo laxo rodea el epitelio glandular. El tejido conjuntivo laxo está compuesto por fibras de colágeno de disposición ondulada y muchas células. Cabe destacar la gran cantidad de núcleos visibles con este escaso aumento. En los *ángulos superior izquierdo* e *inferior* derecho de la figura aparece el tejido conjuntivo denso irregular. A diferencia del tejido conjuntivo laxo, se observan pocos núcleos en el tejido conjuntivo denso. Sin embargo, el colágeno es mucho más abundante y está compuesto por fibras muy gruesas. 100×.

escasez relativa de sustancia fundamental (lám. 4, p. 204). Debido a su alta proporción de fibras de colágeno, el tejido conjuntivo denso irregular ofrece una solidez considerable. Las fibras por lo general se organizan en haces orientados en distintas direcciones (de allí el término *irregular* o no modelado) que resisten las fuerzas tensoras que actúan sobre órganos y estructuras. La piel contiene una capa relativamente gruesa de tejido conjuntivo llamada ***capa reticular*** (o ***capa profunda***) de la dermis. La capa reticular brinda resistencia frente al desgarro como consecuencia de las fuerzas de estiramiento en distintas direcciones. De igual manera, los órganos huecos (p. ej., el intestino) poseen una capa distintiva de tejido conjuntivo denso irregular llamada ***submucosa***, en la cual los haces de fibras discurren en planos variables. Esta estructura permite al órgano resistir el estiramiento y la distensión excesivos.

El tejido conjuntivo denso regular se caracteriza por tener formaciones densas y ordenadas de fibras y células.

El **tejido conjuntivo denso** regular o modelado es el principal componente funcional de los tendones, los ligamentos y las aponeurosis. Al igual que en el tejido conjuntivo denso irregular, las fibras de este tejido son su característica principal y hay poca presencia de MEC. Sin embargo, en el tejido conjuntivo denso regular, las fibras se disponen en haces paralelos y están muy juntas para ofrecer la mayor resistencia posible. Las células que producen y mantienen las fibras están comprimidas y alineadas entre los haces de fibras.

- Los ***tendones*** son estructuras semejantes a un cable que se fijan al músculo y al hueso. Están formados por haces paralelos de fibras de colágeno. Entre estos haces se encuentran hileras de fibroblastos llamados ***tendinocitos*** (fig. 6-4 y lám. 5, p. 206). Los tendinocitos están rodeados por una MEC especializada que los separa de las fibrillas de colágeno de sostén. Al realizar un corte transversal del tendón con tinción de H&E, los tendinocitos presentan un aspecto estrellado. En las microfotografías electrónicas de transmisión (MET) de cortes paralelos al eje longitudinal de los tendones, se observa que las evaginaciones citoplasmáticas de la célula se ubican entre las fibras y aparecen como láminas citoplasmáticas delgadas. No obstante, en la mayoría de los cortes longitudinales con tinción de H&E, los tendinocitos aparecen apenas como filas de núcleos basófilos con su forma aplanada característica.

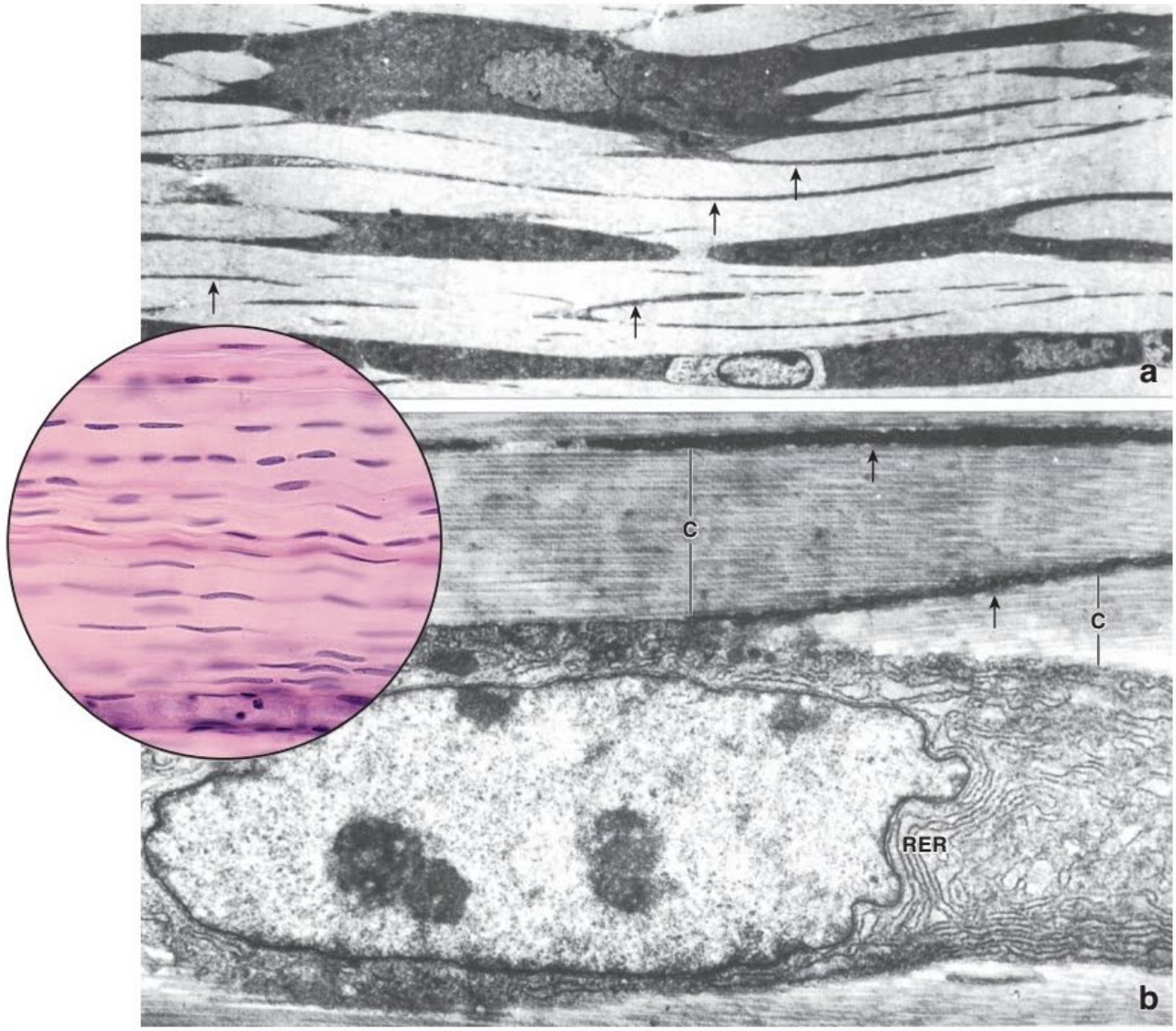

FIGURA 6-4. Tejido conjuntivo denso regular (tendón). a. Microfotografía electrónica de un tendón con poco aumento en la que se muestran los tendinocitos (fibroblastos) y sus evaginaciones delgadas (*flechas*) entre los haces de colágeno. 1600×. **b.** Tendinocito visto con mayor aumento en el que se observa un retículo endoplásmico rugoso prominente (RER). Las fibras de colágeno (*C*) se ven compuestas por fibrillas de colágeno muy juntas. Las *flechas* señalan las evaginaciones de los tendinocitos. 9500×. **Detalle.** Microfotografía de un tendón. Obsérvese la disposición ordenada y regular de los haces de fibras de colágeno. Los tendinocitos se alinean en hileras entre las fibras de colágeno. 200× (microfotografías electrónicas modificadas de Rhodin J. *Histology.* New York: Oxford University Press; 1974).

Las láminas citoplasmáticas que se extienden desde el cuerpo de los tendinocitos no suelen ser visibles en los cortes longitudinales con H&E, ya que se confunden con las fibras de colágeno. La sustancia del tendón está rodeada por una cápsula de tejido conjuntivo delgado, el **epitendón**, en la cual las fibras de colágeno no están tan ordenadas (lám. 5, p. 206). Por lo general, el tendón está subdividido en pequeños fascículos por el **endotendón**, una extensión de tejido conjuntivo del epitendón. Este contiene los pequeños vasos sanguíneos y nervios del tendón.

- Los **ligamentos**, al igual que los tendones, están compuestos por fibras y fibroblastos dispuestos de forma paralela. Sin embargo, las fibras de los ligamentos tienen una disposición menos regular que la de los tendones. Los ligamentos unen un hueso con otro, lo cual en ciertos lugares, como la columna vertebral, necesita cierto grado de elasticidad. Aunque el colágeno es la principal fibra extracelular de la mayoría de los ligamentos, algunos de los ligamentos asociados con la columna vertebral (p. ej., los ligamentos amarillos) contienen muchas más fibras elásticas y menos fibras de colágeno. Estos ligamentos se denominan ***ligamentos elásticos***.
- Las **aponeurosis** se asemejan a tendones anchos y planos. En lugar de fibras dispuestas de forma paralela, las fibras de las aponeurosis se organizan en varias capas. Los haces de fibras de colágeno de una capa tienden a disponerse en un ángulo de 90° con respecto a los haces de las capas vecinas. Las fibras dentro de cada una de las capas están dispuestas en agrupaciones regulares. Por lo tanto, la aponeurosis es un tejido conjuntivo denso regular. Esta **disposición ortogonal** también está presente en la córnea del ojo y es la responsable de su transparencia.

■ FIBRAS DEL TEJIDO CONJUNTIVO

Las fibras del tejido conjuntivo se dividen en tres tipos principales.

Las fibras del tejido conjuntivo están presentes en distintas cantidades, según las necesidades estructurales o la función del tejido conjuntivo. Cada tipo de fibra es producida por los fibroblastos y se compone de proteínas de cadenas peptídicas largas. Las siguientes son los distintos tipos de fibras del tejido conjuntivo:

- **Fibras de colágeno**
- **Fibras reticulares**
- **Fibras elásticas**

Fibras y fibrillas de colágeno

Las fibras de colágeno son el tipo de fibra más abundante del tejido conjuntivo.

Las **fibras de colágeno** son el componente estructural más abundante del tejido conjuntivo. Son flexibles y tienen una resistencia tensora notable. Bajo el microscopio óptico, las fibras de colágeno aparecen generalmente como estructuras onduladas de espesor variable y longitud indeterminada. Se tiñen fácilmente con eosina y otros colorantes ácidos. También pueden colorearse con azul de anilina, utilizado en la técnica tricrómica de Mallory para el tejido conjuntivo, o con el verde luz, utilizado en la técnica de Masson.

Con la MET, las fibras de colágeno aparecen como haces de subunidades filamentosas finas. Estas subunidades son **fibrillas de colágeno** (fig. 6-5). Dentro de cada fibra, las fibrillas de colágeno tienen un diámetro relativamente uniforme. Sin embargo, en distintos sitios y en distintas etapas del desarrollo, las fibrillas varían de tamaño. En los tejidos en desarrollo o inmaduros, las fibrillas pueden tener no más de 15 o 20 nm de diámetro. En el tejido conjuntivo denso regular que se encuentra en los tendones y en otros tejidos sujetos a una tensión considerable, pueden medir hasta 300 nm de diámetro.

Las fibrillas de colágeno presentan un patrón de bandas transversales de 68 nm.

Cuando las fibrillas de colágeno teñidas con osmio u otro metal pesado se examinan con el MET, muestran una secuencia de bandas transversales espaciadas regularmente y que se repiten cada 68 nm



FIGURA 6-5. Fibrillas de colágeno en el tejido conjuntivo denso irregular. Microfotografía electrónica del tejido conjuntivo denso irregular de la cápsula testicular de un varón joven. Las fibrillas de colágeno filiformes se agrupan en algunas regiones (*X*) y forman haces bastante gruesos; en otras regiones, las fibrillas están más dispersas. 9500×. **Detalle.** Cortes longitudinales de fibrillas de colágeno de la misma muestra vistas con mayor aumento. Obsérvese el patrón de bandas transversales. Las *flechas* indican el patrón de repetición de 68 nm. 75000×.

en toda su longitud (*véase* fig. 6-5, *recuadro*). Este patrón regular de bandas también se observa en la superficie de las fibrillas de colágeno cuando se examinan con el microscopio de fuerza atómica (MFA; fig. 6-6). El patrón de bandas es un reflejo de la estructura en subunidades de la fibrilla, específicamente del tamaño y la forma de la molécula de colágeno y la disposición de las moléculas que forman la fibrilla (fig. 6-7). La **molécula de colágeno** (que antes se llamaba *tropocolágeno*) mide unos 300 nm de largo por 1.5 nm de espesor y tiene una cabeza y una cola. Dentro de cada fibrilla, las moléculas de colágeno se alinean cabeza con cola en hileras superpuestas con brechas entre las moléculas de cada hilera y un desfase de un cuarto de molécula entre las hileras contiguas. Las brechas se pueden ver con claridad con el MFA (*véase* fig. 6-6). La resistencia a la tensión de la fibrilla es consecuencia de los enlaces covalentes que hay entre las moléculas de colágeno de hileras contiguas y no de las uniones cabeza con cola entre las moléculas de una hilera. El patrón de bandas transversales observado con el MET (*véase* fig. 6-5, *recuadro*) se debe en gran medida al depósito de osmio en el espacio que hay entre las cabezas y las colas de las moléculas en cada hilera.

Cada molécula de colágeno es una hélice triple compuesta por tres cadenas polipeptídicas entrelazadas.

Cada **molécula de colágeno** consiste en tres cadenas polipeptídicas llamadas ***cadenasas***. Las cadenas α se entrelazan para formar una hélice triple dextrógira (*véase* fig. 6-7d). De cada tres aminoácidos de la cadena, uno es una molécula de **glicina**, excepto en los extremos de las cadenas α. Una **hidroxiprolina** o una **hidroxilisina** suele preceder a cada glicina en la cadena; y una **prolina** con frecuencia sigue a cada glicina de la cadena. Junto con la prolina y la hidroxiprolina, la glicina es indispensable para la conformación en triple hélice (*véase* fig. 6-7e). En asociación con la hélice, hay también grupos sacáridos unidos a los residuos hidroxilisílicos. Es por estos grupos sacáridos que el colágeno se clasifica propiamente como una **glucoproteína**.

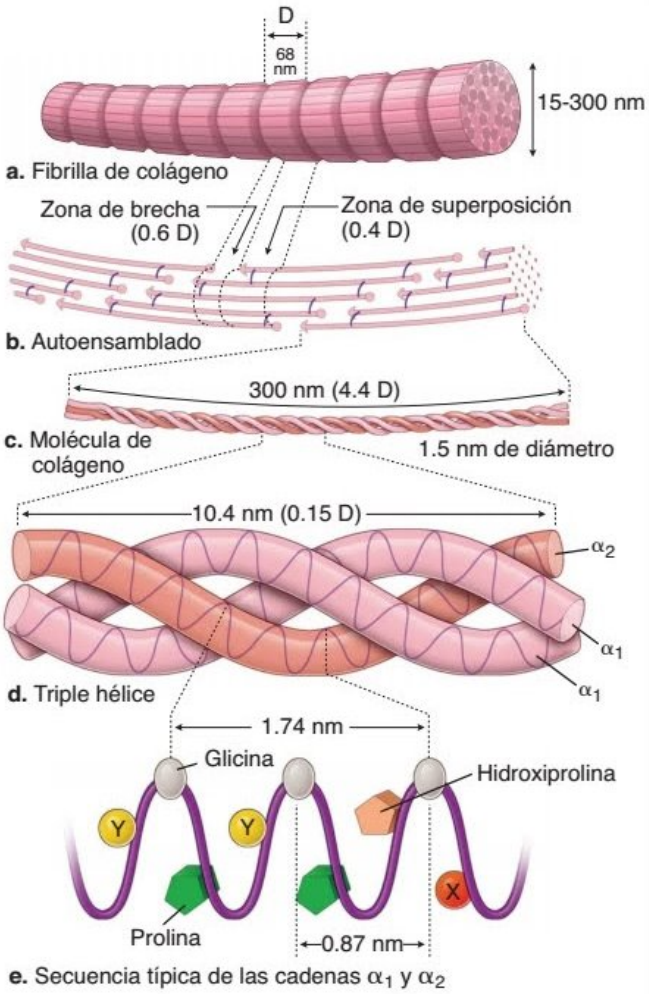

FIGURA 6-7. Diagrama en el que se ilustran las características moleculares de una fibrilla de colágeno tipo I en un orden de detalle estructural creciente. a. Fibrilla de colágeno que exhibe bandas periódicas con una distancia (*D*) de 68 nm entre las bandas que se repiten. **b.** Cada fibrilla se autoensambla a partir de moléculas de colágeno dispuestas de forma escalonada, que presentan enlaces cruzados covalentes con residuos de lisina e hidroxilisina en las moléculas adyacentes (*enlaces púrpuras*). **c.** Cada molécula tiene alrededor de 300 nm de longitud y 1.5 nm de diámetro. **d.** La molécula de colágeno es una triple hélice de unión cruzada por numerosos enlaces de hidrógeno entre las prolinas y las glicinas. **e.** La triple hélice consiste en tres cadenas α. Cada tercer aminoácido de la cadena α es una glicina. La posición *X* que sigue a la glicina suele ser una prolina, y la posición *Y* que precede a la glicina suele ser una hidroxiprolina. Algunos aminoácidos (p. ej., ácido glutámico, leucina, fenilalanina) prefieren la posición *X* y otros prefieren la posición *Y* (p. ej., arginina, glutamina, lisina, metionina y treonina).

FIGURA 6-6. Fibrillas de colágeno en el tejido conjuntivo denso irregular. Esta imagen de fibrillas de colágeno tipo I en el tejido conjuntivo, obtenida con el microscopio de fuerza atómica, permite observar el patrón de bandas en la superficie de las fibrillas de colágeno. Nótese la orientación desordenada de las fibrillas de colágeno que están superpuestas y se entrecruzan en la matriz del tejido conjuntivo. 65 000× (cortesía de la Dra. Gabriela Bagordo, JPK Instruments AG, Berlín, Alemania).

Las cadenas α que conforman la hélice no son todas iguales. Su tamaño varía entre 600 y 3 000 aminoácidos. Hasta ahora se han identificado al menos 42 tipos de cadenas α codificadas por diferentes genes cuyos *loci* se encuentran de distintos cromosomas. Se han categorizado unos 29 tipos de colágeno teniendo en cuenta las combinaciones de las cadenas α que contienen. Estos diversos colágenos se clasifican con números romanos del I al XXIX según su fecha de descubrimiento. Una molécula de colágeno puede ser **homotrimérica** (compuesta por tres cadenas α idénticas) o **heterotrimérica** (formada por dos o hasta tres cadenas α diferentes).

Por ejemplo, el **colágeno tipo I** que se encuentra en los tejidos conjuntivos denso y laxo es heterotrimérico. Dos de las cadenas α, identificadas como α1, son idénticas, y una, identificada como α2, es diferente (tabla 6-2). Así, en la nomenclatura de los colágenos, se

TABLA 6-2 **Tipos de colágeno. Composición, ubicación y función**

Tipo	Composición[a]	Ubicación	Funciones
I	$[\alpha1(I)]_2\,\alpha2(I)$	Tejido conjuntivo de piel, hueso, tendones, ligamentos, dentina, esclera, fascias y cápsulas orgánicas (90% del colágeno del organismo)	Proporciona resistencia a fuerzas, tensiones y estiramiento
II	$[\alpha1(II)]_3$	Cartílago (hialino y elástico), notocordio y discos intervertebrales	Ofrece resistencia a la compresión intermitente
III	$[\alpha1(III)]_3$	Prominente en el tejido conjuntivo laxo de las vísceras (útero, hígado, bazo, riñón, pulmón, etc.), músculo liso, endoneuro, vasos sanguíneos y piel fetal	Forma las fibras reticulares, organizadas en forma de una malla laxa de fibras delgadas; provee sostén estructural para las células especializadas de diversos órganos y para los vasos sanguíneos
IV	$[\alpha1(IV)]_2\,\alpha2(IV)$ o $\alpha3(IV)\,\alpha4(IV)\,\alpha5(IV)$ o $[\alpha5(IV)]_2\,\alpha6(IV)$	Láminas basales de los epitelios, glomérulos renales y cápsula del cristalino	Provee sostén y barrera de filtración
V	$[\alpha1(V)]_2\,\alpha2(V)$ o $\alpha1(V)\,\alpha2(V)\,\alpha3(V)$	Distribución uniforme en todo estroma de tejido conjuntivo; podría estar relacionado con la red reticular; se ubica en las fibras reticulares de la pulpa roja esplénica	Se ubica en la superficie de las fibrillas de colágeno tipo I junto con los colágenos tipos XII y XIV para modular las propiedades biomecánicas de la fibrilla
VI	$[\alpha1(VI)]_2\,\alpha2(VI)$ o $\alpha1(VI)\,\alpha2(VI)\,\alpha3(VI)$	Forma parte de la matriz cartilaginosa que rodea inmediatamente los condrocitos	Fija el condrocito a la matriz; se une de forma covalente a las fibrillas de colágeno tipo I
VII	$[\alpha1(VII)]_3$	Presente en las fibrillas de anclaje de la piel, los ojos, el útero y el esófago	Asegura la lámina basal a las fibras del tejido conjuntivo
VIII	$[\alpha1(VIII)]_2\,\alpha2(VIII)$	Producto de las células endoteliales	Facilita el movimiento de las células endoteliales durante la angiogénesis
IX	$\alpha1(IX)\,\alpha2(IX)\,\alpha3(IX)$	Se encuentra en el cartílago asociado con las fibrillas de colágeno tipo II	Estabiliza la red de fibras de colágeno tipo II del cartílago por interacción con las moléculas de proteoglucanos en sus intersecciones
X	$[\alpha1(X)]_3$	Producido por los condrocitos en la zona de hipertrofia del disco epifisario normal	Contribuye con el proceso de mineralización ósea al formar las redes hexagonales necesarias para organizar los colágenos tipos II, IX y XI dentro del cartílago
XI	$[\alpha1(XI)]_2\,\alpha2(XI)$ o $\alpha1(XI)\,\alpha2(XI)\,\alpha3(XI)$	Producido por los condrocitos; se asocia con las fibrillas de colágeno tipo II; forma el centro de las fibrillas de colágeno tipo I	Regula el tamaño de las fibrillas de colágeno tipo II; es indispensable para las propiedades cohesivas de la matriz cartilaginosa
XII	$[\alpha1(XII)]_3$	Aislado de piel y placenta; abundante en tejidos que deben soportar una gran tensión mecánica	Se ubica en la superficie de las fibrillas de colágeno tipo I junto con el colágeno tipos V y XIV para modular las propiedades biomecánicas de la fibrilla
XIII	$[\alpha1(XIII)]_3$	Colágeno transmembrana no habitual detectado en hueso, cartílago, intestino, piel, placenta y músculo estriado	Se asocia con la lámina basal junto con el colágeno tipo VII
XIV	$[\alpha1(XIV)]_3$	Aislado de la placenta; también se detecta en la médula ósea	Se ubica en la superficie de las fibrillas de colágeno tipo I junto con los colágenos tipos V y XII para modular las propiedades biomecánicas de la fibrilla; posee la propiedad de mediar la adhesión célula-célula firmemente
XV	$[\alpha1(XV)]_3$	Presente en tejidos derivados del mesénquima; se expresa en los músculos cardíaco y esquelético	Participa en la adhesión de la lámina basal al tejido conjuntivo subyacente
XVI	$[\alpha1(XVI)]_3$	Amplia distribución en el tejido; se asocia con los fibroblastos y con las células musculares lisas arteriales, pero no con las fibrillas de colágeno tipo I	Contribuye a la integridad estructural del tejido conjuntivo
XVII	$[\alpha1(XVII)]_3$	Otro colágeno transmembrana no habitual hallado en las membranas de las células epiteliales	Interactúa con las integrinas para estabilizar la estructura del hemidesmosoma
XVIII	$[\alpha1(XVIII)]_3$	Se halla en la membrana basal epitelial y vascular	Representa un proteoglucano de heparán-sulfato de la membrana basal que se piensa inhibe la proliferación celular endotelial y la angiogénesis
XIX	$[\alpha1(XIX)]_3$	Descubierto a partir de la secuencia de ADNc del rabdomiosarcoma humano; presente en fibroblastos e hígado	La pronunciada interacción con los vasos y el estroma indica una participación en la angiogénesis
XX	$[\alpha1(XX)]_3$	Descubierto a partir del tejido embrionario de pollo; también se encuentra en el epitelio de la córnea, en el cartílago del esternón y en los tendones	Se une a la superficie de otras fibrillas de colágeno

TABLA 6-2 Tipos de colágeno. Composición, ubicación y función (*continuación*)

Tipo	Composición[a]	Ubicación	Funciones
XXI	$[\alpha1(XXI)]_3$	Se encuentra en las encías, los músculos cardíaco y esquelético, así como en otros tejidos con fibrillas de colágeno tipo I	Cumple alguna función en el mantenimiento de la arquitectura tridimensional de los tejidos conjuntivos densos
XXII	$[\alpha1(XXII)]_3$	Se encuentra en las uniones miotendinosas, en los músculos cardíaco y esquelético, en la unión del cartílago articular y el líquido sinovial, y en el límite entre los folículos pilosos y la dermis	Pertenece a la familia FACIT; se expresa en las transiciones entre tejidos de la piel; influye en las interacciones epitelio-mesenquimatosas durante la morfogénesis y en el ciclo de los folículos pilosos
XXIII	$[\alpha3(XXIII)]_3$	Descubierto en células de tumores metastásicos; también se expresa en corazón, retina y células metastásicas del cáncer de próstata	Colágeno transmembrana; interactúa con las proteínas de la MEC (colágenos tipos XII y XXV, fibronectina, heparina); su expresión aumenta en pacientes con metástasis de cáncer prostático
XXIV	$[\alpha1(XXIV)]_3$	Se detectó su coexpresión con el colágeno tipo I en el hueso en desarrollo y en el ojo	Colágeno de tipo fibrilar; considerado como una molécula antigua que regula la fibrilogénesis del colágeno tipo I en el hueso y en el ojo durante el desarrollo fetal
XXV	$[\alpha1(XXV)]_3$	Es un colágeno transmembrana específico del cerebro; descubierto en placas amiloides de cerebros de pacientes con enfermedad de Alzheimer; se expresa en exceso en las neuronas	Se une al péptido amiloide β fibrilizado de las placas de amiloide en la enfermedad de Alzheimer

[a]Cada molécula de colágeno está compuesta por tres cadenas polipeptídicas α entrelazadas en una configuración helicoidal. Los números romanos entre paréntesis en la segunda columna desde la izquierda ("Composición") indican que las cadenas α poseen una estructura distintiva que difiere de las cadenas con números romanos diferentes. Así, por ejemplo, el colágeno tipo I posee dos cadenas α1 idénticas y una cadena α2; el colágeno tipo II posee tres cadenas α1 idénticas.

■ Colágeno fibrilar; ■ FACIT; ■ colágeno formador de membranas basales; ■ colágeno formador de redes hexagonales; □ colágenos transmembrana; ■ multiplexinas.

ADNc, ADN complementario; *FACIT*, colágenos asociados con fibrillas con triple hélice interrumpida; *MEC*, matriz extracelular.

designa $[\alpha1(I)]_2\ \alpha2(I)$. El **colágeno tipo II** es homotrimérico y está presente en el cartílago hialino y en el cartílago elástico, donde aparece en forma de fibrillas muy delgadas. Las moléculas de colágeno tipo II están compuestas por tres cadenas α idénticas. Puesto que estas cadenas α son diferentes de los otros colágenos, el colágeno tipo II se designa $[\alpha1(II)]_3$.

Según su patrón de polimerización, se pueden identificar varias clases de colágeno.

La mayoría de las moléculas de colágeno se polimerizan en agregados supramoleculares como fibrillas o redes, y se dividen en varios subgrupos según sus semejanzas estructurales o la secuencia de aminoácidos.

- Los **colágenos fibrilares** incluyen las moléculas de colágeno tipos I, II, III, V, XI y XXIV. Estos tipos se caracterizan por presentar repeticiones ininterrumpidas de glicina-prolina-hidroxiprolina y se aglomeran para formar fibrillas con bandas de 68 nm (como se ilustra en la fig. 6-7a).
- Los **colágenos asociados con fibrillas con hélices triples interrumpidas** (**FACIT, *fibril-associated collagens with interrupted triple helixes***) tienen interrupciones en sus triples hélices que le aportan flexibilidad a la molécula. Se hallan en la superficie de las distintas fibrillas y están representados por los colágenos tipos IX, XII, XIV, XVI, XIX, XX, XXI y XXII. Por ejemplo, la molécula de colágeno tipo IX se une e interactúa con la tipo II en el cartílago, a la altura de las intersecciones con las fibrillas. Sirve para estabilizar este tejido mediante la unión de las fibrillas de colágeno tipo II con los proteoglucanos de la MEC.
- Los **colágenos formadores de redes hexagonales** están representados por los colágenos tipos VIII y X.
- Los **colágenos transmembrana** son los tipos XIII (que se hallan en las adhesiones focales), XVII (que se encuentran en los hemidesmosomas), XXIII (que aparecen en las células cancerígenas metastásicas) y XXV (un tipo de colágeno específico del encéfalo).
- Las **multiplexinas** (colágenos con dominios en triple hélice e interrupciones múltiples) comprenden los colágenos tipos XV y XVIII, que se hallan en las zonas de la membrana basal. Estas moléculas de colágeno poseen varios dominios de triple hélice corta conectadas por regiones únicas que no son hélices triples que confieren flexibilidad a la molécula de colágeno.
- Los **colágenos formadores de la membrana basal** incluyen el de tipo IV, que es el responsable de la supraestructura de colágeno en la membrana basal de las células epiteliales (p. 151); el de tipo VI, que forma los filamentos perlados, y el de tipo VII, que forma las fibrillas de anclaje que fijan la membrana basal a la MEC.

En la tabla 6-2 se presenta una lista de los colágenos descritos hasta el momento (I-XXV), incluidas sus variaciones estructurales y algunas de las funciones que se les atribuyen hoy en día. Los tipos de colágeno de identificación reciente (XXVI-XXIX) aún no se han descrito por completo y, por lo tanto, no se incluyen en la tabla.

Biosíntesis y degradación de las fibras de colágeno

La formación de fibras de colágeno consiste en fenómenos que ocurren dentro y fuera del fibroblasto.

La producción de **colágeno fibrilar** (I, II, III, V, XI y XXIV) incluye una serie de fenómenos dentro del fibroblasto que llevan a la generación de **procolágeno**, el precursor de la molécula de colágeno. Estos acontecimientos suceden en orgánulos limitados por una membrana dentro de la célula. La producción de la fibrilla propiamente dicha ocurre fuera de la célula e involucra la actividad enzimática en la membrana plasmática para producir la molécula de colágeno, seguida por el armado de las moléculas en las fibrillas en la MEC, bajo la dirección de la célula (fig. 6-8).

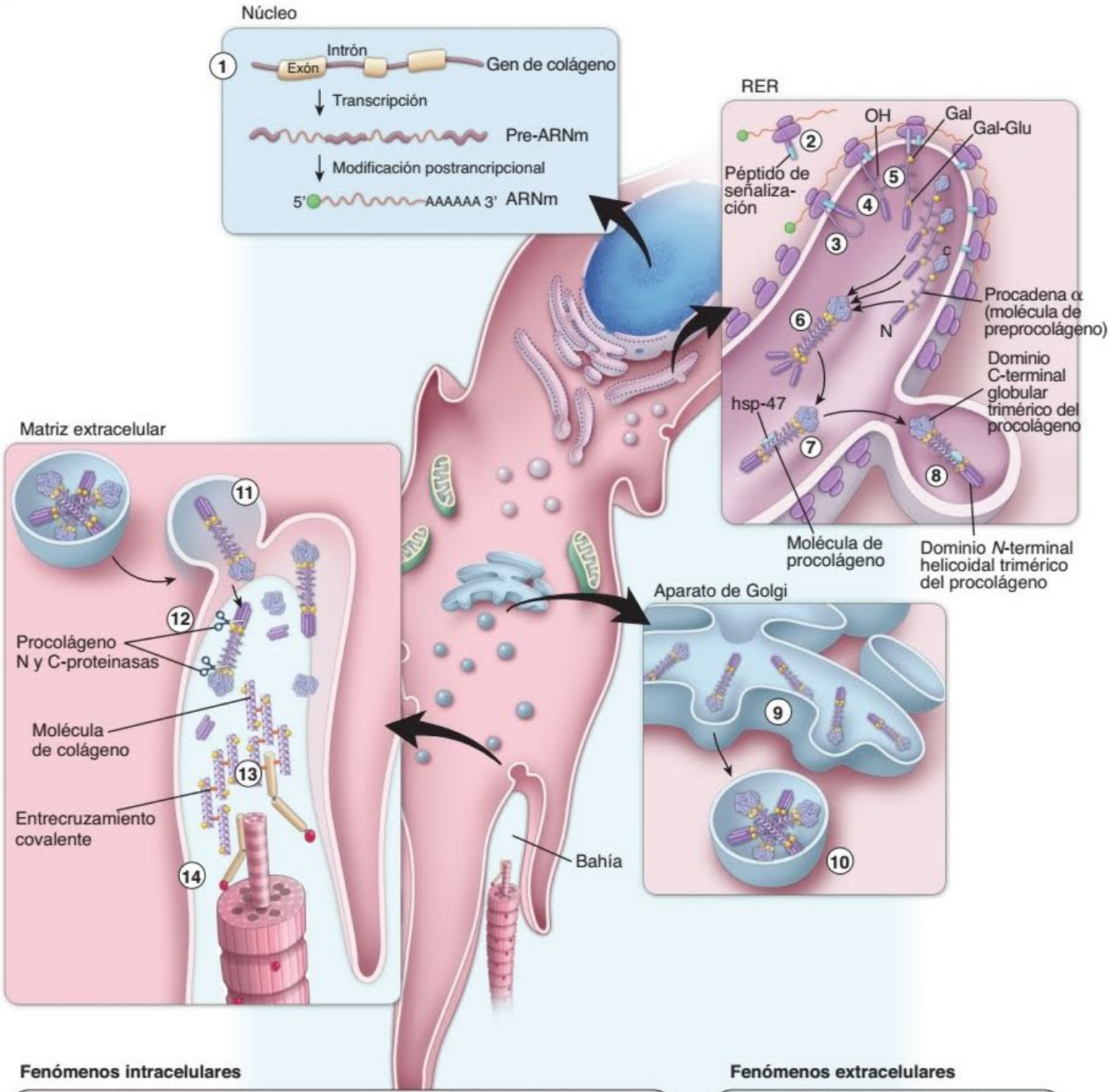

Fenómenos intracelulares

1. Formación de ARNm en el núcleo.
2. Inicio de la síntesis de procadenas α con secuencias de señal por ribosomas.
3. Síntesis de procadena α en el RER.
4. Hidroxilación de los residuos de prolina y lisina, y escición de la secuencia de señal desde la cadena α.
5. Glucosilación de residuos específicos de la hidroxilisina en el RER.
6. Formación de moléculas tricatenarias de procolágeno desde una C-terminal hacia una N-terminal, de forma similar a una cremallera.
7. Estabilización de la molécula tricatenaria mediante la formación de puentes de hidrógeno y enlaces disulfuro, proteínas intra- e intercatenarias (p. ej., hsp-47).
8. Transporte de moléculas de procolágeno hacia el aparato de Golgi.
9. Empaquetado de moléculas de procolágeno por el aparato de Golgi dentro de vesículas secretoras.
10. Movimiento de las vesículas hacia la membrana plasmática, asistido por proteínas moleculares motoras que están asociadas con microtúbulos.

Fenómenos extracelulares

11. Exocitosis de moléculas de procolágeno.
12. Escisión de los dominios C-terminal globular trimérico y N-terminal helicoidal trimérico del procolágeno por las procolágeno N y C-proteinasas.
13. Polimerización (autoensamblado) de las moléculas de colágeno dentro de las fibrillas de colágeno (dentro de la bahía de los fibroblastos) con desarrollo de entrecruzamiento covalente.
14. Incorporación de otros tipos de colágeno (p. ej., V, FACIT, etc.) dentro de las fibrilllas colágenas.

FIGURA 6-8. Biosíntesis del colágeno. Ilustración de los fenómenos biosintéticos y los orgánulos que participan en la síntesis del colágeno. Los números en **negritas** corresponden a los fenómenos de la biosíntesis del colágeno que aparecen enumerados en la lista *debajo* de la figura.

La biosíntesis de la molécula de colágeno consiste en una serie de fenómenos intracelulares.

Los pasos de la biosíntesis de casi todos los colágenos fibrilares son semejantes, pero el **colágeno tipo I** ha sido estudiado con mayor detalle. En términos generales, el mecanismo de síntesis para las moléculas de colágeno es similar a otros mecanismos de secreción constitutivos utilizados por la célula. Las características singulares de la **biosíntesis del colágeno** se expresan en los múltiples pasos del procesamiento postraduccional que son necesarios para preparar la molécula para el proceso de armado extracelular. Los acontecimientos del procesamiento intracelular son los siguientes:

- Las cadenas α de colágeno se sintetizan en el RER en forma de precursores largos que contienen propéptidos globulares grandes en los extremos aminoterminal y carboxiterminal, llamados ***procadenas α*** (**moléculas de preprocolágeno**). Los polipéptidos recién sintetizados se depositan simultáneamente en las cisternas del RER, donde comienza el procesamiento intracelular.
- Dentro de las cisternas del RER, ocurren varias **modificaciones postraduccionales** de las moléculas de preprocolágeno, a saber:
  - Escisión del péptido de señalización aminoterminal.
  - Hidroxilación de residuos de **prolina** y **lisina** mientras los polipéptidos continúan en la conformación no helicoidal. El **ácido ascórbico** (**vitamina C**) es un cofactor necesario para la adición de grupos hidroxilos a los residuos de prolina y lisina en las procadenas α por parte de las enzimas prolilhidroxilasa y lisilhidroxilasa. Sin la hidroxilación de los residuos de prolina y lisina, no sería posible formar los puentes de hidrógeno esenciales para la estructura final de la molécula de colágeno. Esto explica por qué las heridas no cicatrizan y se ve afectada la osificación en el **escorbuto** (insuficiencia de vitamina C).
  - Adición de grupos sacáridos O-ligados a algunos residuos de hidroxilisina (glucosilación) y sacáridos N-ligados a las dos posiciones terminales.
  - Formación de la **estructura globular** en el extremo carboxiterminal, la cual se estabiliza por enlaces disulfuro. La formación de esta estructura asegura la alineación correcta de las tres cadenas α durante la formación de la triple hélice.
  - Formación de una **triple hélice** (con inicio en el extremo carboxiterminal) por tres cadenas α, excepto en los extremos donde las cadenas polipeptídicas permanecen sin enrollarse.
  - Formación de puentes de hidrógeno y enlaces disulfuro intra- e intercatenarios que influyen en la forma de la molécula.
  - Estabilización de la molécula helicoidal triple mediante la unión de la **proteína chaperona hsp47**, que impide a su vez la aglomeración prematura de los trímeros dentro de la célula. La molécula resultante es el **procolágeno**.
- Las moléculas de procolágeno plegadas pasan al aparato de Golgi y comienzan a agruparse en pequeños conjuntos. Este agrupamiento se logra mediante asociaciones laterales entre los extremos no enrollados de las moléculas de procolágeno. Algunas moléculas de procolágeno libres y acumuladas en agregados pequeños se envasan en vesículas secretoras y se transportan hacia la superficie celular.

La formación de fibrillas de colágeno (fibrilogénesis) incluye acontecimientos extracelulares.

- A medida que es secretado por la célula, el procolágeno es convertido en una **molécula de colágeno** maduro por la procolágeno-peptidasa asociada con la membrana celular, que escinde los extremos no helicoidales del procolágeno (fig. 6-9). Las concentraciones séricas del **propéptido N-terminal del procolágeno tipo I** (**PNPI**) se pueden cuantificar y utilizar como indicadores del metabolismo del colágeno tipo I. Una concentración elevada de PNPI indica un aumento en la producción de colágeno tipo I, el cual se asocia con metástasis óseas en el cáncer de mama y próstata.
- Las moléculas de colágeno aglomeradas, entonces, se alinean para formar las **fibrillas de colágeno** definitivas en un proceso conocido como ***fibrilogénesis***. La célula controla la disposición ordenada de las fibrillas neoformadas al dirigir las vesículas secretoras a un sitio focalizado en la superficie para su descarga. A su vez, la célula crea sitios especializados de armado de colágeno llamados ***bahías***. Estas invaginaciones de la superficie celular permiten que las moléculas se acumulen y se ensamblen (*véase* fig. 6-8). Dentro de la bahía, las moléculas de colágeno se alinean en hilera y se autoensamblan de modo longitudinal cabeza con cola.

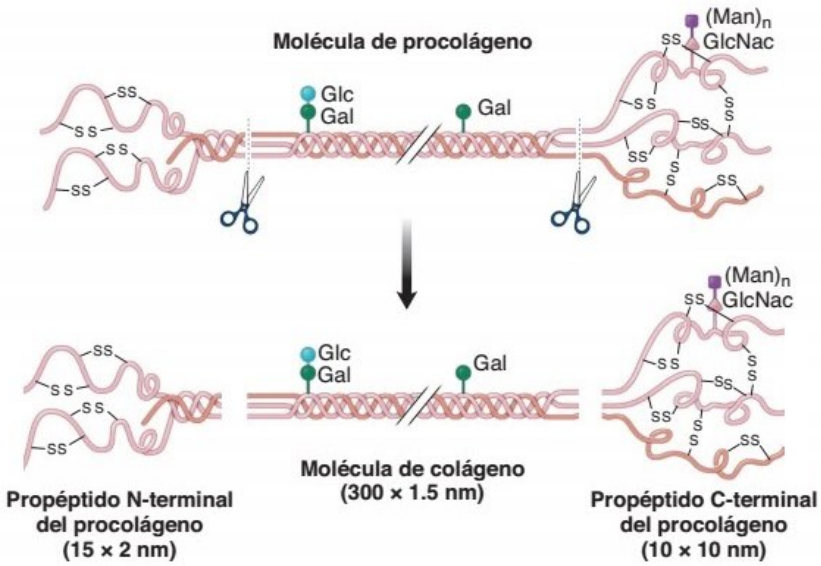

FIGURA 6-9. Escisión de la molécula de procolágeno. Esquema de una molécula de procolágeno con sus extremos N-terminal y C-terminal. Las tijeras en la parte superior de la ilustración señalan el sitio donde los extremos C y N-terminales son separados, por acción de la carboxipeptidasa y aminopeptidasa, respectivamente, de la molécula de procolágeno para formar la molécula de colágeno. En el extremo C-terminal de la molécula, la subunidad de sacárido es GlcNac (*N*-acetilglucosamina) unida a manosa $(Man)_n$. El propéptido N-terminal globular es más pequeño y posee dominios helicoidales triples y no triples cortos, mientras que el propéptido C-terminal es más grande y posee un solo dominio helicoidal no triple.

También se aglomeran lateralmente, escalonadas en un cuarto de su longitud (*véase* fig. 6-7). A continuación, las moléculas de colágeno establecen enlaces cruzados entre sí por medio de uniones covalentes que se forman entre los grupos aldehído de lisina e hidroxilisina. La biogénesis del colágeno genera la formación de polímeros muy bien organizados llamados ***fibrillas***. Las fibrillas, a su vez, se asocian entre sí para formar ***fibras de colágeno*** mayores, las cuales en relación con su peso tienen una resistencia tensora comparable a la del acero. Por ejemplo, una fibra de colágeno tipo I de 1 mm de diámetro puede soportar una carga de entre 10 y 40 kg antes de romperse.

Las fibrillas de colágeno a menudo están compuestas por más de un tipo de colágeno.

En general, los distintos tipos de colágeno fibrilar se arman en fibrillas compuestas por más de un tipo de molécula de colágeno. Por ejemplo, las **fibrillas de colágeno tipo I** suelen contener pequeñas cantidades de los tipos II, III, V y XI. En la actualidad, los estudios indican que el armado de las fibrillas de colágeno tipo I está precedido por la formación de un centro fibrilar que contiene moléculas de colágeno tipos V y XI. A continuación, las moléculas de colágeno tipo I se depositan y polimerizan en la superficie de un centro fibrilar (fig. 6-10). Además, se incorporan pequeñas cantidades de moléculas de colágeno tipos II y III a las fibrillas de colágeno tipo I. Los colágenos tipos V y XI son importantes reguladores de la fibrilogénesis. Controlan el espesor de las fibrillas de colágeno tipo I por la limitación del depósito de moléculas de colágeno después de que la fibrilla ha alcanzado el diámetro deseado.

Las fibras de colágeno completamente maduras suelen asociarse con la familia FACIT de moléculas de colágeno que se hallan en su superficie. Por ejemplo, las fibrillas de colágeno tipo I se relacionan con los colágenos tipo XII y XIV. Estos colágenos colaboran con la organización tridimensional de las fibras dentro de la MEC. Las fibrillas de colágeno tipo II, que abundan dentro del cartílago, suelen tener un diámetro menor que las fibrillas de colágeno tipo I. No obstante, estas fibrillas también se asocian con el colágeno tipo IX (que también forma parte del subgrupo FACIT). El colágeno tipo IX se halla en la superficie de la fibrilla de colágeno tipo II y la fija a los proteoglucanos y a otros componentes de la MEC del tejido cartilaginoso (fig. 6-11).

Varios tipos de células del tejido conjuntivo y del tejido epitelial sintetizan las moléculas de colágeno.

Las moléculas de colágeno son sintetizadas en su mayoría por las células del tejido conjuntivo. Estas células constituyen los equivalentes de fibroblastos en diversos tejidos (p. ej., los condrocitos en el cartílago, los osteoblastos en el hueso y los pericitos en los vasos sanguíneos). Además, las moléculas de colágeno de la membrana basal (*véase* p. 152) son producidas por las células epiteliales. La síntesis del colágeno es regulada por interacciones complejas que incluyen factores de crecimiento, hormonas y citocinas. Por ejemplo, el factor de crecimiento transformante β (TGF-β, *transforming growth factor β*) y el factor de crecimiento derivado de plaquetas (PDGF, *platelet-derived growth factor*) estimulan la síntesis de colágeno mediante los fibroblastos, mientras que las hormonas esteroideas (glucocorticoides) la inhiben.

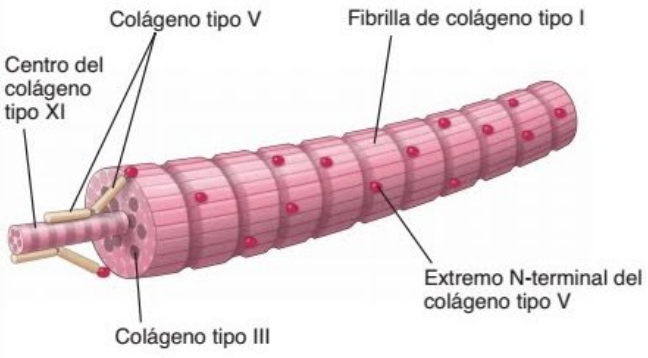

FIGURA 6-10. Fibrilla de colágeno tipo I. La fibrilla de colágeno tipo I contiene pequeñas cantidades de otros colágenos, a saber, los tipos II, III, V y XI. Obsérvese que el centro de la fibrilla contiene colágenos tipos V y XI, que contribuyen a iniciar el armado de la fibrilla de colágeno tipo I.

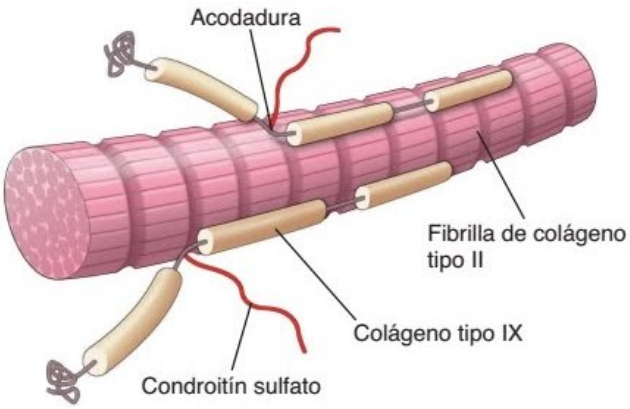

FIGURA 6-11. Fibrilla de colágeno tipo II. En este diagrama se ilustra la interacción entre las fibrillas de colágeno tipo II y las moléculas de colágeno tipo IX en la matriz cartilaginosa. El colágeno tipo IX proporciona el vínculo entre las fibrillas de colágeno y las moléculas de *GAG*, lo cual estabiliza la red de fibras cartilaginosas.

Diversos mecanismos proteolíticos o fagocíticos degradan las fibras de colágeno.

Todas las proteínas del cuerpo se degradan y se resintetizan constantemente. Estos procesos permiten que los tejidos proliferen y experimenten remodelado. Las fibras de colágeno también atraviesan un proceso de reemplazo lento pero constante. La vida media de las moléculas de colágeno varía de unos pocos días a varios años (p. ej., en la piel y el cartílago). La fragmentación inicial de las moléculas de colágeno insolubles ocurre por el desgaste mecánico, la acción de los radicales libres o la escisión por proteinasas. La degradación adicional está a cargo de enzimas específicas llamadas ***proteinasas***. Los fragmentos de colágeno generados son fagocitados por las células y degradados por sus propias enzimas lisosómicas. En diversas enfermedades se observa una **degradación excesiva del colágeno** (p. ej., degradación del colágeno del cartílago en la **artritis reumatoide** o del colágeno óseo en la **osteoporosis**). Las moléculas de colágeno secretadas se degradan principalmente por dos mecanismo diferentes:

- La **degradación proteolítica** tiene lugar fuera de las células mediante la actividad de las enzimas llamadas ***metaloproteinasas de la matriz*** (**MMP**, ***matrix metalloproteinases***). Estas enzimas son sintetizadas y secretadas hacia la MEC por distintos tipos de células del tejido conjuntivo (fibroblastos, condrocitos, monocitos, neutrófilos y macrófagos), algunas células epiteliales (queratinocitos de la epidermis) y células cancerosas. Las MMP incluyen **colagenasas** (que degradan los colágenos tipo I, II, III y X), **gelatinasas** (que degradan la mayoría de los colágenos desnaturalizados, laminina, fibronectina y elastina), **estromelisinas** (que degradan los proteoglucanos, la fibronectina y los colágenos desnaturalizados), **matrilisinas** (que degradan el colágeno tipo IV y los proteoglucanos), **MMP de membrana** (que son producidas por las células cancerosas y tienen una actividad fibrinolítica pe-

CUADRO 6-1

CORRELACIÓN CLÍNICA: COLAGENOPATÍAS

La importancia de la función de los colágenos en el organismo queda demostrada por las **colagenopatías** (enfermedades del colágeno), que son causadas por una insuficiencia o una anomalía en la producción de los colágenos específicos. La mayoría de las colagenopatías se atribuyen a mutaciones en genes que codifican las cadenas α en los diversos colágenos. La mutación de los colágenos produce una amplia variedad de alteraciones genéticas que van desde leves hasta mortales según la mutación del gen y su efecto posterior sobre la estructura molecular del colágeno y su función en el organismo. En el futuro, el tratamiento genético puede llegar a emplearse para controlar el depósito de colágeno defectuoso o para revertir el proceso patológico ocasionado por los genes mutados. La siguiente tabla detalla las colagenopatías más frecuentes en los seres humanos.

Colagenopatías humanas más frecuentes

Tipo de colágeno	Enfermedad	Síntomas
I	Osteogénesis imperfecta	Fracturas frecuentes después de traumatismos leves, huesos frágiles, anomalías dentarias, piel delgada, tendones débiles, escleróticas azules, hipoacusia progresiva
II	Displasia de Kniest; acondrogénesis de tipo 2	Baja estatura, restricción en la movilidad de las articulaciones, cambios oculares que llevan a la ceguera, metáfisis anchas y anomalías articulares observadas en las radiografías
III	Síndrome de hipermovilidad de Ehlers-Danlos, de tipo 3 (tiene una mutación adicional del gen de tenascina-X); síndrome vascular de Ehlers-Danlos, de tipo 4	Tipo 3: hipermovilidad de todas las articulaciones, dislocaciones, deformidad en las articulaciones de los dígitos y aparición temprana de artrosis Tipo 4: piel delgada pálida y translúcida, hematomas graves y morbilidad y mortalidad precoces (producto de la rotura de vasos y de órganos internos)
IV	Síndrome de Alport	Hematuria por alteraciones estructurales en la membrana basal glomerular del riñón, hipoacusia progresiva y lesiones oculares
V	Síndrome clásico de Ehlers-Danlos, de tipo 1 y 2 (incluye mutaciones adicionales del gen del colágeno tipo I)	Síntomas idénticos a los del tipo 3, pero con el añadido de problemas en la piel (fragilidad, hiperelasticidad, cicatrización tardía de heridas); el tipo 1 manifiesta anomalías dérmicas más graves que las del tipo 2
VII	Síndrome de Kindler	Cuadro grave con formación de ampollas y cicatrices en la piel después de traumatismos leves, producto de la falta de fibrillas de anclaje
IX	Displasia epifisaria múltiple	Deformaciones óseas producto de displasia y alteraciones en la osificación endocondral; enfermedad degenerativa prematura de las articulaciones
X	Condrodisplasia metafisaria de Schmid	Deformaciones óseas caracterizadas por modificaciones de los cuerpos vertebrales y condrodisplasia de las metáfisis de los huesos largos
XI	Síndrome de Weissenbacher-Zweymüller, síndrome de Stickler (incluye mutaciones adicionales del gen del colágeno tipo II)	Características clínicas similares a las colagenopatías de tipo II, además de deformaciones craneofaciales y óseas, miopía grave, desprendimiento de la retina e hipoacusia progresiva
XVII	Epidermólisis ampollosa benigna atrófica generalizada	Dermatopatía ampollosa con separación dermoepidérmica inducida mecánicamente; la epidermólisis ampollosa es producto de hemidesmosomas defectuosos, atrofia cutánea, distrofia ungueal y alopecia

ricelular muy potente) y **metaloelastasas macrofágicas** (que degradan la elastina, el colágeno tipo IV y la laminina).

En general, las formas helicoidales triples no desnaturalizadas de las moléculas de colágeno son resistentes a la degradación de las MMP. En cambio, la mayoría de las MMP degradan el colágeno dañado o desnaturalizado (gelatina), con una prominente participación de las gelatinasas. La actividad de las MMP puede ser inhibida específicamente por los **inhibidores tisulares de las metaloproteinasas** (**TIMP**, ***tissue inhibitors of metalloproteinases***). Puesto que las células tumorales invasoras (migrantes) secretan MMP, los investigadores estudian fármacos terapéuticos sintéticos que puedan inhibir la actividad de las MMP para controlar la expansión de las células cancerosas.

- La **degradación fagocítica** ocurre intracelularmente y comprende la actividad de los macrófagos para eliminar los componentes de la MEC. Los fibroblastos también pueden fagocitar y degradar las fibrillas de colágeno dentro de sus lisosomas.

Fibras reticulares

Las fibras reticulares proveen un armazón de sostén para los componentes celulares de los diversos tejidos y órganos.

Las **fibras reticulares** y las fibras de colágeno tipo I comparten una característica importante. Ambas están compuestas por fibrillas de colágeno. A diferencia de las fibras de colágeno, las fibras reticulares están conformadas por **colágeno tipo III**. Las fibrillas individuales que constituyen una fibra reticular muestran un patrón de

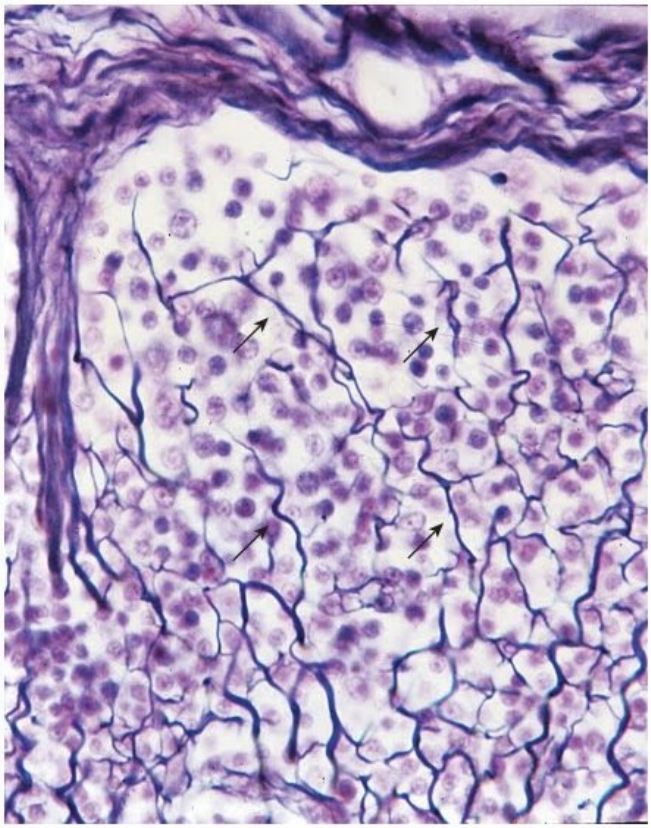

FIGURA 6-12. Fibras reticulares del ganglio linfático. Microfotografía de una impregnación argéntica en un ganglio linfático. Se observa la cápsula de tejido conjuntivo en la parte *superior* y una trabécula que se extiende desde ella en la parte *izquierda*. Las fibras reticulares (*flechas*) forman una red anastomosada irregular. 650×.

bandas transversales de 68 nm (el mismo que las fibrillas de colágeno tipo I). Las fibrillas tienen un diámetro reducido (unos 20 nm), presentan un diseño ramificado y generalmente no se agrupan para formar fibras más gruesas.

En los preparados de rutina teñidos con H&E, no es posible identificar las fibras reticulares. Al ser observadas bajo el microscopio óptico con técnicas de tinción especiales, las fibras reticulares exhiben un aspecto filiforme. Dado que contienen una concentración mucho mayor de los mismos sacáridos que contienen las fibras de colágeno tipo I, las fibras reticulares se distinguen con facilidad si se utiliza la **reacción del ácido peryódico de Schiff** (**PAS, *periodic acid-Schiff***). También se detectan con procedimientos especiales de impregnación argéntica, como los métodos de Gomori y Wilder. Las fibras aparecen negras después del tratamiento con plata; por lo tanto, se dice que son **argirófilas** (fig. 6-12). En estos preparados, las fibras de colágeno, que son más gruesas, se tiñen de color pardo.

Las fibras reticulares reciben su nombre por su organización en redes o mallas.

En el tejido conjuntivo laxo, las redes de **fibras reticulares** se encuentran en la unión con el tejido epitelial, así como alrededor de los adipocitos, los vasos sanguíneos de pequeño calibre, los nervios y las células musculares. También se localizan en los tejidos embrionarios. La prevalencia de fibras reticulares es un indicador de madurez del tejido. Su presencia es importante en las primeras etapas de la curación de las heridas y de la formación del tejido cicatricial, donde aportan la fuerza mecánica inicial a la MEC recién sintetizada. A medida que progresa el desarrollo embrionario o la curación de la herida, las fibras reticulares son reemplazadas gradualmente por las fibras de colágeno tipo I, que son más fuertes. Las fibras reticulares también funcionan como un estroma de sostén en los tejidos hematopoyético y linfático (pero no en el timo). En estos, un tipo especial de célula, la **célula reticular**, produce el colágeno de la fibra reticular. Esta célula tiene una relación única con la fibra: la rodea con su citoplasma para así aislarla de los demás componentes del tejido.

En la mayoría de los demás sitios, las fibras reticulares son producidas por los fibroblastos. Algunas excepciones importantes a esta regla son el endoneuro de los nervios periféricos (donde las células de Schwann secretan fibras reticulares), la túnica media de los vasos sanguíneos y la muscular (capa muscular) del tubo digestivo (donde las células musculares lisas secretan fibras reticulares y colágenas).

Fibras elásticas

Las fibras elásticas permiten que los tejidos respondan al estiramiento y a la distensión.

Las **fibras elásticas** generalmente son más delgadas que las fibras de colágeno y están dispuestas de forma ramificada para generar una red tridimensional. Las fibras están entrelazadas con las fibras de colágeno para limitar la distensibilidad del tejido e impedir desgarros a causa de estiramientos excesivos (lám. 6, p. 208). Las fibras elásticas son producidas por muchas de las mismas células que forman colágeno y fibras reticulares, particularmente los fibroblastos, las células de músculo liso, las células endoteliales y los condrocitos.

Las fibras elásticas no se tiñen del todo bien con eosina, por lo cual no siempre se pueden distinguir de las fibras de colágeno en el preparado rutinario teñido con H&E. Debido a que las fibras elásticas se vuelven algo refráctiles con ciertos fijadores, se pueden distinguir de las fibras de colágeno en aquellas muestras teñidas con H&E cuando exhiben esta característica. Las fibras elásticas también pueden teñirse selectivamente con colorantes especiales como la orceína o la resorcina-fucsina, como se observa en la figura 6-13.

El material elástico es una sustancia extracelular primordial en los ligamentos vertebrales, la laringe y las arterias elásticas.

En los ligamentos elásticos, el material elástico consiste en fibras gruesas entremezcladas con fibras de colágeno. Se encuentran ejemplos de este material en los **ligamentos amarillos** de la columna vertebral y el **ligamento nucal** del cuello. Las fibras más finas están presentes en los ligamentos elásticos de las **cuerdas vocales** de la laringe.

En las arterias elásticas, el material elástico está presente como laminillas fenestradas, que son láminas de elastina con huecos o aberturas. Las laminillas están dispuestas en capas concéntricas entre capas de células musculares lisas. Al igual que las fibras de colágeno en la túnica media de las paredes de los vasos sanguíneos, el material elástico de las arterias es producido por las células musculares lisas, no por los fibroblastos. A diferencia de las fibras elásticas, las láminas no contienen microfibrillas. En las microfotografías electrónicas solo se observa el componente de elastina amorfa.

La propiedad elástica de la molécula de elastina se relaciona con su esqueleto polipeptídico poco habitual, que causa el enrollamiento aleatorio.

La **elastina** (72 kDa) es una proteína que, como el colágeno, presenta abundancia de prolina y glicina. Se caracteriza por la presencia de regiones hidrófobas (que comprenden más del 80% de la estructura de la proteína completa) alternadas con regiones hidrófilas. A diferencia del colágeno, tiene poca hidroxiprolina y carece por completo de hidroxilisina. La distribución de los aminoácidos no polares, como glicina, valina, prolina y leucina, a menudo dis-

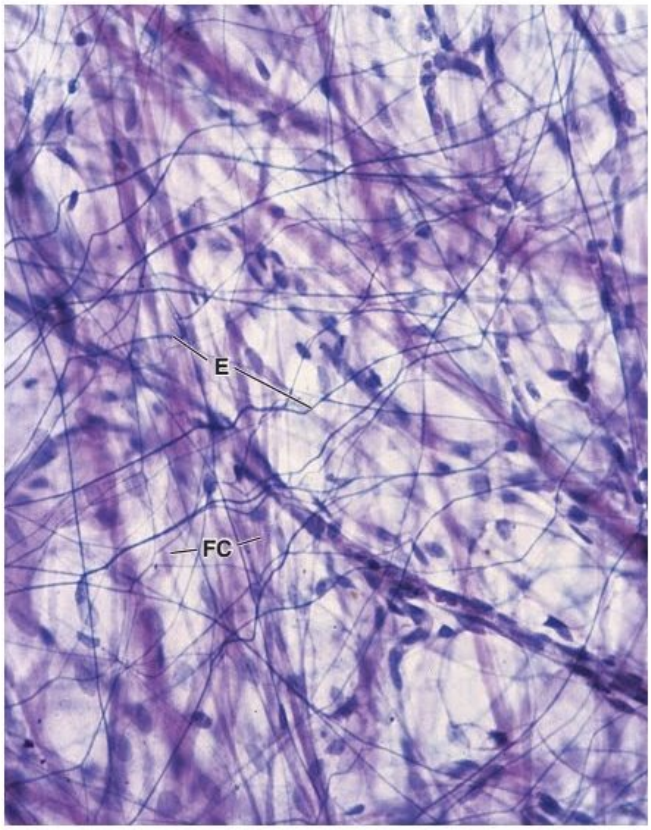

FIGURA 6-13. Fibras de colágeno y elásticas. Microfotografía de un montaje entero de mesenterio expandido teñido con resorcina-fucsina. El mesenterio es muy delgado y el microscopio puede enfocarse en todo el espesor del tejido. Las delicadas estructuras filiformes que se ramifican son fibras elásticas (*E*). También son visibles las fibras de colágeno (*FC*). Estas últimas son mucho más gruesas y, si bien se entrecruzan, no son ramificadas. 200×.

puestos en grupos repetitivos, hace que la molécula de elastina sea hidrófoba y permite el enrollamiento al azar de sus fibras. Esto permite que las fibras elásticas se "deslicen" unas sobre otras o que se estiren y después retornen a su forma original. Los dominios hidrófilos de la elastina son ricos en lisina y alanina, y participan en los enlaces cruzados.

La elastina también contiene **desmosina** e **isodesmosina**, dos aminoácidos grandes que solo se encuentran en la elastina y que son los responsables del enlace covalente existente entre las moléculas de elastina. Estos enlaces covalentes unen cuatro moléculas de elastina y forman vínculos cruzados de desmosina o isodesmosina (fig. 6-14). La elastina forma fibras de espesor variable o capas laminares (como en las arterias elásticas).

La elastina está codificada por uno de los genes más grandes del genoma humano. El **gen de la elastina** (***ELN***) consta de aproximadamente 48 kilobases de ADN genómico en el cromosoma 7. El análisis del gen *ELN* humano ha revelado que los dominios hidrófobos e hidrófilos funcionalmente distintos de la elastina están codificados en exones separados que se alternan en los genes. Debido a que el gen *ELN* tiene 34 exones con una relación exón/intrón de aproximadamente 1:20, menos del 10% de las kilobases llevan la secuencia que codifica la elastina.

Dado que los intrones del gen de la elastina contienen grandes cantidades de secuencias repetitivas, la probabilidad de errores de replicación es mayor. Estos errores pueden conducir a enfermedades como la estenosis aórtica supravalvular y el síndrome de cutis laxo. En la **estenosis aórtica supravalvular** (**EASV**), la elastina mutada forma fibras elásticas más delgadas y laminillas elásticas desorganizadas en la pared de la aorta ascendente. Esto desencadena una reacción de compensación en la que una mayor producción y deposición de músculo liso en la pared aórtica engrosa la pared de la arteria y estrecha progresivamente la luz. El **cutis laxo** es una enfermedad hereditaria o adquirida caracterizada por una piel arrugada, en exceso, flácida y sin elasticidad causada por una síntesis defectuosa de las fibras elásticas dérmicas. La mayoría de las formas hereditarias de cutis laxo causan anomalías asociadas de múltiples sistemas de órganos debido a la prevalencia de elastina mutada en el cuerpo.

Las fibras elásticas están compuestas por moléculas de elastina entrecruzadas y una red de microfibrillas de fibrilina con proteínas asociadas.

La **fibrilina 1** (350 kDa) es una glucoproteína que se polimeriza en el espacio extracelular con una disposición de cabeza-cola para formar delgadas **microfibrillas de fibrilina** de entre 10 y 12 nm de diámetro. En la microscopía electrónica, una microfibrilla de fibrilina muestra densidades regulares (perlas) en intervalos de 56 nm, que probablemente se deben a la estructura molecular tridimensional

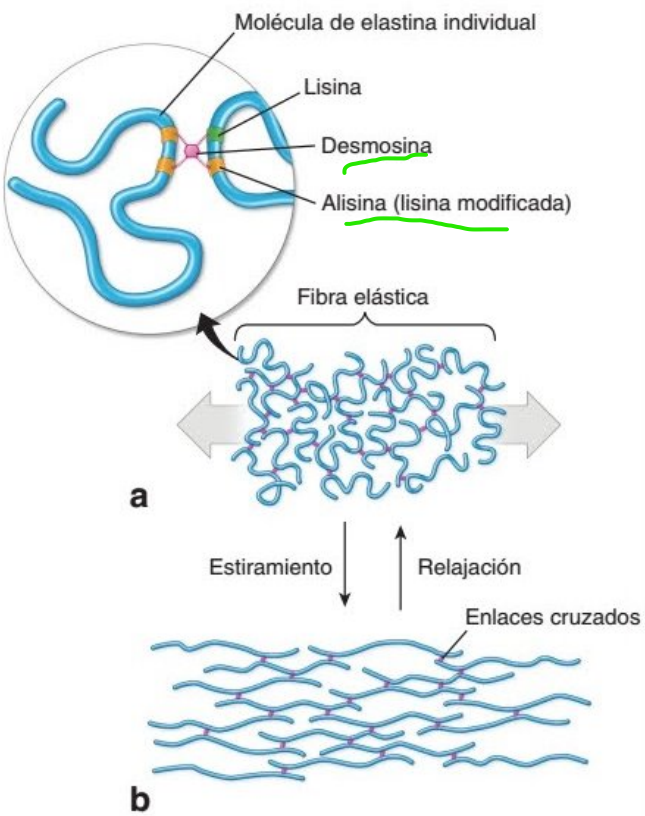

FIGURA 6-14. Diagrama de moléculas de elastina y su interacción. a. Se observan moléculas de elastina unidas por enlaces covalentes entre desmosinas e isodesmosinas (*púrpura*) para formar, a su vez, una red entrelazada. El *detalle* muestra la molécula de elastina amplificada en su conformación individual y enrollada al azar con el enlace covalente formado por la desmosina. **b.** Se observa el efecto del estiramiento. Cuando la fuerza deja de actuar, la red vuelve a su estado de relajación, tal como se observa en el panel **a** (modificado con autorización de Alberts B, y cols. *Essential Cell Biology*, p. 153. Copyright 1997. Routledge, Inc., parte de The Taylor & Francis Group).

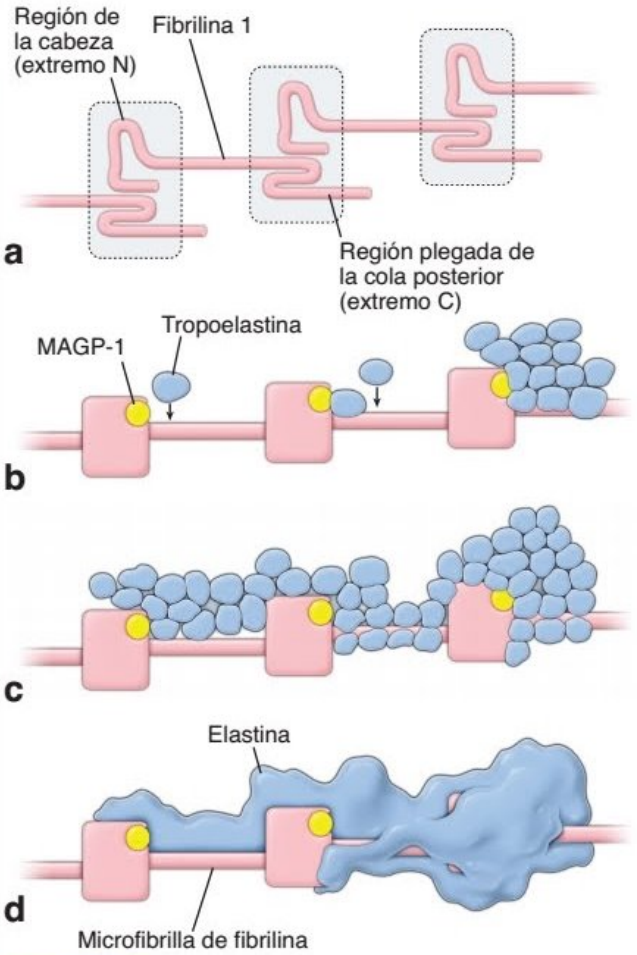

FIGURA 6-15. Diagrama de la elastogénesis. a. Las fibras elásticas se forman en la matriz extracelular del tejido conjuntivo. En este modelo se muestra la estructura molecular de las microfibrillas fibrilares. La molécula de fibrilina 1 se polimeriza en una disposición de cabeza a cola y forma microfibrillas de fibrilina. Debido a las interacciones entre el dominio de la cola del extremo C plegado hacia atrás de una molécula de fibrilina 1 y el dominio de la cabeza (extremo N) de otra molécula, se forman densidades regulares (perlas). **b.** La formación de la fibra de elastina es iniciada por las moléculas MAGP-1, que están asociadas con las microfibrillas en la región de la perla. La presencia de MAGP-1 permite que la molécula de tropoelastina se deposite en la microfibrilla y forme enlaces cruzados con la microfibrilla de fibrilina y las moléculas de MAGP-1. **c.** Las moléculas de tropoelastina se depositan en pequeños cúmulos. Estos forman enlaces cruzados por medio de la lisil-oxidasa. **d.** Las fibras de elastina maduras muestran una fusión gradual de las moléculas de tropoelastina para formar fibras de elastina amorfas que incorporan microfibrillas de fibrilina en su estructura.

de fibrilina 1. Durante la polimerización, el dominio de la cola (C-terminal) de una molécula de fibrilina 1 se repliega cuando se reticula con el dominio de la cabeza (N-terminal) de otra molécula (fig. 6-15). Durante las etapas iniciales de la elastogénesis, las microfibrillas de fibrilina se utilizan como sustratos para el armado de las fibras elásticas. Primero se forman las microfibrillas; después se deposita la elastina sobre la superficie de las microfibrillas. Tanto en la MET como con la microscopía electrónica de barrido (MEB), la elastina aparece como una estructura amorfa de baja densidad electrónica. Por el contrario, las microfibrillas de fibrilina son electrónicamente densas y son fácilmente observables incluso dentro de la matriz de elastina (fig. 6-16). En las fibras maduras, las microfibrillas de fibrilina se ubican dentro de la fibra elástica y en su periferia. La presencia de microfibrillas dentro de la fibra está asociada con el proceso de crecimiento; por lo tanto, a medida que la fibra se forma y se engrosa, las microfibrillas quedan atrapadas dentro de la elastina recién depositada.

Además de las microfibrillas de fibrilina, varias proteínas asociadas participan en la regulación y el ensamblado de las fibras de elastina. Estas incluyen las siguientes:

- La proteína localizada en la interfase elastina-microfibrillas 1 (**EMILIN-1, *elastin microfibril interface-located protein 1***; de 106 kDa) es otra glucoproteína que se encuentra en la interfase elastina-microfibrillas de fibrilina y que es probable que regule el depósito de elastina durante la formación de las fibras.
- La glucoproteína asociada con microfibrillas 1 (**MAGP-1, *microfibril-associated glycoprotein***; 20-30 kDa), otra glucoproteína, es un componente de casi todas las microfibrillas de fibrilina relacionadas con la elastina. Se une a las moléculas de elastina, fibrilina 1 y varias proteínas de la matriz extracelular. La EMILIN-1 y la MAGP-1 tienen una función primordial en la regulación de la elastogénesis.

La falta de **microfibrillas de fibrilina** durante la elastogénesis provoca la formación de capas o láminas de elastina, como las que se encuentran en los vasos sanguíneos. La expresión anómala del **gen de la fibrilina** (***FBN1***) se relaciona con el **síndrome de Marfan**, una alteración autosómica dominante compleja del tejido conjuntivo. La inmunofluorescencia de una biopsia de la piel de una persona que padece este síndrome muestra la falta de microfibrillas de fibrilina asociadas con la elastina. Una de las consecuencias de la enfermedad es un tejido elástico anómalo. Además, la mutación del ***locus* del gen de la EMILIN-1** causa alteraciones en la estructura fina de las fibras elásticas y en la morfología celular de las arterias elásticas.

La biosíntesis de las fibras de elastina resulta similar a las del colágeno.

Como se indicó, las **fibras elásticas** son producidas por los **fibroblastos** en el tejido conjuntivo, los **condrocitos** en el cartílago elástico y el **músculo liso**, y las **células endoteliales** dentro de las paredes de los vasos.

La traducción del ARN mensajero (ARNm) se realiza en la superficie del RER, y las cadenas polipeptídicas de la tropoelastina se liberan en su luz. Entonces, la tropoelastina se transporta al aparato de Golgi, donde experimenta muy poca modificación posterior a la traducción 1, y posteriormente se secreta al espacio extracelular. La secreción de tropoelastina ocurre solamente en regiones específicas de la membrana plasmática. Estas regiones corresponden a la acumulación extracelular de microfibrillas de fibrilina que forman un andamio sobre el cual se deposita la elastina. En presencia de MAGP-1, la tropoelastina se deposita en pequeños grupos que se fusionan gradualmente para formar fibras de elastina amorfas que incorporan microfibrillas de fibrilina en su estructura (*véase* fig. 6-15).

La síntesis de elastina es paralela a la producción de colágeno; de hecho, ambos procesos pueden ocurrir de manera simultánea en una célula. La modificación ordenada y el ensamblado de procolágeno y proelastina, así como la síntesis de otros componentes del tejido conjuntivo, se controlan mediante secuencias de señales que se incorporan al comienzo de las cadenas polipeptídicas de cada una de las moléculas. Esta secuencia de señales garantiza que los componentes de procolágeno y proelastina permanezcan separados y se identifiquen de forma adecuada a medida que pasan a través de los orgánulos de la célula.

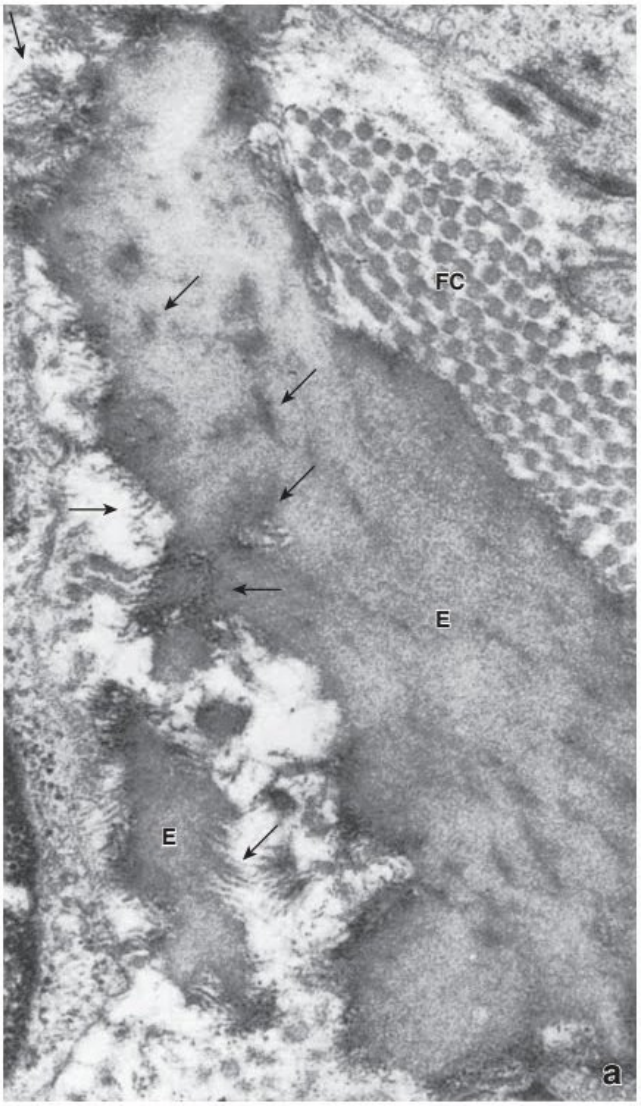

FIGURA 6-16. **a.** Microfotografía electrónica de una fibra elástica. La elastina (*E*) de la fibra posee un aspecto relativamente amorfo. Las microfibrillas de fibrilina (*flechas*) están presentes en la periferia y dentro de la sustancia de la fibra. En esta microfotografía electrónica también se observan algunas fibrillas de colágeno (*FC*). 40000×. **b.** Microfotografía electrónica de barrido de una fibra elástica. En esta microfotografía de un tejido conjuntivo denso irregular de la dermis se muestra la estructura de la fibra elástica (*E*) y se ilustra su tamaño relativo en comparación con las fibrillas de colágeno (*FC*) circundantes. Cabe destacar la presencia de pequeñas microfibrillas de fibrilina (*flechas*) en la superficie de la fibra elástica. 40000× (cortesía de Douglas R. Keene).



CUADRO 6-2

CORRELACIÓN CLÍNICA: EXPOSICIÓN AL SOL Y CAMBIOS MOLECULARES EN LA PIEL FOTOENVEJECIDA

El **envejecimiento cronológico** de la piel es un proceso complejo asociado con cambios funcionales y estructurales dentro del epitelio plano estratificado (epidermis), así como del tejido conjuntivo subyacente de la dermis. Cuando se intensifican estos cambios por una exposición prolongada al sol o a la radiación ultravioleta (UV), el proceso se conoce como ***fotoenvejecimiento***. La exposición crónica al sol envejece la piel a un ritmo acelerado, en especial en las zonas expuestas del cuerpo como el rostro, el cuello y la superficie dorsal de las manos y de los antebrazos. Los signos clínicos asociados con el fotoenvejecimiento incluyen despigmentación, efélides, arrugas profundas, aumento de la laxitud y mayor riesgo de cánceres cutáneos.

Los cambios más prominentes en la dermis de la piel fotoenvejecida se relacionan con las fibras del tejido conjuntivo. En la piel envejecida normal, se observa una disminución en la producción de fibras de colágeno tipos I y III. Sin embargo, estas alteraciones son más pronunciadas en las zonas expuestas al sol. La exposición a la luz solar afecta la biogénesis del colágeno porque altera los enlaces cruzados que se forman entre las moléculas de colágeno durante la fibrilogénesis (*véase* p. 179). Estas alteraciones tienen como resultado la formación de fibras de colágeno con estabilidad anómala y disminución de la resistencia a la degradación enzimática.

La cantidad total de **fibras elásticas** también disminuye con la edad; sin embargo, en la piel fotoenvejecida aumenta el número de fibras elásticas inusualmente gruesas y no funcionales. Algunos estudios recientes realizados con **microfibrillas de fibrilina** de piel fotoenvejecida permiten comprobar que la radiación solar afecta la red de microfibrillas. La exposición solar excesiva provoca cambios profundos en las microfibrillas de fibrilina. Se vuelven más escasas y truncadas, lo que conduce a la formación de una MEC con fibras elásticas aberrantes no funcionales que, finalmente, se degeneran y se convierten en masas amorfas y homogéneas con contenido de elastina.

El fotoenvejecimiento (dermatoheliosis) también se caracteriza por una degradación anómala de la matriz del tejido conjuntivo asociada con la acumulación de componentes matriciales no funcionales. Los fibroblastos y los neutrófilos que se encuentran en las zonas cutáneas dañadas por la radiación secretan metaloproteinasas de la matriz (MMP-1 y MMP-9), elastasas y otras proteasas (catepsina G). Estas enzimas son moduladas por inhibidores tisulares de las metaloproteinasas (TIMP), que protegen las proteínas extracelulares de la degradación endógena. En la piel fotoenvejecida, las concentraciones de TIMP se reducen sensiblemente, lo cual contribuye aún más al daño actínico de la piel.

La mejor estrategia para prevenir el daño causado por la radiación solar y por los rayos UV es el uso de filtros solares físicos o químicos para impedir la penetración UV en la piel. También se utilizan otros métodos para tratar la piel dañada. Estos incluyen la disminución de las reacciones inflamatorias cutáneas con fármacos antiinflamatorios, la inhibición de las actividades de la elastasa y otras MMP para evitar la degradación de la MEC, y la estimulación natural o la aplicación de inhibidores sintéticos de las MMP para controlar la destrucción de la MEC del tejido conjuntivo.

■ MATRIZ EXTRACELULAR

La **matriz extracelular** es una compleja e intrincada red estructural que rodea y sustenta las células dentro del tejido conjuntivo. Contiene una variedad de fibras, como las de **colágeno** y **elásticas**, que se forman a partir de los distintos tipos de proteínas estructurales. Además, la MEC contiene diversos **proteoglucanos** (p. ej., agrecano, sindecano, etc.), así como **glucoproteínas multiadhesivas** (p. ej., fibronectina y laminina) y **glucosaminoglucanos** (p. ej., dermatán-sulfato, queratán-sulfato, hialuronato). Los últimos tres grupos de moléculas componen la **sustancia fundamental**.

Todas las moléculas que se hallan en la MEC comparten los dominios comunes, y la función de la matriz tiene que ver principalmente con las interacciones entre estas moléculas. Cada célula del tejido conjuntivo secreta una proporción diferente de moléculas de la MEC que contribuyen a la formación de muchas organizaciones arquitectónicas diferentes; por lo tanto, la MEC posee propiedades mecánicas y bioquímicas características específicas del tejido en el que está presente. Por ejemplo, las propiedades de la MEC en el tejido conjuntivo laxo son diferentes de las que posee esa matriz en el tejido cartilaginoso o el hueso.

La matriz extracelular no solo proporciona sostén mecánico y estructural al tejido, sino que también influye en la comunicación extracelular.

La MEC proporciona sostén mecánico y estructural, además de fuerza tensora, al tejido. También se desempeña como una barrera bioquímica y colabora con la regulación de las funciones metabólicas de las células que rodea. La MEC fija las células en los tejidos mediante moléculas de adhesión célula-matriz extracelular y ofrece vías para la migración celular (p. ej., durante la cicatrización de las heridas). Algunos estudios recientes indican que la MEC ejerce un efecto regulador en el desarrollo embrionario y en la diferenciación celular. La matriz también puede unir y retener factores de crecimiento que, a su vez, modulan la proliferación celular. Con la ayuda de las moléculas de adhesión celular, la MEC también influye en la transmisión de información a través de la membrana plasmática de las células del tejido conjuntivo. Por lo tanto, la opinión actual acerca de los componentes de la MEC (fibras y moléculas de la sustancia fundamental) es que forman un sistema dinámico e interactivo que informa a las células sobre los cambios bioquímicos y mecánicos de su entorno extracelular.

La sustancia fundamental es la parte de la matriz extracelular que ocupa el espacio entre las células y las fibras. Está compuesta por glucosaminoglucanos, proteoglucanos y glucoproteínas multiadhesivas.

La ***sustancia fundamental*** es una sustancia viscosa y transparente, resbalosa al tacto y con un alto contenido de agua. Bajo el microscopio óptico, la sustancia fundamental se observa amorfa en los cortes histológicos preservados por congelación y desecación o en aquellos obtenidos por congelación y teñidos con colorantes básicos o con la técnica de PAS. En el preparado de rutina teñido con H&E, la sustancia fundamental siempre se pierde, porque se extrae durante la fijación y la deshidratación del tejido. El resultado es un fondo vacío; solo se aprecian las células y las fibras. Por lo tanto, en la mayoría de los preparados histológicos, el aspecto de la sustancia fundamental, o su falta de aspecto, disfraza su importancia funcional. La sustan-

cia fundamental está compuesta principalmente por tres grupos de moléculas: los **proteoglucanos**, macromoléculas de gran tamaño compuestas por un núcleo proteínico; las moléculas de **glucosaminoglucanos** (**GAG**), que están unidas de forma covalente a los proteoglucanos; y las **glucoproteínas multiadhesivas**. La magnitud y la estructura de los integrantes de los tres grupos de moléculas presentan una enorme variación.

Los GAG son responsables de las propiedades físicas de la sustancia fundamental.

Los **GAG** son los heteropolisacáridos más abundantes de la sustancia fundamental. Estas moléculas representan polisacáridos de cadenas largas, no ramificadas, compuestas por unidades de disacáridos que se repiten. Las unidades de disacáridos contienen una de dos hexosas modificadas, ***N*-acetilglucosamina** (**GalNAc**) o ***N*-acetilglucosamina** (**GlcNAc**), y un ácido urónico, como el **glucuronato** o el **iduronato**. Las células del tejido conjuntivo sintetizan los GAG (excepto el hialuronato) en la forma de una modificación postraduccional covalente de proteínas llamadas ***proteoglucanos***. Por ejemplo, la heparina se forma a través de la escisión enzimática del heparán-sulfato; de manera similar, el dermatán-sulfato se modifica a partir del condroitín-sulfato.

Los GAG tienen una **carga altamente negativa** debido a los grupos sulfato y carboxilo que se encuentran en muchos de los sacáridos; de allí su tendencia a teñirse con los colorantes básicos. La alta densidad de la carga negativa (polianiones) también atrae agua, con lo que se forma un gel hidratado. La composición gelatinosa de la sustancia fundamental permite una rápida difusión de las moléculas hidrosolubles. Al mismo tiempo, la rigidez de los GAG provee un armazón estructural para las células. Los GAG se localizan principalmente en la sustancia fundamental y en la superficie de las células de la MEC. De acuerdo con las diferencias en los residuos de sacáridos específicos, la índole de sus enlaces y el grado de sulfatación, se identifica una familia de siete GAG diferentes. En la tabla 6-3 se presenta una lista con sus nombres y algunas de sus características.

El hialuronato está siempre presente en la matriz extracelular como una cadena de hidratos de carbono libres.

El GAG denominado ***hialuronato*** (**ácido hialurónico**) merece atención especial, ya que se distingue de los otros GAG en varios aspectos. Se trata de una molécula rígida y muy larga, compuesta por una cadena de hidratos de carbono de miles de sacáridos en lugar de los varios centenares, o menos, de sacáridos que hay en los otros GAG. Los polímeros del hialuronato son muy grandes (100-10 000 kDa) y pueden desplazar un gran volumen de agua. Se sintetizan por medio de enzimas en la superficie celular; por lo tanto, no son modificaciones postraduccionales como todos los demás GAG. El hialuronato también es único porque no contiene sulfato alguno.

TABLA 6-3 Glucosaminoglucanos

Nombre	Peso molecular (kDa)	Composición disacárida	Ubicación	Funciones
Hialuronato	100-10 000	Ácido D-glucurónico + *N*-acetilglucosamina	Líquido sinovial, humor vítreo, MEC de los tejidos conjuntivos	Los polímeros grandes del hialuronato pueden desplazar un importante volumen de agua. Por lo tanto, este polímero es un excelente lubricante y amortiguador de golpes
Condroitín-4-sulfato	25	Ácido D-glucurónico + *N*-acetilgalactosamina 4-sulfato	Cartílago, huesos, válvulas cardíacas	Los condroitín-sulfatos y el hialuronato son componentes fundamentales del agrecano que se localiza en el cartílago articular. El agrecano le otorga al cartílago articular propiedades amortiguadoras de golpes
Condroitín-6-sulfato	25	Ácido D-glucurónico + *N*-acetilgalactosamina 6-sulfato		
Dermatán-sulfato	35	Ácido L-idurónico + *N*-acetilgalactosamina 4-sulfato	Piel, vasos sanguíneos, válvulas cardíacas	Se ha postulado que los proteoglucanos de dermatán-sulfato desempeñan algún papel en la enfermedad cardiovascular, la oncogénesis, la infección, la curación de heridas, la fibrosis y la modulación del comportamiento celular
Queratán-sulfato	10	Galactosa o galactosa 6-sulfato + *N*-acetilglucosamina 6-sulfato	Hueso, cartílago, córnea	Los proteoglucanos de queratán-sulfato intervienen en el reconocimiento celular de los ligandos proteínicos, la guía axónica, la movilidad celular, la transparencia de la córnea y la implantación del embrión
Heparán-sulfato	15	Ácido glucurónico o ácido L-idurónico 2-sulfato + *N*-sulfamilglucosamina o *N*-acetilglucosamina	Lámina basal, componente normal de la superficie celular	Favorece las interacciones con el factor de crecimiento fibroblástico (FGF, *fibroblast growth factor*) y su receptor
Heparina	40	Ácido glucurónico o ácido L-idurónico 2-sulfato + *N*-sulfamilglucosamina o *N*-acetilglucosamina 6-sulfato	Solo en los gránulos de los mastocitos y los basófilos	Cumple funciones como anticoagulante y favorece las interacciones con el FGF y su receptor

kDa, kilodaltons; *MEC*, matriz extracelular.

Toda molécula de hialuronato siempre está presente en la forma de una cadena de hidratos de carbono libres, es decir, no está unida de manera covalente a la proteína, por lo que no forma proteoglucanos. Sin embargo, por medio de **proteínas de enlace** especiales, los proteoglucanos se unen de forma indirecta al hialuronato para formar macromoléculas gigantes denominadas ***agregados de proteoglucanos*** (fig. 6-17). Estas moléculas abundan en la sustancia fundamental del cartílago. La presión, o turgencia, que ocurre en estos agregados de proteoglucanos hidrófilos gigantes es la responsable de que el cartílago tenga la capacidad de resistir la compresión sin afectar la flexibilidad, lo que las convierte en excelentes amortiguadoras de choque.

Otra función importante del **hialuronato** es la de inmovilizar ciertas moléculas en la ubicación deseada en la MEC. Por ejemplo, la MEC contiene sitios de unión para varios factores de crecimiento, como el TGF-β. La unión de los factores de crecimiento a los proteoglucanos puede provocar su agregación o su dispersión local, lo que a su vez inhibe o incrementa el movimiento de las macromoléculas, los microorganismos o las células cancerosas metastásicas migrantes en el medio extracelular. Además, las moléculas de hialuronato se desempeñan como aislantes eficaces, ya que las otras macromoléculas tienen dificultad para difundirse a través de la densa red hialurónica. Al tener esta propiedad, el hialuronato (y otros polisacáridos) regula la distribución y el transporte de las proteínas plasmáticas dentro del tejido conjuntivo.

Los proteoglucanos están compuestos por GAG unidos de forma covalente a proteínas centrales.

La mayoría de los GAG del tejido conjuntivo están unidos a proteínas centrales para formar **proteoglucanos**. Los GAG se extienden en sentido perpendicular desde el eje central, en una estructura similar a las cerdas de un cepillo. La unión de los GAG con el centro proteínico implica la participación de un trisacárido específico compuesto por dos residuos de galactosa y un residuo de xilulosa. El trisacárido de enlace se acopla a través de una unión *O*-glucosídica al centro de la proteína, que es rico en residuos de serina y treonina, lo que permite la fijación de múltiples GAG. Los proteoglucanos se destacan por su diversidad (fig. 6-18). La cantidad de GAG unidos a la proteína central varía desde solo uno (decorina) hasta más de 200 (agrecano). Una proteína central puede tener unidos GAG idénticos (como es el caso del fibroglucano o el versicano) o moléculas de GAG diferentes (como en el agrecano o sindecano).

Los proteoglucanos se localizan en la sustancia fundamental de todos los tejidos conjuntivos y también como moléculas unidas a la membrana en la superficie de muchos tipos de células. Los pro-

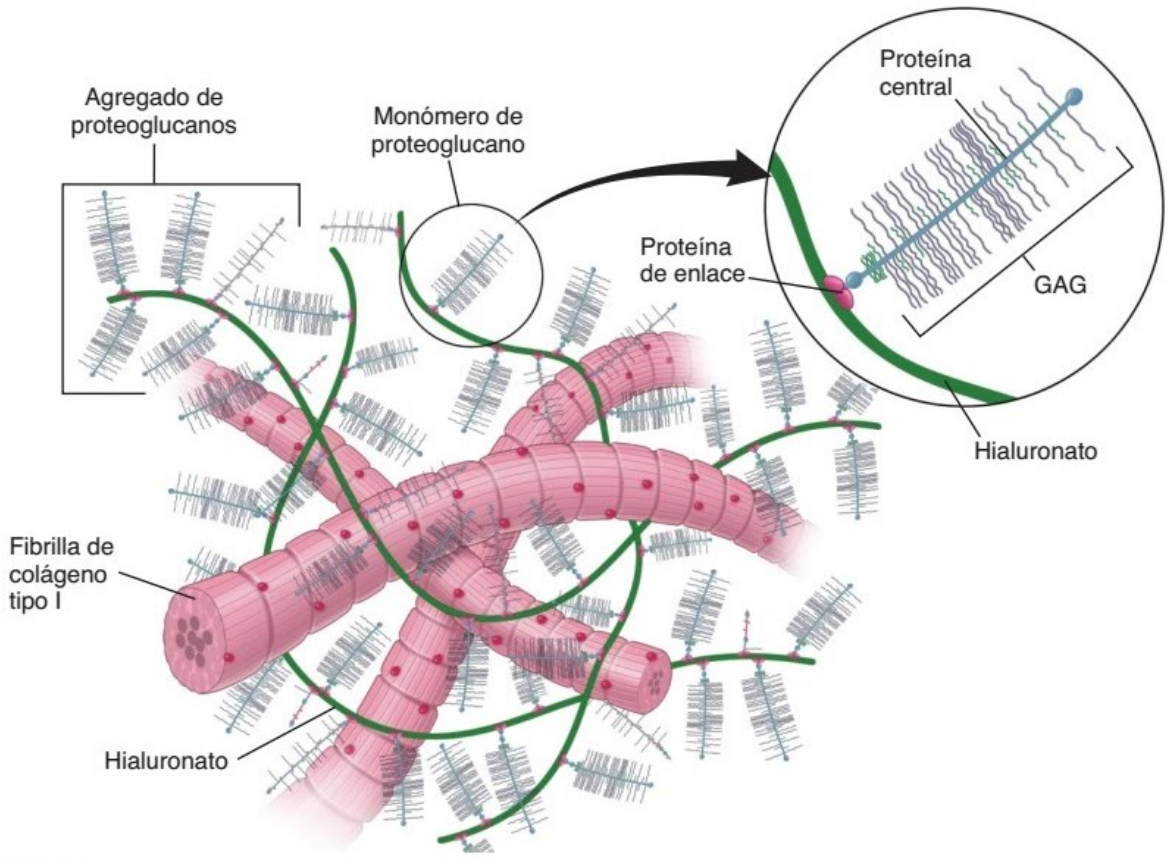

FIGURA 6-17. Estructura de un proteoglucano. En esta ilustración se muestra, a la *derecha*, un monómero de proteoglucano y su relación con la molécula de hialuronato, tal como se representa en la sustancia fundamental del cartílago. El monómero de proteoglucano está compuesto por una proteína central a la que se unen los *GAG* por enlaces covalentes. Está conformado por distintas cantidades de GAG unidas a la proteína central. El extremo de la proteína central del monómero del proteoglucano interactúa con una proteína de enlace, que fija el monómero al hialuronato para formar la agregación de proteoglucanos. A la *izquierda*, las moléculas de hialuronato se encuentran en agregaciones lineales, cada una con numerosos monómeros de proteoglucanos; están entrelazadas con una red de fibrillas de colágeno.

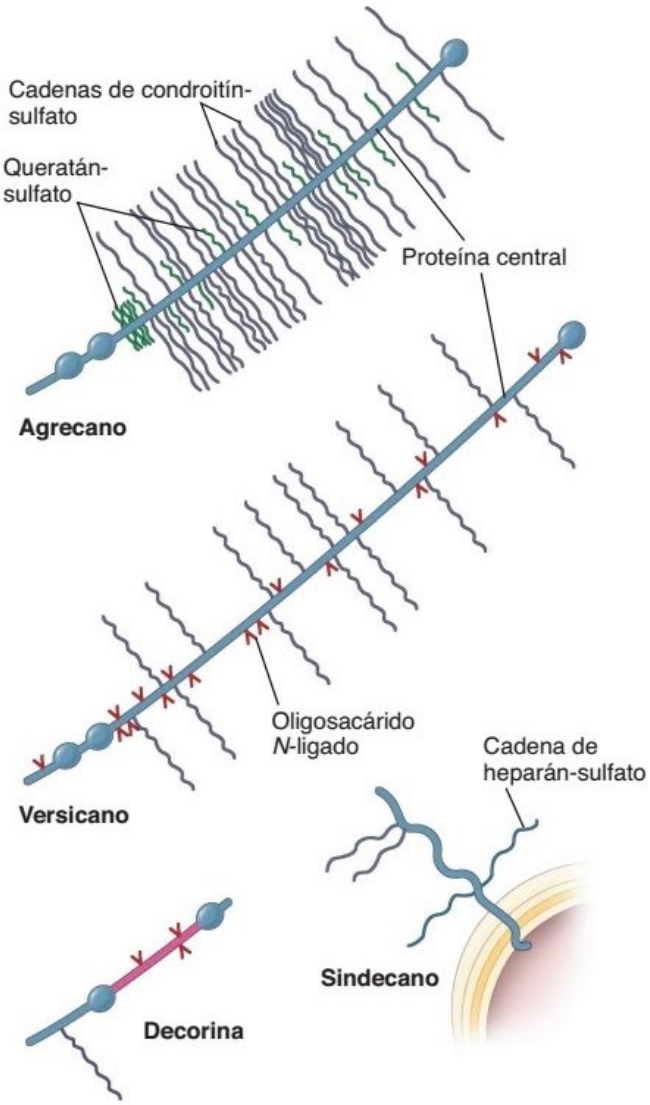

FIGURA 6-18. Monómeros de proteoglucanos frecuentes en la matriz del tejido conjuntivo. Obsérvese la diversidad de las moléculas de proteoglucanos. La cantidad de GAG unidos a la proteína central varía desde uno, en la decorina, hasta más de 200, en el agrecano. Nótese también que el versicano posee moléculas de GAG idénticas (condroitín-sulfato) fijadas a una molécula central, mientras que el agrecano contiene una mezcla de condroitín-sulfato y queratán-sulfato adheridos a la proteína central. El sindecano es un proteoglucano transmembrana que fija la membrana celular a la matriz extracelular.

teoglucanos transmembrana, como el **sindecano**, unen las células con las moléculas de la MEC (*véase* fig. 6-17). Por ejemplo, el sindecano se expresa en dos momentos diferentes en la superficie de los linfocitos B. Las moléculas de sindecano se expresan por primera vez durante el desarrollo inicial, cuando los linfocitos se adhieren a proteínas de la matriz de la médula ósea a medida que se diferencian. La pérdida de expresión de este proteoglucano coincide con la liberación del linfocito B hacia la circulación. La segunda vez que el linfocito B expresa el sindecano es durante su diferenciación como célula plasmática dentro del tejido conjuntivo. El sindecano fija la célula plasmática a las proteínas de la MEC del tejido conjuntivo.

El **agrecano** es otro proteoglucano extracelular importante. Sus moléculas están unidas de forma no covalente con la molécula larga del hialuronato (como las cerdas perpendiculares al eje central de un cepillo para limpiar botellas); esta unión se ve favorecida por las proteínas de enlace. A cada proteína central de agrecano se le unen de forma covalente numerosas cadenas de condroitín-sulfato y queratán-sulfato a través de trisacáridos de enlace. Los proteoglucanos más frecuentes se muestran en la tabla 6-4.

Las glucoproteínas multiadhesivas desempeñan un papel importante en la estabilización de la matriz celular y su vinculación con las superficies celulares.

Las ***glucoproteínas multiadhesivas*** son un grupo pequeño pero importante de proteínas que se localizan en la MEC. Se trata de moléculas con múltiples dominios y funciones que desempeñan un papel relevante en la estabilización de la MEC y en su vinculación con la superficie celular. Poseen sitios de unión para una gran variedad de proteínas de la MEC, como colágenos, proteoglucanos y GAG; también interactúan con receptores de la superficie celular, como los receptores de integrina y laminina (fig. 6-19). Las glucoproteínas multiadhesivas regulan y modulan las funciones de la MEC relacionadas con el movimiento y la migración de las células, además de estimular la proliferación y diferenciación celulares. Entre las glucoproteínas multiadhesivas mejor caracterizadas se encuentran las siguientes:

- La **fibronectina** (250-280 kDa) es la glucoproteína más abundante del tejido conjuntivo. Las fibronectinas son moléculas diméricas compuestas por dos péptidos semejantes unidos por enlaces disulfuro en el extremo carboxiterminal, para formar brazos de 50 nm de longitud (*véase* fig. 6-19). Cada molécula contiene varios dominios de fijación que interactúan con diferentes moléculas de la MEC (p. ej., heparán-sulfato, colágenos tipos I, II y III, fibrina, hialuronato y fibronectina) y con la integrina, un receptor de la superficie celular. La unión con un receptor de la superficie celular activa la fibronectina, la cual se arma después en fibrillas. La fibronectina tiene una función muy importante en la fijación de las células a MEC. Hasta ahora, se han identificado al menos 20 moléculas diferentes de fibronectina.
- La **laminina** (140-400 kDa) está presente en las láminas basales y en las externas. Posee sitios de unión para las moléculas de colágeno tipo IV, heparán-sulfato, heparina, entactina, laminina y para el receptor de laminina en la superficie celular. El proceso de ensamblaje de la lámina basal y la función de la laminina en este proceso se describen en el capítulo 5 (*véase* p. 151).
- La **tenascina** (280 kDa/monómero) aparece durante la embriogénesis; sin embargo, su síntesis se inactiva en los tejidos maduros. Reaparece durante la cicatrización de heridas y también se halla en las uniones musculotendinosas y en los tumores malignos. La tenascina es una molécula dimérica unida por enlaces disulfuro que está compuesta por seis cadenas unidas por sus extremos aminoterminales (*véase* fig. 6-19). Posee sitios de unión para el fibrinógeno, la heparina y los factores de crecimiento similares al factor de crecimiento epidérmico (EGF, *epidermal growth factor*); por lo tanto, participa en la adhesión de las células a la MEC.
- La **osteopontina** (44 kDa) está presente en la MEC ósea. Se une a los osteoclastos y los fija a la superficie ósea subyacente. La osteopontina desempeña un papel importante en el secuestro de calcio y en la promoción de la calcificación de la MEC.

En la tabla 6-5 se reseñan las glucoproteínas multiadhesivas más importantes halladas en la MEC del tejido conjuntivo.

TABLA 6-4 Proteoglucanos

Nombre	Peso molecular (kDa)	Composición molecular	Ubicación	Funciones
Agrecano	250	Molécula lineal; se une al hialuronato a través de una proteína de enlace; contiene entre 100 y 150 moléculas de cadenas de queratán-sulfato y de condroitín-sulfato	Cartílago y condrocitos	Responsable de la hidratación de la matriz extracelular del cartílago
Decorina	38	Proteína pequeña que contiene solo una cadena de condroitín-sulfato o dermatán-sulfato	Tejido conjuntivo, fibroblastos, cartílago y hueso	Cumple funciones en la fibrilogénesis colágena porque se une a las moléculas de colágeno vecinas y contribuye a orientar las fibras; regula el espesor de la fibrilla e interactúa con el TGF-β
Versicano	260	Asociado con una proteína de enlace; contiene oligosacáridos y 12-15 cadenas de condroitín-sulfato unidos a la proteína central	Fibroblastos, piel, músculo liso, encéfalo y células mesangiales del riñón	Posee dominios similares a EGF en la proteína central; participa en las interacciones célula-célula y célula-matriz extracelular; se une a la fibrilina 1
Sindecano	33	Familia de al menos cuatro tipos diferentes de proteoglucanos transmembrana que contienen cantidades variables de moléculas de heparán-sulfato y de condroitín-sulfato	Epitelios embrionarios, células mesenquimatosas, células de los tejidos linfáticos en desarrollo, linfocitos y células plasmáticas	El dominio extracelular fija colágenos, heparina, tenascina y fibronectina. El dominio intracelular se une al citoesqueleto a través de la actina

EGF, factor de crecimiento epitelial; *kDa*, kilodaltons; *TGF-β*, factor de crecimiento transformante β.

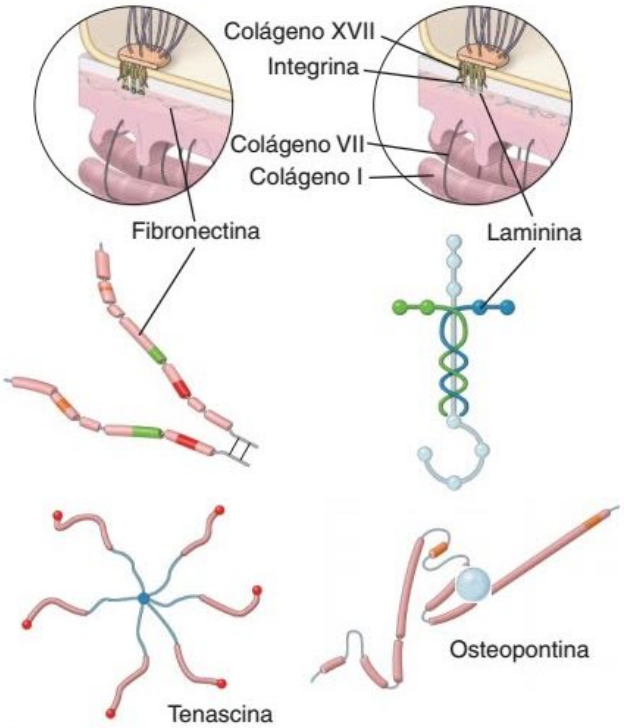

FIGURA 6-19. Glucoproteínas multiadhesivas más frecuentes. Estas proteínas residen en la matriz extracelular y son importantes para estabilizar la matriz y vincularla con la superficie celular. Son moléculas multifuncionales con diferentes formas y múltiples sitios de unión para una variedad de proteínas de la matriz extracelular, como colágenos, proteoglucanos y GAG. Téngase en cuenta que las proteínas multiadhesivas interactúan con los receptores de la membrana basal, como la integrina y los receptores de laminina.

■ CÉLULAS DEL TEJIDO CONJUNTIVO

Las células del tejido conjuntivo pueden ser residentes (fijas) o errantes (transitorias).

Las células que componen la **población celular residente** son relativamente estables; suelen mostrar poco movimiento y se consideran como residentes permanentes del tejido. Entre ellas se encuentran:

- **Fibroblastos** (y su pariente cercano, el miofibroblasto)
- **Macrófagos**
- **Adipocitos**
- **Mastocitos**
- **Células madre adultas**

La **población celular errante** o **transitoria** consiste principalmente en células que han emigrado hacia el tejido desde la sangre en respuesta a estímulos específicos. Esta se compone de:

- **Linfocitos**
- **Células plasmáticas**
- **Neutrófilos**
- **Eosinófilos**
- **Basófilos**
- **Monocitos**

Fibroblastos y miofibroblastos

El fibroblasto es la célula principal del tejido conjuntivo.

Los **fibroblastos** son los encargados de la síntesis de las fibras de colágeno, elásticas y reticulares, así como de los hidratos de carbono complejos de la sustancia fundamental. Las investigaciones indican que un solo fibroblasto puede producir todos los componentes de la MEC.

TABLA 6-5 Glucoproteínas multiadhesivas

Nombre	Peso molecular (kDa)	Composición molecular	Ubicación	Funciones
Fibronectina	250-280	Molécula dimérica formada por dos péptidos similares unidos por un enlace disulfuro	Presente en la MEC de muchos tejidos	Tiene a su cargo la adhesión celular e interviene en la migración; posee sitios de fijación para integrinas, colágeno tipo IV, heparina y fibrina
Laminina	140-400	Molécula en forma de X constituida por tres polipéptidos (una cadena α y dos cadenas β)	Presente en las láminas basales de todas las células epiteliales y en las láminas externas de las células musculares, los adipocitos y las células de Schwann	Fija las superficies celulares a la lámina basal; posee sitios de fijación para colágeno tipo IV, heparán-sulfato, heparina, entactina, laminina y receptores de integrina en la superficie celular
Tenascina	1680	Proteína gigante formada por seis cadenas conectadas por enlaces disulfuro	Mesénquima embrionario, pericondrio, periostio, uniones musculotendinosas, heridas y tumores	Modula las adhesiones celulares a la MEC; posee sitios de fijación para fibronectina, heparina, factores de crecimiento similares a EGF, integrinas y CAM
Osteopontina	44	Polipéptido glucosilado monocatenario	Hueso	Se une a los osteoclastos; posee sitios de fijación para calcio, hidroxiapatita y receptores de integrina en la membrana del osteoclasto
Entactina/nidógeno	150	Glucoproteína sulfatada monocatenaria en forma de varilla	Proteína específica de la lámina basal	Vincula la laminina y el colágeno tipo IV; posee sitios de unión para el perlecano y la fibronectina

CAM, molécula de adhesión celular; *ECM*, matriz extracelular; *EGF*, factor de crecimiento epitelial; *kDa*, kilodaltons.

Los fibroblastos se ubican muy cerca de las fibras de colágeno. Sin embargo, en los preparados de rutina teñidos con H&E apenas se suele ver el núcleo. Este aparece como una estructura alargada o en forma de disco, en ocasiones con un nucléolo visible. Las finas evaginaciones aplanadas y pálidas, que forman la mayor parte del volumen del citoplasma, no suelen ser visibles, en gran medida porque se confunden con las fibras de colágeno. En algunas muestras preparadas de manera especial, es posible distinguir el citoplasma celular de los componentes fibrosos (fig. 6-20a). Cuando se produce material de la MEC durante el crecimiento activo o en la cicatrización de heridas (en los **fibroblastos activados**), el citoplasma del fibroblasto es más extenso y puede presentar basofilia como consecuencia del aumento de la cantidad de RER, que se asocia con la síntesis de proteínas (fig. 6-20b). Al ser examinado con el MET, el citoplasma del fibroblasto muestra cisternas del RER y un aparato de Golgi prominente (fig. 6-21).

El miofibroblasto posee propiedades de los fibroblastos y de las células musculares lisas.

El **miofibroblasto** es una célula del tejido conjuntivo alargada y fusiforme que no se identifica con facilidad en los preparados de rutina teñidos con H&E. Se caracteriza por la presencia de fascículos de filamentos de actina con proteínas motoras asociadas, como la miosina no muscular (*véase* p. 66). La expresión de la **actina α de músculo liso** (α-SMA, *α-smooth muscle actin*; la isoforma de la actina hallada en los músculos lisos vasculares) en los miofibroblastos es regulada por el TGF-β1. Los fascículos de actina atraviesan el citoplasma celular, con origen y terminación en sitios opuestos de la membrana plasmática. El sitio de fijación de las fibras de actina a la membrana plasmática también actúa como unión adherente entre la célula y la MEC, y se denomina ***fibronexo***. Este se parece a las adhesiones focales que se encuentran en las células epiteliales (*véase* p. 155). Esta

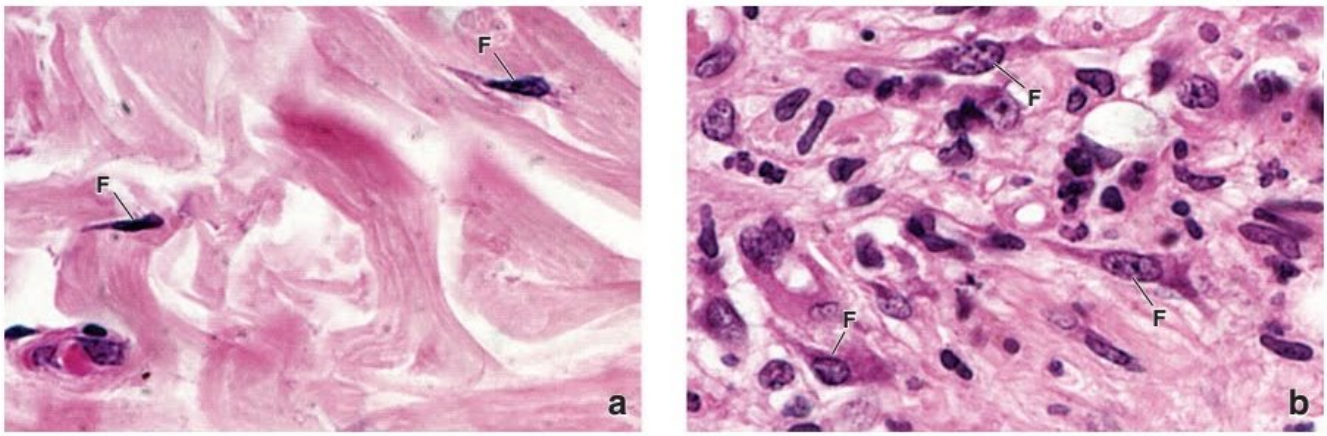

FIGURA 6-20. Microfotografía electrónica de fibroblastos. a. Microfotografía de una muestra de tejido conjuntivo en un preparado rutinario incluido en parafina y teñido con H&E, en la que se observan los núcleos de los fibroblastos (*F*). 600×. **b.** Durante la curación de las heridas, los fibroblastos activados (*F*) muestran un citoplasma más basófilo, que puede observarse bajo microscopía óptica. 500×.

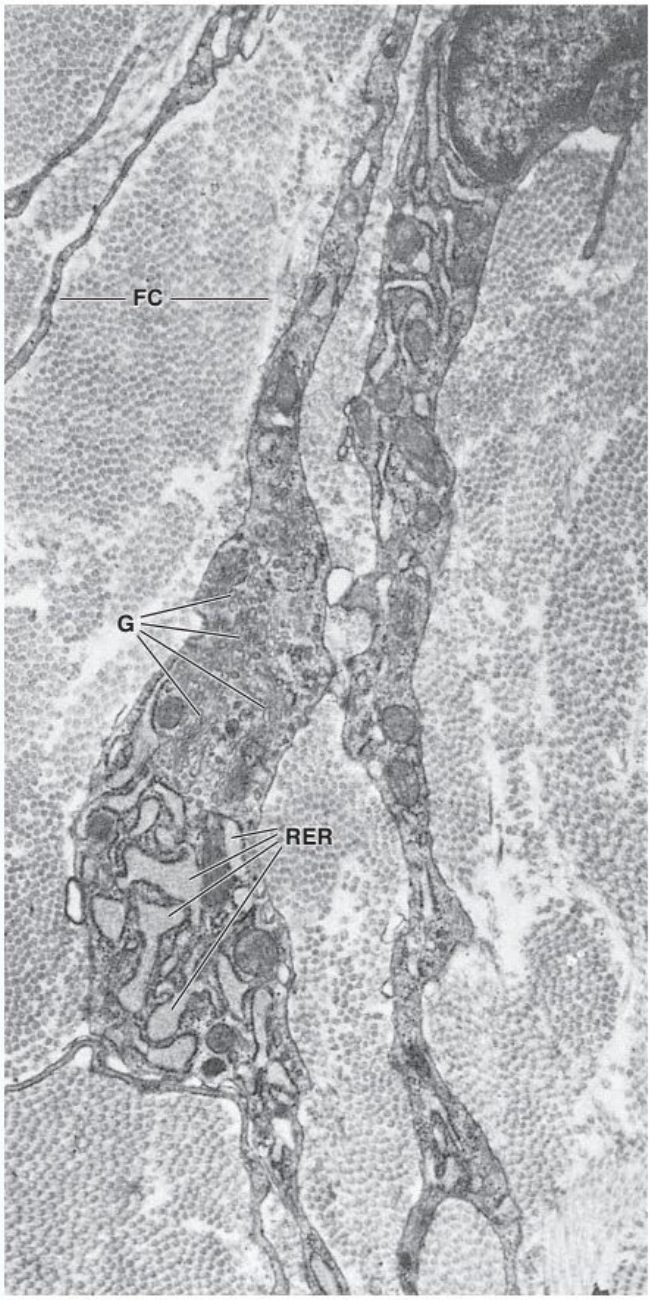

FIGURA 6-21. Microfotografía electrónica de fibroblastos. Se muestran las evaginaciones de varios fibroblastos. El núcleo de uno de los fibroblastos aparece en la parte *superior derecha* de la foto. El citoplasma contiene siluetas visibles de *RER*. Las cisternas del retículo están distendidas, lo que indica una síntesis activa. Cerca del RER se observan las membranas del aparato de Golgi (*G*). Alrededor de las células hay fibrillas de colágeno (*FC*), las cuales se han seccionado en sentido transversal casi en su totalidad y, por ello, aparecen como *pequeños puntos* con este aumento. 11000×.

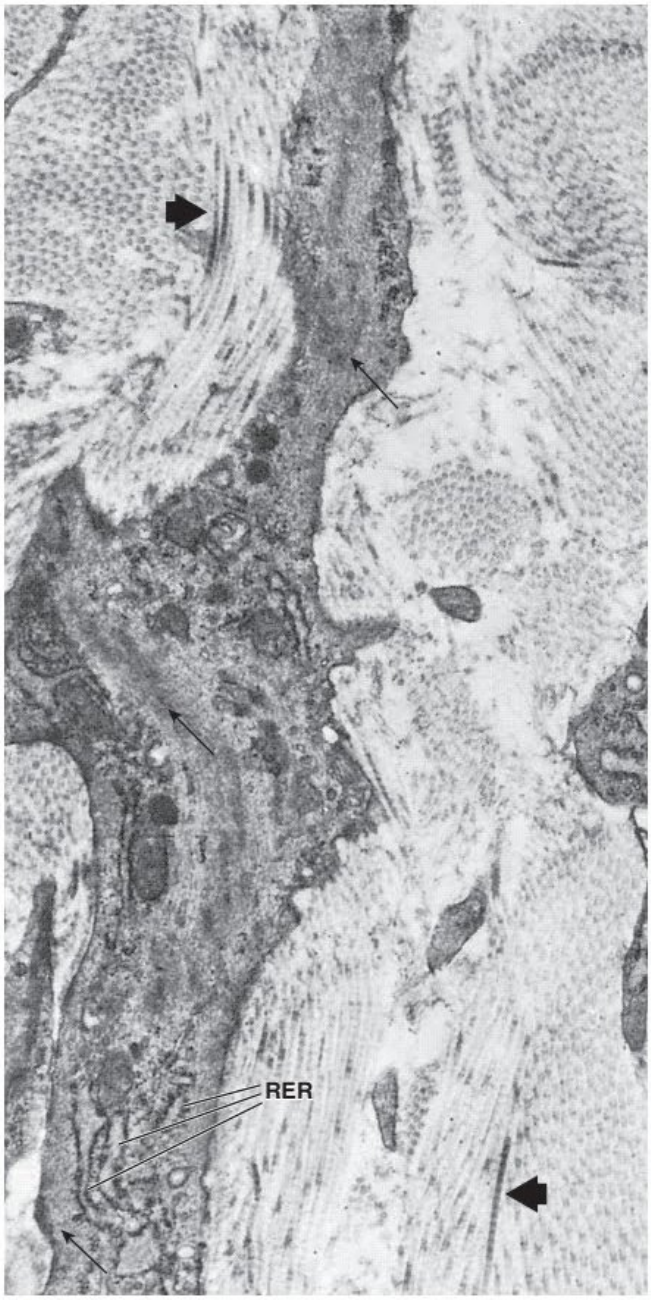

FIGURA 6-22. Microfotografía electrónica de un miofibroblasto. La célula muestra algunas características de un fibroblasto, como zonas con una cantidad moderada de *RER*. Compárese con la figura 6-21. Sin embargo, otras regiones contienen aglomeraciones de filamentos finos y densidades citoplasmáticas (*flechas*), características propias de las células musculares lisas. Las *puntas de flecha* señalan siluetas longitudinales de fibrillas de colágeno. 11000×.

organización es el fundamento del **sistema de mecanotransducción** en el que la fuerza generada por medio de la contracción de los fascículos de actina intracelulares se transmite a la MEC.

Al observarse con el MET, el miofibroblasto muestra características típicas del fibroblasto junto con las características de las células musculares lisas. Además de las cisternas del RER y Golgi, el miofibroblasto contiene fascículos de filamentos de actina dispuestos longitudinalmente y cuerpos densos similares a los que se observan en las células musculares lisas (fig. 6-22). Al igual que en la célula muscular lisa, el núcleo suele mostrar un perfil superficial ondulante, un fenómeno asociado con la contracción celular. El miofibroblasto se diferencia de la célula muscular porque carece de una lámina basal circundante (las células musculares lisas están rodeadas por una lámina externa). Además, generalmente existe como una célula aislada, aunque sus evaginaciones pueden entrar en contacto con las de otros miofibroblastos. En esos puntos de contacto hay uniones de hendidura, lo que indica la presencia de comunicación intercelular.

Macrófagos

Los macrófagos son células fagocíticas derivadas de los monocitos que contienen abundante cantidad de lisosomas.

Los **macrófagos** del tejido conjuntivo, también conocidos como ***histiocitos***, derivan de las células sanguíneas llamadas ***monocitos***.

Los monocitos migran desde el torrente sanguíneo hacia el tejido conjuntivo, donde se diferencian en macrófagos.

Al observarse con el microscopio óptico y con tinciones convencionales, los macrófagos del tejido son difíciles de identificar, salvo que muestren claros indicios de **actividad fagocítica** (p. ej., material ingerido visible dentro de su citoplasma). Otra característica útil a la hora de identificar los macrófagos es un núcleo hendido o con forma de riñón (fig. 6-23a). Los lisosomas son abundantes en el citoplasma y pueden hacerse visibles con una técnica histoquímica para detectar la actividad de la fosfatasa ácida (tanto con el microscopio óptico como con el MET); una reacción positiva es una ayuda adicional para identificar el macrófago. Con el MET, la superficie del macrófago muestra numerosos pliegues y evaginaciones digitiformes (fig. 6-23b). Los pliegues de la superficie engloban las sustancias que serán fagocitadas. Los lisosomas del macrófago, junto con las evaginaciones citoplasmáticas superficiales, son las estructuras más indicativas de la capacidad fagocítica especializada de la célula. El macrófago también puede contener vesículas endocíticas, fagolisosomas y otros indicios de fagocitosis (p. ej., cuerpos residuales).

El RER, el retículo endoplasmático liso y el aparato de Golgi mantienen la síntesis de las proteínas que intervienen en las funciones fagocíticas y digestivas, al igual que en las funciones secretoras de la célula. Los productos de secreción salen de la célula a través de los mecanismos de exocitosis, tanto constitutiva como regulada. La secreción regulada puede ser activada por la fagocitosis, los complejos inmunitarios, el complemento y las señales provenientes de los linfocitos (incluida la liberación de **linfocinas**, moléculas biológicamente activas que influyen en la actividad de las otras células). Entre los productos de secreción liberados por el macrófago, hay una gran variedad de sustancias relacionadas con la respuesta inmunitaria, la anafilaxia y la inflamación. La liberación de proteasas neutras y GAGasas (enzimas que degradan GAG) favorece la migración de los macrófagos a través del tejido conjuntivo.

Los macrófagos son células presentadoras de antígenos y tienen una función importante en las reacciones de la respuesta inmunitaria.

Si bien la principal función del macrófago es la fagocitosis, ya sea como actividad de defensa (p. ej., la fagocitosis bacteriana) o como

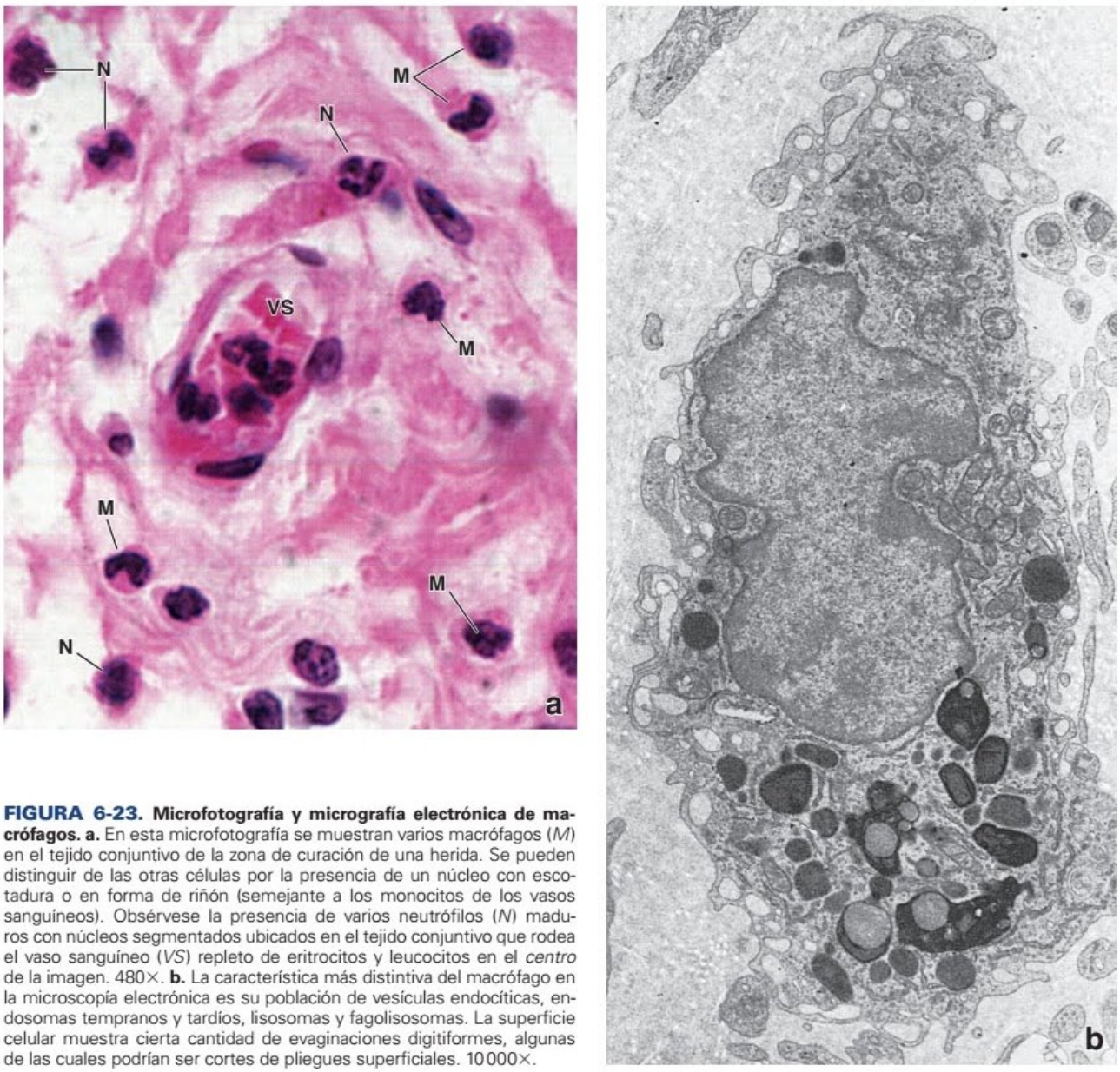

FIGURA 6-23. Microfotografía y micrografía electrónica de macrófagos. a. En esta microfotografía se muestran varios macrófagos (*M*) en el tejido conjuntivo de la zona de curación de una herida. Se pueden distinguir de las otras células por la presencia de un núcleo con escotadura o en forma de riñón (semejante a los monocitos de los vasos sanguíneos). Obsérvese la presencia de varios neutrófilos (*N*) maduros con núcleos segmentados ubicados en el tejido conjuntivo que rodea el vaso sanguíneo (*VS*) repleto de eritrocitos y leucocitos en el *centro* de la imagen. 480×. **b.** La característica más distintiva del macrófago en la microscopía electrónica es su población de vesículas endocíticas, endosomas tempranos y tardíos, lisosomas y fagolisosomas. La superficie celular muestra cierta cantidad de evaginaciones digitiformes, algunas de las cuales podrían ser cortes de pliegues superficiales. 10 000×.

operación de limpieza (p. ej., la fagocitosis de detritos celulares), también desempeña un papel importante en las reacciones de la respuesta inmunitaria.

Los macrófagos poseen proteínas específicas en su superficie, conocidas como ***moléculas del complejo mayor de histocompatibilidad II*** (**MHC II**, ***major histocompatibility complex II***), que les permiten interactuar con los **linfocitos T CD4⁺** (**cooperadores**). Cuando los macrófagos fagocitan una célula extraña, los antígenos (polipéptidos cortos de 7-10 aminoácidos de longitud de la célula extraña) se muestran en la superficie de las moléculas del MHC II. Si un linfocito T $CD4^+$ reconoce el antígeno presentado, se activa y desencadena una respuesta inmunitaria (*véase* cap. 14). Debido a que los macrófagos le "presentan" el antígeno a los linfocitos $CD4^+$ cooperadores, se denominan ***células presentadoras de antígenos***.

Los macrófagos llegan al sitio de la lesión del tejido después de los neutrófilos y experimentan una diferenciación.

En el sitio de la lesión tisular, las primeras células en llegar a la zona lesionada son los neutrófilos. Estos son los primeros en reconocer los organismos extraños o agentes infecciosos y comenzar con su destrucción, ya sea por intermediarios reactivos al oxígeno o por mecanismos de muerte independientes del oxígeno (*véase* p. 302-304). Durante este proceso de destrucción, se generan en el sitio de la lesión grandes cantidades de secreciones y detritos celulares. Además, puede haber presencia de microorganismos que sobrevivieron a la acción de los neutrófilos. Después de 24 h, desde los vasos sanguíneos entran los monocitos en el sitio de la lesión y se diferencian en macrófagos, donde permanecen hasta que se resuelva la inflamación. Al comienzo, el objetivo de los macrófagos es destruir los microorganismos que hayan sobrevivido al ataque de los neutrófilos. De forma simultánea, los macrófagos se activan por la interacción con diversas moléculas producidas por los neutrófilos y los microorganismos invasores. Durante este proceso, los macrófagos experimentan una serie de alteraciones funcionales, morfológicas y bioquímicas desencadenadas por las diversas activaciones génicas.

Los macrófagos de activación clásica (macrófagos M1) promueven la inflamación, la destrucción de la MEC y la apoptosis.

La activación por interferón γ (IFN-γ), factor de necrosis tumoral α (TNF-α, *tumor necrosis factor α*) o lipopolisacáridos (LPS) bacterianos origina un **macrófago de activación clásica** o **macrófago M1**. Estos macrófagos tienen la capacidad, a través de la producción de óxido nítrico (NO) y otros intermediarios, de destruir microorganismos en el sitio de la inflamación. También secretan interleucina (IL) 12, la cual actúa sobre los linfocitos T $CD4^+$. A su vez, los linfocitos T cooperadores secretan IL-1, la cual estimula a los linfocitos T $CD8^+$ para que lleguen al sitio de la inflamación. En resumen, los macrófagos M1 promueven la **inflamación crónica** y la **lesión tisular**. Cuando los macrófagos encuentran cuerpos extraños grandes, pueden fusionarse para formar una célula enorme que contiene hasta 100 núcleos y que fagocita el cuerpo extraño. Estas células multinucleadas reciben el nombre de **células gigantes de cuerpo extraño** (**células de Langhans**).

De manera alternativa, el macrófago activo (macrófago M2) actúa para resolver la inflamación y promueve la reconstrucción de la MEC, la proliferación celular y la angiogénesis.

Cuando se elimina el estímulo inflamatorio del sitio de la lesión del tejido, el cuerpo entra en modo de reparación, el cual incluye la eliminación de los detritos celulares, la síntesis de los componentes de la nueva MEC y la revascularización del tejido lesionado. Durante este período, los macrófagos se activan por medio de las citocinas, como las IL 4, 5, 10 o 13. Estos tipos de células se denominan ***macrófagos de activación alternativa*** o ***macrófagos M2***. Los macrófagos M2 son antiinflamatorios y colaboran en la **resolución de la inflamación**. Secretan IL-4 para promover la diferenciación de los linfocitos B en células plasmáticas y factor de crecimiento vascular endotelial (VEGF, *vascular endothelial growth factor*) para estimular la angiogénesis. Los macrófagos M2 también secretan componentes de la MEC (p. ej., fibronectina y otras glucoproteínas multiadhesivas); promueven la **reparación de la lesión** debido a sus acciones antiinflamatorias, angiogénicas y proliferativas, y son eficaces a la hora de combatir las infecciones parasitarias (la esquistosomosis). Además de sus actividades beneficiosas, los macrófagos M2 participan en la patogenia de la **alergia** y el **asma**.

Mastocitos

Los mastocitos se desarrollan en la médula ósea y se diferencian en el tejido conjuntivo.

Los **mastocitos** son células del tejido conjuntivo, ovoides y de gran tamaño (20-30 μm de diámetro) con un núcleo esferoidal y un citoplasma lleno de gránulos muy basófilos de gran tamaño. No se identifican con facilidad en los cortes histológicos humanos, excepto cuando se emplean fijadores especiales para conservar los gránulos. Después de realizar una fijación con glutaraldehído, los gránulos de los mastocitos se pueden observar con colorantes básicos, como el azul de toluidina. Con este colorante, los gránulos se tiñen de forma intensa y metacromática porque contienen heparina, un proteoglucano muy sulfatado (fig. 6-24a). El citoplasma contiene pequeñas cantidades de RER, mitocondrias y un aparato de Golgi. La superficie celular contiene abundantes microvellosidades y pliegues.

El **mastocito** está emparentado con el basófilo, un leucocito que contiene gránulos similares (tabla 6-6). Ambos surgen de una **célula madre hematopoyética** (**HSC**, ***hemopoietic stem cell***) en la médula ósea. Las **células progenitoras de los mastocitos** (MCP, *mast cells progenitors*) circulan inicialmente en la sangre periférica como células agranulares de aspecto monocítico. Después de migrar hacia el tejido conjuntivo, los mastocitos inmaduros se diferencian y producen sus gránulos característicos (fig. 6-24b). En cambio, los **progenitores basófilos** (BaPs) se diferencian y permanecen dentro del sistema circulatorio. La superficie de los mastocitos maduros expresa una gran cantidad de **receptores F_C** de alta afinidad (**$Fc\varepsilon RI$**), a los cuales se fijan los anticuerpos de inmunoglobulina (Ig) E. La unión de un antígeno específico a las moléculas de anticuerpo de IgE expuestas en la superficie celular del mastocito conduce a la aglomeración de receptores F_C. Esto desencadena la activación del mastocito, la cual produce la exocitosis de los gránulos (desgranulación) y la liberación de su contenido hacia la MEC. Los mastocitos también pueden activarse por el mecanismo independiente de la IgE durante la activación de las proteínas del complemento.

Se han identificado dos tipos de mastocitos humanos según sus propiedades morfológicas y bioquímicas. La mayoría de los mastocitos del tejido conjuntivo de la piel, la submucosa intestinal y los ganglios linfáticos axilares y mamarios contienen gránulos citoplasmáticos con una estructura interna reticulada. Estas células contienen triptasa y quimasa en asociación con sus gránulos y se conocen como ***mastocitos MC_{TC}*** o ***mastocitos del tejido conjuntivo***. En cambio, los mastocitos de los pulmones y de la mucosa intestinal tienen gránulos con una estructura interna enrollada. Estas células solo producen triptasa y reciben el nombre de ***mastocitos MC_T*** o ***mastocitos mucosos***. En la mucosa nasal se pueden hallar concentraciones casi equivalentes de cada uno de estos tipos.

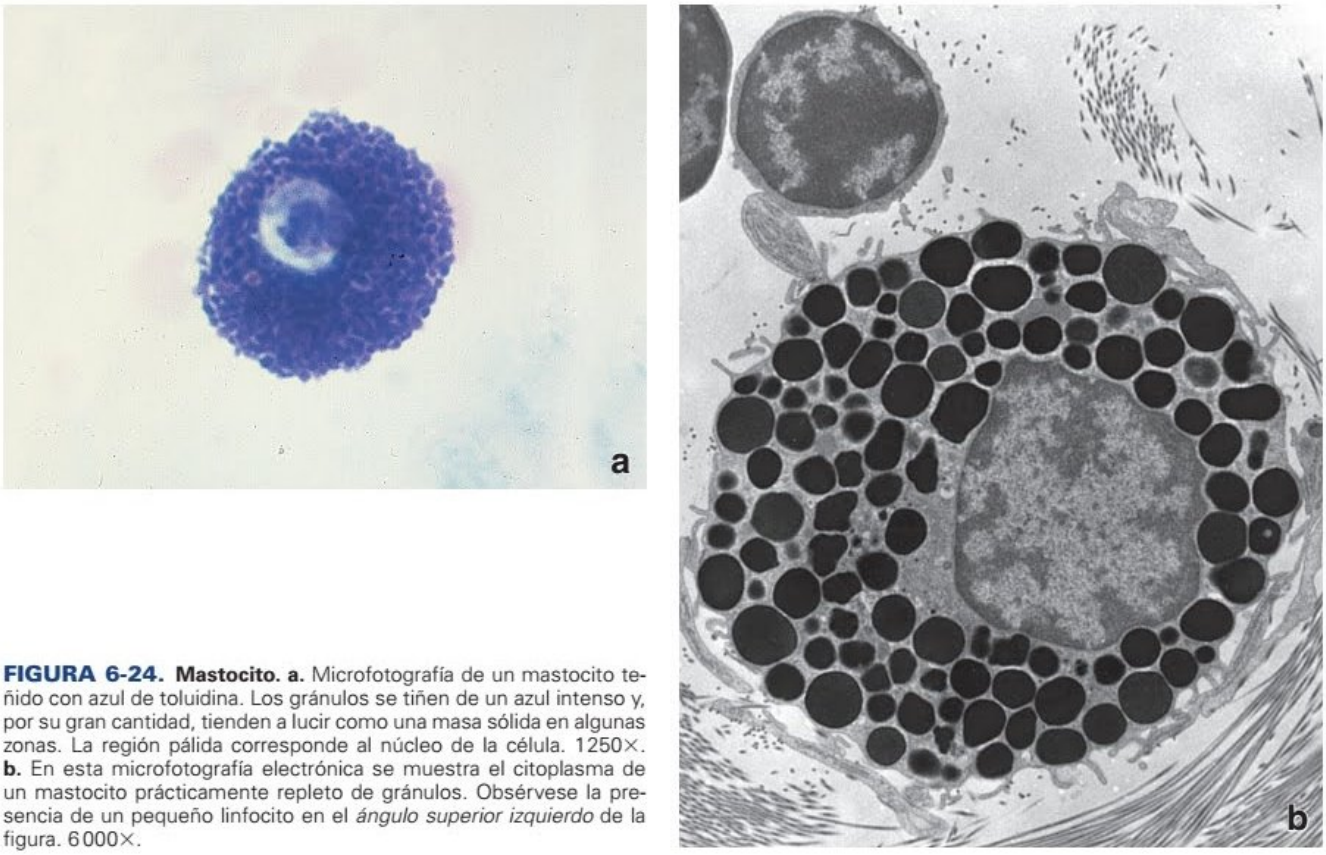

FIGURA 6-24. Mastocito. a. Microfotografía de un mastocito teñido con azul de toluidina. Los gránulos se tiñen de un azul intenso y, por su gran cantidad, tienden a lucir como una masa sólida en algunas zonas. La región pálida corresponde al núcleo de la célula. 1250×. **b.** En esta microfotografía electrónica se muestra el citoplasma de un mastocito prácticamente repleto de gránulos. Obsérvese la presencia de un pequeño linfocito en el *ángulo superior izquierdo* de la figura. 6000×.

Los mastocitos son especialmente abundantes en los tejidos conjuntivos de la piel y de las mucosas, pero no están presentes en el encéfalo ni en la médula espinal.

Los mastocitos del tejido conjuntivo (**mastocitos MC_{TC}**) se distribuyen principalmente en el tejido conjuntivo de la piel, cerca de los vasos sanguíneos pequeños, los folículos pilosos, las glándulas sebáceas y las glándulas sudoríparas. También se encuentran en las cápsulas de los órganos y el tejido conjuntivo que rodea los vasos sanguíneos de los órganos internos. Una excepción notable es el sistema nervioso central. Si bien las **meninges** (cubiertas de tejido conjuntivo y que rodean el cerebro y la médula espinal) contienen mastocitos, el tejido conjuntivo que rodea los vasos capilares dentro del encéfalo y de la médula espinal carece de estas células. La falta de mastocitos protege al encéfalo y a la médula de los efectos destructivos del potencial edema característico de las reacciones alérgicas. Los mastocitos también son abundantes en el timo y, en menor medida, en otros órganos linfáticos, pero no están presentes en el bazo.

La mayoría de los productos de secreción (mediadores de la inflamación) de los mastocitos se almacenan en gránulos y se liberan en el momento de la activación mastocítica.

Los mastocitos contienen gránulos muy basófilos que almacenan sustancias conocidas como ***mediadores de la inflamación***. Los mediadores producidos por los mastocitos se clasifican en dos categorías: los **mediadores preformados**, que se almacenan en gránulos

TABLA 6-6 Comparación de las características distintivas entre los mastocitos y los basófilos

Características distintivas	Mastocitos	Basófilos
Origen	Célula madre hematopoyética	Célula madre hematopoyética
Sitio de diferenciación	Tejido conjuntivo	Médula ósea
Divisiones celulares	Sí (en ocasiones)	No
Células en circulación	No	Sí
Longevidad	Semanas a meses	Días
Tamaño	20-30 μm	7-10 μm
Forma del núcleo	Redondeado	Segmentado (normalmente bilobulado)
Gránulos	Abundantes, grandes, metacromáticos	Escasos, grandes, basófilos
Receptores superficiales de alta afinidad para anticuerpos de la IgE (FcεRI)	Presentes	Presentes
Marcador de actividad celular	Triptasa	Desconocido

FcεRI, receptores Fc; *IgE*, inmunoglobulina E.

CUADRO 6-3

CORRELACIÓN CLÍNICA: FUNCIÓN DE LOS MIOFIBROBLASTOS EN LA CICATRIZACIÓN

Una función importante de los miofibroblastos se cumple durante el proceso de **cicatrización de heridas**. Una incisión quirúrgica cutánea limpia comienza el proceso de cicatrización cuando un **coágulo sanguíneo**, que contiene fibrina y hematocitos, llena el espacio estrecho que hay entre los bordes de la incisión. El **proceso inflamatorio**, que comienza no antes de 24 h de producida la lesión, limita el daño a una pequeña zona, contribuye a la eliminación de tejidos lesionados y muertos, e inicia el depósito de nuevas proteínas de la MEC. Durante las primeras fases de la inflamación, los neutrófilos y los monocitos infiltran la lesión (la infiltración máxima de neutrófilos ocurre en el primer o segundo día posterior a la lesión). Los monocitos se transforman en macrófagos (suelen reemplazar a los neutrófilos alrededor del tercer día después de la lesión; *véase* p. 192). Al mismo tiempo, en respuesta a factores de crecimiento locales, comienza la proliferación de fibroblastos y células endoteliales vasculares y su migración hacia la delicada matriz de fibrina del coágulo sanguíneo para formar así el **tejido de granulación**, un tipo especializado de tejido característico del proceso de reparación. En general, en el quinto día después de la lesión, el tejido de granulación completamente desarrollado cubre la brecha de la incisión. Este tejido está compuesto sobre todo por grandes cantidades de pequeños vasos, fibroblastos y miofibroblastos, y por cantidades variables de otras células inflamatorias. Los fibroblastos migrantes ejercen fuerzas de tracción sobre la MEC y la reorganizan a lo largo de las líneas de tensión. Por la acción de los factores de crecimiento, como el TGF-β1, y de las fuerzas mecánicas, los fibroblastos se diferencian en **miofibroblastos**. Este proceso se puede detectar analizando la síntesis de α-SMA. Este tipo de actina no está presente en el citoplasma de los fibroblastos (fig. C6-3-1). Los miofibroblastos generan y mantienen una fuerza contráctil estable (semejante a la que ejercen las células musculares lisas) que produce el acortamiento de las fibras del tejido conjuntivo y el cierre de la herida. Al mismo tiempo, los miofibroblastos sintetizan y depositan fibras de colágeno y otros componentes de la MEC, que son responsables del remodelado tisular.

Durante la segunda semana de curación de la herida, disminuye la cantidad de células en el tejido en proceso de reparación; la mayoría de los miofibroblastos experimentan apoptosis y desaparecen para dejar una **cicatriz conjuntiva** con muy pocos elementos celulares. En algunas enfermedades, los miofibroblastos persisten y continúan el proceso de remodelado. Este remodelado continuo conduce a la formación de una **cicatriz hipertrófica**, que genera a su vez una contractura excesiva del tejido conjuntivo. Se encuentran grandes cantidades de miofibroblastos en la mayoría de las enfermedades contracturales del tejido conjuntivo (fibromatosis). Por ejemplo, la **fibromatosis palmar** (**enfermedad de Dupuytren**) se caracteriza por un engrosamiento de la aponeurosis palmar que conduce a una contractura de flexión progresiva de los dedos cuarto y quinto de la mano (fig. C6-3-2). Si el tejido cicatricial sobrepasa los límites de la herida original y no involuciona, se denomina ***queloide***. En los Estados Unidos, su aparición es más frecuente en las personas afroamericanas que en aquellas con otro origen étnico.

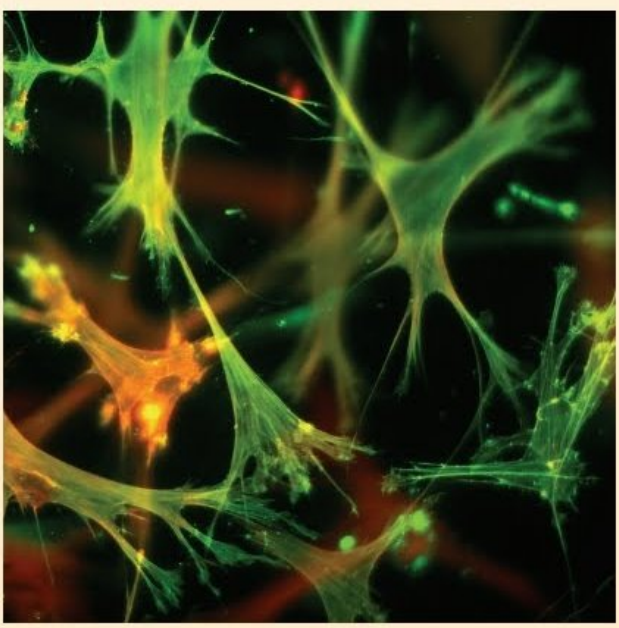

FIGURA C6-3-1. Fibroblastos y miofibroblastos en cultivo. En esta imagen de inmunofluorescencia se muestran fibroblastos 3T3 de tipo silvestre cultivados en una malla de colágeno. Por la estimulación con ciertos factores de crecimiento, como el TGF-β1, algunos fibroblastos se diferencian en miofibroblastos que expresan α-SMA, el marcador de la diferenciación miofibroblástica. Las células se tiñeron con faloidina marcada con fluoresceína para visualizar los filamentos de actina F (*verde*), mientras que la α-SMA se marcó con anticuerpos primarios contra α-SMA y se visualizó con anticuerpos secundarios de cabra anti-ratón conjugados con FITC (*rojo*). La colocalización de α-SMA con actina F está indicada en color *amarillo*. Obsérvese que algunas células han completado su diferenciación, mientras que otras se encuentran en sus etapas iniciales. 1000× (cortesía de la Dra. Boris Hinz).

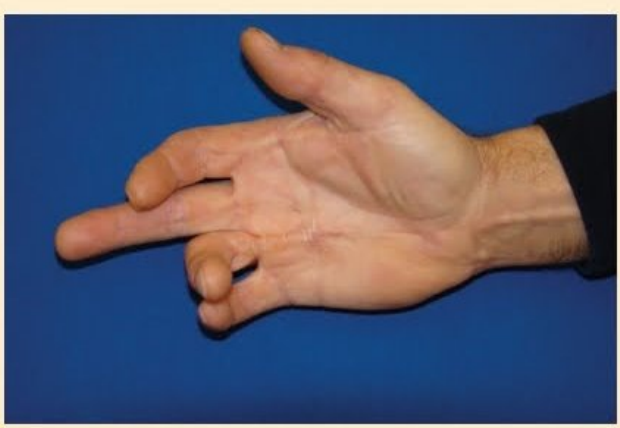

FIGURA C6-3-2. Mano de un paciente con enfermedad de Dupuytren. La enfermedad de Dupuytren es un ejemplo de una enfermedad que ocasiona una contractura del tejido conjuntivo de la palma. Las zonas más comúnmente afectadas, en el pliegue de la mano cerca de la base de los dedos meñique y anular, forman cordones fibrosos contraídos, los cuales son infiltrados por una gran cantidad de miofibroblastos. La mayoría de los pacientes presentan problemas al tratar de apoyar la mano sobre una superficie plana. En los casos más graves, los dedos permanecen flexionados constantemente e interfieren con las actividades cotidianas, como lavarse las manos o meter la mano en el bolsillo (cortesía de la Dra. Richard A. Berger)

CUADRO 6-4

CONSIDERACIONES FUNCIONALES: SISTEMA FAGOCÍTICO MONONUCLEAR

Las células incluidas en el **sistema fagocítico mononuclear** (**SFM**) derivan principalmente de los monocitos y conforman una población de **células presentadoras de antígenos** que participan en el procesamiento de sustancias extrañas. Estas células pueden fagocitar con avidez colorantes vitales como el azul tripán y la tinta china, lo que las hace visibles y fáciles de identificar con el microscopio óptico. El origen común de las células del SFM a partir de los monocitos constituye la principal característica distintiva del sistema, si bien existen algunas excepciones (*véase* más adelante). Además, con excepción de los osteoclastos, las células del SFM presentan receptores para el complemento y el fragmento F_c de las inmunoglobulinas. Las diversas células del SFM se detallan en la tabla de abajo.

La mayoría de las células del SFM se asientan en tejidos específicos y pueden adoptar apariencias morfológicas variadas a medida que se diferencian. Las principales funciones de las células del SFM son la fagocitosis, la secreción (linfocinas), el procesamiento de los antígenos y la presentación de antígenos a otras células del sistema inmunitario.

Algunas células fagocíticas importantes desde el punto de vista funcional no derivan directamente de los monocitos. Por ejemplo, la **microglía** está compuesta por pequeñas células estrelladas que se ubican principalmente a lo largo de los capilares del sistema nervioso central y funcionan como células fagocíticas. Surgen de las células progenitoras hematopoyéticas reclutadas de los vasos sanguíneos para su diferenciación en el sistema nervioso central durante las etapas embrionaria y perinatal del desarrollo; a pesar de ello, se incluyen en el SFM. De igual manera, los **osteoclastos** derivados de la fusión de células progenitoras de granulocitos y macrófagos, que dan origen a linajes celulares de granulocitos y monocitos, también se incluyen en el SFM. Además, se ha observado que los **fibroblastos** de la capa subepitelial de la lámina propia del intestino y el endometrio uterino se diferencian en células con características morfológicas, funcionales y enzimáticas de los macrófagos del tejido conjuntivo.

Células del sistema fagocítico mononuclear

Nombre de la célula	Ubicación
Monocito y sus precursores en la médula ósea: monoblasto y promonocito	Sangre y médula ósea
Macrófago	Tejido conjuntivo, bazo, ganglios linfáticos, médula ósea y timo
Macrófago perisinusoidal (célula de Kupffer)	Hígado
Macrófago alveolar	Pulmones
Célula presentadora de antígenos placentaria fetal (célula de Hofbauer)	Placenta
Macrófago pleural y peritoneal	Cavidades serosas
Osteoclasto (con origen en las células progenitoras hematopoyéticas)	Hueso
Microglía (con origen en las células progenitoras hematopoyéticas)	Sistema nervioso central
Célula de Langerhans	Epidermis de la piel, mucosa oral, epitelio genital femenino
Macrófago derivado de fibroblasto (con origen en las células mesenquimatosas)	Lámina propia del intestino, endometrio del útero
Célula dendrítica	Ganglios linfáticos, bazo
Células gigantes multinucleadas (p. ej., células gigantes de cuerpo extraño, células gigantes de Langhans; se originan a partir de la fusión de varios macrófagos)	Granulomas patológicos: granuloma por sutura, tuberculosis

de secreción y se liberan con la activación celular, y los **mediadores neosintetizados** (sobre todo lípidos y citocinas), que suelen estar ausentes en las células en reposo, aunque son producidos y secretados por los mastocitos activados.

Los **mediadores preformados** que se encuentran dentro de los gránulos de los mastocitos son los siguientes:

- **Histamina.** Amina biógena que aumenta la permeabilidad de los vasos sanguíneos de pequeño calibre y, con ello, provoca edema en el tejido circundante y una reacción cutánea caracterizada por prurito. Además, aumenta la producción de moco en el árbol bronquial y desencadena la contracción del músculo liso de las vías aéreas pulmonares. Los efectos de la histamina se pueden bloquear con **fármacos antihistamínicos**. Estos inhibidores competitivos poseen una estructura química similar y se unen a los receptores histamínicos sin desencadenar los efectos de la histamina.
- **Heparina.** GAG sulfatado con efecto anticoagulante. Su expresión se restringe a los gránulos de los mastocitos y de los basófilos. Cuando la heparina se une con la antitrombina III y el factor plaquetario IV, puede bloquear numerosos factores de coagulación. Por sus propiedades anticoagulantes, la heparina es útil para el tratamiento de la **trombosis**. También

interactúa con el factor de crecimiento fibroblástico (FGF, *fibroblast growth factor*) y con su receptor para inducir la transducción de señales en las células.

- **Serina proteasas** (triptasa y quimasa). La **triptasa** se concentra de forma selectiva en los gránulos de secreción de los mastocitos humanos (pero no en los basófilos). Es secretada por los mastocitos junto con la histamina y sirve como marcador de la activación mastocítica. La **quimasa** tiene una función importante en la generación de la angiotensina II en respuesta a la lesión del tejido vascular. La quimasa del mastocito también activa las MMP e induce la apoptosis de las células musculares lisas vasculares, en particular en la zona de las lesiones ateroescleróticas.
- **Factor quimiotáctico para eosinófilos (ECF, *eosinophil chemotactic factor*) y para neutrófilos (NCF, *neutrophil chemotactic factor*).** Atraen eosinófilos y neutrófilos, respectivamente, hacia el sitio de inflamación. Las secreciones de los eosinófilos contrarrestan los efectos de la histamina y los leucotrienos.

Los **mediadores neosintetizados** incluyen los siguientes:

- El **leucotrieno C** (LTC_4) se libera del mastocito y después se escinde en la MEC para generar dos leucotrienos activos: **D** (LTD_4) y **E** (LTE_4). Pertenecen a una familia de lípidos modificados conjugados con glutatión (LTC_4) o cisteína (LTD_4 y LTE_4). Los leucotrienos son liberados por los mastocitos durante la anafilaxia (para una descripción de la anafilaxia, *véase* cuadro 6-5) y promueven la inflamación, además de la migración del eosinófilo y el aumento de la permeabilidad vascular. Al igual que la histamina, los leucotrienos desencadenan la contracción prolongada del músculo liso en las vías respiratorias pulmonares para que ocurra el **broncoespasmo**. Los efectos broncoconstrictores de los leucotrienos se desarrollan con mayor lentitud y duran mucho más que los de la histamina. El broncoespasmo causado por los leucotrienos puede ser evitado por los **antagonistas del receptor de leucotrieno**, pero no por los fármacos antihistamínicos. Los antagonistas del receptor de leucotrieno están entre los fármacos más indicados para el control del **asma**; se emplean tanto para tratar como para prevenir los ataques agudos de asma.
- El **TNF-α** es una citocina producida por los mastocitos. Aumenta la expresión de las moléculas de adhesión en las células endoteliales y posee efectos antitumorales.
- También se liberan diversas **interleucinas** (**IL 4**, **3**, **5**, **6**, **8** y **16**), **factores de crecimiento** (**factor estimulante de colonias de granulocitos y macrófagos**) y **prostaglandina D_2** (PGD_2) durante la activación del mastocito. Estos mediadores no se almacenan en gránulos, sino que son sintetizados por la célula y liberados de inmediato hacia la MEC.

Los mediadores liberados durante la activación de los mastocitos, como resultado de las interacciones con los alergenos, son responsables de la gran variedad de signos y síntomas característicos de las **reacciones alérgicas**.

CUADRO 6-5

CORRELACIÓN CLÍNICA: FUNCIÓN DE LOS MASTOCITOS Y LOS BASÓFILOS EN LAS REACCIONES ALÉRGICAS

Cuando una persona se expone a un antígeno específico (alérgeno) que reacciona con los anticuerpos de IgE unidos a la superficie de los mastocitos o basófilos a través de sus receptores de alta afinidad (FcεRI), se inicia la activación de estas células. Este tipo de activación dependiente de la IgE desencadena una cascada de fenómenos cuyo resultado son las **reacciones alérgicas**. Estas pueden ocurrir como reacciones de hipersensibilidad inmediata (por lo general, segundos o minutos después de la exposición al alérgeno), reacciones de fase tardía o inflamaciones alérgicas crónicas.

La **reacción de hipersensibilidad inmediata** implica la liberación, por intervención de la IgE, de histamina y otros mediadores desde los mastocitos y los basófilos. Los síntomas clínicos causados por estos mediadores varían según el órgano afectado.

La liberación de mediadores en las capas superficiales de la piel puede manifestarse como eritema (enrojecimiento), hinchazón y prurito (picazón) o sensación de dolor. Los síntomas respiratorios incluyen estornudos, rinorrea (moqueo), mayor producción de moco, tos, broncoespasmo (constricción de los bronquios) y edema pulmonar. Las personas que presentan estos síntomas suelen manifestar una sensación de opresión torácica, falta de aire y sibilancias. El sistema digestivo también puede verse afectado con síntomas como náuseas, vómitos, diarrea y cólicos abdominales.

En las personas muy sensibles, el antígeno inyectado por un insecto puede desencadenar una liberación masiva de gránulos de mastocitos y basófilos que afectan a más de un sistema. Esta enfermedad se conoce como ***anafilaxia***. La dilatación y el aumento en la permeabilidad de los vasos sanguíneos sistémicos pueden provocar un ***choque anafiláctico***. Esta reacción, a menudo explosiva y potencialmente mortal, se caracteriza por hipotensión (disminución de la presión arterial) importante, reducción del volumen de sangre circulante (vasos permeables) y contracción de las células del músculo liso en el árbol bronquial. La persona afectada presenta dificultad para respirar y puede manifestar una erupción cutánea además de náuseas y vómitos. Los síntomas del choque anafiláctico suelen aparecer entre 1 y 3 min después de iniciada la exposición al alérgeno y es indispensable el tratamiento inmediato con vasoconstrictores, como la epinefrina. La valoración clínica de la activación de los basófilos en las reacciones anafilácticas sistémicas no es posible, ya que aún no se ha desarrollado un estudio para la detección de un marcador celular específico liberado por los basófilos (y no por otras células, como los mastocitos).

Una vez que se han resuelto los signos y síntomas de la reacción de hipersensibilidad inmediata, la persona afectada puede desarrollar **reacciones alérgicas de fase tardía** entre 6 y 24 h después. Los síntomas de estas reacciones pueden incluir enrojecimiento, hinchazón persistente de la piel, secreción nasal, estornudos y tos, generalmente acompañados por un recuento elevado de leucocitos. Los síntomas de estas reacciones duran algunas horas y desaparecen en un día o dos después de la exposición inicial al alergeno. En el sistema respiratorio, se considera que la reacción de fase tardía es la responsable del desarrollo del asma persistente.

Si la exposición a un alérgeno es persistente (p. ej., el dueño de un perro que es alérgico a estos animales), puede generarse una **inflamación alérgica crónica**. Los tejidos de estas personas acumulan diversas células inmunitarias, como eosinófilos y linfocitos T, que provocan más daño tisular y prolongan la inflamación. Esto puede conducir a alteraciones funcionales y estructurales permanentes en el tejido afectado.

Basófilos

Los basófilos, que se desarrollan y diferencian en la médula ósea, poseen muchas características de los mastocitos.

Los **basófilos** son granulocitos que circulan en el torrente sanguíneo y constituyen menos del 1% de los leucocitos de la sangre periférica. En términos de desarrollo, su linaje está separado del de los mastocitos, a pesar de compartir una célula precursora en común en la médula ósea. Los basófilos se desarrollan y maduran en la **médula ósea** y son liberados hacia la circulación como células maduras. Poseen también muchas otras características en común con los mastocitos, como los **gránulos de secreción basófilos**, la capacidad para secretar mediadores semejantes y una abundancia de **receptores F_c de alta afinidad para los anticuerpos** de IgE en su membrana celular. Participan en las reacciones alérgicas (*véase* cuadro 6-5) y, junto con los mastocitos, liberan histamina, heparina, heparán-sulfato, ECF, NCF y otros mediadores de la inflamación. A diferencia de los mastocitos, los basófilos no producen prostaglandina D_2 (PGD_2) ni IL-5. Los basófilos y sus características se desarrollan con mayor detalle en el capítulo 10, *Tejido sanguíneo*.

Adipocitos

El *adipocito* es una célula del tejido conjuntivo especializada en el almacenamiento de lípidos neutros y la producción de una variedad de hormonas.

Los **adipocitos** se diferencian a partir de las células madre mesenquimatosas y acumulan lípidos de forma gradual en su citoplasma. Se localizan por todo el tejido conjuntivo laxo como células individuales y grupos de células. Cuando se acumulan en grandes grupos, se conocen como ***tejido adiposo***. Los adipocitos también participan en la síntesis de varias hormonas, mediadores de la inflamación y factores de crecimiento. Este tejido conjuntivo especializado se trata más adelante en el capítulo 9, *Tejido adiposo*.

Células madre adultas y pericitos

En varios tejidos y órganos se hallan nichos de células madre adultas.

En los adultos, muchos tejidos contienen depósitos de células madre denominados ***células madre adultas***. A diferencia de las células madre embrionarias, estas células no se pueden diferenciar en linajes múltiples. Por lo general, solamente pueden diferenciarse en células de un linaje específico. Las células madre adultas se encuentran en muchos tejidos y órganos ubicadas en sitios específicos denominados ***nichos***. Las células que residen dentro de los nichos de estos tejidos y órganos (con excepción de la médula ósea) se conocen como ***células madre tisulares***. Se han identificado en diversas regiones del tubo digestivo como en el estómago (en el istmo de las glándulas gástricas) y los intestinos delgado y grueso (en la base de las glándulas intestinales). La médula ósea constituye un reservorio particular de células madre. Además de contener **HSC**, la médula ósea también contiene al menos dos poblaciones de células madre: una población heterogénea de **células progenitoras adultas multipotentes** (**MAPC, *multipotent adult progenitor cells***), que parecen tener grandes capacidades de desarrollo y **células del estroma de la médula ósea** (**BMSC, *bone marrow stromal cells***), que pueden generar condrocitos, osteoblastos, adipocitos, células musculares y células endoteliales. Las MAPC son las equivalentes adultas de las células madre embrionarias. Los nichos de las células madre adultas denominadas ***células madre mesenquimatosas*** se encuentran en el tejido conjuntivo laxo del adulto. Estas células dan origen a células diferenciadas que funcionan en la reparación y la formación de nuevo tejido, como es el caso de la cicatrización de heridas y del desarrollo de nuevos vasos sanguíneos (neovascularización).

Los pericitos vasculares que se encuentran alrededor de los capilares y las vénulas son células madre mesenquimatosas.

Los **pericitos**, también llamados ***células adventicias*** o ***células perivasculares***, se localizan, al menos en parte, alrededor de los capilares y las vénulas (fig. 6-25). Su núcleo adopta un aspecto semejante al de las células endoteliales (aplanado pero curvo para adaptarse a la forma tubular del vaso). Varios hallazgos sustentan la interpretación de que los pericitos vasculares son, en realidad, células madre mesenquimatosas. Los estudios experimentales demuestran que, al responder a estímulos externos, los pericitos expresan una cohorte de proteínas semejante a las de las células madre de la médula ósea. Los pericitos están rodeados por material de la lámina basal que se continúa con la lámina basal del endotelio capilar; por lo tanto, no están realmente ubicados en el compartimento del tejido conjuntivo. El papel de los pericitos como **células madre mesenquimatosas** ha sido confirmado en estudios que han demostrado su capacidad (en cultivos a partir de capilares retinianos) para diferenciarse en diversas células, incluyendo osteoblastos, adipocitos, condrocitos y fibroblastos.

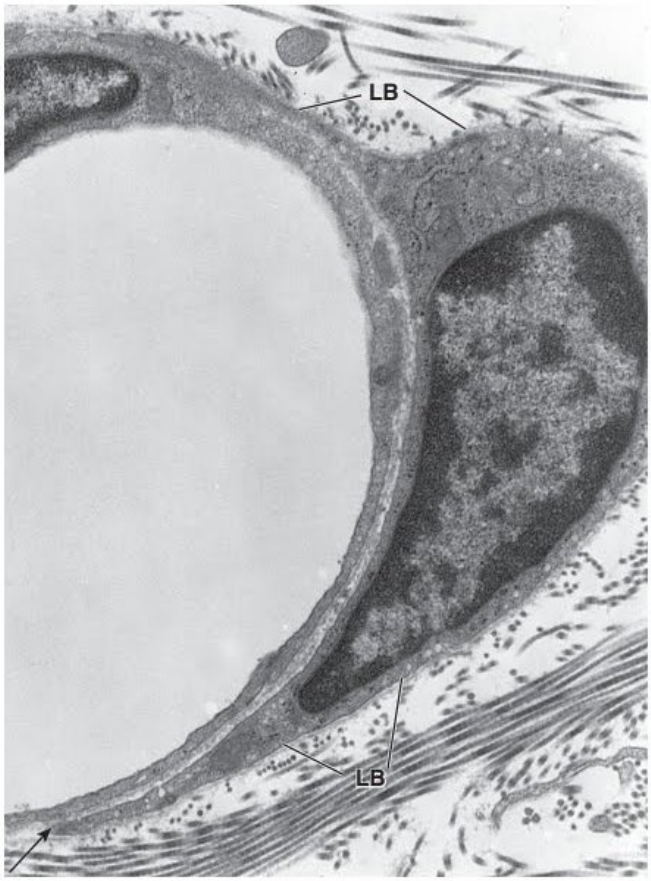

FIGURA 6-25. Microfotografía electrónica de un vaso sanguíneo de pequeño calibre. El núcleo que se observa cortado en el *ángulo superior izquierdo* pertenece a la célula endotelial que forma la pared del vaso. A la *derecha* se observa otra célula, un pericito, que está en relación estrecha con el endotelio. Nótese que la lámina basal (*LB*) que cubre la célula endotelial se extiende (*flecha*) para rodear el pericito. 11 000×.

Los estudios con el MET demuestran que los pericitos que rodean las vénulas de calibre más pequeño poseen características citoplasmáticas casi idénticas a las de las células endoteliales del mismo vaso. Los pericitos asociados con las vénulas más grandes poseen características de las células musculares lisas de la túnica media de las venas de pequeño calibre. Al realizar un corte paralelo al eje longitudinal de las vénulas, las porciones distal y proximal del mismo pericito presentan las características de las células endoteliales y las células musculares lisas, respectivamente. Estos estudios indican que durante el desarrollo de nuevos vasos, las células con características de **pericitos** pueden diferenciarse en células musculares lisas de la pared vascular.

Los fibroblastos y los vasos sanguíneos de las heridas en proceso de cicatrización se desarrollan a partir de células madre mesenquimales asociadas con la túnica adventicia de las vénulas.

Mediante estudios autorradiográficos de cicatrización de heridas en pares de animales parabióticos (con circulación cruzada), se ha podido comprobar que las células madre mesenquimales ubicadas en la túnica adventicia de las vénulas y de las venas pequeñas son la fuente primaria de células nuevas durante la cicatrización. Además, los fibroblastos, los pericitos y las células endoteliales en aquellos segmentos del tejido conjuntivo adyacentes a la herida se dividen y producen células adicionales que forman tejido conjuntivo y vasos sanguíneos nuevos.

Linfocitos, células plasmáticas y otras células del sistema inmunitario

Los linfocitos participan en las respuestas inmunitarias.

Los linfocitos del **tejido conjuntivo** son las más pequeñas de las células libres en el tejido conjuntivo (*véase* fig. 6-24b). Poseen un delgado reborde de citoplasma que rodea un núcleo heterocromático de tinción intensa. Con frecuencia, el citoplasma de los linfocitos del tejido conjuntivo no es visible. Por lo general, se encuentran pequeñas cantidades de linfocitos en el tejido conjuntivo de todo el organismo. Sin embargo, esta cantidad aumenta de manera considerable en los sitios de **inflamación** de los tejidos debido a la presencia de patógenos. Los linfocitos son los más numerosos en la lámina propia del tubo digestivo y de las vías respiratorias, donde participan en la inmunovigilancia contra patógenos y sustancias extrañas que se introducen en el organismo al atravesar el revestimiento epitelial de estos sistemas.

Los linfocitos forman una población heterogénea que comprende al menos tres tipos celulares funcionales: linfocitos T, linfocitos B y linfocitos citolíticos naturales (NK, *natural killer*).

En el nivel molecular, los **linfocitos** se caracterizan por la expresión de moléculas específicas en la membrana plasmática, conocidas como **proteínas de cúmulo de diferenciación** (**CD**). Las proteínas CD reco-

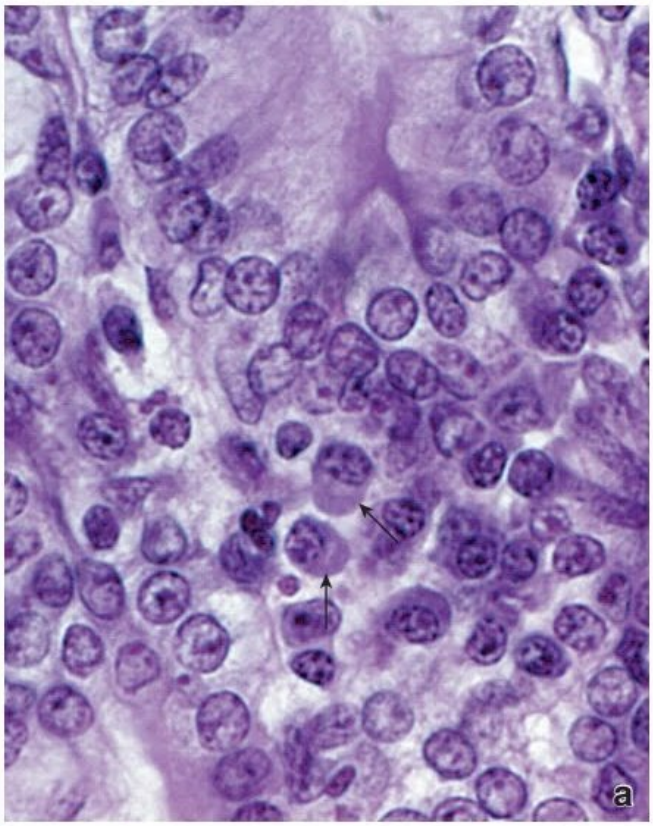

FIGURA 6-26. Célula plasmática. a. En esta microfotografía se pueden ver las características típicas de una célula plasmática en un preparado de rutina teñido con H&E. Nótense los cúmulos de heterocromatina periférica alternando con las regiones claras de eucromatina en el núcleo. Cabe destacar, además, el Golgi negativo (*flechas*) y el citoplasma basófilo. 5000×. **b.** En la microfotografía electrónica se muestra que un RER extenso ocupa la mayor parte del citoplasma de la célula plasmática. El aparato de Golgi (*G*) también es relativamente grande, lo cual es otro reflejo de la actividad secretora de la célula. 15000×.

nocen ligandos específicos en las células diana. Debido a que algunas proteínas CD están solo en algunos tipos específicos de linfocitos, se consideran proteínas marcadoras específicas. Según estos marcadores específicos, los linfocitos se pueden clasificar en tres tipos funcionales:

- Los **linfocitos T** se caracterizan por la presencia de proteínas marcadoras CD2, CD3, CD5 y CD7, y de **receptores de linfocitos T** (**TCR, *T cell receptor***). Estas células tienen una larga vida útil y son efectoras de la **inmunidad mediada por células.**
- Los **linfocitos B** se caracterizan por la presencia de proteínas CD9, CD19 y CD20, y de las inmunoglobulinas unidas IgM e IgD. Estas células reconocen a los antígenos, tienen una vida variable y son efectoras de la **inmunidad mediada por anticuerpos** (**inmunidad humoral**).
- Los **linfocitos NK** son linfocitos no T y no B que expresan las proteínas CD16, CD56 y CD94, que no se encuentran en otros linfocitos. Estas células no producen inmunoglobulinas ni expresan TCR en su superficie. Por lo tanto, los linfocitos NK no son específicos de antígeno. Sin embargo, de modo similar a la acción de los linfocitos T, destruyen las células infectadas por virus y algunas células neoplásicas por medio de un mecanismo citotóxico.

En respuesta a la presencia de antígenos, los linfocitos se activan y pueden dividirse varias veces para producir clones de sí mismos. Además, los clones de los linfocitos B maduran y se convierten en células plasmáticas. En el capítulo 14 se presenta una descripción de los linfocitos B y T, así como de sus funciones en las reacciones que se producen durante las respuestas inmunitarias.

Las células plasmáticas son células productoras de anticuerpos derivadas de los linfocitos B.

Las **células plasmáticas** o plasmocitos son un componente destacado del tejido conjuntivo laxo, a través del cual los antígenos tienden a introducirse en el organismo (p. ej., en el tubo digestivo o en las vías respiratorias). También son un componente normal de las glándulas salivares, los ganglios linfáticos y el tejido hematopoyético. Una vez que deriva de su **linfocito B** precursor, la célula plasmática tiene una capacidad migratoria limitada y una vida corta, de entre 10 y 30 días.

La *célula plasmática* es una célula ovoide, relativamente grande (20 µm) y con una cantidad considerable de citoplasma. El citoplasma manifiesta una basofilia intensa debido al abundante RER (fig. 6-26a). El aparato de Golgi suele ser prominente a causa de su gran tamaño y la falta de tinción. En los preparados para la microscopía óptica aparece como una zona clara en contraste con el citoplasma basófilo.

El **núcleo** es esférico y está ligeramente desplazado o ubicado excéntricamente. Es pequeño, no mucho mayor que el núcleo del linfocito. Presenta grandes acumulaciones de heterocromatina periférica que alternan con regiones claras de eucromatina. Esta disposición se describe de forma tradicional como **rueda de carreta** o **reloj analógico**, en la cual la heterocromatina se asemeja a los rayos de la rueda o a los números del reloj (fig. 6-26b). El núcleo heterocromático de la célula plasmática sorprende en cierta medida debido a la participación de la célula en la síntesis de grandes cantidades de proteína. Sin embargo, dado que las células producen grandes cantidades de un solo tipo de proteína, un **anticuerpo específico**, solamente se expone una pequeña parte del genoma para la transcripción.

En el tejido conjuntivo también se observan eosinófilos, monocitos y neutrófilos.

Como consecuencia de la lesión de los tejidos, algunas células migran con rapidez desde la sangre hacia el tejido conjuntivo, en especial los neutrófilos y los monocitos. Su presencia suele indicar una reacción inflamatoria aguda. En estas reacciones, los neutrófilos migran en grandes cantidades hacia el tejido conjuntivo, seguidos de numerosos monocitos. Como ya se mencionó, los monocitos se diferencian posteriormente en macrófagos. En el capítulo 10 se describen estas células y sus funciones. El **eosinófilo**, que interviene en las **reacciones alérgicas** y en las **infestaciones parasitarias**, también se describe en ese capítulo. Los eosinófilos se pueden observar en el tejido conjuntivo normal, particularmente en la lámina propia del intestino, como resultado de las respuestas inmunitarias crónicas que se producen en estos tejidos.

101 HISTOLOGÍA LIBRETA

TEJIDO CONJUNTIVO

FUNDAMENTOS DEL TEJIDO CONJUNTIVO

- El **tejido conjuntivo** forma un compartimento continuo en todo el organismo que conecta y brinda sostén a los demás tejidos. Está rodeado por las láminas basales de los diversos epitelios y por las láminas externas de las células musculares y de las células de sostén del sistema nervioso.
- El tejido conjuntivo consta de un grupo variado de células dentro de una **matriz extracelular** (**MEC**) específica del tejido. La **MEC** contiene fibras proteínicas y **sustancia fundamental**.
- La clasificación del tejido conjuntivo tiene su fundamento en la composición y la organización de sus elementos extracelulares, así como en sus funciones: **tejido conjuntivo embrionario**, **tejido conjuntivo propiamente dicho** y **tejido conjuntivo especializado**.

TEJIDO CONJUNTIVO EMBRIONARIO

- El **mesénquima** deriva del mesodermo embrionario y da origen a los diversos tejidos conjuntivos del cuerpo. Contiene una red laxa de células fusiformes, que se encuentran suspendidas en una sustancia fundamental viscosa que contiene fibras reticulares y de colágeno muy finas.
- El **tejido conjuntivo mucoso** se halla en el cordón umbilical. Contiene células fusiformes muy separadas que están incluidas en una MEC gelatinosa, con abundante hialuronato; su sustancia fundamental se denomina ***gelatina de Wharton***.

TEJIDO CONJUNTIVO DEL ADULTO

- El **tejido conjuntivo del adulto** se divide en tejido conjuntivo **laxo** y **denso**. El tejido conjuntivo denso se subclasifica en tejido conjuntivo **denso irregular** (no modelado) y **regular** (modelado).
- El **tejido conjuntivo laxo** se caracteriza por poseer una gran cantidad de células de varios tipos incluidas en una abundante sustancia fundamental gelatinosa con fibras poco ordenadas. Por lo general, rodea las glándulas, varios órganos tubulares, los vasos sanguíneos y se encuentra debajo de los epitelios que revisten las superficies corporales internas y externas.
- El **tejido conjuntivo denso irregular** contiene pocas células (sobre todo, fibroblastos), grupos de fibras de colágeno distribuidos de forma aleatoria y una escasez relativa de sustancia fundamental. Provee una gran resistencia y permite que los órganos resistan el estiramiento y la distensión excesivos.
- El **tejido conjuntivo denso regular** se caracteriza por poseer grupos de fibras de colágeno ordenadas en haces paralelos comprimidos con células (tendinocitos) alineadas entre los haces de fibras. Es el principal componente funcional de los tendones, los ligamentos y las aponeurosis.

FIBRAS DEL TEJIDO CONJUNTIVO

- Existen tres tipos principales de **fibras del tejido conjuntivo**: fibras de colágeno, reticulares y elásticas.
- Las **fibras de colágeno** son el componente estructural más abundante del tejido conjuntivo. Son flexibles, tienen una resistencia tensora notable y están formadas por **fibrillas de colágeno** que exhiben un patrón de bandas característico de 68 nm.
- La **formación de la fibra de colágeno** incluye fenómenos que ocurren dentro de los fibroblastos (producción de moléculas de procolágeno) y fuera de los fibroblastos en la MEC (polimerización de las moléculas de colágeno en fibrillas, las cuales se ensamblan para formar fibras de colágeno más grandes).
- Las **fibras reticulares** están compuestas por **colágeno tipo III** y proveen un armazón de sostén para las células de los diversos tejidos y órganos (son abundantes en los tejidos linfáticos).
- En los tejidos linfático y hematopoyético, las fibras reticulares son producidas por **células reticulares** especializadas. En la mayoría de los otros tejidos, las fibras reticulares son producidas por los fibroblastos.
- Las **fibras elásticas** son producidas por fibroblastos, condrocitos, células endoteliales y células musculares lisas. Permiten que los tejidos respondan al estiramiento y distensión.
- Las fibras elásticas están formadas por moléculas de **elastina** con enlaces cruzados asociados con una red de **microfibrillas de fibrilina**, las cuales están compuestas por fibrilina y proteínas relacionadas con esta (EMILIN y MAGP).

MATRIZ EXTRACELULAR

- La **MEC** provee el sostén mecánico y estructural al tejido conjuntivo; influye sobre la comunicación extracelular y ofrece vías para la migración celular. Además de las fibras proteínicas, la MEC contiene la sustancia fundamental, la cual es rica en **proteoglucanos**, **glucosaminoglucanos** (**GAG**) **hidratados** y **glucoproteínas multiadhesivas**.
- Los **GAG** son los heteropolisacáridos más abundantes de la sustancia fundamental. Estas moléculas están compuestas por polisacáridos de cadena larga no ramificada y contienen muchos grupos sulfato y carboxilo. Se unen de forma covalente a las proteínas centrales para formar **proteoglucanos**, que son responsables de las propiedades físicas de la sustancia fundamental.
- La molécula de GAG más larga y más grande es el **hialuronato**. A través de **proteínas de enlace** especiales, los proteoglucanos se unen indirectamente al hialuronato con el fin de formar macromoléculas gigantes llamadas ***agregados de proteoglucanos***.
- La unión de agua y otras moléculas (p. ej., factores de crecimiento) a los agregados de proteoglucanos regula el movimiento y la migración de macromoléculas, microorganismos o células neoplásicas (cancerosas) metastásicas en la MEC.
- Las **glucoproteínas multiadhesivas** (p. ej., fibronectina, laminina y tenascina) son moléculas multifuncionales que poseen sitios de fijación para diversas proteínas de la MEC (p. ej., colágenos, proteoglucanos y GAG). También interactúan con los receptores de la superficie celular, como la integrina y los receptores de laminina.

CÉLULAS DEL TEJIDO CONJUNTIVO

- Las células del tejido conjuntivo se clasifican como parte de la **población celular residente** (relativamente estables, no migrantes) o de la **población celular errante** (o **transitoria**) (sobre todo, células que han emigrado desde los vasos sanguíneos).
- Las **células residentes** incluyen fibroblastos (y miofibroblastos), macrófagos, adipocitos, mastocitos y células madre adultas. Las **células errantes** (**transitorias**) comprenden linfocitos, células plasmáticas, neutrófilos, eosinófilos, basófilos y monocitos (se describen en el cap. 10).
- Los **fibroblastos** son las células principales del tejido conjuntivo. Tienen a su cargo la síntesis del colágeno y de otros componentes de la MEC.
- Los fibroblastos que expresan filamentos de actina y proteínas motoras asociadas con la actina, como la miosina no muscular, se denominan ***miofibroblastos***.
- Los **macrófagos** son células fagocíticas derivadas de los **monocitos** que contienen una abundante cantidad de lisosomas y desempeñan un papel importante en las reacciones de la respuesta inmunitaria.
- Los **adipocitos** son células especializadas del tejido conjuntivo que almacenan lípidos neutros y producen una variedad de hormonas (*véase* cap. 9).
- Los **mastocitos** se desarrollan en la médula ósea y se diferencian en tejido conjuntivo. Contienen gránulos basófilos que almacenan mediadores de la inflamación. Al activarse, los mastocitos sintetizan leucotrienos, interleucinas y otras citocinas promotoras de la inflamación.
- Las **células madre adultas** residen en lugares específicos (llamados ***nichos***) en diversos tejidos y órganos. Son difíciles de distinguir de otras células del tejido conjuntivo.

LÁMINA 4 ■ TEJIDO CONJUNTIVO DENSO IRREGULAR Y LAXO

Los tejidos conjuntivos denso irregular y laxo constituyen dos de los distintos tipos de tejido conjuntivo. Los otros son los tejidos cartilaginoso, óseo, sanguíneo, adiposo y reticular. El **tejido conjuntivo laxo** se caracteriza por una proporción relativamente alta de células en una matriz de fibras de colágeno delgadas y escasas. En cambio, el **tejido conjuntivo denso irregular** contiene pocas células, la mayoría de las cuales son los fibroblastos responsables de la formación y el mantenimiento de las abundantes fibras de colágeno que conforman la matriz de este tejido. Las células generalmente asociadas con el tejido conjuntivo laxo son los **fibroblastos** (células productoras del colágeno), las células que integran el sistema inmunitario y las del sistema de defensa general del organismo Por lo tanto, en el tejido conjuntivo laxo existen cantidades variables de linfocitos, macrófagos, eosinófilos, células plasmáticas y mastocitos.

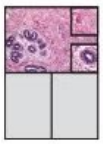

Tejido conjuntivo laxo y denso irregular, glándula mamaria, humano, H&E, 175×; recuadros 350×.

Esta microfotografía muestra con poco aumento tanto el tejido conjuntivo laxo (*TCL*) como el tejido conjuntivo denso irregular (*TCDI*) con fines comparativos. El **tejido conjuntivo laxo** rodea el epitelio glandular (*EG*). El **tejido conjuntivo denso irregular** consiste sobre todo en haces gruesos de fibras de colágeno con poca presencia de células, mientras que el tejido conjuntivo laxo tiene una escasez relativa de fibras y una cantidad considerable de células. El *recuadro superior* corresponde a un aumento mayor del tejido conjuntivo denso. Cabe destacar que solo hay unos pocos núcleos celulares en relación con la gran extensión de fibras de colágeno. El *recuadro inferior*, que incluye el epitelio glandular y el tejido conjuntivo laxo circundante, muestra muy pocas fibras, pero gran cantidad de células. Por lo general, el componente celular del tejido conjuntivo laxo contiene una proporción relativamente pequeña de fibroblastos, pero grandes cantidades de linfocitos, células plasmáticas y otros tipos celulares del tejido conjuntivo.

Tejido conjuntivo laxo, colon, simio, tinción tricrómica de Mallory, 250×.

Esta microfotografía muestra un **tejido conjuntivo laxo** (*TCL*) muy celular, también llamado *lámina propia*, que se ubica entre las glándulas intestinales del colon. Las células secretoras de moco del epitelio simple que aparece aquí corresponden al tejido glandular. La técnica de Mallory tiñe los núcleos celulares de *rojo* y el colágeno de *azul*. Cabe destacar cómo las células están rodeadas por un armazón de fibras de colágeno teñidas de azul. En esta microfotografía también se muestra una banda de músculo liso, la muscular de la mucosa (*MM*) del colon y, por debajo de ella, en vista parcial, el **tejido conjuntivo denso irregular** (*TCDI*) que forma la submucosa del colon. En general, las fibras de colágeno (*FC*) situadas justo debajo de las células epiteliales (*Ep*) que revisten la superficie luminal están más concentradas y, por lo tanto, son prominentes en esta microfotografía.

Tejido conjuntivo laxo, colon, simio, tinción tricrómica de Mallory, 700×.

Se muestra aquí, con más aumento, la zona incluida en el recuadro de la figura adyacente. Se observan las bases de las células epiteliales (*Ep*) a cada lado de la microfotografía. Las **fibras de colágeno** (*FC*) aparecen como hebras delgadas que forman un estroma que rodea las células. La mezcla de células aquí presentes consiste en **linfocitos** (*L*), **células plasmáticas** (*P*), fibroblastos, células musculares lisas, macrófagos (*M*) y mastocitos ocasionales.

EG, epitelio glandular
Ep, células epiteliales
FC, fibras de colágeno
L, linfocito
M, macrófago
MM, muscular de la mucosa
P, células plasmáticas
TCDI, tejido conjuntivo denso irregular
TCL, tejido conjuntivo laxo

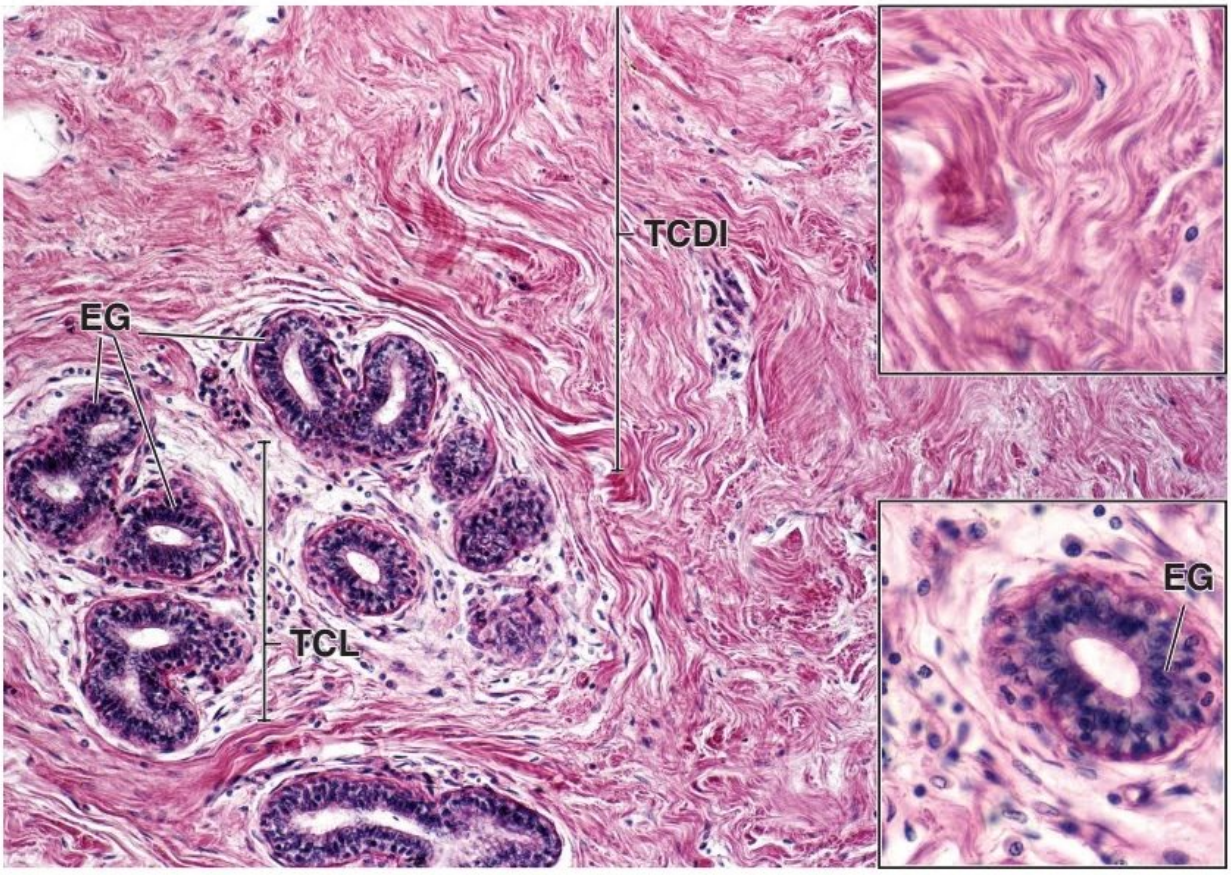
TCDI
EG
TCL
EG

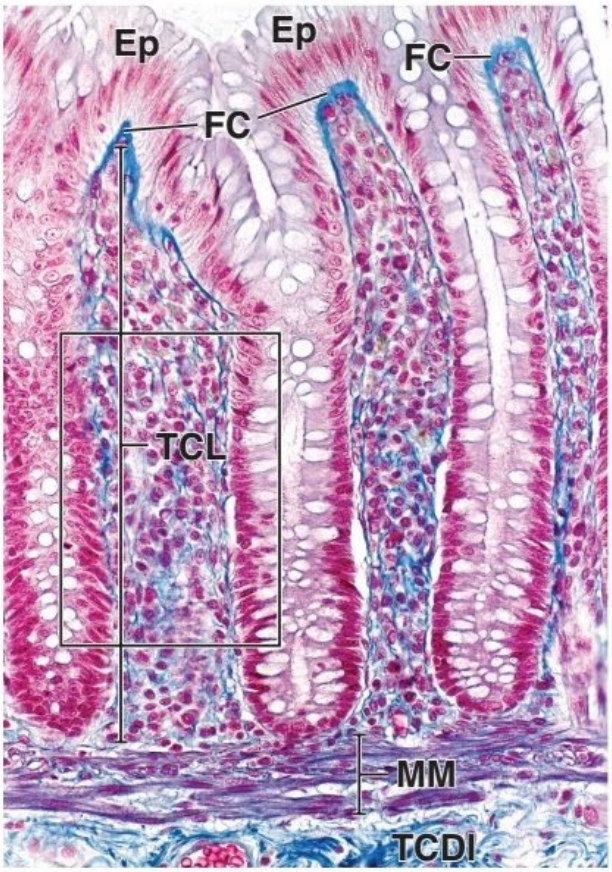
Ep
Ep
FC
FC
TCL
MM
TCDI

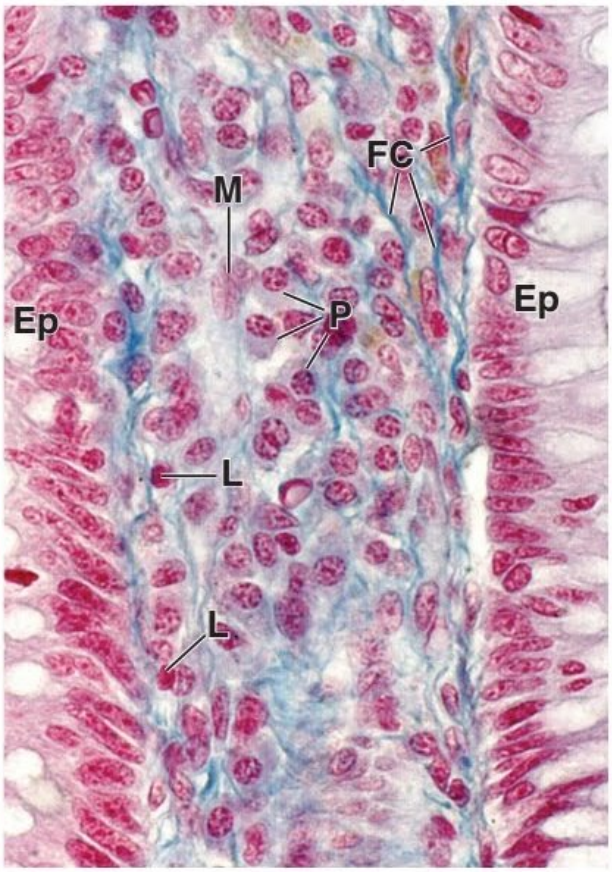
FC
M
Ep
P
Ep
L
L

LÁMINA 5 ■ TEJIDO CONJUNTIVO DENSO REGULAR, TENDONES Y LIGAMENTOS

El **tejido conjuntivo denso regular** se distingue porque sus fibras están agrupadas muy juntas y organizadas en haces o fascículos paralelos. Las fibrillas de colágeno que componen las fibras también están dispuestas de forma paralela. Los **tendones**, que unen los músculos a los huesos, y los **ligamentos**, los cuales unen los huesos entre sí, son ejemplos de este tipo de tejido. Los ligamentos se parecen a los tendones en casi todos los aspectos, pero sus fibras y la disposición de los fascículos tienden a ser menos ordenados. En los tendones, así como en los ligamentos, los fascículos están separados unos de otros por tejido conjuntivo denso irregular, el **endotendón**, por el cual discurren vasos y nervios. Además, un fascículo puede estar dividido parcialmente por tabiques de tejido conjuntivo que se extienden desde el endotendón y contienen los vasos y los nervios más pequeños. Algunos de los fascículos pueden agruparse y formar unidades funcionales mayores por la acción de un tejido conjuntivo circundante más grueso, el **peritendón**. Por último, los fascículos y los grupos de fascículos están rodeados por tejido conjuntivo denso irregular, el **epitendón**.

Los fibroblastos, también llamados *tendinocitos* en los tendones, son células alargadas que poseen evaginaciones citoplasmáticas laminares muy delgadas que se ubican entre las fibras contiguas y las abrazan. Los bordes de las evaginaciones citoplasmáticas entran en contacto con las de los tendinocitos adyacentes y se forma así una red citoplasmática similar a un sincitio.

El tejido conjuntivo denso más modelado es el del estroma de la córnea (*véase* cap. 24). En este tejido, las fibrillas de colágeno se encuentran dispuestas en paralelo en laminillas que están separadas por grandes fibroblastos aplanados. Las laminillas adyacentes se disponen en ángulos casi rectos entre sí y adoptan, de esta manera, una **disposición ortogonal**. Se piensa que la regularidad extrema del tamaño de la fibrilla y de los espacios entre las fibrillas en cada laminilla, junto con su disposición ortogonal, es la causa de la transparencia de la córnea.

Tejido conjuntivo denso regular, tendón, corte longitudinal, humano, H&E, 100×.

En esta muestra se incluye el tejido conjuntivo denso irregular que rodea al tendón, el **epitendón** (*Ept*). Los **fascículos tendinosos** (*FT*) que componen el tendón están rodeados por un tejido conjuntivo menos denso que el asociado con el epitendón. En los cortes longitudinales como este, el tejido conjuntivo que rodea los fascículos individuales, el **endotendón** (*Ent*), parece desaparecer en ciertos sitios, cuyo resultado es la fusión aparente de un fascículo con su vecino. Esto se debe al carácter oblicuo del plano del corte y no a una fusión real de los fascículos. El colágeno que compone la mayor parte del fascículo tendinoso posee un aspecto homogéneo como consecuencia de la disposición ordenada y muy junta de las fibrillas de colágeno individuales. Los núcleos de los tendinocitos se observan como siluetas alargadas ordenadas en hileras. El citoplasma de estas células se confunde con el colágeno; por ello, los núcleos son la única característica representativa de las células.

Tejido conjuntivo denso regular, tendón, corte longitudinal, humano, H&E, 400×.

En esta microfotografía con mayor aumento se observa la disposición en una sola hilera de los **núcleos del tendinocito** (*TeC*) junto con las fibras de colágeno interpuestas. Estas últimas tienen un aspecto homogéneo. El citoplasma de las células no se distingue del colágeno, como es normal en los cortes incluidos en parafina y teñidos con H&E. La variación en el aspecto del núcleo se debe al plano de corte y a la posición de los núcleos en el espesor del corte. También se observa en esta muestra un vaso sanguíneo (*VS*) de pequeño calibre que discurre dentro del endotendón.

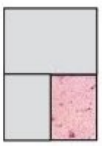

Tejido conjuntivo denso regular, tendón, corte transversal, humano, H&E, 400×.

Esta muestra se encuentra bien conservada y las fibras de colágeno agrupadas muy juntas aparecen como un campo homogéneo, aunque sea una vista de los extremos cortados de las fibras. Los núcleos están dispersos de manera irregular, a diferencia del patrón más uniforme en el plano longitudinal. Esto se explica al examinar la *línea punteada* de la figura de *abajo a la izquierda*, cuyo propósito es representar un corte transversal arbitrario del tendón. Cabe destacar el espacio irregular entre los núcleos que se hallan en el plano de corte. Por último, en el endotendón (*Ent*) que está dentro de un fascículo hay diversos vasos sanguíneos (*VS*) de pequeño calibre.

Ent, endotendón
Ept, epitendón
FT, fascículo tendinoso
TeC, núcleos del tendinocito
Línea punteada, corte transversal arbitrario del tendón
VS, vaso sanguíneo

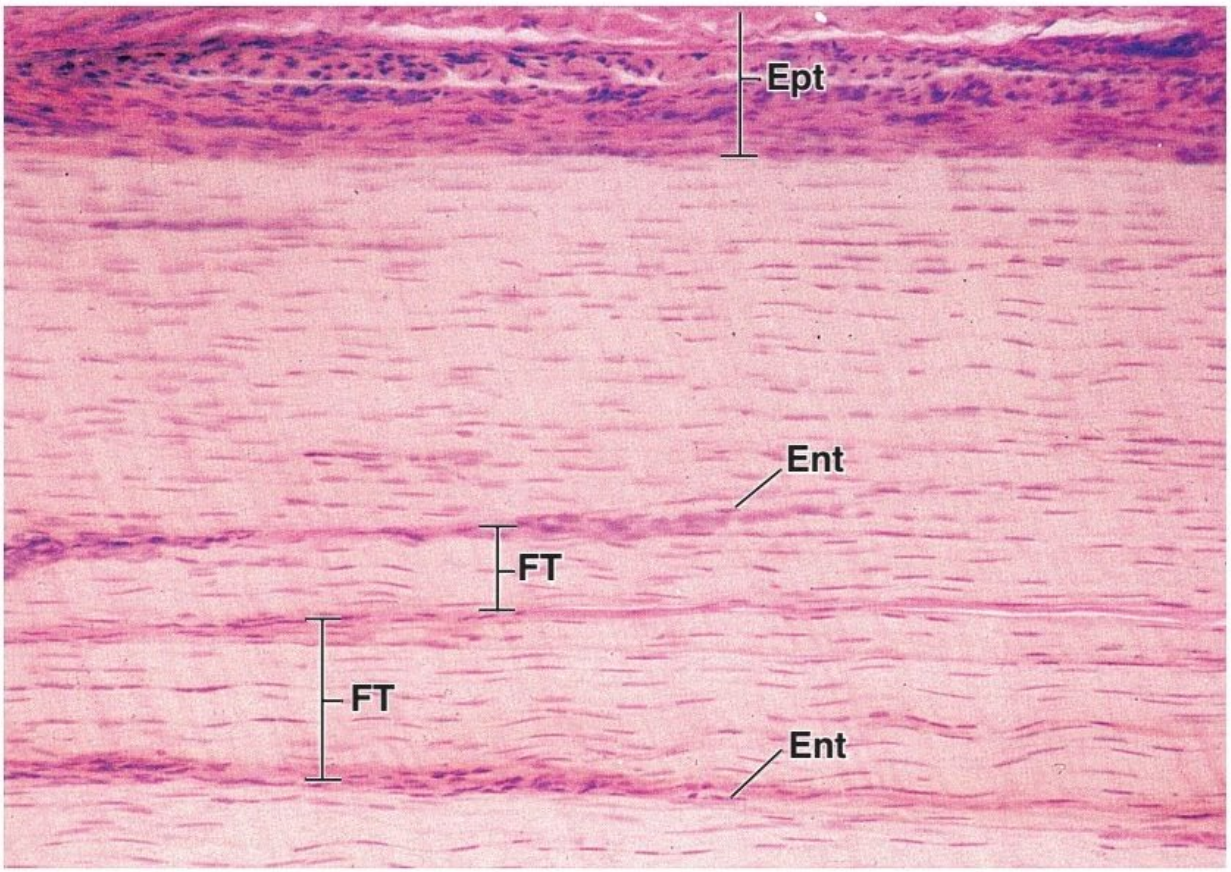
Ept
Ent
FT
FT
Ent

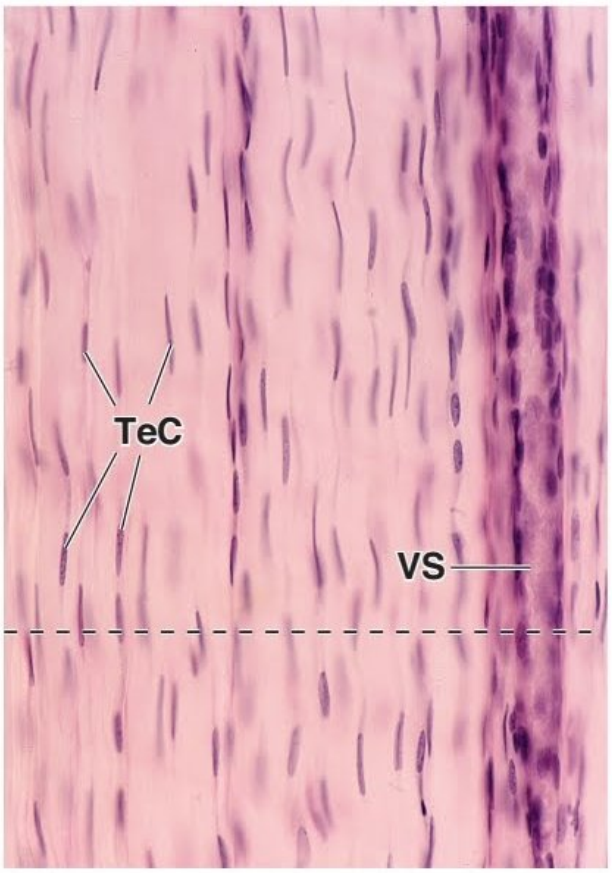
TeC
VS

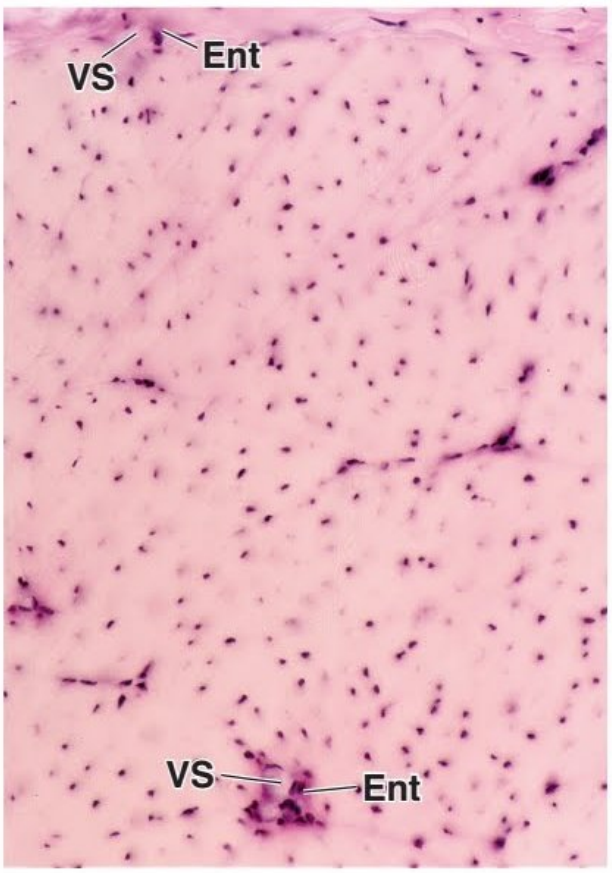
VS
Ent
VS
Ent

LÁMINA 6 ■ FIBRAS Y LÁMINAS ELÁSTICAS

Las **fibras elásticas** están presentes en los tejidos conjuntivos denso y laxo de todo el organismo, pero en menor cantidad que las fibras de colágeno. Las fibras elásticas no son visibles en los cortes de rutina teñidos con H&E; sin embargo, sí se observan fácilmente con técnicas de tinción especiales (las siguientes tiñen de manera selectiva el material elástico: la técnica de Weigert para fibras elásticas las tiñe de color violeta púrpura, la aldehído fucsina de Gomori las tiñe de azul negro, la hematoxilina de Verhoeff para tejido elástico las tiñe de negro y la orceína modificada de Taenzer-Unna las tiñe de pardo rojizo). Con una combinación de técnicas especiales y tinciones de contraste, como H&E, no solo aparecen las fibras elásticas sino también los otros componentes del tejido, lo que permite el estudio de las relaciones entre el material elástico y los demás componentes del tejido conjuntivo.

El **material elástico** se presenta tanto en forma de fibras como de láminas. En los tejidos conjuntivos laxo y denso y en el cartílago elástico (*véase* lám. 9, p. 229), el material elástico se encuentra en forma de fibras. De igual manera, los ligamentos elásticos que conectan las vértebras cervicales, y que se destacan principalmente en los animales de pastoreo, tienen una mezcla de fibras elásticas y de colágeno dispuestas muy juntas. En las arterias principales de calibre mayor (p. ej., aorta, pulmonar, carótida común y otras ramas primarias de la aorta), la *túnica media* está compuesta por capas fenestradas de tejido elástico alternadas con capas que contienen células musculares lisas y tejido colagenoso. Esto permite que la distensión y la retracción de las fibras elásticas contribuyan a la propulsión de la sangre. Todas las arterias y la mayoría de las arteriolas más grandes tienen una *membrana elástica interna* que sustenta el delicado endotelio y su tejido conjuntivo subyacente inmediato. Cabe destacar que tanto los componentes colagenosos como los elásticos de la túnica media son producidos por las células musculares lisas de esta capa.

Fibras elásticas, dermis, simio, técnica de Weigert, 160×.

Aquí se observa el tejido conjuntivo de la piel, conocido como *dermis*, teñido para mostrar la índole y la distribución de las **fibras elásticas** (*E*), que aparecen de color púrpura. Las **fibras de colágeno** (*FC*) se han teñido con eosina, y los dos tipos de fibras se diferencian con facilidad. El tejido conjuntivo en la parte superior de la figura, cercano al epitelio (la capa papilar de la dermis), contiene fibras elásticas delgadas (*véase* el *ángulo superior izquierdo*) y también fibras de colágeno menos gruesas. En la *parte inferior* de la figura se ven fibras elásticas y de colágeno bastante más gruesas. También se observa que muchas de las fibras elásticas aparecen como siluetas rectangulares cortas. Estas siluetas simplemente representan fibras que discurren a través del espesor del corte en un ángulo oblicuo con respecto a la trayectoria de la cuchilla (del micrótomo). Un examen minucioso permite descubrir unas pocas fibras que aparecen como siluetas semejantes a puntos. Estos representan fibras elásticas seccionadas en sentido transversal. En general, las fibras elásticas de la dermis adoptan una configuración tridimensional entrelazada; de ahí la variedad de formas.

Fibras elásticas, mesenterio, rata, técnica de Weigert, 160×.

Se muestra un mesenterio montado entero sin cortar, preparado para mostrar los elementos del tejido conjuntivo y teñido de manera diferencial para detectar las fibras elásticas. Las **fibras elásticas** (*E*) aparecen como hebras finas, largas, entrecruzadas y ramificadas, sin extremos discernibles y con un curso algo irregular. Nuevamente, las **fibras de colágeno** (*FC*) se tiñen con la eosina de la coloración de contraste y aparecen como siluetas largas, rectas y bastante más gruesas que las fibras elásticas.

Láminas elásticas, arteria elástica, simio, técnica de Weigert, 80×.

El material elástico también se presenta en capas o láminas en lugar de fibras individuales. Esta figura muestra la pared de una arteria elástica (arteria pulmonar) que se tiñó para mostrar el material elástico. Cada una de las *líneas onduladas* es una **capa de material elástico** que está organizado en forma de lámina o membrana fenestrada. El plano de corte es tal que las membranas elásticas se observan de perfil. Esta muestra no se tiñó posteriormente con H&E. Los espacios, en apariencia vacíos que se encuentran entre las capas elásticas contienen fibras de colágeno y células musculares lisas que, en esencia, permanecen sin teñirse. En la capa muscular del vaso sanguíneo, las células musculares lisas secretan elastina y colágeno.

Los tejidos del organismo que contienen grandes cantidades de material elástico tienen una distribución que se limita a las paredes de las arterias elásticas y a algunos ligamentos asociados con la columna vertebral.

C, conducto de la glándula sudorípara
E, fibras elásticas
FC, fibras de colágeno
VS, vaso sanguíneo

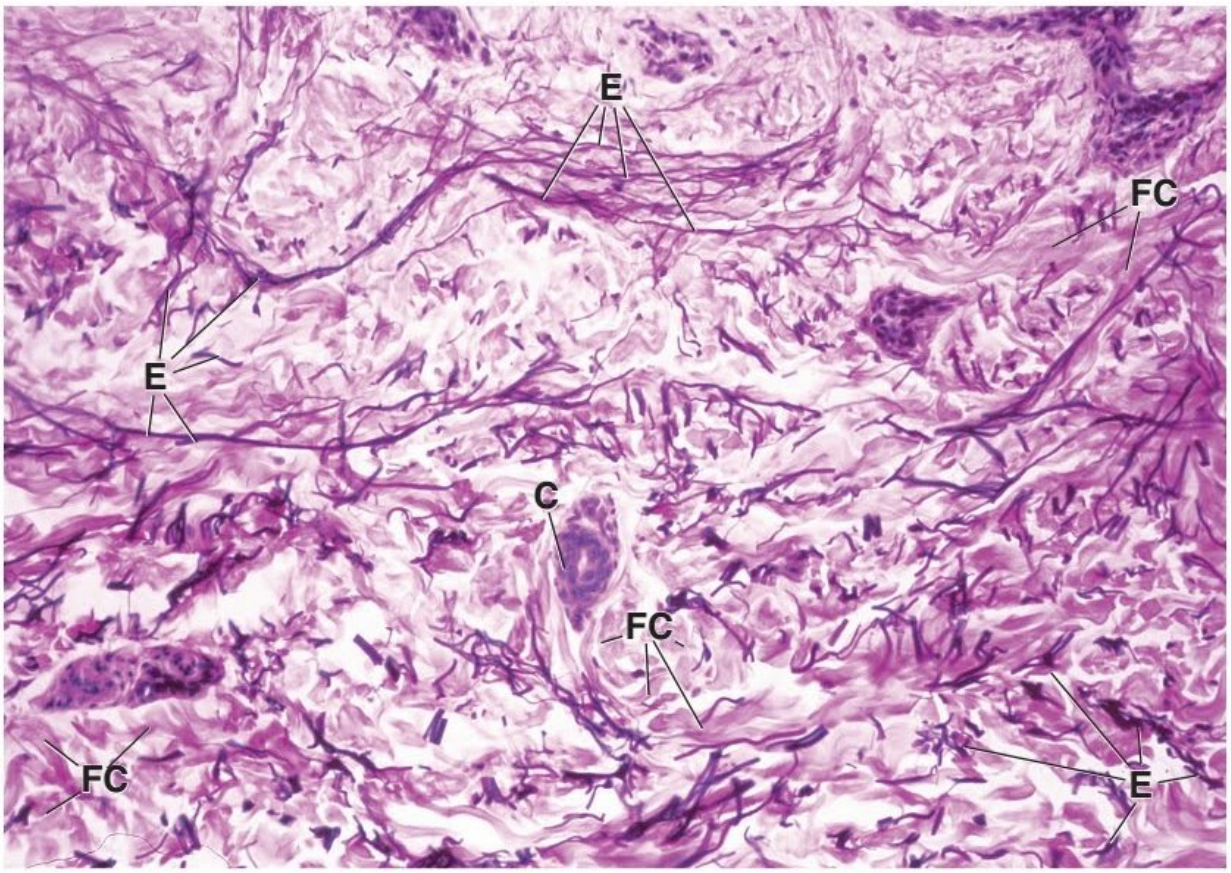
E
FC
E
C
FC
FC
E

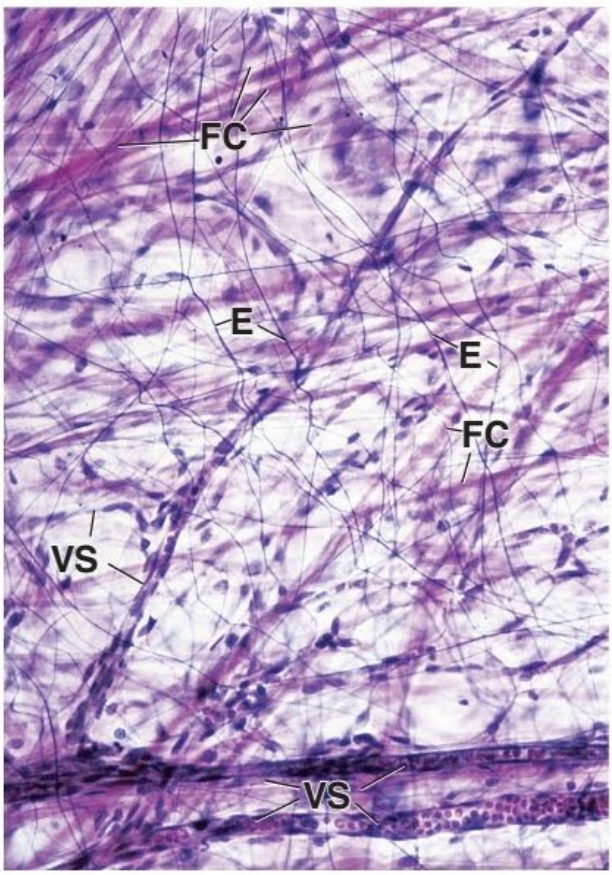
FC
E
E
FC
VS
VS

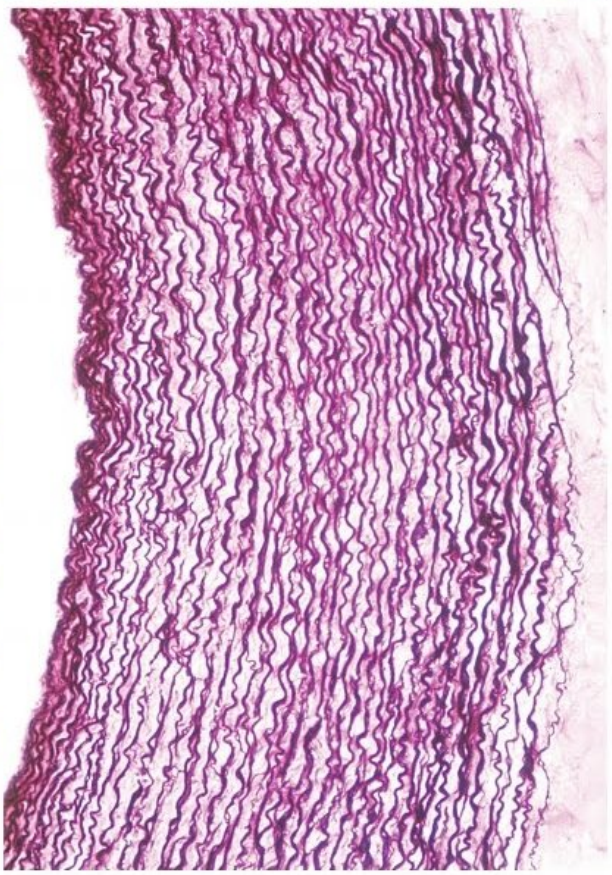

7 TEJIDO CARTILAGINOSO

FUNDAMENTOS DEL TEJIDO CARTILAGINOSO / 210
CARTÍLAGO HIALINO / 210
CARTÍLAGO ELÁSTICO / 217
FIBROCARTÍLAGO / 217
CONDROGÉNESIS Y CRECIMIENTO DEL CARTÍLAGO / 218
REPARACIÓN DEL CARTÍLAGO HIALINO / 219

Cuadro 7-1 Correlación clínica: artrosis / 211
Cuadro 7-2 Correlación clínica: tumores malignos del cartílago (condrosarcomas) / 220

HISTOLOGÍA 101 / 222

■ FUNDAMENTOS DEL TEJIDO CARTILAGINOSO

El tejido cartilaginoso o cartílago es una variedad de tejido conjuntivo compuesto por células llamadas *condrocitos* y una matriz extracelular muy especializada.

El ***cartílago*** es un tejido avascular compuesto por **condrocitos** y una **matriz extracelular extensa**. Más del 95% del volumen del cartílago corresponde a la matriz extracelular, que es un elemento funcional de este tejido. Los condrocitos son escasos pero indispensables para la producción y el mantenimiento de la matriz (fig. 7-1).

La matriz extracelular del cartílago es sólida y firme, pero también un tanto maleable, a lo que se debe su flexibilidad. Puesto que no existe una red vascular en el cartílago, la composición de la matriz extracelular es crucial para la supervivencia de los condrocitos. La gran proporción de **glucosaminoglucanos (GAG)** con respecto a las **fibras de colágeno tipo II** en la matriz del cartílago permite la difusión de sustancias desde los vasos sanguíneos del tejido conjuntivo circundante hasta los condrocitos dispersos dentro de la matriz, con lo que se mantiene la viabilidad del tejido. Existen interacciones estrechas entre dos clases de moléculas estructurales que poseen características biofísicas diferentes: la red de fibrillas de colágeno resistentes a la tensión y la gran cantidad de agregados de proteoglucanos muy hidratados. Estos últimos, muy débiles contra fuerzas de cizallamiento, preparan bien al cartílago para soportar peso, sobre todo en los puntos de movimiento como las articulaciones sinoviales. Debido a que mantiene esta propiedad, inclusive mientras crece, el cartílago es un tejido fundamental para el desarrollo del esqueleto fetal y para la mayoría de los huesos en crecimiento.

Según las características de su matriz, se distinguen tres tipos de cartílago que difieren en cuanto a su aspecto y sus propiedades mecánicas:

- **Cartílago hialino.** Presenta una matriz con fibras de colágeno tipo II, GAG, proteoglucanos y glucoproteínas multiadhesivas.
- **Cartílago elástico.** Contiene componentes comunes de la matriz de cartílago hialino con la adición de una red densa de **fibras elásticas** y **láminas de material elástico que se interconectan**.
- **Fibrocartílago.** Contiene componentes comunes de la matriz de cartílago hialino con la adición de abundantes fibras de colágeno tipo I. La tabla 7-1 (*véase* p. 219) enumera las ubicaciones, las funciones y las características de cada tipo de tejido cartilaginoso.

■ CARTÍLAGO HIALINO

El cartílago hialino se distingue por presentar una matriz amorfa homogénea.

La matriz de cartílago hialino tiene un aspecto vítreo en el estado vivo, de ahí el nombre *hialino* (*gr. hyalos*, *vidrio*). En toda la extensión de la **matriz cartilaginosa** hay espacios llamados ***lagunas***. Dentro de estas lagunas se encuentran los **condrocitos**. El cartílago hialino no es una sustancia simple, inerte y homogénea, sino un tejido vivo complejo. Provee una superficie de baja fricción, participa en la lubricación de las articulaciones sinoviales y distribuye las fuerzas aplicadas al hueso subyacente. Si bien su capacidad de reparación es limitada, en circunstancias normales, no exhibe indicios de desgaste abrasivo durante toda la vida. Una excepción es el cartílago articular, el cual, en muchas personas, se degrada con la edad (cuadro 7-1). Las macromoléculas de la matriz del cartílago

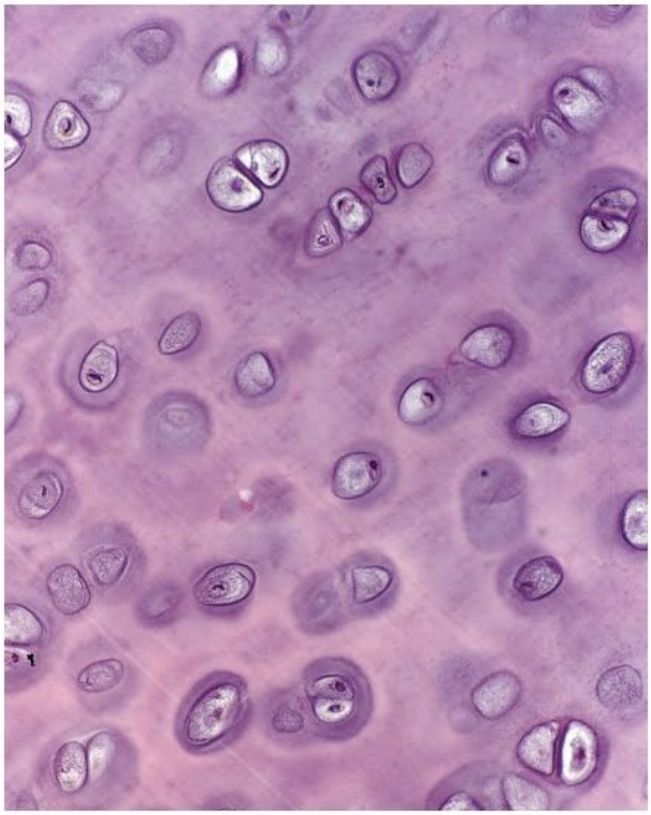

FIGURA 7-1. Estructura general del cartílago hialino. En esta microfotografía de un preparado de rutina teñido con H&E de cartílago hialino se muestran sus características generales. Obsérvese la gran cantidad de matriz extracelular que separa una población escasa de condrocitos. 450×.

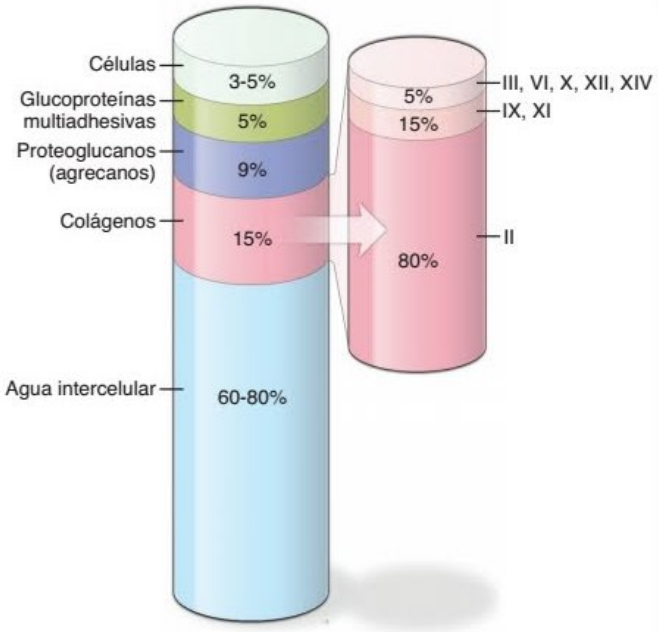

FIGURA 7-2. Composición molecular del cartílago hialino. Este cartílago contiene un 60-80% de peso húmedo del agua intercelular que está unida a los agregados de proteoglucanos. Alrededor del 15% del peso total se atribuye a las moléculas de colágeno, de las cuales la más abundante es la de colágeno tipo II. Los condrocitos ocupan solo el 3-5% de la masa cartilaginosa total.

hialino consisten en colágeno (con predominio de fibrillas de colágeno tipo II y otras moléculas de colágeno específicas del cartílago), agregados de proteoglucanos que contienen GAG y glucoproteínas multiadhesivas (proteínas no colágenas). La figura 7-2 ilustra la distribución relativa de los diversos componentes que constituyen la matriz cartilaginosa.

La matriz del cartílago hialino es producida por los condrocitos y contiene tres clases principales de moléculas.

En la matriz del cartílago hialino se distinguen tres clases de moléculas.

- **Moléculas de colágeno.** El colágeno es la proteína principal de la matriz. Cuatro tipos de colágeno participan en la formación de una red tridimensional de fibrillas matriciales cortas y bastante delgadas (20 nm de diámetro). La mayoría de las fibrillas están constituidas por **colágeno tipo II** (*véase* fig. 7-2); el **colágeno tipo IX** facilita la interacción de las fibrillas con las moléculas de proteoglucanos de la matriz; el **colágeno tipo XI** regula el tamaño de las fibrillas, y el **colágeno tipo X** organiza las fibrillas en una red hexagonal tridimensional que es decisiva para su función mecánica eficaz. Además, en la matriz también hay **colágeno tipo VI**, con predominio en la periferia de los condrocitos, en donde contribuye a la adhesión de estas células al armazón matricial. Dado que los tipos II, VI, IX, X y XI se encuentran en cantidades importantes solo en la matriz del cartílago, se ha decidido llamarlos ***moléculas de colágenos específicos del cartílago***. En la tabla 6-2 se describen los diferentes tipos de colágeno.
- **Proteoglucanos.** La sustancia fundamental del cartílago hialino contiene tres tipos de glucosaminoglucanos: **hialuronato**,

CUADRO 7-1

CORRELACIÓN CLÍNICA: ARTROSIS

La **artrosis** u **osteoartritis**, una artropatía degenerativa, es uno de los tipos más frecuentes de enfermedades articulares. La patogenia de la artrosis es desconocida, pero se relaciona con el envejecimiento y la lesión del cartílago articular. La mayoría de las personas muestran algún indicio de esta enfermedad a la edad de 65 años. La enfermedad se caracteriza por **dolor articular crónico** con diversos grados de **deformidad de las articulaciones** y **destrucción del cartílago articular**. La artrosis suele afectar las articulaciones que soportan peso: coxofemorales (cadera), femorotibiales (rodilla), intervertebrales lumbares inferiores y articulaciones de las manos y los pies. Hay una disminución en la cantidad de proteoglucanos que causa una reducción del contenido de agua intercelular en la matriz cartilaginosa. Los condrocitos también desempeñan un papel importante en la patogenia de la artrosis. Dado que generan interleucina (IL) 1 y factor de necrosis tumoral α (TNF-α, *tumor necrosis factor* α), se estimula la producción de metaloproteinasas, mientras que la síntesis de colágeno tipo II y proteoglucanos por los condrocitos se inhibe. En las etapas tempranas de la enfermedad, la capa superficial del cartílago articular se destruye. Por último, la destrucción del cartílago se extiende hasta el hueso, donde el tejido óseo subcondral expuesto se convierte en la nueva superficie articular. Estos cambios traen como consecuencia una reducción progresiva de la movilidad y un aumento del dolor con los movimientos articulares. La artrosis no tiene cura y el tratamiento se enfoca en el alivio del dolor y la rigidez para permitir un mayor rango de movimiento articular. La enfermedad se puede estabilizar con la edad, pero es más habitual que progrese con lentitud y cause una eventual discapacidad a largo plazo.

condroitín-sulfato y **queratán-sulfato**. Como en la matriz del tejido conjuntivo laxo, el condroitín-sulfato y el queratán-sulfato de la matriz del cartílago se unen a una **proteína central** para formar un **monómero de proteoglucanos**. El monómero de proteoglucanos más importante en el cartílago hialino es el **agrecano**. Tiene un peso molecular de 250 kDa. Cada molécula contiene alrededor de 100 cadenas de condroitín-sulfato y hasta 60 moléculas de queratán-sulfato. Debido a la presencia de grupos sulfato, las moléculas de agrecano poseen una carga negativa grande con afinidad por las moléculas de agua. Cada molécula lineal de hialuronato se asocia con una gran cantidad de moléculas de agrecano (más de 300), que están unidas al hialuronato por medio de proteínas de enlace en el extremo N-terminal de la molécula para formar grandes **agregados de proteoglucanos**. Estos agregados con mucha carga están unidos a las fibrillas de colágeno de la matriz por interacciones electrostáticas y glucoproteínas multiadhesivas (fig. 7-3). La acumulación de estos agregados dentro de la matriz intrincada de fibrillas de colágeno es la causa de las propiedades biomecánicas singulares del cartílago hialino. La matriz cartilaginosa también contiene otros proteoglucanos (p. ej., decorina, biglicano y fibromodulina). Estos proteoglucanos no forman agregados pero se unen a otras moléculas y contribuyen a estabilizar la matriz.

- **Glucoproteínas multiadhesivas**. También denominadas *glucoproteínas no colágenas* y *glucoproteínas no ligadas a proteoglucanos*, influyen sobre las interacciones entre los condrocitos y las moléculas de la matriz. Ejemplos de estas proteínas son la **ancorina CII** (anexina V del cartílago), una pequeña molécula de 34 kDa que funciona como un receptor de colágeno en los condrocitos, la **tenascina** y la **fibronectina** (*véase* tabla 6-5, p. 191), que también contribuyen a fijar los condrocitos a la matriz. Las glucoproteínas tienen valor clínico como marcadores del recambio y de la degeneración del cartílago.

La matriz de cartílago hialino está muy hidratada para permitir la elasticidad y la difusión de metabolitos pequeños.

Como otras matrices del tejido conjuntivo, la matriz cartilaginosa está muy hidratada. El 60-80% del peso neto del cartílago hialino corresponde a agua intercelular (*véase* fig. 7-2). Gran parte de esta agua está fuertemente unida a los **agregados de agrecano-hialuronato**, lo que produce una alta presión osmótica. Estas extensas regiones hidromecánicas de la matriz son responsables de proporcionar elasticidad al cartílago. La red de fibrillas de colágeno tipo II no solo es responsable de la forma del cartílago hialino y de su resistencia a la tensión, sino que también provee un armazón para resistir la presión osmótica de las moléculas de agrecano. Cierta cantidad de agua se une de manera bastante laxa como para permitir la difusión de pequeños metabolitos hacia los condrocitos y desde ellos.

En el cartílago articular se producen cambios transitorios y regionales del contenido acuoso durante el movimiento y cuando la articulación se somete a compresión. El alto grado de hidratación y el movimiento de agua son factores que permiten a la matriz cartilaginosa responder a cargas variables y contribuye a la capacidad del cartílago para soportar peso. A lo largo de la vida, el cartílago experimenta proceso continuo de **remodelado interno** a medida que las células van reemplazando las moléculas de la matriz

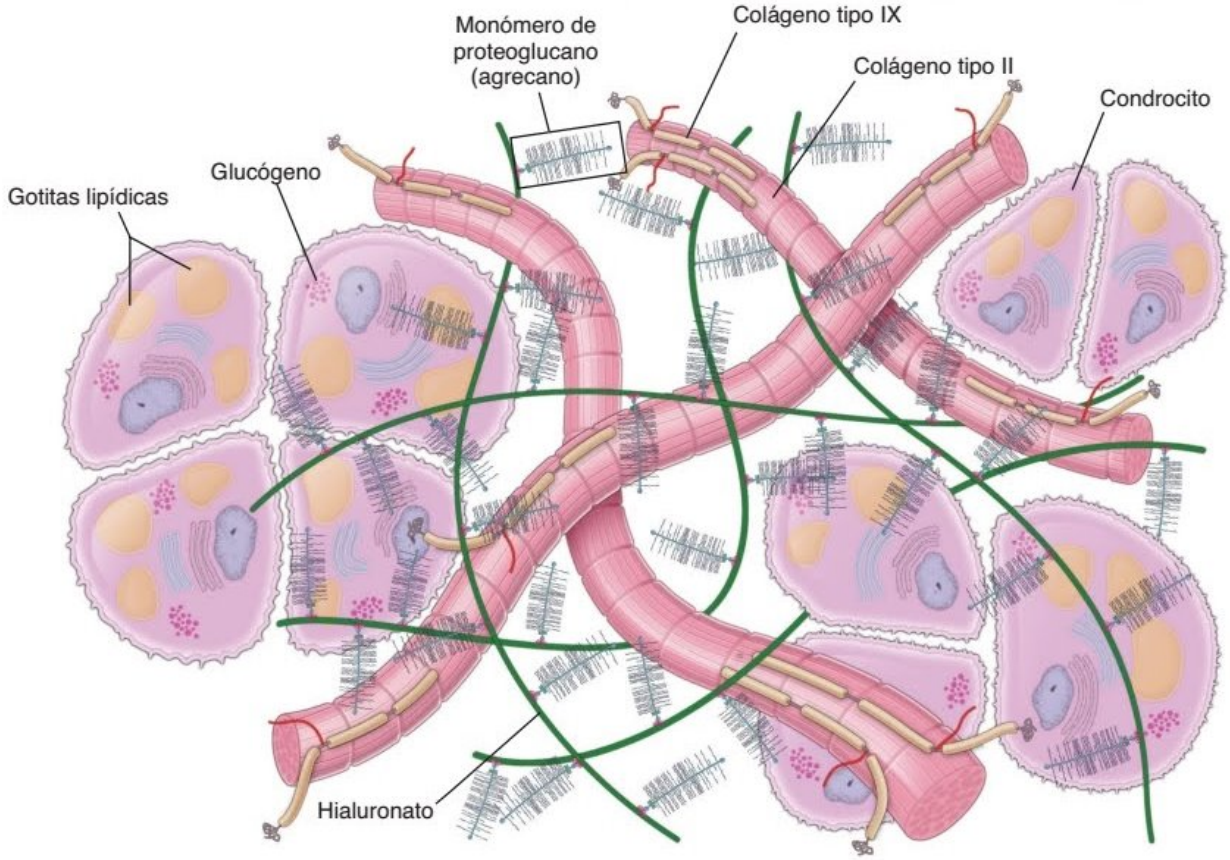

FIGURA 7-3. Estructura molecular de la matriz del cartílago hialino. En este diagrama se muestra la relación de los agregados de proteoglucanos con las fibrillas de colágeno tipo II y los condrocitos en la matriz del cartílago hialino. Una molécula de hialuronato que forma un agregado lineal con muchos monómeros de proteoglucano está entrelazada con una red de fibrillas de colágeno. Cada monómero de proteoglucano (como el agrecano) consiste en unos 160 glucosaminoglucanos unidos a una proteína central. El extremo de la proteína central del proteoglucano se une al hialuronato a través de una proteína de enlace. Los grupos isógenos de condrocitos están dispersos en la matriz extracelular.

perdidas por degradación. El recambio normal de la matriz depende de la capacidad de los condrocitos para detectar los cambios en la composición matricial. Los condrocitos responden entonces con la síntesis de los tipos adecuados de moléculas nuevas. Además, la matriz actúa como un transductor de señal para los condrocitos incluidos en ella. Por lo tanto, las compresiones aplicadas al cartílago, como ocurre en las articulaciones sinoviales, crean señales mecánicas, eléctricas y químicas que contribuyen a dirigir la actividad sintética de los condrocitos. No obstante, a medida que el organismo envejece, la composición de la matriz cambia y los condrocitos pierden su capacidad para responder a estos estímulos.

Los condrocitos son células especializadas que producen y mantienen la matriz extracelular.

En el **cartílago hialino**, los condrocitos se distribuyen solos o en cúmulos llamados *grupos isógenos* (fig. 7-4). Cuando los condrocitos están presentes en los grupos isógenos, significa que son células que acaban de dividirse. Conforme sintetizan la matriz que los rodea, los condrocitos recién divididos se dispersan. También secretan metaloproteinasas, enzimas que degradan la matriz cartilaginosa para permitir que las células se expandan y se reubiquen dentro del grupo isógeno en crecimiento.

El aspecto del citoplasma de los condrocitos varía según la actividad de la célula. Los condrocitos que están activos en la producción de la matriz exhiben regiones de basofilia citoplasmática, que indican síntesis proteínica, así como también regiones claras, que corresponden al extenso aparato de Golgi (fig. 7-5). Los condrocitos no solo secretan el colágeno de la matriz, sino también todos sus glucosaminoglucanos y proteoglucanos. En las células más antiguas y menos activas, el aparato de Golgi es más pequeño; las regiones citoplasmáticas claras, cuando se observan, suelen indicar los sitios de los que se han extraído inclusiones lipídicas o depósitos de glucógeno. En estas muestras, los condrocitos también están bastante distorsionados por la retracción que ocurre después de la pérdida del glucógeno y de los lípidos durante la preparación del tejido. Con el microscopio electrónico de transmisión (MET), el condrocito activo revela muchas cisternas del retículo endoplasmático rugoso (RER), un aparato de Golgi prominente, gránulos de secreción, vesículas, filamentos intermedios, microtúbulos y microfilamentos de actina (fig. 7-6).

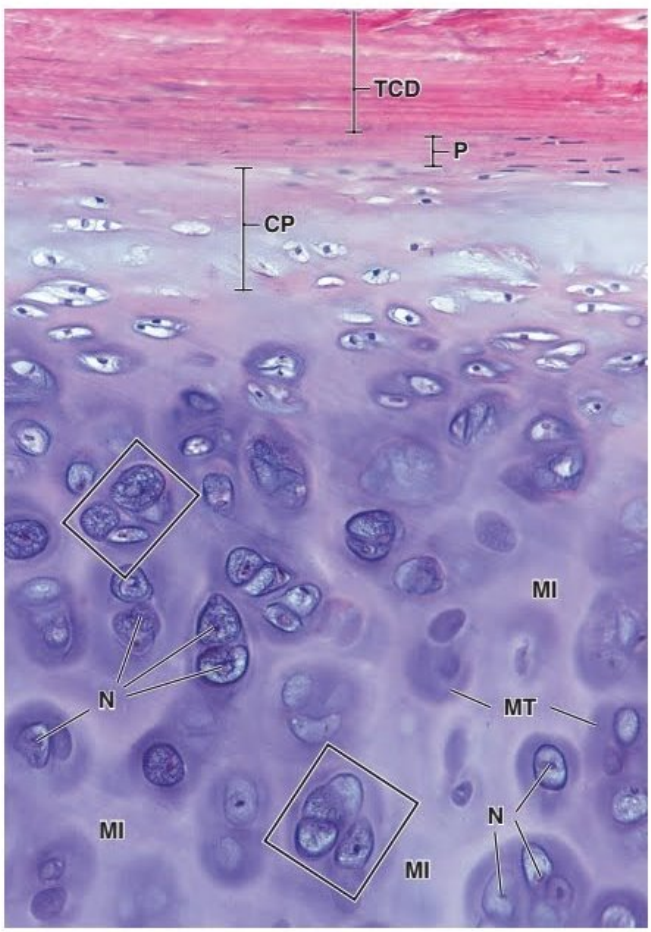

FIGURA 7-4. Microfotografía de una muestra de cartílago hialino típico teñida con H&E. En la parte superior de la microfotografía se muestra el tejido conjuntivo denso (*TCD*) sobrelapándose con el pericondrio (P); de este último se derivan las células cartilaginosas nuevas. Una capa ligeramente basófila de cartílago proliferante (*CP*) bajo el pericondrio contiene condroblastos y condrocitos inmaduros que revelan poco más que el núcleo que reside en una laguna de aspecto vacío. Esta capa corresponde al depósito de cartílago nuevo (crecimiento por aposición) sobre la superficie del cartílago hialino preexistente. Los condrocitos maduros con núcleos (*N*) bien visibles se encuentran en las lagunas y están bien conservados en esta muestra. Producen la matriz cartilaginosa que exhibe la matriz capsular y la matriz territorial (*MT*) más teñida en la periferia de las lagunas. La matriz interterritorial (*MI*) está más alejada de las inmediaciones de los condrocitos y se tiñe con menos intensidad. El crecimiento desde el interior del cartílago (crecimiento intersticial) está reflejado por los pares y los cúmulos de condrocitos que forman los grupos isógenos (*rectángulos*). 480×.

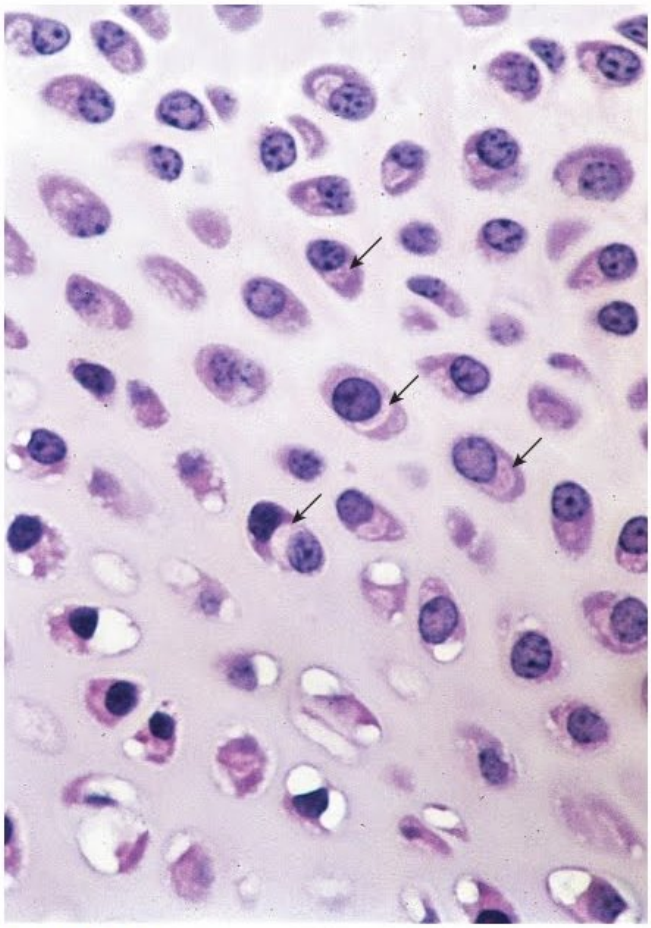

FIGURA 7-5. Microfotografía de cartílago joven en crecimiento. Esta muestra se fijó en glutaraldehído, se impregnó en plástico y se tiñó con H&E. Los condrocitos, en especial los de la parte superior de la microfotografía, están bien conservados. El citoplasma se ha teñido con intensidad y presenta una basofilia bien definida y relativamente homogénea. Las regiones claras (*flechas*) corresponden a los sitios del aparato de Golgi. 520×.

Los componentes de la matriz del cartílago hialino no están distribuidos de manera uniforme.

Dado que los proteoglucanos del cartílago hialino contienen una concentración elevada de grupos sulfato, la sustancia fundamental se tiñe con colorantes básicos y hematoxilina (lám. 7, p. 224). Por lo tanto, la basofilia y la metacromasia que se observan en los cortes de cartílago teñidos brindan información sobre la distribución y la concentración relativa de proteoglucanos sulfatados. No obstante, la matriz no se tiñe de manera homogénea. En cambio, se describen tres regiones de acuerdo con sus propiedades tintoriales (fig. 7-7):

- La **matriz capsular** (**pericelular**) es un anillo de matriz teñida con mayor intensidad que se localiza justo alrededor del condrocito (*véase* fig. 7-4). Contiene la concentración más elevada de proteoglucanos sulfatados, hialuronato, biglicano y varias glucoproteínas multiadhesivas (p. ej., fibronectina y laminina).

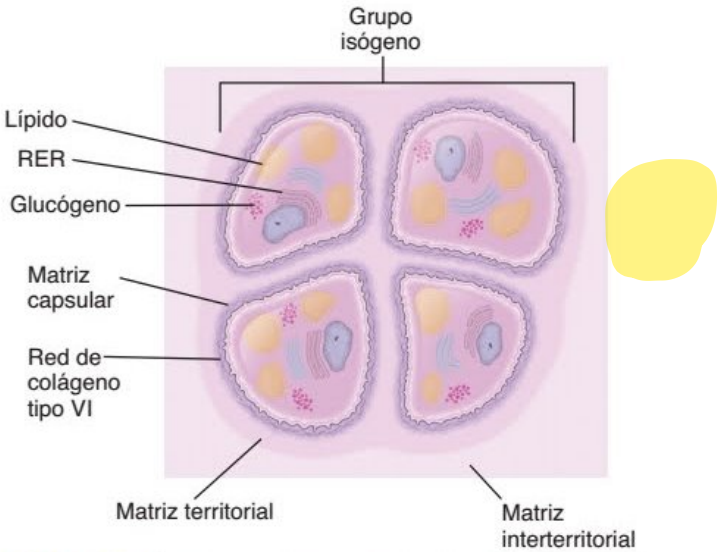

FIGURA 7-7. Diagrama de las matrices del cartílago. Se deben observar las regiones de las matrices capsular, territorial e interterritorial. Las características de cada una de ellas se describen en el texto. *RER*, retículo endoplasmático rugoso.

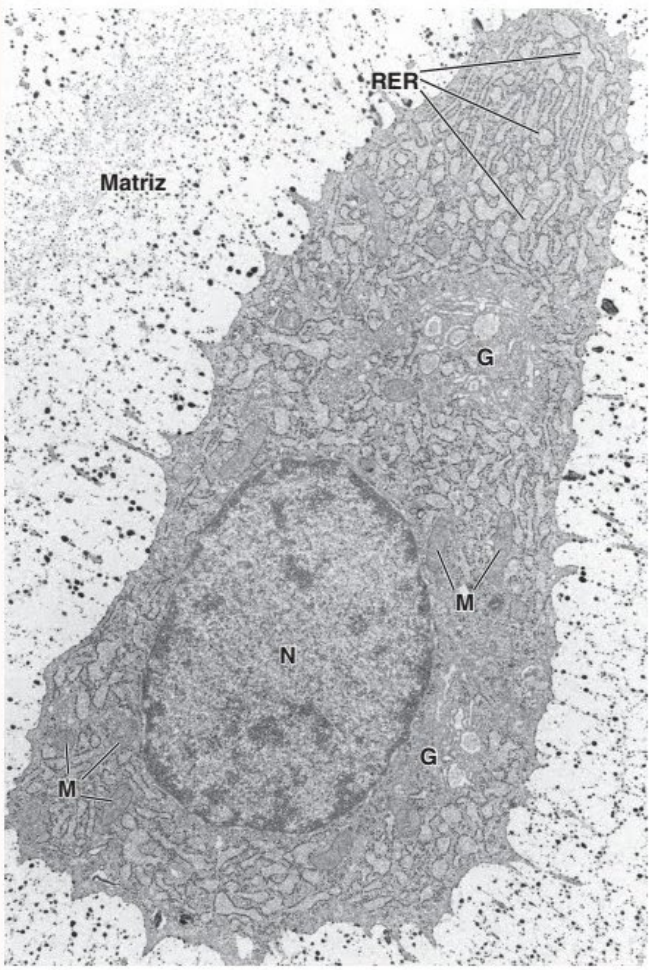

FIGURA 7-6. Microfotografía electrónica de un condrocito joven activo y de la matriz que lo rodea. El núcleo (*N*) del condrocito es excéntrico, como los de la figura 7-5, y el citoplasma contiene abundantes cisternas del *RER* algo dilatadas, un aparato de Golgi (*G*) y mitocondrias (*M*). La gran cantidad de RER y el aparato de Golgi extenso indican que la célula está dedicada a la síntesis activa de matriz cartilaginosa. Las numerosas partículas oscuras en la matriz contienen proteoglucanos. Las partículas contiguas a la célula son especialmente grandes y están ubicadas en la región de la matriz que se identifica como cápsula o matriz territorial. 15 000× (cortesía del Dr. H. Clarke Anderson).

La matriz capsular contiene, casi de forma exclusiva, fibrillas de colágeno tipo VI que forman una red compacta alrededor de cada condrocito. El colágeno tipo VI se une a receptores de integrina en la superficie celular y fija los condrocitos a la matriz. En la matriz capsular también hay una concentración alta de colágeno tipo IX.

- La **matriz territorial** es la región que se encuentra más retirada de la proximidad inmediata de los condrocitos. Rodea el grupo isógeno y contiene una red de distribución aleatoria de fibrillas de colágeno tipo II con pequeñas cantidades de colágeno tipo IX. Además, tiene una baja concentración de proteoglucanos sulfatados y se tiñe con menor intensidad que la matriz capsular.
- La **matriz interterritorial** es una región que rodea la matriz territorial y ocupa el espacio que existe entre los grupos de condrocitos.

Además de estas diferencias regionales en la concentración de los proteoglucanos sulfatados y la distribución de las fibrillas de colágeno, la disminución del contenido de proteoglucanos que se produce con el envejecimiento del cartílago también se refleja en diferencias de tinción.

El cartílago hialino provee un molde para el esqueleto en desarrollo del feto.

En las etapas iniciales del desarrollo fetal, el cartílago hialino es el precursor del tejido óseo que se origina por el proceso de **osificación endocondral** (fig. 7-8). Al principio, la mayoría de lo que serán los huesos largos no son más que moldes de cartílago que se asemejan a la forma del hueso maduro (lám. 8, p. 226). Durante el proceso de desarrollo, cuando gran parte del cartílago es reemplazado por hueso, el resto del tejido cartilaginoso en el límite proximal y distal del hueso sirve como sitio de crecimiento llamado ***placa epifisaria de crecimiento*** (**disco epifisario**). Este cartílago permanece funcional siempre y cuando el hueso crezca en longitud (fig. 7-9). En el adulto, el único cartílago que queda del esqueleto embrionario se en-

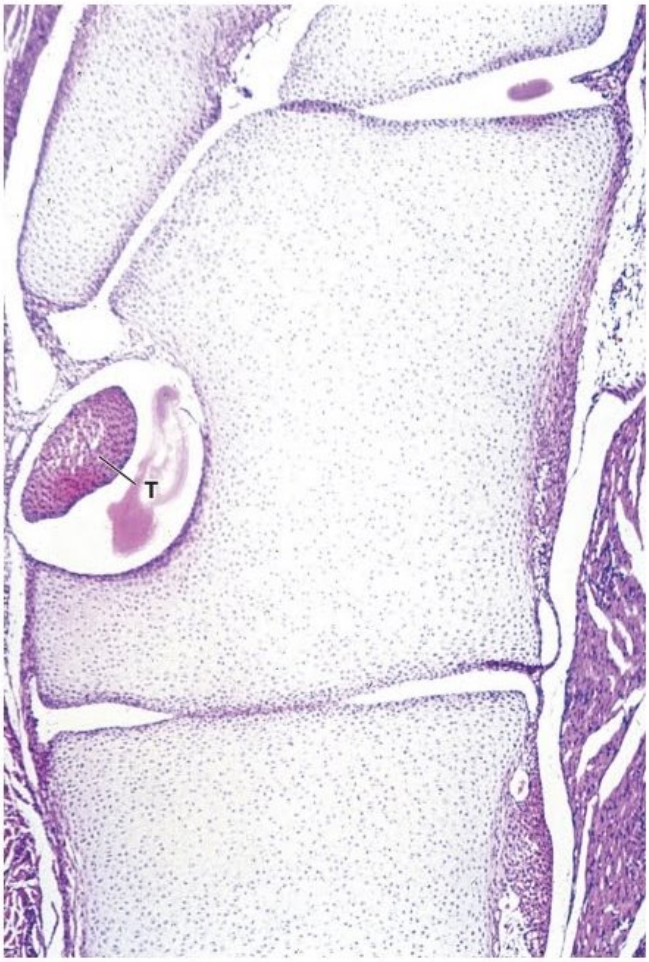

FIGURA 7-8. Microfotografía de varios de los cartílagos que forman el esqueleto primitivo del pie. El cartílago hialino de los huesos del tarso en desarrollo se reemplazará por tejido óseo a medida que avance la osificación endocondral. En esta etapa inicial del desarrollo, se están formando las articulaciones sinoviales entre los huesos del tarso en desarrollo. Obsérvese que las superficies no articulares de los moldes de cartílago hialino de los huesos del tarso están cubiertas por pericondrio, que también contribuye al desarrollo de las cápsulas articulares. Además, a la *izquierda* de la microfotografía en la escotadura del cartílago puede observarse un tendón (*T*) en desarrollo. 85×.

FIGURA 7-9. Microfotografía del extremo proximal de un hueso largo en crecimiento. Un disco de cartílago hialino, el disco epifisario, separa la epífisis, de ubicación más proximal, de la diáfisis distal con respecto al disco y de forma conoide. El cartílago articular en la superficie de la epífisis contribuye a la articulación sinovial y también se compone de tejido cartilaginoso hialino. El cartílago del disco epifisario desaparece cuando se completa el crecimiento en longitud del hueso, pero el cartílago articular permanece durante toda la vida. Los espacios que hay entre el hueso están ocupados por médula ósea. 85×.

cuentra en las articulaciones (cartílago articular) y en la caja torácica (cartílagos costales). También hay cartílago hialino en el adulto en las estructuras de sostén de la tráquea, los bronquios, la laringe y la nariz.

Un tejido conjuntivo adherido con firmeza, el pericondrio, rodea el cartílago hialino.

El ***pericondrio*** es un tejido conjuntivo denso irregular compuesto por células que no pueden distinguirse de los fibroblastos. En muchos aspectos, el pericondrio se asemeja a la cápsula que rodea las glándulas y muchos otros órganos. Además, funciona como una fuente de células cartilaginosas nuevas. Durante el crecimiento activo, el pericondrio aparece dividido en una capa interna celular, que da origen a células cartilaginosas nuevas y una capa externa fibrosa. Esta división no siempre es evidente, sobre todo en el pericondrio que no está produciendo activamente nuevo cartílago o cuando el tejido es de crecimiento muy lento. En la figura 7-4 se ilustran los cambios que se presentan durante la diferenciación de condrocitos nuevos en el cartílago en crecimiento.

El cartílago hialino de las superficies articulares no posee pericondrio.

El **cartílago hialino** que cubre las superficies articulares de las articulaciones móviles (diartrosis) se denomina ***cartílago articular***. En general, la estructura del cartílago articular es similar a la del cartílago hialino. No obstante, la superficie libre o articular carece de pericondrio. Además, en la superficie opuesta, el tejido cartilaginoso está en contacto con el hueso y tampoco tiene pericondrio. El cartílago articular es un remanente del molde original de cartílago hialino del hueso en desarrollo y persiste durante toda la vida adulta. En los adultos, el cartílago articular mide 2-5 mm de espesor y se divide en cuatro zonas (figs. 7-10 y 7-11):

- **Zona superficial (tangencial).** Es una región resistente a la compresión cercana a la superficie articular. Contiene abundantes

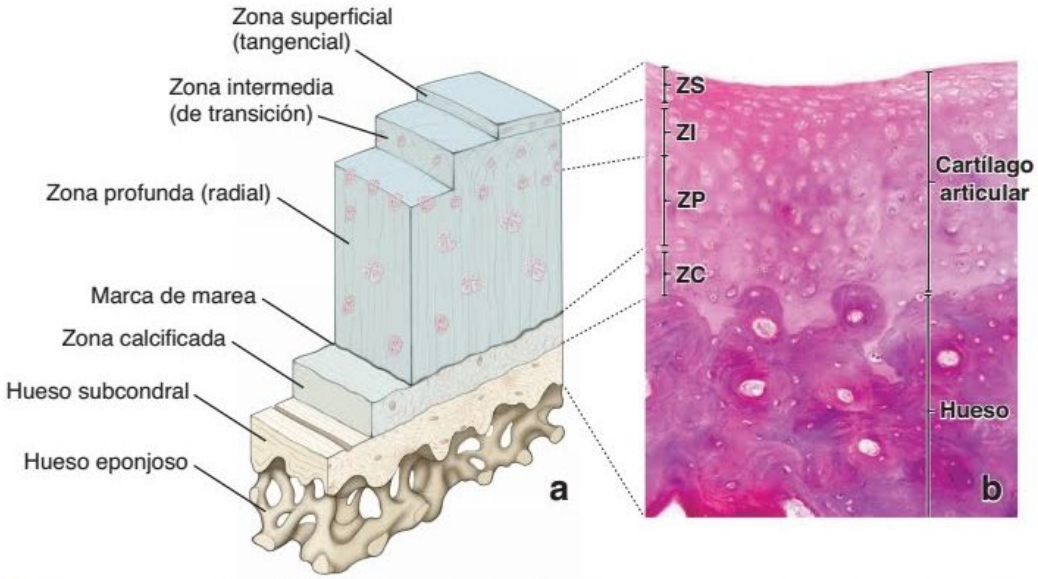

FIGURA 7-10. Diagrama y microfotografía del cartílago articular. a. En el diagrama se muestra la organización de la red de colágeno y condrocitos en las diversas zonas del cartílago articular. **b.** Microfotografía del cartílago articular normal del adulto. La zona superficial (*ZS*) revela condrocitos alargados y aplanados. La zona intermedia (*ZI*) contiene condrocitos redondeados. La zona profunda (*ZP*) presenta condrocitos dispuestos en columnas cortas. La zona calcificada (*ZC*), que limita con el hueso subcondral, muestra condrocitos pequeños rodeados de la matriz calcificada. Además, esta zona es de tinción más pálida que la matriz de las zonas más superficiales. La marca de marea separa la zona calcificada de la zona radial. 160×.

FIGURA 7-11. Microfotografía del cartílago articular obtenida de una superficie tibial de una articulación de rodilla de rata de 12 semanas de edad. Esta muestra se tiñe con safranina O, verde rápido y hematoxilina que se usan con frecuencia en el examen histológico del cartílago articular. La zona superficial (tangencial) se tiñe de *verde claro* debido a una alta condensación de las fibrillas de colágeno tipo II que están dispuestas en fascículos paralelos a la superficie libre. Tanto la zona intermedia (de transición) como la profunda (radial) se tiñen de *rojo* intenso con safranina O debido a una alta concentración de proteoglucanos específicos del cartílago (principalmente glucosaminoglucanos sulfatados). La zona calcificada se tiñe de color *verde claro* y contiene fibrillas de colágeno incrustadas en la matriz calcificada con unos pocos condrocitos pequeños. Obsérvese que la zona calcificada está separada de la zona profunda por la marca de marea (unión condro-ósea), que está trazada por la *línea blanca* y por la línea de cemento del hueso subcondral, que se indica con la *línea amarilla.* El hueso subcondral, que revela un patrón osteonal típico, se tiñe de azul profundo. 240× (reimpreso con autorización de Schultz M, Molligan J, Schon L, et al. Pathology of the calcified zone of articular cartilage in post-traumatic osteoarthritis in rat knees. PLoS One 2015;10[3]:e0120949).

condrocitos alargados y aplanados que están rodeados por una condensación de fibrillas de colágeno tipo II que se organizan en fascículos paralelos a la superficie libre.

- **Zona intermedia (de transición).** Está debajo de la zona superficial y contiene condrocitos redondos distribuidos al azar dentro de la matriz. Las fibrillas de colágeno se encuentran menos organizadas y se disponen en orientación ligeramente oblicua con respecto a la superficie.
- **Zona profunda (radial).** Se caracteriza por la presencia de condrocitos redondos de tamaño pequeño que se organizan en columnas cortas perpendiculares a la superficie libre del cartílago. Las fibrillas de colágeno están dispuestas entre las columnas paralelas al eje longitudinal del hueso (*véase* fig. 7-11).
- **Zona calcificada.** Se caracteriza por una matriz calcificada con la presencia de condrocitos pequeños. Esta zona está separada de la zona profunda (radial) por una línea lisa, ondulada y muy calcificada, que recibe el nombre de marca de marea (unión condroósea). Por arriba de esta línea, la proliferación de los condrocitos dentro de las lagunas del cartílago proporciona las células nuevas para el crecimiento intersticial. En la renovación del cartílago articular, los condrocitos migran desde esta región hacia la superficie de la articulación. La zona calcificada descansa sobre el **hueso subcondral** (una capa de hueso justo debajo del cartílago articular), y su unión está claramente definida por la **línea de cemento** (*véase* fig. 7-11). En respuesta a una **lesión articular**, se desencadena la calcificación activa en el hueso subcondral, lo que conduce a la formación de una placa ósea subcondral más gruesa.

El proceso de renovación del cartílago articular maduro es extremadamente lento. Este crecimiento lento es un reflejo de la red de colágeno tipo II muy estable y de la vida media prolongada de sus moléculas de proteoglucanos. Además, en el cartílago articular sano, la actividad de las metaloproteinasas (MMP-1 y MMP-13) es baja.

■ CARTÍLAGO ELÁSTICO

El cartílago elástico se distingue por la presencia de elastina en la matriz cartilaginosa.

Además de contener los componentes normales de la matriz del cartílago hialino, la **matriz del cartílago elástico** también presenta una densa red de fibras elásticas ramificadas y unidas entre sí, y láminas interconectadas de material elástico (fig. 7-12 y lám. 9, p. 228). Estas fibras y láminas de cartílago se visualizan con mayor facilidad en los cortes histológicos de parafina mediante el empleo de técnicas de coloración especiales, como la de resorcina-fucsina y la de orceína. El material elástico confiere propiedades elásticas al tejido cartilaginoso, además de la distensibilidad y maleabilidad que son características del cartílago de tipo hialino.

El cartílago elástico se encuentra en el pabellón auricular, las paredes del conducto auditivo externo, la trompa auditiva (de Eustaquio) y la epiglotis de la laringe. El cartílago de todos estos sitios está rodeado por un pericondrio similar al que se encuentra alrededor de la mayoría de los cartílagos hialinos. A diferencia de lo que ocurre con la matriz del cartílago hialino, que se calcifica con la edad, la matriz del cartílago elástico no se calcifica durante el proceso de envejecimiento.

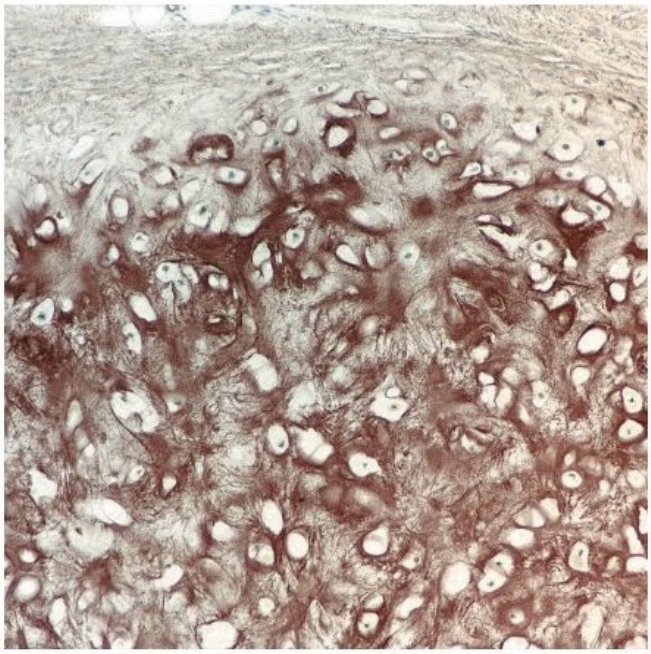

FIGURA 7-12. Microfotografía del cartílago elástico de la epiglotis. Esta muestra se tiñó con orceína, que permite ver las fibras elásticas, teñidas de color *pardo*, dentro de la matriz cartilaginosa. Las fibras elásticas son de tamaños diversos y constituyen una parte importante del cartílago. Los núcleos de los condrocitos son visibles en muchas de las lagunas. El pericondrio es visible en la parte superior de la microfotografía. 180×.

■ FIBROCARTÍLAGO

El fibrocartílago está constituido por condrocitos y su material de matriz en combinación con tejido conjuntivo denso.

El **fibrocartílago** es una combinación de tejido conjuntivo denso regular y cartílago hialino. Los condrocitos se pueden encontrar entre las fibrillas de colágeno, ya sea solos, en hileras o formando grupos isógenos (fig. 7-13 y lám. 10, p. 230). Su aspecto es similar al de los condrocitos del cartílago hialino; sin embargo, hay mucho menos material de matriz asociado con ellos. No hay pericondrio alrededor del tejido como en los cartílagos hialino y elástico. En los cortes de fibrocartílago es normal observar una población de células con núcleos redondeados y una pequeña cantidad de material de matriz amorfo circundante. Estos núcleos pertenecen a los condrocitos. Dentro de las regiones fibrosas se aprecian núcleos que están aplanados o alargados. Estos son los núcleos de los fibroblastos.

El cartílago fibroso es típico de los discos intervertebrales, la sínfisis del pubis, los discos articulares de las articulaciones esternoclavicular y temporomandibular, los meniscos de la articulación de la rodilla, el complejo fibrocartilaginoso triangular de la muñeca y ciertos sitios en donde los tendones se insertan en los huesos. La presencia del fibrocartílago en estos sitios es indicativa de que el tejido debe soportar fuerzas de compresión y distensión. El cartílago actúa como un amortiguador. El grado en el que inciden las fuerzas mencionadas se refleja en la cantidad de material de matriz que ha producido el cartílago.

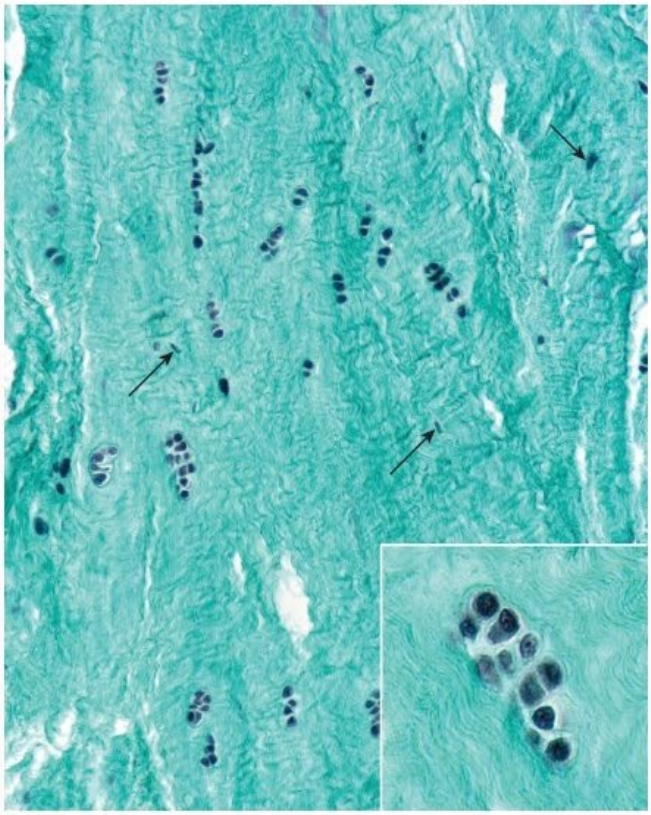

FIGURA 7-13. Microfotografía del fibrocartílago de un disco intervertebral. Las fibras de colágeno aparecen de color *verde* en esta preparación teñida con la técnica tricrómica de Gomori. El tejido presenta un aspecto fibroso y contiene una cantidad bastante escasa de fibroblastos con núcleos alargados (*flechas*) y una mayor abundancia de condrocitos con núcleos redondeados oscuros. Los condrocitos están agrupados muy cerca unos de otros y se organizan en hileras, ya sea entre las fibras de colágeno o en grupos isógenos. 60×. **Recuadro.** Grupo isógeno visto con mayor aumento. Los condrocitos se encuentran contenidos dentro de lagunas. Es normal que haya poca matriz cartilaginosa alrededor de los condrocitos. 700×.

La matriz extracelular del cartílago fibroso se caracteriza por la presencia de fibrillas de colágeno tipo I y II.

Las células del cartílago fibroso sintetizan una gran variedad de moléculas de matriz extracelular no solo durante su etapa de desarrollo, sino también durante su etapa madura bien diferenciada. Esto permite que el fibrocartílago responda a los cambios en el medio externo (como fuerzas mecánicas, modificaciones nutricionales y concentraciones variables de hormonas y factores de crecimiento). La **matriz extracelular del cartílago fibroso** contiene cantidades importantes de **colágeno tipo I** (característico de la matriz del tejido conjuntivo) y de **colágeno tipo II** (característico del cartílago hialino).

Las proporciones relativas de estos colágenos pueden variar. Por ejemplo, los meniscos de la articulación de la rodilla contienen solo una pequeña cantidad de colágeno tipo II, mientras que el disco intervertebral contiene cantidades iguales de fibrillas de colágeno tipo I y II. La proporción entre los colágenos de tipo I y II en el fibrocartílago varía con la edad. En las personas mayores, hay más colágeno tipo II debido a la actividad metabólica de los condrocitos, que producen fibrillas de este colágeno de manera constante y las secretan hacia la matriz circundante. Además, la matriz extracelular del fibrocartílago contiene una mayor cantidad de **versicano** (un monómero de proteoglucano secretado por los fibroblastos) que de agrecano (generado por los condrocitos). El versicano también se puede unir al hialuronato para formar agregados de proteoglucanos muy hidratados (*véase* tabla 6-4, p. 188). La **degeneración del disco intervertebral** se relaciona con la degradación proteolítica de los agregados de proteoglucanos presentes dentro de la matriz extracelular del fibrocartílago.

■ CONDROGÉNESIS Y CRECIMIENTO DEL CARTÍLAGO

La mayoría de los cartílagos se originan a partir del mesénquima durante la condrogénesis.

La ***condrogénesis***, el proceso de desarrollo del cartílago, comienza con la aglomeración de células mesenquimatosas condroprogenitoras para formar una masa densa de células redondas. En la cabeza, la mayor parte del cartílago se origina en cúmulos de ectomesénquima derivado de células de la cresta neural. El sitio de formación del cartílago hialino se reconoce inicialmente por una aglomeración de células mesenquimatosas o ectomesenquimales conocida como ***nódulo condrogénico***. La expresión del factor de **transcripción SOX-9** desencadena la diferenciación de estas células en **condroblastos**, que secretan entonces la matriz cartilaginosa (la expresión de SOX-9 coincide con la secreción de colágeno tipo II). Los condroblastos se van separando de forma progresiva conforme depositan matriz a su alrededor. Una vez que el material de la matriz los ha rodeado por completo, reciben el nombre de ***condrocitos***. El tejido mesenquimatoso que se encuentra justo alrededor del nódulo condrogénico origina el pericondrio.

La condrogénesis está regulada por muchas moléculas, entre las cuales hay ligandos extracelulares, receptores nucleares, factores de transcripción, moléculas adhesivas y proteínas de la matriz. Además, el crecimiento y el desarrollo del esqueleto de cartílago se ven afectados por las fuerzas biomecánicas. Estas fuerzas no solo regulan la forma, la regeneración y el envejecimiento del cartílago, sino que también modifican las interacciones célula-matriz extracelular dentro de este tejido.

El cartílago es capaz de realizar dos tipos de crecimiento: por aposición e intersticial.

Con el inicio de la secreción de la matriz, el crecimiento del cartílago continúa por una combinación de dos procesos:

- **Crecimiento por aposición**, en el cual se forma cartílago nuevo sobre la superficie de un cartílago preexistente.
- **Crecimiento intersticial**, mediante el proceso de formación de cartílago nuevo en el interior de un cartílago preexistente.

Las células cartilaginosas nuevas producidas durante el crecimiento por aposición derivan de la capa interna del pericondrio circundante. Las células se asemejan a los fibroblastos en cuanto a su forma y función, y producen el componente de colágeno del pericondrio (colágeno tipo I). Sin embargo, cuando el crecimiento del cartílago se inicia, las células experimentan un proceso de diferenciación guiado por la expresión del factor de transcripción SOX-9. Las evaginaciones citoplasmáticas desaparecen, el núcleo se redondea y el citoplasma aumenta de tamaño y se torna más prominente. Estos cambios determinan la conversión de la célula en un condroblasto. Los condroblastos sintetizan la matriz cartilaginosa, incluida la secreción de colágeno tipo II. La nueva matriz aumenta la masa de cartílago, mientras que al mismo

TABLA 7-1 Características del tejido cartilaginoso

Características	Cartílago hialino	Cartílago elástico	Fibrocartílago
	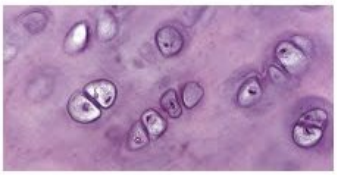	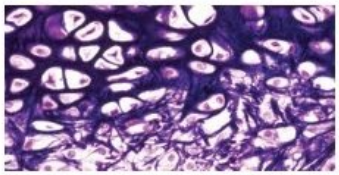	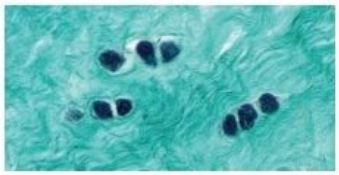
Ubicación	Tejido esquelético fetal, discos epifisarios, superficie articular de las diartrosis, cartílagos costales, cartílagos de las cavidades nasales, laringe (cartílagos tiroides, cricoides y aritenoides), anillos traqueales, placas cartilaginosas bronquiales	Pabellón auricular, conducto auditivo externo, trompa auditiva (de Eustaquio) y algunos cartílagos laríngeos (epiglotis, cartílagos corniculados y cuneiformes)	Discos intervertebrales, sínfisis del pubis, discos articulares (articulaciones esternoclavicular y temporomandibular), meniscos (rodilla), complejo fibrocartilaginoso triangular (articulación de la muñeca) e inserciones tendinosas
Función	• Resistir la compresión • Brindar amortiguación y superficie lisa y de baja fricción para las articulaciones • Proveer sostén estructural en el sistema respiratorio (laringe, tráquea, bronquios) • Constituir el fundamento para el desarrollo del esqueleto fetal, la osificación endocondral y el crecimiento de los huesos largos	Proveer sostén flexible para tejidos blandos	Resistir la deformación por fuerzas extremas
Presencia de pericondrio	Sí (excepto en el cartílago articular y en los discos epifisarios)	Sí	No
Calcificación	Sí (p. ej., durante la osificación endocondral, durante el proceso de envejecimiento)	No	Sí (p. ej., calcificación del callo fibrocartilaginoso durante la reparación ósea)
Principales tipos celulares	Condroblastos y condrocitos	Condroblastos y condrocitos	Condrocitos y fibroblastos
Componentes típicos de la matriz extracelular	Fibrillas de colágeno tipo II y monómeros de agrecano (el proteoglucano más importante)	Fibrillas de colágeno tipo II, fibras elásticas y monómeros de agrecano	Fibras de colágeno tipo I y II Monómeros de proteoglucano: agrecano (secretado por condrocitos) y versicano (secretado por fibroblastos)
Crecimiento	Intersticial y por aposición, muy limitado en adultos		
Reparación	Capacidad muy limitada, en general forma una cicatriz que da lugar al fibrocartílago		

tiempo se producen nuevos fibroblastos con el fin de mantener la población celular del pericondrio.

Las células cartilaginosas nuevas producidas durante el crecimiento intersticial surgen de la división de los condrocitos dentro de sus lagunas (*véase* fig. 7-4). Esto solo es posible porque los condrocitos retienen la capacidad de dividirse y la matriz cartilaginosa circundante es distensible, lo cual permite la actividad secretora adicional. Al principio, las células hijas de los condrocitos en división ocupan la misma laguna. A medida que se secreta una matriz nueva, se forma una división entre ambas células hijas; en este momento, cada célula ocupa su propia laguna. Conforme se secreta una cantidad mayor de matriz, las células se van separando cada vez más. En consecuencia, el crecimiento global del cartílago es el producto de la secreción intersticial del nuevo material de matriz por los condrocitos y de la aposición de matriz secretada por los condroblastos recién diferenciados (cuadro 7-2).

■ REPARACIÓN DEL CARTÍLAGO HIALINO

El cartílago tiene una capacidad limitada para repararse.

El cartílago tiene la capacidad de tolerar la acción de las fuerzas intensas y repetidas. Sin embargo, cuando se lesiona, manifiesta una notable incapacidad para sanar, incluso en las lesiones más leves. Esta falta de respuesta a la lesión se atribuye a la avascularidad del cartílago, la inmovilidad de los condrocitos y la capacidad limitada de los condrocitos maduros para proliferar. Es posible cierto grado

CUADRO 7-2

CORRELACIÓN CLÍNICA: TUMORES MALIGNOS DEL CARTÍLAGO (CONDROSARCOMAS)

Los **condrosarcomas** son tumores malignos por lo general de crecimiento lento que se caracterizan por la secreción de matriz cartilaginosa. Alrededor del 3.6% de los tumores óseos primarios que se diagnostican cada año en los Estados Unidos son condrosarcomas. De los tumores de los huesos que producen matriz, los condrosarcomas son los segundos en frecuencia después de los osteosarcomas (tumores malignos formadores de tejido óseo). Ocurren con más frecuencia en los hombres que en las mujeres y suelen afectar a personas de 45 años de edad o más.

Los condrosarcomas se originan con predominio en el esqueleto axial (y, por lo general, afectan las vértebras, los huesos de la pelvis, las costillas, las escápulas y el esternón) y en las metáfisis proximales de los huesos largos (sobre todo el fémur y el húmero). El síntoma más frecuente que refieren los pacientes es un dolor profundo, a menudo de varios meses de duración y en general de carácter sordo. Dado que el tejido cartilaginoso está comprimido dentro del hueso, en la mayoría de los casos el crecimiento inicial del tumor no se puede palpar. Las radiografías, la tomografía computarizada y la resonancia magnética son indispensables para el diagnóstico inicial y, más tarde, para la valoración de la extensión de los tumores intramedulares profundos.

Los condrosarcomas se clasifican por grados que se correlacionan de forma estrecha con el pronóstico del paciente. Desde el punto de vista microscópico, el grado 1 corresponde al tumor menos agresivo, mientras que el grado 3 corresponde al más agresivo de los tumores. En patología, la mayoría (90%) de los condrosarcomas se clasifican como convencionales (grados 1 y 2); rara vez producen metástasis y se componen de cartílago hialino que infiltra la cavidad medular y rodea los cordones óseos existentes (fig. C7-2-1). En una sola laguna suelen verse condroblastos múltiples que a menudo son binucleados y muestran pleomorfismo e hipercromasia nuclear. La matriz cartilaginosa también puede experimentar mineralización y una ulterior osificación endocondral. La diseminación metastásica a los pulmones y los ganglios linfáticos se relaciona con mayor frecuencia con las lesiones de grado 3.

En años recientes, se ha utilizado la detección inmunohistoquímica de los tipos de colágeno para determinar la etapa de diferenciación tisular, que de hecho se correlaciona con el pronóstico del paciente. La presencia de **colágeno tipo II y X** y del proteoglucano **agrecano** en las biopsias indica tumores maduros asociados con un buen pronóstico. Por otro lado, la presencia de **colágeno tipo I** indica cambios en la matriz extracelular hacia los tipos indiferenciados (fibrosos) del tumor, con un peor pronóstico. Además, en los condrosarcomas se expresa el **factor de transcripción SOX-9**, que es indispensable para la diferenciación de células mesenquimatosas en condroblastos durante el desarrollo fetal normal.

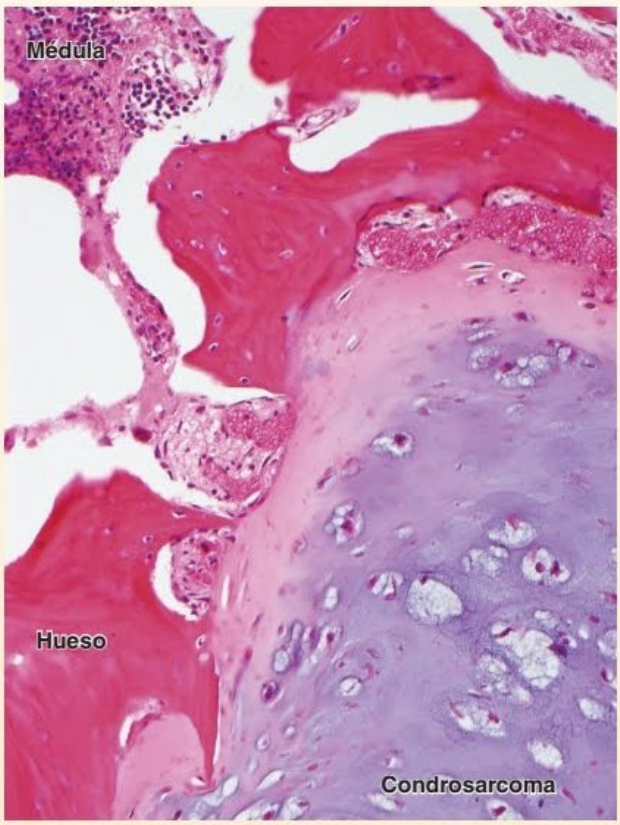

FIGURA C7-2-1. Microfotografía de un condrosarcoma (grado 1) proveniente de la epífisis de un hueso largo, teñido con H&E. En esta microfotografía se muestra una masa tisular de condrosarcoma que infiltra los espacios intertrabeculares de la médula ósea. Obsérvese la presencia de condrocitos neoplásicos en varias etapas de maduración. En el *ángulo superior izquierdo* de la imagen puede verse una pequeña región de la médula ósea activa. 240× (cortesía de la Dra. Fabiola Medeiros).

El tratamiento de los condrosarcomas es principalmente quirúrgico. El tumor se extirpa con amplitud. La quimioterapia y la radioterapia desempeñan papeles limitados en el tratamiento. Los pacientes con tumores de bajo grado de malignidad extirpados de forma adecuada tienen un índice de supervivencia excelente.

de reparación, pero solo si el defecto comprende el pericondrio. En estas lesiones, la reparación es el resultado de la actividad de las **células progenitoras pluripotenciales** ubicadas en el pericondrio. Inclusive en este caso son pocas, o ninguna, las células cartilaginosas que se producen. La reparación comprende sobre todo la producción de tejido conjuntivo denso.

A nivel molecular, la reparación de cartílago es un equilibrio tentativo entre el depósito de **colágeno tipo I**, en la forma de tejido cicatricial, y la restauración por la expresión de los **colágenos específicos del cartílago**. Sin embargo, en los adultos es frecuente que se formen vasos sanguíneos nuevos en el sitio de la herida en proceso de curación, lo cual estimula el desarrollo de tejido óseo en vez de una verdadera reparación del cartílago. La capacidad de autorreparación limitada del cartílago puede ocasionar problemas importantes en la cirugía cardiotorácica, como la cirugía de revascularización coronaria, porque se deben cortar los cartílagos costales para acceder a la cavidad torácica. Una variedad de tratamientos puede mejorar la cicatrización del cartílago

articular, entre los que se incluyen los injertos pericondrales, los trasplantes celulares autólogos, la inserción de matrices artificiales y la administración de factores de crecimiento.

El cartílago hialino calcificado es reemplazado por tejido óseo.

El **cartílago hialino** es propenso a **calcificarse**, un proceso en el que cristales de fosfato de calcio se depositan en la matriz cartilaginosa. La matriz del cartílago hialino generalmente experimenta calcificación en tres situaciones bien definidas:

- La porción del cartílago articular que está en contacto con el tejido óseo en los huesos en crecimiento y en los de adultos, pero no la porción superficial, está calcificada.
- La calcificación siempre ocurre en el cartílago que está por ser reemplazado por tejido óseo (osificación endocondral) durante el período de crecimiento de una persona.
- El cartílago hialino en el adulto se calcifica con el tiempo como parte del proceso de envejecimiento.

En la mayoría de estas situaciones, dando el tiempo suficiente, el cartílago que se calcifica es reemplazado por hueso. Por ejemplo, en las personas mayores, partes de los cartílagos traqueales a menudo son reemplazadas por tejido óseo (fig. 7-14). Por lo general, los condrocitos obtienen todas sus sustancias nutritivas y eliminan sus desechos por difusión de materiales a través de la matriz. Cuando la matriz se calcifica mucho, se impide la difusión y los condrocitos experimentan tumefacción y mueren. La consecuencia final de este fenómeno es la degradación de la matriz calcificada y su reemplazo por tejido óseo.

Algunos investigadores consideran que en el proceso de eliminación de cartílago interviene un tipo celular específico denominado ***condroclasto***. Esta célula se describe parecida a un osteoclasto, tanto en morfología como en función lítica. Los primeros estudios sobre la estructura y función de los condroclastos se realizaron con mandíbulas en desarrollo, en las que la resorción del cartílago de Meckel no viene seguida por el reemplazo óseo (osificación endocondral). También se han observado **condroclastos** en la superficie profunda del cartílago articular reabsorbido en varias enfermedades articulares. Por ejemplo, estas células multinucleadas se han identificado en erosiones del cartílago articular, tanto calcificado como no calcificado, en la **artritis reumatoide**. Algunos estudios inmunocitoquímicos recientes sobre condroclastos obtenidos de muestras patológicas de articulaciones permitieron observar que los condroclastos expresan el **fenotipo de tipo osteoclasto**. Es probable que los **condroclastos sean osteoclastos maduros**, que son capaces de reabsorber cartílago y que se encuentran donde quiera que se esté eliminando cartílago.

FIGURA 7-14. Microfotografía del anillo traqueal de un adulto mayor, teñido con H&E. Las regiones más oscuras y basófilas en el lado *izquierdo* de la microfotografía corresponden a una matriz cartilaginosa (*C*) normal. Las regiones más claras y eosinófilas corresponden al tejido óseo (*TO*) que ha reemplazado a la matriz cartilaginosa original. En el centro de la microfotografía puede verse una gran cavidad medular que se ha formado *dentro* de la estructura cartilaginosa. 75×.

TEJIDO CARTILAGINOSO

FUNDAMENTOS DEL TEJIDO CARTILAGINOSO

- El tejido **cartilaginoso** es una forma sólida, firme y un tanto maleable de tejido conjuntivo compuesta por **condrocitos** y una **matriz extracelular** muy especializada (comprende el 95% del volumen del cartílago).
- Los condrocitos se alojan dentro de **lagunas** rodeadas por la matriz extracelular.
- El cartílago es una **estructura avascular**; por esta razón, la composición de la matriz extracelular es decisiva para la difusión de sustancias entre los condrocitos y los vasos sanguíneos del tejido conjuntivo circundante.
- Hay tres tipos principales de cartílago: **cartílago hialino**, **cartílago elástico** y **cartílago fibroso** o **fibrocartílago**.

CARTÍLAGO HIALINO

- La **matriz extracelular** homogénea y amorfa del cartílago hialino es producida por los condrocitos y tiene un aspecto vítreo.
- La **matriz del cartílago hialino** contiene tres clases de moléculas: **moléculas de colágeno** (sobre todo colágeno tipo II y otros específicos del cartílago, es decir, los tipos VI, IX, X, XI); **agregados** de proteoglucanos, que contienen glucosaminoglucanos (GAG), y **glucoproteínas multiadhesivas.**
- La sustancia fundamental del cartílago hialino contiene tres tipos de GAG: **hialuronato**, **condroitín-sulfato** y **queratán-sulfato.** Los dos últimos se unen a una proteína central para formar un **monómero de proteoglucanos**. El agrecano es el monómero de proteoglucanos más abundante en el cartílago hialino.
- Las moléculas de **hialuronato** interactúan con una gran cantidad de moléculas de agrecano para formar grandes **agregados de proteoglucanos**. Sus cargas negativas se unen y contienen grandes cantidades de moléculas de agua.
- Los **condrocitos** se distribuyen solos o en agregados llamados ***grupos isógenos***.
- La matriz extracelular que rodea los condrocitos individuales (**matriz capsular**) o el grupo isógeno (**matriz territorial**) varía en contenido de colágeno y propiedades tintoriales. La **matriz interterritorial** rodea la matriz territorial y ocupa el espacio que hay entre los grupos isógenos.
- Un tejido conjuntivo adherido con firmeza, el **pericondrio**, rodea el cartílago hialino. Está ausente en las superficies libres, o articulares, del cartílago articular en las diartrosis.
- El cartílago hialino es el tejido clave en el desarrollo del esqueleto fetal (**osificación endocondral**) y en la mayoría de los huesos en crecimiento (**placa epifisaria de crecimiento**).

CARTÍLAGO ELÁSTICO

- El **cartílago elástico** contiene componentes normales de la matriz de cartílago hialino con la adición de una red densa de **fibras elásticas** y **láminas de material elástico que se interconectan**.
- El cartílago elástico se distingue por la presencia de elastina en la matriz cartilaginosa.
- Este cartílago se encuentra en el **pabellón auricular**, el **oído medio** y la **laringe**. El pericondrio siempre lo rodea.
- La matriz cartilaginosa elástica **no se calcifica** durante el proceso de envejecimiento.

FIBROCARTÍLAGO

- El **fibrocartílago** es una combinación de tejido conjuntivo denso modelado y cartílago hialino.
- Este se encuentra, en general, en los discos intervertebrales, en la sínfisis del pubis, en los sitios donde los tendones se insertan en los huesos y en las estructuras dentro de ciertas articulaciones (p. ej., meniscos de la articulación de la rodilla).
- La **matriz extracelular** del fibrocartílago contiene cantidades variables de **fibrillas de colágeno tipo I** y **II**. Además, la sustancia fundamental contiene mayor cantidad de **versicano** que de agrecano.

CONDROGÉNESIS Y CRECIMIENTO DEL CARTÍLAGO

- La mayoría de los cartílagos se originan a partir del mesénquima durante la **condrogénesis**. La expresión del **factor de transcripción SOX-9** desencadena la diferenciación de las células mesenquimatosas en células productoras de cartílagos que se denominan ***condroblastos***.
- El cartílago es capaz de realizar dos tipos de crecimiento: **crecimiento por aposición** (forma nuevo cartílago sobre la superficie de un cartílago preexistente) y **crecimiento intersticial** (forma nuevo cartílago por medio de la división mitótica de condrocitos dentro de un cartílago preexistente).

REPARACIÓN DEL CARTÍLAGO HIALINO

- Debido a su índole avascular, el cartílago posee una **capacidad de autorreparación limitada**. La reparación consiste sobre todo en la producción de tejido conjuntivo denso.
- En el proceso de envejecimiento, el cartílago hialino es propenso a la **calcificación** y es reemplazado por tejido óseo.

LÁMINA 7 ■ CARTÍLAGO HIALINO

El **cartílago hialin**o es una forma avascular de tejido conjuntivo compuesto por células denominadas ***condrocitos*** y una matriz extracelular de aspecto homogéneo muy especializada. La matriz hialina contiene moléculas de **colágeno tipo II**, **agregados de proteoglucanos** y **glucoproteínas multiadhesivas**. Además de colágeno tipo II, que constituye la mayor parte de las fibrillas, la matriz hialina contiene suficiente cantidad de colágeno de los tipos VI, IX, X y XI que se denominan ***colágenos específicos del cartílago***. Todas las moléculas de colágeno interactúan entre sí en una disposición de tipo tridimensional. La matriz está muy hidratada; más del 60% de su peso neto consiste en agua, que en su mayoría se une a los agregados de proteoglucanos (monómeros de agrecano unidos a una molécula de hialuronato larga).

En el adulto, el cartílago hialino sirve como armazón estructural para la laringe, la tráquea y los bronquios; también se localiza en los extremos articulares de las costillas y en las superficies de las articulaciones sinoviales. Además, el cartílago hialino constituye la mayor parte del esqueleto fetal y desempeña un papel importante en el crecimiento de la mayoría de los huesos. En casi todos las áreas del organismo, excepto en las superficies del cartílago articular, el cartílago hialino está rodeado por un tejido conjuntivo denso irregular que se denomina ***pericondrio***.

En el cartílago hialino se lleva a cabo tanto un **crecimiento por aposición**, que es la adición de cartílago nuevo a su superficie por los condroblastos, como un **crecimiento intersticial**, que consiste en la división y diferenciación de condrocitos dentro de su matriz extracelular. Las células recién divididas producen una nueva matriz cartilaginosa y aumentan así el volumen del cartílago desde el interior. Por esta razón, el crecimiento total del cartílago es el producto de la secreción intersticial de nueva matriz por los condrocitos y de la secreción por aposición de matriz por los condroblastos recién diferenciados.

Cartílago hialino, tráquea, humano, H&E, 450×.

Esta microfotografía permite observar el cartílago hialino de la tráquea en una muestra preparada con técnica de rutina. El cartílago aparece como una extensión de material de matriz avascular en la que hay una población de células llamadas ***condrocitos*** (*Co*). Los condrocitos producen la matriz; el espacio que ocupa cada uno de ellos se denomina ***laguna*** (*L*). Alrededor del cartílago y en asociación estrecha con él hay una cubierta de tejido conjuntivo, el **pericondrio** (*P*). El pericondrio funciona como una fuente de condrocitos nuevos durante el crecimiento por **aposición del cartílago**. Con frecuencia, el pericondrio presenta dos capas bien definidas: una capa exterior más fibrosa y una capa interna más celular. La capa interna más celular, que contiene condroblastos y células condroprogenitoras, permite el crecimiento externo.

La **matriz cartilaginosa** contiene fibrillas de colágeno enmascaradas por la sustancia fundamental en la cual están incluidas; por lo tanto, las fibrillas no son visibles. Entre otros componentes, la matriz también contiene glucosaminoglucanos sulfatados que exhiben basofilia con la hematoxilina y con los colorantes básicos. Además, el material de matriz que rodea inmediatamente una laguna presenta la tendencia a teñirse con mayor intensidad con los colorantes básicos. Esta región se conoce como ***cápsula*** (*Cap*). No es raro que la matriz se tiña con mayor intensidad en regiones focalizadas (*asteriscos*) cuyo aspecto es muy parecido al de la matriz capsular. Esto se debe a que la cápsula ha quedado incluida en el espesor del corte, pero no así la laguna que rodea.

Con frecuencia, dos o más condrocitos se localizan muy cerca uno de otro, separados solo por un delgado tabique de matriz. Estos cúmulos celulares se denominan *grupos isógenos* y sus integrantes se originan de una única célula precursora. La proliferación de condrocitos nuevos por este medio, con la consecuente adición de matriz, produce el **crecimiento intersticial** del cartílago.

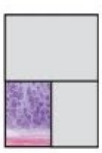

Cartílago hialino, tráquea, humano, H&E, 160×.

El cartílago hialino de esta microfotografía proviene de una muestra obtenida poco después del deceso y que se conservó a baja temperatura durante la fijación. Este procedimiento reduce la pérdida de los grupos sulfato con carga negativa; por ello, la matriz se tiñó más intensamente con la hematoxilina. Nótense también las cápsulas (*flechas*) bien definidas y de tinción intensa que rodean los condrocitos. La cápsula es el sitio donde los glucosaminoglucanos sulfatados se concentran más. En contraste con la basofilia de la matriz cartilaginosa, el **pericondrio** (*P*) tuvo mayor afinidad a la eosina. La región pálida que se aprecia entre el pericondrio y la matriz basófila muy teñida es la matriz que todavía no ha madurado. Esta posee una cantidad menor de grupos sulfato.

Cartílago hialino, tráquea, humano, H&E, 850×.

En esta microfotografía puede verse con mayor aumento la región contenida en el *rectángulo* de la foto, *a la izquierda*. Los condrocitos (*Co*) de la *parte superior* de la imagen pertenecen a un grupo isógeno y están produciendo material de matriz para el crecimiento intersticial. Todavía no se observa una cápsula prominente. En la región basófila pálida hay condrocitos inmaduros (*flechas*) dentro del pericondrio. Adyacente a la matriz cartilaginosa, dentro del **pericondrio** (*P*), hay varios condrocitos con citoplasma apenas discernible y núcleos alargados (*CoP*). Estas células son condroprogenitoras que están comenzando, o lo harán en breve, a producir material de matriz. En cambio, los núcleos cercanos al borde inferior de la microfotografía pertenecen a los fibroblastos (*Fib*) que se ubican en la capa externa del pericondrio. Nótese lo delgado de sus núcleos en comparación con los núcleos de las células condroprogenitoras en la capa interna del pericondrio.

Cap, cápsula
Co, condrocitos
CoP, condroprogenitoras
Fib, fibroblastos
L, laguna
P, pericondrio
asterisco, cápsulas lacunares, pero sin las lagunas ni sus condrocitos porque no se han incluido en el espesor del corte
flechas, condrocitos inmaduros

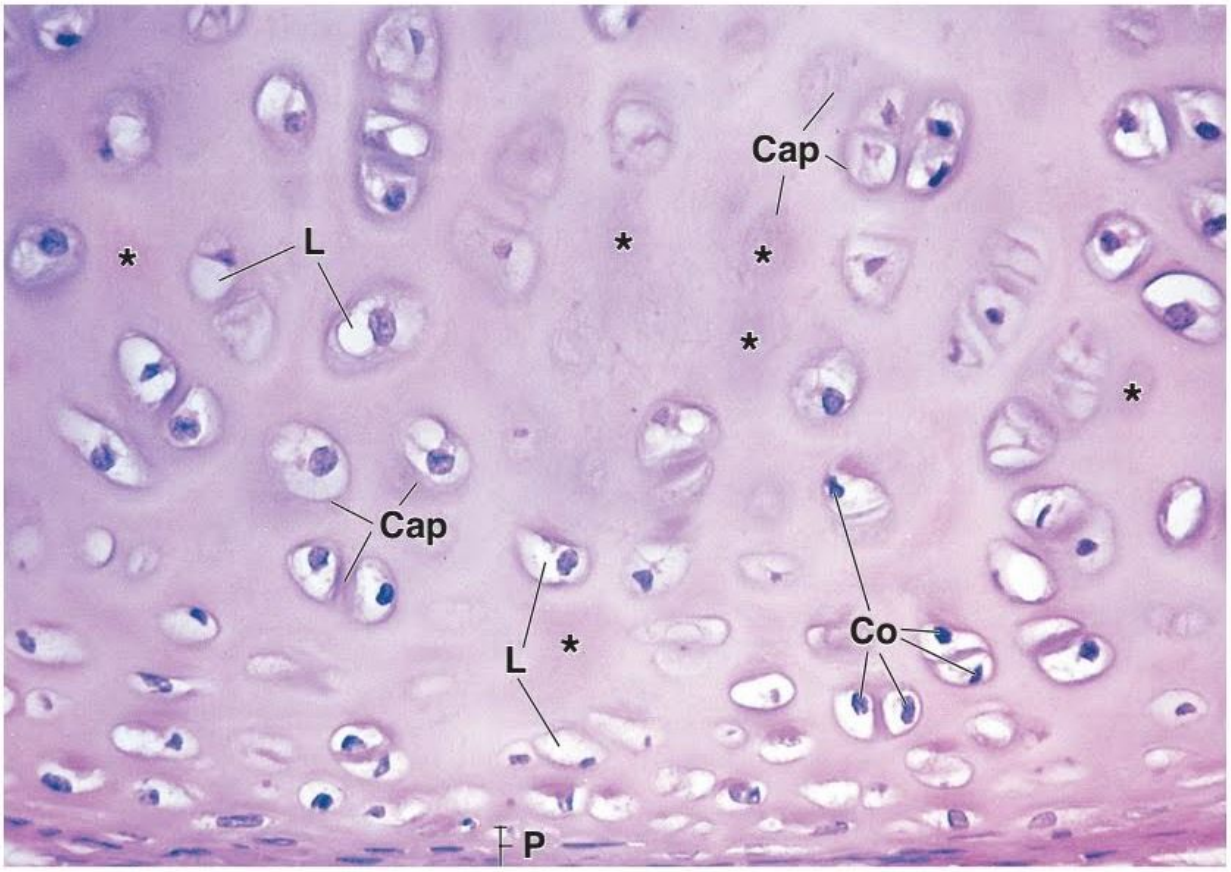
Cap
L
*
*
*
*
*
Cap
L
*
Co
P

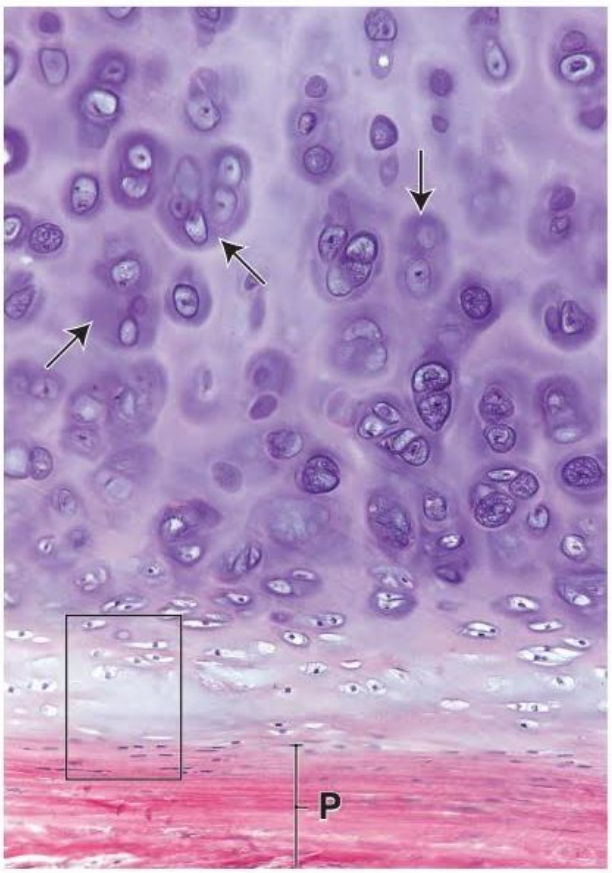
P

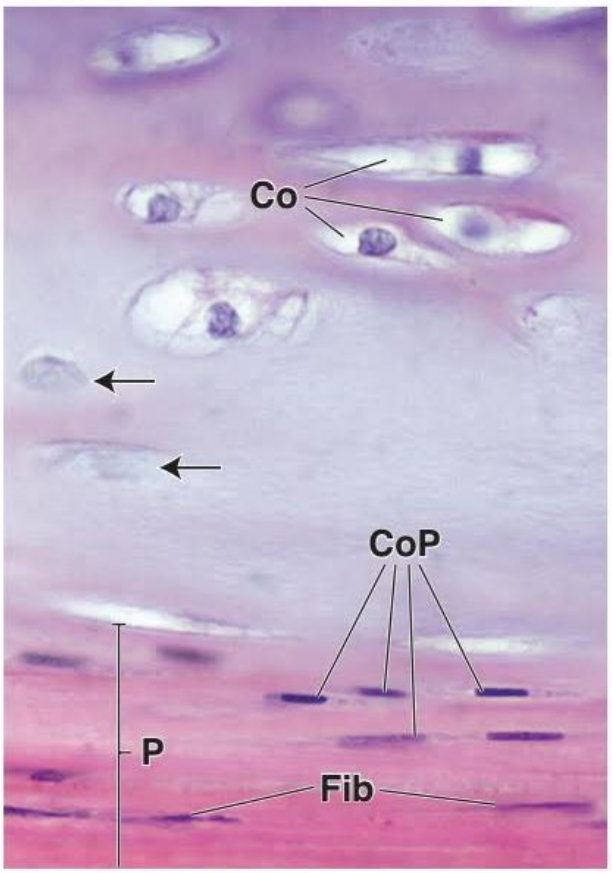
Co
CoP
P
Fib

LÁMINA 8 ■ CARTÍLAGO Y ESQUELETO EN DESARROLLO

El cartílago hialino está presente como un precursor de los huesos en desarrollo en el feto por el proceso de osificación endocondral. Este cartílago es reemplazado por tejido óseo, excepto en los sitios donde un hueso se pone en contacto con otro, como ocurre en las articulaciones móviles. En estos sitios, el cartílago persiste y cubre el extremo de cada hueso como cartílago articular, para proveer una superficie lisa y bien lubricada que permite al extremo de un hueso deslizarse sobre otro en la articulación. Además, al ser capaz de tener un crecimiento intersticial, el cartílago persiste en los huesos que soportan peso y en otros huesos largos, como un disco o una placa epifisaria mientras continúe el crecimiento longitudinal. El papel del cartílago hialino en el crecimiento óseo se considera aquí de forma concisa y con mayor detalle en las láminas 13 y 14.

Esqueleto en desarrollo, pie fetal, rata, H&E, 85×.

Este corte muestra los **cartílagos** que en última instancia se convertirán en los huesos del pie. En varios sitios, se pueden observar ligamentos (*L*) en desarrollo que se unen a los cartílagos. Los núcleos de los fibroblastos dentro de los ligamentos son apenas perceptibles. Están alineados en hileras y separados de las otras hileras de fibroblastos por material de colágeno. El matiz y la intensidad del color de la matriz cartilaginosa, salvo en la periferia, se deben a la captación combinada de H&E. El colágeno de la matriz se tiñe con eosina; sin embargo, la presencia de glucosaminoglucanos sulfatados favorece la tinción con hematoxilina. La matriz cartilaginosa que será reemplazada por matriz ósea, tal como se muestra aquí, se impregna con sales de calcio, y el calcio también se tiñe con hematoxilina. La cantidad de lagunas con mayor tamaño (que se observan como espacios claros dentro de la matriz en donde han desaparecido los condrocitos) se debe a la hipertrofia de los condrocitos, un fenómeno que se relaciona con la calcificación de la matriz. Por lo tanto, donde hay lagunas grandes, es decir, en la región central del cartílago, la matriz se tiñe con mucha intensidad.

Esta imagen también muestra que el cartílago está rodeado por pericondrio, excepto donde delimita una **cavidad articular** (*CA*). Aquí, el cartílago desnudo forma una superficie articular. Obsérvese que la cavidad articular es un espacio situado entre los cartílagos cuyos límites se completan con **tejido conjuntivo** (*TC*). El tejido conjuntivo de la superficie de la cavidad es especial. En el adulto formará la membrana sinovial, que contribuirá a la producción de líquido lubricante (líquido sinovial) que está presente en la cavidad articular. Por lo tanto, todas las superficies que delimitarán la cavidad articular del adulto derivan originalmente del mesénquima. El líquido sinovial es una sustancia viscosa que contiene, entre otras cosas, hialuronato y glucosaminoglucanos; se puede considerar un exudado de líquido intersticial. El líquido sinovial podría considerarse como una extensión de la matriz extracelular, ya que la cavidad articular no está revestida por un epitelio.

Esqueleto en desarrollo, dedo fetal, humano, tionina-ácido pícrico, 30×.

Esta microfotografía muestra un hueso largo de un dedo en desarrollo y su articulación con los huesos distal y proximal. Antes de la etapa que se muestra aquí, cada hueso consistía por completo en una estructura cartilaginosa hialina similar a los cartílagos que aparecen en la imagen anterior, pero con la forma de los huesos largos en los que se habrían de convertir. Aquí, solo los extremos o epífisis del hueso permanecen como cartílago, el **cartílago epifisario** (*C*). El cuerpo o diáfisis se ha convertido en un cilindro de tejido óseo (*TO*) que rodea la cavidad medular (*CM*). La región oscura en los extremos de la cavidad medular es cartílago calcificado (*puntas de flecha*) que está siendo reemplazado por tejido óseo. El hueso en los extremos de la cavidad medular constituye la **metáfisis**. Con este método de tinción, el cartílago calcificado aparece de color *pardo oscuro.* El hueso metafisario recién formado, que está mezclado con el cartílago calcificado en degeneración y que es difícil de discernir con este aumento, tiene el mismo color pardo amarillento que el hueso diafisario. Debido a la proliferación continua del cartílago, el hueso crece en longitud. Más tarde, el cartílago se calcifica; entonces, se produce tejido óseo que ocupa el sitio del cartílago resorbido. Con el cese de la proliferación del cartílago y su reemplazo por tejido óseo, el crecimiento del hueso se detiene y solo queda el cartílago de la superficie articular. Los detalles de este proceso se explican en el comentario sobre osificación endocondral (láms. 13 y 14).

C, cartílago
CA, cavidad articular
CM, cavidad medular
L, ligamento
TC, tejido conjuntivo
TO, tejido óseo
punta de flecha, cartílago calcificado

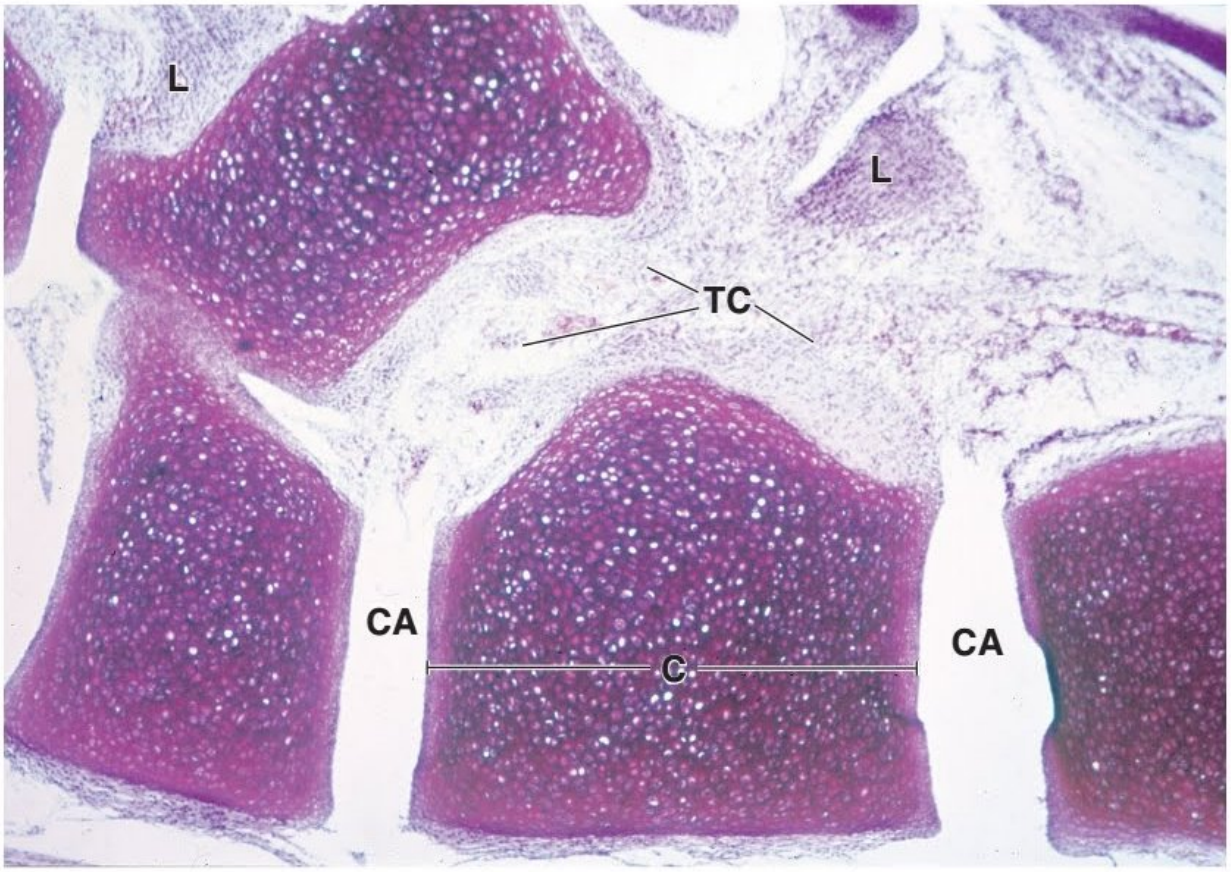
L
L
TC
CA
C
CA

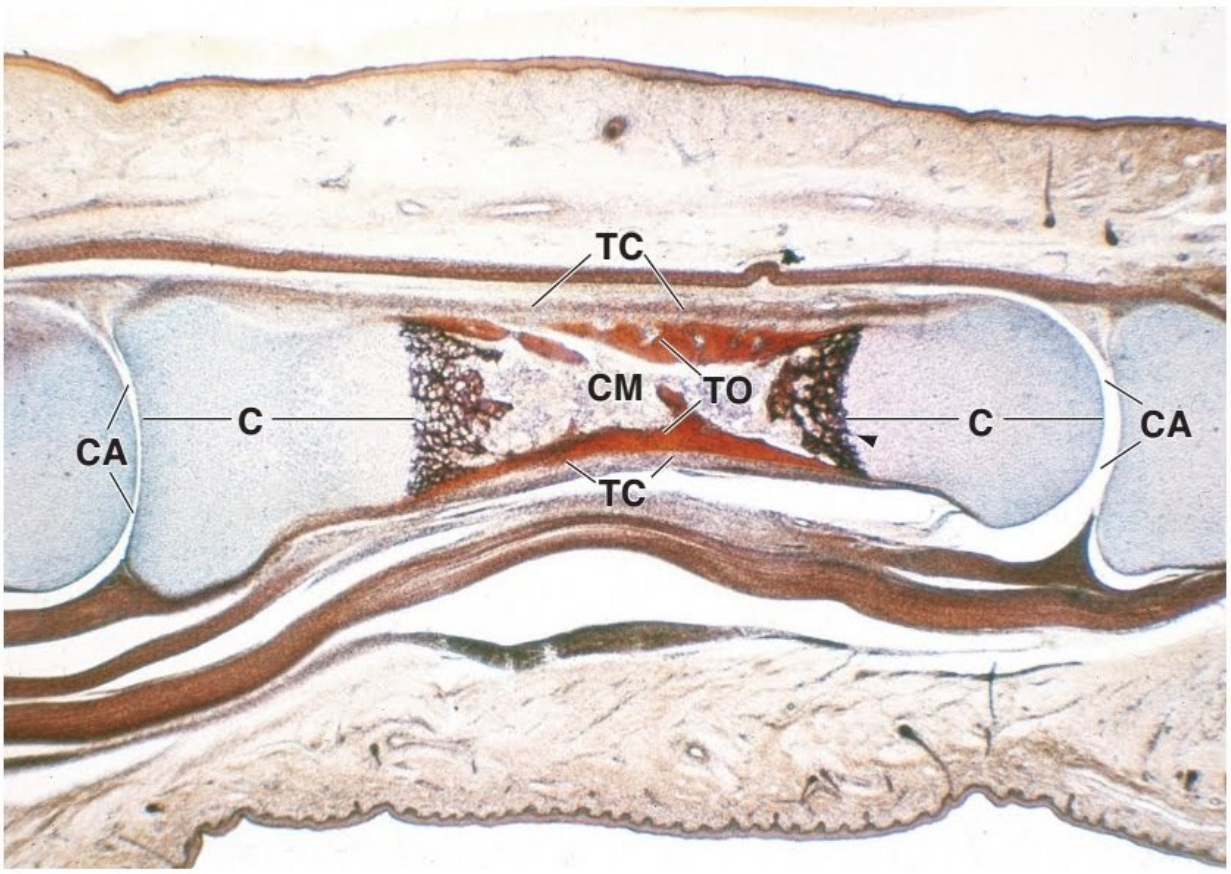
TC
CM
TO
C
C
CA
CA
TC

LÁMINA 9 ■ CARTÍLAGO ELÁSTICO

El **cartílago elástico** tiene una matriz que contiene fibras y láminas elásticas además de colágeno tipo II y otros componentes que se encuentran en la matriz extracelular del cartílago hialino. Se localiza en el pabellón auricular, la trompa auditiva, la epiglotis y otras partes de la laringe (cartílagos cuneiformes, procesos vocales de los cartílagos aritenoideos). El material elástico brinda propiedades de elasticidad, a diferencia de la resistencia, que no se comparten con el cartílago hialino. El cartílago elástico está rodeado por pericondrio y también aumenta de tamaño por el crecimiento tanto intersticial como por aposición. Sin embargo, a diferencia del cartílago hialino, el cartílago elástico generalmente no experimenta el proceso de calcificación.

Cartílago elástico, epiglotis, humano, H&E y orceína, 80×.

En este corte de la epiglotis se observa la estructura central del **cartílago elástico** (*CE*) teñido de color púrpura. Los componentes esenciales del cartílago, es decir, la matriz que contiene fibras elásticas que se tiñe de color *púrpura* y las lagunas claras sin teñir rodeadas por matriz, son fácilmente visibles en esta microfotografía de poco aumento. El perímetro del cartílago está cubierto por **pericondrio** (*PC*); su carácter fibroso es apenas visible en esta imagen. La epiglotis contiene muchas pequeñas perforaciones (foramen epiglótico); nótese la presencia de tejido adiposo (*TA*) dentro de estos orificios. El tejido adiposo de esta microfotografía es visible dentro de los límites del cartílago elástico.

Tanto por encima como por debajo del cartílago elástico hay tejido conjuntivo y cada una de las superficies de la epiglotis está formada por epitelio plano estratificado sin estrato córneo (*SE*). En el tejido conjuntivo de la parte inferior de la imagen se observan glándulas mucosas (*GM*).

Cartílago elástico, epiglotis, humano, H&E y orceína, 250×; recuadro 400×.

En esta microfotografía se muestra una región del **cartílago elástico** con mayor aumento. Las fibras elásticas aparecen como *líneas púrpuras* alargadas dentro de la matriz. Son más evidentes en los bordes del cartílago, pero se pierden en ciertas partes más profundas de la matriz, donde se confunden con el material elástico que adquiere un aspecto de panal alrededor de las lagunas. Las **fibras elásticas** (*E*) también se hallan entre los adipocitos del tejido adiposo (*TA*).

Algunas lagunas en el cartílago están dispuestas en pares separadas por una delgada placa de matriz. La placa de matriz parece como una barra entre las lagunas contiguas. Esto es un reflejo del crecimiento intersticial del cartílago, porque las células cartilaginosas contiguas derivan de la misma célula progenitora. Estas se van separando por la secreción de una placa de matriz cartilaginosa entre ellas para formar dos lagunas. La mayoría de los **condrocitos** (*Co*) que aparecen en esta imagen ocupan solo parte de la laguna. Esto se debe, en parte, a la retracción, pero también al hecho de que los condrocitos más antiguos contienen inclusiones lipídicas grandes que se pierden durante la preparación del tejido. La retracción de los condrocitos dentro de las lagunas o su desaparición del corte durante la preparación hace que las lagunas se destaquen como regiones claras sin teñir contra una matriz teñida con intensidad.

El *recuadro* muestra el cartílago elástico con un aumento aún mayor. Aquí, las fibras elásticas (*E*) otra vez son visibles como siluetas alargadas, sobre todo en los bordes del cartílago. La mayoría de los condrocitos en esta parte de la muestra han experimentado poca retracción. Muchas de las células exhiben núcleos redondos típicos y el citoplasma se puede apreciar bien. Se debe notar de nuevo que algunas lagunas contienen dos condrocitos, lo cual indica un crecimiento intersticial.

CE, cartílago elástico
Co, condrocitos
E, fibra elástica
EPE, epitelio plano estratificado sin estrato córneo
GM, glándula mucosa
PC, pericondrio
TA, tejido adiposo

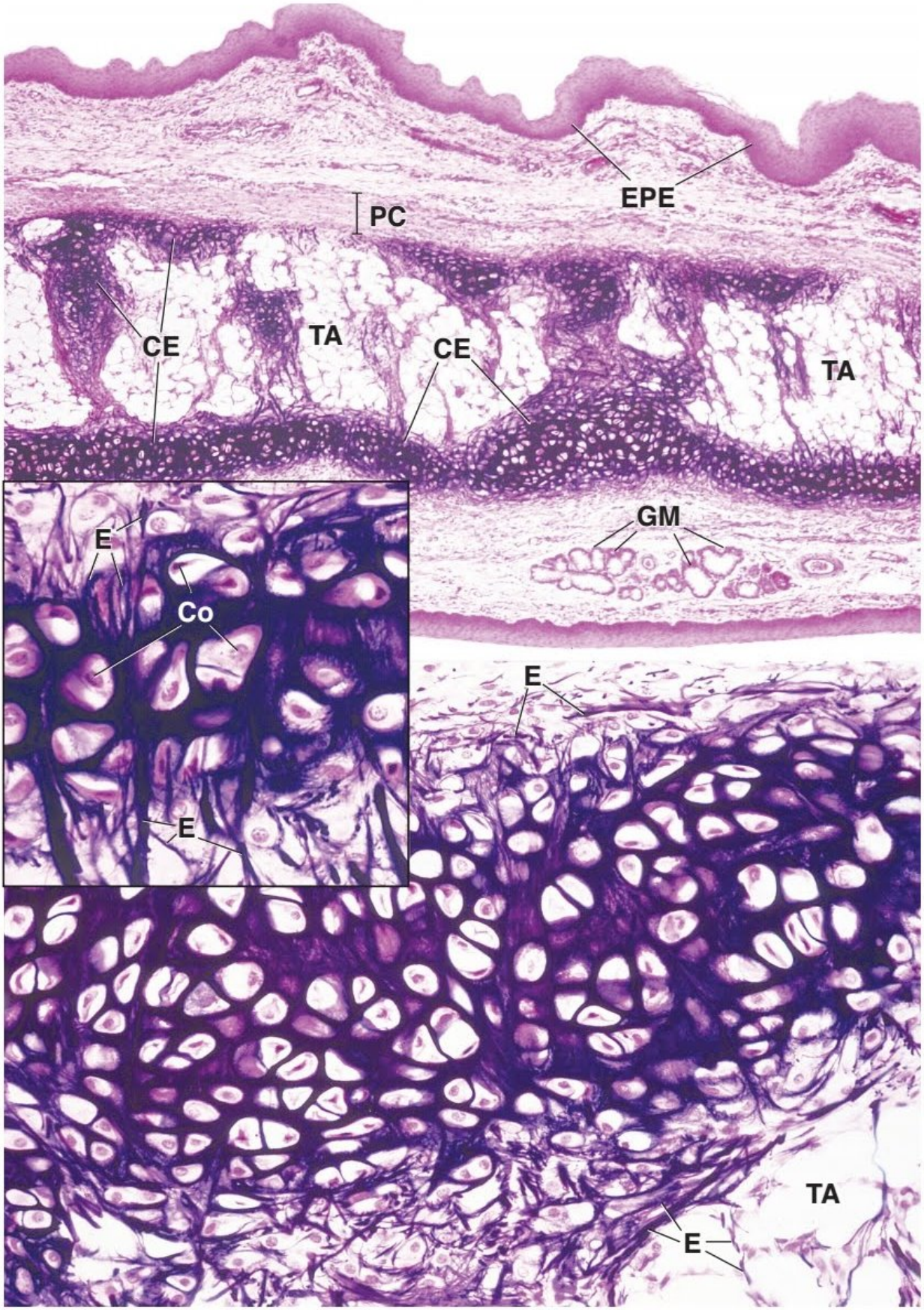
EPE
PC
CE
TA
CE
TA
GM
E
Co
E
E
E
TA
E

LÁMINA 10 ■ FIBROCARTÍLAGO

El **fibrocartílago** es una combinación de tejido conjuntivo denso irregular y tejido cartilaginoso. Tiene una matriz con haces gruesos de colágeno tipo I además de colágeno tipo II. La cantidad de cartílago varía, pero en la mayoría de los sitios, las células cartilaginosas y su matriz ocupan una porción menor de la masa tisular. El fibrocartílago se encuentra en los discos intervertebrales, la sínfisis del pubis, la articulación de la rodilla, la articulación temporomandibular, la articulación esternoclavicular y la articulación glenohumeral. También puede estar presente a lo largo de las correderas o inserciones de tendones y ligamentos. Su presencia se asocia con los sitios donde se requiere cierto grado de elasticidad en el tejido conjuntivo denso para ayudar a absorber el impacto físico repentino, es decir, donde se necesita resistir la acción de fuerzas compresivas y distensoras sobre el tejido. Desde el punto de vista histológico, el fibrocartílago aparece como pequeños campos de cartílago que se mezclan de manera casi imperceptible con regiones de tejido conjuntivo fibroso denso. Suele identificarse por la presencia de aglomeraciones de condrocitos redondeados (grupos isógenos) entre haces de fibras colágenas y por la coloración basófila del material de matriz capsular y matriz territorial secretada por estas células. No tiene pericondrio.

Fibrocartílago, disco intervertebral, humano, tricrómica de Mallory, 160×.

Esta es una vista con poco aumento del fibrocartílago. El método de Mallory tiñe el colágeno de azul claro. El tejido tiene un aspecto fibroso y, con este aumento, los núcleos de los **fibroblastos** (*F*) aparecen como pequeños corpúsculos alargados o fusiformes. Hay pocos fibroblastos presentes, como es característico del tejido conjuntivo denso. Los **condrocitos** (*Co*) son más abundantes y se agrupan muy juntos, es decir, forman **grupos isógenos**. Algunos de los condrocitos se presentan en grupos celulares alargados, mientras que otros aparecen en filas de una sola célula de espesor. El material de matriz que rodea inmediatamente a los condrocitos tiene una apariencia homogénea y, de este modo, se distingue del tejido conjuntivo fibroso.

Fibrocartílago, disco intervertebral, humano, tricrómica de Mallory, 700×.

Esta microfotografía muestra con mayor aumento la región contenida en el *rectángulo* de la imagen anterior. Los condrocitos están dentro de lagunas (*flechas*) y su citoplasma se tiñe con intensidad. El material de **matriz cartilaginosa** que los rodea es escaso y se confunde con el tejido conjuntivo denso. El material de la matriz cartilaginosa se puede evidenciar mejor al observar el grupo más grande de condrocitos a la *izquierda* de esta foto, y después se compara esta misma región en la microfotografía de arriba. Nótese la región clara homogénea alrededor del grupo celular en la foto de aumento menor. Esta es la región de la matriz cartilaginosa. En el aumento mayor de esta imagen, es posible observar que algunas de las fibras de colágeno están incorporadas en la matriz, donde aparecen como haces ondulados.

Co, condrocitos | **F,** fibroblasto | **flechas,** lagunas

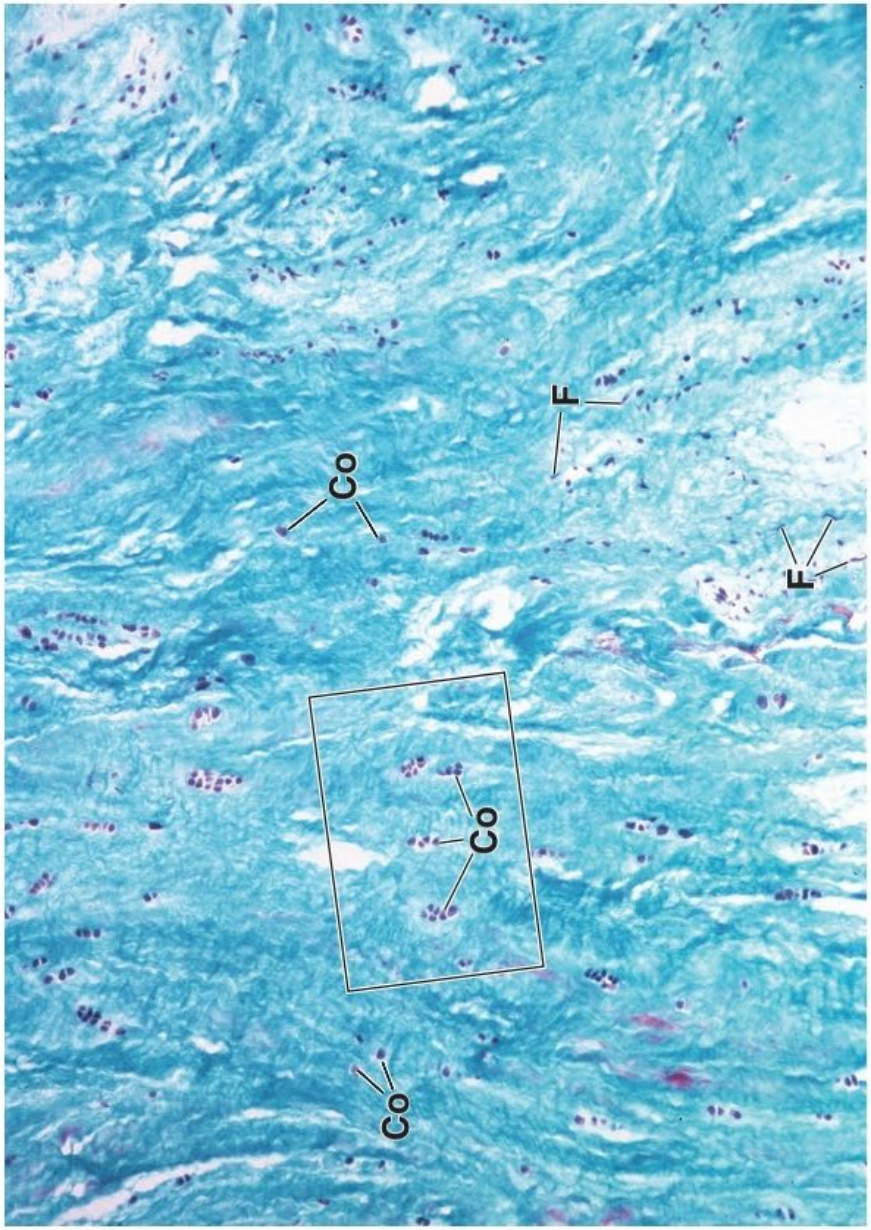
F
Co
F
Co
Co

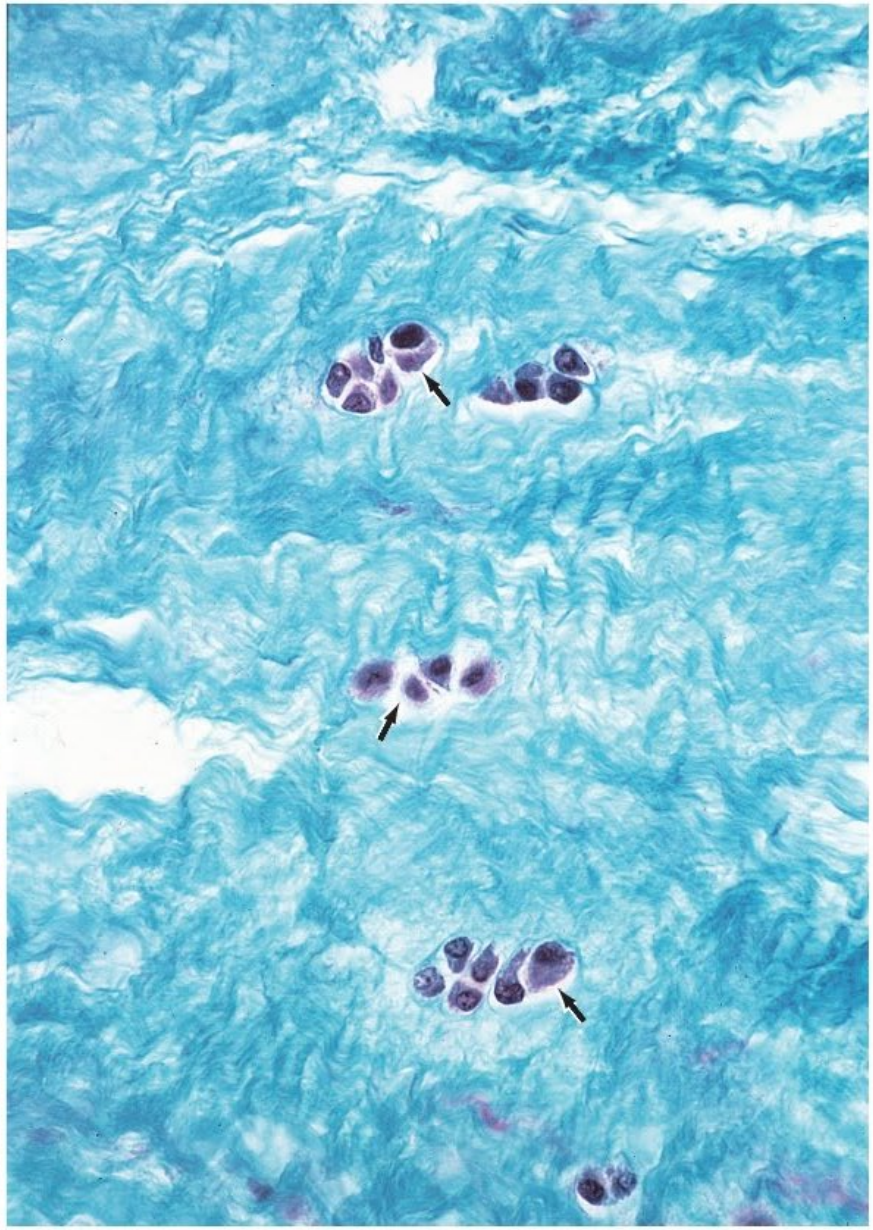

8 TEJIDO ÓSEO

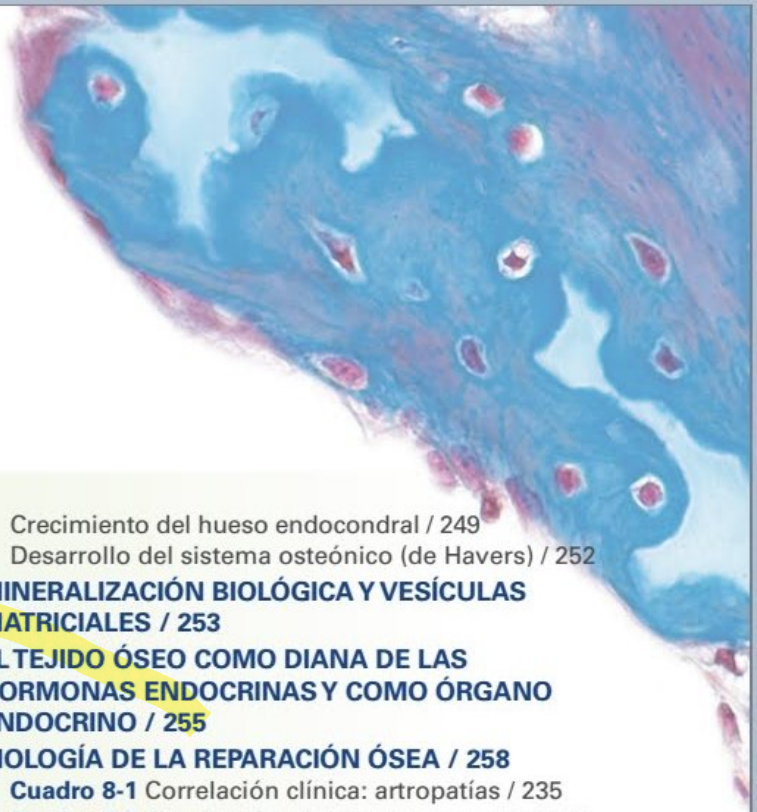

FUNDAMENTOS DEL TEJIDO ÓSEO / 232
ESTRUCTURA GENERAL DE LOS HUESOS / 233
El hueso como órgano / 233
Superficie externa de los huesos / 234
Cavidades óseas / 235
TIPOS DE TEJIDO ÓSEO / 235
Hueso maduro / 235
Hueso inmaduro / 236
CÉLULAS DEL TEJIDO ÓSEO / 237
Células osteoprogenitoras / 237
Osteoblastos / 239
Osteocitos / 241
Células de revestimiento óseo / 242
Osteoclastos / 243
FORMACIÓN DEL HUESO / 246
Osificación intramembranosa / 246
Osificación endocondral / 248
Crecimiento del hueso endocondral / 249
Desarrollo del sistema osteónico (de Havers) / 252
MINERALIZACIÓN BIOLÓGICA Y VESÍCULAS MATRICIALES / 253
EL TEJIDO ÓSEO COMO DIANA DE LAS HORMONAS ENDOCRINAS Y COMO ÓRGANO ENDOCRINO / 255
BIOLOGÍA DE LA REPARACIÓN ÓSEA / 258
Cuadro 8-1 Correlación clínica: artropatías / 235
Cuadro 8-2 Correlación clínica: osteoporosis / 256
Cuadro 8-3 Correlación clínica: factores nutricionales en la osificación / 258
Cuadro 8-4 Consideraciones funcionales: regulación hormonal del crecimiento óseo / 259
HISTOLOGÍA 101 / 262

■ FUNDAMENTOS DEL TEJIDO ÓSEO

El tejido óseo es un tejido conjuntivo que se caracteriza por una matriz extracelular mineralizada.

El **tejido óseo** es una forma especializada de tejido conjuntivo que, al igual que otros de estos tejidos, se compone de células y matriz extracelular. La característica que distingue al tejido óseo de otros tejidos conjuntivos es la mineralización de su matriz, que produce un tejido muy duro capaz de proporcionar *sostén* y *protección*. El mineral es el fosfato de calcio en la forma de **cristales de hidroxiapatita** [$Ca_{10}(PO_4)_6(OH)_2$].

En virtud de su contenido mineral, el tejido óseo también **sirve como sitio de almacenamiento de calcio y fosfato**. Tanto el calcio como el fosfato se pueden movilizar de la matriz ósea y ser captados por la sangre según la necesidad para mantener las concentraciones apropiadas en todo el organismo. Por lo tanto, además de sostén y protección, el tejido óseo desempeña un papel secundario importante en la regulación homeostática de las concentraciones de calcio en la sangre.

La matriz ósea contiene principalmente colágeno tipo I junto con otras proteínas (no colágenas) de la matriz.

El principal componente estructural de la **matriz ósea** es el **colágeno tipo I** y, en menor medida, el tipo V. En la matriz también se han encontrado cantidades en trazas de otros tipos de colágeno, como los de tipo III, XI y XIII. Todas las moléculas de colágeno constituyen alrededor del 90% del peso total de las proteínas de la matriz ósea.

La matriz también contiene otras proteínas (no colágenas) que componen la **sustancia fundamental** del tejido óseo. Aún y cuando estas proteínas no colagenosas constituyen solo el 10% del peso total de las proteínas de la matriz ósea, son esenciales para el desarrollo, el crecimiento, el remodelado y la reparación ósea. Tanto el colágeno como los componentes de la sustancia fundamental se mineralizan para formar el tejido óseo. Los cuatro grupos principales de proteínas no colágenas que se encuentran en la matriz ósea son los siguientes:

- **Macromoléculas de proteoglucanos**, las cuales contienen una proteína central con cantidades diversas de cadenas laterales de **glucosaminoglucanos** (hialuronato, condroitín-sulfato y queratán-sulfato) unidos de forma covalente. Algunos proteoglucanos, como el queratán-sulfato, contienen **osteoadherina**, una proteína específica del hueso que se une con firmeza a los cristales de hidroxiapatita. Estos contribuyen a que el hueso ofrezca resistencia a la compresión. También son responsables de la fijación de los factores de crecimiento y pueden inhibir la mineralización. Los proteoglucanos se describen con detalle en el capítulo 6 (*véase* tabla 6-3, p. 185).
- **Glucoproteínas multiadhesivas**, que intervienen en la adhesión de las células óseas y las fibras de colágeno a la sustancia

fundamental mineralizada. Algunas de las **glucoproteínas** más importantes son la **osteonectina**, que sirve como adhesivo entre el colágeno y los cristales de hidroxiapatita; la **podoplanina** (**E11**), que es producida exclusivamente por los osteocitos en respuesta al estrés mecánico; la **proteína de la matriz dentinaria** (**DMP**, ***dentin matrix protein***), que es crítica para la mineralización de la matriz ósea; y las **sialoproteínas**, como la **osteopontina** (**BSP-1**, ***bone sialoprotein 1***), que media la adhesión celular a la matriz ósea, y la **BSP-2**, que regula la adhesión de las células e inicia la formación de fosfato de calcio durante el proceso de mineralización.

- **Proteínas dependientes de vitamina K osteoespecíficas**, incluida la **osteocalcina**, que captura el calcio de la circulación y atrae y estimula los osteoclastos en el remodelado óseo; la **proteína S**, que contribuye a eliminar las células que experimentan apoptosis; y la **proteína Gla de la matriz** (**MGP**, ***matrix Gla-protein***), que participa en el desarrollo de las calcificaciones vasculares.
- **Factores de crecimiento** y **citocinas**, que son pequeñas proteínas reguladoras, como el factor de crecimiento similar a insulina (IGF, *insulin-like growth factor*), el factor de necrosis tumoral α (TNF-α, *tumor necrosis factor* α), el factor de crecimiento transformante β (TGF-β, *transforming growth factor β*), los factores de crecimiento derivados de plaquetas (PDGF, *platelet-derived growth factors*), las **proteínas morfogénicas óseas** (**BMP**, ***bone morphogenic proteins***), la **esclerostina** (antagonista de BMP) y las **interleucinas** (**IL-1**, **IL-6**). Los miembros característicos de este grupo son las BMP, ya que inducen la diferenciación de células mesenquimatosas en osteoblastos, las células formadoras del hueso. La BMP-7 humana **recombinante**, también conocida como ***proteína osteogénica 1*** (**OP-1**), hoy en día se utiliza clínicamente para inducir el crecimiento óseo después de la cirugía por defectos óseos mayores, fusiones de la columna o en el implante de materiales de injerto.

La matriz ósea contiene lagunas conectadas por una red de canalículos.

En la matriz ósea hay espacios denominados ***lagunas***, cada una de las cuales contiene una célula ósea u osteocito. El osteocito extiende una gran cantidad de evaginaciones hacia pequeños túneles llamados ***canalículos***. Los canalículos atraviesan la matriz mineralizada, conectando lagunas contiguas y permitiendo el contacto entre las evaginaciones de los osteocitos adyacentes (lám. 11, p. 264). De esta manera, se forma una red continua de canalículos y lagunas con sus células y evaginaciones en toda la masa de tejido mineralizado. La microscopía electrónica muestra que las evaginaciones de los osteocitos se comunican a través de uniones de hendidura. El tejido óseo depende de los osteocitos para conservar su viabilidad.

Además de los osteocitos, hay otros cuatro tipos celulares:

- **Células osteoprogenitoras** que derivan de las células madre mesenquimatosas y dan origen a los osteoblastos.
- **Osteoblastos** que secretan la matriz extracelular del hueso; una vez que la célula queda rodeada por la matriz secretada, se denomina ***osteocito***.
- **Células de revestimiento óseo** que permanecen en la superficie ósea cuando no hay crecimiento activo. Se derivan de los osteoblastos que quedan después del cese del depósito óseo.
- **Osteoclastos**, células de resorción ósea presentes en las superficies donde el hueso ha sido eliminado, remodelado (reorganizado) o dañado.

Las células osteoprogenitoras y los osteoblastos son precursores del desarrollo de los osteocitos. Los osteoclastos son células fagocíticas producto de la fusión de células progenitoras hematopoyéticas en la médula ósea, que dan origen a los linajes granulocítico neutrófilo y monocítico. Cada una de ellas se describe con detalle más adelante.

■ ESTRUCTURA GENERAL DE LOS HUESOS

El hueso como órgano

Los huesos son los órganos del sistema esquelético; el tejido óseo es el componente estructural de los huesos.

En general, el **hueso** está compuesto por tejido óseo y otros tipos de tejido conjuntivo, incluyendo el tejido hematopoyético, el tejido adiposo, los vasos sanguíneos y los nervios. Si el hueso forma parte de una articulación móvil, también llamada ***articulación sinovial***, entonces tiene cartílago hialino. La capacidad del hueso para llevar a cabo su función esquelética se debe al tejido óseo, los ligamentos y, cuando está presente, el cartílago articular (hialino).

El tejido óseo se clasifica en compacto (denso) y esponjoso (trabecular).

Si se corta un hueso, pueden reconocerse dos arreglos estructurales distintos del tejido óseo (fig. 8-1 y lám. 12, p. 266). Una capa densa, compacta, forma la superficie ósea externa (**hueso compacto**); una

FIGURA 8-1. Epífisis de un hueso largo de adulto. En esta fotografía se muestra un corte longitudinal de la epífisis proximal del fémur después de que el hueso se procesó por hidrólisis alcalina. El interior del hueso presenta una configuración esponjosa y constituye el hueso esponjoso (trabeculado). Se compone de numerosas intercomunicaciones de trabéculas óseas separadas por un laberinto de espacios medulares intercomunicados. La orientación tridimensional de las trabéculas óseas no es aleatoria; sin embargo, se correlaciona con la magnitud y la dirección de las cargas de la articulación de la cadera (fuerzas que actúan sobre esta articulación y que se transmiten a la cabeza del fémur). La porción externa del hueso tiene una estructura sólida y representa un hueso compacto (denso), el cual se nota particularmente en la diáfisis, que encierra la cavidad de la médula ósea. El *recuadro* de la zona rectangular muestra la ampliación de la interfase entre el hueso esponjoso y el compacto.

malla de aspecto esponjoso que está compuesta por **trabéculas** (delgadas espículas del tejido óseo anastomosadas) forma el interior del hueso (**hueso esponjoso**). Los espacios dentro de la malla están comunicados y, en el hueso vivo, contienen la médula y los vasos sanguíneos.

Los huesos se clasifican según su forma; la ubicación de los tejidos óseos compacto y esponjoso varía de acuerdo con la forma del hueso.

Los tejidos óseos compacto y esponjoso se encuentran en partes específicas de los huesos. La distribución de estos tejidos dentro de los huesos contribuye a su forma y es, por lo tanto, un factor importante para su clasificación. Según su forma, los huesos se pueden clasificar en cuatro grupos:

- **Huesos largos**, que tienen una longitud mayor que las otras dos dimensiones y consisten en una diáfisis y dos epífisis (p. ej., la tibia y los metacarpianos). En la figura 8-2 se muestra un diagrama esquemático de un hueso largo cortado en sentido longitudinal a través de la diáfisis.
- **Huesos cortos**, que tienen sus tres dimensiones casi iguales (p. ej., los huesos carpianos de la mano).
- **Huesos planos**, que son delgados y anchos (p. ej., los huesos del cráneo [bóveda craneal] y el esternón). Estos se encuentran formados por dos capas relativamente gruesas de tejido óseo compacto y una capa intermedia de tejido óseo esponjoso.
- **Huesos irregulares**, que poseen una forma que no permite clasificarlos dentro de ninguno de los tres grupos anteriores; la forma puede ser compleja (p. ej., vértebra) o el hueso puede contener espacios aéreos o senos (p. ej., etmoides).

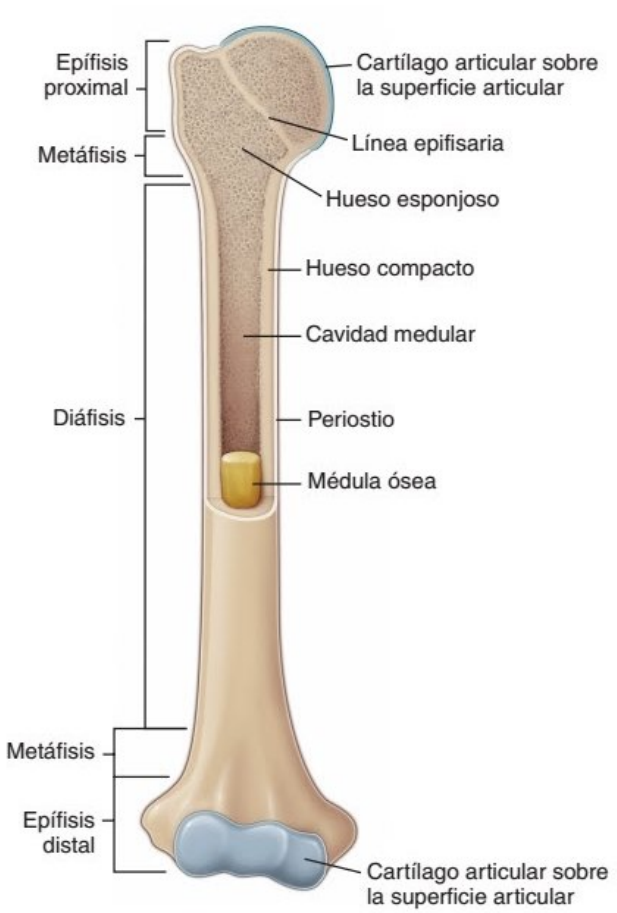

FIGURA 8-2. Estructura de un hueso largo típico. La diáfisis (eje) de un hueso largo en el adulto posee una médula ósea amarilla en una amplia cavidad medular rodeada por un tubo de pared gruesa de hueso compacto. La superficie interna del hueso compacto puede estar revestida por una cantidad pequeña de hueso esponjoso. Los extremos, o epífisis, proximal y distal del hueso largo se componen principalmente de hueso esponjoso revestido por una delgada capa externa de hueso compacto. La metáfisis es la parte ensanchada que sirve de unión entre la diáfisis y las epífisis. Con excepción de las superficies articulares, cubiertas de cartílago (articular) hialino, indicado en *azul*, la superficie externa del hueso posee una capa fibrosa de tejido conjuntivo llamado *periostio*.

Los huesos largos tienen un cuerpo llamado ***diáfisis*** y dos extremos expandidos que reciben el nombre de ***epífisis*** (*véase* fig. 8-2). La superficie articular de la epífisis está cubierta de cartílago hialino. La porción dilatada del hueso entre la diáfisis y la epífisis se denomina ***metáfisis***. Se extiende desde la diáfisis hasta la **línea epifisaria**. Una gran cavidad ocupada por la médula ósea, llamada ***cavidad medular***, forma la parte interna del hueso. En la diáfisis, casi todo el espesor del tejido óseo es compacto; a lo sumo, solo una pequeña cantidad de hueso esponjoso rodea la cavidad. En las epífisis sucede lo contrario. Allí, el hueso esponjoso es abundante y el hueso compacto apenas forma una delgada cubierta externa (*véase* fig. 8-1).

Los huesos cortos poseen una corteza de tejido óseo compacto y en su interior hay tejido óseo esponjoso y espacios medulares. Estos suelen formar articulaciones móviles con sus vecinos; al igual que los huesos largos, sus superficies articulares están cubiertas por cartílago hialino. El resto de la superficie externa del hueso está cubierto por una cápsula de tejido conjuntivo fibroso, el **periostio**.

Superficie externa de los huesos

Los huesos se encuentran cubiertos por el periostio, una vaina de tejido conjuntivo fibroso que contiene células osteoprogenitoras.

Los huesos se encuentran revestidos por el **periostio**, excepto en las regiones donde se articulan con otro hueso. En este último caso, la superficie articular está cubierta por cartílago. El periostio que cubre al hueso en crecimiento activo se compone de una capa fibrosa externa, que se asemeja a otros tejidos conjuntivos densos, y una capa celular más interna, que contiene las células osteoprogenitoras. Cuando no se está formando tejido óseo en la superficie del hueso, la capa fibrosa es el componente principal del periostio y la capa interna no está bien definida. Sin embargo, con el estímulo apropiado, las relativamente pocas células que están presentes, las **células del periostio**, son capaces de atravesar el proceso de mitosis y diferenciarse en osteoblastos.

En general, las fibras de colágeno del periostio son paralelas a la superficie del hueso y forman una cápsula. La naturaleza del periostio es diferente en los sitios donde los ligamentos y los tendones se unen al hueso. Las fibras de colágeno de estas estructuras se extienden de manera oblicua o en ángulos rectos al eje más largo del hueso, y se continúan con las fibras colágenas de la matriz extracelular. Estas fibras se denominan ***fibras perforadoras*** o ***de Sharpey***, y se extienden hacia las laminillas intersticiales y circunferenciales externas, aunque generalmente no entran en las osteonas.

CUADRO 8-1

CORRELACIÓN CLÍNICA: ARTROPATÍAS

La inflamación de las articulaciones o **artritis** puede ser ocasionada por numerosos factores y puede producir grados variables de dolor y discapacidad. La artritis es causada por una respuesta patológica del cartílago articular ante las lesiones.

El traumatismo simple de una articulación por un incidente único o por lesiones repetidas puede dañar el cartílago articular en un grado tal que se calcifica. Finalmente, el cartílago es reemplazado por tejido óseo. Este proceso puede conducir a la **anquilosis** (la fusión ósea en la articulación y la consiguiente pérdida de movimiento). Las articulaciones del tobillo y la rodilla en los corredores y los jugadores de fútbol, y las articulaciones de la muñeca y los dedos de músicos de instrumentos de cuerda son muy vulnerables a esta afección.

Las respuestas inmunitarias o procesos infecciosos que afectan las articulaciones, como ocurre en la **artritis reumatoide** o en la **tuberculosis**, también pueden dañar los cartílagos articulares y producir dolor articular intenso y anquilosis progresiva. El reemplazo quirúrgico de la articulación dañada con una prótesis a menudo puede aliviar el dolor y restaurar la movilidad de la articulación en los pacientes con una limitación grave.

Otra causa frecuente de lesión del cartílago articular es el depósito de cristales de ácido úrico en las articulaciones, particularmente las de los dedos de los pies y manos. Esta alteración se conoce como ***artritis gotosa*** o, simplemente, ***gota***. La gota se ha vuelto más habitual debido al uso generalizado de los diuréticos tiazídicos en el tratamiento de la hipertensión. En individuos con predisposición genética, la gota es el efecto colateral más frecuente de estos fármacos. La causa del dolor intenso e insoportable en la gota es el depósito de cristales de uratos afilados en la articulación. La irritación también contribuye a la formación de depósitos calcáreos que deforman la articulación y limitan sus movimientos.

En las articulaciones móviles (sinoviales), el hueso está protegido por el cartílago.

Cuando un hueso se une con otro, como en las **articulaciones sinoviales**, las superficies óseas de contacto se conocen como ***superficies articulares***. Estas superficies están cubiertas por cartílago hialino, también denominado ***cartílago articular*** por su ubicación y función; el cartílago hialino se encuentra expuesto en la cavidad articular. Este cartílago no está revestido por pericondrio. Las características del cartílago articular se comentan en el capítulo 7 (*véase* p. 214) y en el cuadro 8-1.

Cavidades óseas

Las cavidades óseas están revestidas por endostio, una capa de células de tejido conjuntivo que contiene células osteoprogenitoras.

El **tejido de revestimiento**, tanto del hueso compacto que delimita la cavidad medular como el de las trabéculas del hueso esponjoso, se conoce como ***endostio***. El endostio suele ser solo de una capa de células de espesor y consiste en células osteoprogenitoras que pueden diferenciarse en células secretoras de matriz ósea, los osteoblastos, y células de revestimiento óseo. Las células osteoprogenitoras y las de revestimiento óseo son difíciles de distinguir a nivel microscópico. Ambas son aplanadas con núcleos alargados y características citoplasmáticas inespecíficas. Debido a su ubicación dentro de las cavidades óseas, suelen llamarse ***células del endostio***.

La cavidad medular y los espacios del hueso esponjoso contienen médula ósea.

La **médula ósea roja** se compone de células sanguíneas en diferentes etapas de diferenciación y una red de células reticulares y fibras que funcionan como un armazón de sostén para el desarrollo de células y vasos. Conforme el individuo crece, la cantidad de médula roja no aumenta en proporción con el crecimiento óseo. En etapas posteriores del crecimiento y en los adultos, cuando la producción de células sanguíneas disminuye, la cavidad medular es ocupada en su mayor parte por tejido adiposo, y se le conoce como ***médula ósea amarilla***. En respuesta a estímulos adecuados, como una hemorragia grave, la médula amarilla puede convertirse otra vez en médula roja. En el adulto, la médula roja se restringe a muy pocos lugares de hueso esponjoso, como el esternón y las crestas ilíacas. Las muestras para el diagnóstico de médula ósea, así como para el trasplante de médula, se obtienen de estos sitios.

■ TIPOS DE TEJIDO ÓSEO

Hueso maduro

El hueso maduro está compuesto por unidades estructurales llamadas *osteonas* (sistemas de Havers).

El hueso maduro está compuesto, en gran parte, por unidades cilíndricas llamadas ***osteonas*** o ***sistemas de Havers*** (fig. 8-3). Las osteonas se componen de **laminillas concéntricas** de matriz ósea que rodean a un conducto central, el **conducto de Havers (osteónico)**, que contiene el suministro vascular y nervioso de la osteona. Los canalículos que contienen las evaginaciones de los osteocitos generalmente se disponen siguiendo un patrón radial con respecto al conducto (*véase* lám. 11, p. 265). El sistema de canalículos que se abre al conducto de Havers también sirve para el intercambio de sustancias entre los osteocitos y los vasos sanguíneos. Entre las osteonas hay restos de laminillas concéntricas antiguas llamadas ***laminillas intersticiales*** (*véase* fig. 8-3). Debido a esta organización, el hueso maduro también se denomina ***hueso laminillar***.

El eje longitudinal de una osteona suele ser paralelo al eje longitudinal del hueso. Las fibras de colágeno de cada una de las laminillas concéntricas de una osteona son paralelas entre sí en toda laminilla dada, pero están orientadas en una dirección diferente a la que adoptan las fibras en las laminillas contiguas. Esta distribución le confiere un aspecto de madera terciada a la superficie de corte del hueso laminillar y le proporciona una gran resistencia a la osteona.

El hueso laminillar también se encuentra en otros sitios fuera de la osteona. Las **laminillas circunferenciales** siguen la totalidad de las circunferencias interna y externa de la diáfisis de un hueso largo, y son parecidas a los anillos de crecimiento de un árbol (*véase* fig. 8-3). Los **conductos de Volkmann (perforantes)** son túneles en el hueso

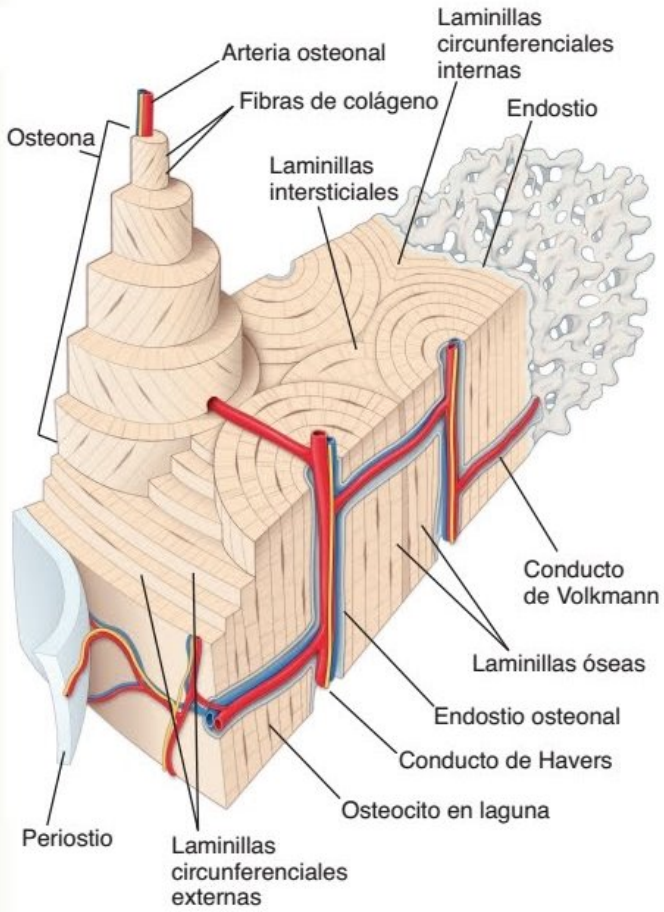

FIGURA 8-3. Diagrama de un bloque de hueso compacto extraído de la diáfisis de un hueso largo. Las laminillas concéntricas y el conducto de Havers al que rodean constituyen la osteona (o sistema de Havers). Uno de los sistemas de Havers de este diagrama se ha dibujado como una estructura cilíndrica alargada y escalonada que sobresale del plano superior del bloque. Consiste en varias laminillas concéntricas que se han eliminado parcialmente para mostrar la orientación perpendicular de las fibras de colágeno en las laminillas contiguas. Entre los sistemas de Havers hay laminillas intersticiales, que son restos de sistemas similares más antiguos que aparecen como consecuencia del remodelado óseo. En las superficies interna y externa del hueso compacto de este diagrama, se observan laminillas adicionales (las laminillas circunferenciales internas y externas) que se distribuyen en capas gruesas. Tanto la laminilla circunferencial más interna como el hueso esponjoso de la superficie interna están cubiertos por una fina capa de endostio que se encuentra en contacto con la cavidad medular. La superficie externa del hueso está cubierta por periostio que contiene una capa más gruesa de tejido conjuntivo. En el interior de los conductos de Havers y Volkmann se han dibujado ramas de las arterias nutricias acompañadas de venas pequeñas. Estas arterias y vasos también irrigan el periostio y el endostio.

laminillar por los que pasan vasos sanguíneos y nervios desde las superficies del periostio y el endostio para alcanzar el conducto de Havers; también conectan estos conductos entre sí (fig. 8-4). Suelen extenderse de manera perpendicular al eje longitudinal de las osteonas y el hueso (*véase* fig. 8-3). Los conductos de Volkmann no están rodeados por laminillas concéntricas, una característica clave en su identificación histológica.

El hueso esponjoso maduro tiene una estructura similar al hueso compacto maduro.

El **hueso esponjoso** maduro es similar en estructura al hueso compacto maduro, excepto que el tejido se distribuye formando **trabéculas** o **espículas**; en el tejido óseo están presentes abundantes espacios medulares de intercomunicación de diversos tamaños. La matriz del hueso es laminillar.

La irrigación sanguínea de la diáfisis de los huesos largos está dada principalmente por arterias que entran en la cavidad medular a través del foramen nutricio.

El ***foramen nutricio*** es un orificio en el hueso a través del cual pasan los vasos sanguíneos para alcanzar la médula ósea. La mayoría de ellos se encuentran en la diáfisis y las epífisis (fig. 8-5). Las arterias metafisarias complementan la irrigación sanguínea del hueso. El drenaje venoso se produce por medio de venas que abandonan el hueso a través del foramen nutricio o a través del tejido óseo de la diáfisis y, luego, corren por el periostio.

Las **arterias nutricias** que irrigan la diáfisis y las epífisis aparecen durante el período de embriogénesis como los vasos principales de los brotes del periostio. Las arterias metafisarias, en cambio, tienen su origen en los vasos del periostio que se incorporan a la metáfisis durante el proceso de crecimiento (cuando el hueso crece en anchura).

La irrigación sanguínea del tejido óseo es en esencia centrífuga.

La sangre que nutre al tejido óseo sale de la cavidad medular hacia el hueso y después lo abandona a través de las venas del periostio; por lo tanto, su flujo es centrífugo. Con respecto a la nutrición del hueso, los conductos de Volkmann proporcionan la vía de entrada principal para los vasos que atraviesan el tejido óseo compacto. Los vasos sanguíneos más pequeños se introducen en los conductos de Havers, que contienen una arteriola y una vénula o un solo capilar. Una menor irrigación proviene de los vasos del periostio, que suelen irrigar solo la porción más externa del tejido óseo compacto (*véase* fig. 8-5). El tejido óseo carece de vasos linfáticos; solo el periostio posee drenaje linfático.

Hueso inmaduro

El tejido óseo que se forma primero en el esqueleto de un feto en desarrollo se denomina ***hueso inmaduro***. Este difiere del hueso maduro en varios aspectos (fig. 8-6):

- El hueso inmaduro no muestra un aspecto laminillar organizado. Por la disposición de sus fibras de colágeno, esta variedad ósea se llama ***no laminillar***. El hueso no laminillar también se conoce como ***hueso entretejido*** o ***fasciculado*** debido a la disposición entrelazada de las fibras de colágeno.
- El hueso inmaduro contiene una cantidad relativamente mayor de células por unidad de volumen que el hueso maduro.
- Las células del hueso inmaduro tienen la tendencia a distribuirse de forma aleatoria, mientras que en el hueso maduro las células se orientan con su eje mayor paralelo a las laminillas.
- La matriz del hueso inmaduro posee más sustancia fundamental que la del hueso maduro. La matriz del tejido óseo inmaduro se tiñe mejor con la hematoxilina, mientras que la del hueso maduro se tiñe más intensamente con la eosina.

Aunque en cortes histológicos comunes no es evidente (fig. 8-7), el hueso inmaduro no se mineraliza completamente desde el inicio, en tanto que el hueso maduro atraviesa una mineralización secundaria prolongada. La mineralización secundaria del hueso maduro es evidente en las microrradiografías de preparados obtenidos por el método de desgaste, en las cuales se observa que los sistemas de Havers más recientes están menos mineralizados que los más antiguos (*véase* fig. 8-25).

El **hueso inmaduro** se forma con mayor rapidez que el maduro. Si bien el hueso maduro es claramente el principal tipo de hueso en el adulto y el hueso inmaduro el principal en el feto, en el adulto suelen aparecer regiones de tejido óseo inmaduro, en especial donde el hueso se está remodelando. Es frecuente encontrar hueso inmaduro en los alvéolos den-

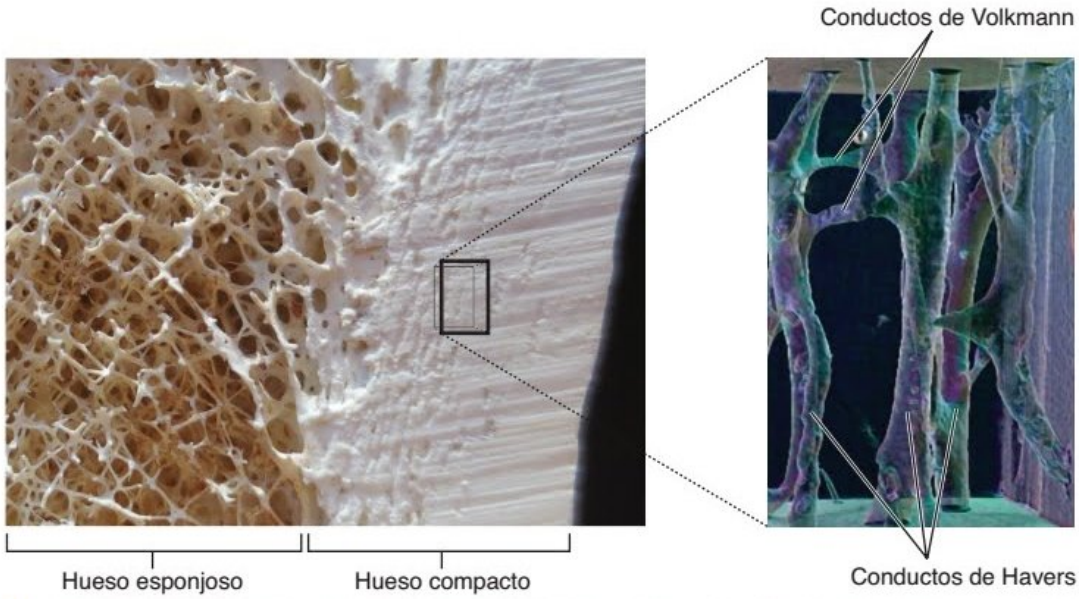

FIGURA 8-4. Reconstrucción tridimensional de los conductos de Havers y Volkmann de un hueso compacto. a. En esta fotografía se muestra la ampliación de la interfase entre el hueso compacto y el esponjoso de una diáfisis del fémur. **b.** Con el empleo de tomografía computarizada cuantitativa de alta resolución, se obtuvo una reconstrucción tridimensional de los conductos de Havers y Volkmann a partir de una pequeña área del hueso compacto que se indica en la fotografía contigua. Nótese que todos los conductos de Havers corren de forma paralela entre sí en la misma dirección y están intercomunicados por conductos de Volkmann orientados de forma perpendicular. 180× (cortesía del Dr. Mark Knackstedt, Australian National University).

tarios de la cavidad bucal del adulto y en los sitios donde los tendones se insertan en los huesos. El hueso inmaduro de los alvéolos dentarios es el que hace posible las correcciones por ortodoncia, inclusive en los adultos.

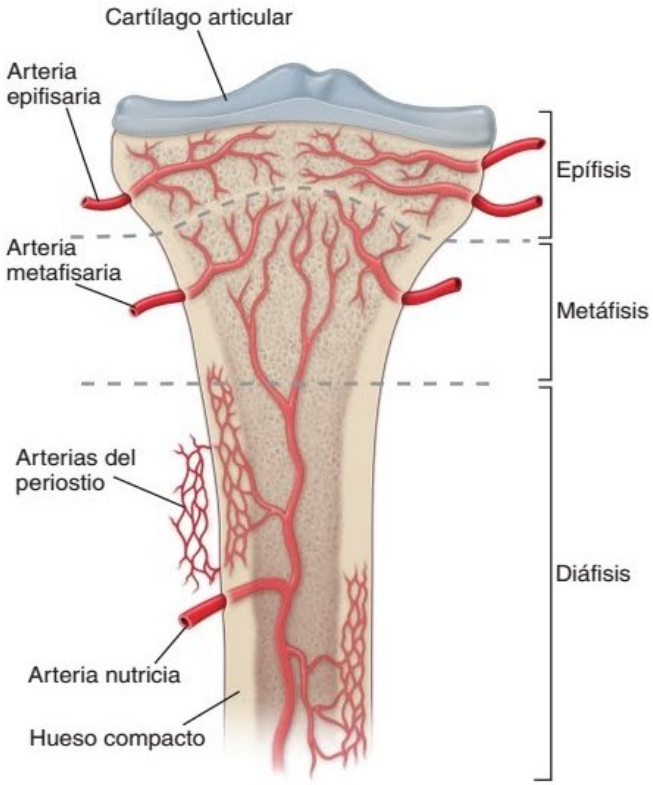

FIGURA 8-5. Diagrama de la irrigación de un hueso largo maduro. La arteria nutricia y las arterias epifisarias se introducen en el hueso a través de agujeros nutricios. Estas aperturas aparecen durante la embriogénesis como las vías de acceso para los vasos principales de los brotes del periostio. Las arterias metafisarias tienen su origen en los vasos del periostio que quedan incorporados en la metáfisis conforme el hueso aumenta su diámetro.

■ CÉLULAS DEL TEJIDO ÓSEO

Como se mencionó, los tipos celulares que existen en el tejido óseo son cinco: osteoprogenitoras, osteoblastos, osteocitos, de revestimiento óseo y osteoclastos. Con excepción del osteoclasto, cada una de estas células puede considerarse como una forma diferenciada del mismo tipo de célula básica (fig. 8-8). Cada una atraviesa una transformación desde una forma más inmadura a una más madura en relación con la actividad funcional (crecimiento óseo). En contraste, el osteoclasto se origina a partir de una línea celular diferente y actúa en la resorción ósea, una actividad relacionada con el remodelado de los huesos.

Células osteoprogenitoras

La célula osteoprogenitora se deriva de células madre mesenquimatosas.

La ***osteogénesis***, el proceso de formación del hueso nuevo, resulta esencial para la función ósea normal. Esto requiere una población de **células osteoprogenitoras** renovables (células precursoras de osteoblastos) que son sensibles a los estímulos moleculares que las transforman en células formadoras de tejido óseo. Las células osteoprogenitoras derivan de **células madre mesenquimatosas** de la médula ósea que tienen el potencial de diferenciarse en distintos tipos celulares, incluyendo fibroblastos, osteoblastos, adipocitos, condrocitos y células musculares. El factor clave que desencadena la diferenciación de las células osteoprogenitoras es un factor de transcripción llamado ***factor fijador central α-1*** (**CBFA-1**, ***core binding factor alpha-1***) o ***factor de transcripción 2 relacionado con runt*** (**RUNX2**, ***runt-related transcription factor 2***). Esta proteína induce la expresión de genes que son característicos del fenotipo del osteoblasto. Los IGF-1 e IGF-2 estimulan la proliferación de las células osteoprogenitoras y la diferenciación a osteoblastos. Como se mencionó en la página 233, las BMP

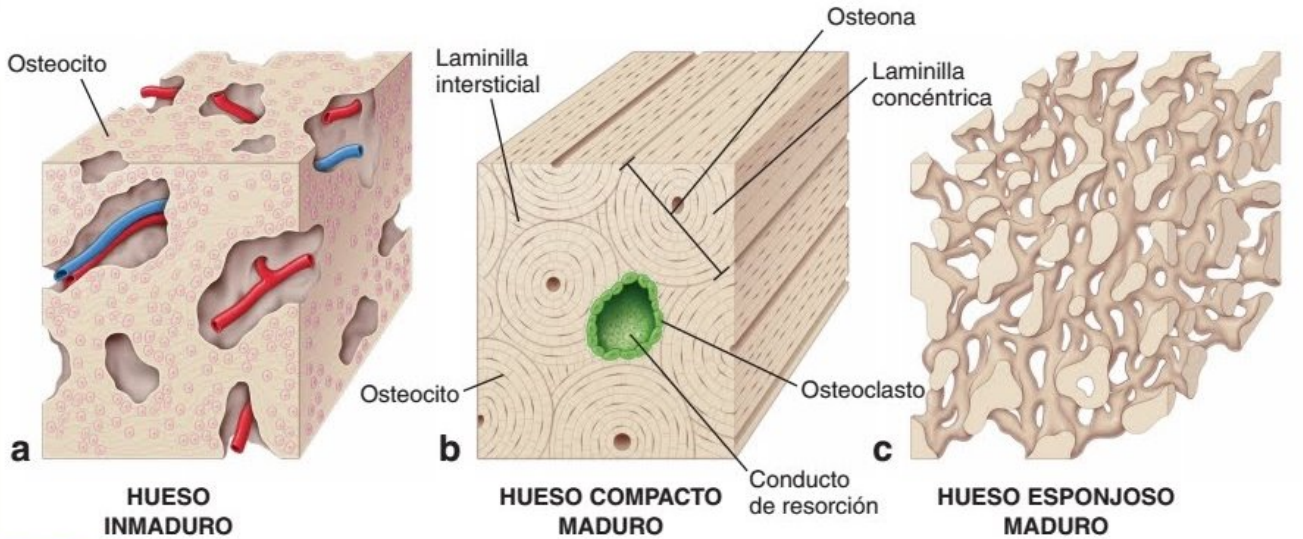

FIGURA 8-6. Diagrama de hueso inmaduro, maduro y esponjoso. a. Los huesos inmaduros (entretejidos) no tienen un aspecto laminillar organizado debido a la disposición de entrelazado de las fibras de colágeno. Las células tienden a distribuirse al azar. **b.** Las células del hueso compacto maduro se disponen siguiendo una forma circular que refleja la estructura laminillar del sistema de Havers. Los conductos de resorción del hueso maduro están revestidos por osteoclastos (en el corte de conos) y tienen sus ejes longitudinales orientados en la misma dirección que los conductos de Havers. **c.** El hueso esponjoso maduro representa una malla de trabéculas (espículas de anastomosis delgadas del tejido óseo). Los espacios dentro de la malla son continuos y, en un hueso vivo, están ocupados por la médula ósea.

también desempeñan un papel en la diferenciación de los osteoblastos. Varios estudios clínicos recientes han demostrado que la **estimulación con campos electromagnéticos pulsados** (**ECEP**) ayuda a la consolidación de fracturas óseas debido a un aumento en la regeneración del tejido óseo. Este efecto está relacionado con el aumento de la diferenciación de las células osteoprogenitoras después de la estimulación con un campo electromagnético. Actualmente, está siendo probada como una estrategia eficiente en la ingeniería de tejidos para tratar defectos óseos, acelerar la reparación de fracturas y ayudar a la fusión de las vértebras después de una cirugía de fusión.

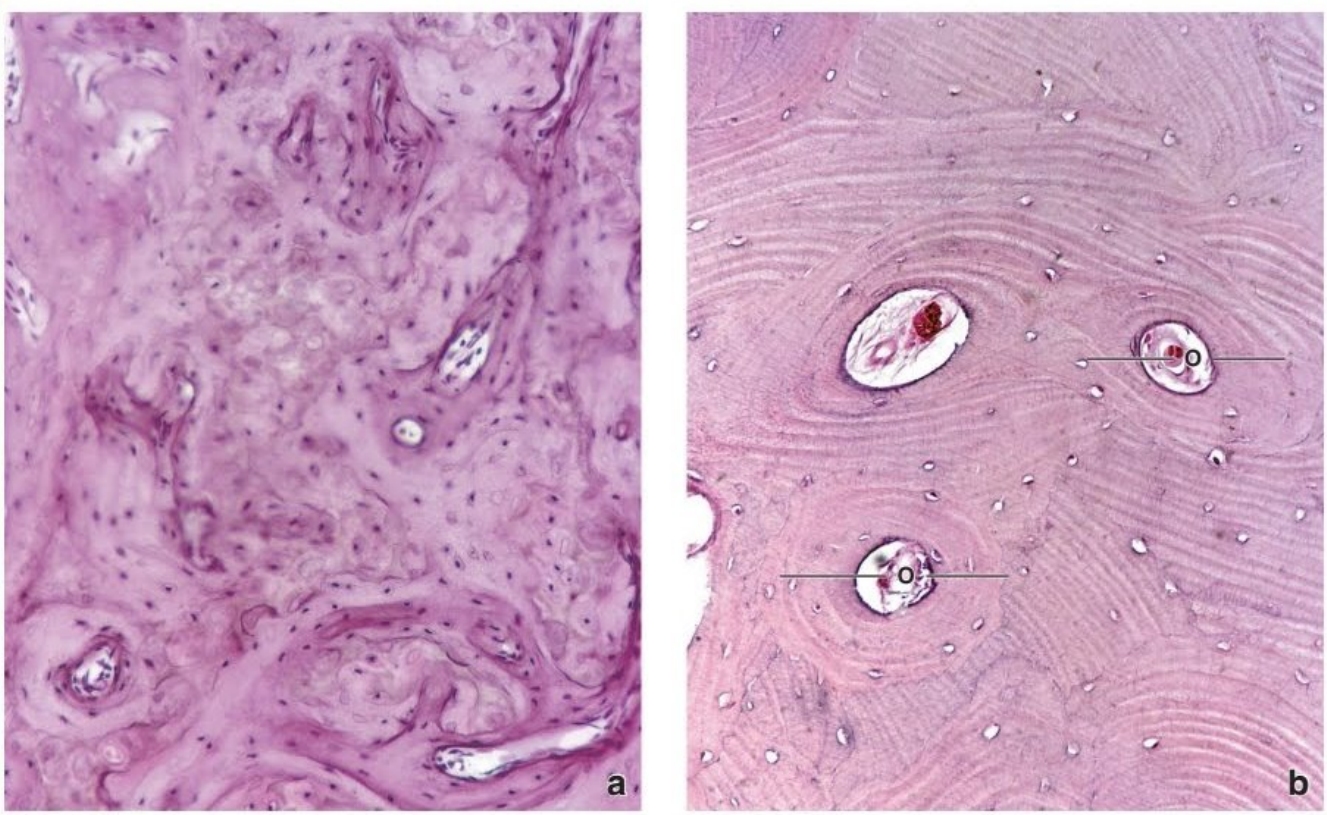

FIGURA 8-7. Microfotografías de huesos inmaduro y maduro descalcificados. a. Hueso inmaduro descalcificado, teñido con hematoxilina-eosina (H&E), en donde se observa la relación de las células con la matriz extracelular. El hueso inmaduro tiene más células y la matriz no se organiza en laminillas osteónicas. 130×. **b.** En este corte transversal de hueso compacto maduro descalcificado teñido con H&E se observan varias osteonas (*O*) con laminillas concéntricas. Los conductos de Havers contienen vasos sanguíneos, nervios y tejido conjuntivo. Los osteocitos presentan una retracción considerable durante la preparación de muestras de rutina, por lo que dejan al descubierto las lagunas vacías con un pequeño núcleo adherido a sus paredes. El hueso maduro tiene menos osteocitos por unidad de volumen que el hueso inmaduro. Cabe destacar la presencia de laminillas intersticiales entre las osteonas adyacentes. 160×.

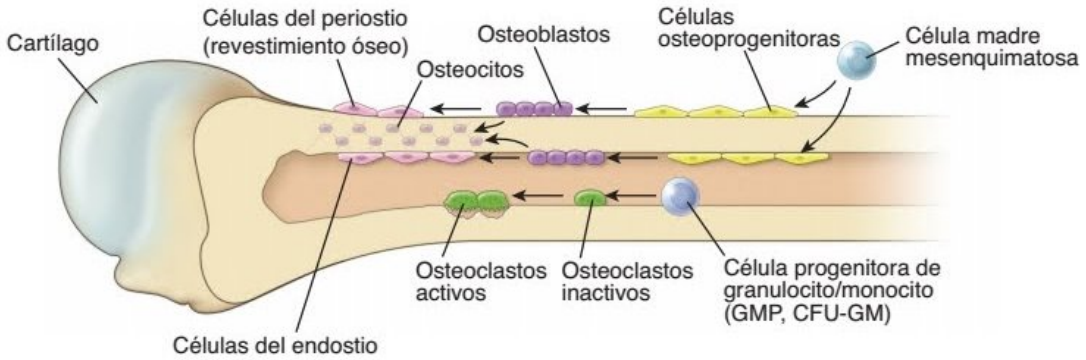

FIGURA 8-8. Diagrama de las células asociadas con el hueso. Todas las células, excepto los osteoclastos, se originan en las células madre mesenquimatosas, que se diferencian en células osteoprogenitoras, osteoblastos, osteocitos y, finalmente, células de revestimiento óseo. Las células de revestimiento óseo que están sobre las superficies externas del hueso son parte del periostio, de ahí la denominación de *células del periostio*. Las células de revestimiento óseo ubicadas en las superficies internas en general se denominan *células del endostio*. Debe tenerse en cuenta que las células osteoprogenitoras y las células de revestimiento óseo tienen un aspecto microscópico similar y suele ser difícil distinguir unas de otras. Los osteoclastos se originan a partir de células progenitoras hematopoyéticas, que se diferencian en células de resorción ósea. Los detalles específicos de la diferenciación de osteoclastos se muestran en la figura 8-15.

La célula osteoprogenitora es una célula en reposo que puede diferenciarse en un osteoblasto y secretar matriz ósea.

Las **células osteoprogenitoras** se encuentran en las superficies externa e interna de los huesos y también pueden residir en el sistema microvascular que irriga el tejido óseo. Desde el punto de vista morfológico, comprenden las **células del periostio** que forman la capa más interna del periostio y las **células del endostio** que revisten las cavidades medulares, los conductos de Havers y los conductos de Volkmann. En los huesos en crecimiento, las células osteoprogenitoras se observan aplanadas o escamosas un tanto pálidas, con un núcleo alargado u ovoide y un citoplasma acidófilo o ligeramente basófilo. Las microfotografías electrónicas permiten observar cisternas del retículo endoplasmático rugoso (RER) y ribosomas libres, así como un pequeño aparato de Golgi y otros orgánulos.

Osteoblastos

El osteoblasto es la célula formadora de hueso diferenciada que secreta la matriz ósea.

Al igual que sus parientes cercanos, el fibroblasto y el condroblasto, el **osteoblasto** es una célula secretora versátil que conserva la capacidad de dividirse. Secreta tanto el **colágeno tipo I** (que constituye el 90% de la proteína ósea) como las **proteínas de la matriz ósea**, que constituyen la matriz no mineralizada inicial, llamada ***osteoide***. Las proteínas de la matriz ósea producidas por el osteoblasto incluyen **proteínas fijadoras de calcio**, como la osteocalcina y la osteonectina; **glucoproteínas multiadhesivas**, como las sialoproteínas óseas (BSP-1 [osteopontina] y BSP-2); trombospondina; varios **proteoglucanos** y sus agregados, y la **fosfatasa alcalina no específica de tejido** (**TNAP**, ***tissue nonspecific alkaline phosphatase***). Las concentraciones de TNAP y osteocalcina en la circulación sanguínea se utilizan en la clínica como marcadores de la actividad de los osteoblastos.

El osteoblasto también es responsable de la calcificación de la matriz ósea. El proceso de calcificación es iniciado por el osteoblasto mediante la secreción hacia la matriz de pequeñas vesículas matriciales de 50-250 nm de diámetro limitadas por una membrana. Las vesículas se secretan activamente solo durante el período en el que la célula produce la matriz ósea. La función de estas vesículas se comenta más adelante en este capítulo (*véase* p. 253).

Los osteoblastos se reconocen con el microscopio óptico por su forma cuboide o poliédrica y su distribución monoestratificada en la superficie donde se está formando el tejido óseo (fig. 8-9). La matriz recién sintetizada no es calcificada inmediatamente. Apenas se tiñe, si es que lo hace, en comparación con la matriz madura mineralizada, la cual es teñida intensamente por la eosina. Debido a esta propiedad de tinción de la matriz recién formada, los osteoblastos parecen estar separados del hueso por una banda clara. Esta banda representa al **osteoide**, la matriz no mineralizada.

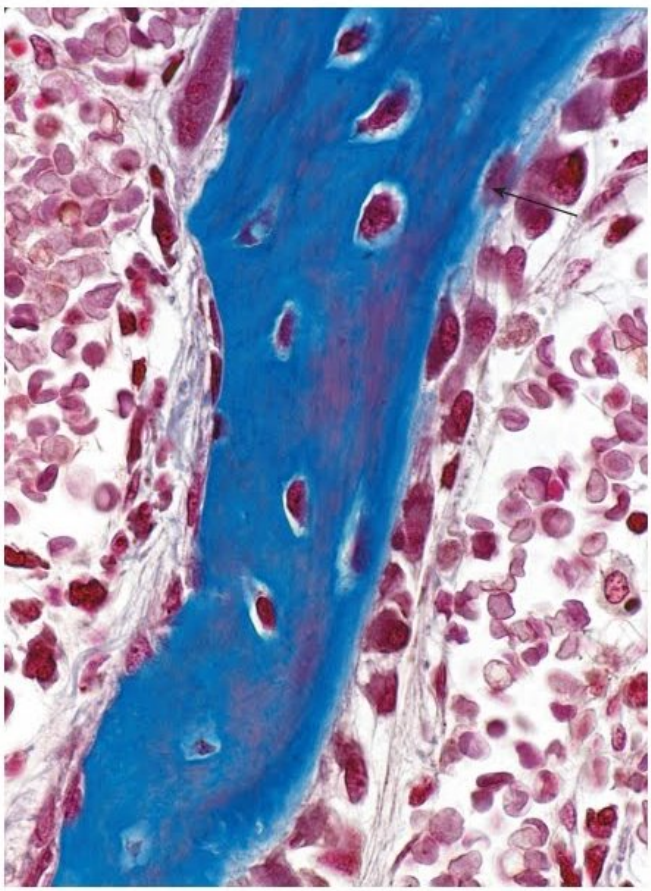

FIGURA 8-9. Microfotografía de una espícula ósea en crecimiento teñida con la técnica de Mallory-Azan. Los osteocitos están incluidos en la matriz ósea de la espícula, que se ha teñido de *azul oscuro*. Estas células son metabólicamente activas y depositan la matriz ósea no mineralizada (osteoide). Varios osteoblastos están alineados sobre la superficie derecha de la espícula. Entre estas células y la espícula del tejido óseo calcificado, hay una delgada capa de osteoide que se tiñe de azul pálido. Este es el material de matriz no calcificado que producen los osteoblastos. Una de las células (*flecha*) está prácticamente rodeada por el osteoide que ha producido; por lo tanto, puede llamarse *osteocito*. En la superficie izquierda de la espícula, del lado en el que ella no crece, hay osteoblastos inactivos. Estas células tienen núcleos aplanados y un citoplasma adelgazado. 550×.

El citoplasma de un **osteoblasto activo** es notablemente basófilo, y el aparato de Golgi, debido a su tamaño, a veces se observa como una región clara junto al núcleo. Con la técnica del ácido peryódico de Schiff (PAS, *periodic acid-Schiff*) se observan gránulos positivos en el citoplasma, con las técnicas histoquímicas adecuadas puede detectarse una reacción intensa de TNAP asociada con la membrana celular.

En contraste con los osteoblastos secretores que se observan donde hay depósito activo de matriz, los **osteoblastos inactivos** son células aplanadas que revisten la superficie ósea. Estas células se parecen a las células osteoprogenitoras. Los osteoblastos responden a estímulos mecánicos para mediar los cambios en el crecimiento óseo y el remodelado de los huesos. A medida que se deposita la matriz osteoide, el osteoblasto queda finalmente rodeado por ella y, por lo tanto, se convierte en un osteocito.

No todos los osteoblastos llegan a diferenciarse en osteocitos. Solo el 10-20% de los osteoblastos se diferencian en osteocitos. La mayoría de los osteoblastos experimentan apoptosis. Otros se transforman en células inactivas y se convierten en células de revestimiento del endostio o periostio (*véase* fig. 8-8).

Las evaginaciones de los osteoblastos están en contacto con las de otros osteoblastos y osteocitos por medio de uniones de hendidura.

Con el microscopio electrónico se observa que los osteoblastos poseen evaginaciones citoplasmáticas muy delgadas que se introducen en el osteoide producido por la célula y entran en contacto con las evaginaciones similares de osteocitos vecinos mediante uniones de hendidura. Esta formación inicial de uniones entre un osteoblasto y los osteocitos contiguos (así como entre los osteoblastos contiguos) permite que se comuniquen las células vecinas dentro del tejido óseo.

El citoplasma del osteoblasto se caracteriza por una gran cantidad de RER y ribosomas libres (fig. 8-10). Esto concuerda con su basofilia en la microscopía óptica, así como con su función en la síntesis de colágeno y proteoglucanos para la matriz extracelular. En el aparato de Golgi y en ciertas regiones del citoplasma, hay nume-

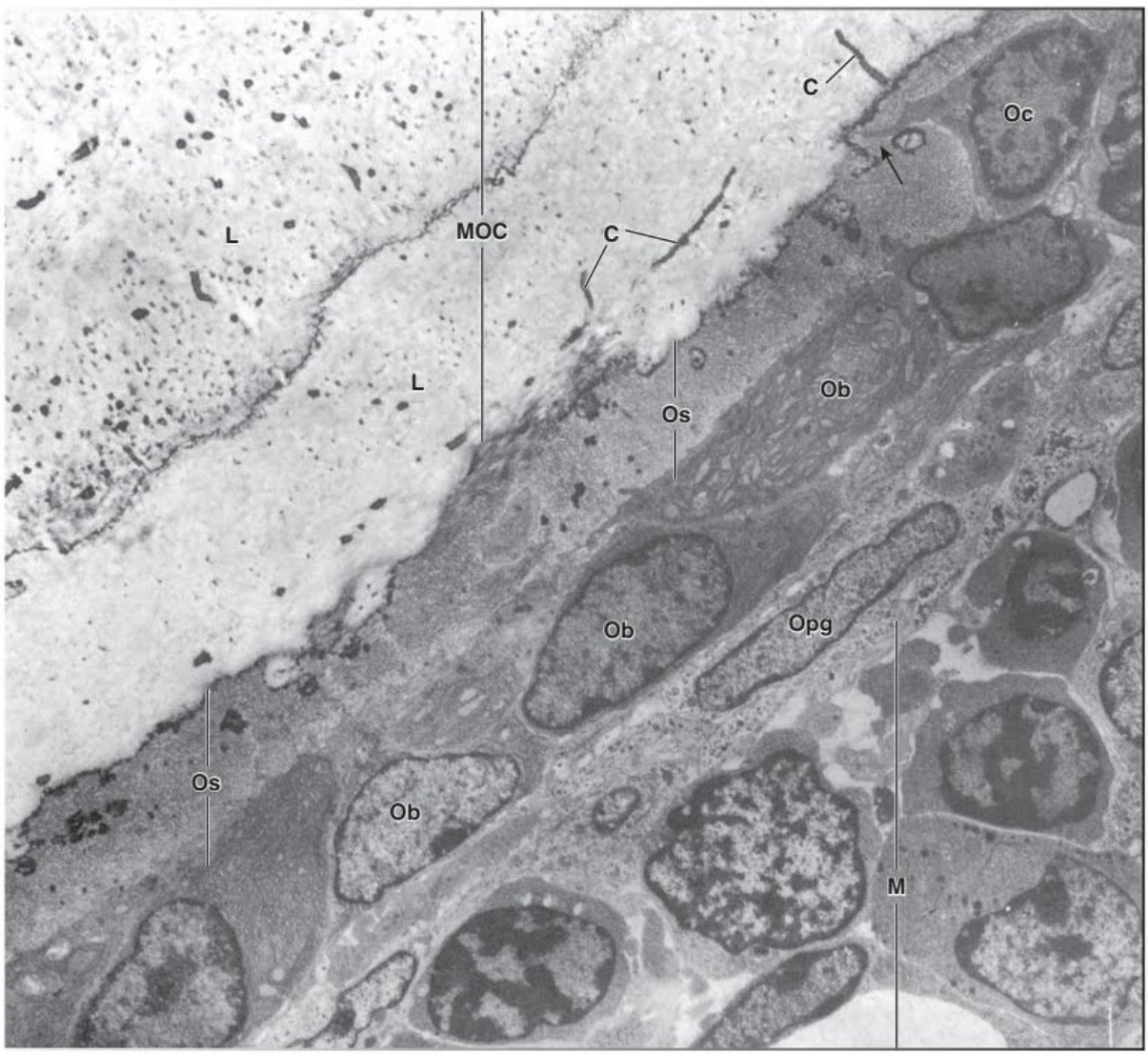

FIGURA 8-10. Microfotografía electrónica de formación ósea activa. En esta microfotografía electrónica se muestra una superficie de crecimiento similar a la de la espícula ósea de la microfotografía precedente (fig. 8-9). En el *ángulo inferior derecho* se observa la cavidad medular (*M*) con sus células sanguíneas en desarrollo. Entre la médula y los osteoblastos (*Ob*) son visibles las células osteoprogenitoras (*Opg*), que tienen un núcleo alargado u ovoide. Los osteoblastos aparecen alineados a lo largo de la porción de crecimiento del hueso, que está cubierta por una capa de osteoide (*Os*). En esta misma región, una de las células (*ángulo superior derecho*) incluida en el osteoide presenta una prolongación pequeña (*flecha*). Esta célula, ya que está completamente rodeada de osteoide, puede llamarse osteocito (*Oc*). El resto de la microfotografía (*arriba a la izquierda*) muestra la matriz ósea calcificada (*MOC*). Dentro de la matriz hay canalículos (*C*) que contienen evaginaciones de osteocitos. El límite de las dos laminillas (*L*) óseas contiguas formadas previamente se aprecia como una línea oscura irregular. 9000×.

rosas vesículas con un contenido que se presume consiste en precursores de la matriz. Estas vesículas corresponden a los gránulos PAS positivos vistos en la microscopía óptica. Las vesículas matriciales, también producidas por el osteoblasto, parecen originarse por un mecanismo diferente, que consiste en la separación de evaginaciones esféricas de la membrana plasmática que quedan libres en la matriz. Otros orgánulos celulares incluyen abundantes mitocondrias en forma de bastón y, de forma ocasional, cuerpos densos y lisosomas.

Osteocitos

El osteocito es la célula ósea madura y está rodeada por la matriz ósea que secretó previamente como osteoblasto.

Una vez que el osteoblasto queda totalmente rodeado por el osteoide o la matriz ósea, cambia su nombre a ***osteocito*** (*véase* fig. 8-9). El proceso de transformación de osteoblastos a osteocitos se lleva a cabo en cerca de 3 días. Durante este lapso, el osteoblasto produce una gran cantidad de matriz extracelular (casi tres veces su propio volumen celular), reduce su volumen en casi un 70% en comparación con el volumen original del osteoblasto, disminuye el tamaño y cantidad de orgánulos, y desarrolla largas evaginaciones celulares que se irradian de su cuerpo celular. Cada osteocito desarrolla en promedio alrededor de 50 evaginaciones celulares. Tras la mineralización de la matriz ósea, cada osteocito ocupa un espacio, o **laguna**, que se adapta a la forma de la célula. Los osteocitos extienden sus evaginaciones citoplasmáticas a través de los **canalículos** en la matriz (fig. 8-11). Se comunican mediante estas evaginaciones con los osteocitos vecinos y las células de revestimiento óseo, a través de las **uniones de hendidura** formadas por la familia de conexinas que se expresan en el tejido óseo. Los osteocitos también pueden comunicarse de forma indirecta con los osteoblastos, las células endoteliales del sistema vascular de la médula ósea, los pericitos de los vasos sanguíneos y otras células distantes a través de la expresión de diversas moléculas de señal, como el óxido nítrico y los transportadores de glutamato. Además de la comunicación intercelular típica (uniones de hendidura comentadas en el cap. 5, p. 143-146), los osteocitos contienen **hemiconductos** (la mitad sin contraparte de los conductos de uniones de hendidura) que permiten la comunicación entre las células y la matriz extracelular.

En los cortes teñidos con hematoxilina-eosina (H&E), los canalículos y sus evaginaciones no se logran observar. En cambio, en las preparaciones de hueso realizadas con el método de desgaste, los canalículos son visibles (lám. 11, p. 264). Los osteocitos generalmente son más pequeños que sus precursores debido a la cantidad reducida de citoplasma perinuclear. Con frecuencia, en las preparaciones microscópicas de rutina, la célula está muy distorsionada por la retracción y otros artefactos producto de la descalcificación de la matriz antes de realizar los cortes del hueso. En estos casos, el núcleo puede ser el único elemento característico observable. En muestras bien conservadas, los osteocitos exhiben menos basofilia citoplasmática que los osteoblastos, pero son pocos los detalles adicionales que pueden observarse (lám. 12, p. 267).

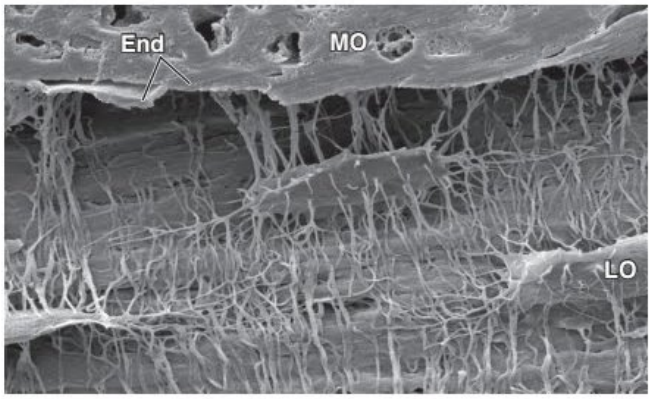

FIGURA 8-11. Lagunas de osteocitos con una extensa red de canalículos. En esta microfotografía electrónica de barrido de un preparado de hueso, incluido en resina con la técnica de grabado ácido, de un ratón de 4 meses de edad, se muestra una red de canalículos que interconecta tres lagunas de osteocitos (*LO*) y células del endostio. En este método, la resina llena los espacios de la laguna de osteocitos, los canalículos, los osteoides y la médula ósea, pero no penetra la matriz mineralizada ósea. Se suele utilizar ácido fosfórico para eliminar el mineral, lo que permite obtener un molde de resina. En la *parte superior* de la imagen se observan células de médula ósea (*MO*) que están separadas del tejido óseo por el endostio (*End*). 2000× (cortesía de la Dra. Lynda Bonewald).

Los osteocitos son células metabólicamente activas y multifuncionales que responden a las fuerzas mecánicas aplicadas al hueso.

En el pasado, los osteocitos se consideraban células pasivas responsables únicamente del mantenimiento de la matriz ósea. Algunos descubrimientos recientes muestran que los osteocitos son células metabólicamente activas y multifuncionales. Intervienen en el proceso de **mecanotransducción**, en el cual estas células responden a las fuerzas mecánicas aplicadas al hueso. La disminución de los estímulos mecánicos (p. ej., inmovilidad, debilidad muscular, ingravidez en el espacio) causa pérdida ósea, mientras que el aumento de estos estímulos promueve la formación de hueso.

Debido a la poca flexibilidad ósea, las fuerzas mecánicas aplicadas (p. ej., al fémur o a la tibia durante la marcha) causan el flujo de líquido intersticial de los canalículos y las lagunas hacia el lado comprimido del hueso. El movimiento del líquido intersticial a través del sistema canalicular genera un **potencial eléctrico transitorio** (**potencial de flujo**) en el momento en el que se aplica la fuerza. El potencial de flujo abre los conductos de calcio dependientes del voltaje en las membranas de los osteocitos, sobre las que fluye el líquido tisular. Los aumentos ocasionados en el calcio intracelular, el trifosfato de adenosina (ATP, *adenosine triphosphate*), la concentración de óxido nítrico y la síntesis de la prostaglandina E_2 (PGE_2) alteran la expresión de los genes *c-fos* y *cox-2* responsables de la formación de hueso. La fuerza de cizallamiento del flujo de líquido también induce la apertura de los **hemiconductos**, que permiten la liberación de moléculas intracelulares acumuladas hacia el espacio extracelular de los canalículos. Además, la expresión del gen *IGF-1* genera un aumento de su propia producción, lo que promueve la conversión de células osteoprogenitoras en osteoblastos. Por lo tanto, las regiones óseas sobre las que se aplica más fuerza son las que tendrán un mayor depósito de hueso nuevo. Algunos estudios recientes indican una posible función del cilio primario, que también es parte del osteocito, en la detección del flujo de líquido intersticial dentro de la laguna; este puede intervenir en la sensibilidad mecánica y la señalización molecular (*véase* cap. 5, *Tejido epitelial* para más detalles de su estructura y función).

Un osteocito responde a una fuerza mecánica reducida al secretar **metaloproteinasas de la matriz** (**MMP, *matrix metalloproteinases***). El espacio vacío que rodea los osteocitos se debe a la degradación enzimática de la matriz ósea por las MMP. El aumento de la fuerza mecánica activa los mecanismos moleculares similares a los encontrados en los osteoblastos productores de matriz ósea. Por lo tanto, los osteocitos son responsables del remodelado reversible de su matriz ósea pericanalicular y perilacunar. Este proceso se denomina ***remodelado osteocítico***.

Los ostocitos presentan diferentes estados funcionales durante el remodelado osteocítico de su microambiente perilagunar y pericanalicular.

La microscopía electrónica ha revelado osteocitos en varios estados funcionales asociados con el proceso de **remodelación osteocítica**.

De hecho, existen indicios histológicos y microrradiológicos (aumento de las lagunas y disminución de la radiodensidad) de que los osteocitos tienen capacidad para remodelar la matriz ósea circundante. Como se mencionó antes, los osteocitos pueden modificar su microambiente (el volumen de sus lagunas o el diámetro de sus canalículos) en respuesta a estímulos ambientales. Dado que el área de superficie de las lagunas y los canalículos dentro del hueso es varias veces más grande que el área de superficie del hueso mismo, la eliminación de cantidades minúsculas de matriz mineralizada por cada osteocito tendría efectos significativos sobre las concentraciones de calcio y fosfatos en la circulación.

Con el empleo del microscopio electrónico se han identificado tres estados funcionales de los osteocitos, cada uno de ellos con una morfología característica:

- **Osteocitos latentes**, que tienen escasez de RER y un aparato de Golgi muy reducido (fig. 8-12a). La lámina osmiofílica, que representa a la matriz madura calcificada, se puede observar en cercana aposición a la membrana celular.
- **Osteocitos formativos**, que muestran indicios de formación de matriz y presentan ciertas características similares a las de los osteoblastos. Por lo tanto, el RER y el aparato de Golgi son más abundantes y se observa osteoide en el espacio pericelular dentro de la laguna (fig. 8-12b).
- **Osteocitos de reabsorción**, que al igual que los osteocitos formativos contienen una gran cantidad de cisternas del retículo endoplasmático y un aparato de Golgi bien desarrollado. Además, los lisosomas son bastante visibles (fig. 8-12c). La degradación ósea por las MMP secretadas por los osteocitos de resorción antes se denominaba ***osteólisis osteocítica***. El concepto actual de remodelado osteocítico es que la función lítica de los osteocitos es responsable de la homeostasis del calcio y de los iones fosfato.

Los osteocitos son células de larga vida y su muerte podría atribuirse a la apoptosis, la degeneración/necrosis, la senescencia (vejez) o la actividad de remodelado óseo por los osteoclastos. La **vida media de los osteocitos** en los seres humanos se estima en alrededor de los **10-20 años**. El porcentaje de osteocitos muertos en el hueso aumenta con la edad, desde el 1% al nacer hasta el 75% en la octava década de la vida. Se plantea la hipótesis de que cuando la edad de un individuo excede el límite superior de la vida útil de los osteocitos, estas células pueden morir (senescencia) y sus lagunas y canalículos pueden llenarse con tejido mineralizado.

Células de revestimiento óseo

Las células de revestimiento óseo derivan de los osteoblastos y revisten el tejido óseo que no se está remodelando.

En los sitios en los que no se está produciendo remodelado del tejido óseo, las superficies óseas están revestidas por una capa de células aplanadas con poco citoplasma y escasos orgánulos más allá de la región perinuclear (fig. 8-13a). Estas células se llaman simplemente ***células de revestimiento óseo***. Las células de revestimiento óseo ubicadas en las superficies externas del hueso reciben el nombre de ***células del periostio*** y las que revisten las superficies internas con frecuencia se denominan ***células del endostio*** (*véase* fig. 8-13).

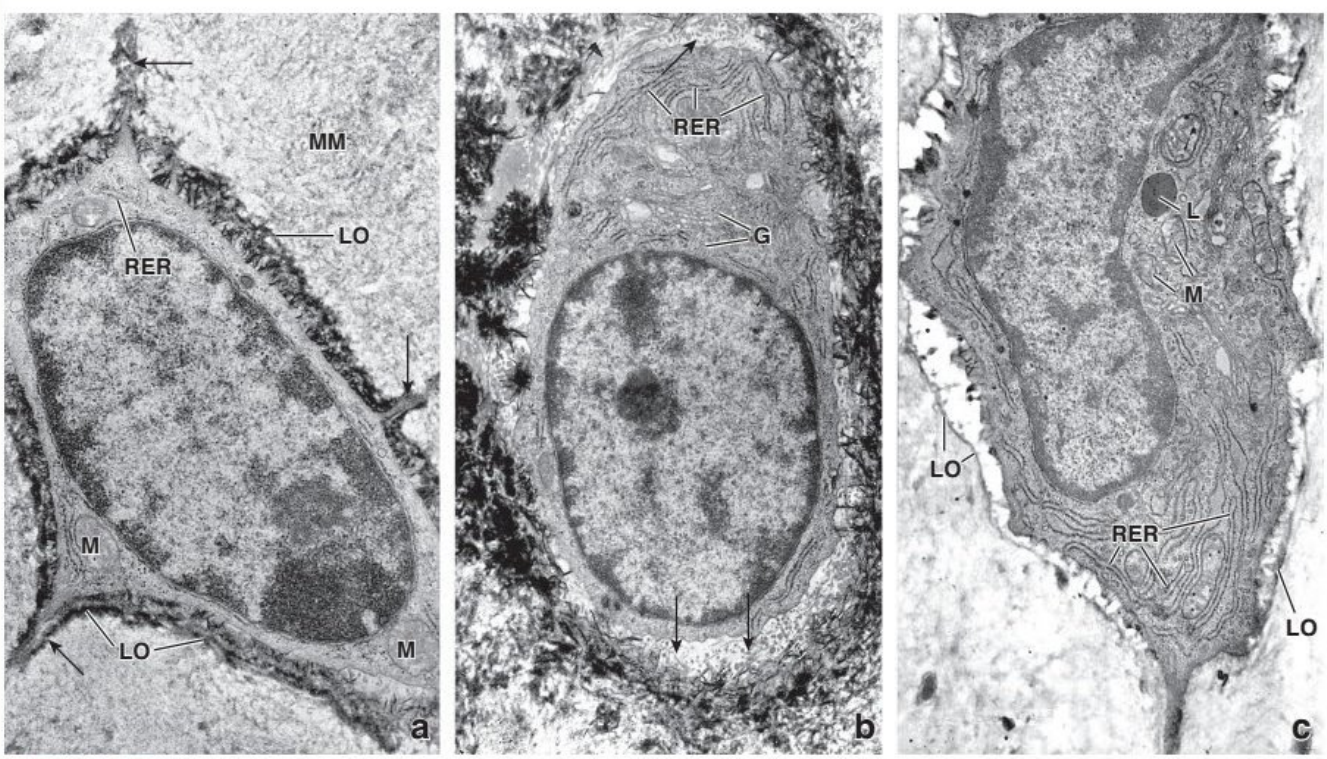

FIGURA 8-12. Microfotografías electrónicas de osteocitos en tres estados funcionales diferentes. a. Osteocito relativamente latente que solo contiene unas pocas cisternas de *RER* y mitocondrias (*M*) escasas. La célula ocupa prácticamente toda la laguna en la que se encuentra; las *flechas* señalan los sitios donde las evaginaciones citoplasmáticas se extienden dentro de los canalículos. La mayoría de los cristales de hidroxiapatita han desaparecido de la matriz, que habitualmente está mineralizada (*MM*), pero todavía pueden verse algunos en el espacio pericelular. Los cristales de hidroxiapatita ocultan las otras sustancias del espacio pericelular. La banda oscura que marca los límites de la laguna es la lámina osmiófila (*LO*). 25 000×. **b.** Osteocito formativo que contiene una mayor cantidad de RER y un aparato de Golgi (*G*) más grande. De igual importancia es la presencia de una pequeña cantidad de osteoide en el espacio pericelular dentro de la laguna. En el osteoide se observan las siluetas de fibrillas de colágeno (*flechas*) sin mineralizar. La laguna de osteocitos formativos no está limitada por una lámina osmiófila. 25 000×. **c.** Osteocito resortivo que posee una cantidad abundante de RER, un gran aparato de Golgi, mitocondrias (*M*) y lisosomas (*L*). El espacio pericelular carece de fibrillas colágenas y puede contener un poco de material floculento. La laguna de los osteocitos resortivos está limitada por una lámina osmiófila (*LO*) menos evidente. 25 000×.

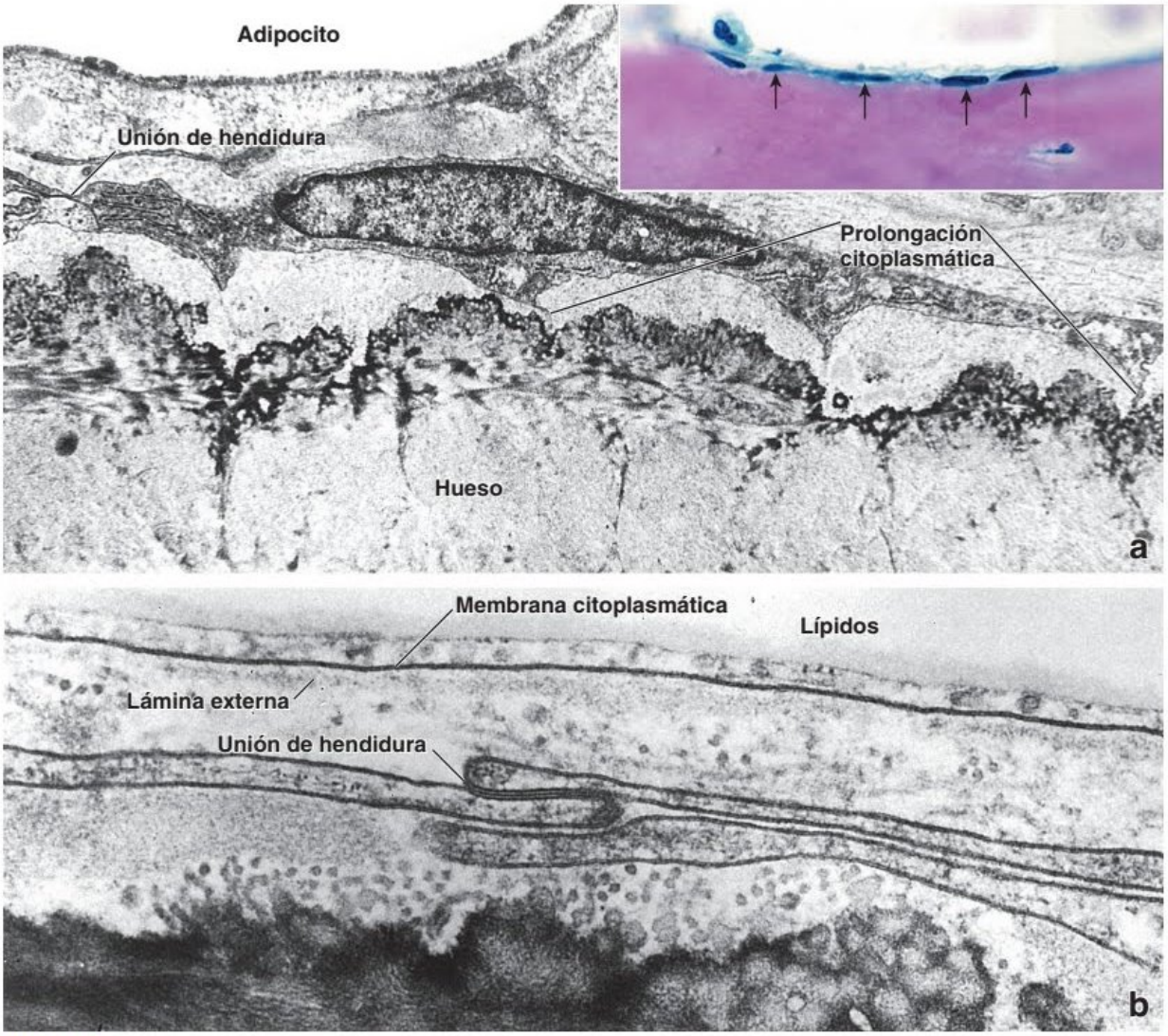

FIGURA 8-13. Microfotografías electrónicas de células de revestimiento óseo. a. El citoplasma de una célula de revestimiento óseo ubicada en la superficie de una trabécula de hueso maduro está muy adelgazado y presenta escasos RER y ribosomas libres. Se observa una unión de hendidura entre dos células. Además, las evaginaciones citoplasmáticas que atraviesan la matriz ósea no mineralizada (osteoide) son muy visibles. En la microfotografía también aparece un adipocito de la médula ósea. 8 900× (reproducido con autorización de Miller SC, Bowman BM, Smith JM, Jee WS. Characterization of endosteal bone-lining cells from fatty marrow bone sites in adult beagles. Anat Rec 1980; 198: 163–173). **Recuadro.** Microfotografía óptica de gran aumento de una trabécula ósea similar, teñida con H&E, que se muestra con fines de orientación. Las células de revestimiento óseo (células del endostio) en la superficie de la trabécula están señaladas por las *flechas*. 350×. **b.** Microfotografía electrónica de parte del citoplasma de dos células de revestimiento óseo a gran aumento. La unión de hendidura se aprecia en el sitio donde las dos células entran en contacto estrecho. En la parte *superior* de la imagen aparece parte de un adipocito; son muy evidentes sus lípidos, su delgado reborde de citoplasma, su membrana plasmática y su lámina externa. 27 000×.

En los sitios donde las evaginaciones de las células de revestimiento óseo entran en contacto entre sí, hay uniones de hendidura. Se piensa que intervienen en el mantenimiento y el soporte nutricional de los osteocitos incluidos en la matriz ósea subyacente, y que regulan el movimiento del calcio y el fosfato desde y hacia el hueso. Esto se basa en la observación de que los procesos celulares en las células de revestimiento óseo se extienden hacia adentro de los canalículos del hueso adyacente (*véase* fig. 8-13b) y se comunican por medio de uniones de hendidura con las evaginaciones de los osteocitos. En estos aspectos, las células de revestimiento óseo se parecen un poco a los osteocitos.

Osteoclastos

La función del osteoclasto es la resorción ósea.

Los ***osteoclastos*** son células grandes multinucleadas que aparecen en los sitios donde ocurre la resorción ósea. Están apoyados directamente sobre la superficie ósea en proceso de resorción (fig. 8-14). Como resultado de la actividad de los osteoclastos, se forma una depresión llamada ***laguna de resorción*** (**laguna de Howship**) que se puede observar en el hueso directamente bajo el osteoclasto. La célula no solo es visible por su gran tamaño, sino también por su notable acidofilia. También exhibe una reacción histoquímica intensa para la fosfatasa ácida debido a los numerosos lisosomas que contiene. Una de estas enzimas, la **fosfatasa ácida resistente al tartrato** (**TRAP, *tartrate-resistant acid phosphatase***), que pesa 35 kDa y contiene hierro, se utiliza en la clínica como un indicador de la actividad y diferenciación de los osteoclastos.

Los osteoclastos derivan de la fusión de células progenitoras hematopoyéticas mononucleares bajo la regulación de diversas citocinas.

A diferencia de lo que se pensaba antes, los **osteoclastos** no están relacionados con los osteoblastos. Estos derivan de la fusión de células progenitoras hematopoyéticas mononucleares, específicamente, **células progenitoras de granulocitos/macrófagos** (**GMP**

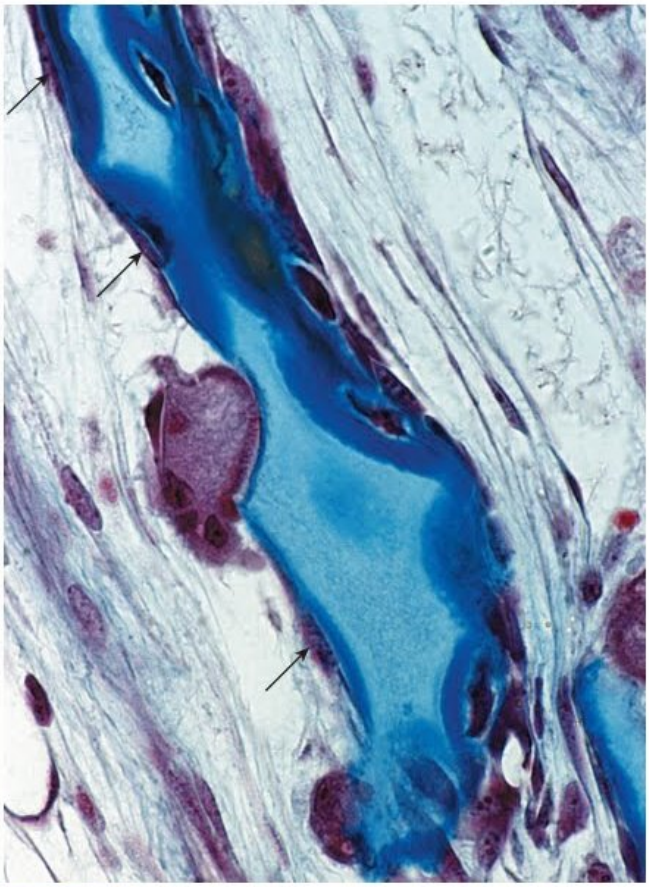

FIGURA 8-14. Microfotografía de un osteoclasto sobre una espícula ósea. En esta muestra teñida con la técnica de Mallory puede verse una espícula de cartílago calcificado (coloreada de *azul pálido*) con una cubierta de tejido óseo (teñido de *azul oscuro*). Un osteoclasto en el lado izquierdo de la espícula ha resorbido tejido óseo y ahora está en una depresión (laguna de Howship) de la superficie espicular. La estrecha zona clara que hay entre el osteoclasto y la espícula corresponde al borde festoneado de la célula. Las *flechas* en la superficie que no crece señalan el citoplasma de las células de revestimiento óseo (células osteoprogenitoras) inactivas. Por el contrario, en el lado opuesto de la espícula se está formando tejido óseo, como lo delata la presencia de osteoblastos activos en la superficie y de osteocitos rodeados de matriz recién formada justo debajo. 550×.

[*granulocyte/macrophage progenitor*], **CFU-GM** [*colony forming unit-granulocyte/monocyte*]), que dan origen a los linajes de granulocitos y de monocitos (*véase* fig. 10-19). La formación de osteoclastos se produce en asociación estrecha con las células del estroma de la médula ósea. Estas células secretan citocinas esenciales para la diferenciación tanto de los osteoclastos como de los macrófagos a partir de células progenitoras GMP, que incluyen el factor estimulante de colonias de monocitos (M-CSF, *monocyte colony stimulating factor*), el TNF y varias interleucinas. En un principio, las células predestinadas a convertirse en osteoclastos (precursores osteoclásticos) expresan dos importantes factores de transcripción, **c-fos** y **NF-κB**; más tarde, una molécula receptora llamada ***receptor activador del factor nuclear κB*** (**RANK**) se expresa en su superficie. El receptor RANK interactúa con la **molécula ligando de RANK** (**RANKL**, ***RANK ligand***) que se produce y se expresa en la superficie celular del estroma (fig. 8-15). El **mecanismo de señalización RANK-RANKL** es esencial para la diferenciación y maduración de los osteoclastos. De modo alternativo, durante la **inflamación**, los linfocitos T activados pueden producir moléculas de RANKL, tanto unidas a la membrana como solubles. Por lo tanto, los procesos inflamatorios pueden estimular la resorción ósea mediada por osteoclastos. Esta vía puede ser bloqueada por la **osteoprotegerina** (**OPG**), que funciona como receptor "señuelo" para RANKL. La falta de ligando disponible afecta la vía de señalización de RANK-RANKL y actúa como un potente inhibidor de la formación de osteoclastos. Los osteoblastos son los productores principales de la OPG, regulada por numerosos metabolitos óseos, como IL-1, TNF, TGF-β y vitamina D. La PGE_2 es secretada por osteocitos estresados y estimula la producción de RANKL; sin embargo, los osteoblastos activos en la región de depósito óseo producen la OPG que inactiva el RANKL. Por lo tanto, las regiones donde los osteoblastos depositan hueso nuevo tendrán poca o ninguna actividad osteoclástica, en contraste con las regiones circundantes con mayor actividad osteoclástica. Todas las sustancias que promueven el remodelado óseo por diferenciación de los osteoclastos y la resorción ósea actúan a través del sistema OPG/RANKL en la médula ósea. Tanto la OPG como el RANKL se detectan en una forma libre en la sangre y sus concentraciones pueden medirse con fines de diagnóstico y para evaluar el tratamiento de muchas enfermedades óseas.

Los osteoclastos recién diferenciados experimentan un proceso de activación para convertirse en células capaces de realizar la resorción ósea.

El **osteoclasto** recién formado tiene que activarse para convertirse en una célula de resorción ósea. Durante este proceso, se torna muy polarizado. Cuando los osteoclastos resorben hueso activamente se les distinguen tres regiones especializadas:

- **Borde festoneado**, que es la porción de la célula en contacto directo con el hueso. Contiene abundantes pliegues profundos de la membrana plasmática que forman estructuras del tipo de las microvellosidades y son responsables del aumento de la extensión de la superficie para la exocitosis de enzimas hidrolíticas y la secreción de protones por las bombas dependientes de ATP, al igual que para la endocitosis de los productos de degradación y los detritos óseos. El borde festoneado se tiñe con menos intensidad que el resto de la célula y, a menudo, aparece como una banda de luz contigua al hueso en el sitio de resorción (*véase* fig. 8-14). Con el microscopio electrónico, los cristales de hidroxiapatita de la matriz ósea se ven entre los procesos del borde festoneado (fig. 8-16). En el interior del borde festoneado y en las proximidades hay una gran cantidad de mitocondrias y lisosomas. Los núcleos se hallan generalmente en la región de la célula más alejada de la superficie ósea. En esta misma región se ven cisternas de RER, abundantes dictiosomas del aparato de Golgi y numerosas vesículas.
- **Zona clara** (zona de sellado), un perímetro de citoplasma en forma de anillo contiguo al borde festoneado que delimita la superficie ósea en resorción. En esencia, la zona clara es un compartimento a la altura del borde festoneado donde se produce la resorción y degradación de la matriz. Contiene abundantes microfilamentos de actina, pero básicamente carece de otros orgánulos. Los microfilamentos de actina están dispuestos en una estructura en forma de anillo rodeada en ambos lados por proteínas asociadas con la actina, como la vinculina y la talina (fig. 8-17). La membrana plasmática a la altura de la zona clara contiene **moléculas de adhesión célula-matriz extracelular** que son responsables de proporcionar un sello hermético entre la membrana celular y la matriz ósea mineralizada. Diversas clases de **receptores** extracelulares de **integrinas** (receptor $\alpha_v\beta_3$ para vitronectina, receptor $\alpha_2\beta_1$ para colágeno tipo I o receptor $\alpha_v\beta_1$ para vitronectina/fibrinógeno) contribuyen a mantener el sello hermético.
- **Región basolateral**, que participa en la exocitosis del material digerido (*véase* fig. 8-17). Las vesículas de transporte con material óseo endocitado y degradado a nivel del borde festoneado se fusionan con la membrana celular para liberar su contenido. Den-

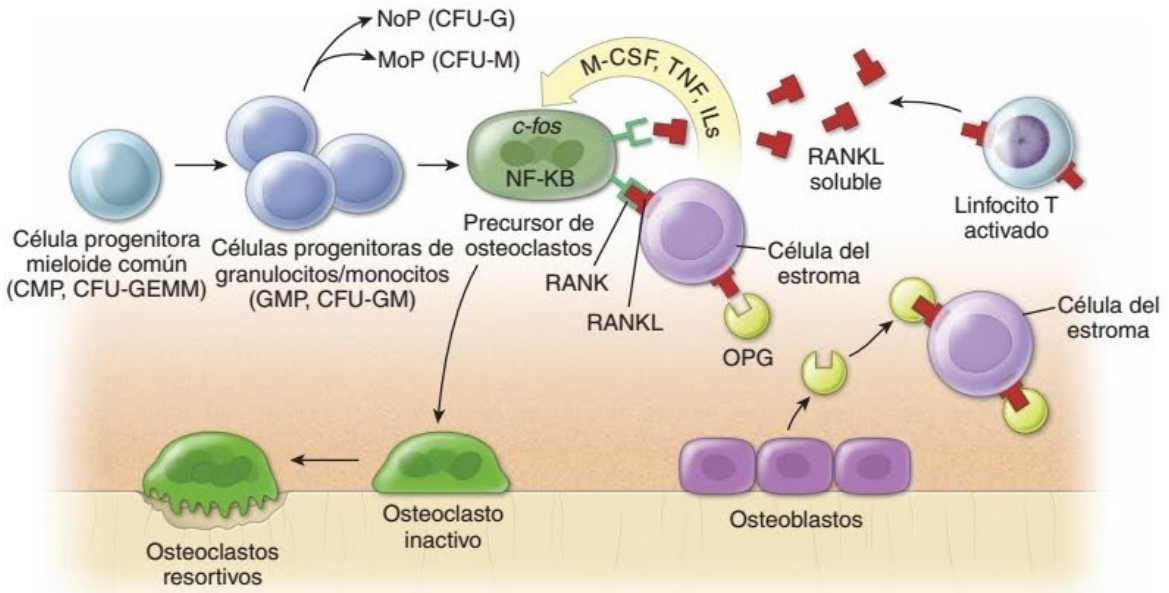

FIGURA 8-15. Origen de los osteoclastos. Los osteoclastos derivan de la fusión de *células progenitoras de granulocitos/monocitos* (*GMP, CFU-GM*), que provienen de células progenitoras mieloides comunes multipotenciales (*CMP, CFU-GEMM*). Las células GMP también dan origen a los linajes de granulocitos y monocitos en la forma de células progenitoras de neutrófilos (*NoP, CFU-G*) y progenitoras de los monocitos (*MoP, CFU-M*). La formación de osteoclastos tiene un fuerte vínculo con las células del estroma de la médula ósea, que secretan el factor estimulante de colonias de monocitos (*M-CSF*), factor de necrosis tumoral (*TNF*) y varias interleucinas (*IL*). Los precursores del osteoclasto expresan *c-fos*, NF-κB y moléculas receptoras llamadas *receptor activador del factor nuclear* κB (*RANK*). La señal generada por la interacción del receptor RANK con la *molécula ligando de RANK* (*RANKL*) es esencial para la diferenciación y maduración de los osteoclastos. Durante la inflamación, los linfocitos T producen moléculas RANKL, tanto solubles como unidas a la membrana, lo que aumenta la resorción ósea. La *osteoprotegerina* (*OPG*) puede bloquear estos mecanismos. Debe tenerse en cuenta que los linfocitos T activados pueden estimular la formación de osteoclastos mediante la producción de moléculas RANKL tanto unidas a la membrana como solubles.

tro de estas vesículas se ha detectado TRAP, lo que indica su papel en la fragmentación del material incorporado por endocitosis.

Los osteoclastos resorben el tejido óseo mediante la liberación de protones e hidrolasas lisosómicas hacia el microambiente restringido del espacio extracelular.

Algunas, si no la mayoría, de las vesículas del **osteoclasto** son los lisosomas. Sus contenidos se liberan en el espacio extracelular de las hendiduras que hay entre los pliegues citoplasmáticos del borde festoneado, un claro ejemplo de **enzimas lisosómicas** que funcionan fuera de la célula. Una vez liberadas, estas enzimas hidrolíticas, que incluyen la **catepsina K** (una cisteína proteasa) y las **metaloproteinasas de la matriz**, degradan el colágeno y otras proteínas de la matriz ósea.

Sin embargo, antes de que pueda producirse la digestión, la matriz ósea tiene que descalcificarse a través de la acidificación de la superficie ósea, que inicia la disolución de la matriz mineral. El citoplasma del osteoclasto contiene **anhidrasa carbónica II**, que produce ácido carbónico (H_2CO_3) a partir de dióxido de carbono y agua. A continuación, el ácido carbónico se disocia en bicarbonato (HCO_3) y un protón (H^+). Con la ayuda de las **bombas de protones dependientes de ATP**, los protones se transportan a través del borde festoneado, generando un pH bajo (4-5) en el microambiente de la laguna de reabsorción. Este ambiente ácido local, creado en el espacio extracelular entre el hueso y el osteoclasto, está protegido por la zona clara. Los **conductos de cloro** junto con las **bombas de protones** favorecen la electroneutralidad de la membrana del borde festoneado (*véase* fig. 8-17). El exceso de bicarbonato se elimina por intercambio pasivo con iones de cloro a través de **proteínas** de intercambio cloro-carbonato ubicadas en la membrana basolateral.

El medio ácido inicia la degradación del componente mineral del hueso (principalmente hidroxiapatita) para convertirlo en iones de calcio, fosfatos inorgánicos solubles y agua. Cuando la resorción del tejido óseo se ha completado, los osteoclastos experimentan apoptosis. Algunos estudios recientes indican que muchos fármacos utilizados para inhibir la resorción ósea en la osteoporosis (bisfosfonatos y estrógenos) promueven la **apoptosis osteoclástica** (cuadro 8-2, p. 256).

La función de los osteoclastos es regulada por muchos factores.

Los materiales digeridos del hueso resorbido se transportan en vesículas endocíticas por todo el osteoclasto. El contenido de las vesículas endocíticas que se originan en el borde festoneado se libera en la membrana basal (*véase* fig. 8-17), que, por lo general, está en contacto con los vasos sanguíneos. Por lo tanto, en el borde festoneado están presentes muchas depresiones y vesículas revestidas. Los osteoclastos se observan en los sitios donde se produce el remodelado óseo (el proceso de remodelado se describe con mayor detalle un poco más adelante). Así, en los sitios donde las osteonas están siendo alteradas o donde el hueso está experimentando cambios durante el proceso de crecimiento, los osteoclastos son relativamente abundantes.

La **hormona paratiroidea** (**PTH, *parathyroid hormone***), secretada por las células principales de las glándulas paratiroides, es el regulador más importante de las concentraciones de calcio y fosfato en el líquido extracelular. Debido a que los osteoclastos no tienen receptores de PTH, esta hormona solo ejerce un efecto indirecto sobre los osteoclastos. En cambio, los osteocitos, los osteoblastos y los linfocitos T tienen **receptores para la PTH** que activan la adenilato-ciclasa y producen el aumento de las concentraciones intracelulares de monofosfato de adenosina cíclico (cAMP, *cyclic adenosine monophosphate*). Una exposición a lapsos breves e intermitentes a la PTH aumenta la masa ósea a través de la vía del cAMP/IGF-1 en osteocitos y osteoblastos. Sin embargo, la exposición

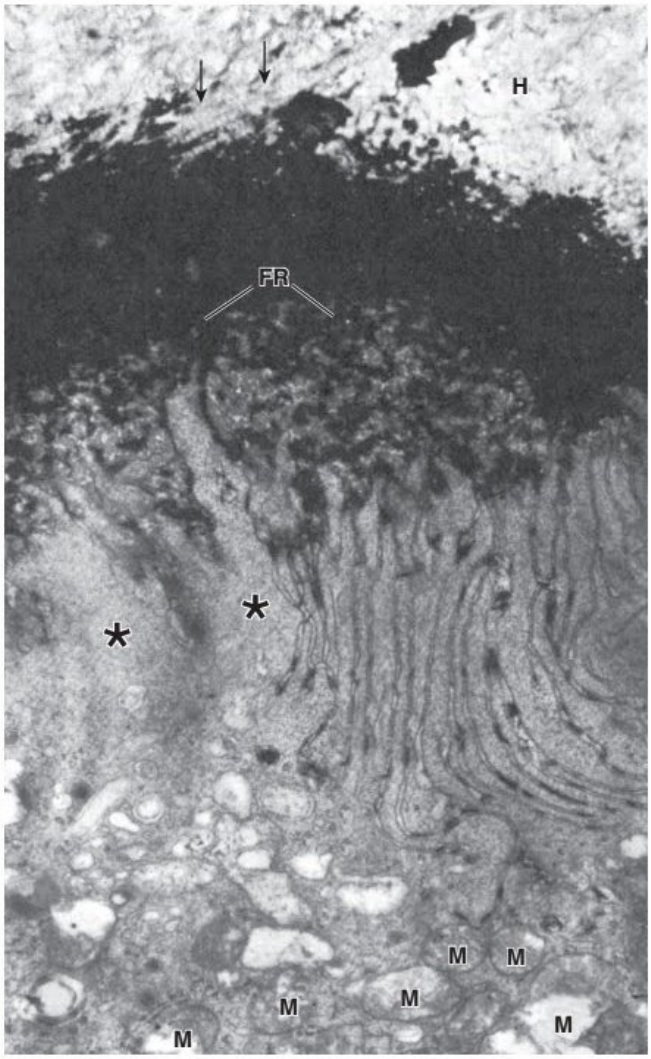

FIGURA 8-16. Microfotografía electrónica de osteoclasto. En esta microfotografía se muestra un segmento de la superficie de un hueso (*H*) y una porción de un osteoclasto que está en contacto estrecho con el tejido óseo que ha experimentado una digestión parcial. En el frente de resorción (*FR*), el osteoclasto exhibe numerosos repliegues de la membrana plasmática. Cuando se observa con el microscopio óptico, estos repliegues aparecen como un borde rugoso. Si el plano de corte es paralelo a los repliegues (*asteriscos*), entonces se ve una amplia extensión de citoplasma no especializado. El citoplasma del osteoclasto contiene abundantes mitocondrias (*M*), muchos lisosomas y un aparato de Golgi prominente, todos ellos vinculados desde el punto de vista funcional con la resorción y la degradación de la matriz ósea. En la *parte superior* de la imagen se aprecian algunas de las fibrillas colágenas; las *flechas* señalan los sitios en los que son visibles las bandas transversales con una periodicidad de 68 nm. 10 000×.

continua y prolongada a la PTH aumenta la producción de RANKL por los linfocitos T (*véase* fig. 8-15) y los osteoblastos, lo que conduce a la hiperactividad de los osteoclastos y, finalmente, a la osteoporosis. Los estrógenos suprimen la producción de RANKL por los linfocitos T. La **calcitonina**, secretada por las células parafoliculares de la glándula tiroides, tiene el efecto de reducir la actividad de los osteoclastos.

Otras moléculas que desempeñan un papel importante en la regulación de la actividad de los osteoclastos son la catepsina K, la anhidrasa carbónica II y las proteínas que codifican las bombas de protones (TCIRG1). La insuficiencia de estas proteínas causa **osteopetrosis**, una enfermedad congénita rara caracterizada por el aumento de la densidad ósea y defectos en la función de los osteoclastos. En los individuos con osteopetrosis, los osteoclastos no funcionan de manera adecuada, lo que hace que los huesos aparezcan densos en la radiografía; sin embargo, en realidad son muy frágiles y se fracturan con facilidad.

Investigaciones recientes indican que tanto los osteocitos sanos como los que están en proceso de muerte pueden comunicarse con los osteoclastos y reclutarlos para el remodelado óseo. La muerte de los osteocitos por apoptosis que se produce en los sitios de lesión ósea genera cuerpos apoptóticos que expresan moléculas RANKL. Estas moléculas, que actúan a través de la vía de señalización RANK-RANKL, aumentan la actividad de los osteoclastos (tabla 8-1).

■ FORMACIÓN DEL HUESO

El desarrollo del hueso tradicionalmente se clasifica en endocondral o intramembranoso.

La distinción entre desarrollo endocondral e intramembranoso radica en si un modelo de cartílago sirve como el precursor óseo (**osificación endocondral**) o si el hueso está formado por un método más sencillo, sin la intervención de un cartílago precursor (**osificación intramembranosa**). Los huesos de las extremidades y las partes del esqueleto axial que soportan peso (p. ej., las vértebras) se desarrollan por osificación endocondral. Los huesos planos del cráneo y de la cara, la mandíbula y la clavícula se desarrollan por osificación intramembranosa.

La existencia de dos tipos distintos de osificación no implica que el hueso existente sea de membrana o endocondral. Estos nombres *solo* se refieren al mecanismo por el cual se forma inicialmente un hueso. Debido al remodelado que se produce más tarde, el tejido óseo que inicialmente fue depositado por osificación endocondral o intramembranosa se reemplaza en poco tiempo. El tejido óseo de reemplazo crece por aposición sobre el hueso preexistente y es idéntico en ambos casos. Aunque se considera que los huesos largos se forman por osificación endocondral, en su desarrollo continuo se verifica la histogénesis tanto del hueso endocondral como del intramembranoso, donde este último es el producto de la actividad del tejido del periostio (membrana).

Osificación intramembranosa

En la osificación intramembranosa, la formación del hueso es iniciada por la acumulación de células mesenquimatosas que se diferencian en osteoblastos.

La primera evidencia de la osificación intramembranosa en los humanos se observa alrededor de la octava semana de gestación dentro del tejido conjuntivo embrionario, el mesénquima. Algunas células alargadas y de tinción pálida, las **células mesenquimatosas**, migran y se acumulan en áreas específicas (p. ej., la región de desarrollo de los huesos planos en la cabeza), donde forman los **centros de osificación**. Esta acumulación celular dentro del tejido mesenquimatoso inicia el proceso de osificación intramembranosa (fig. 8-18a). Las células mesenquimatosas en estos centros de osificación se alargan y se diferencian en **células osteoprogenitoras**. Estas células expresan el **factor de transcripción CBFA1**, que es esencial para la diferenciación de osteoblastos y para la expresión de los genes necesarios para la osificación tanto intramembranosa como endocondral. El citoplasma de las células osteoprogenitoras cambia de eosinófilo a basófilo, y el aparato Golgi se observa como una región clara muy evidente. Estos cambios tintoriales se deben al **osteoblasto** diferenciado que, entonces, secreta los colágenos (sobre todo moléculas de colágeno tipo I), las sialoproteínas óseas, la osteocalcina y los otros componentes de la matriz ósea

TABLA 8-1 Características de osteoblastos, osteocitos y osteoclastos

Característica	Osteoblasto	Osteocito	Osteoclasto
			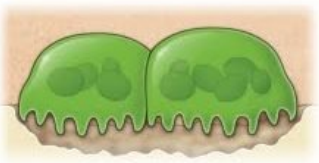
Ubicación	Superficie ósea; cono de cierre de los conductos de resorción	Lagunas y canalículos de la matriz ósea	Superficie ósea; cono de corte de conductos de resorción
Porcentaje celular total en el hueso	> 5%	~95%	> 1%
Función	Depósitos de la matriz ósea; inicia la mineralización mediante la liberación de vesículas matriciales	Mantiene la matriz ósea; detecta la tensión mecánica; regula la homeostasis de calcio y fosfato	Resorción ósea por hidrólisis enzimática de la matriz ósea mineralizada
Morfología celular	Células mononucleares, cúbicas o poligonales; citoplasma basófilo; Golgi negativo	Célula mononuclear pequeña y ovalada; citoplasma pálido; procesos celulares extensos	Célula multinuclear grande; citoplasma acidófilo; borde festoneado; laguna de Howship subyacente
Células	Célula osteoprogenitora	Osteoblasto	Células hematopoyéticas (GMP, CFU-GM)
Procesos de diferenciación/ factores de transcripción	CBFA1 (RUNX2); IGF-1	Se desconocen los procesos de selección desde los osteoblastos	c-fos; NF-κB; señalización RANK-RANKL
Principales receptores hormonales/ reguladores	RANKL, receptores de PTH	RANKL, receptores de PTH	RANK, receptores de calcitonina; receptores de fosfatasa resistente al tartrato
Expectativa de vida	Semanas (~12 días)	Años (~10-20 años)	Días (~3 días)
Marcadores bioquímicos	Osteocalcina; sialoproteína ósea (BSP-2)	Proteína de la matriz de dentina 1; podoplanina (proteína E11); esclerostina; factor de crecimiento fibroblástico 23	Fosfatasa resistente al tartrato; catepsina K; metaloproteinasa matricial 9

CBFA1, factor fijador central α-1; *GMP/CFU-GM*, célula progenitora de granulocitos/macrófagos; *IGF-1*, factor de crecimiento insulínico 1; *NF-κB*, factor nuclear κB; *PTH*, hormona paratiroidea; *RANK*, receptor activador del factor nuclear κB; *RANKL*, molécula ligando de RANK; RUNX2, factor de transcripción 2 relacionado con runt.

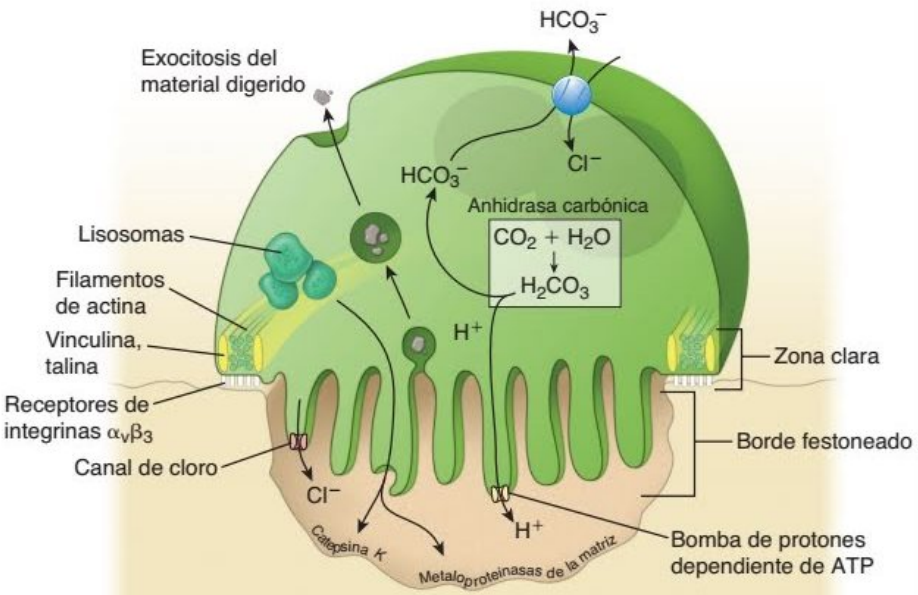

FIGURA 8-17. Diagrama de la estructura del osteoclasto con sus tres regiones: borde festoneado, zona clara y región basolateral. Obsérvese que la zona clara contiene abundantes microfilamentos organizados en una estructura anular rodeada en ambos lados por proteínas asociadas con actina, como la vinculina y la talina. La membrana celular en la región de la zona clara contiene moléculas de adhesión células-matriz extracelular (receptores de integrina) que forman un sello hermético entre la membrana plasmática y la matriz ósea mineralizada. En el texto se describen los mecanismos para el transporte de protones y cloro.

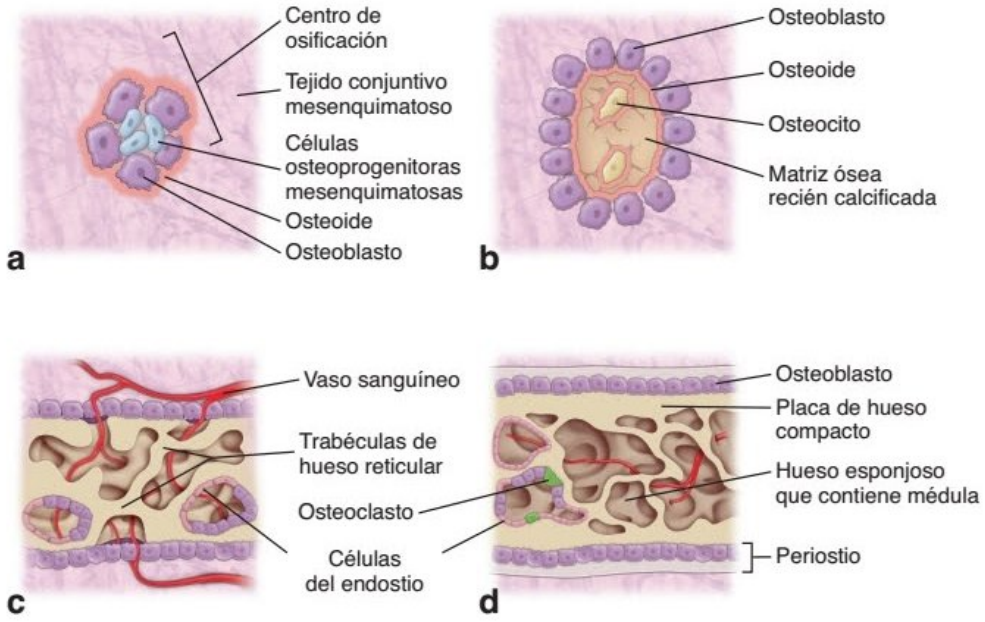

FIGURA 8-18. Osificación intramembranosa. a. En el tejido conjuntivo mesenquimatoso aparece un centro de osificación. Se compone de una aglomeración de células osteoprogenitoras, derivadas de células mesenquimatosas, que además se diferencian en células óseas secretoras, los osteoblastos. Comienzan a depositar la matriz ósea mineralizada, el osteoide. **b.** Los osteoblastos se acumulan en la periferia del centro de osificación y continúan secretando osteoide hacia el centro del nódulo. A medida que continúa el proceso, el osteoide se somete a la mineralización y los osteoblastos atrapados se convierten en osteocitos. Los osteocitos presentan procesos que se comunican entre sí y con los osteoblastos. **c.** El tejido recién formado tiene una estructura microscópica de un hueso inmaduro (entretejido) con trabéculas gruesas revestidas por osteoblastos y células del endostio. **d.** El posterior crecimiento y remodelado del hueso produce la sustitución del tejido óseo por capas interiores y exteriores de hueso compacto con hueso esponjoso entre ellas. Los espacios entre las trabéculas quedan ocupados por células de la médula ósea que llegan con los vasos sanguíneos. Debe tenerse en cuenta que un espacio está revestido por células del endostio inactivas y el otro por osteoblastos, osteoclastos y células del endostio, una indicación del proceso de remodelado activo.

(osteoide). Los osteoblastos se acumulan en la periferia del centro de osificación y continúan secretando osteoide en el centro del nódulo. A medida que continúa el proceso, el osteoide se somete a una mineralización y los osteoblastos atrapados se convierten en **osteocitos** (fig. 8-18b). Dentro de la matriz ósea, los osteocitos se separan cada vez más unos de otros conforme se produce más matriz; sin embargo, permanecen en contacto a través de evaginaciones citoplasmáticas delgadas. Con el tiempo, la matriz se calcifica y los procesos citoplasmáticos intercomunicados de los osteocitos quedan contenidos dentro de los canalículos.

Inicialmente, la matriz ósea recién formada aparece en los cortes histológicos como pequeñas espículas y trabéculas de forma irregular.

En los cortes histológicos, la matriz ósea aparece como pequeñas espículas y trabéculas de forma irregular, que son características del hueso esponjoso. Algunas de las células osteoprogenitoras se adosan a las espículas formadas inicialmente, se transforman en osteoblastos y producen más matriz (fig. 8-19 y lám. 15, p. 273). Mediante este proceso, llamado ***crecimiento por aposición***, las espículas aumentan de tamaño y se unen en una red trabecular que adquiere la forma general del hueso en desarrollo. Por medio de su actividad mitótica continua, las células osteoprogenitoras mantienen su cantidad y, por lo tanto, proporcionan una fuente constante de osteoblastos para el crecimiento de las espículas óseas. Los nuevos osteoblastos, a su vez, establecen la matriz ósea en capas sucesivas, dando lugar a un hueso inmaduro (fig. 8-18c). Este hueso inmaduro, que se comenta en la página 236, se caracteriza internamente por tener espacios interconectados que contienen tejido conjuntivo y vasos sanguíneos. Con mayor crecimiento y remodelado posteriores, se produce la sustitución de hueso inmaduro por hueso compacto, en la periferia, y por hueso esponjoso, en el centro del hueso recientemente formado (fig. 8-18d). Los espacios entre las trabéculas son ocupados por células de la médula ósea que llegan a través de los vasos sanguíneos. El tejido óseo formado por el proceso que se acaba de describir se conoce como ***hueso membranoso*** o ***intramembranoso***.

Osificación endocondral

La **osificación endocondral** también comienza con la proliferación y acumulación de células mesenquimatosas en el sitio donde se desarrollará el futuro hueso. Bajo la influencia de los factores de crecimiento de fibroblastos (FGF, *fibroblastic growth factors*) y diferentes proteínas morfogénicas óseas (*véase* p. 234), las células mesenquimatosas expresan inicialmente colágeno tipo II y se diferencian en condroblastos que, a su vez, producen matriz cartilaginosa.

Inicialmente, se desarrolla un modelo de cartílago hialino con la forma general del futuro hueso.

Una vez establecido, el **modelo cartilaginoso** (una versión en miniatura del hueso definitivo) experimenta crecimiento intersticial y por aposición (lám. 13, p. 268). El aumento en la longitud del modelo cartilaginoso se atribuye al crecimiento intersticial. El incremento en el espesor se debe, en su mayor parte, a la adición de matriz cartilaginosa producida por los nuevos condrocitos diferenciados a partir de la capa condrogénica del pericondrio que rodea la masa de cartílago. La *ilustración 1* de la figura 8-17 muestra un modelo cartilaginoso inicial.

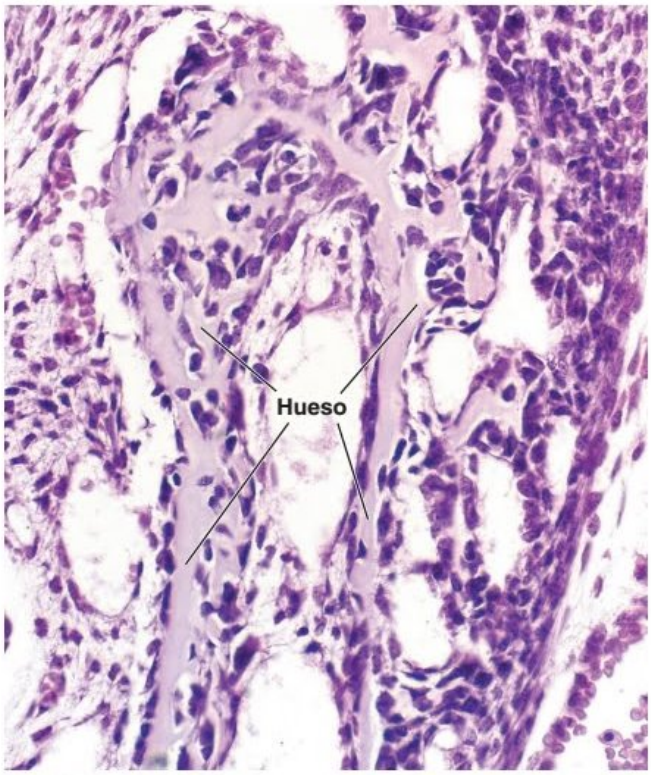

FIGURA 8-19. Corte de una mandíbula que se está formando por el proceso de osificación intramembranosa. En esta microfotografía se ve un corte de una mandíbula en desarrollo teñida con H&E. En esta etapa más o menos temprana del desarrollo, la mandíbula está compuesta por espículas óseas de formas y tamaños diversos. Estas espículas se anastomosan para formar trabéculas que le dan la forma general al hueso en desarrollo (no hay modelo de cartílago). Los abundantes osteoblastos que tienen a su cargo el crecimiento de esta región de espículas se ven en la superficie del tejido óseo recién formado. La porción más antigua de las espículas, que está calcificada, contiene osteocitos rodeados de matriz ósea. A la *derecha de la foto*, junto a las espículas óseas, el tejido conjuntivo es muy celular y se está convirtiendo en el periostio inicial. 250×.

La primera señal de osificación es la aparición de una cubierta de tejido óseo alrededor del modelo cartilaginoso.

En esta etapa, las células del pericondrio en la región media del modelo cartilaginoso dejan de producir condrocitos. En su lugar, se originan **osteoblastos**. Por ende, el tejido conjuntivo que rodea esta porción del cartílago funcionalmente *ya no es pericondrio*, sino que, por su alteración funcional, ahora se denomina ***periostio***. Además, las células dentro de esta capa se diferencian en osteoblastos, por lo que ahora se puede identificar una **capa osteogénica** en el periostio. Como consecuencia de estas modificaciones, se forma una delgada capa de tejido óseo alrededor del modelo cartilaginoso (lám. 13, p. 268). Este tejido puede clasificarse como perióstico o subperióstico, por su ubicación, o intramembranoso, por su mecanismo de desarrollo. En el caso de un hueso largo, alrededor del modelo cartilaginoso en la porción de la diáfisis del hueso en desarrollo, se forma una cubierta distintiva de tejido óseo subperióstico, llamado ***collar óseo***. El collar óseo se muestra en la *ilustración 2* de la figura 8-20.

Con el establecimiento del collar óseo perióstico, los condrocitos en la región media del modelo cartilaginoso se hipertrofian.

A medida que los condrocitos aumentan de tamaño, la matriz cartilaginosa circundante se resorbe, formando delgadas placas de cartílago irregulares entre las **células hipertróficas**. Estas células comienzan a sintetizar fosfatasa alcalina; al mismo tiempo, la **matriz cartilaginosa** circundante se **calcifica** (*véase* fig. 8-20, *ilustración 3*). La calcificación de la matriz cartilaginosa no debe confundirse con la mineralización que se produce en el tejido óseo.

La matriz cartilaginosa calcificada impide la difusión de las sustancias nutritivas y causa la muerte de los condrocitos en el modelo de cartílago.

Con la muerte de los condrocitos, gran parte de la matriz se degrada y las lagunas adyacentes confluyen para formar una cavidad cada vez más grande. Mientras se producen estos fenómenos, uno o varios vasos sanguíneos proliferan a través del delgado collar óseo en la diáfisis para vascularizar la cavidad (*véase* fig. 8-20, *ilustración 4*).

Las células madre mesenquimatosas migran hacia la cavidad junto con los vasos sanguíneos proliferantes.

Las células madre mesenquimatosas que residen en el periostio en desarrollo migran junto con los vasos sanguíneos invasores y se diferencian en células osteoprogenitoras en la cavidad medular. Las **células madre hematopoyéticas** también llegan a la cavidad a través del nuevo sistema vascular y abandonan la circulación para dar origen a la médula ósea, que incluye todos los linajes de células sanguíneas. A medida que el cartílago calcificado se degrada y se elimina parcialmente, quedan restos con el aspecto de espículas irregulares. Cuando las células osteoprogenitoras se adhieren por aposición a las espículas residuales de cartílago calcificado, se convierten en osteoblastos y comienzan a sintetizar tejido óseo (osteoide) que se deposita sobre el armazón espicular. Por lo tanto, el hueso formado de esta manera se denomina *hueso endocondral*. Este primer sitio donde comienza a formarse tejido óseo en la diáfisis de un hueso largo se llama ***centro primario de osificación*** (*véase* fig. 8-20, *ilustración 5*). La combinación de tejido óseo, que en un principio solo era una capa delgada, con el cartílago calcificado subyacente forma lo que se conoce como ***espícula mixta***.

Desde el punto de vista histológico, las espículas mixtas pueden reconocerse por sus características de tinción. El cartílago calcificado tiende a ser basófilo, mientras que el hueso es claramente eosinófilo. Con la técnica de tinción de Mallory, el tejido óseo se tiñe de un azul intenso y el cartílago calcificado de un azul pálido (fig. 8-21). Además, el cartílago calcificado ya no contiene células, mientras que en el hueso de reciente formación se pueden observar los osteocitos en la matriz ósea. Estas espículas persisten durante un corto tiempo antes de que se elimine el componente de cartílago calcificado. El componente óseo remanente de la espícula continúa su crecimiento por aposición, aumenta de tamaño y se torna más fuerte, o puede experimentar resorción a medida que se forman nuevas espículas.

Crecimiento del hueso endocondral

El crecimiento del hueso endocondral se inicia en el segundo trimestre de la vida fetal y continúa después del nacimiento hasta el principio de la vida adulta.

Los fenómenos que se acaban de describir corresponden a la etapa inicial de la osificación endocondral que se produce en el feto, la cual comienza alrededor de la duodécima semana de gestación. En la siguiente sección se describe el proceso de crecimiento continuo que se extiende hasta la edad adulta temprana.

El crecimiento en longitud de los huesos largos depende de la presencia de cartílago epifisario.

A medida que la cavidad medular de la diáfisis se agranda (*véase* fig. 8-20, *ilustración 6*), pueden reconocerse distintas zonas en el

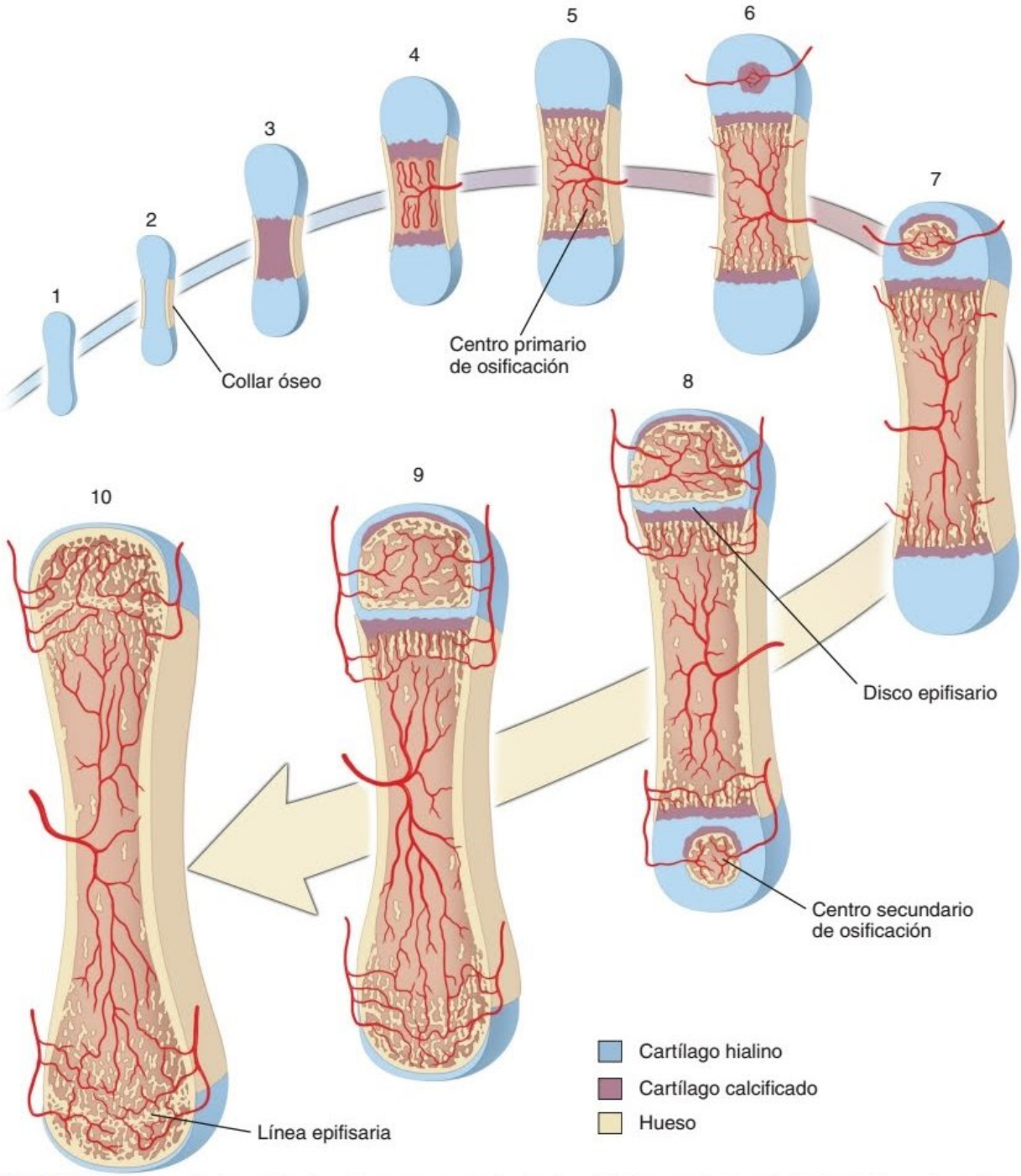

FIGURA 8-20. Diagrama del desarrollo de un hueso largo. Las ilustraciones (*1-10*) son cortes longitudinales del hueso largo. El proceso comienza con la formación de un modelo de cartílago (*1*); a continuación, se forma un collar óseo subperióstico (subpericondral) alrededor de la diáfisis del modelo cartilaginoso (*2*); después, la matriz cartilaginosa de la diáfisis comienza a calcificarse (*3*). Entonces, el cartílago calcificado es erosionado e invadido por vasos sanguíneos y células de tejido conjuntivo perivascular (*4*) y se crea una cavidad medular primitiva en la que quedan restos de espículas de cartílago calcificado en sus extremos proximal y distal. A medida que se desarrolla un centro primario de osificación, el hueso endocondral se forma sobre las espículas de cartílago calcificado. El tejido óseo en ambos extremos de la cavidad medular en desarrollo constituye la metáfisis. Todavía se sigue formando hueso subperióstico (*5*). Puede reconocerse en los preparados histológicos debido a que no se acompaña de erosión cartilaginosa ni se forma sobre espículas de cartílago calcificado. Vasos sanguíneos y células perivasculares invaden el cartílago en la epífisis proximal (*6*) y se forma un centro secundario de osificación (*7*). En la epífisis distal del hueso aparece otro centro de osificación (secundario) similar (*8*), y de ese modo queda formada una placa o disco epifisario entre cada una de las epífisis y la diáfisis. El hueso largo continúa creciendo y con el tiempo el disco epifisario desaparece (*9*). Cuando por fin cesa el crecimiento óseo, también desaparece el disco epifisario proximal (*10*). En este momento ya no hay separación entre la metáfisis y la epífisis. En donde estaban los discos epifisarios ahora solo quedan las líneas epifisarias.

cartílago a cada extremo de la cavidad. El tejido cartilaginoso restante, denominado ***cartílago epifisario***, muestra zonas bien definidas, como se ilustra en la figura 8-22 y en la lámina 14, en la página 270. Durante la osificación endocondral, el cartílago avascular es reemplazado gradualmente por tejido óseo vascularizado. Este reemplazo es iniciado por el **factor de crecimiento endotelial vascular** (**VEGF, *vascular endothelial growth factor***) y se acompaña de la expresión de los genes responsables de la producción del colágeno tipo X y de las metaloproteinasas de la matriz (enzimas responsables de la degradación de la matriz cartilaginosa). Las **zonas del**

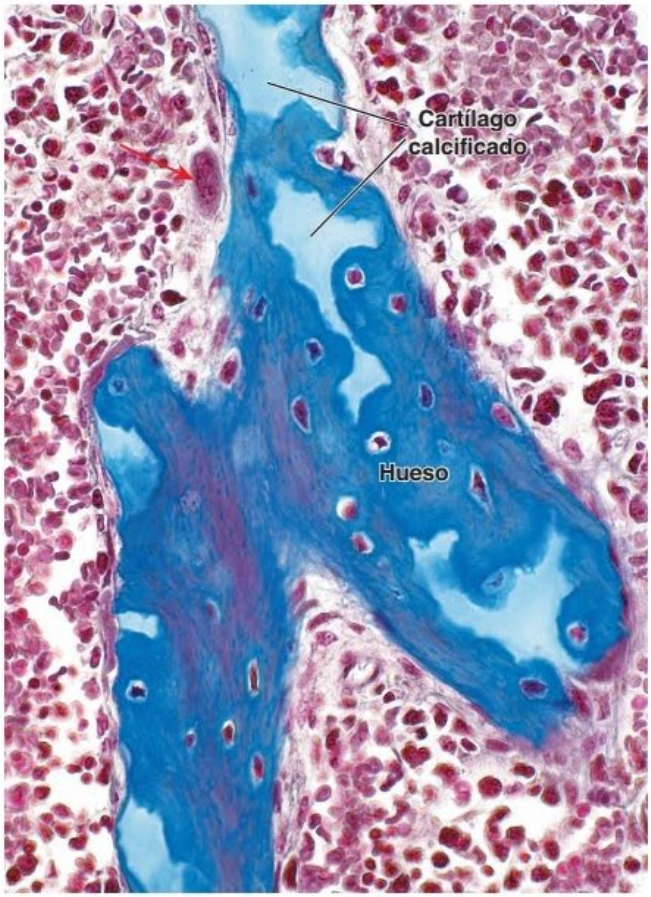

FIGURA 8-21. Microfotografía de una trabécula mixta formada durante la osificación endocondral. En este corte teñido con la técnica de Mallory-Azan se ve que se ha depositado tejido óseo sobre espículas de cartílago calcificado. En el *centro* de la microfotografía las dos espículas se anastomosan para formar una trabécula. Esta trabécula inicial todavía contiene restos de cartílago calcificado, como muestra la tinción de color *azul claro* de la matriz cartilaginosa calcificada en comparación con la tinción en *azul oscuro* del hueso. En la parte superior de la espícula, debe notarse el osteoclasto solitario (*flecha*) alineado cerca de la superficie de la trabécula, donde está por iniciarse el remodelado. 275×.

cartílago epifisario, comenzando desde la más distal con respecto al centro de osificación de la diáfisis y prosiguiendo hacia ese centro, son las siguientes:

- **Zona de cartílago de reserva**, en la que no se comprueba proliferación celular ni producción activa de la matriz.
- **Zona de proliferación**, que es contigua a la zona de cartílago de reserva en dirección a la diáfisis. En esta zona, los condrocitos experimentan mitosis y se organizan en columnas bien definidas. Estas células son más grandes que las de la zona de reserva y sintetizan activamente colágeno (sobre todo de los tipos II y XI) y otras proteínas de la matriz cartilaginosa.
- **Zona de hipertrofia**, que contiene condrocitos cuyo tamaño ha aumentado mucho (hipertróficos). El citoplasma de estas células es claro debido al glucógeno que generalmente acumulan (el cual se pierde durante la preparación histológica de la muestra). Los condrocitos en esta zona permanecen metabólicamente activos; continúan la secreción de colágeno tipo II mientras aumentan la producción de colágeno tipo X. Los condrocitos hipertróficos también secretan VEGF, que inicia la invasión vascular. La matriz del cartílago se comprime para formar bandas lineales entre las columnas de células de cartílago hipertrofiadas.
- **Zona de calcificación del cartílago**, en la cual las células hipertrofiadas empiezan a degenerarse y la matriz se calcifica. El cartílago calcificado sirve, entonces, como un armazón inicial para el depósito de hueso nuevo. Los condrocitos situados en la parte más proximal de esta zona experimentan apoptosis.
- **Zona de resorción**, que es la zona más cercana a la diáfisis. En este punto, el cartílago calcificado está en contacto directo con el tejido conjuntivo de la cavidad medular. En esta zona, los vasos sanguíneos de pequeño calibre y las células osteoprogenitoras acompañantes invaden la región que anteriormente era ocupada por los condrocitos. Forman una serie de puntas de lanza (*véase* fig. 8-22) que deja el cartílago calcificado como espículas longitudinales. En un corte transversal, el cartílago calcificado aparece como un panal de abejas debido a la ausencia de las células cartilaginosas. Los vasos sanguíneos invasores son la fuente de las células osteoprogenitoras, que se diferencian en osteoblastos.

En las espículas cartilaginosas, la formación de tejido óseo ocurre de la misma manera que se describe para el centro de la osificación inicial.

Conforme el tejido óseo se deposita en las espículas calcificadas, el cartílago se reabsorbe y al final queda hueso esponjoso primario. Este hueso esponjoso se reorganiza por actividad osteoclástica y adición de nuevo tejido óseo, adaptando el crecimiento continuo y el estrés físico que se genera sobre el hueso.

Inmediatamente después del nacimiento, en la epífisis proximal aparece un **centro secundario de osificación**. Los condrocitos se hipertrofian y se degeneran. Al igual que en la diáfisis, la matriz se calcifica y hay invasión local de vasos sanguíneos y células osteogénicas provenientes del pericondrio, creando una nueva cavidad medular (*véase* fig. 8-20, *ilustración 7*). Más tarde se forma un centro de osificación epifisario similar en el extremo distal del hueso (*véase* fig. 8-20, *ilustración 8*). Este también es considerado un centro de osificación secundario, aunque aparezca después. Con el desarrollo de los centros secundarios de osificación, la única porción del tejido cartilaginoso que queda del modelo original es el cartílago articular en los extremos de los huesos y una placa transversal, llamada ***disco epifisario***, el cual separa las cavidades de la epífisis y de la diáfisis (lám. 13, p. 268).

El cartílago del disco epifisario tiene la función de mantener el proceso de crecimiento.

Para que un hueso conserve sus proporciones y forma únicas, debe ocurrir un remodelado tanto interno como externo cuando este crece en longitud. La zona de proliferación del disco epifisario genera el cartílago sobre el cual se desarrollará el hueso más adelante. En cuanto al proceso de crecimiento, es importante tener en cuenta lo siguiente:

- El espesor del disco epifisario se mantiene relativamente constante durante el crecimiento.
- La cantidad de cartílago nuevo producido (zona de proliferación) es igual a la cantidad de cartílago resorbido (zona de resorción).
- El cartílago resorbido es, desde luego, reemplazado por hueso esponjoso.

El alargamiento del hueso se produce cuando se sintetiza nueva matriz cartilaginosa en el disco epifisario. La producción de matriz cartilaginosa empuja la epífisis lejos de la diáfisis, alargando el hueso. Los acontecimientos que siguen a este crecimiento gradual (denominados *hipertrofia*, *calcificación*, *resorción* y *osificación*) simplemente involucran los mecanismos por los que el cartílago recién formado es sustituido por tejido óseo durante el desarrollo.

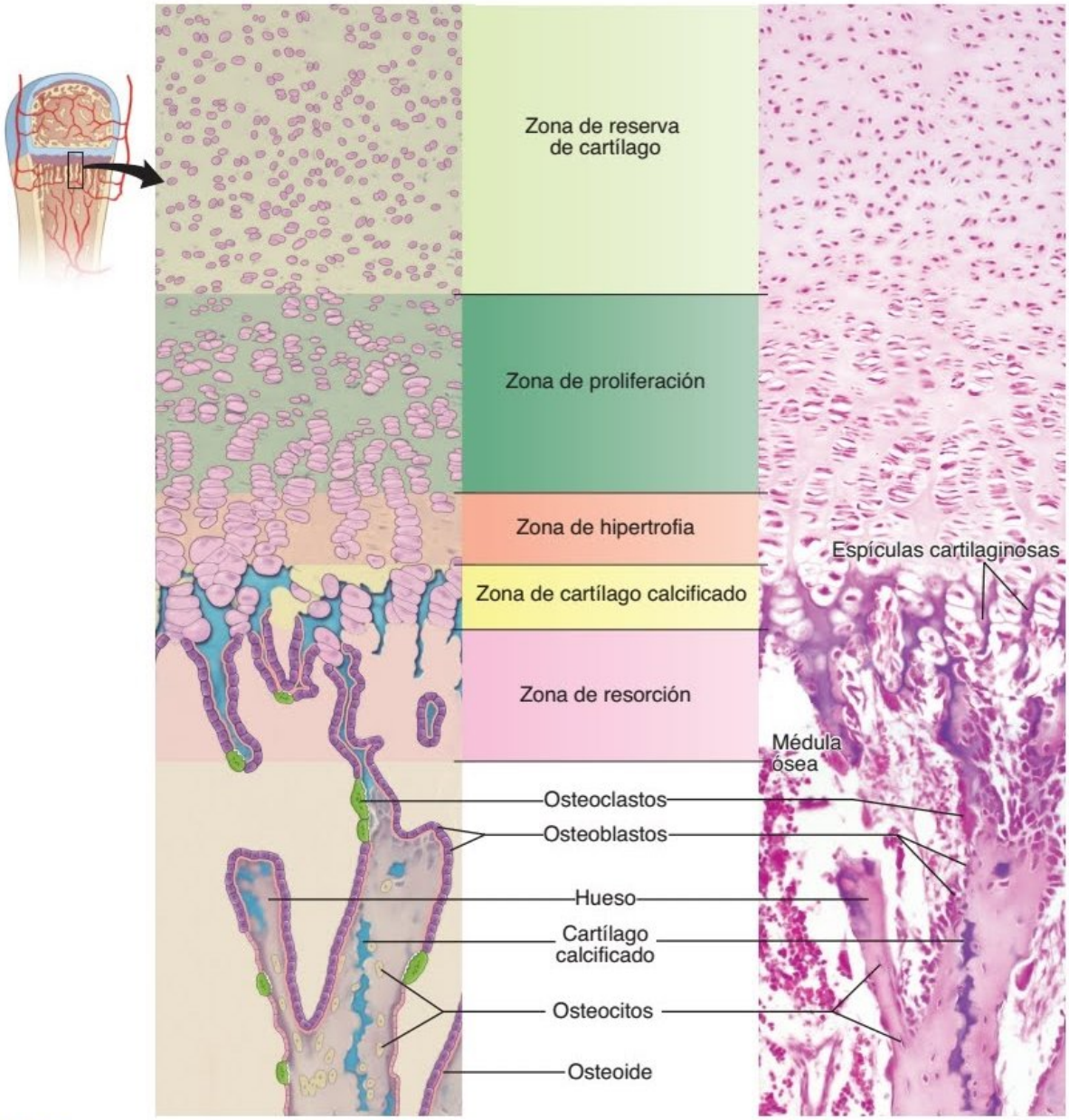

FIGURA 8-22. Corte longitudinal a lo largo del lado de la diáfisis del disco epifisario de un hueso metacarpiano fetal. En la microfotografía de la *derecha* se observa una formación ósea activa en el lado de la diáfisis del disco epifisario. La zonificación es evidente en esta muestra teñida con H&E (180×), ya que los condrocitos experimentan divisiones, hipertrofia y, finalmente, apoptosis, lo que da espacio a las células invasoras de formación ósea. En la ilustración de la *izquierda,* las células de la médula ósea se han eliminado, lo que permite a osteoblastos, osteoclastos y células del endostio revestir las superficies internas del hueso. Debe tenerse en cuenta que el cartílago calcificado (*azul*) está presente en las espículas óseas.

El hueso aumenta su ancho o diámetro cuando el crecimiento aposicional del nuevo hueso ocurre entre las laminillas corticales y el periostio. La cavidad de la médula se agranda por resorción ósea de la superficie del endostio de la corteza del hueso. A medida que los huesos se alargan, será necesaria su remodelación. Esta se compone de la resorción preferencial en algunas zonas del hueso y el depósito en otras zonas, como se comentó antes y como se ilustra en la fig. 8-23.

Cuando una persona alcanza su máximo crecimiento, finaliza la producción de cartílago en el disco epifisario.

Cuando la proliferación de un nuevo cartílago cesa, el cartílago que ya se ha producido en el disco epifisario continúa sometiéndose a los cambios que conducen al depósito de nuevo hueso hasta que, finalmente, desaparece por completo. En este punto, confluyen las cavidades medulares de la epífisis y la diáfisis. La eliminación del disco epifisario se conoce como ***cierre epifisario***. En la *ilustración 9* de la figura 8-20 ya no hay cartílago epifisario; en la *ilustración 10*, ambos cartílagos epifisarios han desaparecido. El crecimiento se ha completado y el cartílago restante se encuentra solo en las superficies articulares de los huesos. En el sitio donde estaba el disco epifisario, perdura como un vestigio la **línea epifisaria**, la cual está compuesta por tejido óseo (*véase* fig. 8-2).

Desarrollo del sistema osteónico (de Havers)

Las osteonas generalmente se forman en el hueso compacto preexistente.

El **hueso compacto** puede adoptar diferentes formas. Se puede generar a partir de hueso esponjoso fetal por depósito constante

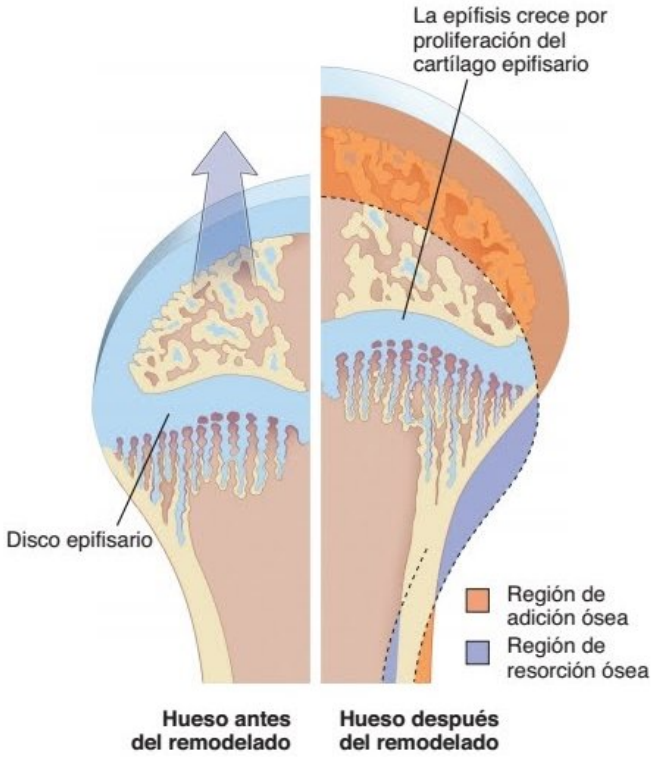

FIGURA 8-23. Diagrama del remodelado externo de un hueso. Se muestran dos períodos durante el proceso de crecimiento óseo. A la *izquierda* se observa un corte longitudinal del hueso más joven (antes del remodelado); a la *derecha*, uno de hueso más viejo (después del remodelado). Superpuesta en el *lado derecho* de la figura, está la silueta del hueso (solo la *mitad derecha*) como era antes. El hueso ahora es más largo, pero ha conservado su forma general. Para que un hueso crezca en longitud y retenga su forma general, es necesario que se resorba tejido óseo en algunas superficies y que se forme en otras, como se indica en este diagrama (basado en Ham AW. Some histophysiological problems peculiar to calcified tissues. J Bone Joint Surg Am 1952;24A:701–728).

de tejido óseo sobre las espículas; puede depositarse directamente como hueso compacto maduro (p. ej., las laminillas circunferenciales de un hueso adulto) o podría ser hueso compacto más antiguo compuesto por osteonas y laminillas intersticiales. El proceso por el cual se forman nuevas osteonas se conoce como ***remodelado interno***.

Durante el desarrollo de osteonas nuevas, los osteosclastos perforan un túnel a través del hueso compacto.

La formación de una osteona nueva en el hueso compacto implica en un principio la creación de un espacio en forma de túnel, la cavidad de resorción, por acción de los osteoclastos. Esta cavidad de resorción tendrá las dimensiones de la osteona nueva. Cuando los osteoclastos han producido un túnel cilíndrico de tamaño apropiado mediante resorción del hueso compacto, los vasos sanguíneos junto con su tejido conjuntivo circundante ocupan su luz. Conforme se ocupa el túnel, casi de inmediato comienza la formación de tejido óseo nuevo. Estos dos aspectos de la actividad celular, es decir, la resorción osteoclástica y la síntesis osteoblástica, constituyen una unidad de **remodelado óseo**. La unidad de remodelado óseo consiste en dos partes distintas: un **cono de corte** que avanza (también llamado ***conducto de resorción***) y un **cono de cierre** (fig. 8-24).

El extremo del cono de corte está formado por osteoclastos que avanzan, y a los que les siguen de cerca un asa capilar y pericitos. También contiene numerosas células en proceso de división celular que dan lugar a osteoblastos, pericitos adicionales y células endoteliales (es necesario recordar que los osteoclastos derivan de las células progenitoras hematopoyéticas mononucleares). Los osteoclastos perforan un conducto de unos 200 µm de diámetro. Este conducto establece el diámetro del futuro sistema osteónico (de Havers). El cono de corte constituye solamente una pequeña fracción de la longitud de la unidad de remodelado óseo; en consecuencia, se observa con una frecuencia mucho menor que el cono de cierre.

Una vez establecido el diámetro del futuro sistema de Havers, los osteoblastos empiezan a llenar el conducto mediante el depósito de matriz orgánica del hueso (osteoide) en sus paredes en laminillas sucesivas. Con el tiempo, la matriz ósea de cada una de las laminillas se mineraliza. Dado que las laminillas óseas sucesivas se depositan *desde la periferia hacia el interior*, el conducto alcanza por fin el diámetro relativamente angosto del conducto osteónico maduro.

El hueso compacto maduro contiene sistemas de Havers de diferente tamaño y antigüedad.

El análisis microrradiográfico de una preparación de hueso por desgaste revela que los sistemas de Havers más jóvenes muestran menos mineralización que los sistemas más viejos (fig. 8-25). Los sistemas de Havers se someten a una mineralización secundaria progresiva que continúa (hasta cierto punto) incluso después de que la osteona ha completado su formación. La figura 8-25 también ilustra el remodelado interno dinámico al que está sometido el hueso compacto. En el adulto, la formación ósea está en un delicado equilibrio con la actividad resortiva. En un adulto mayor, la resorción suele exceder la formación. Cuando este desequilibrio es demasiado intenso, entonces se desarrolla la **osteoporosis** (*véase* cuadro 8-2).

■ MINERALIZACIÓN BIOLÓGICA Y VESÍCULAS MATRICIALES

La mineralización es un fenómeno extracelular regulado por células bajo el control de los osteoblastos.

Las células formadoras de hueso producen la matriz ósea orgánica, el **osteoide**: osteoblastos en el hueso y ameloblastos y odontoblastos en los dientes en desarrollo. Una vez que se deposita el osteoide, los osteoblastos inician el proceso de **mineralización**, que se lleva a cabo en la **matriz extracelular** del hueso y el cartílago, así como en la dentina, el cemento y el esmalte de los dientes. La matriz de todas estas estructuras, excepto el esmalte, contiene fibrillas de colágeno y sustancia fundamental. La mineralización se produce al mismo tiempo en las fibrillas colágenas y en la sustancia fundamental que las rodea. En el esmalte, la mineralización se produce dentro de la matriz extracelular secretada por el órgano del esmalte.

Los **osteoblastos** sintetizan la mayoría de los componentes de la matriz extracelular y controlan el proceso de mineralización al secretar **proteínas reguladoras** como la osteocalcina, las sialoproteínas óseas y la osteoadherina. También modulan la concentración local de iones fosfato regulando la actividad de la **fosfatasa alcalina no específica de tejido** (**TNAP**, ***tissue nonspecific alkaline phosphatase***), que hidroliza los grupos fosfato de diversos sustratos fisiológicos. A pesar de la ubicación extracelular de la mineralización biológica, este proceso está controlado por los

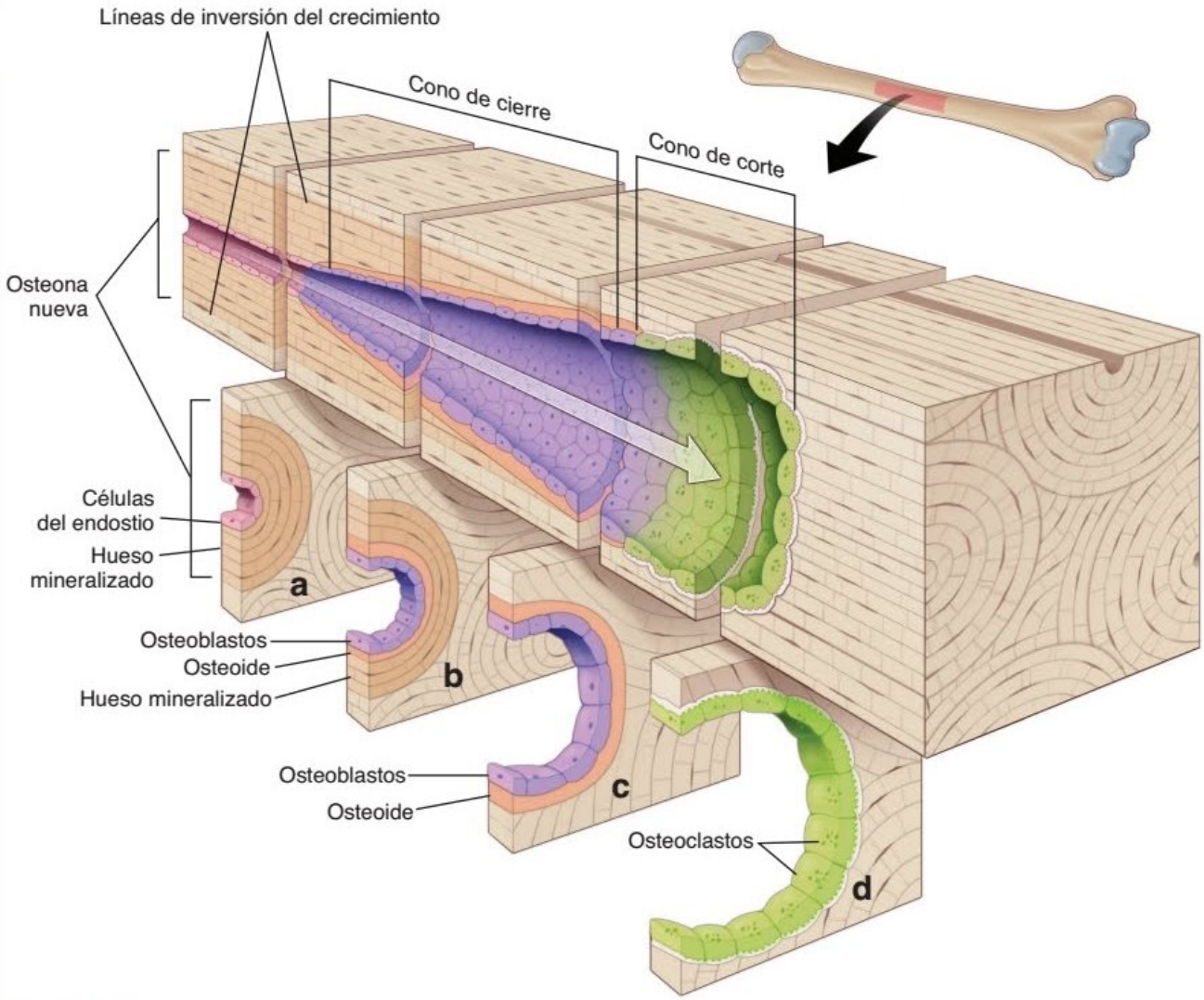

FIGURA 8-24. Diagrama de una unidad de remodelado óseo. Una unidad de remodelado óseo se compone de un cono de corte que avanza y un cono de cierre que le sigue. El cono de corte formado por osteoclastos se encarga de perforar el túnel o cavidad de resorción a través del hueso compacto. Su acción comienza dentro del hueso compacto en la parte *izquierda* del diagrama (en la zona que corresponde a la sección *a*). El cono de corte avanza a lo largo de las osteonas, en la dirección indicada por la *flecha*, hasta la región correspondiente a la sección *d*. La sección *d* muestra un corte transversal a través del cono de corte revestido por los osteoclastos (*células verdes*). La cavidad de resorción es el sitio donde se formará la osteona por la acción del cono de cierre, que consiste en los osteoblastos (*células púrpuras*). Estas células comienzan a depositar el osteoide sobre las paredes del conducto en laminillas sucesivas. La formación gradual del tejido óseo nuevo rellena la cavidad de resorción. Debe tenerse en cuenta el depósito del osteoide, profundo con respecto a los osteoblastos visto en las secciones *b* y *c* y, en las secciones *a* y *b*, la presencia del hueso mineralizado. Conforme se depositan laminillas óseas sucesivas, el conducto por fin alcanza el diámetro relativamente estrecho del conducto de Havers maduro bordeado por las células del endostio (*células rosa*), como las que se muestran en la sección *a*. La línea de inversión de crecimiento que aparece en el límite externo de una osteona recién formada representa una frontera entre la actividad resortiva del cono de corte y la matriz ósea no remodelada por esta actividad.

osteoblastos y está regulado por transportadores de membrana, enzimas y proteínas de la matriz extracelular circundantes.

La acumulación local de iones Ca^{2+} y PO_4 en la matriz extracelular es esencial para el inicio de la mineralización.

En los sitios donde se inicia la mineralización de hueso, cartílago, dentina y cemento, la concentración local de iones Ca^{2+} y PO_4 en la matriz debe exceder el nivel del umbral normal. Varios acontecimientos son responsables de esta mineralización: la fijación de Ca^{2+} extracelular por la **osteocalcina** y otras sialoproteínas genera una concentración local alta de este ion. La concentración elevada de Ca^{2+} estimula los osteoblastos para que secreten **TNAP**, que aumenta la concentración local de iones PO_4. La concentración alta de PO_4 estimula el aumento adicional de la concentración de Ca^{2+} en donde se iniciará la mineralización.

La formación de cristales de hidroxiapatita inicia en la luz de la vesícula matricial y se disemina hacia la matriz extracelular.

En zonas con concentraciones extracelulares altas de Ca^{2+} y PO_4, los osteoblastos inician el proceso de **mineralización** liberando pequeñas **vesículas matriciales** (50-200 nm de diámetro) hacia la matriz ósea. Estas vesículas de la matriz representan **ectosomas** que son liberados desde la membrana plasmática apical o las microvellosidades de los osteoblastos en la cercanía de la interfaz osteoblasto-osteoide. La membrana plasmática de las vesículas de la matriz contiene varios transportadores de membrana y enzimas, y su luz proporciona un microambiente de nutrición para la nucleación de fosfato de calcio y el subsiguiente crecimiento de cristales (cuadro 8-3, p. 258). Las vesículas de la matriz contienen **anexinas**, **TNAP**, anhidrasas carbónicas y pirofosfatasas. La TNAP y la anexina A5 expresadas en la

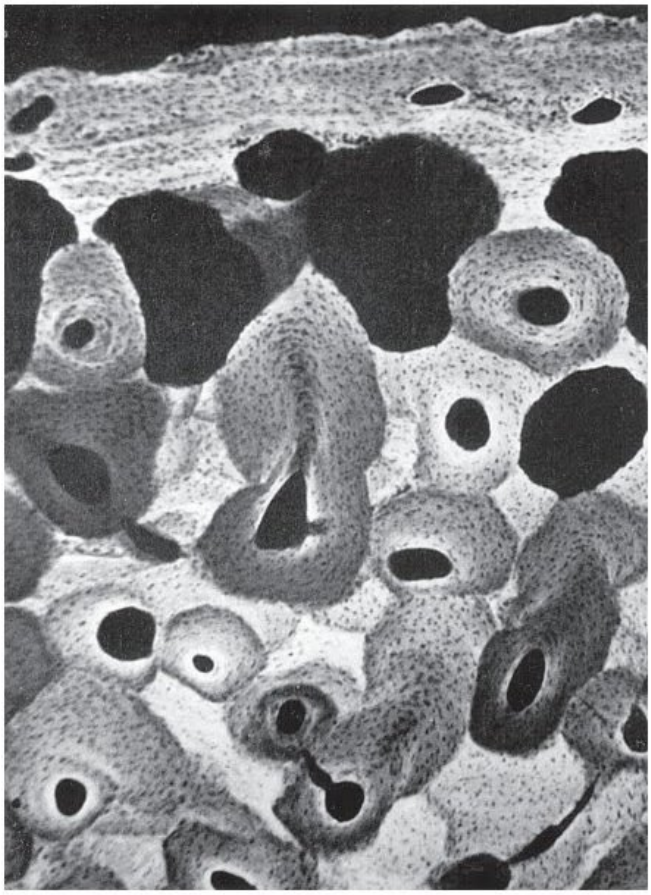

FIGURA 8-25. Microrradiografía del corte transversal de un hueso. En este corte transversal de 200 µm de grosor del hueso de un varón saludable de 19 años se muestran diversos grados de mineralización en diferentes osteonas. El hueso compacto maduro está reemplazando activamente el hueso inmaduro, que se ve en la superficie perióstica (*arriba*). El grado de mineralización está reflejado por los tonos claros y oscuros de la microrradiografía. Por lo tanto, las *zonas muy claras* representan el tejido altamente mineralizado que desvía los rayos X y les impide que incidan sobre la película fotográfica. Por el contrario, las *zonas oscuras* contienen menos mineral y, en consecuencia, son menos eficaces para desviar los rayos X. Nótese que las laminillas intersticiales (el hueso más antiguo) son muy claras, mientras que algunas de las osteonas son muy oscuras (estas son las formadas más recientemente). Los conductos de Havers se ven *negros* porque solo contienen tejidos blandos radiotransparentes. 157× (cortesía de la Dra. Jenifer Jowsey).

superficie de la vesícula de la matriz se unen al colágeno tipo I, que ancla la vesícula a la matriz extracelular. La anexina A5 es una proteína de canal para la entrada de Ca^{2+} en las vesículas de la matriz. El flujo entrante de Ca^{2+} en la matriz de la vesícula se acompaña del transporte simultáneo de iones PO_4 a través del **cotransportador 3 de Na^+-fosfato** (**NPT3, *Na-phosphate cotransporter 3***).

La fase inicial de **mineralización mediada por la vesícula de la matriz** tiene lugar dentro de las vesículas de la matriz (fig. 8-26). En esta fase ocurren los siguientes acontecimientos:

- Las **vesículas de la matriz** acumulan iones de Ca^{2+} y PO_4 que causan un aumento del punto isoeléctrico local, lo cual lleva a la formación de partículas esféricas pequeñas (10 nm) no cristalinas de **fosfato de calcio amorfo** [$Ca_9(HPO_4)(PO_4)_5(OH)$], también llamado *hidroxiapatita deficiente en calcio*.
- El fosfato de calcio amorfo experimentan una cristalización adicional a **fosfato octacálcico** [$Ca_8H_2(PO_4)_6 \cdot 5H_2O$].
- En la presencia de una concentración elevada de iones Ca^{2+} y PO_4, el cristal de fosfato octacálcico crece dentro de la vesícula de la matriz hasta formar **cristales de hidroxiapatita** [$Ca_{10}(PO_4)_6(OH)_2$] insolubles y con forma de aguja. Los cristales de hidroxiapatita se acumulan en la vesícula de la matriz.
- Las fosfolipasas perforan agujeros en la membrana plasmática de las vesículas de la matriz a través de los que salen los cristales de hidroxiapatita que están alargándose y comienzan a emerger desde la luz hacia la matriz extracelular circundante.

En la segunda **fase de mineralización de colágeno** que tiene lugar fuera de la vesícula de la matriz, los cristales de hidroxiapatita forman **nódulos mineralizados** (fig. 8-27). En esta fase ocurren los siguientes acontecimientos:

- Las concentraciones elevadas de iones Ca^{2+}, PO_4 y proteínas ligadoras de Ca^{2+} (incluidas la osteopontina [BSP-1], la osteocalcina y la osteonectina) en la matriz extracelular proveen un entorno favorable para la **nucleación continua de cristales de hidroxiapatita**.
- Los cristales de hidroxiapatita crecen rápidamente entre las fibrillas de colágeno y las moléculas de la sustancia fundamental del proteoglucano hasta que se unen a los cristales adyacentes producidos por otros nódulos mineralizados. De esta manera, una **onda de mineralización** recorre el osteoide.
- Más adelante en esta fase, se producen la rotura completa y la **desintegración de las vesículas de la matriz**.

■ EL TEJIDO ÓSEO COMO DIANA DE LAS HORMONAS ENDOCRINAS Y COMO ÓRGANO ENDOCRINO

El hueso sirve como reservorio corporal de calcio.

El mantenimiento de la concentración normal sanguínea de calcio es fundamental para la salud y la vida. Debido a que el hueso sirve como un depósito del calcio corporal, las hormonas endocrinas, como la PTH y la calcitonina, controlan estrechamente su liberación y recuperación desde la sangre. El calcio puede llevarse desde la matriz ósea hasta la sangre si la concentración de calcio circulante en la sangre disminuye por debajo de un punto crítico (rangos de concentración de calcio fisiológicos de 8.9-10.1 mg/dL). Por el contrario, si hay un exceso del calcio sanguíneo, este puede eliminarse de la sangre y almacenarse en el hueso.

Estos procesos están regulados por la **PTH**, secretada por las células principales de las glándulas paratiroides, y la **calcitonina**, secretada por las células parafoliculares de la tiroides (cuadro 8-4, p. 259).

- La **PTH** actúa sobre el hueso para *elevar la baja concentración de calcio* en sangre hasta alcanzar la normalidad. La liberación de PTH conduce a la movilización rápida de Ca^{2+} desde el hueso.
- La **calcitonina** actúa para disminuir la *concentración elevada de calcio* en sangre hasta llegar a la normalidad.

La **PTH** regula la distribución del Ca^{2+} total del cuerpo. Esta hormona estimula a los osteocitos y los osteoclastos (de manera indirecta a través de vías de señalización de RANK-RANKL, debido a que los osteoclastos no tienen receptores de PTH) para que resorban el hueso, lo que permite la liberación de calcio hacia la sangre. Como se comentó (*véase* p. 244-245), la resorción del hueso por los osteocitos se produce durante el remodelado osteocítico. La PTH también disminuye la excreción de calcio por el riñón y estimula la absorción de calcio por el intestino delgado. La PTH actúa para mantener la homeostasis mediante la estimulación del riñón para que elimine el exceso de fosfato producido por la resorción ósea.

La **calcitonina** inhibe la resorción ósea, específicamente mediante la inhibición de los efectos de la PTH sobre los osteoclastos. Es muy activa en las personas jóvenes; sin embargo, su actividad disminuye a medida que se envejece.

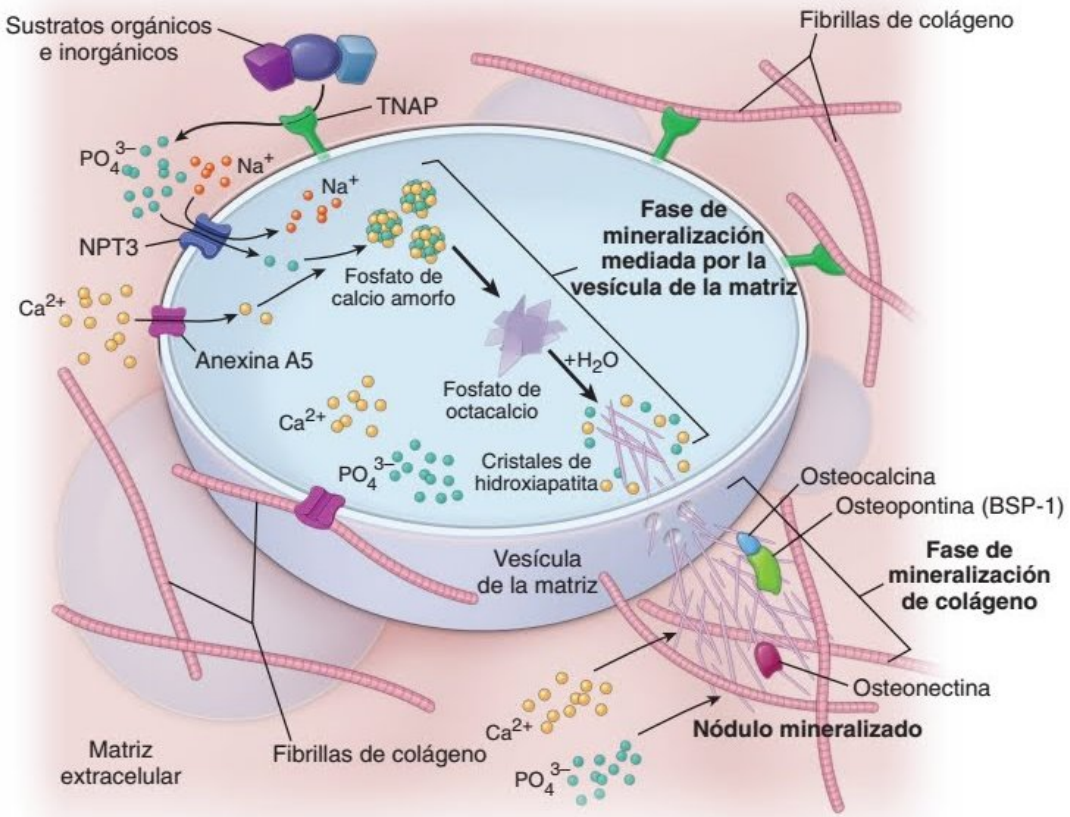

FIGURA 8-26. Diagrama de los procesos de mineralización y la función de las vesículas de la matriz. Las vesículas de la matriz se liberan desde el osteoblasto en la interfaz osteoblasto-osteoide. La membrana plasmática de las vesículas de la matriz contiene varias proteínas, incluyendo canales de Ca^{2+} (anexinas), cotransportadores de Na +/– fosfato (*NPT3*) y fosfatasas alcalinas no específicas de tejido (*TNAP*). La TNAP aumenta la concentración extracelular de iones PO_4, que se transportan a la vesícula a través de cotransportadores NPT3. La anexina A5 permite la entrada de un flujo de Ca^{2+}. En la fase de mineralización mediada por las vesículas de la matriz, se acumulan iones de Ca^{2+} y PO_4 en la luz de la vesícula e inician un proceso gradual de formación de cristales de hidroxiapatita. Los cristales de hidroxiapatita emergen desde la luz hacia la matriz extracelular a través de orificios perforados en la membrana de la vesícula producidos por las fosfolipasas. A continuación, la fase de mineralización del colágeno tiene lugar fuera de la vesícula de la matriz, lo que conduce a la organización de cristales de hidroxiapatita en nódulos mineralizados. Las concentraciones elevadas de iones de Ca^{2+}, PO_4 y proteínas ligadoras de Ca^{2+} en la matriz extracelular proporcionan un entorno favorable para el crecimiento de los cristales de hidroxiapatita. Estos se amplían con rapidez a los espacios entre las fibrillas de colágeno hasta que confluyen con cristales adyacentes producidos por otros nódulos mineralizados. De esta manera, una onda de mineralización recorre el osteoide. *BSP*, sialoproteína ósea.

CUADRO 8-2

CORRELACIÓN CLÍNICA: OSTEOPOROSIS

La ***osteoporosis***, que significa literalmente hueso poroso, es la enfermedad ósea más frecuente; se estima que afecta a 75 millones de personas en los Estados Unidos, Europa y Japón. Se caracteriza por la pérdida progresiva de la densidad ósea normal acompañada por el deterioro de su microarquitectura. Su causa es un desequilibrio entre la resorción ósea mediada por osteoclastos y el depósito óseo mediado por osteoblastos, lo que produce disminución de la masa ósea, aumento de la fragilidad de los huesos e incremento del riesgo de fractura. En individuos sanos, la actividad de los osteoclastos está regulada principalmente por la PTH, y en menor medida por la IL-1 y el TNF. Además, la diferenciación de precursores de osteoclastos se encuentra bajo la influencia del M-CSF y la IL-6. Las hormonas femeninas conocidas como *estrógenos* (especialmente estradiol) inhiben la producción de estas citocinas y, por lo tanto, limitan la actividad de los osteoclastos. En las mujeres posmenopáusicas, en quienes las concentraciones de estrógenos están reducidas, la secreción de estas citocinas aumenta, lo que genera una mayor actividad de los osteoclastos que conduce a la intensificación de la resorción ósea. Se calcula que la osteoporosis afecta a una tercera parte de las mujeres posmenopáusicas y a la mayor parte de la población de edad avanzada. Es la causa de más de 1.3 millones de fracturas anuales en los Estados Unidos.

Hay tres tipos generales de osteoporosis:

- **Osteoporosis primaria de tipo I**, que se produce en mujeres posmenopáusicas. Debido a que este tipo aparece en una etapa más temprana de la vida que la de tipo II, su efecto a largo plazo suele ser más grave que la osteoporosis que se desarrolla en los años posteriores de la vida.
- **Osteoporosis primaria de tipo II**, que ocurre en individuos de edad avanzada en su séptima u octava década de vida y es la causa principal de morbilidad grave y pérdida funcional en este grupo de edad.

CUADRO 8-2

CORRELACIÓN CLÍNICA: OSTEOPOROSIS *(CONTINUACIÓN)*

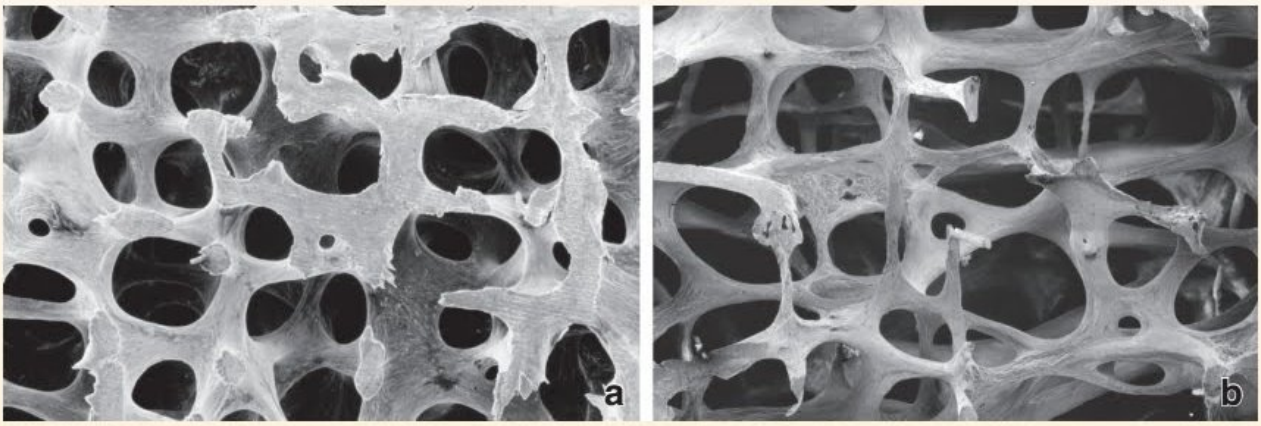

FIGURA C8-2-1. Microfotografía electrónica de barrido de hueso trabecular. a. En esta imagen se muestra un corte de hueso trabecular obtenido de un cuerpo vertebral de una persona sana. **b.** Esta muestra se obtuvo del cuerpo vertebral de una mujer mayor y permite comprobar signos importantes de osteoporosis. Compárese el patrón de la arquitectura trabecular en la osteoporosis y en el hueso vertebral normal (cortesía del Dr. Alan Boyd).

- **Osteoporosis secundaria**, que surge como resultado del tratamiento con fármacos (corticoesteroides) o procesos patológicos que pueden afectar el remodelado óseo, incluyendo la desnutrición, la inmovilización prolongada, la ingravidez (con los viajes espaciales) y las osteopatías metabólicas (hiperparatiroidismo, cánceres metastásicos).

El hueso osteoporótico tiene la estructura histológica normal; sin embargo, hay menos masa tisular (fig. C8-2-1), lo que da lugar a huesos debilitados que son más propensos a las fracturas después de un traumatismo menor. Las fracturas de la cabeza y el cuello del fémur (conocidas frecuentemente como *fracturas de cadera*), las de la muñeca y aquellas causadas por compresión vertebral son lesiones habituales que a menudo incapacitan y confinan a una persona mayor a una silla de ruedas. Las personas que padecen fracturas se encuentran en mayor riesgo de muerte, no de forma directa por causa de la fractura, sino debido a las complicaciones de la hospitalización a causa de la inmovilización y un mayor riesgo de neumonía, trombosis pulmonar y embolia.

El tratamiento tradicional de las personas con osteoporosis incluye una dieta adecuada con suplementos de vitamina D y calcio, así como ejercicio moderado para ayudar a frenar la pérdida ósea. Además de la dieta y el ejercicio, se utiliza el tratamiento farmacológico orientado a desacelerar la resorción ósea.

Existen varias opciones de tratamiento disponibles para las mujeres posmenopáusicas. La **terapia de reemplazo hormonal** (TRH) con estrógeno y progesterona está aprobada para la prevención de fracturas osteoporóticas en mujeres posmenopáusicas, pero no se considera una terapia de primera línea porque se asocia con un mayor riesgo de enfermedad cardiovascular, coágulos sanguíneos y cáncer de mama. La TRH se recomienda para la prevención de fracturas si una mujer también tiene síntomas intensos de la menopausia (como sofocos o bochornos) o si no puede tolerar otras terapias y no tiene factores de riesgo o antecedentes de enfermedad cardiovascular o cáncer de mama.

Los **moduladores selectivos de los receptores de estrógeno** (**MSRE**), como el raloxifeno, se unen a receptores de estrógenos y actúan como un agonista (que imita la acción estrogénica) en el hueso; en otros tejidos, actúan inhibiendo la acción del receptor de estrógeno (que funciona como antagonista de los estrógenos). La terapia con MSRE tiene el mismo efecto beneficioso que los estrógenos sobre el tejido óseo, pero no causa los mismos efectos adversos en otros tejidos (p. ej., el aumento del riesgo de cáncer de mama). Otros tratamientos no estrogénicos incluyen los **bisfosfonatos** (alendronato y risedronato), que inhiben la actividad osteoclástica mediante la inducción de la apoptosis de los osteoclastos.

El tratamiento hormonal en la osteoporosis incluye el uso de la **hormona paratiroidea humana recombinante** (teriparatida), que tiene la misma acción fisiológica sobre el hueso y los riñones que la hormona. En dosis intermitentes, promueve la formación ósea mediante el aumento de la actividad osteoblástica y la mejoría del espesor del hueso trabecular. La liberación de PTH es modificada por el ejercicio físico y depende de la intensidad y la duración de este. El ejercicio de corta duración y alta intensidad, así como el ejercicio de larga duración y de baja intensidad, parecieran no tener impacto alguno en la secreción de PTH.

También están disponibles tratamientos que tienen como diana las moléculas de RANK, RANKL y OPG que controlan el desarrollo, el compromiso, la diferenciación y la función de las células del linaje de los osteoclastos. El denosumab, un **anticuerpo monoclonal** que neutraliza RANKL, disminuye la cantidad de osteoclastos en diferenciación mediante la inhibición de su activación y supervivencia, con lo que se impide la resorción ósea.

Los mecanismos a través de los cuales la PTH regula la concentración de calcio en suero y la resorción ósea son más complejos. La PTH tiene una **acción anabólica** (que aumenta la osificación) en contraste con su **acción catabólica** que causa la resorción ósea. En estudios clínicos en los que se administró PTH en dosis subcutáneas intermitentes a mujeres posmenopáusicas con osteoporosis, se encontró un aumento significativo de la formación ósea y la densidad mineral de los huesos. Los aumentos en la cantidad de hueso esponjoso debido al tratamiento con PTH se han demostrado en hueso ilíaco, cuerpos vertebrales y los ejes del radio y el fémur (*véase* cuadro 8-2). Los mecanismos probables detrás de la acción anabólica de la PTH,

CUADRO 8-3

CORRELACIÓN CLÍNICA: FACTORES NUTRICIONALES EN LA OSIFICACIÓN

Tanto los factores nutricionales como los hormonales afectan el grado de mineralización ósea. La **insuficiencia de calcio** durante el crecimiento causa **raquitismo**, una alteración en la que la matriz ósea no se calcifica con normalidad. El raquitismo puede causado por deficiencia de calcio en la dieta o falta de vitamina D (una prohormona esteroide), que es necesaria para la absorción de calcio en el intestino. La radiografía de un niño con raquitismo avanzado presenta signos radiológicos clásicos: *genu* valgo (curvatura de concavidad interna de los huesos largos de los miembros inferiores) y deformación torácica o craneal (a menudo con un aspecto "cuadrado" distintivo). Si el raquitismo no se trata mientras los niños todavía se encuentran en etapa de crecimiento, las deformidades esqueléticas y la estatura baja pueden ser permanentes. En el adulto, en cambio, la misma insuficiencia nutricional o vitamínica produce **osteomalacia**. Si bien el raquitismo y la osteomalacia ya no son un problema importante en las poblaciones con alimentación adecuada, en muchos países en vías de desarrollo el raquitismo es una de las enfermedades más frecuentes de la infancia.

Además de su efecto sobre la absorción intestinal de calcio, la vitamina D también es necesaria para la calcificación normal. Otras vitaminas que se sabe que actúan sobre el hueso son la vitamina A y C. La insuficiencia de vitamina A suprime el crecimiento endocondral del hueso, mientras que su exceso produce fragilidad ósea y aumenta la frecuencia de las fracturas de huesos largos. La vitamina C es indispensable para la síntesis de colágeno, y su deficiencia causa **escorbuto**. La matriz ósea producida en el escorbuto no se puede calcificar. Otra forma de mineralización ósea insuficiente que ocurre con frecuencia en las mujeres posmenopáusicas es la ***osteoporosis*** (*véase* cuadro 8-2).

contraria a lo esperado, posiblemente se relacionen con su dosificación. El tratamiento corto o intermitente con PTH es anabólico; estimula el depósito óseo a través de las vías cAMP/IGF-1 en osteocitos y osteoblastos. Por el contrario, el tratamiento prolongado y continuo es catabólico; aumenta la producción de moléculas de RANKL por los osteoblastos y los linfocitos T, lo que conduce a la activación de los osteoclastos y a la resorción ósea.

Las células óseas producen hormonas endocrinas que participan en la regulación del metabolismo del fosfato y la glucosa.

Algunos descubrimientos recientes incluyen hormonas producidas por los osteoblastos y los osteocitos que afectan a los órganos endocrinos responsables de la homeostasis mineral y nutricional. Estas hormonas son las siguientes:

- El **factor de crecimiento de fibroblastos 23** (**FGF-23**), producido por los osteocitos, regula la concentración de fosfato sérico mediante la alteración de las cantidades de vitamina D activa y la actividad de los transportadores de fosfato específicos en el riñón. El FGF-23 es un factor importante que colabora con la PTH para eliminar el exceso de fosfato liberado de las hidroxiapatitas durante la resorción ósea.
- La **osteocalcina**, producida por los osteoblastos, está asociada con una vía de regulación energética y metabólica de la glucosa. Su objetivo son los adipocitos y las células productoras de insulina en el páncreas. Además, se ha demostrado que la osteocalcina induce la producción de testosterona en las células de Leydig de los testículos.

Tanto el FGF-23 como la osteocalcina funcionan como hormonas endocrinas clásicas, es decir, se producen exclusivamente en el tejido óseo y actúan sobre órganos diana distantes mediante un mecanismo regulador de retroalimentación. El entendimiento de la función endocrina del tejido óseo mejorará el diagnóstico y el tratamiento de pacientes con osteoporosis, diabetes mellitus y otras alteraciones metabólicas.

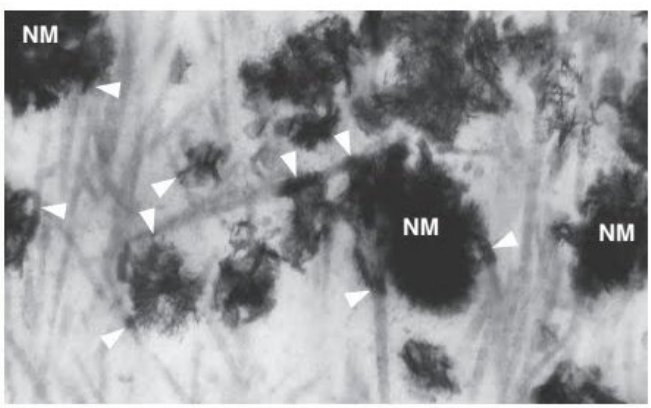

FIGURA 8-27. Microfotografía electrónica de osteoide con nódulos mineralizados. En esta microfotografía se muestran varios nódulos mineralizados (*NM*) en diferentes etapas de formación rodeados por fibrillas de colágeno en la fase de mineralización de colágeno del osteoide. Los nódulos mineralizados están formados por cristales de hidroxiapatita que salen de la luz de las vesículas de la matriz y continúan creciendo entre las fibrillas de colágeno. Nótese que los nódulos mineralizados tienen múltiples conexiones con las fibrillas de colágeno (*puntas de flecha*), que son restos de los sitios de unión al colágeno de las proteínas (TNAP y anexina A5) expresadas en la superficie de las vesículas de la matriz. 30 000× (reimpreso con autorización de Amizuka N, Li M, Kobayashi M, et al. Vitamin K2, a gamma-carboxylating factor of gla-proteins, normalizes the bone crystal nucleation impaired by Mg-insufficiency. Histol Histopathol 2008;23:1353–1366).

■ BIOLOGÍA DE LA REPARACIÓN ÓSEA

El hueso puede repararse a sí mismo después de una lesión, ya sea por un proceso de curación ósea directa (primaria) o indirecta (secundaria).

La reparación de la **fractura ósea** puede ocurrir mediante dos procesos: la curación directa o indirecta del hueso. La **curación ósea directa** (**primaria**) se produce cuando el hueso fracturado se estabiliza quirúrgicamente con placas de compresión y se restringe por completo el movimiento entre los fragmentos fracturados del hueso. En este proceso, el hueso es sometido a un remodelado interno similar al del hueso maduro. Los conos de corte formados por los osteoclastos cruzan la línea de fractura y generan conductos de resorción longitudinales, que después se llenan con osteoblastos productores de hueso que residen en los conos de cierre (*véase* p. 260 para más detalles). Este proceso da lugar, de manera simultánea, a la generación de una unión ósea y a la restauración de los sistemas de Havers.

La **curación ósea indirecta** (**secundaria**) implica respuestas del periostio y de los tejidos blandos circundantes, así como la formación de hueso endocondral e intramembranoso. Este tipo de reparación ósea se produce en las fracturas que son tratadas con fijación ósea no rígida o semirrígida (tratamiento con yeso/escayolas, aparatos ortopédicos de fractura, fijación externa, enclavado intramedular o placas de metal sobre el espacio de fractura). Las principales etapas de la cicatrización ósea indirecta se muestran en la figura 8-28.

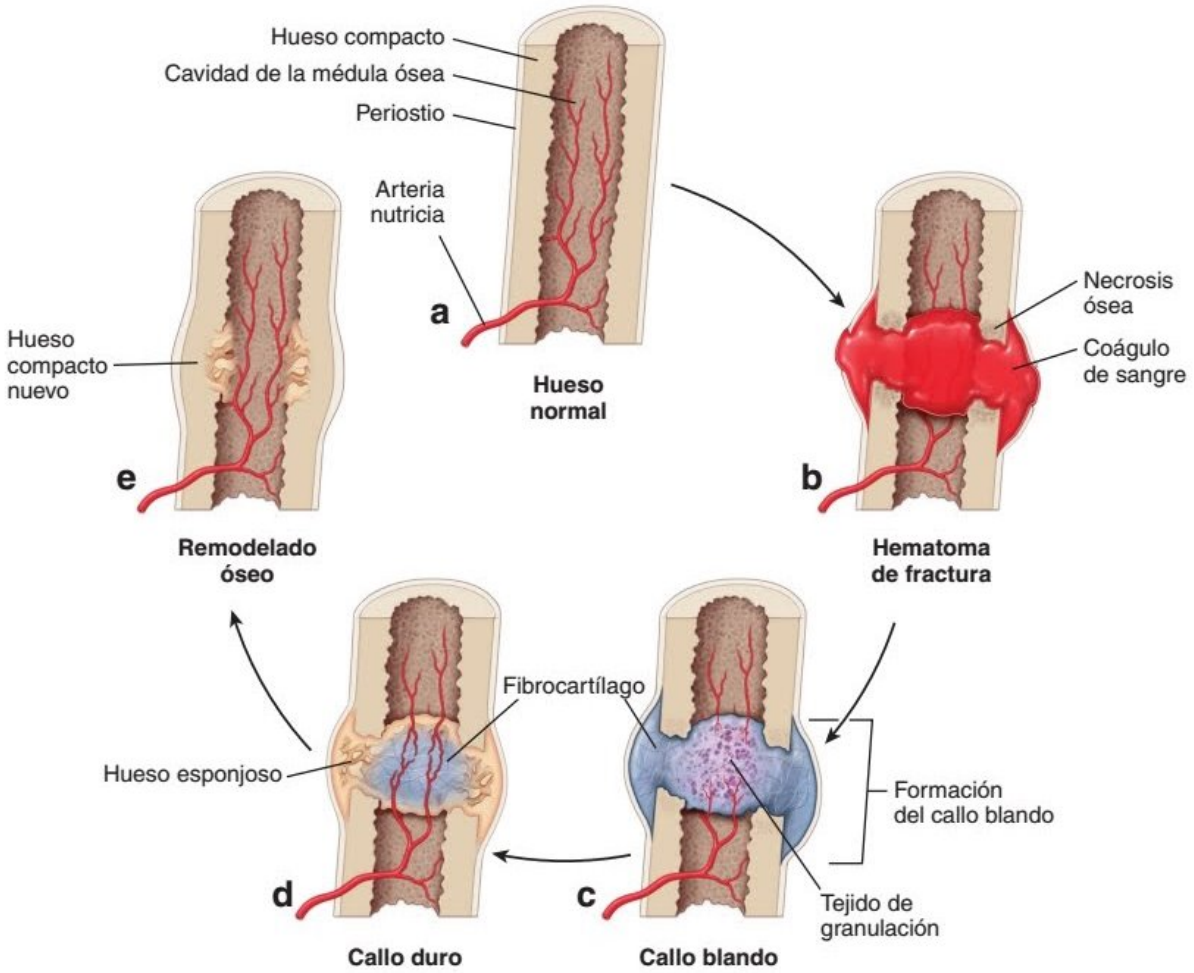

FIGURA 8-28 **Fractura ósea y etapas del proceso de curación del hueso. a.** Un hueso sano visto antes de la fractura. **b.** La respuesta inicial a la lesión produce un hematoma de fractura que rodea los extremos del hueso fracturado. Los extremos de los fragmentos de hueso experimentan necrosis. Se desarrolla la reacción inflamatoria aguda y se manifiesta por la infiltración de neutrófilos y macrófagos, la activación de fibroblastos y la proliferación de capilares. El hematoma de fractura es reemplazado gradualmente por tejido de granulación. **c.** A medida que el tejido de granulación se hace mayor, se deposita la matriz fibrocartilaginosa. El fibrocartílago neoformado llena el vacío en el sitio de la fractura produciendo un callo blando. Esto estabiliza y une los extremos fracturados del hueso. **d.** Las células osteoprogenitoras del periostio se diferencian en osteoblastos y comienzan a depositar hueso nuevo en la superficie exterior del callo (proceso intramembranoso) hasta que el hueso nuevo forma una envoltura ósea sobre el callo blando fibrocartilaginoso. El cartílago en el callo blando se calcifica y es sustituido de forma gradual por el hueso como en la osificación endocondral. El nuevo depósito de hueso forma un callo óseo duro. **e.** El remodelado óseo del callo duro transforma tejido óseo en la estructura lamelar madura con una cavidad central ocupada por médula ósea. El callo duro es sustituido de manera paulatina por la acción de los osteoclastos y los osteoblastos, lo que restaura el hueso a su forma original.

CUADRO 8-4

CONSIDERACIONES FUNCIONALES: REGULACIÓN HORMONAL DEL CRECIMIENTO ÓSEO

Otras hormonas además de la PTH y la calcitonina tienen efectos importantes sobre el crecimiento óseo. Una de ellas es la **hormona de crecimiento** o somatotropina (GH, *growth hormone*), producida en la hipófisis. Esta hormona estimula el crecimiento en general y, en especial, el crecimiento del cartílago epifisario y del hueso. Actúa directamente sobre las células osteoprogenitoras y las estimula para que se dividan y se diferencien. Los condrocitos en los discos epifisarios son regulados por el IGF-I, que es producido principalmente por el hígado en respuesta a la GH. Además del IGF-I, la insulina y las hormonas tiroideas también estimulan la actividad de los condrocitos. La hipersecreción (secreción excesiva) en la infancia, causada por un defecto del mecanismo regulador de la secreción de GH o un tumor productor de la hormona en la glándula hipófisis, produce **gigantismo**, que se distingue por un aumento anómalo en la longitud de los huesos. La falta de GH o su secreción disminuida en los niños conduce a una detención del crecimiento de los huesos largos y a **enanismo hipofisario**. La carencia o la hiposecreción grave de la hormona tiroidea durante el desarrollo del feto y del lactante también lleva a una falta de crecimiento óseo y enanismo, una alteración que se conoce como ***hipotiroidismo congénito***. Cuando la hipersecreción de GH ocurre en un adulto, los huesos no crecen en longitud a causa del cierre de los discos epifisarios. En cambio, se comprueba un engrosamiento óseo anómalo y agrandamiento selectivo de las manos, los pies, la mandíbula, la nariz y los huesos intramembranosos del cráneo. Esta enfermedad, conocida como ***acromegalia***, es producida por el aumento de la actividad de los osteoblastos en las superficies óseas.

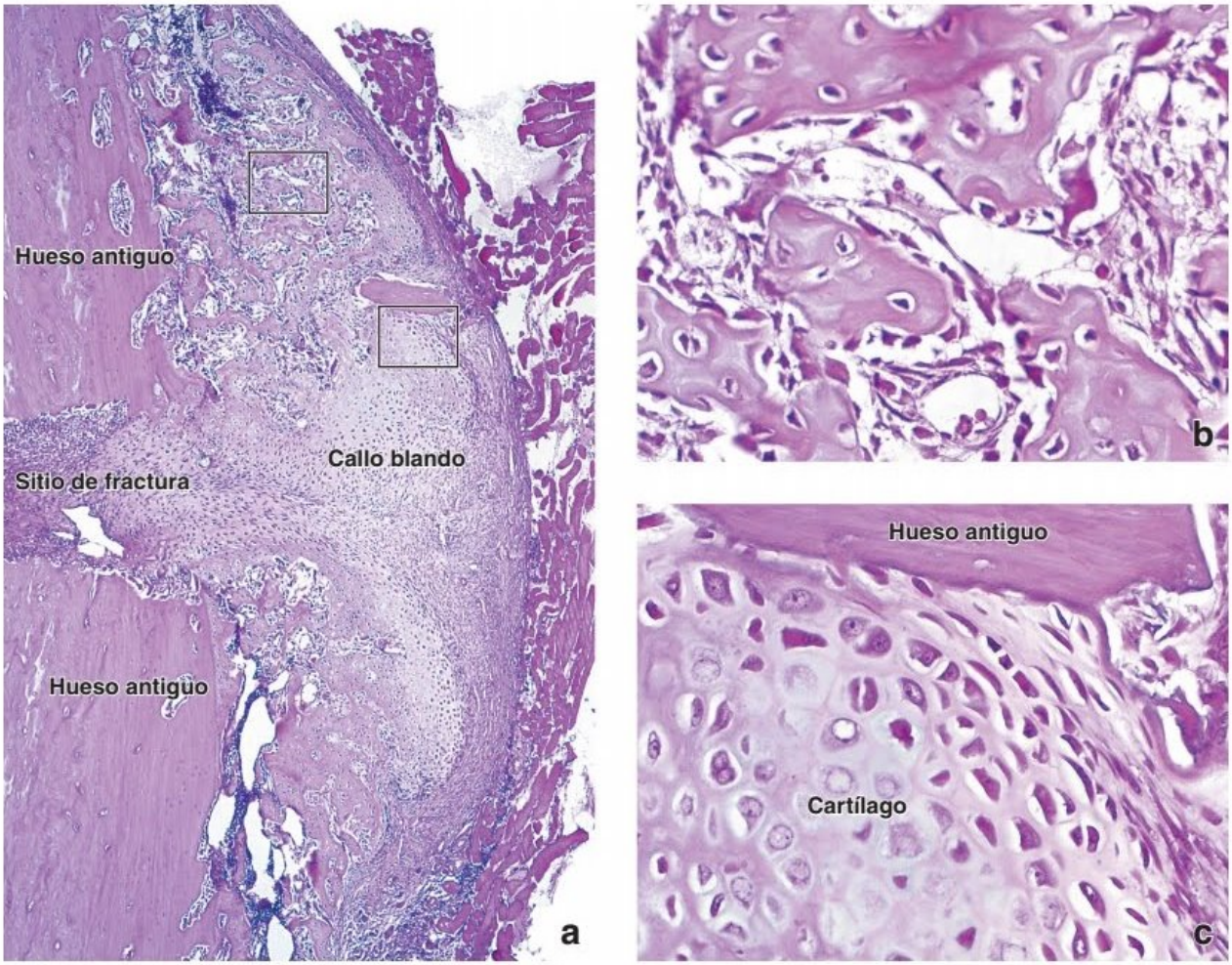

FIGURA 8-29. Microfotografía de un hueso largo fracturado en proceso de reparación. a. En esta microfotografía de poco aumento, de un preparado de una fractura ósea de 3 semanas de evolución teñido con H&E, se muestran los fragmentos del hueso separados por el fibrocartílago del callo suave. En esta etapa, el cartílago experimenta osificación endocondral. Además, los osteoblastos del periostio intervienen en la secreción de matriz ósea nueva en la superficie externa del callo. A la *derecha* de la foto, el callo fibrocartilaginoso está cubierto por periostio, que también sirve como sitio de fijación para el músculo esquelético. 35×. **b.** Un mayor aumento de la región del callo contenida en el *rectángulo superior* de la figura **a** permite observar osteoblastos que revisten trabéculas. La mayor parte de la matriz fibrosa y cartilaginosa original en este sitio ya ha sido reemplazada por tejido óseo. El hueso inicial se deposita en la forma de tejido óseo inmaduro, que luego es reemplazado por hueso compacto maduro. 300×. **c.** Mayor aumento de la región del callo contenida en el *rectángulo inferior* de la imagen **a**. Un fragmento de hueso antiguo separado del sitio de la fractura, cerca del periostio y contiguo al cartílago, será eliminado por los osteoclastos. El cartílago se calcificará y será reemplazado por trabéculas óseas nuevas, como se observa en la imagen **b**. 300×.

La fractura de hueso inicia una respuesta inflamatoria aguda que es necesaria para la cicatrización ósea.

La respuesta inicial a una **fractura ósea** es similar a la respuesta frente a cualquier lesión que produce destrucción de tejido y hemorragia. Inicialmente, se forma un **hematoma de fractura** (acumulación de sangre que rodea los extremos de la fractura de los huesos) (*véase* fig. 8-28b) y se observa necrosis ósea en los extremos de los fragmentos del hueso fracturado. La lesión de los tejidos blandos y la desgranulación de las plaquetas de los coágulos sanguíneos son responsables de la secreción de citocinas (p. ej., TNF-α, IL-1, IL-6, IL-11, IL-18) y el inicio de la respuesta inflamatoria aguda. Este proceso se refleja por la infiltración de los neutrófilos seguida por la migración de los macrófagos. A continuación, los fibroblastos y los capilares proliferan y crecen en el sitio de la lesión. Además, las células madre mesenquimatosas específicas llegan al lugar de la lesión desde los tejidos blandos circundantes y la médula ósea. El hematoma de fractura, que en un principio contenía eritrocitos atrapados dentro de una red de fibrina, es sustituida de forma gradual por **tejido de granulación**, un tipo de tejido conjuntivo laxo recién formado que contiene fibras de colágeno tipos II y III. Tanto los fibroblastos como las células del periostio participan durante esta fase de la cicatrización.

El tejido de granulación se transforma en callo blando fibrocartilaginoso, que contribuye a que la fractura tenga una estructura estable y semirrígida.

A medida que el tejido de granulación se vuelve más denso, los condroblastos se diferencian del revestimiento del periostio y la matriz del cartílago, recién producida, invade la periferia del tejido de granulación. El tejido conjuntivo denso y el cartílago recién formado crecen y cubren el hueso en el sitio de fractura y producen un **callo blando** (*véase* fig. 8-28c). Este callo se forma inclusive si las zonas fracturadas están en aposición inmediata la una de la otra y contribuye a estabilizar y unir el hueso fracturado (fig. 8-29).

El callo óseo reemplaza el fibrocartílago en el sitio de fractura y permite la carga de peso.

Mientras el callo se está formando, las células osteoprogenitoras del periostio se dividen y se diferencian en osteoblastos. Los osteoblastos recién formados comienzan a depositar osteoide en la superficie

exterior del callo (proceso intramembranoso) a una distancia de la fractura. Esta nueva formación de hueso progresa hacia el sitio de la fractura hasta que el hueso nuevo forma una envoltura sobre el callo fibrocartilaginoso. Los brotes osteogénicos de este nuevo hueso invaden el callo y comienzan a depositar tejido óseo dentro de él, de manera que el callo fibroso y cartilaginoso original es reemplazado gradualmente por un **callo duro** (*véase* fig. 8-28d). Además, la proliferación y la diferenciación del endostio se producen en la cavidad medular, y el hueso crece desde ambos extremos de la fractura hacia el centro. Cuando este hueso se une, la unión ósea del hueso fracturado, producida por los osteoblastos y derivada tanto del periostio como del endostio, consiste en hueso esponjoso. Al igual que en la formación de hueso endocondral, el hueso esponjoso es reemplazado paulatinamente por tejido óseo. El callo duro se torna más sólido y mecánicamente rígido.

El proceso de remodelado restaura la forma original del hueso.

Aunque el callo duro tiene una estructura rígida que brinda estabilidad mecánica a la zona de la fractura, no restaura por completo las propiedades del hueso normal. El callo duro se somete al remodelado óseo para transformar el depósito de nuevo tejido óseo en un hueso maduro laminillar. Después de ello, la cavidad de la médula ósea necesita restaurarse. Mientras se está formando hueso compacto, se eliminan los restos del callo duro por la acción de los osteoclastos, y el **remodelado óseo** gradual restaura el hueso a su forma original (*véase* fig. 8-28e).

En las personas sanas, la **cicatrización ósea** suele durar 6-12 semanas según la gravedad de la fractura y el hueso específico que se haya fracturado. El proceso inflamatorio tiene una duración de casi 1 semana. Por lo general, se acompaña de dolor e inflamación, y conduce a la formación de tejido de granulación. El callo blando se forma unas 2-3 semanas después de la fractura. El callo duro, en el que los fragmentos fracturados están firmemente unidos por hueso nuevo, requiere 3-4 meses para desarrollarse. El proceso de remodelado óseo puede durar de unos pocos meses a varios años, hasta que el hueso regresa por completo a su forma original. Ajustar el hueso (devolverlo a la configuración anatómica normal) y mantener las piezas en su lugar por medio de fijación interna (con clavos, tornillos o placas) o externa (con férulas, yesos o tutores externos) acelera el proceso de cicatrización.

TEJIDO ÓSEO

FUNDAMENTOS DEL TEJIDO ÓSEO

- El **tejido óseo** es un tipo de tejido conjuntivo especializado que se caracteriza por una **matriz extracelular mineralizada** que almacena calcio y fosfato.
- El tejido óseo contribuye a la estructura **esquelética**, que soporta el cuerpo, protege las estructuras vitales, proporciona bases mecánicas para el movimiento corporal y alberga la médula ósea.

ESTRUCTURA GENERAL DE LOS HUESOS

- Los **huesos** se clasifican según su forma en largos, cortos, planos e irregulares.
- Los **huesos largos** son de forma tubular y se componen de dos extremos (**epífisis proximal** y **distal**) y un eje largo (**diáfisis**). La unión entre la diáfisis y las epífisis es la **metáfisis**.
- El hueso está cubierto por el **periostio**, una membrana de tejido conjuntivo que se adhiere a la superficie exterior mediante las **fibras de Sharpey**. El periostio contiene una capa de células osteoprogenitoras (células del periostio) que pueden diferenciarse en osteoblastos.
- Las **cavidades óseas** están revestidas por el **endostio**, una sola capa de células que contiene células osteoprogenitoras (del endostio), osteoblastos y osteoclastos.
- Los huesos se articulan con huesos vecinos mediante **articulaciones sinoviales**, una conexión móvil. Las superficies articulares que forman zonas de contacto entre dos huesos están cubiertas por **cartílago hialino** (**articular**).

ESTRUCTURA GENERAL DEL TEJIDO ÓSEO

- El **tejido óseo** formado durante el desarrollo se denomina ***hueso inmaduro*** (**tejido**). Se diferencia del **hueso maduro** (**laminillar**) en la disposición de las fibras de colágeno.
- El tejido óseo se clasifica ya sea como **compacto** (denso) o **esponjoso** (trabecular). El hueso compacto está por fuera y por debajo del periostio, mientras que una malla esponjosa interna de trabéculas forma el hueso esponjoso.
- El **hueso maduro** (**laminillar**) está compuesto principalmente por **osteonas** (**sistemas de Havers**). Estas estructuras, formadas por laminillas concéntricas, se organizan alrededor de un **conducto osteonal** (**de Havers**) que contiene el suministro nervioso y vascular de la osteona. Los **conductos de Volkmann** (**de perforación**) están dispuestos perpendicularmente y conectan los conductos osteonales entre sí.
- Las **lagunas** entre las laminillas concéntricas contienen **osteocitos** que están intercomunicados con otros osteocitos y con el conducto osteonal mediante **canalículos**.

CÉLULAS Y MATRIZ EXTRACELULAR

- Las **células osteoprogenitoras** derivan de las células madre mesenquimatosas en la médula ósea. Bajo la influencia del factor de transcripción CBFA1 (RUNX2), se diferencian en osteoblastos.
- Los **osteoblastos** se diferencian a partir de células osteoprogenitoras y secretan **osteoide**, una matriz ósea no mineralizada que experimentan mineralización desencadenada por vesículas matriciales.
- Los **osteocitos** son células óseas maduras encerradas dentro de **lagunas** de la matriz ósea. Se comunican con otros osteocitos mediante una red de procesos celulares largos que ocupan **canalículos** y responden a las fuerzas mecánicas aplicadas al hueso.
- Los **osteoclastos** se diferencian a partir de células progenitoras hematopoyéticas; resorben la matriz ósea durante la formación y el remodelado del hueso. Se diferencian y maduran bajo el control del **mecanismo de señalización de RANK-RANKL**.
- La **matriz ósea** contiene principalmente colágeno tipo I junto con otras proteínas no colágenas y proteínas reguladoras.

FORMACIÓN DEL HUESO

- El desarrollo de hueso se clasifica como **osificación endocondral** (en donde un modelo cartilaginoso sirve como precursor óseo) u **osificación intramembranosa** (que carece de la participación de un precursor cartilaginoso).
- Los huesos planos del cráneo, la mandíbula y la clavícula se desarrollan por **osificación intramembranosa**; todos los otros huesos lo hacen por osificación endocondral.
- En la **osificación endocondral** se forma el **modelo de cartílago hialino**. A continuación, las células osteoprogenitoras que rodean este modelo se diferencian en células formadoras de hueso que inicialmente depositan hueso en la superficie del cartílago (**collar óseo** perióstico) y después penetran en la diáfisis para formar el **centro de osificación primario**.
- Los **centros de osificación** primario y secundario se desarrollan posteriormente dentro de las epífisis.
- Los centros primario y secundario de osificación están separados por el **disco epifisario**, que proporciona una fuente de cartílago nuevo implicado en el crecimiento óseo que se observa en niños y adolescentes.
- El **disco epifisario** tiene varias zonas (cartílago de reserva, proliferación, hipertrofia, cartílago calcificado y resorción). El cartílago calcificado y resorbido es sustituido por hueso.

CRECIMIENTO, REMODELADO Y REPARACIÓN ÓSEOS

- El alargamiento del hueso endocondral depende del **crecimiento intersticial del cartílago** en el disco epifisario.
- El hueso aumenta su ancho (diámetro) mediante el **crecimiento por aposición** de nuevo hueso que se produce entre el hueso compacto y el periostio.
- El hueso está en constante remodelación durante toda la vida por las **unidades de remodelado óseo** compuestas por osteoclastos y osteoblastos. Este proceso permite que el hueso cambie de forma en respuesta a la carga mecánica.
- El hueso se autorrepara después de la lesión, ya sea por un proceso de curación ósea **directo** (**primario**) o **indirecto** (**secundario**).
- Después de la lesión, las células del periostio se activan para producir un **callo blando** (**fibrocartílago**), que es sustituido posteriormente por un **callo duro** (**óseo**).

ASPECTOS FISIOLÓGICOS DEL HUESO

- El hueso sirve como un **depósito de Ca^{2+}** en el cuerpo. El Ca^{2+} puede ser movilizado del hueso si su concentración en la circulación sanguínea disminuye por debajo del valor crítico. Asimismo, el exceso de Ca^{2+} puede removerse de la sangre y almacenarse en el hueso.
- El mantenimiento de la concentración sanguínea de Ca^{2+} está regulado por la **hormona paratiroidea** (**PTH**), secretada por las glándulas paratiroides, y la **calcitonina**, secretada por la glándula tiroides.
- La **PTH** estimula tanto los osteocitos como los osteoclastos (indirectamente a través de vías de señalización de RANK-RANKL, ya que los osteoclastos no tienen receptores de PTH) para resorber hueso, y aumentar, de este modo, la concentración sanguínea de Ca^{2+}.
- La **calcitonina** inhibe la resorción ósea mediante la inhibición de los efectos de la PTH sobre los osteoclastos, lo que disminuye la concentración sanguínea de Ca^{2+}.

LÁMINA 11 ■ HUESO DESGASTADO

El **hueso** es un tejido conjuntivo especializado que se caracteriza por una matriz extracelular mineralizada. El fosfato de calcio, en forma de **cristales de hidroxiapatita** [$Ca_{10}(PO_4)_6OH_2$], se deposita a lo largo de las fibrillas de colágeno y en la sustancia fundamental de proteoglucanos. El hueso sirve como sitio de almacenamiento de calcio y fosfato, que pueden liberarse en la sangre para mantener sus concentraciones homeostáticas. Los **osteocitos** residen en las lagunas de la matriz ósea y extienden evaginaciones celulares finas a través de canalículos que las comunican, formando una red continua de células dentro del tejido mineralizado. Los huesos son órganos del sistema esquelético; el tejido óseo es el componente estructural de los huesos.

Los preparados de hueso por desgaste se obtienen sin el uso de fijadores, solo se deja que el tejido se seque. Posteriormente, se cortan rebanadas delgadas de huesos secos con una sierra y se desgastan a una delgadez que permita su visualización con un microscopio óptico. Las muestras se pueden tratar con tinta china para definir los espacios que antes estuvieron ocupados por materia orgánica, como células, vasos sanguíneos y matriz no mineralizada. Una técnica más sencilla consiste en montar el tejido desgastado en un portaobjetos con un medio viscoso que conserve el aire atrapado en algunos de los espacios, como en la muestra de esta lámina. Aquí, algunos de los conductos osteonales y un conducto de perforación se llenaron con el medio de montaje, lo que los torna translúcidos en lugar de verse negros. El valor de las muestras preparadas de esta manera reside en que permiten ver la arquitectura del hueso compacto.

Hueso desgastado, hueso largo, humano, 80×.

Esta figura muestra un corte transversal de un hueso largo visto con poco aumento e incluye el aspecto exterior o periférico, identificado por la presencia de **laminillas circunferenciales** (*LC*) (la superficie externa o perióstica del hueso no está incluida en la microfotografía). A la *derecha* están las **osteonas** (*O*) o los sistemas de Havers, que aparecen como siluetas circulares. Entre las osteonas están las **laminillas intersticiales** (*LI*), que son los restos de osteonas antiguas.

Las osteonas, en esencia, son estructuras cilíndricas. En la diáfisis de un hueso largo, el eje mayor de las osteonas está orientado en paralelo al eje mayor del hueso. Por lo tanto, un corte transversal a través de la diáfisis de un hueso largo mostrará las osteonas en secciones transversales, como en esta figura. En el centro de cada osteona está el **conducto osteonal** (**de Havers**) (*CH*), que contiene vasos sanguíneos, tejido conjuntivo y células que recubren la superficie del material óseo. Debido a que el material orgánico no se conserva en los preparados por desgaste, los conductos de Havers y otros espacios se verán en negro, como lo hacen aquí, si se llenan con tinta china o aire. Las capas concéntricas de sustancia mineralizada, las laminillas concéntricas, que rodean el conducto de Havers se parecen a los anillos de crecimiento de un árbol. El conducto también está rodeado por lagunas en disposición concéntrica, que aparecen como pequeñas estructuras, oscuras y alargadas.

Durante el período de crecimiento óseo y la vida adulta se produce un remodelado interno constante del hueso. Esto implica la destrucción de osteonas y la formación de otras nuevas. La degradación de una osteona suele ser incompleta; sin embargo, parte de ella puede permanecer intacta. Por otra parte, porciones de osteonas contiguas también pueden estar parcialmente destruidas. Una osteona nueva vuelve a ocupar el espacio creado por el proceso de degradación. Los restos de las osteonas anteriores se convierten en las laminillas intersticiales.

Los vasos sanguíneos llegan a los conductos de Havers desde la médula a través de otros túneles llamados ***conductos de Volkmann*** (**perforantes**) (*CV*). En algunos casos, como en este, los conductos de Volkmann viajan de un conducto de Havers a otro. Los conductos de Volkmann pueden distinguirse de los conductos de Havers porque atraviesan las laminillas, mientras que los conductos de Havers están rodeados por anillos concéntricos de estas laminillas.

Hueso largo desgastado, osteona, humano, 300×.

Esta figura muestra una mayor ampliación de la microfotografía de la **osteona** señalada en la parte *superior* de la figura. Incluye algunos conductos de Havers (*CH*) rodeados por laminillas y algunas de las laminillas intersticiales (*LI*), que ahora se ven en la parte *inferior* de la microfotografía (la microfotografía se ha reorientado). Nótense las **lagunas** (*L*) y las finas proyecciones filiformes que emanan de ellas. Estas proyecciones representan los canalículos, espacios dentro de la matriz ósea que contienen evaginaciones citoplasmáticas del osteocito. Los canalículos de cada laguna están comunicados con los de las lagunas adyacentes para formar un sistema de conductos en tres dimensiones a lo largo del hueso.

Hueso largo desgastado, humano, 400×.

En un aumento aún mayor, las **laminillas circunferenciales** se encuentran alrededor de la diáfisis del hueso largo en las superficies óseas externa e interna. Los osteoblastos que contribuyen a la formación de laminillas circunferenciales en estos sitios provienen del periostio y el endostio, respectivamente, mientras que las osteonas son formadas por osteoblastos del conducto del sistema de Havers en desarrollo. Esta figura no solo revela las lagunas (*L*) y canalículos, sino también las laminillas del hueso. Estas últimas están apenas definidas por las líneas tenues (*flechas*) que se extienden por la microfotografía. Las fibras de colágeno en las laminillas vecinas están orientadas en diferentes direcciones. Este cambio de orientación es la causa de la línea tenue o interfaz entre las laminillas contiguas.

CH, conducto de Havers
CV, conducto de Volkmann
L, laguna
LC, laminillas circunferenciales
LI, laminillas intersticiales
O, osteona
flechas, límites laminillares

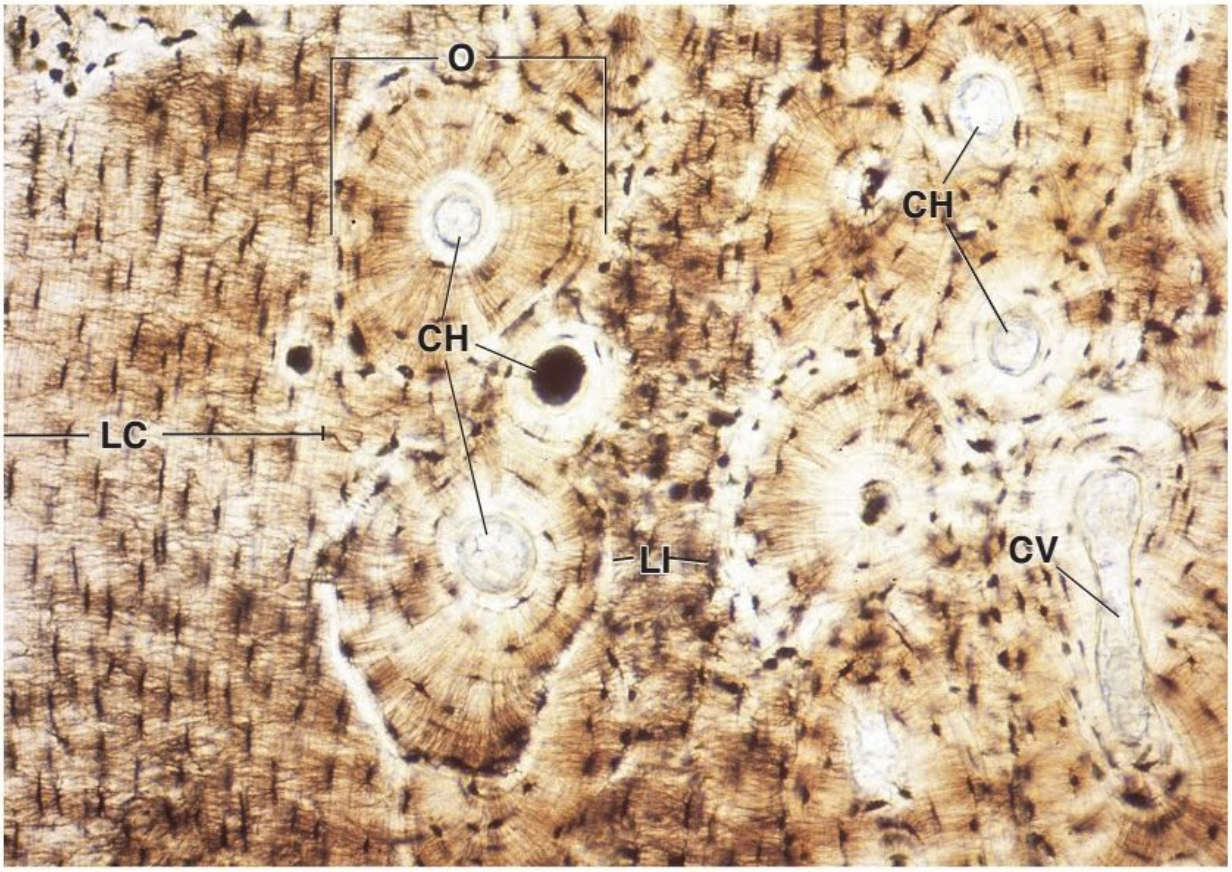
O
CH
CH
LC
LI
CV

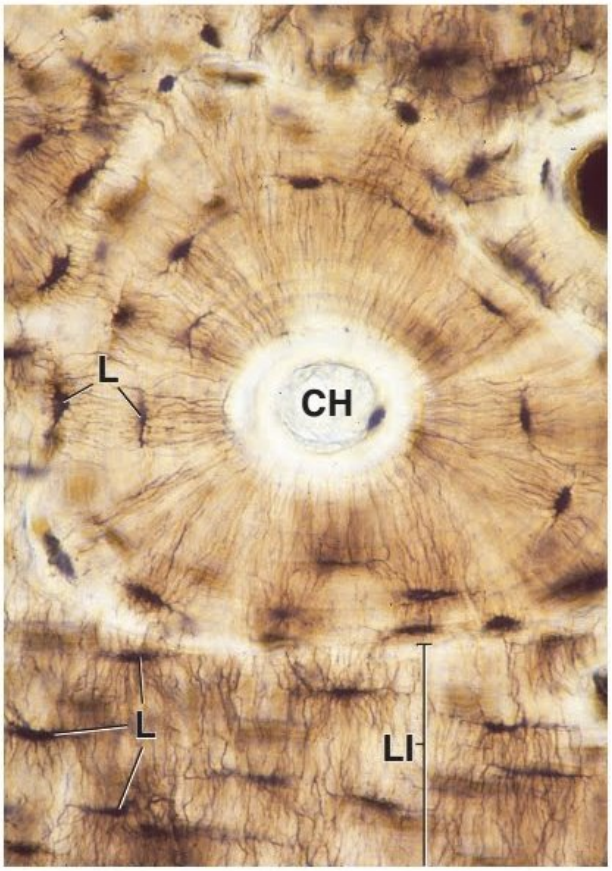
L
CH
L
LI

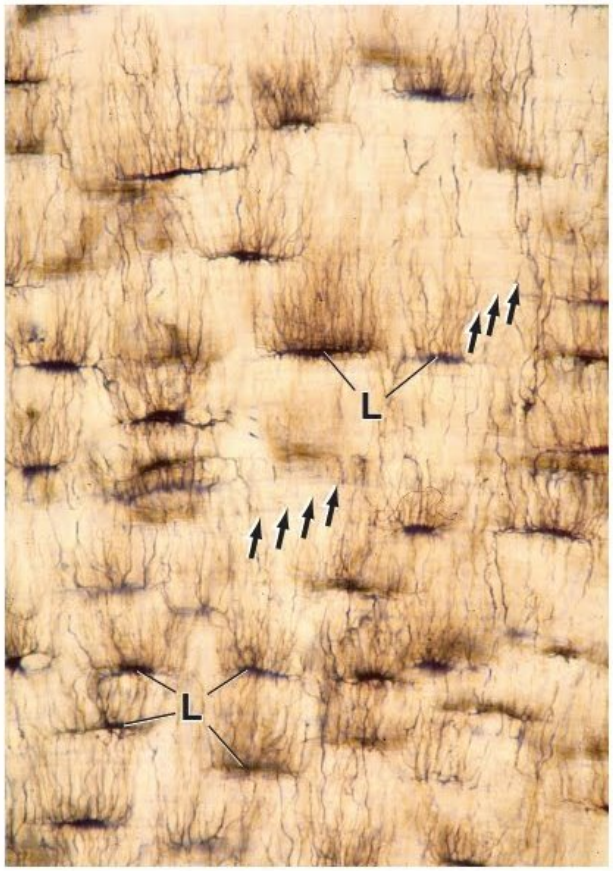
L
L

LÁMINA 12 ■ TEJIDO ÓSEO Y HUESOS

El **hueso** representa uno de los tejidos conjuntivos especializados. Se caracteriza por una matriz extracelular mineralizada. La mineralización de la matriz distingue el tejido óseo de otros tejidos conjuntivos y lo convierte en un tejido muy duro capaz de proporcionar soporte y protección al cuerpo. El mineral es el fosfato de calcio en forma de cristales de hidroxiapatita. El hueso también proporciona un sitio de almacenamiento para el calcio y el fosfato. Ambos elementos pueden movilizarse desde la matriz ósea y ser captados por la sangre, para mantener las concentraciones normales según la necesidad. La matriz ósea contiene colágeno tipo I y, en pequeñas cantidades, varios tipos de colágeno (V, III, XI y XIII). Otras proteínas de la matriz constituyen la sustancia fundamental del hueso, como macromoléculas de proteoglucanos, glucoproteínas multiadhesivas, factores de crecimiento y citocinas. El hueso generalmente se estudia en preparados histológicos en los que se ha eliminado el contenido de calcio (hueso descalcificado), lo que permite cortarlo como otros tejidos blandos.

Microfotografía de orientación. La microfotografía de orientación muestra el extremo proximal de un húmero descalcificado de un lactante. El interior de la cabeza del hueso, la **epífisis** (*E*), consiste en hueso esponjoso (trabecular) compuesto por una red anastomosada de **trabéculas** (*T*) en forma de espículas óseas. La porción externa consta de una capa densa de tejido óseo conocido como ***hueso compacto*** (*HC*). Su espesor varía en diferentes partes del hueso. La porción más amplia del hueso adyacente al **disco epifisario** (*DE*), conocida como ***metáfisis*** (*M*), contiene **hueso esponjoso** (*HE*). El cuerpo de este hueso, la **diáfisis** (*D*), también se compone de hueso compacto (*HC*) y la cavidad está llena de **médula ósea** (*MO*), que en esta etapa de la vida se compone de tejido hematopoyético activo. El tejido cartilaginoso también es un componente del hueso y se encuentra como **cartílago articular** (*CA*) y como un disco epifisario (*DE*) de los huesos en crecimiento.

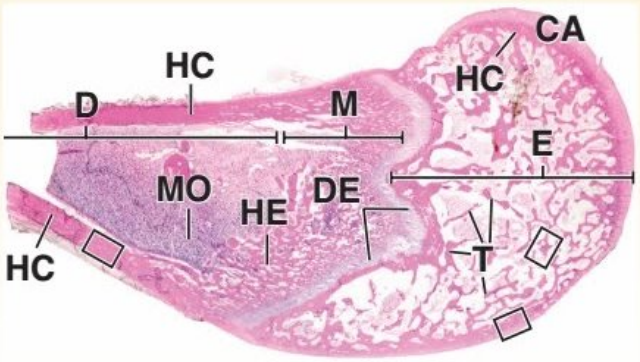

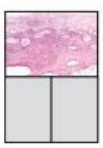

Superficie articular, hueso largo, humano, H&E, 178×.

Aquí se muestra con mayor aumento la superficie articular de la epífisis incluida en el *rectángulo inferior derecho* en la microfotografía de orientación que contiene cartílago articular y tejido óseo subyacente. La zona de tinción más clara es el **cartílago articular** (*CA*) de la articulación glenohumeral (hombro). Obsérvese la presencia de grupos isógenos de **condrocitos** (*Co*), un rasgo característico del cartílago en crecimiento. Por debajo del tejido cartilaginoso se localiza una zona de tinción más oscura de **hueso compacto** (*HC*). Se puede distinguir del cartílago por la presencia de **conductos de Havers** (*CH*) y por la disposición de los **osteocitos** (*Oc*). Los osteocitos están dentro de la matriz ósea, pero generalmente solo se reconocen por sus núcleos. Debido a que la matriz ósea se establece en capas (laminillas), es característico que el hueso revele patrones lineales o circulares que rodean los conductos de Havers. Los espacios irregulares vistos en el tejido óseo son **conductos de resorción** (*CR*) que contienen, además de los vasos sanguíneos, los osteoclastos y los osteoblastos. La presencia de conductos de resorción indica un proceso activo de remodelado óseo.

Hueso compacto, hueso largo, humano, H&E, 135×.

Aquí se muestra con mayor aumento el tejido óseo de la diáfisis en el *rectángulo inferior izquierdo* de la microfotografía de orientación. La superficie externa del hueso está cubierta por tejido conjuntivo denso conocido como ***periostio*** (*P*). El tejido restante en la microfotografía es **hueso compacto** (*HC*). Los **conductos de Havers** (*CH*) están rodeados por **osteocitos** (*Oc*) y se identifican por sus núcleos dentro de la matriz ósea. Otra característica que vale la pena señalar en este hueso en crecimiento es la presencia de células de resorción ósea conocidas como ***osteoclastos*** (*Ocl*). Son grandes células multinucleadas localizadas en los sitios donde se está llevando a cabo el remodelado óseo (*véase* lámina 14).

Hueso esponjoso, hueso largo, humano, H&E, 135×.

El área en el *rectángulo superior derecho* de la microfotografía de orientación contiene hueso esponjoso en la epífisis, que aquí se muestra con mayor aumento. Si bien el tejido óseo en este sitio forma una estructura tridimensional que consiste en trabéculas ramificadas, su organización estructural y componentes son los mismos que los observados en el hueso compacto. Nótense los núcleos de los **osteocitos** (*Oc*). A medida que el hueso madura, el tejido óseo se reorganiza y forma **osteonas** (*O*), que consisten en **conductos de Havers** (*CH*) y capas concéntricas (laminillas) de la matriz ósea. Los dos espacios circulares son los **conductos de resorción** (*CR*), en los que el tejido óseo se ha resorbido para ser reemplazado por tejido nuevo en forma de osteonas. Los espacios que rodean el hueso esponjoso contienen médula ósea que consiste principalmente en adipocitos. También están presentes otras células que tienen la capacidad de formar tejido óseo o hematopoyético.

CA, cartílago articular
CH, conducto de Havers
Co, condrocitos
CR, conducto de resorción
D, diáfisis
DE, disco epifisario
E, epífisis
HC, hueso compacto
HE, hueso esponjoso
M, metáfisis
MO, médula ósea
O, osteonas
Oc, osteocitos
Ocl, osteoclastos
P, periostio
T, trabéculas

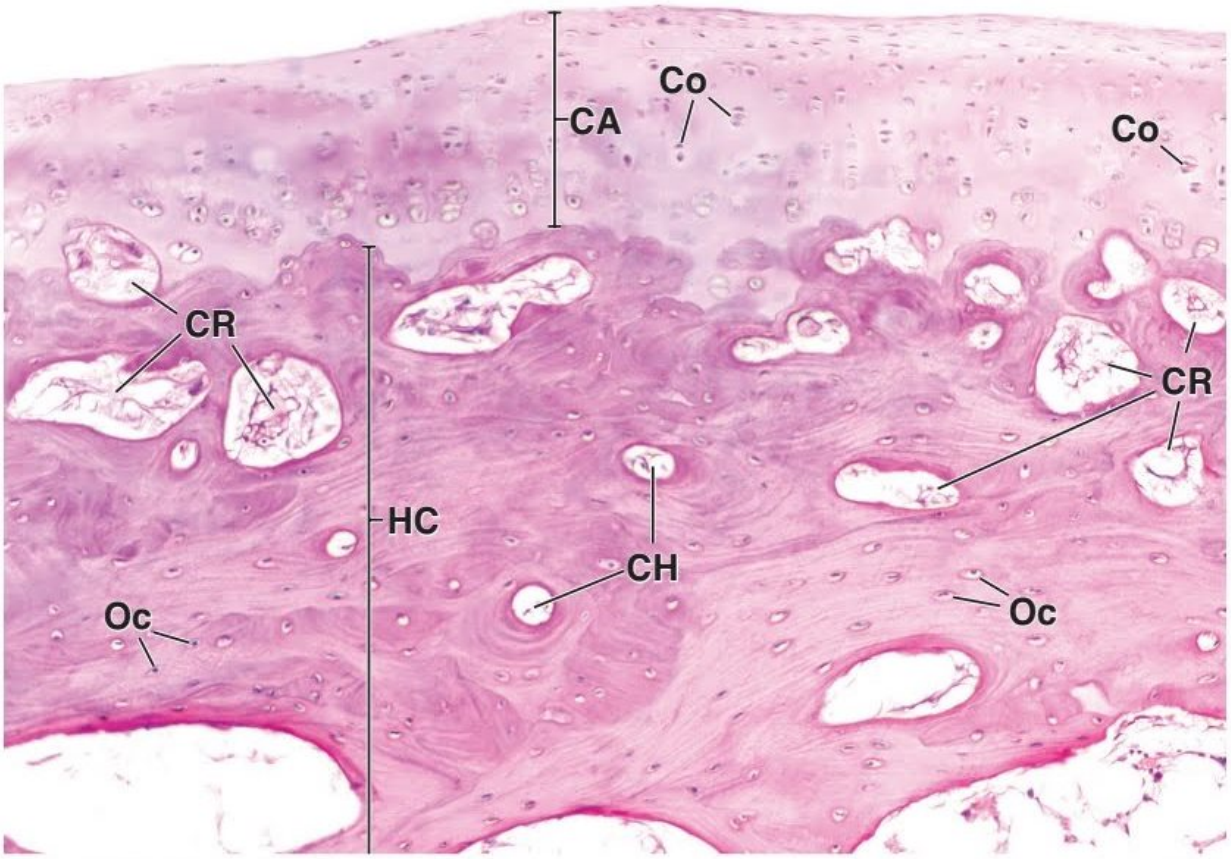
CA
Co
Co
CR
CR
HC
CH
Oc
Oc

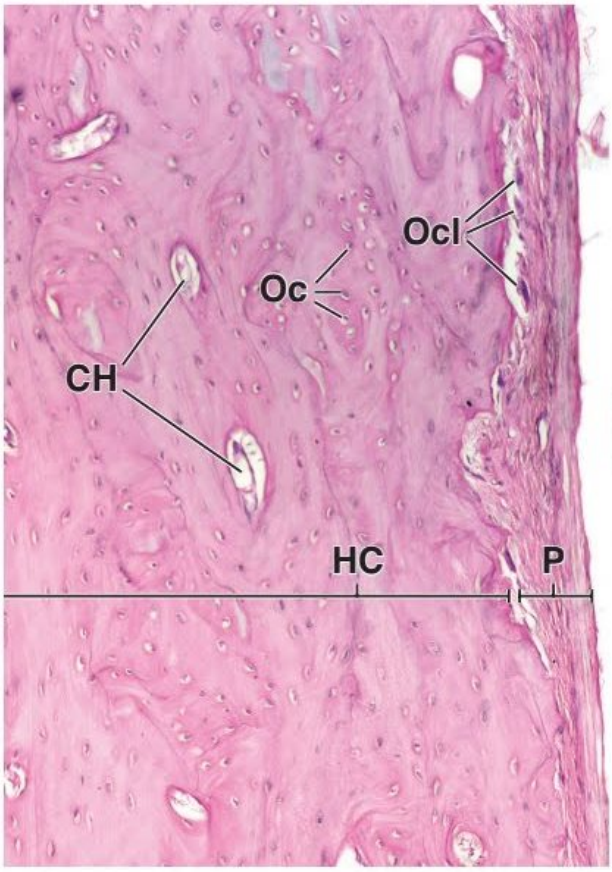
Ocl
Oc
CH
HC
P

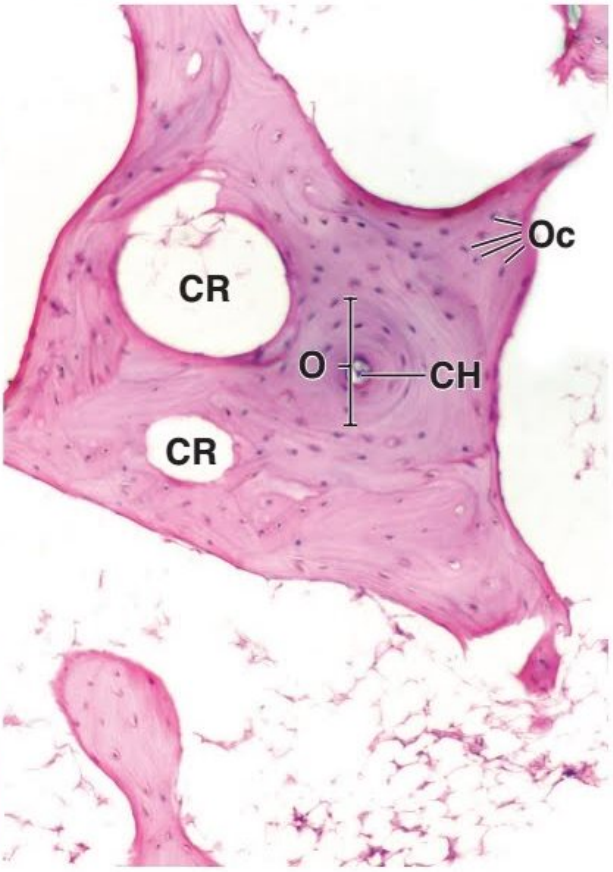
Oc
CR
O
CH
CR

LÁMINA 13 ■ OSIFICACIÓN ENDOCONDRAL I

La **osificación endocondral** implica un modelo de cartílago que representa un precursor cartilaginoso del hueso recién formado. El modelo de cartílago aparece como una versión en miniatura del hueso futuro. El hueso que surge mediante este proceso se forma por la eliminación del modelo de cartílago y, al mismo tiempo, su sustitución por tejido óseo. El primer signo de formación de hueso es la aparición de células formadoras de hueso alrededor del cuerpo (diáfisis) del modelo de cartílago. Las células formadoras de hueso, llamadas ***osteoblastos***, derivan de las células osteoprogenitoras en el mesénquima circundante. Los osteoblastos secretan colágenos, sialoproteínas óseas, osteocalcina y otros componentes de la matriz ósea. El depósito inicial de estos productos se conoce como *collar óseo periosteal* y contiene osteoide (hueso no mineralizado), que más tarde se mineraliza. Con el establecimiento inicial de este collar óseo perióstico, los condrocitos en el centro del modelo de cartílago se hipertrofian (*véase* fig. superior), lo que conduce a su muerte, y la matriz cartilaginosa en esta región se calcifica. Al mismo tiempo, los vasos sanguíneos crecen a través del collar óseo delgado y vascularizan el centro de la diáfisis del hueso, lo que permite la infiltración de las células precursoras de la médula ósea. Las células osteoprogenitoras entran en la cavidad medular con los vasos sanguíneos y se diferencian en osteoblastos. En los huesos largos, este proceso se repite en las epífisis del modelo de cartílago (*véase* microfotografía inferior). El proceso de depósito del hueso se describe y se ilustra en la siguiente lámina.

Hueso en desarrollo, dedo fetal, simio, H&E, 240×.

En esta microfotografía se observa una etapa inicial en el proceso de formación de hueso endocondral en el dedo fetal. La **epífisis** (*E*) proximal y distal de este hueso en desarrollo están formadas por cartílago. Este hueso del dedo fetal está conectado por articulaciones con otros huesos; obsérvense las **cavidades articulares** (*CA*) en ambos bordes de esta microfotografía. La zona intermedia de este hueso largo revela **condrocitos** que han experimentado una **hipertrofia** marcada (*CoH*). El citoplasma de estos condrocitos aparece muy claro o desteñido. Sus núcleos, cuando se incluyen en el plano de corte, parecen pequeños cuerpos basófilos condensados. Nótese cómo la matriz del cartílago en esta región se calcifica y se comprime en bandas lineales estrechas de tejido circundante a los condrocitos. La **matriz de cartílago calcificada** (*MCC*) se tiñe más intensamente con hematoxilina en preparados de rutina con H&E y parece más oscura. En esta etapa del desarrollo, el tejido óseo se ha producido para formar el **collar óseo** perióstico (*CollOs*) alrededor del modelo de cartílago. Este tejido óseo se produce por el crecimiento por aposición de células formadoras de hueso que derivaron del mesénquima en el tejido que rodea el cartílago. Este proceso representa la formación de hueso intramembranoso, que se describirá más adelante.

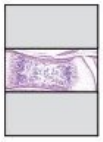

Hueso en desarrollo, dedo fetal, humano, H&E, 60×.

El hueso que se muestra en esta microfotografía representa una etapa posterior del desarrollo. La mayor parte de la diáfisis del hueso contiene **cavidad medular ósea** (*Cav*) llena de médula ósea, parte de la cual es altamente celular y representa las acumulaciones de **células de la médula ósea** (*CMO*) hematopoyéticas. Las zonas que no se tiñen consisten en tejido adiposo, que ocupa la mayor parte del resto de la cavidad de la médula ósea. El collar óseo delgado que se vio antes ahora se ha convertido en una masa más gruesa en la **diáfisis del hueso** (*DH*). La parte del hueso en el que el tejido óseo se está depositando por la formación de **hueso endocondral** (*HEn*) se observa en ambos extremos de la cavidad medular ósea. Debe tenerse en cuenta que su carácter eosinófilo es similar a la de la diáfisis del hueso. A medida que estos procesos continúan a lo largo del hueso, el **cartílago** (*C*) tanto en la epífisis proximal como distal está invadido por vasos sanguíneos y tejido conjuntivo a partir del periostio (brote perióstico), y experimenta los mismos cambios que se produjeron anteriormente en el cuerpo (excepto que no se forma el collar óseo periosteal).

Hueso en desarrollo, epífisis proximal del hueso largo, humano, H&E 60×; recuadro, 200×.

Esta microfotografía muestra un considerable avance en el desarrollo óseo en relación con el hueso de la microfotografía anterior. Se ha establecido un **centro de osificación secundario** (*CSO*) en la epífisis proximal de este hueso largo. Un poco más tarde, se formará un centro de osificación epifisaria similar en el extremo distal del hueso. El proceso de formación de hueso endocondral se produce de la misma manera que en la diáfisis. Con el tiempo, estos centros de osificación epifisaria aumentarán de tamaño para formar cavidades mucho más grandes (*línea discontinua*). La consecuencia de esta actividad es la formación de la **placa epifisiaria de crecimiento** (*PE*). Este disco, que consiste en tejido cartilaginoso, separa los centros de osificación secundarios en el extremo proximal del hueso del centro de osificación primaria formado en el cuerpo del hueso. Este disco cartilaginoso es esencial para el crecimiento longitudinal del hueso y persistirá hasta que cese el crecimiento. El *recuadro* muestra el centro de osificación secundario con mayor aumento. Dentro de esta zona, ya se está produciendo nuevo **hueso endocondral** (*HEn*). El hueso nuevo aparece eosinófilo en contraste con la apariencia más basófila del **cartílago** (*C*) circundante. Nótese que el patrón de tinción del hueso endocondral en el centro de osificación secundario es idéntico al del hueso endocondral (*HEn*) más abundante, que reemplaza al **cartílago calcificado** (*CC*) en el extremo superior de la diáfisis.

C, cartílago
CA, cavidad articular
Cav, cavidad medular
CC, cartílago calcificado
CoH, condrocitos hipertróficos
CollOs, collar óseo
CSO, centro secundario de osificación
E, epífisis
HD, hueso diafisario
HEn, hueso endocondral
MCC, matriz de cartílago calcificada
MO, médula ósea
PE, placa epifisiaria de crecimiento
línea discontinua, centro de osificación epifisaria

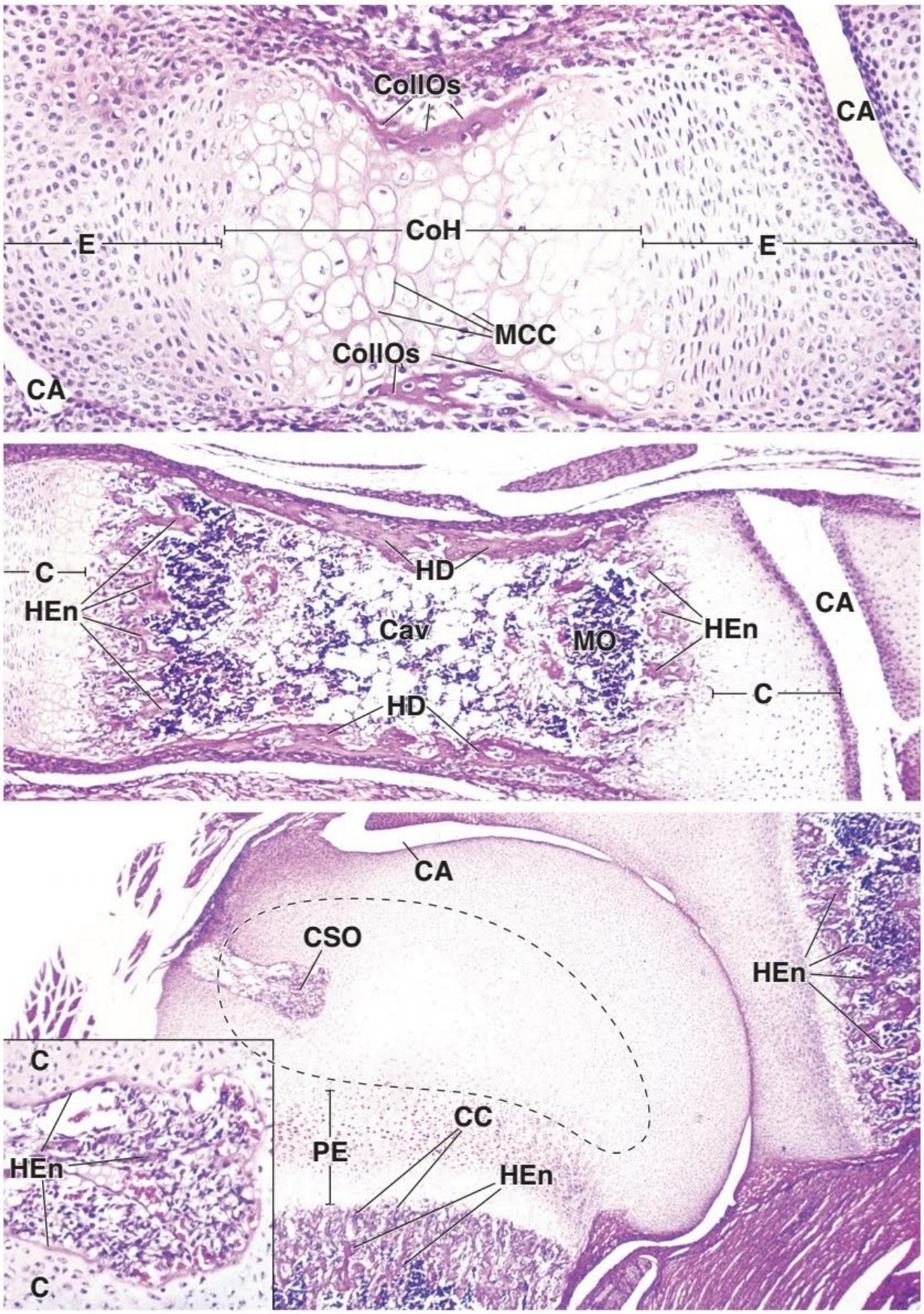
CollOs
CA
E
CoH
E
MCC
CollOs
CA
C
HEn
HD
Cav
MO
HEn
CA
C
HD
CA
CSO
HEn
C
HEn
PE
CC
HEn
C

LÁMINA 14 ■ OSIFICACIÓN ENDOCONDRAL II

La **osificación endocondral** es el proceso principal por el cual los huesos largos (p. ej., los huesos apendiculares y de los dedos) aumentan en longitud para alcanzar sus dimensiones adultas. Mientras haya un **disco epifisario** entre los centros primarios (diáfisis) y secundarios (epífisis) de osificación, el hueso seguirá creciendo en longitud. Durante el crecimiento del hueso, es posible identificar una zonificación definida en el disco epifisario en ambos extremos de la cavidad ósea de formación inicial. En la parte del cartílago que está más alejada de la cavidad medular ósea en ambos extremos de los huesos en crecimiento, los condrocitos individuales, separados por la matriz cartilaginosa, aún no han comenzado a participar en el proceso de osificación. Esta región se llama *zona de cartílago de reserva*. A medida que estos condrocitos experimentan cambios que llevan a su proliferación, hipertrofia y, finalmente, la muerte, su apariencia microscópica y los cambios en la matriz extracelular definen distintas zonas funcionales de la osificación endocondral.

Osificación endocondral, epífisis de hueso largo, humano, H&E, 80×; recuadro, 380×.

Esta es una microfotografía de una epífisis vista con un aumento mayor que la observada en la lámina 13. Las diferentes zonas del cartílago del disco epifisario reflejan los cambios progresivos que se producen en el crecimiento endocondral activo del hueso. Estas zonas no están bien delineadas y los límites entre ellas son algo arbitrarios. Conducen hacia la cavidad medular ósea (*CMO*), de modo que la primera zona es la más alejada de la cavidad. Hay cinco zonas:

- **Zona de cartílago de reserva** (*ZCR*). Las células del cartílago de esta zona aún no han comenzado a participar en el crecimiento del hueso; por lo tanto, son células de reserva. Estas células son pequeñas, en general solo una por laguna, y no están agrupadas. En algún momento, algunas de estas células proliferan y se someten a los cambios descritos para la siguiente zona.
- **Zona de proliferación** (*ZP*). Las células de esta zona se dividen y aumentan en cantidad, son un poco más grandes que los condrocitos en la zona de reserva del cartílago, están cerca de sus vecinas y comienzan a formar hileras.
- **Zona de hipertrofia** (*ZH*). Las células de esta zona están alineadas en hileras y tienen un tamaño bastante mayor que las células en la zona precedente.
- **Zona de cartílago calcificado** (*ZCC*). En esta zona, la matriz del cartílago se impregna con sales de calcio. El cartílago calcificado servirá como una estructura inicial para el depósito de hueso nuevo. Los condrocitos situados en la parte más proximal de esta zona pasan por un proceso de apoptosis.
- **Zona de resorción** (*ZR*). Esta zona está representada por el cartílago erosionado que está en contacto directo con el tejido conjuntivo de la cavidad medular. Los pequeños vasos sanguíneos y las células osteoprogenitoras acompañantes invaden la región ocupada previamente por los condrocitos que mueren. Forman una serie de puntas de lanza, dejando ambos lados del **cartílago calcificado** (*CC*) como espículas longitudinales. Las células osteoprogenitoras dan lugar a osteoblastos que comienzan a revestir las superficies de las espículas expuestas. Luego, los osteoblastos depositan **hueso endocondral** (*HEn*) sobre las superficies de estas espículas de cartílago calcificado y forman, así, **espículas mixtas** como se ve en el *recuadro*. Nótense los **osteoblastos** (*Ob*), algunos de los cuales están empezando a producir hueso en aposición al cartílago calcificado (*CC*). La parte inferior derecha del *recuadro* muestra espículas mixtas con hueso endocondral (*HEn*) y cartílago calcificado (*CC*). Varios osteoblastos (*Ob*) y un osteoclasto (*Ocl*) se encuentran en la superficie de las espículas. También se puede apreciar un osteocito (*Oc*) ya integrado en la matriz ósea.

Osificación endocondral, epífisis de hueso largo, humano, H&E, 150×; recuadro, 380×.

Se trata de un aumento mayor del área inferior de la figura anterior. Se muestran espículas de cartílago calcificado en las que se ha depositado hueso. En la parte *inferior* de la imagen, las espículas ya han crecido para crear trabéculas (*T*) óseas que se anastomosan. Estas trabéculas iniciales todavía contienen restos de cartílago calcificado, como señala el color azulado de la matriz del cartílago (comparado con la tinción roja del hueso). Los **osteoblastos** (*Ob*) están alineados en la superficie de las espículas, donde la formación de hueso está activa. También pueden verse muchos **osteocitos** (*Oc*) ya incluidos en la matriz ósea. El *recuadro* revela varios **osteoclastos** (*Ocl*) con un aumento mayor. Están en aposición a las espículas, que son, en su mayoría, cartílago calcificado. Se observa una pequeña cantidad de hueso, que es el material teñido de rojo. El área clara (*flecha*) corresponde al **borde rugoso** de los osteoclastos.

CC, cartílago calcificado
CMO, cavidad medular ósea
HEn, hueso endocondral
Ob, osteoblasto
Oc, osteocito
Ocl, osteoclasto
T, trabéculas
ZCC, zona de cartílago calcificado
ZCR, zona de cartílago de reserva
ZH, zona de hipertrofia
ZP, zona de proliferación
ZR, zona de resorción
flecha, borde rugoso del osteoclasto

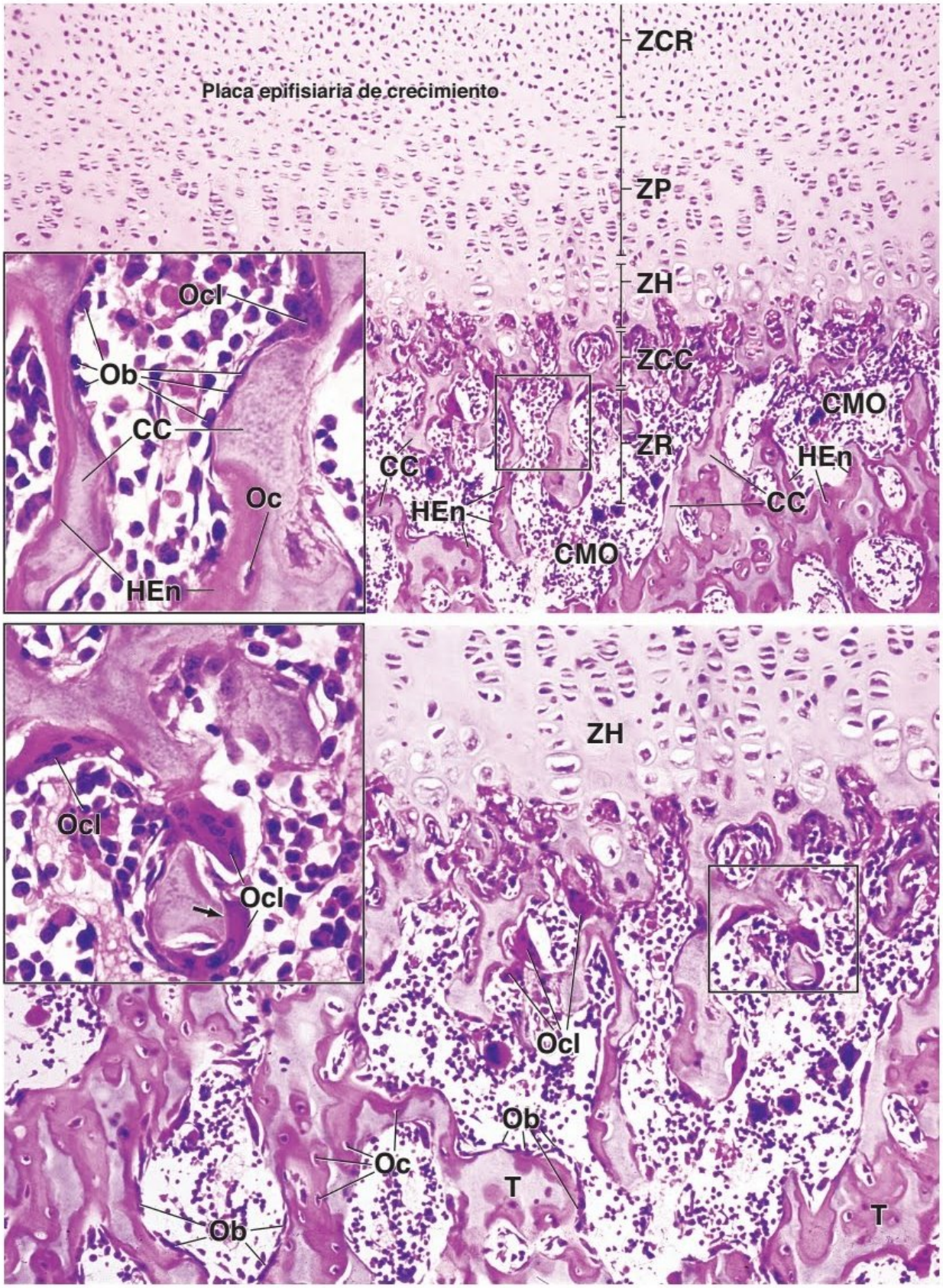
Placa epifisiaria de crecimiento
ZCR
ZP
ZH
ZCC
ZR
CMO
Ocl
Ob
CC
Oc
HEn
CC
HEn
CMO
HEn
CC
Ocl
Ocl
ZH
Ocl
Ob
Oc
T
Ob
T

LÁMINA 15 ■ OSIFICACIÓN INTRAMEMBRANOSA

La **formación intermembranosa de hueso** se limita a los huesos que no necesitan desempeñar una función temprana de sostén, por ejemplo, los huesos planos del cráneo. Este proceso requiere la proliferación y diferenciación de células del mesénquima para convertirse en **osteoblastos**, las células formadoras de hueso. Estas células producen la matriz extracelular específica del hueso. Esta matriz inicial, llamada ***osteoide***, se calcifica para formar hueso.

A medida que los osteoblastos continúan secretando su producto, algunos quedan atrapados dentro de la matriz y comienzan a llamarse ***osteocitos***. Estas células son las encargadas del mantenimiento del tejido óseo recién formado. El resto de los osteoblastos continúan el proceso de depósito de calcio en la superficie del hueso. Son capaces de multiplicarse para mantener una población adecuada para el crecimiento continuo.

Este hueso neoformado aparece primero como **espículas** que aumentan de tamaño y se conectan a medida que progresa el crecimiento, con lo que se forma una estructura trabecular tridimensional de forma semejante al futuro hueso maduro. Los intersticios contienen vasos sanguíneos y tejido conjuntivo (mesénquima). Conforme el hueso continúa creciendo, se produce el remodelado. Este comprende la resorción de regiones focales de tejido óseo por los **osteoclastos** para mantener la forma adecuada en relación con el tamaño y permitir la irrigación vascular durante el proceso de crecimiento.

Osificación intramembranosa, cabeza fetal, humano, tricrómico de Mallory, 45×.

Un corte transversal de la mandíbula fetal, como se ve en esta etapa relativamente temprana del desarrollo, se compone de **espículas óseas** (*EO*) de formas y tamaños diversos. Las espículas óseas se interconectan y, en tres dimensiones, tienen la forma general de la mandíbula. Otras estructuras presentes que sirven para la orientación incluyen los **dientes en desarrollo** (*DD*), el **cartílago de Meckel** (*CM*), visible en el *lado izquierdo*, y la **cavidad bucal** (*CB*). La *superficie inferior* de la muestra revela la **epidermis** (*Ep*) de la región submandibular del cuello. Una gran parte de la lengua en desarrollo se ve en la *mitad superior* de la figura. La lengua consiste principalmente en fibras musculares estriadas viscerales en proceso de desarrollo, que se organizan de forma tridimensional con una disposición ortogonal que es característica de este órgano.

Osificación intramembranosa, cabeza fetal, humano, tricrómico de Mallory, 175×.

Esta vista con mayor aumento del contenido del *rectángulo* de la microfotografía *superior* muestra las interconexiones entre las **espículas óseas** (*EO*) de la mandíbula en desarrollo. En los espacios delimitados por las espículas en desarrollo y a su alrededor hay tejido mesenquimatoso. Estas células de mesénquima contienen células madre que formarán los componentes vasculares del hueso, así como células osteoprogenitoras que darán origen a nuevos osteoblastos. El tejido conjuntivo (*TC*) denso se diferencia en el periostio en un lado de la mandíbula en desarrollo. Otras estructuras que se muestran en este campo incluyen numerosos vasos sanguíneos (*VS*) y el órgano del esmalte de un **diente en desarrollo** (*DD*).

Osificación intramembranosa, cabeza fetal, humano, tricrómico de Mallory, 350×.

En esta microfotografía con mayor aumento de una parte del campo que aparece en la imagen *inferior izquierda* puede verse con claridad la diferencia entre el osteoide recién depositado, que se tiñe de *azul*, y el hueso mineralizado, que se tiñe de *rojo*. Los **osteoblastos** se ven en dos niveles diferentes de actividad. Los que son relativamente inactivos (*ObIn*) y están en aposición al osteoide bien formado exhiben un perfil alargado y parecen aplanados en la superficie del osteoide. Los osteoblastos que están secretando activamente nuevo osteoide (*ObA*) se presentan como células prismáticas altas, contiguas al osteoide. Una de las espículas muestra una célula completamente rodeada por la matriz ósea; este es un osteoblasto que queda atrapado en sus propias secreciones y ahora es un **osteocito** (*Oc*). Con este aumento, se identifican bien las características de los tejidos embrionarios del mesénquima y la diseminación de las **células mesenquimatosas** (*CMe*). El tejido conjuntivo (*TC*) altamente celular sobre el *margen derecho* de la microfotografía es el pericondrio en desarrollo. Algunas de sus células tienen características de células osteoprogenitoras y se convertirán en osteoblastos para permitir el crecimiento óseo desde su superficie.

CB, cavidad bucal
CM, cartílago de Meckel
CMe, células mesenquimatosas
DD, diente en desarrollo
EO, espículas óseas
Ep, epidermis
ObA, osteoblasto activo
ObIn, osteoblasto inactivo
Oc, osteocito
TC, tejido conjuntivo
VS, vasos sanguíneos

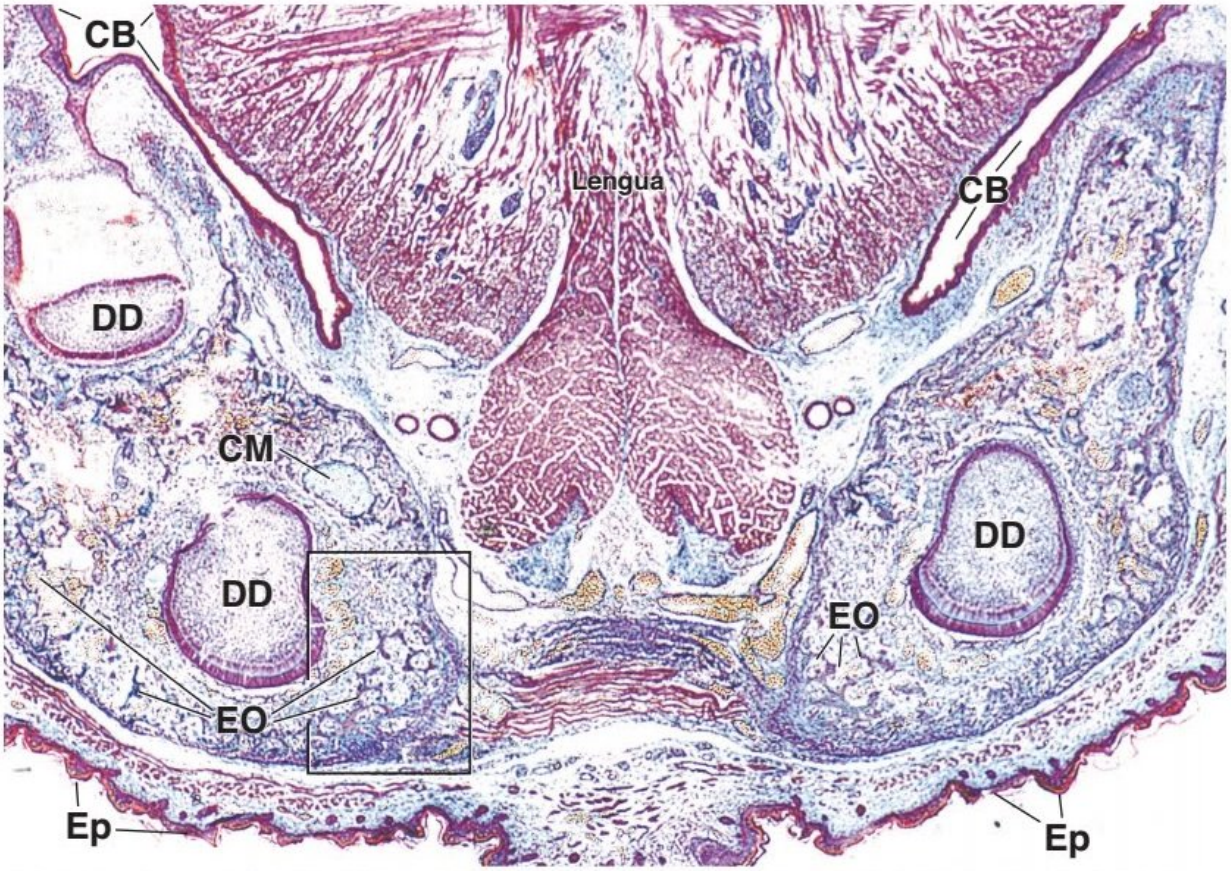
CB
Lengua
CB
DD
CM
DD
DD
EO
EO
Ep
Ep

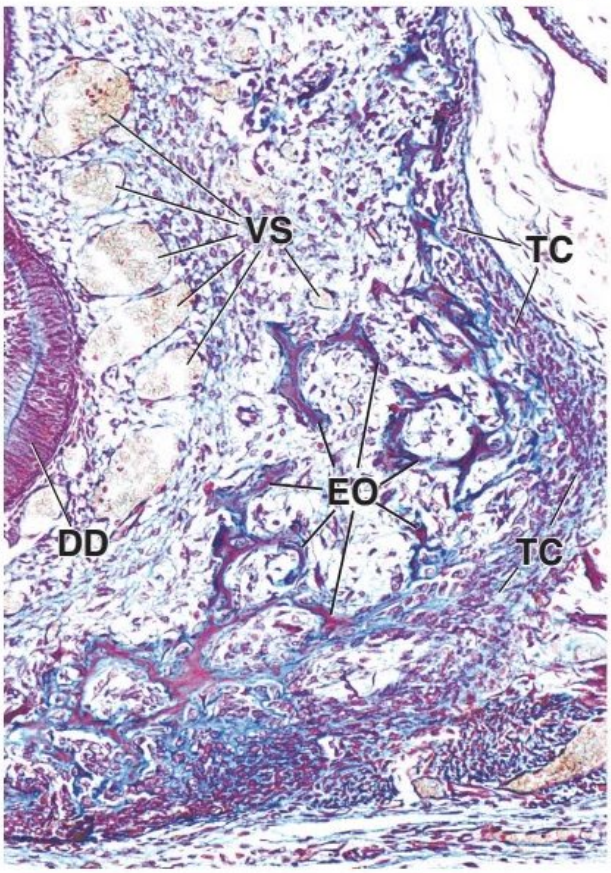
VS
TC
EO
DD
TC

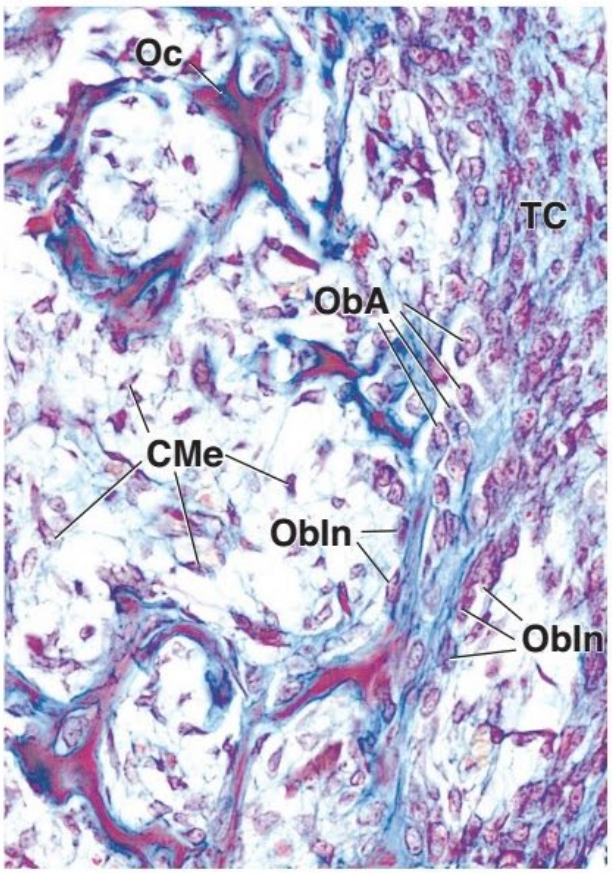
Oc
TC
ObA
CMe
ObIn
ObIn

9 TEJIDO ADIPOSO

FUNDAMENTOS DEL TEJIDO ADIPOSO / 274
TEJIDO ADIPOSO BLANCO / 274
Función del tejido adiposo blanco / 274
Diferenciación de los adipocitos / 275
Estructura de los adipocitos y el tejido adiposo / 276
Regulación del tejido adiposo / 277
TEJIDO ADIPOSO PARDO / 279
TRANSDIFERENCIACIÓN DEL TEJIDO ADIPOSO / 284

Cuadro 9-1 Correlación clínica: obesidad / 281
Cuadro 9-2 Correlación clínica: tumores del tejido adiposo / 283
Cuadro 9-3 Correlación clínica: tomografía por emisión de positrones e interferencia del tejido adiposo pardo / 285

HISTOLOGÍA 101 / 286

■ FUNDAMENTOS DEL TEJIDO ADIPOSO

El tejido adiposo es un tejido conjuntivo especializado que desempeña una función importante en la homeostasis energética.

En el tejido conjuntivo laxo se encuentran células adiposas o **adipocitos**, solas o en grupos. El tejido en el que los adipocitos son el tipo celular primario se denomina ***tejido adiposo***. Los adipocitos desempeñan un papel fundamental en la homeostasis energética.

Para poder sobrevivir, el cuerpo necesita garantizar la entrega continua de energía a pesar del suministro variable de sustancias nutritivas desde el entorno. Para satisfacer la demanda de energía del cuerpo cuando hay escasez de alimentos, el tejido adiposo almacena con mucha eficiencia el exceso de energía. El organismo posee una capacidad limitada para almacenar hidratos de carbono y proteínas; por lo tanto, las reservas de energía se almacenan dentro de las **gotitas lipídicas** de los adipocitos como **triglicéridos**. Estos representan una forma dinámica de almacenamiento de energía que se incrementa cuando la ingesta de alimentos es mayor que el consumo energético, y se utiliza cuando el consumo energético es mayor que la ingesta de alimentos. La energía depositada en los adipocitos puede liberarse con rapidez para emplearse en otros sitios del organismo.

Los triglicéridos son la principal forma de almacenamiento de energía metabólica disponible para el humano. Dado que carecen de agua, poseen alrededor del doble de la densidad energética de los hidratos de carbono y las proteínas. La densidad energética de los triglicéridos es de aproximadamente 37.7 kJ/g (9 kcal/g), en tanto que la de los hidratos de carbono y las proteínas es de 16.8 kJ/g (4 kcal/g). En el caso de la privación de alimentos (inanición), los triglicéridos son una fuente esencial de agua y energía. Algunos animales pueden depender solo del agua metabólica obtenida a partir de la oxidación de ácidos grasos para mantener el equilibrio hídrico. Por ejemplo, las jorobas de los camellos están formadas por tejido adiposo, y a partir de ellas obtienen el agua y la energía necesarios para sobrevivir en el desierto.

Los adipocitos desempeñan otras funciones además de su papel como reservorio para el almacenamiento de grasa. También regulan el metabolismo energético mediante la secreción de sustancias paracrinas y endocrinas. El tejido adiposo es considerado un **órgano endocrino** importante. Existe evidencia que relaciona el incremento en la actividad endocrina de los adipocitos con las complicaciones metabólicas y cardiovasculares asociadas con la **obesidad**.

Existen dos tipos de tejido adiposo: blanco (unilocular) y pardo (multilocular).

Los dos tipos de tejido adiposo se denominan ***tejido adiposo blanco*** y ***tejido adiposo pardo*** debido a su color en estado vivo:

- El tejido adiposo blanco es el tipo predominante en el humano adulto.
- El tejido adiposo pardo está presente en el humano en grandes cantidades durante la vida fetal. Disminuye a lo largo de la primera década de vida, pero continúa presente en cantidades variadas, especialmente alrededor de los órganos internos.

■ TEJIDO ADIPOSO BLANCO

El **tejido adiposo blanco** (unilocular) representa al menos el 10% del peso corporal total de un individuo saludable normal.

Función del tejido adiposo blanco

Las funciones del tejido adiposo blanco incluyen almacenamiento de energía, aislamiento térmico, amortiguación de los órganos vitales y secreción de hormonas.

El tejido adiposo blanco forma la capa adiposa de la **fascia subcutánea** (superficial) llamada *panículo adiposo* (*lat. panniculus, tela*

fina) en el tejido conjuntivo subcutáneo. Dado que la conductividad térmica del tejido adiposo es de solo aproximadamente la mitad de la del músculo esquelético, la fascia subcutánea (hipodermis) provee un aislamiento importante contra el frío porque reduce la pérdida de calor. Este tejido adiposo se concentra bajo la piel del abdomen, la región glútea, las axilas y los muslos. El espesor de esta capa adiposa está influenciada por el sexo, esto determina las diferencias entre las siluetas masculina y femenina. En ambos sexos, la **almohadilla grasa mamaria** es un sitio preferencial para la acumulación del tejido adiposo; este tejido es el componente principal de la **glándula mamaria** no lactante. En la mujer lactante, la almohadilla grasa mamaria desempeña un papel importante en el sustento de la función de las mamas. Provee lípidos y energía para la producción de leche y también es un sitio de síntesis de diferentes factores de crecimiento que modulan las respuestas a los distintos esteroides, proteínas y hormonas que actúan sobre la función de la glándula mamaria.

En los órganos internos, el tejido adiposo se localiza de forma preferencial en el omento mayor, el mesenterio y el espacio retroperitoneal, donde suele ser abundante alrededor de los riñones. También se encuentra en la **médula ósea** y entre otros tejidos, donde rellena espacios. En la palma de las manos y la planta de los pies, por debajo del pericardio visceral (que reviste la superficie externa del corazón) y en la órbita, alrededor del globo ocular, el tejido adiposo funciona como una almohadilla protectora. Mantiene esta función estructural inclusive durante la ingesta calórica reducida, pues cuando el tejido adiposo de otros sitios agota sus lípidos, el tejido adiposo estructural no disminuye.

El tejido adiposo blanco secreta una variedad de adipocinas, que incluyen hormonas, factores de crecimiento y citocinas.

Los **adipocitos** sintetizan y secretan **adipocinas**, un grupo de sustancias biológicamente activas que incluyen hormonas, factores de crecimiento y citocinas (fig. 9-1). Por esta razón, el tejido adiposo es considerado muy importante en la homeostasis energética, la adipogénesis, el metabolismo de esteroides, la angiogénesis y la respuesta inmunitaria.

El miembro más importante de las adipocinas es la **leptina** *(gr. leptos, delgado)*, una hormona peptídica de 16 kDa descubierta en 1994. La leptina interviene en la regulación de la homeostasis energética y es un producto exclusivo de los adipocitos. También se producen pequeñas cantidades de leptina en otros órganos (p. ej., estómago, placenta, glándula mamaria y ovarios). La leptina inhibe la ingesta de alimentos y aumenta la tasa metabólica y la pérdida de peso corporal. De este modo, la leptina cumple los criterios de un **factor de saciedad circulante** que controla la ingesta de alimentos cuando el depósito de energía del organismo es suficiente. La leptina también participa en un mecanismo de señalización endocrino que comunica sobre el estado energético del tejido adiposo a los centros encefálicos que regulan la ingesta de alimentos. Actúa sobre el sistema nervioso central al unirse a receptores específicos ubicados principalmente en el **hipotálamo**. Además, la leptina comunica el estado energético de los adipocitos desde regiones de almacenamiento de grasa a otros tejidos metabólicamente activos. (p. ej. desde tejido adiposo al músculo en un lugar diferente).

Además de la leptina, el tejido adiposo secreta una variedad de adipocinas como **adiponectina**, **resistina**, proteína de unión a retinol 4 (RBP4, *retinol-binding protein 4*), visfatina, apelina, inhibidor del activador de plasminógeno 1 (PAI-1, *plasminogen activator inhibitor-1*), factor de necrosis tumoral (TNF, *tumor necrosis factor*), interleucina (IL) 6, proteína quimiotáctica de monocitos 1 (MCP-1, *monocyte chemotactic protein 1*) y **angiotensinógeno** (**AGE**). La leptina también produce **hormonas esteroideas** (testosterona, estrógenos y glucocorticoides). Algunas adipocinas también se sintetizan en otros tejidos. Por ejemplo, el AGE se sintetiza en el hígado; el aumento de la producción de este péptido hormonal contribuye a la hipertensión (presión arterial elevada), que es una complicación frecuente de la obesidad.

Los adipocitos también ayudan a regular la síntesis de las hormonas sexuales y los glucocorticoides. Un grupo de enzimas específicas expresadas en los adipocitos convierte las formas inactivas de estas hormonas en sus formas activas. Por consiguiente, estas enzimas pueden influir sobre el perfil de esteroides sexuales de las personas con obesidad. En la obesidad, el aumento de la secreción de **factores de crecimiento** (factor de necrosis tumoral α [TNF-α, *tumor necrosis factor* α], factor de crecimiento transformante β [TGF-β, *transforming growth factor* β] y factor de crecimiento insulínico 1 [IGF-1, *insulin-like growth factor 1*]) y **citocinas** (IL-6 y prostaglandinas) podría estar relacionado con alteraciones metabólicas y la aparición de diabetes. En la tabla 9-1 (*véase* p. 280) se resumen las moléculas más importantes producidas por los adipocitos y sus funciones.

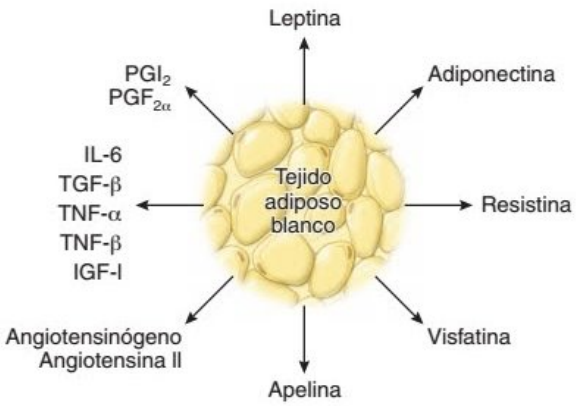

FIGURA 9-1. Adipocinas importantes secretadas por el tejido adiposo blanco. En este esquema se muestran varios tipos de adipocinas secretadas por el tejido adiposo blanco, que incluyen hormonas (p. ej., leptina), citocinas (p. ej., factor de crecimiento similar a la insulina) y otras moléculas con funciones biológicas específicas (p. ej., prostaglandinas).

Diferenciación de los adipocitos

Los adipocitos blancos se diferencian a partir de las células madre mesenquimatosas bajo el control de los factores de transcripción PPARγ/RXR.

Durante el desarrollo embrionario, los **adipocitos blancos** se forman a partir de las **células madre mesenquimatosas** perivasculares indiferenciadas que se encuentran en la adventicia de las pequeñas vénulas (fig. 9-2). La información actual sugiere que un factor de transcripción llamado ***receptor gamma activado por proliferador peroxisómico*** (**PPARγ**, ***peroxisome proliferator-activated receptor gamma***), en conjunto con el receptor X de retinoides (RXR), desempeña un papel decisivo en la diferenciación de los adipocitos. Este complejo induce la maduración de los **lipoblastos** (**adipoblastos**) **tempranos** o preadipocitos hacia células adiposas del tejido adiposo blanco. La mayoría de los genes diana del PPARγ en el tejido adiposo ejercen un efecto sobre los mecanismos lipogénicos e inician el almacenamiento de triglicéridos. En consecuencia, el **complejo PPARγ/RXR** se considera un regulador de tipo **"interruptor maestro"** en la diferenciación de los adipocitos blancos.

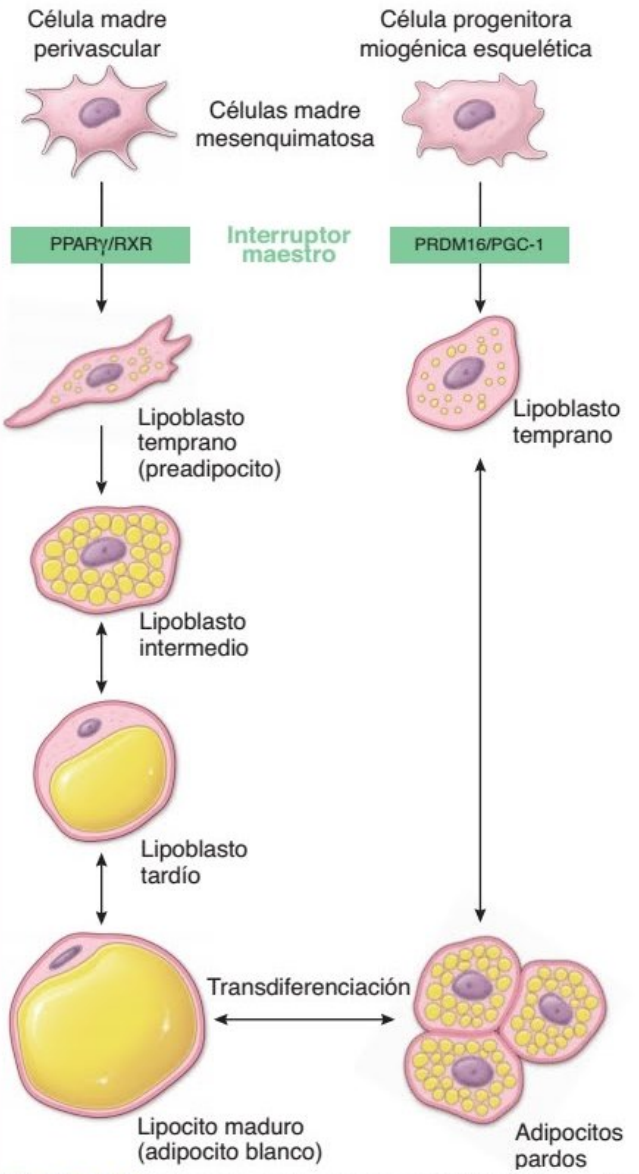

FIGURA 9-2. Desarrollo de las células del tejido adiposo. Las células adiposas blancas y pardas derivan de linajes celulares muy diferentes. Los adipocitos blancos derivan de células madre mesenquimatosas perivasculares indiferenciadas, relacionadas con la adventicia de las pequeñas vénulas. Mediante la expresión de los factores de transcripción PPARγ/RXR, estas células se diferenciarán a lipoblastos tempranos (preadipocitos) destinados a seguir el desarrollo del linaje de los adipocitos blancos. Los adipocitos pardos también tienen un origen mesenquimatoso; no obstante, derivan de células progenitoras miogénicas esqueléticas comunes encontradas en los dermatomiotomas de los embriones en desarrollo. Mediante la expresión de los factores de transcripción PRDM16/PGC-1, estas células se diferenciarán en lipoblastos tempranos dedicados a seguir el desarrollo del linaje de los adipocitos pardos. Los lipoblastos desarrollan una lámina externa (basal) y comienzan a acumular muchas gotitas lipídicas en su citoplasma. En el tejido adiposo blanco, estas gotitas confluyen para formar una sola inclusión lipídica grande, que en última instancia ocupa la mayor parte de la célula madura, y comprime el núcleo y el citoplasma con sus orgánulos en un borde delgado que rodea la inclusión. En el tejido adiposo pardo, las gotitas lipídicas individuales permanecen separadas.

El tejido adiposo blanco comienza a formarse en la vida fetal.

Los **lipoblastos** se desarrollan inicialmente en el feto a partir de células del estroma vascular situadas a lo largo de los vasos sanguíneos pequeños, y no poseen lípidos. Estas células están destinadas a convertirse en adipocitos ya en esta etapa temprana mediante la expresión de los factores de transcripción PPARγ/RXR. En ocasiones, la agrupación de estas células se denomina ***órganos adiposos primitivos***. Se caracterizan por la presencia de lipoblastos tempranos y capilares que proliferan de forma activa. La acumulación de lípidos en los lipoblastos produce la morfología típica de los adipocitos.

Los lipoblastos tempranos se asemejan a los fibroblastos, pero desarrollan inclusiones lipídicas pequeñas y una lámina externa delgada.

Los estudios llevados a cabo con el microscopio electrónico de transmisión (MET) revelaron que los **lipoblastos tempranos** tienen una configuración alargada, evaginaciones citoplasmáticas múltiples y una gran abundancia de retículo endoplasmático y aparato de Golgi. A medida que se inicia la diferenciación de los lipoblastos, aumenta la cantidad de vesículas y disminuye el retículo endoplasmático rugoso (RER). En un polo del citoplasma aparecen **inclusiones lipídicas** pequeñas. También aparecen vesículas pinocíticas y una **lámina externa**. La presencia de una lámina externa es una característica que distingue aún más a los adipocitos de las células propias del tejido conjuntivo.

Los lipoblastos intermedios se tornan ovoides conforme la acumulación de lípidos cambia las dimensiones celulares.

Con el desarrollo continuo, los lipoblastos tempranos asumen una configuración oval. La característica más distintiva en esta etapa es una gran concentración de vesículas y de **gotitas lipídicas** alrededor del núcleo que se extienden hacia ambos polos de la célula. En la periferia de las inclusiones lipídicas se presentan partículas de glucógeno, y se tornan más evidentes las vesículas pinocíticas y la lámina basal. Estas células se denominan ***lipoblastos intermedios***.

El adipocito maduro se caracteriza por una sola inclusión lipídica muy grande rodeada por un reborde delgado de citoplasma.

En la etapa final de la diferenciación, las células aumentan de tamaño y se tornan más esféricas. Las gotitas lipídicas confluyen para formar una sola **gotita lipídica** grande que ocupa la porción central del citoplasma. El retículo endoplasmático liso (REL) es abundante, en tanto que el RER es menos prominente. Estas células se denominan ***lipoblastos tardíos***. Por último, la masa lipídica comprime el núcleo y lo desplaza hacia una posición excéntrica, lo cual produce el aspecto de un *anillo de sello* en las preparaciones teñidas con hematoxilina-eosina (H&E). Debido a que estas células poseen una sola inclusión lipídica, reciben el nombre de ***adipocitos uniloculares*** (*lat. loculus, sitio o lugar pequeño*) o ***lipocitos maduros***.

Estructura de los adipocitos y el tejido adiposo

Los adipocitos uniloculares son células grandes, en ocasiones con un diámetro de 100 µm o más.

Cuando se encuentran aislados, los **adipocitos blancos** son esféricos, pero adoptan una forma ovalada o poliédrica al agruparse en el tejido adiposo. El gran tamaño de estas células se debe al lípido acumulado en ellas. El núcleo se aplana y se desplaza hacia un lado de la masa lipídica; el citoplasma forma un borde delgado alrededor del lípido. En las preparaciones histológicas de rutina, las grasas se disuelven por acción de los solventes orgánicos, como el xileno; por lo tanto, el aspecto del tejido adiposo es el de una delicada malla con diseños poligonales (fig. 9-3). La fina hebra de la malla que separa los adipocitos contiguos corresponde al citoplasma de ambas células y a una pequeña cantidad de matriz extracelular. No obstante, esta

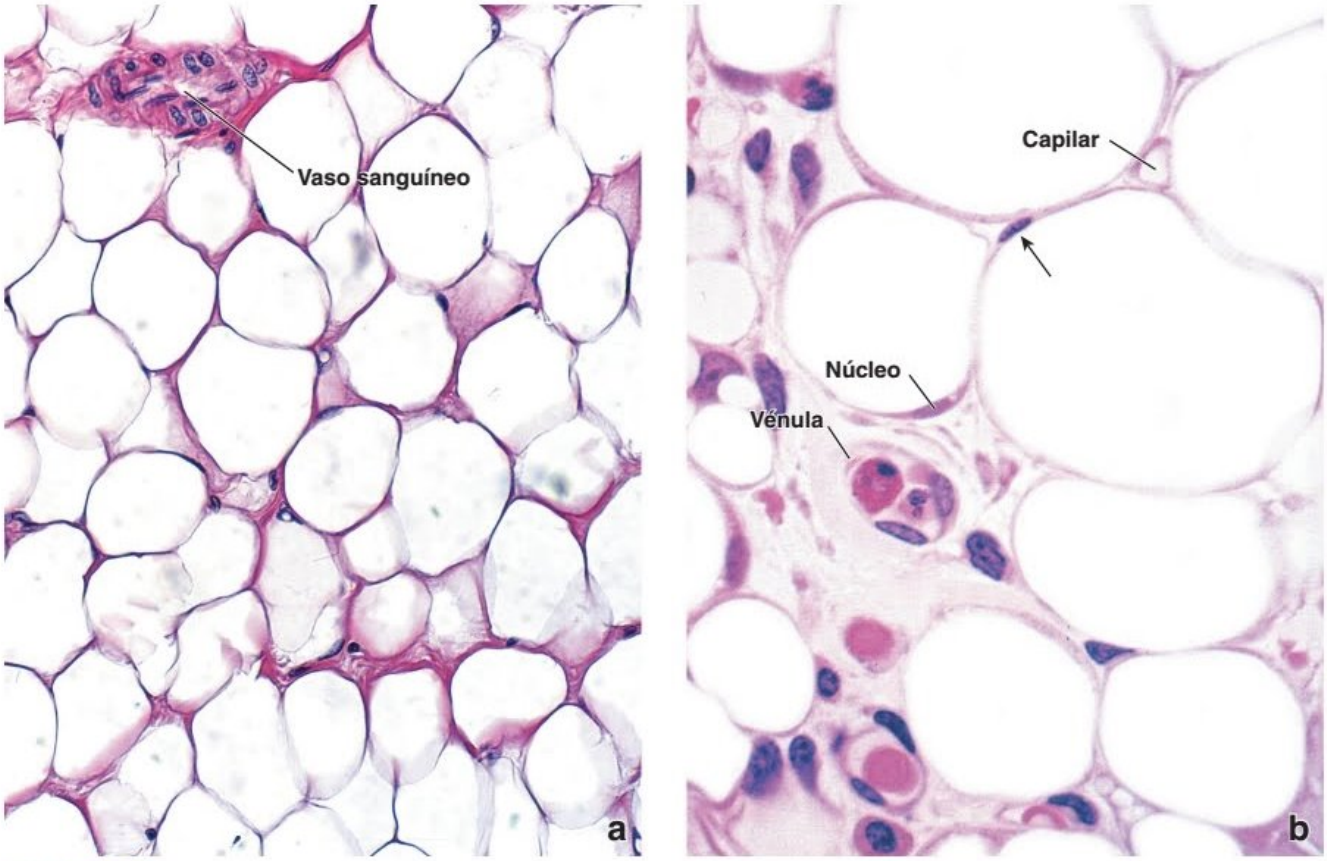

FIGURA 9-3. Tejido adiposo blanco. a. Microfotografía del tejido adiposo blanco en la que se muestra su aspecto característico de malla en un corte de parafina teñido con H&E. Cada uno de los espacios vacíos representa una gota grande de lípido antes de que se disolviera en la célula durante la preparación de la muestra. El material circundante teñido con eosina representa el citoplasma de las células contiguas y el tejido conjuntivo interpuesto entre las células. 320×. **b.** Microfotografía de gran aumento de una muestra de tejido adiposo blanco fijado en glutaraldehído e incluido en plástico. En algunos sitios se observa el citoplasma de los adipocitos individuales y parte del núcleo de uno de ellos ha quedado en el plano de corte. Un segundo núcleo (*flecha*), que aparece en relación estrecha con una de las células adiposas, en realidad puede pertenecer a un fibroblasto, aunque es difícil asegurarlo. Debido al gran tamaño de los adipocitos, es raro observar el núcleo en una célula dada. En esta microfotografía también se observa un capilar y una vénula. 950×.

hebra suele ser tan delgada que sus componentes no se pueden determinar con el microscopio óptico.

El tejido adiposo recibe irrigación abundante a través de los vasos sanguíneos, y se observan capilares en los ángulos de la malla donde convergen adipocitos que se encuentran unos contra otros. Las tinciones argénticas muestran que los adipocitos están rodeados por fibras reticulares (colágeno tipo III), que son secretadas por estos. Otros métodos de microscopía especiales también revelan la presencia de fibras nerviosas amielínicas y gran cantidad de mastocitos. En la tabla 9-2 (p. 284) se resumen las características del tejido adiposo blanco.

La masa lipídica del adipocito no está rodeada por membrana celular.

El MET demuestra que la interfaz entre la grasa contenida y el citoplasma circundante del adipocito está compuesta por una capa de lípidos condensados de 5 nm de espesor, reforzada por **filamentos de vimentina** paralelos con un diámetro de 5-10 nm. Esta capa separa el contenido hidrófobo de la gotita lipídica de la matriz citoplasmática hidrófila.

El citoplasma perinuclear del adipocito contiene un aparato de Golgi pequeño, ribosomas libres, perfiles de RER cortos, microfilamentos y filamentos intermedios. En el reborde delgado de citoplasma que rodea la gotita lipídica también se encuentran formas filamentosas de mitocondrias y muchos perfiles de retículo endoplasmático liso (fig. 9-4).

Regulación del tejido adiposo

Es prácticamente imposible separar la regulación del tejido adiposo de los procesos digestivos y de las funciones del sistema nervioso central. El conjunto de señales hormonales y nerviosas interconectadas que surgen del tejido adiposo, el tubo digestivo y el sistema nervioso central dan lugar al **eje encefaloenteroadiposo**, el cual regula el apetito, el hambre, la saciedad y la homeostasis energética (fig. 9-5).

La cantidad de tejido adiposo en una persona está determinada por dos sistemas fisiológicos: uno asociado con la regulación del peso a corto plazo y el otro relacionado con la regulación del peso a largo plazo.

La cantidad de tejido adiposo en una persona es regulada por dos sistemas fisiológicos. El primer sistema, que está asociado con la **regulación del peso a corto plazo**, controla de manera cotidiana el apetito y el metabolismo. Se han relacionado con este sistema dos hormonas peptídicas sintetizadas en el tubo digestivo, conocidas como ***grelina***, un estimulante del apetito, y ***péptido YY*** (**PYY**), un supresor del apetito. El segundo sistema, que está relacionado con la **regulación del peso a largo plazo**, controla de manera continua (durante meses o años) el apetito y el metabolismo. Dos hormonas principales, la **leptina** y la **insulina**, ejercen su efecto sobre este sistema junto con

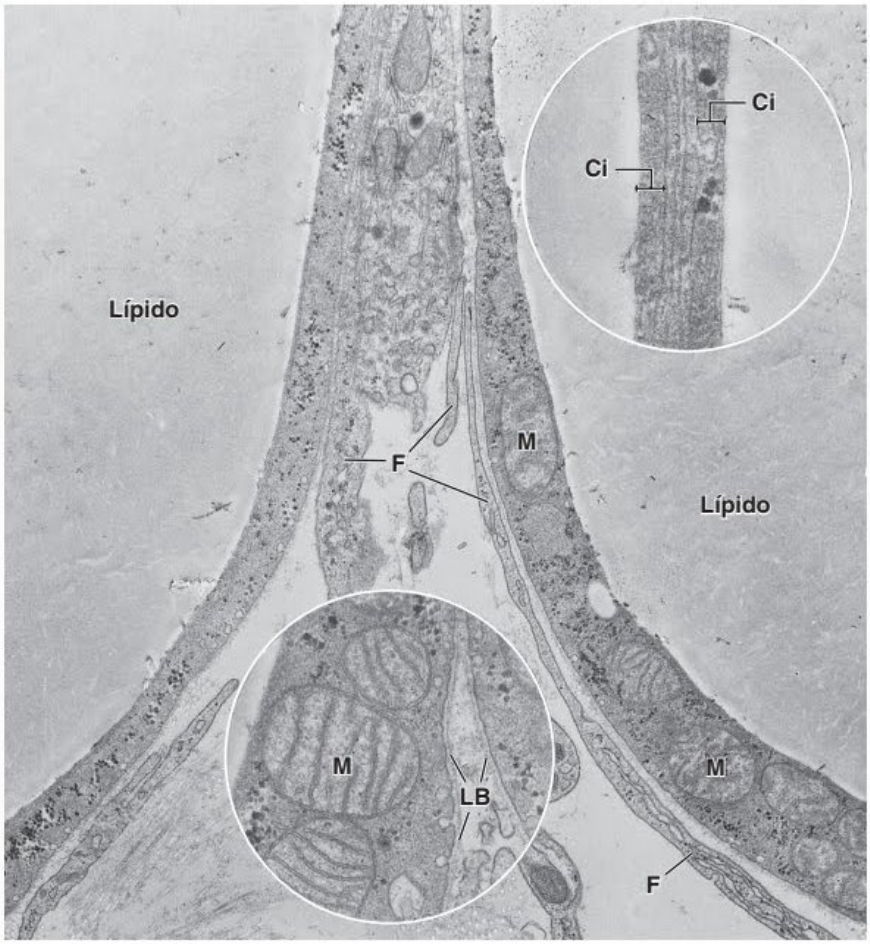

FIGURA 9-4. Microfotografía electrónica en la que se observan porciones de dos adipocitos contiguos. En el citoplasma de los adipocitos se encuentran mitocondrias (*M*) y glucógeno (este último aparece en la forma de partículas muy electrodensas). 15 000×. **Detalle superior.** Citoplasma (*Ci*) adelgazado de dos adipocitos contiguos. Las células están separadas por un espacio estrecho que contiene la lámina (basal) externa y una prolongación muy delgada de un fibroblasto. 65 000×. **Detalle inferior.** La lámina (basal) externa (*LB*) de los adipocitos aparece como una capa individual bien definida que separa las células de forma adecuada. *F*, evaginaciones del fibroblasto. 30 000×.

otras hormonas, como las hormonas tiroideas, los glucocorticoides y las hormonas hipofisarias (*véase* fig. 9-5).

La grelina y el péptido YY controlan el apetito como parte del sistema de regulación del peso corporal a corto plazo.

El potente estimulante del apetito llamado ***grelina***, descubierto hace poco tiempo, es un polipéptido pequeño de 28 aminoácidos producido por las células epiteliales gástricas. Además de su función estimulante del apetito, actúa sobre el lóbulo anterior de la glándula hipófisis para que libere la somatotropina (hormona del crecimiento). En el humano, la grelina actúa a través de receptores ubicados en el **hipotálamo** para aumentar la sensación de hambre. Por lo tanto, se considera que es un factor "promotor de la alimentación". Una mutación genética en el cromosoma 15 causa el **síndrome de Prader-Willi**, en el que una producción excesiva de grelina conduce a una obesidad mórbida. En los individuos con este síndrome suele observarse una alimentación compulsiva y una obsesión por los alimentos desde muy jóvenes. El deseo de comer de estas personas es fisiológico y abrumador, y resulta muy difícil de controlar. Si no se tratan, estos pacientes mueren con frecuencia antes de los 30 años de edad por complicaciones atribuibles a la obesidad (cuadro 9-1).

La pequeña hormona gastrointestinal de 36 aminoácidos de longitud llamada ***péptido YY*** es producida por el intestino delgado y cumple una función importante en la promoción y el mantenimiento de la pérdida de peso, ya que induce una mayor sensación de saciedad poco después de una comida. También actúa a través de receptores en el **hipotálamo** que **suprimen el apetito**. Disminuye la ingesta alimentaria de las personas porque induce la saciedad y el deseo de dejar de comer. En estudios clínicos experimentales, se ha demostrado que la infusión de PYY en seres humanos reduce la ingesta de alimentos en un 33% en un período de 24 h.

Dos hormonas, la leptina y la insulina, tienen a su cargo la regulación del peso corporal a largo plazo.

El descubrimiento de la **leptina** y su **gen *Ob(Lep)***, que en los humanos está localizado en el cromosoma 7, ha mejorado los conocimientos sobre el mecanismo de la **homeostasis energética**; sirve como un punto de partida para el estudio de la patogenia de la **obesidad** y la respuesta biológica a la **inanición**, y permite comprender los mecanismos neuronales que **controlan la alimentación**.

La ***leptina*** es una hormona del tejido adiposo que tiene un tamaño de 16 kDa y desempeña un papel importante en la homeostasis energética, el metabolismo y la regulación de las funciones neuroendocrinas. La circulación de leptina en el organismo es un indicador de la masa de tejido adiposo y la cantidad de energía almacenada. También regula el sistema nervioso central para mantener el equilibrio entre la ingesta de alimentos y el gasto energético. La leptina tiene un efecto inmediato en el encéfalo para regular el apetito, pues se une a los receptores de leptina en el hipotálamo. Este sistema neuroendocrino protege a las personas de los riesgos derivados de la inanición o la obesidad. La leptina disminuye durante la inanición (como en las personas con **anorexia nerviosa**) y desencadena respuestas adaptativas que conducen a la disminución del gasto energético (p. ej., cese de la menstruación, resistencia a la insulina o alteraciones de la función inmunitaria). En la obesidad, la mayoría de las personas cuen-

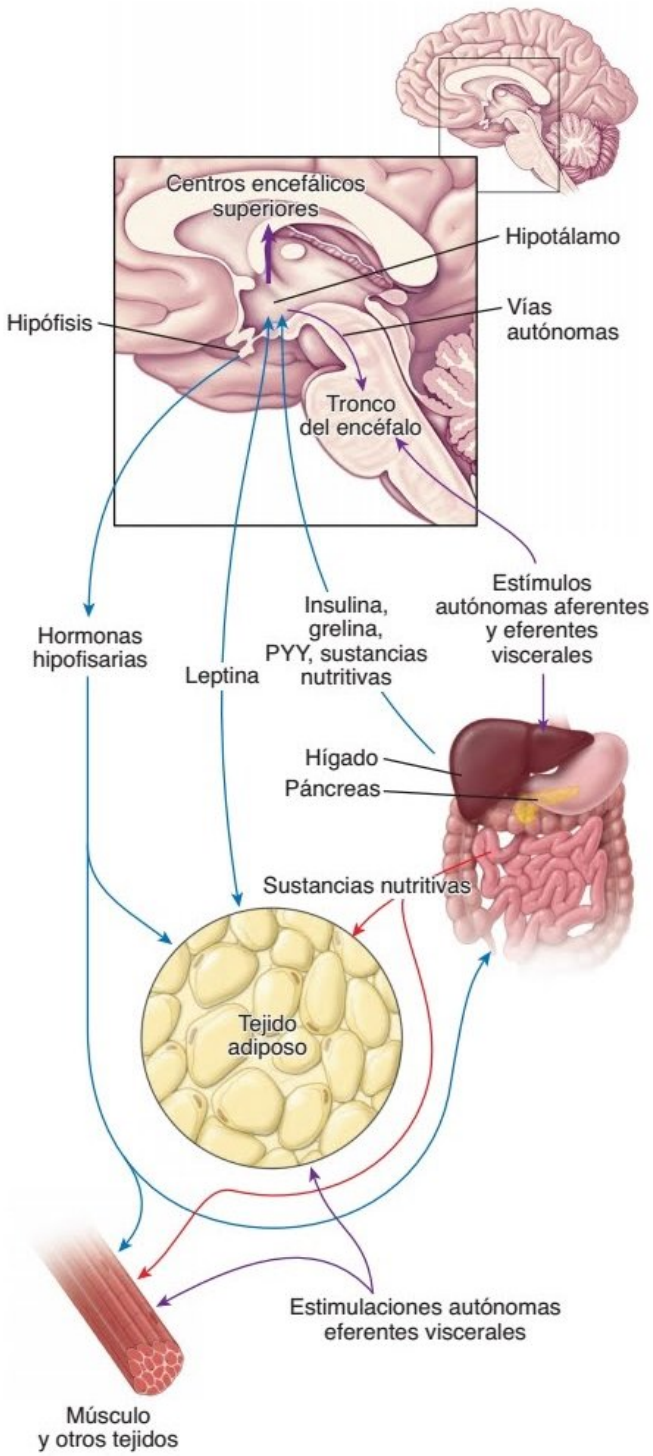

FIGURA 9-5. Regulación de la homeostasis energética. En este esquema se muestra la relación del tejido adiposo con el sistema nervioso central y el sistema digestivo en el eje encefaloenteroadiposo, que tiene a su cargo la regulación de la homeostasis energética.

tan con concentraciones elevadas de leptina endógena. Las mutaciones en los genes que codifican la leptina o su receptor derivan en **obesidad intensa** en los ratones y los humanos, y la administración de leptina se utiliza para el tratamiento de la obesidad en los pacientes con deficiencia de esta hormona.

La ***insulina***, la hormona pancreática que regula la **concentración de glucosa en sangre** (glucemia), también participa en la regulación del metabolismo del tejido adiposo. Estimula la conversión de glucosa en los triglicéridos de la gotita lipídica por el adipocito. Al igual que la leptina, la insulina **regula el peso** porque actúa sobre centros nerviosos superiores en el hipotálamo. A diferencia de la leptina, la insulina es necesaria para la acumulación de tejido adiposo. En la actualidad, el diseño de fármacos contra la obesidad está centrado en sustancias que puedan inhibir los mecanismos de señalización de la insulina y la leptina en el hipotálamo.

Algunos factores neurales y hormonales influyen en el depósito y la movilización de los lípidos.

Una de las principales funciones metabólicas del tejido adiposo consiste en la **captación de ácidos grasos** de la sangre y su **conversión en triglicéridos** dentro del adipocito. Después, los triglicéridos se almacenan en la gotita lipídica de la célula. Cuando el tejido adiposo es estimulado por mecanismos neuronales u hormonales, los triglicéridos se desdoblan en glicerol y ácidos grasos, un proceso denominado ***movilización***. Los ácidos grasos atraviesan la membrana del adipocito para introducirse en un capilar. Aquí se unen a la proteína transportadora **albúmina** y son llevados a otras células que utilizan los ácidos grasos como combustible metabólico.

La **movilización por estímulo neuronal** es de particular importancia durante los períodos de ayuno y de exposición al frío intenso. Durante las etapas iniciales de la inanición experimental en roedores, las células de una almohadilla adiposa denervada continúan acumulando grasa. Los adipocitos de la almohadilla contralateral intacta movilizan los lípidos. En la actualidad, se sabe que la **noradrenalina** (liberada por los axones de las neuronas del sistema nervioso simpático) inicia una serie de pasos metabólicos que conducen a la activación de la **lipasa**. Esta enzima desdobla los triglicéridos, que constituyen más del 90% de los lípidos almacenados en el adipocito. Esta actividad enzimática es uno de los primeros pasos en la movilización de los lípidos.

La **movilización por estímulo hormonal** comprende un sistema complejo de hormonas y enzimas que controla la liberación de ácidos grasos desde los adipocitos. Este sistema incluye la insulina, las hormonas tiroideas y los esteroides suprarrenales. La **insulina** es una hormona importante que promueve la síntesis de lípidos mediante la estimulación de la síntesis de enzimas de la lipogénesis (ácido graso sintasa, acetil-CoA carboxilasa); además, suprime la degradación de lípidos debido a que inhibe la acción de la lipasa sensible a hormonas y bloquea así la liberación de ácidos grasos. El **glucagón**, otra hormona pancreática, y la **somatotropina** de la glándula hipófisis aumentan la utilización de los lípidos (lipólisis). Las **hormonas tiroideas** incrementan la lipogénesis (formación de lípidos), pues promueven las enzimas lipolíticas que descomponen los lípidos almacenados en los adipocitos en ácidos grasos libres. Los **esteroides suprarrenales**, como el cortisol, estimulan la lipólisis en los adipocitos para liberar los ácidos grasos libres y los triglicéridos para que se utilicen como energía. Además, las concentraciones elevadas del **factor de necrosis tumoral α** (**TNF-α**, *tumor necrosis factor α*) se han señalado como un factor causal en el desarrollo de la resistencia a la insulina relacionada con la obesidad y la diabetes.

■ TEJIDO ADIPOSO PARDO

El tejido adiposo pardo, abundante en los neonatos, se encuentra muy reducido en los adultos.

El **tejido adiposo pardo** es un tejido termogénico esencial que se encuentra presente en grandes cantidades en el neonato, lo que ayuda a protegerlo de una mayor pérdida de calor debido a una mayor proporción de su superficie con respecto a su masa y evita la hipotermia mortal (un importante riesgo de muerte en los lactantes prematuros). En los neonatos, el tejido adiposo pardo representa casi el 5% de la masa corporal total y se localiza en el dorso,

TABLA 9-1 **Moléculas sintetizadas y secretadas por el tejido adiposo y sus funciones**

Molécula	Función o efecto principal
Adiponectina, también conocida como *proteína del adipocito relacionada con el complemento* o AdipoQ	Estimula la oxidación de los ácidos grasos en el hígado y los músculos. Disminuye las concentraciones plasmáticas de triglicéridos y glucosa, y aumenta la sensibilidad de las células a la insulina. Desempeña un papel en la patogenia de la hiperlipidemia combinada familiar. Se correlaciona con la resistencia a la insulina y la hiperinsulinemia.
Adipofilina	Sirve como un marcador específico de la acumulación de lípidos en las células.
Adipsina	Regula el metabolismo del tejido adiposo porque facilita el almacenamiento de los ácidos grasos y estimula la síntesis de triglicéridos.
Angiotensinógeno (AGE) y angiotensina II (AngII)	El AGE es el precursor de la AngII, una molécula vasoactiva que regula la presión arterial y la concentración sérica de los electrólitos; también participa en el metabolismo y la diferenciación del tejido adiposo. La AngII inhibe la diferenciación de lipoblastos durante el desarrollo; en los adipocitos maduros, regula el almacenamiento lipídico.
Apelina	Aumenta la contractilidad del músculo cardíaco. Disminuye la presión arterial.
Factor de crecimiento insulínico 1 (IGF-1)	Estimula la proliferación de una gran variedad de células y media muchos de los efectos de la somatotropina.
Factor de crecimiento transformante β (TGF-β)	Regula una amplia variedad de respuestas biológicas, entre ellas: proliferación, diferenciación, apoptosis y desarrollo.
Factor de necrosis tumoral α y β (TNF-α,TNF-β)	Interfiere con el mecanismo de señalización del receptor de insulina y es una causa probable del desarrollo de resistencia a la insulina en la obesidad.
Inhibidor del activador del plasminógeno 1 (PAI-1)	Inhibe la fibrinólisis (proceso que degrada los coágulos sanguíneos).
Interleucina 6 (IL-6)	Interactúa con células del sistema inmunitario y regula el metabolismo de la glucosa y los lípidos. Disminuye la actividad del tejido adiposo en el cáncer y en otras alteraciones debilitantes.
Leptina	Regula el apetito y el consumo energético del organismo. Envía señales al encéfalo acerca de los depósitos grasos del cuerpo. Aumenta la formación de nuevos vasos (angiogénesis). Participa en el control de la tensión arterial porque regula el tono vascular. Es un potente inhibidor de la osificación.
Prostaglandinas I_2 y $F_{2\alpha}$ (PGI_2 y $PGF_{2\alpha}$)	Contribuyen a la regulación de la inflamación, la coagulación de la sangre, la ovulación, la menstruación y la secreción de ácido.
Proteína estimulante de la acilación (ASP)	Influye sobre la velocidad de la síntesis de los triglicéridos en el tejido adiposo.
Proteína fijadora de retinol 4 (RBP-4)	Producida por el tejido adiposo visceral. Disminuye la sensibilidad a la insulina y altera la homeostasis de la glucosa.
Resistina	Aumenta la resistencia a la insulina. Está vinculada con la obesidad y la diabetes de tipo 2.
Visfatina	Producida por el tejido adiposo visceral; su concentración se correlaciona con la masa del tejido adiposo visceral. Participa en la regulación del índice de masa corporal. Disminuye la glucemia.

Modificada de Vázquez-Vela ME, Torres N, Tovar AR. White adipose tissue as endocrine organ and its role in obesity. Arch Med Res 2008;39:715–728.

a lo largo de la mitad superior de la columna vertebral, y extendido hacia los hombros. La cantidad de tejido adiposo pardo disminuye de forma gradual a medida que el cuerpo crece, pero su distribución es amplia durante la primera década de la vida en las regiones cervical, axilar, paravertebral, mediastínica, esternal y abdominal. Luego desaparece en casi todas partes, excepto alrededor de los riñones, las glándulas suprarrenales y los grandes vasos (p. ej., aorta), así como en regiones del cuello (cervical profunda y supraclavicular), el dorso (interescapular y paravertebral) y el tórax (mediastino). La **tomografía por emisión de positrones** (**PET**, *positron emission tomography*), que se utiliza para detectar células neoplásicas con base en su absorción de grandes cantidades de glucosa marcada radioactivamente (^{18}F-fluorodesoxiglucosa [^{18}F-FDG]), puede detectar patrones característicos del tejido adiposo pardo dentro de las regiones del organismo adulto que se mencionaron anteriormente (*véase* cuadro 9-3). Estos hallazgos se confirmaron con la biopsia del tejido.

Los adipocitos del tejido pardo (multilocular) contienen muchas gotitas lipídicas.

Las células del **tejido adiposo pardo** (multilocular) son más pequeñas que las del tejido adiposo blanco (unilocular). El citoplasma de

CUADRO 9-1

CORRELACIÓN CLÍNICA: OBESIDAD

En los Estados Unidos, la **obesidad** es una epidemia. Según los cálculos actuales de los National Institutes of Health (NIH), alrededor de dos terceras partes de los estadounidenses son considerados obesos y 300 000 mueren anualmente a causa de enfermedades metabólicas relacionadas con la obesidad (diabetes, hipertensión, enfermedades cardiovasculares y cáncer). Una persona se considera obesa cuando el porcentaje de grasa corporal supera la media del porcentaje normal para la edad y el sexo. La prevalencia de la obesidad ha aumentado en la última década del 12% al 18%. El aumento se observa en ambos sexos y en todos los niveles socioeconómicos, con el mayor incremento detectado en el grupo de edades comprendidas entre los 18 y 29 años.

El **índice de masa corporal** (**IMC**), expresado como peso (kg)/altura(m^2), tiene una estrecha correlación con la cantidad total de masa corporal y con frecuencia se utiliza para clasificar el sobrepeso y la obesidad en los adultos. Un IMC de alrededor de 25 kg/m^2 se considera normal. Un IMC mayor de 25-29.9 kg/m^2 se considera sobrepeso, mientras que uno mayor o igual a 30 kg/m^2 corresponde a obesidad. La obesidad se asocia con un riesgo elevado de mortalidad y con muchas enfermedades, como la hipertensión, las enfermedades cardiovasculares, la diabetes y el cáncer. Es una alteración crónica que surge como consecuencia de la interacción entre la constitución genética de una persona y su entorno.

Los **genes de la obesidad** codifican los componentes moleculares de los sistemas de regulación del peso a corto y a largo plazo, que incluyen la leptina, la grelina y otros factores reguladores del equilibrio energético. Además, varios de estos factores modulan el metabolismo de la glucosa por el tejido adiposo y contribuyen al desarrollo de la resistencia a la insulina, la cual se relaciona con la **diabetes de tipo 2**. La investigación exhaustiva centrada en las proteínas derivadas de los adipocitos podrá aportar en el futuro fármacos que reduzcan la obesidad y superen la resistencia a la insulina.

La **observación microscópica** del tejido adiposo de una persona obesa muestra adipocitos hipertróficos con una inclusión lipídica enorme. Los restos de adipocitos dañados o muertos suelen observarse dispersos entre los adipocitos hipertróficos. Los adipocitos muertos se encuentran con una frecuencia 30 veces mayor en una persona obesa que en una que no lo es. Se observan macrófagos grandes que se infiltran en el tejido adiposo obeso; sus funciones son retirar las células dañadas y los restos celulares, y alterar la secreción de adipocinas (fig. C9-1-1). Además, los macrófagos inhiben la diferenciación de adipocitos a partir de sus células progenitoras, conduciendo a la hipertrofia de las células adiposas existentes. Debido al gran tamaño de los macrófagos, así como al tiempo requerido para retirar los desechos celulares, el tejido adiposo obeso muestra signos de **inflamación crónica de bajo grado**. La cantidad de macrófagos se correlaciona de forma positiva con el tamaño de los adipocitos y coincide con el surgimiento de la resistencia a la insulina.

FIGURA C9-1-1. Cambios en el metabolismo de los adipocitos en la obesidad. Los adipocitos de las personas obesas son hipertróficos y producen una mayor cantidad de leptina. El aumento de la secreción de leptina hace que el tejido no adiposo se vuelva resistente a esta hormona. Los adipocitos hipertróficos también secretan gran cantidad de ácidos grasos y adipocinas que promueven la resistencia a la insulina. Ello conduce a la acumulación patológica de lípidos en los órganos, como en el riñón (lipotoxicidad renal), hígado (hígado graso no alcohólico), páncreas y corazón (modificado de Vázquez-Vela ME, Torres N, Tovar AR. White adipose tissue as endocrine organ and its role in obesity. Arch Med Res 2008;39:715–728). *TNF*, factor de necrosis tumoral; *IL*, interleucina.

cada célula contiene muchas gotitas lipídicas, de ahí el nombre de *multilocular*, en oposición al adipocito blanco *unilocular* que contiene una sola gotita lipídica muy grande. En general, el núcleo del adipocito pardo maduro es excéntrico en el interior de la célula, pero no está aplanado como el núcleo del adipocito blanco. En los cortes de rutina teñidos con H&E, el citoplasma de los adipocitos pardos está compuesto sobre todo por espacios redondeados vacíos porque los lípidos que habitualmente ocupan esos espacios se pierden durante la preparación (fig. 9-6). Los adipocitos pardos sin contenido lipídico son más semejantes a las células epiteliales que a las células del tejido conjuntivo. El adipocito pardo contiene numerosas mitocondrias esféricas grandes con una gran cantidad de crestas, un aparato del Golgi pequeño y solo pequeñas cantidades de RER y REL. Las mitocondrias contienen una gran cantidad de citocromo-oxidasa, la cual le confiere el color pardo a las células.

El tejido adiposo pardo está subdividido en lobulillos a través de tabiques de tejido conjuntivo, pero el estroma conjuntivo entre las células de un mismo lobulillo es escaso. El tejido posee un extenso suministro de capilares que realzan su color. Entre los adipocitos se encuentran abundantes fibras nerviosas amielínicas adrenérgicas del sistema nervioso simpático. Las características del tejido adiposo pardo se mencionan en la tabla 9-2 (p. 284).

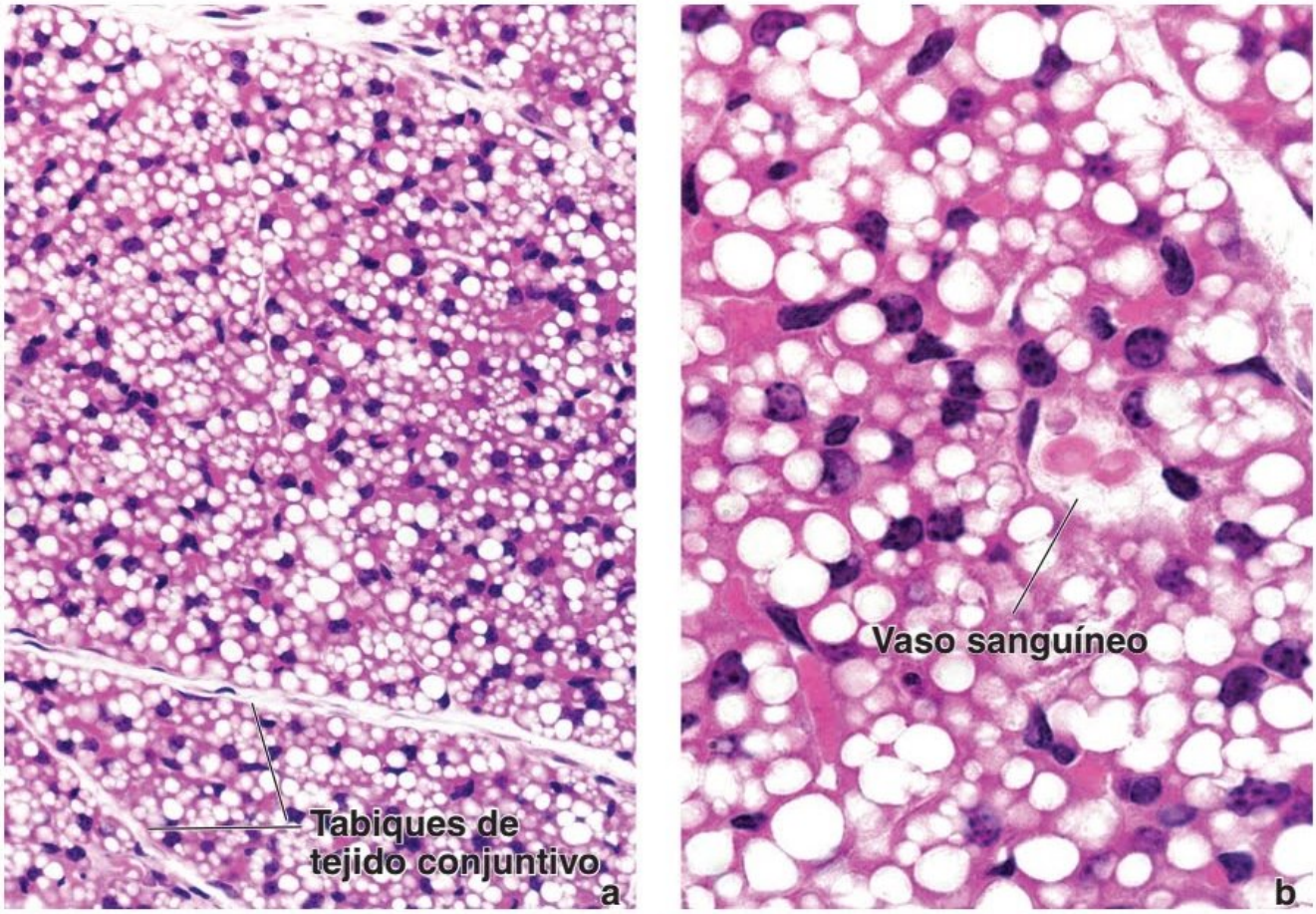

FIGURA 9-6. Tejido adiposo pardo. a. Microfotografía del tejido adiposo pardo de un neonato en un corte de parafina teñido con H&E. Las células contienen gotitas lipídicas de diversos tamaños. 150×. **b.** En esta microfotografía de mayor aumento se observan los adipocitos pardos provistos de núcleos redondos y con frecuencia centrales. La mayoría de las células son poliédricas, están muy juntas y contienen abundantes gotas de lípidos. En algunas células, las inclusiones lipídicas grandes desplazan el núcleo hacia la periferia celular. Los adipocitos pardos están rodeados por una red de fibras de colágeno y capilares. 320×.

Los adipocitos pardos se diferencian a partir de las células madre mesenquimatosas bajo el control de los factores de transcripción PRDM16/PGC-1.

Los **adipocitos pardos** también derivan de las **células madre mesenquimatosas**, pero de un linaje distinto del que derivan los adipocitos blancos. Los experimentos de rastreo de linaje demuestran que el tejido adiposo pardo y el músculo esquelético derivan de células **progenitoras miogénicas esqueléticas** comunes presentes en los dermatomiotomas del embrión en desarrollo. A diferencia de lo que ocurre con los adipocitos blancos, la diferenciación de los adipocitos pardos está bajo el control directo de un par distinto de factores de transcripción. Cuando la proteína con dedos de zinc llamada ***proteína 16 con dominio PR*** (PRDM16, *PR domain containing 16*) se activa, las células progenitoras miogénicas sintetizan varios miembros de la familia coactivador 1 de **PPARγ** (**PGC-1**, ***PPARγ coactivator-1***) de factores de transcripción. En consecuencia, **PRDM16/PGC-1** se considera un regulador de tipo "interruptor maestro" de la diferenciación de los adipocitos pardos. Estos factores, a su vez, regulan la expresión de genes que codifican una proteína mitocondrial específica llamada ***proteína desacoplante*** (**UCP-1**, ***uncoupling protein 1***) o **termogenina** (una proteína de 33 kDa de la membrana mitocondrial interna), que es indispensable para el metabolismo de los adipocitos pardos (termogénesis). Las observaciones clínicas confirman que, en condiciones normales, el tejido adiposo pardo puede expandirse en respuesta al aumento de la concentración sanguínea de **noradrenalina**. Ello se torna evidente en los pacientes que tienen un **feocromocitoma**, un tumor endocrino de la médula suprarrenal que secreta cantidades excesivas de adrenalina y noradrenalina. En estos pacientes, el gen *UCP-1* se activa por la estimulación de la noradrenalina, que también protege a los adipocitos pardos mediante la inhibición de la apoptosis. Anteriormente se pensaba que las proteínas desacoplantes solo se expresaban en el tejido adiposo pardo. Se han descubierto varias proteínas desacoplantes similares en otros tejidos. La UCP-2 está vinculada con la hiperinsulinemia y la obesidad, y podría participar en la regulación del peso corporal. La UCP-3 se expresa en el músculo esquelético y podría ser la causa de los efectos termogénicos de la hormona tiroidea. Las UCP-4 y 5 son moléculas mitocondriales específicas del encéfalo (cuadro 9-2).

El metabolismo de los lípidos en el tejido adiposo pardo genera calor en el proceso conocido como *termogénesis*.

Los animales que hibernan poseen una gran cantidad de **tejido adiposo pardo**. Este tejido les sirve como una fuente disponible de lípidos. Al oxidarse, produce calor para aumentar la temperatura de la sangre que circula a través de la grasa parda al momento de despertar de la hibernación y para mantener la temperatura corporal durante la exposición al frío. Este tipo de generación de calor se conoce como **termogénesis sin escalofríos**.

El tejido adiposo pardo también está presente en los animales que no hibernan y en los seres humanos, e igualmente sirve como fuente de calor. El sistema nervioso simpático estimula los

CUADRO 9-2

CORRELACIÓN CLÍNICA: TUMORES DEL TEJIDO ADIPOSO

El estudio de las numerosas variedades de **tumores adiposos** benignos y malignos proporciona conocimientos adicionales y, al mismo tiempo, la confirmación sobre la secuencia que sigue la diferenciación del tejido adiposo antes descrita. Como ocurre con los tumores epiteliales y de origen fibroblástico, la gran variedad de tumores del tejido adiposo es un reflejo del patrón normal de diferenciación de este tejido. Esto significa que se pueden describir tipos bien definidos de tumores cuyo componente primario son células que se parecen a las de una etapa dada en la diferenciación del tejido adiposo.

El tumor más habitual del tejido adiposo es el **lipoma**. Es más frecuente que todos los demás tumores de los tejidos blandos combinados. Los lipomas se subclasifican con base en la morfología de la célula predominante en el tumor. Por ejemplo, el **lipoma convencional** se compone de adipocitos blancos maduros. Un **fibrolipoma** posee adipocitos rodeados por un exceso de tejido fibroso, y un **angiolipoma** contiene adipocitos separados por una cantidad inusualmente grande de conductos vasculares. En la mayoría de los lipomas se observan alteraciones cromosómicas estructurales que comprenden reorganizaciones equilibradas, que con frecuencia afectan al cromosoma 12. Los lipomas suelen hallarse en el tejido subcutáneo de personas de mediana edad y de adultos mayores. Se caracterizan como masas de adipocitos maduros bien definidas, blandas e indoloras, que suelen encontrarse en el tejido subcutáneo del dorso, el tórax y los segmentos proximales de los miembros superiores e inferiores. El tratamiento de los lipomas habitualmente consiste en la extirpación quirúrgica simple.

Los tumores malignos del tejido adiposo, llamados ***liposarcomas***, no son frecuentes. Suelen detectarse en las personas mayores y aparecen sobre todo en el tejido adiposo profundo de los miembros superiores e inferiores, el abdomen y la región del hombro. Los liposarcomas pueden contener tanto adipocitos maduros bien diferenciados como células indiferenciadas tempranas (fig. C9-2-1). Los tumores que contienen más células en etapas de diferenciación más temprana son más agresivos y generan metástasis con mayor frecuencia. Lo habitual es que los liposarcomas se extirpen quirúrgicamente; sin embargo, si el tumor ya ha generado metástasis, se puede utilizar la quimioterapia y la radioterapia como tratamientos prequirúrgicos o posquirúrgicos.

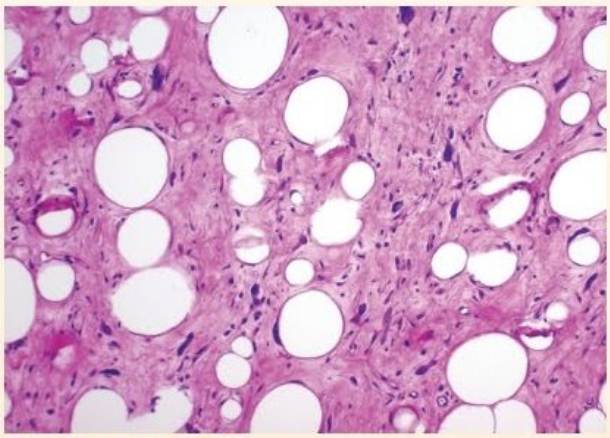

FIGURA C9-2-1. Liposarcoma bien diferenciado. Esta microfotografía se obtuvo de un tumor extirpado del espacio retroperitoneal del abdomen mediante cirugía. El liposarcoma bien diferenciado se caracteriza por un predominio de adipocitos maduros que varían en cuanto a forma y tamaño. Se encuentran distribuidos entre anchos tabiques fibrosos de tejido conjuntivo que contienen células (fibroblastos en su mayoría) con un núcleo hipercromático atípico. En el tejido conjuntivo se encuentran relativamente pocas células fusiformes dispersas con núcleo hipercromático y pleomorfo. 340× (cortesía de Dra. Fabiola Medeiros).

Si bien el término *lipoma* se relaciona principalmente con los tumores del tejido adiposo blanco, también se encuentran tumores del tejido adiposo pardo. No es de sorprenderse que estos tumores se denominen ***hibernomas***. Los tumores del tejido adiposo pardo son blandos, benignos, de crecimiento lento y poco frecuentes, y aparecen sobre todo en la región periescapular, la fosa axilar, el cuello y el mediastino. La mayoría de los hibernomas contienen una mezcla de tejido adiposo blanco y pardo; los hibernomas puros son muy raros.

adipocitos pardos para movilizar los lípidos y generar calor, como ocurre en el tejido adiposo blanco. Este proceso, que se conoce como ***respuesta de termogénesis adaptativa humana***, es motivo de investigación en la actualidad. Los mecanismos para aumentar la diferenciación de tejido adiposo pardo pueden ser un objetivo atractivo para el tratamiento de la obesidad inducida por la dieta y por mecanismos genéticos.

La actividad termógena del tejido adiposo pardo es facilitada por la UCP-1 que se encuentra en la membrana mitocondrial interna.

Las mitocondrias de las células eucariotas producen y almacenan energía en la forma de un gradiente electroquímico de protones a través de la membrana mitocondrial interna. Como ya se describió (*véanse* pp. 59-61), esta energía se utiliza para sintetizar trifosfato de adenosina (ATP, *adenosine triphosphate*) cuando los protones retornan a la matriz mitocondrial a través de la enzima ATP-sintasa ubicada en la membrana mitocondrial interna.

Las **mitocondrias** características, grandes, redondeadas, que se encuentran en el citoplasma de las células del tejido adiposo pardo, contienen la **proteína desacoplante** (**UCP-1, *uncoupling protein***), que desacopla la oxidación de los ácidos grasos de la producción de ATP. De este modo, los protones pueden retornar desde el espacio intermembranoso hacia la matriz mitocondrial junto con el gradiente sin pasar a través de la ATP-sintasa y, por lo tanto, sin producir ATP. Esto puede ocurrir porque se encuentra disponible una vía alternativa para el retorno de los protones a través de la UCP-1, que facilita el transporte protónico a través de la membrana mitocondrial interna. La salida de los protones del espacio intermembranoso disipa el gradiente protónico mitocondrial, y así desacopla la respiración de la síntesis de ATP. La energía producida por la mitocondria entonces se disipa como calor en un proceso denominado ***termogénesis***.

La actividad metabólica del tejido adiposo pardo es regulada por el sistema nervioso simpático y está relacionada con la temperatura ambiental exterior.

La **actividad metabólica** del tejido adiposo pardo es regulada, en gran medida, por la **noradrenalina** liberada por las terminales nerviosas simpáticas, la cual estimula la lipólisis y la hidrólisis de los triglicéridos y aumenta la expresión y la actividad de las moléculas de **UCP-1** en las mitocondrias. En animales de experimentación, se

TABLA 9-2 Características del tejido adiposo

Características	Tejido adiposo blanco	Tejido adiposo pardo
	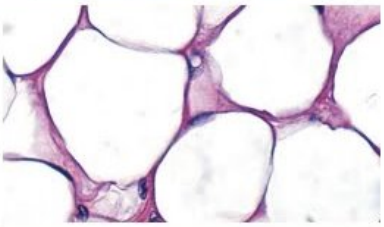	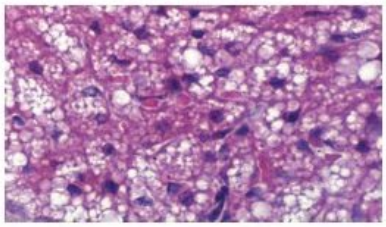
Ubicación	Capa subcutánea, glándula mamaria, omento mayor, mesenterios, espacio retroperitoneal, pericardio visceral, órbitas (cavidades en el cráneo), cavidad medular ósea	Gran cantidad en el neonato Vestigios en los adultos en el espacio retroperitoneal, regiones cervical profunda y supraclavicular, regiones interescapular y paravertebral, mediastino
Función	Almacenamiento de energía metabólica, aislamiento térmico, amortiguación de golpes, producción de hormonas, fuente de agua metabólica	Producción de calor (termogénesis)
Morfología de los adipocitos	Uniloculares, esferoideos, núcleo aplanado, borde de citoplasma Diámetro grande (15-150 µm)	Multiloculares, esféricos, núcleo excéntrico redondo Diámetro más pequeño (10-25 µm)
Células precursoras	Células madre mesenquimatosas perivasculares	Células progenitoras miogénicas esqueléticas
Factores de transcripción de tipo "interruptor maestro" en la diferenciación	PPARγ/RXR	PRDM16/PGC-1
Expresión de genes *UCP-1*	No	Sí (exclusivos del tejido adiposo pardo)
Mitocondrias	Escasas, elongadas, filamentosas con crestas poco desarrolladas	Abundantes, grandes, redondas, con crestas bien desarrolladas
Inervación	Pocas fibras nerviosas simpáticas	Gran densidad de fibras nerviosas simpáticas noradrenérgicas
Vascularización	Escasos vasos sanguíneos	Tejido muy vascularizado
Respuesta al estrés ambiental (exposición al frío)	Disminución de la lipogénesis Aumento de la actividad de la lipoproteína lipasa Transdiferenciación a tejido adiposo pardo	Aumento de la lipogénesis Disminución de la actividad de la lipoproteína lipasa Aumento de la producción de calor
Proliferación y diferenciación	Durante toda la vida a partir de células vasculares del estroma Puede experimentar transdiferenciación a tejido adiposo pardo	Durante el período fetal Disminuye en la vida adulta (excepciones: personas con feocromocitoma, hibernoma o exposición crónica al frío)

ha comprobado que la actividad de la UCP-1 aumenta durante la exposición al frío. En los humanos, la UCP-1 es responsable de la termogénesis adaptativa, que es la producción regulada de calor desencadenada por los cambios en el medio externo. Además, el frío estimula la utilización de la glucosa en los adipocitos pardos por la expresión excesiva de transportadores de glucosa (Glut-4). Algunos estudios clínicos que utilizaron **PET en adultos** han mostrado una relación directa entre la temperatura exterior y la cantidad de grasa parda acumulada en el organismo. Se ha encontrado un aumento de la cantidad de tejido adiposo pardo en el cuello y en la región supraclavicular durante los meses invernales, especialmente en las personas delgadas. Este fenómeno se sustenta también en los hallazgos de autopsias de una cantidad mayor de grasa parda en quienes trabajan a la intemperie y se exponen al frío. En la actualidad, las técnicas modernas de obtención de imágenes moleculares permiten que los clínicos identifiquen con precisión los sitios de distribución de la grasa parda en el organismo, lo cual es indispensable para el diagnóstico adecuado de las lesiones neoplásicas (cuadro 9-3).

■ TRANSDIFERENCIACIÓN DEL TEJIDO ADIPOSO

Los adipocitos experimentan cambios, de blanco a pardo y de pardo a blanco, según las necesidades termógenas de un organismo.

La exposición crónica a temperaturas frías aumenta las necesidades termógenas de un organismo. Algunos estudios han demostrado que, en estas condiciones, los adipocitos blancos maduros pueden transformarse en adipocitos pardos para generar calor corporal. De modo inverso, los adipocitos pardos pueden transformarse en adipocitos blancos cuando el equilibrio energético es positivo y el organismo requiere un aumento en la capacidad de almacenamiento de triglicéridos. Este fenómeno, conocido como ***transdiferenciación***, se ha observado en animales de experimentación. Después de 3-5 días de exposición al frío, la acumulación de tejido adiposo blanco en los ratones experimenta el **"fenómeno de pardeamiento"** para producir bolsas de adipocitos multiloculares que contengan UCP-1. Este cambio en el fenotipo de los adipocitos ocurre en ausencia de

CUADRO 9-3

CORRELACIÓN CLÍNICA: TOMOGRAFÍA POR EMISIÓN DE POSITRONES E INTERFERENCIA DEL TEJIDO ADIPOSO PARDO

La **tomografía de emisión de positrones** (PET, *positron emission tomography*) es una herramienta diagnóstica que puede localizar células malignas en el organismo. Este método tiene su fundamento en la detección de los rayos gamma de alta energía generados cuando los positrones (partículas subatómicas de antimateria), producidos durante la desintegración de materiales radioactivos, se encuentran con electrones. El procedimiento requiere la inyección de un material radioactivo, por lo general **18-fluoruro-2-fluoro-2-desoxi-D-glucosa** (**^{18}F-FDG**). Este isótopo radioactivo de la glucosa se utiliza en la obtención de imágenes por PET porque las células neoplásicas metabolizan la glucosa a un ritmo más acelerado que las células normales. Después de la inyección del isótopo, un detector recorre todo el organismo y registra la radiación emitida por el marcador ^{18}F-FDG a medida que se incorpora a las células del cuerpo. Un sistema informático ensambla las señales en imágenes que constituyen mapas biológicos de la distribución del ^{18}F-FDG en el organismo. Recientemente, dada la mayor precisión diagnóstica y los mejores métodos de biopsia, se utilizan con frecuencia la tomografía por emisión de positrones y la tomografía computarizada (PET/TC) en conjunto.

Una desventaja de la obtención de imágenes por PET es que muchos tejidos normales y tumores benignos también muestran un aumento en el metabolismo de la glucosa y, por lo tanto, pueden malinterpretarse como malignos. Por ejemplo, el tejido adiposo pardo tiene una captación de glucosa elevada que es mediada por una actividad intensa de los transportadores de glucosa, lo cual puede ser una fuente posible de **falsos positivos** en la interpretación de los resultados con este método. Dado que el tejido adiposo pardo está en el cuello, incluida la región supraclavicular, y en el mediastino (*véase* p. 280), es frecuente encontrarlo en la PET, especialmente en los pacientes con peso menor del normal y durante los meses invernales, cuando este tejido predomina más. Es muy probable que la captación de ^{18}F-FDG corresponda a tejido pardo activado durante el aumento de la actividad de los nervios simpáticos en relación con la exposición al frío.

Una imagen de PET de la grasa parda suele ser bilateral y simétrica; sin embargo, en el mediastino la imagen puede ser asimétrica o focal y puede simular malignidad. Se han registrado resultados falsos positivos debido a la captación de ^{18}F-FDG por la grasa parda de estas regiones en las mujeres jóvenes sometidas a procedimientos de obtención de imágenes, para diagnosticar y determinar el estadio de un cáncer mamario. En consecuencia, el conocimiento de que el tejido adiposo pardo puede mostrar ese aumento en la captación del marcador radioactivo es crucial para establecer un diagnóstico preciso y para evitar resultados falsos positivos (fig. C9-3-1).

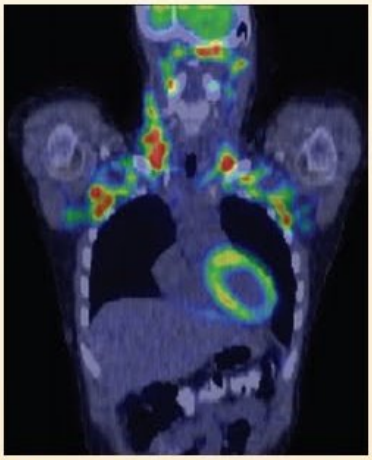

FIGURA C9-3-1. Imagen frontal de tomografía por emisión de positrones/tomografía computarizada de una mujer joven sana. Esta parte superior del corte frontal de una PET/TC de cuerpo entero muestra un aumento bilateral importante en la captación de ^{18}F-FDG (*color rojo*) en el cuello, la región supraclavicular y la región axilar superior. Obsérvese que una captación moderadamente elevada del marcador radioactivo también es detectable en el miocardio (*color amarillo*). Las regiones de gran actividad metabólica se correlacionan con el patrón de distribución del tejido adiposo pardo de baja densidad. Las imágenes de PET/TC permiten la detección precisa de las regiones con aumento en la captación de ^{18}F-FDG y la diferenciación entre la captación del marcador por el tejido adiposo pardo y los hallazgos en los tumores malignos (cortesía de Dra. Jolanta Durski).

divisiones celulares (no hay aumento en el contenido de ADN) o apoptosis, indicando que los adipocitos blancos se transforman directamente en adipocitos pardos. Estos hallazgos también se confirman por la observación de diferentes expresiones genéticas. Los ratones con abundancia natural o inducida de tejido adiposo pardo son resistentes a la obesidad, mientras que los ratones genéticamente modificados sin adipocitos pardos funcionales son propensos a la **obesidad** y a la **diabetes mellitus de tipo 2**. Si el fenómeno de pardeamiento se produce por un mecanismo de reprogramación genómico, este mecanismo podría ser utilizado para desarrollar métodos terapéuticos futuros destinados a controlar la cantidad de tejido adiposo pardo en el organismo. Este descubrimiento puede conducir al control de la obesidad y la diabetes mellitus de tipo 2.

La transdiferenciación de blanco a pardo del tejido adiposo es inducida por la exposición al frío y la actividad física.

La exposición al frío y la actividad física inducen la conversión de los adipocitos blancos a pardos, a través de diversas vías moleculares. El sistema nervioso central es sensible a las bajas temperaturas, lo que causa un incremento en la estimulación del sistema nervioso simpático noradrenérgico. Algunos estudios recientes indican que la densidad de los nervios simpáticos que inervan el tejido adiposo blanco es uno de los factores más relevantes en la transdiferenciación de tejido blanco a pardo. La estimulación por el ejercicio físico es más complicada e implica la secreción de los péptidos auricular y ventricular en el miocardio que actúan sobre el riñón, lo que a su vez activa los factores de transcripción esenciales para la diferenciación de los adipocitos pardos. Otros activadores de la transdiferenciación incluyen la reprogramación de los genes del tejido adiposo mediante la activación de factores de transcripción específicos (reguladores maestros) y factores de crecimiento como el factor de crecimiento de fibroblastos 21 (FGF-21, *fibroblast growth factor 21*). Una gran cantidad de estudios epidemiológicos han mostrado que existe una relación inversa entre la cantidad de tejido adiposo pardo y el peso corporal, así como las complicaciones relacionadas con la obesidad. En el futuro, estas moléculas y vías de señalización involucradas en la transdiferenciación de adipocitos pueden abrir nuevos caminos en los tratamientos farmacológicos de la obesidad, la diabetes y otras enfermedades metabólicas.

TEJIDO ADIPOSO

FUNDAMENTOS DEL TEJIDO ADIPOSO

- El **tejido adiposo** es un tejido conjuntivo especializado que desempeña un papel importante en la homeostasis energética (almacena energía en gotitas lipídicas en forma de triglicéridos) y en la producción de hormonas (adipocinas).
- Existen dos tipos de tejidos adiposos: **blanco** (**unilocular**) y **pardo** (**multilocular**).

TEJIDO ADIPOSO BLANCO

- El **tejido adiposo blanco** representa al menos el 10% del peso corporal en un adulto saludable normal. El tejido adiposo blanco con fibras de colágeno y reticulares de sostén forma la **fascia subcutánea**; se concentra en las almohadillas de grasa mamaria y alrededor de varios órganos internos.
- Los **adipocitos blancos** son células muy grandes (con un diámetro de 100 µm o más) con una sola gota lipídica (unilocular) grande, un borde citoplasmático delgado y un núcleo aplanado y desplazado hacia la periferia.
- La gotita lipídica única dentro del adipocito blanco representa una inclusión citoplasmática y no está unida a la membrana.
- El tejido adiposo blanco secreta una variedad de **adipocinas**, que incluyen hormonas (p. ej., leptina), factores de crecimiento y citocinas.
- El tejido adiposo blanco se diferencia a partir de las células madre mesenquimatosas bajo el control de los factores de transcripción PPARγ/RXR ("interruptores maestros" para la diferenciación de los adipocitos blancos).
- La cantidad del tejido adiposo es regulada mediante dos vías hormonales: la vía de **regulación del peso a corto plazo** (**péptido YY** y **grelina**) y la vía de **regulación del peso a largo plazo** (**leptina** e **insulina**).
- Los **triglicéridos** almacenados en los adipocitos son liberados por las lipasas que se activan durante la **movilización nerviosa** (incluyendo a la **noradrenalina** liberada de los nervios simpáticos) o la **movilización hormonal** (incluyendo al **glucagón** y la **somatotropina**).

TEJIDO ADIPOSO PARDO

- El **tejido adiposo pardo** es abundante en los neonatos (un 5% de la masa corporal total), pero se reduce de forma contundente en los adultos.
- Los **adipocitos pardos** son más pequeños que los blancos, contienen muchas gotitas lipídicas (multilocular) y un citoplasma con un núcleo redondo.
- Los adipocitos pardos se diferencian a partir de las células madre mesenquimatosas bajo el control de los **factores de transcripción PRDM16/PGC-1** ("interruptor maestro" para la diferenciación de los adipocitos pardos).
- Los adipocitos pardos expresan una proteína mitocondrial específica llamada ***proteína desacoplante*** (**UCP-1**) o **termogenina**, que es esencial para el metabolismo de los adipocitos pardos.
- El metabolismo de los lípidos en el tejido adiposo pardo genera calor (**termogénesis**) al desacoplar la oxidación de ácidos grasos en la mitocondria a partir de la producción de ATP.
- La **actividad metabólica** del tejido adiposo pardo es regulada por la **noradrenalina** liberada de los nervios simpáticos y se relaciona con la temperatura ambiental exterior (el clima frío aumenta la cantidad de tejido adiposo pardo).

TRANSDIFERENCIACIÓN DEL TEJIDO ADIPOSO

- Los **adipocitos** pueden experimentar una transformación de blanco a pardo y de pardo a blanco (**transdiferenciación**) en respuesta a las necesidades termógenas del organismo.
- La exposición al frío y la actividad física inducen la transdiferenciación de blanco a pardo.

LÁMINA 16 ■ TEJIDO ADIPOSO

El **tejido adiposo** se distribuye en todo el organismo y se encuentra en cantidades variables entre diferentes personas. Es un tejido conjuntivo especializado compuesto por células que almacenan **triglicéridos**, denominadas ***adipocitos***. Los adipocitos catabolizan los triglicéridos, y cuando el gasto energético supera la ingesta de energía, los **ácidos grasos** son liberados a la circulación. Además, el **glicerol** y los ácidos grasos liberados de los adipocitos participan en el metabolismo de la glucosa. Los adipocitos también secretan **adipocinas**. El tejido adiposo recibe un importante suministro de sangre que complementa sus funciones metabólicas y endocrinas. Se identifican dos tipos de tejido adiposo. El más frecuente y abundante se denomina ***tejido adiposo blanco***. Sus adipocitos son células muy voluminosas cuyo citoplasma contiene una sola inclusión grande en la que se almacena la grasa en forma de triglicéridos. Cuando se examina en un corte típico teñido con H&E, el tejido adiposo blanco aparece como una estructura reticular (*véase* la microfotografía de orientación). El segundo tipo es el tejido adiposo pardo. Está compuesto por células más pequeñas. Su citoplasma se caracteriza por las numerosas gotitas lipídicas que ocupan una gran parte del volumen celular. También tiene una vascularización muy abundante. El **tejido adiposo pardo** se encuentra en los neonatos humanos, en los que contribuye a mantener la temperatura corporal adecuada.

Microfotografía de orientación. Aquí se muestra el tejido adiposo blanco de la hipodermis de la piel. Consiste en muchos adipocitos muy juntos distribuidos en lobulillos. El tejido adiposo está rodeado por tejido conjuntivo denso irregular (*TCDI*). La pérdida de los lípidos del interior de la célula durante la preparación de rutina de un corte teñido con H&E da al tejido adiposo un aspecto reticulado. Obsérvense los vasos sanguíneos (*VS*) pequeños en la periferia del tejido. Estos vasos proveen una red capilar abundante dentro del tejido adiposo. En el tejido conjuntivo denso también se observan varios conductos de glándulas sudoríparas (*CGS*).

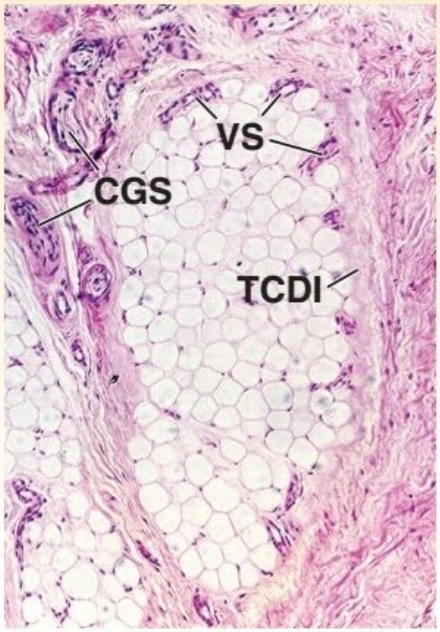

Tejido adiposo blanco, humano, H&E, 363×; recuadro, 700×.

Esta es una microfotografía aumentada del **tejido adiposo blanco** de la muestra que aparece en la microfotografía de orientación. Revela porciones de varios lobulillos de las células adiposas. El tejido conjuntivo denso irregular (*TCDI*) separa los lobulillos de las estructuras circundantes. En muestras bien conservadas, los **adipocitos** (*A*) presentan un perfil esférico en el que se observa un borde de citoplasma muy delgado que rodea una sola inclusión lipídica grande. Dado que los lípidos se pierden durante la preparación del tejido, lo único que se ve es el borde de citoplasma y un espacio casi transparente. Entre las células hay un delicado estroma de tejido conjuntivo muy fino que mantiene juntos a los adipocitos, y dentro del estroma hay vasos sanguíneos (*VS*) pequeños, sobre todo capilares y vénulas. La mayoría de los núcleos visibles en el tejido adiposo blanco pertenecen a fibroblastos, adipocitos o células de vasos sanguíneos pequeños. Sin embargo, suele ser difícil realizar la distinción entre los núcleos de los fibroblastos y los núcleos de los adipocitos. El *detalle* muestra un adipocito cuyo núcleo (*N*) es bastante fácil de identificar. Parece que está situado en el reborde del citoplasma (*Ci*), lo que le confiere al adipocito el aspecto clásico en "anillo de sello". Un segundo núcleo (*N'*), en parte fuera del plano de corte, da la impresión de estar ubicado entre el borde citoplasmático de dos células contiguas. Es probable que sea el núcleo de un fibroblasto. Debido al gran tamaño relativo de los adipocitos, el núcleo de estas células no suele quedar incluido en el plano de corte de una célula dada. Otras células que pueden observarse en el delicado estroma de tejido conjuntivo son los mastocitos (*MC*).

Tejido adiposo pardo, humano, H&E, 450×; recuadro, 1100×.

El **tejido adiposo pardo** que se muestra en este recuadro consiste en células pequeñas muy juntas con un mínimo de espacio intercelular. Debido a esta distribución, con este aumento resulta difícil definir las células individuales. Con un aumento mayor (que no se ilustra aquí), es posible identificar algunas células individuales. Una *línea punteada* circunscribe una célula cuyos límites pudieron identificarse con un aumento mayor. Cada célula contiene muchas gotitas lipídicas muy pequeñas incluidas en el citoplasma. En este corte se observa el núcleo (*N*) de esta célula. Como ya se mencionó, el tejido adiposo pardo está muy vascularizado y en esta muestra pueden verse abundantes vasos sanguíneos (*VS*) identificados por los eritrocitos que contienen. La distinción entre los núcleos de los fibroblastos y los núcleos de los adipocitos dentro de los lobulillos es aún más difícil. Incluso con mayor aumento (*detalle*) no es fácil determinar qué núcleos pertenecen a cuáles células. En el *detalle* puede verse un capilar (*C*). Una vez más, se identifica por los eritrocitos que contiene. En el sitio en el que los lobulillos están apenas separados unos de otros (*flechas*) pueden reconocerse núcleos alargados pequeños. Estos pertenecen a fibroblastos en el tejido conjuntivo que forma los tabiques.

A, adipocitos
C, capilar
CGS, conductos de glándulas sudoríparas
Ci, citoplasma
MC, mastocitos
N, núcleo del adipocito
N', núcleo del fibroblasto
TCDI, tejido conjuntivo denso irregular
VS, vasos sanguíneos
flechas, tabiques de tejido conjuntivo

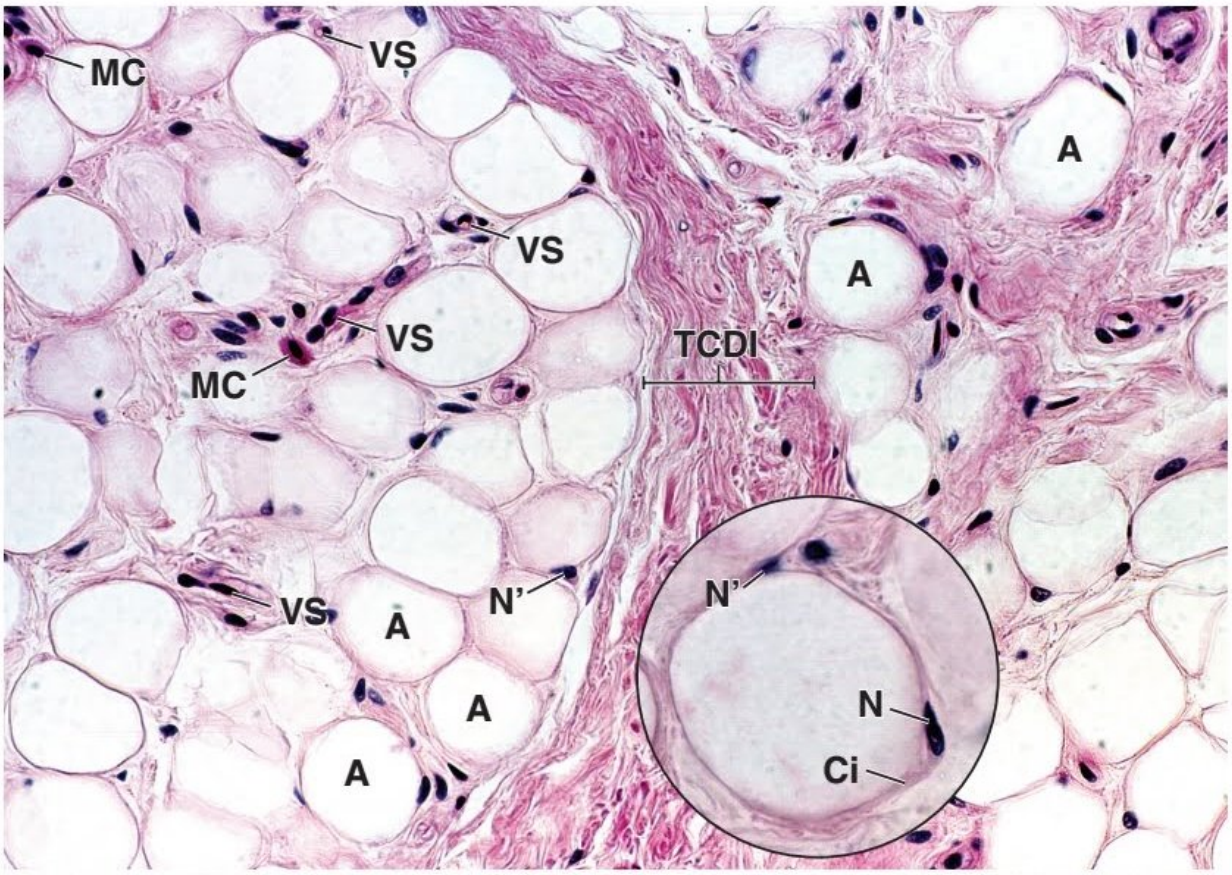
MC
VS
VS
VS
MC
TCDI
A
A
VS
N'
A
A
A
N'
N
Ci

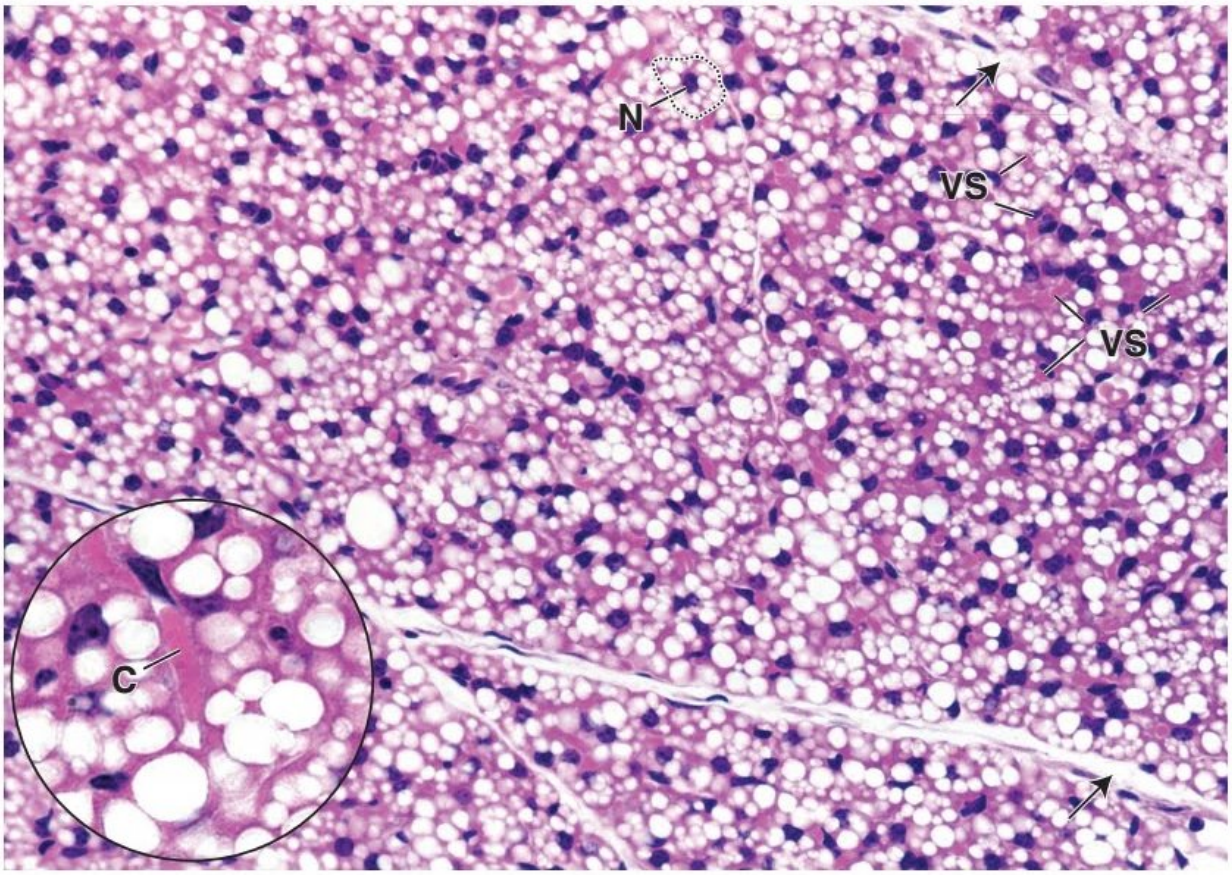
N
VS
VS
C

10 TEJIDO SANGUÍNEO

FUNDAMENTOS DE LA SANGRE / 290
PLASMA / 291
ERITROCITOS / 293
LEUCOCITOS / 297
Neutrófilos / 298
Eosinófilos / 304
Basófilos / 305
Linfocitos / 306
Monocitos / 309
TROMBOCITOS / 309
HEMOGRAMA / 312
FORMACIÓN DE LAS CÉLULAS DE LA SANGRE (HEMATOPOYESIS) / 313
Teoría monofilética de la hematopoyesis / 313
Formación de los eritrocitos (eritropoyesis) / 315
Cinética de la eritropoyesis / 318
Formación de los trombocitos (trombopoyesis) / 318
Formación de los granulocitos (granulocitopoyesis) / 319
Cinética de la granulocitopoyesis / 319
Formación de los monocitos (monopoyesis) / 320
Formación de los linfocitos (linfopoyesis) / 320
MÉDULA ÓSEA / 323
Cuadro 10-1 Correlación clínica: sistemas de grupos sanguíneos ABO y Rh / 295
Cuadro 10-2 Correlación clínica: hemoglobina en pacientes con diabetes / 297
Cuadro 10-3 Correlación clínica: alteraciones de la hemoglobina / 298
Cuadro 10-4 Correlación clínica: alteraciones hereditarias de los neutrófilos (enfermedad granulomatosa crónica) / 303
Cuadro 10-5 Correlación clínica: degradación de la sangre e ictericia / 305
Cuadro 10-6 Correlación clínica: celularidad de la médula ósea / 324
HISTOLOGÍA 101 / 326

FUNDAMENTOS DE LA SANGRE

La sangre es un tejido conjuntivo líquido que circula a través del sistema cardiovascular.

Al igual que los otros tejidos conjuntivos, la **sangre** está formada por células y un componente extracelular. El volumen total de sangre en un adulto promedio es de alrededor de 6 L, lo que equivale al 7-8% del peso corporal total. La acción de la bomba cardíaca impulsa la sangre a través del sistema cardiovascular para que llegue a los tejidos corporales. Algunas de las funciones de la sangre son las siguientes:

- Transporte de sustancias nutritivas y oxígeno hacia las células de forma directa o indirecta.
- Transporte de desechos y dióxido de carbono desde las células.
- Distribución de hormonas y otras sustancias reguladoras a las células y los tejidos.
- Mantenimiento de la homeostasis porque actúa como amortiguador y participa en la coagulación y la termorregulación.
- Transporte de células y agentes humorales del sistema inmunitario que protege al organismo de los microorganismos patógenos, proteínas extrañas y células transformadas (p. ej., células cancerosas).

La sangre se compone de células y sus derivados, así como de un líquido con abundantes proteínas llamado *plasma*.

Las células sanguíneas y sus derivados incluyen:

- **Eritrocitos** (conocidos como ***glóbulos rojos*** o ***hematíes***)
- **Leucocitos** (también llamados ***glóbulos blancos***)
- **Trombocitos** (también denominados ***plaquetas***)

El ***plasma*** es el material líquido extracelular que le confiere a la sangre las propiedades de fluidez. El volumen relativo de células y el plasma en la sangre entera es de aproximadamente el 45 y el 55%, respectivamente. El volumen de los eritrocitos compactados en una muestra de sangre se llama ***hematócrito***. El hematócrito se mide por medio de la centrifugación de una muestra de sangre a la que se ha añadido un anticoagulante y se calcula su porcentaje de acuerdo con el volumen que ocupan los eritrocitos en el tubo de centrifugación en comparación con el volumen sanguíneo total (fig. 10-1). Una lectura **normal del hematócrito** oscila entre el 39 y 50% en los hombres y entre el 35 y 45% en las mujeres; por lo tanto, el 39-50% y el 35-45% del volumen sanguíneo para los hombres y mujeres, respectivamente, corresponde a eritrocitos. Los resultados bajos del hematócrito a menudo reflejan un número reducido de eritrocitos circulantes (una alteración llamada

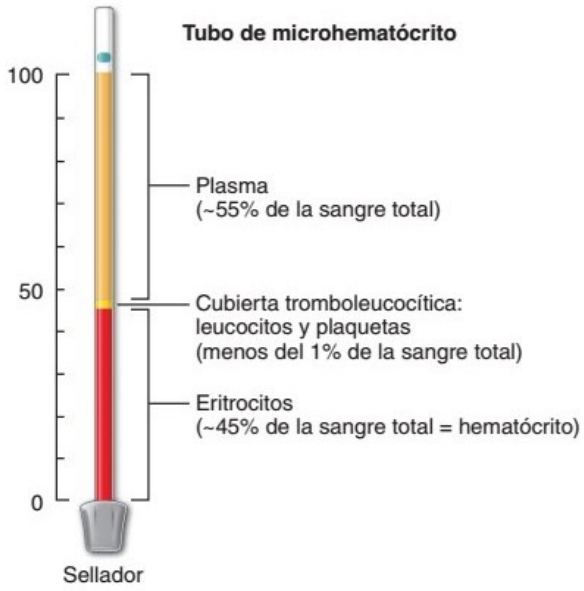

FIGURA 10-1. Composición sanguínea. La composición sanguínea es claramente visible después de centrifugar un pequeño volumen de sangre en el tubo de microhematócrito. El volumen de eritrocitos compactos ocupa alrededor del 45% de la sangre total (esta fracción se denomina *hematócrito*). La capa delgada entre los eritrocitos y el plasma contiene leucocitos y plaquetas; suele denominarse *cubierta tromboleucocítica*. El volumen restante (aproximadamente el 55%) se compone de un líquido color amarillo pálido y opaco que corresponde al plasma sanguíneo con un alto contenido de proteínas.

anemia) y puede indicar una pérdida importante de sangre causada por una hemorragia interna o externa.

Los **leucocitos** y las **plaquetas** constituyen solo el 1% del volumen sanguíneo. En una muestra de sangre que se ha centrifugado, la fracción celular (la parte de la muestra que contiene las células) está compuesta principalmente por eritrocitos compactados (~99%). Los leucocitos y las plaquetas están contenidos en una delgada capa de color blanco entre los eritrocitos y el plasma llamada ***capa tromboleucocítica*** (*véase* fig. 10- 1). Como se indica en la tabla 10-1, hay cerca de 1000 veces más eritrocitos (~5 × 10^{12} células/L de sangre) que leucocitos (~7 × 10^{9} L de sangre).

TABLA 10-1 Elementos celulares de la sangre

Elementos celulares	Células/L en adultos		
	Hombres	Mujeres	%
Eritrocitos	4.3-5.7 × 10^{12}	3.9-5.0 × 10^{12}	
Leucocitos	3.5-10.5 × 10^{9}	3.5-10.5 × 10^{9}	100
Agranulocitos			
Linfocitos	0.9-2.9 × 10^{9}	0.9-2.9 × 10^{9}	25.7-27.6[a]
Monocitos	0.3-0.9 × 10^{9}	0.3-0.9 × 10^{9}	8.6[a]
Granulocitos			
Neutrófilos	1.7-7.0 × 10^{9}	1.7-7.0 × 10^{9}	48.6-66.7[a]
Eosinófilos	0.05-0.5 × 10^{9}	0.05-0.5 × 10^{9}	1.4-4.8[a]
Basófilos	0-0.3 × 10^{9}	0-0.3 × 10^{9}	0-0.3[a]
Trombocitos (plaquetas)	150-450 × 10^{9}	150-450 × 10^{9}	

[a]Porcentaje de leucocitos.

■ PLASMA

Si bien las células de la sangre son el principal objeto de interés en la histología, también puede ser útil un breve comentario sobre el plasma. La composición del **plasma** se resume en la tabla 10-2. Más del 90% del peso del plasma corresponde a agua, que sirve como disolvente para una variedad de solutos, como proteínas, gases disueltos, **electrólitos**, sustancias nutritivas, moléculas reguladoras y materiales de desecho. Los solutos del plasma contribuyen a mantener la **homeostasis**, un estado de equilibrio que proporciona una osmolaridad y un pH óptimos para el metabolismo celular.

Las proteínas plasmáticas son principalmente albúmina, globulinas y fibrinógeno.

La **albúmina** es el principal componente proteínico del plasma y representa más o menos la mitad de las proteínas plasmáticas totales. Es la proteína plasmática más pequeña (alrededor de 70 kDa) y se sintetiza en el hígado. La albúmina es responsable de ejercer el gradiente de concentración entre la sangre y el líquido tisular extracelular. Esta importante presión osmótica en la pared de los vasos sanguíneos, llamada ***presión coloidosmótica***, mantiene la proporción correcta de volumen sanguíneo con respecto al volumen de líquido tisular. Si una cantidad importante de albúmina escapa de los vasos sanguíneos hacia el tejido conjuntivo laxo o se pierde en la orina, la presión coloidosmótica de la sangre disminuye y se incrementa la proporción de líquido en los tejidos. Este aumento de líquido en los tejidos se observa con facilidad por el edema de los tobillos al final del día. La albúmina también actúa como una proteína transportadora; une y transporta hormonas (tiroxina), metabolitos (bilirrubina) y fármacos (barbitúricos).

Las **globulinas** comprenden las **inmunoglobulinas** (**γ-globulinas**), el mayor componente de la fracción globulínica, y las **globulinas no inmunitarias** (**globulinas α** y **β**). Las inmunoglobulinas son anticuerpos, una clase de moléculas funcionales del sistema inmunitario secretadas por las células plasmáticas. Los anticuerpos se describen en el capítulo 14.

Las **globulinas no inmunitarias** son secretadas por el hígado. Contribuyen a mantener la presión osmótica dentro del sistema vascular y también sirven como proteínas transportadoras para diversas sustancias, como el cobre (transportado por la ceruloplasmina), el hierro (transportado por la transferrina) y la proteína **hemoglobina** (transportada por la haptoglobina). Las globulinas no inmunitarias también incluyen fibronectina, lipoproteínas, factores de coagulación y otras moléculas que pueden intercambiarse entre la sangre y el tejido conjuntivo extravascular.

El **fibrinógeno**, la proteína plasmática más grande (340 kDa), se sintetiza en el hígado. En una serie de reacciones en cascada con otros factores de la coagulación, el fibrinógeno soluble se transforma en la proteína insoluble **fibrina** (323 kDa). Durante la conversión de fibrinógeno en fibrina, las cadenas de fibrinógeno se fragmentan para producir monómeros de fibrina que se polimerizan con rapidez para formar fibras largas. Estas fibras establecen enlaces cruzados entre sí y forman una red impermeable en el sitio de los vasos sanguíneos lesionados, lo que impide una hemorragia adicional.

Con excepción de estas grandes proteínas plasmáticas y de las sustancias reguladoras, que son proteínas o polipéptidos pequeños, la mayoría de los componentes del plasma son suficientemente pequeños como para atravesar la pared de los vasos sanguíneos en los espacios extracelulares del tejido conjuntivo contiguo.

TABLA 10-2 Composición del plasma sanguíneo

Componente	%
Agua	91-92
Proteínas (albúmina, globulinas, fibrinógeno)	7-8
Otros solutos:	1-2
Electrólitos (Na^+, K^+, Ca^{2+}, Mg^{2+}, Cl^-, HCO_3^-, PO_4^{3-}, SO_4^{2-})	
Sustancias nitrogenadas no proteínicas (urea, ácido úrico, creatina, creatinina, sales de amoníaco)	
Nutrientes (glucosa, lípidos, aminoácidos)	
Gases sanguíneos (oxígeno, dióxido de carbono, nitrógeno)	
Sustancias reguladoras (hormonas, enzimas)	

En general, las proteínas plasmáticas reaccionan con los fijadores comunes y con frecuencia quedan retenidas dentro de los vasos sanguíneos en los cortes histológicos. Las proteínas plasmáticas no poseen una forma estructural por arriba del nivel molecular; por lo tanto, cuando quedan atrapadas en los vasos sanguíneos, aparecen como una sustancia que se colorea de manera uniforme con la eosina en los cortes histológicos teñidos con hematoxilina-eosina (H&E).

El suero es igual al plasma sanguíneo, excepto que está desprovisto de los factores de coagulación.

Es una práctica usual que, con fines de diagnóstico, se extraigan muestras de sangre de una vena (procedimiento denominado ***venopunción***). Cuando se saca de la circulación, la sangre se coagula de inmediato. Un **coágulo sanguíneo** consiste sobre todo en eritrocitos incluidos en una red de fibras finas compuestas por fibrina. Para prevenir la coagulación de una muestra de sangre, se le añade un **anticoagulante** como el citrato o la heparina. El citrato fija los iones de calcio, que son esenciales para la activación de la cascada de reacciones de la coagulación, y la heparina desactiva los factores de coagulación en el plasma. El plasma que carece de factores de coagulación se denomina ***suero***. Para muchas pruebas bioquímicas de laboratorio, puede utilizarse plasma o suero indistintamente. Se prefiere el suero para varias pruebas específicas, ya que los anticoagulantes en el plasma pueden interferir con los resultados. Sin embargo, las pruebas de coagulación necesitan que estén conservados todos los factores de la coagulación; por lo tanto, el suero no es apropiado para estas.

El líquido intersticial de los tejidos deriva del plasma sanguíneo.

El líquido que rodea las células, denominado ***líquido intersticial***, tiene una composición electrolítica que refleja la del plasma sanguíneo, del que deriva. La composición del líquido intersticial en los tejidos no conjuntivos está sujeta a una modificación considerable por las actividades absortivas y secretoras de los epitelios. Los epitelios pueden crear microambientes especiales que le permitan su función. Por ejemplo, existe una barrera hematoencefálica entre la sangre y el tejido nervioso. También existen barreras entre la sangre y el tejido del parénquima en el testículo, el timo, los ojos y otros compartimentos epiteliales. Los líquidos, las barreras y sus funciones se analizan más adelante en los capítulos que se ocupan de estos órganos particulares.

Para la valoración de las células de la sangre se deben utilizar técnicas de preparación y tinción especiales.

El método de preparación que mejor permite examinar los tipos de células de la sangre periférica es el **frotis sanguíneo**. Este método difiere de la preparación habitual que se observa en el laboratorio de histología porque la muestra no se incluye en parafina ni se secciona. En lugar de ello, se coloca una gota de sangre directamente en un portaobjetos y se extiende sobre su superficie para producir una monocapa celular (fig. 10-2a). Después, la preparación se seca al aire y se tiñe. Otra diferencia en la preparación de un frotis sanguíneo es que, en lugar de H&E, se utilizan mezclas especiales de colorantes para teñir las células. El frotis con o sin cubreobjetos puede examinarse a través de un objetivo de inmersión (fig. 10-2b y lám. 17, p. 328).

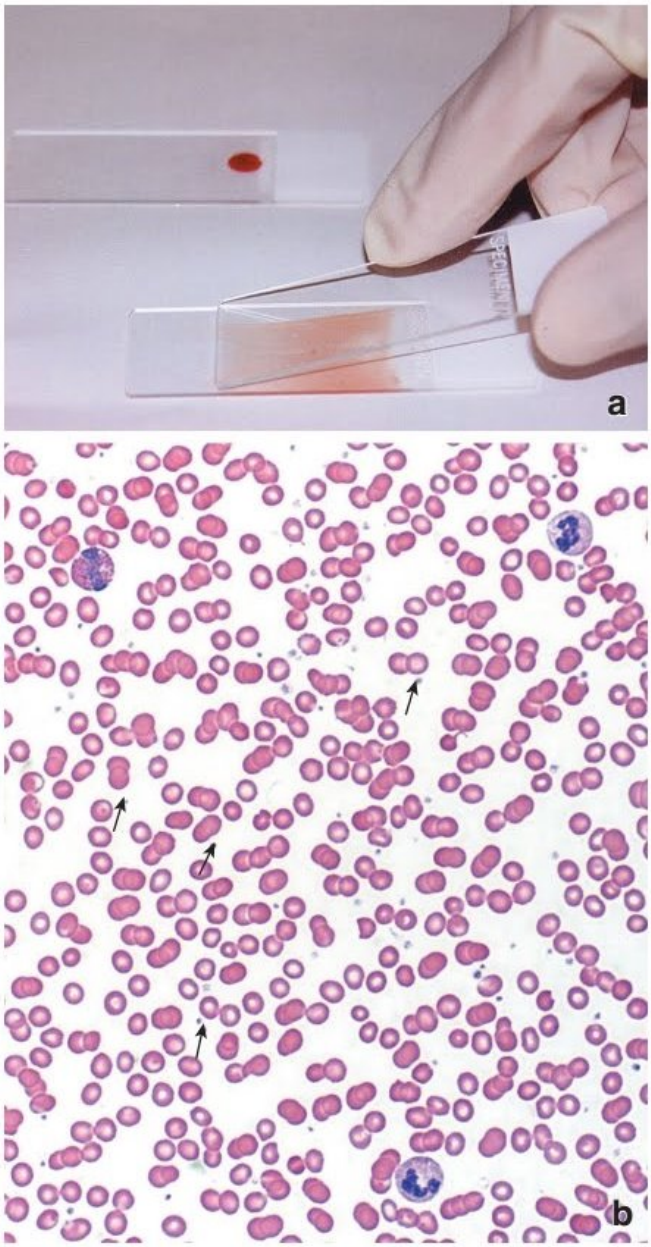

FIGURA 10-2. Frotis sanguíneo: técnica de preparación y microfotografía panorámica. a. Fotografía en la que se ilustra el método para realizar un frotis sanguíneo. Se coloca una gota de sangre directamente sobre un portaobjetos de vidrio y se extiende por la superficie de este con el borde corto de otro portaobjetos. **b.** Microfotografía de un frotis sanguíneo periférica, teñido con la técnica de Wright, en donde la mayoría de los elementos formes están distribuidos de manera uniforme. Las células son principalmente eritrocitos. Están presentes tres leucocitos. Las *flechas* señalan plaquetas. 350×.

La tinción de Romanovsky modificada, que suele utilizarse para los frotis sanguíneo, consiste en una mezcla de azul de metileno (colorante alcalino), azures similares (también colorantes alcalinos) y eosina (colorante ácido). De acuerdo con su aspecto después de la tinción, los leucocitos se dividen tradicionalmente en **granulocitos** (neutrófilos, eosinófilos y basófilos) y **agranulocitos** (linfocitos y monocitos). Si bien ambos tipos de leucocitos pueden contener gránulos, los granulocitos poseen granulaciones específicas evidentes en su citoplasma. En general, los colorantes básicos tiñen los núcleos, los gránulos de los basófilos y el ARN del citoplasma, en tanto que el colorante ácido tiñe los eritrocitos y los gránulos de los eosinófilos. Antes se pensaba que las granulaciones finas de los neutrófilos eran teñidas por un "colorante neutro" que se formaba cuando el azul de metileno y sus azures similares se combinaban con la eosina. Aún no se entiende por completo el mecanismo por el cual se tiñen los gránulos específicos de los neutrófilos. Algunos de los colorantes básicos (los azures) son metacromáticos y pueden conferir un color rojo violáceo al material que tiñen.

■ ERITROCITOS

Los eritrocitos son discos bicóncavos anucleados.

Los **eritrocitos** son células anucleadas que carecen de orgánulos típicos. Funcionan solo dentro del torrente sanguíneo para fijar oxígeno y liberarlo en los tejidos y, a manera de intercambio, fijan dióxido de carbono para eliminarlo de los tejidos. Su forma es de disco bicóncavo con un **diámetro de 7.8 µm**, un espesor de 2.6 µm en su borde y un espesor central de 0.8 µm (fig. 10-3). Esta forma maximiza el área de superficie de la célula (~140 μm^2), una cualidad importante para el intercambio de gases.

La vida media de los eritrocitos es de **120 días**. En una persona sana, cerca del 1% de los eritrocitos se eliminan de la circulación cada día debido a la senescencia (envejecimiento); sin embargo, la médula ósea produce continuamente nuevos eritrocitos para reemplazar a los eliminados. La mayoría de los eritrocitos envejecidos (~90%) experimentan fagocitosis por los macrófagos del bazo, la médula ósea y el hígado. El resto de los eritrocitos envejecidos (~10%) se desintegran por vía intravascular y liberan cantidades insignificantes de hemoglobina hacia la sangre.

En los cortes teñidos con H&E, los eritrocitos suelen medir 7-8 µm de diámetro. Como su tamaño es bastante constante en el tejido fijado, se pueden utilizar para estimar el tamaño de otras células y estructuras en los cortes histológicos; por ello, el eritrocito se considera apropiadamente la **"regla del histólogo"**.



FIGURA 10-3. Eritrocitos. El eritrocito es una célula anucleada con forma de disco bicóncavo que contiene hemoglobina. El área de superficie de un eritrocito es de aproximadamente 140 μm^2 y su volumen corpuscular (célula) medio es de 80-99 fL (1 fL = 10^{-15} L).

A causa de que los eritrocitos, tanto vivos como fijados, suelen aparecer como discos bicóncavos, pueden dar la impresión de que son rígidos e inflexibles (fig. 10-4). Sin embargo, son, de hecho, muy deformables. Atraviesan con facilidad los capilares más estrechos, ya que se pliegan sobre sí mismos. Se tiñen de manera uniforme con eosina. En cortes finos vistos con el microscopio electrónico de transmisión (MET), el contenido de un eritrocito aparece como un material denso finamente granulado.

La forma del eritrocito es mantenida por proteínas de la membrana en asociación con el citoesqueleto, que proporciona la estabilidad mecánica y la flexibilidad necesarias para resistir las fuerzas ejercidas durante la circulación.

A medida que los eritrocitos en la circulación navegan a través de una pequeña red de capilares, se exponen a grandes cantidades de fuerza de fricción que hacen que experimenten deformaciones rápidas y reversibles. Para hacer frente a esta fuerza, la membrana celular de los eritrocitos tiene una estructura exclusiva de citoesqueleto. Además de una bicapa lipídica normal, contiene dos grupos de proteínas importantes desde el punto de vista funcional:

- Las **proteínas integrales de la membrana** son la mayoría de las proteínas en la bicapa lipídica. Consisten en dos grandes familias de proteínas transmembrana (glucoforinas y proteínas banda 3). Los dominios extracelulares de estas proteínas integrales de la membrana están glucosilados y expresan antígenos específicos de grupo sanguíneo (cuadro 10-1). La **glucoforina C** desempeña un papel importante en la adhesión de la red de proteína del citoesqueleto subyacente a la membrana celular. La **proteína banda 3** es la proteína transmembrana más abundante en la membrana celular de los eritrocitos. Esta fija la hemoglobina y actúa como un sitio de anclaje para las proteínas del citoesqueleto (fig. 10-5).
- Las **proteínas periféricas de la membrana** residen en la superficie interna de la membrana celular. Se organizan en una red bidimensional de patrón hexagonal que forma una lámina sobre la superficie interna de la membrana. Esta red se ubica paralela a la membrana y se compone principalmente de proteínas del citoesqueleto, como las moléculas de **espectrina α** y **β**. Estas forman un heterodímero antiparalelo unido por enlaces múltiples laterales. A continuación, los dímeros se unen cabeza con cabeza para producir tetrámeros largos y flexibles. Los filamentos de espectrina están anclados a la bicapa lipídica por dos grandes complejos de proteínas. El primero es el **complejo de proteínas de banda 4.1**, que contiene banda 4.1, actina, tropomiosina, tropomodulina, aductina y dematina (*véase* fig. 10-5); este complejo interactúa con la glucoforina C y otras proteínas transmembrana. El segundo es el **complejo de proteínas de anquirina**, que contiene anquirina y la proteína de banda 4.2; este complejo interactúa con la banda 3 y otras proteínas de la membrana integral (*véase* fig. 10-5).

Esta particular organización del citoesqueleto contribuye a darle forma al eritrocito y le confiere propiedades de flexibilidad y estabilidad mecánica a la membrana. El citoesqueleto no es estático. Por ejemplo, las uniones moleculares a lo largo de la longitud de las moléculas de espectrina se pueden disociar y volver a asociar a medida que el eritrocito experimenta una deformación en respuesta a diversos factores físicos y químicos. Por lo tanto, las interacciones flexibles entre los dímeros de espectrina, anquirina y complejos de banda 4.1 son reguladores clave de la flexibilidad y la estabilidad mecánica de la membrana. Cualquier defecto en la expresión de los genes que codifican estas proteínas citoesqueléticas puede generar la formación de eritrocitos frágiles y de configuración anómala.

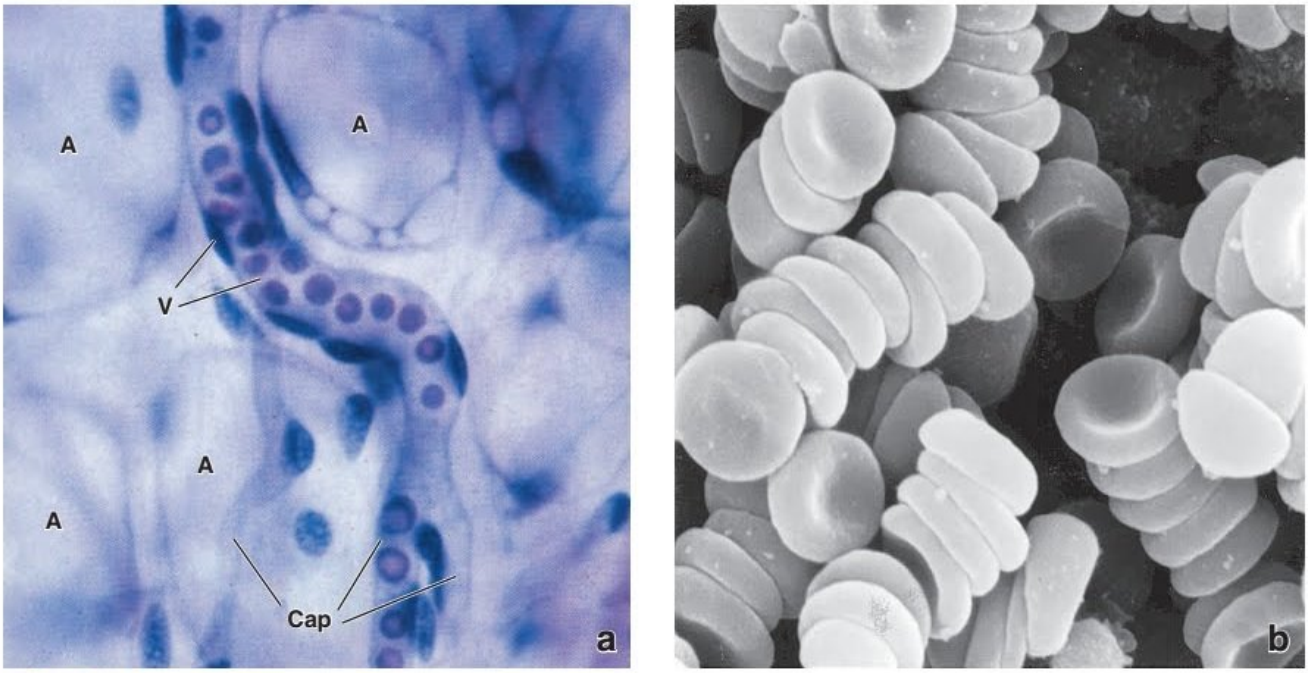

FIGURA 10-4. Morfología de los eritrocitos. a. Microfotografía de tres capilares (*Cap*) que se unen para formar una vénula (*V*), como se observa en el tejido adiposo dentro de un preparado de mesenterio entero. Los eritrocitos se disponen en una fila en uno de los capilares (los otros dos están vacíos). El área central pálida en algunos de los eritrocitos es producto de su forma bicóncava. Los eritrocitos son muy plásticos y pueden plegarse sobre sí mismos al pasar por capilares muy estrechos. Las estructuras redondeadas grandes son células adiposas (*A*). 470×. **b.** Microfotografía electrónica de barrido de eritrocitos recogidos en un tubo para sangre. Nótese la forma cóncava de las células. Los rimeros o pilas de eritrocitos en estas preparaciones son frecuentes y se conocen como rollos o "*rouleaux*" (del francés). Tales formaciones *in vivo* indican un mayor nivel de inmunoglobulinas plasmáticas. 2800×.

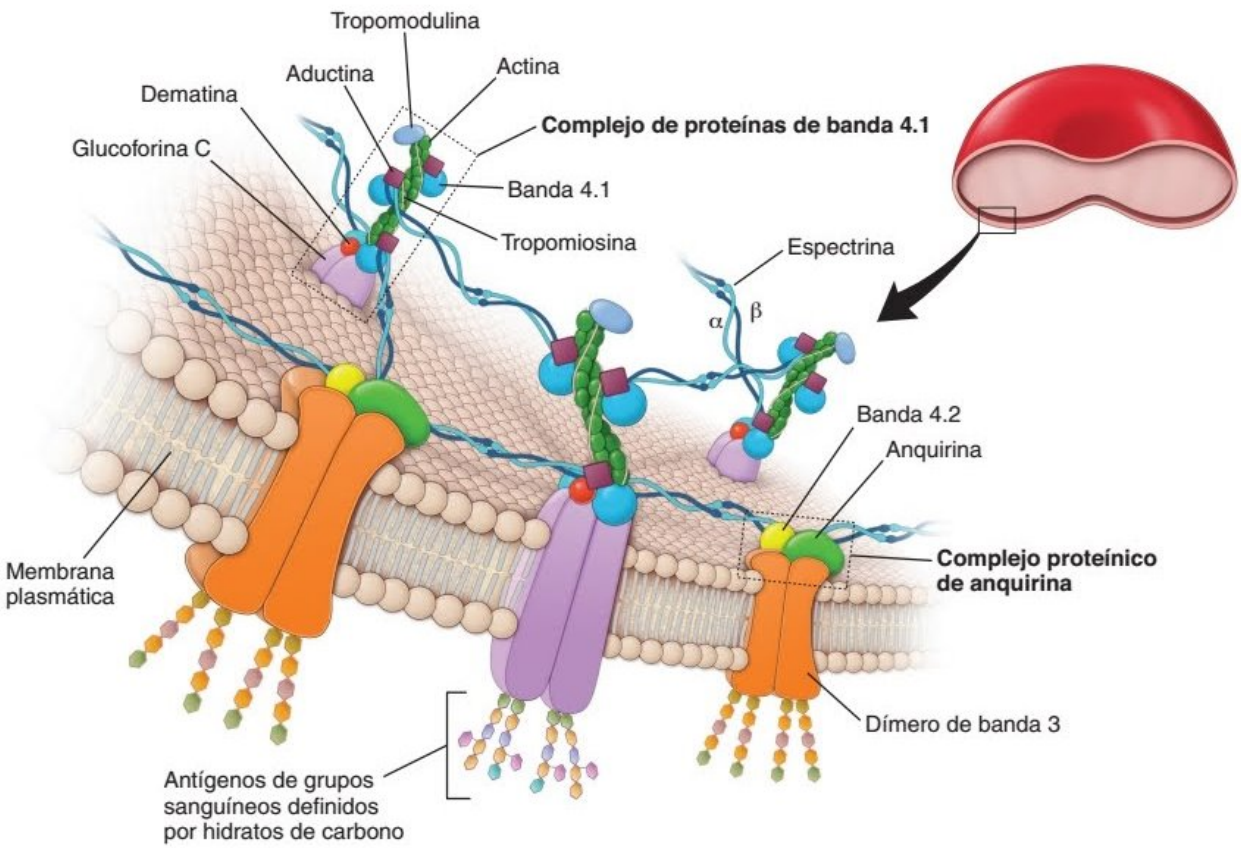

FIGURA 10-5. Organización de la membrana del eritrocito. En el diagrama se muestra la disposición de las proteínas periféricas e integrales de membrana. La proteína integral de membrana glucoforina C se asocia con el complejo de proteínas periféricas de membrana de banda 4.1. Del mismo modo, la proteína integral de membrana de banda 3 se une al complejo proteínico de anquirina. Estos complejos periféricos interactúan con la espectrina para formar una red hexagonal de citoesqueleto inmediatamente adyacente a la superficie citoplasmática de la membrana plasmática. La red de espectrina con los complejos de proteína periférica de membrana está anclada a la membrana plasmática por la glucoforina C y las proteínas de banda 3, que, en la superficie extracelular, están glucosiladas y sostienen la mayoría de los antígenos de grupo sanguíneo definidos por los hidratos de carbono.

Por ejemplo, la **esferocitosis hereditaria** es causada por una mutación autosómica dominante que afecta el complejo de las proteínas de anquirina (banda 3, banda 4.2, espectrina y otras proteínas integrales de la membrana del eritrocito), que tienen una función de anclaje entre la membrana plasmática del eritrocito y el citoplasma. Los defectos en estas proteínas de anclaje ocasionan que la membrana plasmática del eritrocito se desprenda del citoplasma y los eritrocitos sean esféricos. Otra anomalía de la membrana de los eritrocitos, la **eliptocitosis hereditaria**, es provocada por una de varias mutaciones autosómicas dominantes que afectan las moléculas de espectrina. En esta mutación, las uniones laterales de espectrina-espectrina y espectrina-anquirina-proteínas de banda 4.1 son defectuosas. La membrana plasmática de las células afectadas no se recupera de las deformaciones y se alarga progresivamente, lo que determina que se formen eritrocitos elípticos. En ambas alteraciones, los eritrocitos son incapaces de adaptarse a los cambios en su entorno (p. ej., presión osmótica y deformaciones mecánicas), lo que causa su destrucción o hemólisis prematuras.

Los eritrocitos contienen hemoglobina, una proteína especializada en el transporte de oxígeno y dióxido de carbono.

Los eritrocitos transportan oxígeno y dióxido de carbono unidos a la **proteína hemoglobina** (68 kDa). La función de la hemoglobina es fijar las moléculas de oxígeno en los pulmones (lo cual requiere alta afinidad por el oxígeno) y, después de transportarlas a través del sistema circulatorio, liberar el oxígeno en los tejidos (que tienen baja afinidad por el oxígeno). Un monómero de la hemoglobina es similar en composición y estructura a la mioglobina, la proteína fijadora de oxígeno que está en el músculo estriado. La forma de disco del eritrocito facilita el intercambio de gases porque una cantidad mayor de moléculas de hemoglobina está más cerca de la membrana plasmática de lo que estaría en una célula esferoidea. Por lo tanto, los gases tienen menos distancia para difundirse dentro de la célula hasta alcanzar un sitio de fijación en la hemoglobina. Dentro de los eritrocitos hay una alta concentración de hemoglobina, que es la causa de la tinción uniforme con eosina y de la granularidad citoplasmática visible con el MET.

La **hemoglobina** se compone de cuatro cadenas polipeptídicas de globina α, β, δ y γ. Cada cadena forma un complejo con un

CUADRO 10-1

CORRELACIÓN CLÍNICA: SISTEMAS DE GRUPOS SANGUÍNEOS ABO Y Rh

Sistema ABO de grupo sanguíneo

Un factor importante en las transfusiones de sangre es el **sistema de grupos sanguíneos ABO**, que esencialmente consiste en tres antígenos denominados *A*, *B* y *O* (tabla C-10-1-1). Estos antígenos son glucoproteínas y glucolípidos, y solo difieren levemente en su composición. Están presentes en la superficie de los eritrocitos y se unen a los dominios extracelulares de proteínas integrales de membrana llamadas ***glucoforinas*** y ***proteínas de banda 3***. La presencia de antígenos A, B u O determina los cuatro grupos **sanguíneos principales: A**, **B**, **AB** y **O**. Todos los seres humanos poseen enzimas que catalizan la síntesis del antígeno O. La sangre se clasifica en un grupo de acuerdo con la presencia o ausencia de los antígenos del grupo AB. Los individuos con un grupo de sangre A tienen una enzima adicional (***N*-acetilgalactosamina-transferasa** o A-glucosiltransferasa) que añade *N*-acetilgalactosamina al antígeno O. Las personas con grupo sanguíneo B tienen una enzima (**galactosa-transferasa** o B-glucosiltransferasa) que añade galactosa al antígeno O (fig. C10-1-1). Los individuos con el grupo sanguíneo AB expresan ambas enzimas, mientras que las personas con grupo sanguíneo tipo O carecen de ambas enzimas. En los seres humanos, los **genes ABO** consisten en por lo menos siete exones, y se localizan en el cromosoma 9. El alelo O es recesivo, mientras que los alelos A y B son codominantes.

Las diferencias en las moléculas de hidratos de carbono de estos antígenos se detectan por anticuerpos específicos contra los antígenos A o B. Las personas con antígenos A poseen anticuerpos anti-B séricos que están dirigidos contra el antígeno B. Las personas con antígenos B poseen anticuerpos anti-A séricos que se dirigen contra el antígeno A. Las personas con grupo sanguíneo AB no tienen anticuerpos dirigidos contra los antígenos A o B. Por lo tanto, son **receptores universales** de cualquier tipo de sangre. Las personas del grupo O poseen anticuerpos tanto anti-A como anti-B en su suero y no tienen antígeno A ni B en sus eritrocitos. En consecuencia, estas personas son **donantes universales de sangre**.

Si un individuo es transfundido con sangre de un tipo incompatible, sus anticuerpos atacarán los eritrocitos del donante, causando una **reacción transfusional hemolítica** o destrucción de los eritrocitos transfundidos. Para evitar una complicación potencialmente mortal, la sangre para transfusión debe ser siempre compatible con la sangre del destinatario. En este procedimiento, el suero del receptor se mezcla con eritrocitos del donante. Si no hay reacción a esta prueba

TABLA C10-1-1. SISTEMA ABO DE GRUPO SANGUÍNEO

Grupo sanguíneo	Antígeno de superficie eritrocitario	Anticuerpo sérico	Puede donar a	Puede recibir de
A	Antígeno A	Anti-B	A y AB	A y O
B	Antígeno B	Anti-A	B y AB	B y O
AB	Antígenos A y B	Sin anticuerpos	Solo AB	A, B, AB y O (receptor universal)
O	Antígeno O (sin antígenos A o B)	Anti-A y anti-B	A, B, AB y O (donante universal)	Solo O

(continúa)

CUADRO 10-1

CORRELACIÓN CLÍNICA: SISTEMAS DE GRUPOS SANGUÍNEOS ABO Y Rh *(CONTINUACIÓN)*

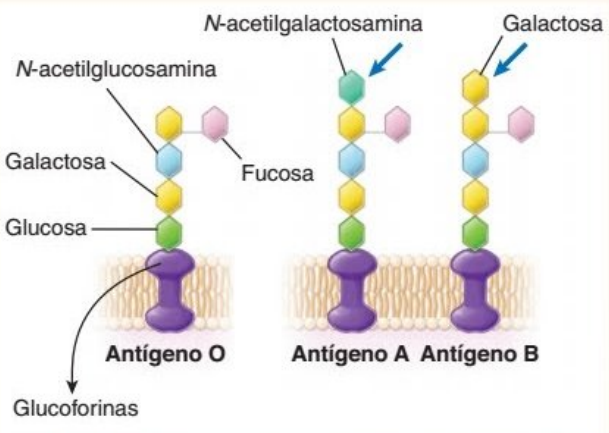

FIGURA C10-1-1. Antígenos de grupos sanguíneos ABO. Los antígenos ABO no son productos génicos primarios, sino que derivan de reacciones enzimáticas (glucosilaciones). En esta representación esquemática se muestran las diferencias entre los tres antígenos principales que forman el sistema de grupos sanguíneos ABO. La estructura inmunodominante del antígeno O se ilustra adherida a un dominio extracelular de glucoforinas, las proteínas integrales de las membranas celulares de eritrocitos. Nótese que las diferencias entre el antígeno O y el antígeno A se deben a la presencia de una molécula de glúcido adicional, *N*-acetilgalactosamina (*flecha azul, centro*), que se añade por una *N*-acetilgalactosamina-transferasa funcional codificada genéticamente expresada en individuos del grupo A. De manera similar, los individuos con el grupo B tienen una molécula de galactosa (*flecha azul, derecha*) añadida por la enzima galactosa-transferasa. Las personas del grupo AB expresan ambas enzimas (por lo tanto, tienen ambos antígenos A y B) y las personas del grupo O carecen de ambas enzimas funcionales. Por ello, solo poseen la estructura central inmunodominante del antígeno O.

de compatibilidad cruzada, entonces la sangre del donante puede utilizarse para la transfusión.

Sistema Rh de grupo sanguíneo

El otro sistema de grupo sanguíneo importante, el **sistema Rh**, se basa en el **antígeno Rhesus** (**Rh**). En los seres humanos, este sistema está representado por el polipéptido Rh30 transmembrana no glucosilado de 40 kDa que comparte sitios antigénicos con eritrocitos de mono *rhesus*. El polipéptido RH30 es un componente más grande (90 kDa) de proteína integral de membrana eritrocítica que incluye la **glucoproteína Rh50**. Si bien el polipéptido RH30 expresa muchos sitios de antígeno en su dominio extracelular, solo tres de ellos, los antígenos D, C y E, tienen importancia clínica. Las interacciones entre las moléculas de RH30 y Rh50 son esenciales para la expresión de los antígenos D, C y E. Solo un antígeno D determina el estado del Rh. Por lo tanto, una persona que posee solo uno de estos tres antígenos es clasificada como Rh positivo (Rh+), mientras que un individuo que no expresa el antígeno D se considera como Rh negativo (Rh–). Todos los antígenos estimulan la producción de anticuerpos anti-Rh en los individuos que carecen de los mismos antígenos.

La **incompatibilidad Rh** es cuando una mujer **Rh(D–)** tiene un feto Rh(D+), y puede llegar a ser un problema clínico grave en el embarazo si no se detecta a tiempo y se implementan medidas preventivas. Si una mujer es Rh(D–) y está embarazada con un feto Rh(D+), ella desarrolla anticuerpos anti-D en contra del antígeno D en los eritrocitos fetales. Este proceso se conoce como ***sensibilización Rh(D+)***. Los anticuerpos pueden alcanzar la circulación materna durante el embarazo, el parto o después de un aborto. Por lo general, en el primer embarazo no existen suficientes anticuerpos para causar una reacción en el feto. No obstante, cuando una mujer sensibilizada vuelve a embarazarse con un feto Rh(D+), los anticuerpos cruzan la placenta y atacan a los antígenos Rh(D+) en los eritrocitos fetales. Ello puede conducir a una reacción hemolítica postransfusión, y en los fetos provoca la enfermedad hemolítica **eritroblastosis fetal**. La administración de **anticuerpos anti-D** (**RhoGAM**) a toda mujer Rh(D–) durante y después de cada gestación o aborto destruye cualquier eritrocito fetal Rh(D+) que persista en la sangre de la madre, evitando así reacciones de incompatibilidad Rh en embarazos futuros.

grupo hemo que contiene hierro (fig. 10-6). Durante la oxigenación, cada uno de los cuatro grupos hemo que contienen hierro puede unir una molécula de oxígeno de manera reversible. Durante los períodos gestacional y posnatal, la síntesis de las cadenas polipeptídicas de hemoglobina varía, lo que da origen a diferentes tipos de hemoglobina (fig. 10-7). Según la activación de distintos genes de globina y la síntesis de la cadena de globina particular que haya en la macromolécula, se pueden distinguir los siguientes tipos de hemoglobina:

- **Hemoglobina HbA.** Tiene gran prevalencia en los adultos y representa alrededor del 96% de la hemoglobina total. Es un tetrámero con dos cadenas α y dos cadenas β ($\alpha_2\beta_2$) (cuadro 10-2).
- **Hemoglobina HbA_2.** Constituye el 1.5-3% de la hemoglobina total en los adultos. Está compuesta por dos cadenas α y dos cadenas δ ($\alpha_2\delta_2$).
- **Hemoglobina HbF.** Comprende menos del 1% de la hemoglobina en los adultos. Contiene dos cadenas α y dos cadenas γ ($\alpha_2\gamma_2$) y es la forma principal de hemoglobina en el feto. La producción de HbF disminuye de forma drástica después del nacimiento; sin embargo, en algunas personas la HbF se produce durante toda su vida. Si bien la HbF persiste en un

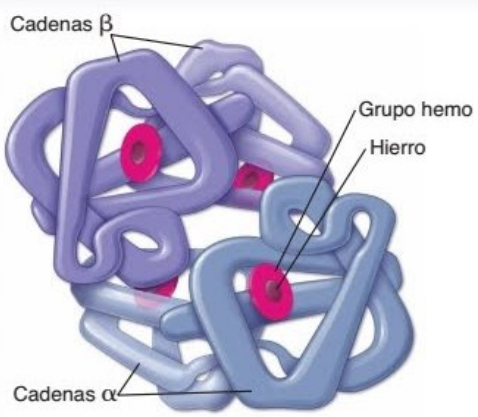

FIGURA 10-6. Estructura de la molécula de hemoglobina. Todas las moléculas de hemoglobina están compuestas por cuatro subunidades. Cada una de estas contiene una molécula hemo (la porción que porta el hierro) dentro de una hendidura hidrófoba de la cadena de globina. El plegamiento de la cadena de globina coloca al hemo cerca de la superficie de la molécula, en donde es accesible para el oxígeno. Existen cuatro tipos diferentes de cadenas de globina: α, β, δ y γ, que siempre están en pares. Los tipos de cadenas de globina presentes son los que determinan el tipo de hemoglobina. En la figura se ilustra la hemoglobina A (HbA), que se compone de dos cadenas α y dos β.

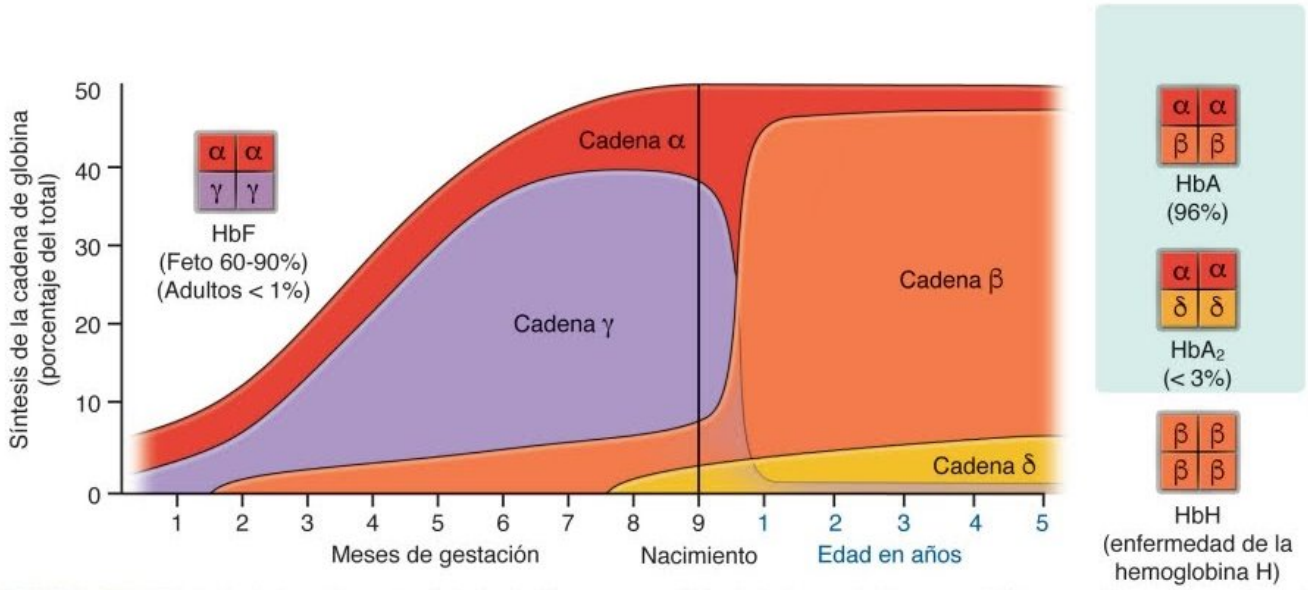

FIGURA 10-7. Síntesis de la cadena principal de globina y composición de la hemoglobina en períodos prenatales y posnatales. El tipo de hemoglobina difiere en los períodos de gestación y después del parto. Este diagrama representa una línea de tiempo para la síntesis de las cuatro principales cadenas de globina (α, β, δ y γ) y para la composición de la hemoglobina. En las primeras etapas del desarrollo, las cadenas α y γ forman la hemoglobina fetal (HbF), que es predominante en el nacimiento. En el segundo mes de gestación, aumenta de manera gradual la síntesis de cadenas β. Después del nacimiento, se intensifica de forma drástica para formar la hemoglobina adulta, predominantemente compuesta por cadenas α (HbA). Durante este tiempo, la síntesis de la cadena γ disminuye. Más tarde, en la edad prenatal, la producción de cadena δ se inicia para formar hemoglobina que contiene dos cadenas δ y dos cadenas α (HbA2). Las hemoglobinas adultas HbA (96%) y HbA_2 (< 3%) dentro del *recuadro azul claro* se consideran como tipos normales. Los rastros de hemoglobina HbF se consideran normales en concentraciones por debajo del 1%. Un ejemplo de la hemoglobina anómala que se muestra en este diagrama es la hemoglobina HbH, que se forma como un tetrámero de cadenas β.

porcentaje un poco mayor que el normal en la **drepanocitosis** y en la **talasemia**, no parece desempeñar un papel en sus patogenias.

Las mutaciones en los genes que codifican las cadenas de globina pueden causar alteraciones en la producción de hemoglobina. Un ejemplo es la **enfermedad de la hemoglobina H (HbH)**, que es causada por defectos moleculares de los genes de la cadena de globina α, los cuales disminuyen la expresión de la cadena. A nivel molecular, la enfermedad de la HbH se caracteriza por la acumulación excesiva de cadenas β que forman tetrámeros ($\beta_2\beta_2$; *véase* fig. 10-7). En la clínica, se caracteriza por anemia hemolítica crónica leve con recuentos altos de reticulocitos (5-10%). Otro ejemplo es una mutación en el gen que codifica la cadena de globina β que causa la **drepanocitosis** (cuadro 10-3). Curiosamente, se han identificado más de 550 tipos de moléculas de hemoglobina anómala; sin embargo, la mayoría de ellas carecen de importancia clínica.

■ LEUCOCITOS

Los **leucocitos** se subclasifican en dos grupos generales. El fundamento para esta división es la presencia o ausencia de **gránulos específicos** prominentes en el citoplasma. Como se señaló antes, las células que contienen gránulos específicos se clasifican como **granulocitos** (neutrófilos, eosinófilos y basófilos; lám. 17, p. 328), y las células que carecen de gránulos específicos se clasifican como **agranulocitos** (linfocitos y monocitos; lám. 18, p. 330). No obstante, tanto los granulocitos como los agranulocitos poseen una pequeña cantidad de **gránulos azurófilos** inespecíficos, que son los lisosomas. La cantidad relativa de los diversos leucocitos se detalla en la tabla 10-1.

CUADRO 10-2

CORRELACIÓN CLÍNICA: HEMOGLOBINA EN PACIENTES CON DIABETES

Como se mencionó en el texto, aproximadamente el 96% de la hemoglobina total en los adultos corresponde a **hemoglobina de tipo HbA**. Alrededor del 8% de la HbA consta de varios subtipos que muestran leves diferencias químicas. Estos subtipos son las hemoglobinas HbA1a1, HbA1a2, HbA1b y HbA1c. De estos subtipos, el tipo de **hemoglobina A1c** es de importancia clínica debido a que se une de forma irreversible a la glucosa. Se le conoce como ***hemoglobina glucosada*** o ***glucosilada***. Las concentraciones de este subtipo de hemoglobina se utilizan para controlar la glucemia de una persona durante los últimos 2-3 meses (prueba que en la clínica se denomina *determinación de HbA1c*). Las personas con diabetes tienen un aumento de la concentración de hemoglobina HbA1c glucosilada en la sangre debido a su glucemia elevada. Dado que la vida media normal de los eritrocitos es de unos 120 días (*véase* p. 318), la hemoglobina glucosilada solo puede ser eliminada cuando los eritrocitos que la contienen se destruyen. Por lo tanto, los valores de HbA1c son directamente proporcionales a la concentración de glucosa en la sangre durante toda la vida del eritrocito. En personas sanas y en pacientes con diabetes controlada con eficacia, la concentración de HbA1c no debe ser superior al 7% de la hemoglobina total. Dado que los valores de HbA1c no están sujetos a las fluctuaciones a corto plazo de la glucemia, la sangre para la prueba de HbA1c se puede obtener sin tener en cuenta el ayuno.

CUADRO 10-3

CORRELACIÓN CLÍNICA: ALTERACIONES DE LA HEMOGLOBINA

Anemia

La ***anemia*** se define clínicamente como una disminución de la concentración normal de hemoglobina en la sangre para la edad y sexo de una persona. Una concentración *baja* de hemoglobina se suele definir como menos de 13.5 g/dL (135 g/L) en los hombres y menos de 12 g/dL (120 g/L) en las mujeres. En ciertas anemias, esta reducción de la concentración de la hemoglobina se produce por una disminución en la cantidad de hemoglobina en cada célula. No obstante, la mayoría de las anemias son causadas por una reducción en la cantidad de eritrocitos. Entre las causas de la anemia se encuentran la pérdida de sangre (hemorragia), producción insuficiente de eritrocitos o destrucción acelerada de los eritrocitos en la circulación. Una ingesta insuficiente de hierro en la dieta o insuficiencias vitamínicas, como la de vitamina B_{12} o ácido fólico, pueden disminuir la producción de eritrocitos. La atrofia gástrica, como resultado de una enfermedad autoinmunitaria con la destrucción concomitante de las células parietales que secretan el **factor intrínseco**, una molécula esencial para la absorción de la vitamina B_{12} por las células en el íleon, es la causa de una forma de anemia llamada *anemia perniciosa*. Los síntomas clínicos de la anemia varían según el tipo, la causa subyacente y otras alteraciones clínicas asociadas. Los síntomas frecuentes de la anemia leve incluyen debilidad, fatiga y pérdida de energía. Los otros síntomas relacionados con la anemia son dificultad respiratoria, dolores de cabeza frecuentes, dificultad para concentrarse, confusión mental, pérdida del deseo sexual, mareos, calambres en las piernas, insomnio y piel pálida.

Drepanocitosis

La **drepanocitosis** es causada por una sola mutación puntual en el gen que codifica la cadena de **globina β de la hemoglobina A** (**HbA**). El resultado de esta mutación es una cadena de globina β anómala en la que se sustituye el aminoácido valina por ácido glutámico en la posición 6. La hemoglobina que contiene esta cadena de globina β anómala se designa ***hemoglobina falciforme*** (**HbS**). La sustitución de la valina hidrófoba por ácido glutámico hidrófilo hace que las moléculas de HbS se aglomeren en condiciones de baja saturación de oxígeno y crezcan en longitud más allá del diámetro del eritrocito. En vez de la forma normal de disco bicóncavo, muchos de los eritrocitos adquieren una forma semilunar o en hoz, de ahí el nombre de esta enfermedad (fig. C10-3-1). El proceso de formación de células falciformes es reversible y comienza cuando la saturación de oxígeno se reduce a menos del 85% en individuos homocigotos y a menos del 40% en individuos heterocigotos. Los eritrocitos falciformes son más rígidos que los normales y se adhieren con mayor facilidad a la superficie endotelial. Por lo tanto, la sangre se vuelve más viscosa y los eritrocitos falciformes pueden acumularse en los capilares más pequeños, privando a porciones de tejidos y órganos de oxígeno y sustancias nutritivas. También puede ocurrir la obstrucción de vasos mayores, que en los niños suele conducir a un ictus. Los eritrocitos falciformes también son más frágiles y se desintegran o se destruyen con mayor rapidez (después de 20 días) que los eritrocitos normales.

La drepanocitosis es una alteración genética homocigótica recesiva. No obstante, las personas heterocigotas con el rasgo drepanocítico a veces pueden tener manifestaciones clínicas a grandes alturas o en condiciones de gran estrés físico.

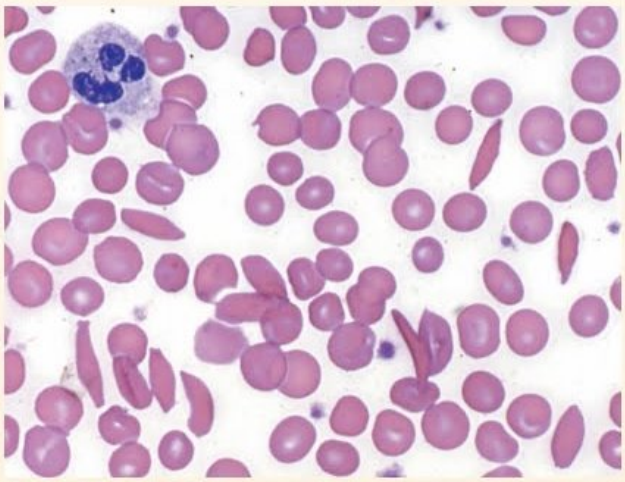

FIGURA C10-3-1. Microfotografía de un frotis sanguíneo de un paciente con drepanocitosis. En este frotis sanguíneo teñido con la técnica de Wright pueden verse los eritrocitos falciformes y naviculares anómalos de un paciente con esta enfermedad. 400×.

Neutrófilos

Los neutrófilos son los leucocitos más abundantes y los granulocitos más frecuentes.

En los frotis sanguíneo, los **neutrófilos** miden 10-12 µm de diámetro y claramente son más grandes que los eritrocitos. Si bien su nombre se debe a la ausencia de tinción citoplasmática, también se caracterizan por las múltiples lobulaciones de su núcleo; por esta razón, también reciben el nombre de ***neutrófilos polimorfonucleares*** o *polimorfos*. Los neutrófilos maduros poseen de dos a cuatro lóbulos unidos por finas hebras de material nuclear (lám. 17, p. 328). Esta organización no es estática, sino que en los neutrófilos vivos los lóbulos y sus hebras de conexión cambian de forma, posición y hasta de cantidad.

La cromatina de los neutrófilos tiene una distribución característica. Amplias regiones de heterocromatina se encuentran principalmente en la periferia del núcleo en contacto con la envoltura nuclear. Las regiones de eucromatina se encuentran sobre todo en el centro del núcleo, con las regiones relativamente más pequeñas en contacto con la envoltura nuclear (fig. 10-8). En las mujeres, el **corpúsculo de Barr** (el cromosoma X inactivo condensado) se observa como un apéndice en forma de "baqueta" o "palillo de tambor" en uno de los lóbulos nucleares.

Los neutrófilos contienen tres tipos de gránulos.

El citoplasma de un neutrófilo contiene tres tipos de gránulos. Estos diferentes tipos de gránulos reflejan las diversas funciones fagocíticas de la célula:

- Los **gránulos azurófilos** (**gránulos primarios**) son más grandes y menos abundantes que los gránulos específicos. Surgen en el inicio de la granulocitopoyesis y aparecen en todos los granulocitos, así como en los monocitos y los linfocitos. Los gránulos azurófilos son los lisosomas de los neutrófilos y contienen **mieloperoxidasa** (**MPO**; una enzima peroxidasa), la cual con el MET

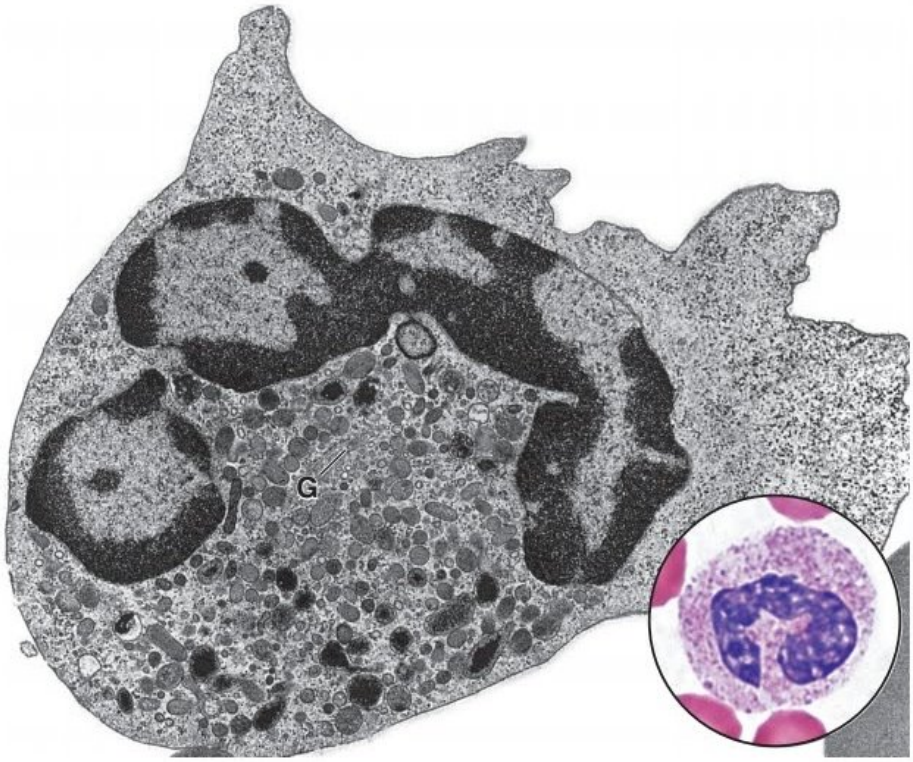

FIGURA 10-8. Microfotografía electrónica de un neutrófilo maduro humano. El núcleo generalmente es multilobulado y posee heterocromatina en la periferia y eucromatina en la región central. Se puede observar un pequeño aparato de Golgi (*G*); los demás orgánulos son escasos. El aspecto punteado del citoplasma contiguo a la convexidad del núcleo se debe a la presencia de partículas de glucógeno. En la concavidad nuclear hay una gran cantidad de gránulos. Los gránulos específicos son menos densos y más redondos que los azurófilos. Estos últimos son menos abundantes y muy electrodensos. 22 000× (cortesía de la Dra. Dorothea Zucker-Franklin). Con fines comparativos, en el *detalle* se muestra un neutrófilo de un frotis sanguíneo visto con el microscopio óptico. 1800×.

se aprecia como un material granulado fino. La mieloperoxidasa ayuda a la formación de hipoclorito y cloraminas, unos bactericidas altamente reactivos. Además de una variedad de **hidrolasas ácidas** típicas, los gránulos azurófilos también contienen proteínas catiónicas llamadas ***defensinas***, que funcionan de forma análoga a los anticuerpos, y el péptido antimicrobiano ***catelicidina***, que destruye los patógenos.

- Los **gránulos específicos** (gránulos secundarios) son los más pequeños y por lo menos dos veces más abundantes que los gránulos azurófilos. Apenas son visibles en el microscopio óptico; en las microfotografías electrónicas, aparecen de forma elipsoidal (*véase* fig. 10-8). Los gránulos específicos contienen diversas **enzimas** (colagenasa tipo IV, gelatinasa, fosfolipasa), así como **activadores del complemento** y otros **péptidos antimicrobianos** (lisozima, lactoferrina).
- Los **gránulos terciarios** son de dos tipos en los neutrófilos. Un tipo contiene **fosfatasas** (enzimas que extraen un grupo fosfato de un sustrato), que a veces se llaman ***fosfasomas***. El otro tipo contiene las **metaloproteinasas**, como colagenasas y gelatinasas, que se piensa que facilitan la migración de los neutrófilos a través del tejido conjuntivo.

Aparte de estos gránulos, los orgánulos limitados por membrana están muy dispersos. En el centro de la célula se observa un aparato de Golgi pequeño y las mitocondrias son relativamente escasas (*véase* fig. 10-8).

Los neutrófilos son células móviles; abandonan la circulación y migran hacia su sitio de acción en el tejido conjuntivo.

Una propiedad importante de los **neutrófilos** y otros leucocitos es su movilidad. Para lograr realizar sus funciones inmunitarias de vigilancia y eliminación de patógenos, los leucocitos deben estar en movimiento continuo a través de los compartimentos corporales. Los vasos sanguíneos y linfáticos funcionan como las principales vías por la que los neutrófilos y otros leucocitos se mueven. Estas células cruzan el endotelio de los vasos en varias ocasiones mediante un proceso altamente regulado, la **diapédesis**, a la vez que entran (**intravasación**) y salen (**extravasación**) de la circulación. Los neutrófilos son los más abundantes de la primera onda de células que llegan a un sitio de lesión tisular. La diapédesis tiene lugar en las vénulas poscapilares altamente especializadas (VAE) de los órganos linfáticos secundarios (*véase* p. 488), el endotelio de las vénulas poscapilares en los tejidos periféricos con inflamación o daño, y en los capilares del hígado y los pulmones cuando existe inflamación. Su migración es controlada por la expresión de **moléculas de adhesión** en la superficie de los neutrófilos que interactúan con los ligandos correspondientes en las células endoteliales (fig. 10-9).

La diapédesis comienza cuando los neutrófilos interactúan con la superficie luminal del endotelio.

La **fase inicial** de la migración de neutrófilos se produce en las vénulas poscapilares y es regulada por un mecanismo que consiste en el reconocimiento neutrófilo-célula endotelial. La **selectina E** y la **selectina P** (moléculas de adhesión celular) se encuentran en la superficie de las células endoteliales de la vénula poscapilar; ambas interactúan con los neutrófilos circulantes que expresan una cantidad relativamente alta de hidratos de carbono Sialyl Lewis^x (s-Le^x) en su superficie. Debido a la breve unión reversible de la selectina E y la selectina P con los hidratos de carbono s-Le^x, los neutrófilos quedan adheridos a la célula endotelial (*véase* fig. 10- 9). Como consecuencia de esta interacción, reducen su velocidad y ruedan sobre la superficie del endotelio. La interacción entre neutrófilos y endotelio puede compararse con una pelota de tenis que rueda (neutrófilos) en una superficie inclinada cubierta con velcro (superficie endotelial). A medida que la pelota rueda, ganchos en miniatura (que representan las selectinas) en la superficie con velcro atrapan la pelota

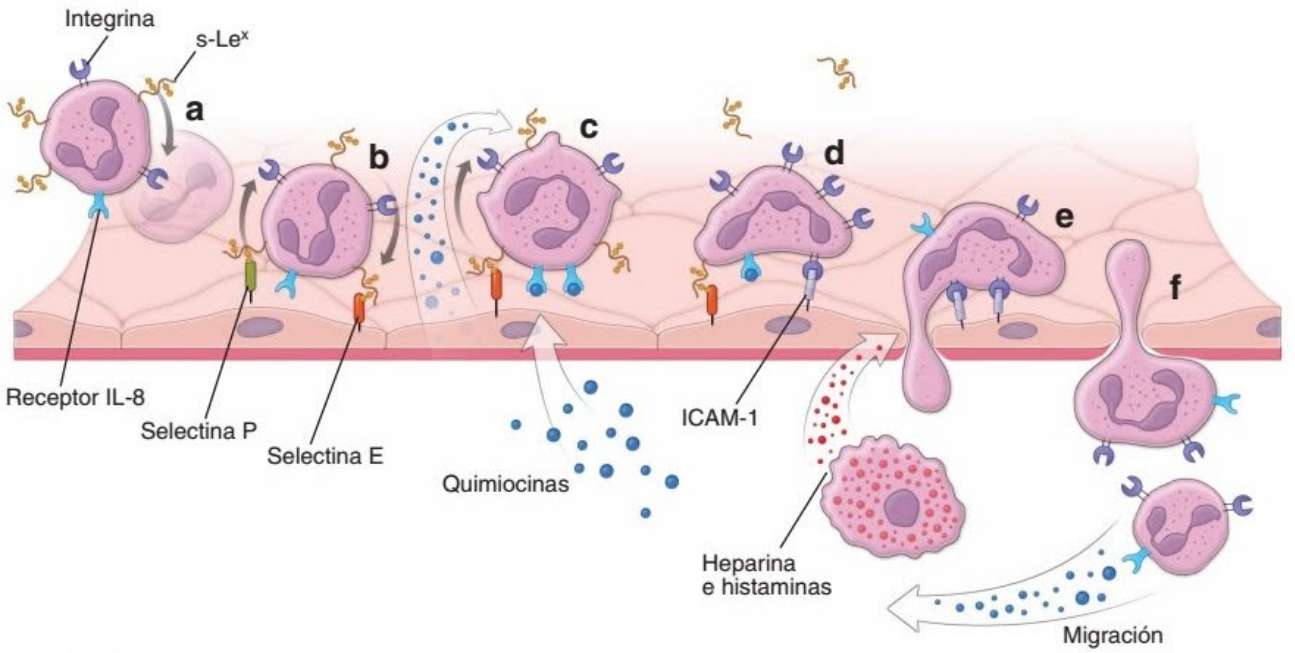

FIGURA 10-9. Diagrama de los fenómenos que ocurren en la migración de un neutrófilo desde una vena poscapilar hacia el tejido conjuntivo. a. Un neutrófilo que viaja por los vasos sanguíneos expresa un gran número de moléculas de reconocimiento célula-célula, como los hidratos de carbono Sialyl Lewis^x (s-Le^x), la integrina y los receptores de interleucina. **b.** Los neutrófilos circulantes reducen su velocidad por la interacción de sus moléculas superficiales s-Le^x con las selectinas E y P, expresadas en el endotelio de la vénula poscapilar. **c.** Como resultado de esta interacción, la célula rueda sobre la superficie del endotelio. A continuación, el neutrófilo se adhiere al endotelio y responde a las quimiocinas (p. ej., interleucina 8) secretadas por las células endoteliales. **d.** Su secreción induce la expresión de otras moléculas de adhesión en la superficie de los neutrófilos, como las integrinas (p. ej., VLA-5), que proporcionan vínculos estrechos con la superfamilia de las inmunoglobulinas de moléculas de adhesión (p. ej., molécula de adhesión intercelular 1 [ICAM-1]) expresadas en la superficie del endotelio. Estas interacciones proporcionan una adhesión firme de los neutrófilos a la superficie endotelial. **e.** A continuación, el neutrófilo extiende un seudópodo a una unión intercelular que se descompone para permitir que se forme un espacio paracelular. La histamina y la heparina liberadas de los mastocitos en el tejido conjuntivo permiten que el neutrófilo migre a través de la pared vascular. **f.** Una vez que el neutrófilo sale de la circulación y entra en el tejido conjuntivo, su posterior migración está dirigida por moléculas quimiotácticas que interactúan con receptores específicos en su superficie.

fibrosa, cubierta de felpa. Esta interacción desacelera y, finalmente, detiene el movimiento de la pelota.

En la **segunda fase**, la unión estrecha de los neutrófilos a la superficie endotelial se logra por otro grupo de moléculas de adhesión que se expresa en la superficie de los neutrófilos llamadas ***integrinas*** (p. ej., VLA-5). Estas se activan por señales de quimiocinas de las células endoteliales. Las integrinas expresadas en la superficie de los neutrófilos se unen a las moléculas de adhesión de la **superfamilia de las inmunoglobulinas** que residen en las células endoteliales (p. ej., molécula de adhesión intercelular 1 [ICAM-1, *intercellular adhesion molecule-1*] y molécula de adhesión celular vascular 1 [VCAM-1, *vascular cell adhesion molecule-1*]). Algunas quimiocinas, como la **interleucina 8** (IL-8), se adhieren a sus propios receptores situados en los neutrófilos y colaboran con su migración hacia el sitio designado de inflamación. Estas interacciones garantizan una adherencia estable de los neutrófilos a la superficie endotelial, lo que permite que inicie el proceso de diapédesis.

La diapédesis se realiza mediante vías transcelulares o paracelulares.

La **diapédesis** continúa cuando los neutrófilos, o cualquier otro leucocito, extienden sus seudópodos a través de la **unión paracelular** que se forma entre dos células endoteliales (**vía paracelular**) o por el poro transcelular dentro de la célula endotelial (**vía transcelular**). Ambas vías requieren energía. La formación de un poro transcelular requiere que la membrana plasmática tenga un remodelado drástico, que consiste en la reorganización del citoesqueleto y el desplazamiento de los orgánulos intracelulares. De manera similar, la abertura de una brecha paracelular también requiere energía para descomponer las uniones intercelulares.

La vía de la diapédesis que tomará cada una de las células es la "vía de menor resistencia", que está determinada por diversos factores relacionados con el endotelio específico, el tipo de leucocito y los estímulos de migración e inflamación. En muchos órganos predomina la **diapédesis transcelular**. Por ejemplo, la extravasación de las células recién diferenciadas en la médula ósea se lleva a cabo mediante la vía transcelular, pues cruzan el endotelio de los sinusoides de la médula ósea (*véase* p. 323). En el caso de una enfermedad, la migración de los leucocitos (extravasación) a través de las barreras hematoencefálica y hematorretiniana depende de la vía transcelular.

En la vía paracelular, la diapédesis se presenta a medida que los neutrófilos extienden un seudópodo entre la unión intercelular. Es necesario descomponer las uniones intercelulares para crear la brecha paracelular. La histamina y la heparina liberadas en el sitio de la lesión por los mastocitos perivasculares contribuyen al proceso de migración. Las proteasas secretadas por la migración de neutrófilos degradan la membrana basal, lo que permite a los neutrófilos entrar en el tejido conjuntivo contiguo.

Con el MET, los contenidos citoplasmáticos del seudópodo de un neutrófilo aparecen como una expansión de la matriz citoplasmática granular fina sin orgánulos membranosos (*véase* fig. 10-8). El aspecto granular fino se atribuye a la presencia de filamentos de actina, algunos microtúbulos y glucógeno. Estos participan en la extensión del citoplasma para formar el seudópodo y en la contracción ulterior que permite el avance de la célula. Una vez que el neutrófilo

se ha introducido en el tejido conjuntivo, la migración adicional hacia el sitio de la lesión es dirigida por un proceso conocido como ***quimiotaxis***, que consiste en la unión de moléculas quimiotácticas y proteínas de la matriz extracelular a receptores específicos en la superficie de los neutrófilos.

Los neutrófilos son fagocitos activos que utilizan una gran variedad de receptores de superficie para reconocer bacterias y otros agentes infecciosos en los sitios de inflamación.

Una vez en el sitio de la lesión tisular, el neutrófilo primero debe reconocer sustancias extrañas antes de que ocurra la fagocitosis. Al igual que la mayoría de las células fagocíticas, los **neutrófilos** tienen una variedad de receptores en su membrana celular que pueden reconocer y fijar bacterias, organismos extraños y otros agentes infecciosos (fig. 10-10). Algunos de estos organismos y agentes se unen de forma directa a los neutrófilos (no se requieren modificaciones de sus superficies), mientras que otros tienen que estar opsonizados (cubiertos con anticuerpos o complemento) para ser más atractivos a los neutrófilos. Los receptores utilizados con mayor frecuencia por los neutrófilos durante la fagocitosis incluyen los siguientes:

- **Receptores de F_c.** Están en la superficie del neutrófilo y se unen a la región F_c expuesta de los anticuerpos IgG que cubren las superficies bacterianas (*véase* fig. 10-10). La unión de bacterias cubiertas de IgG activa la función fagocítica de los neutrófilos y genera un rápido aumento del metabolismo intracelular.
- **Receptores de complemento (RC).** Estos facilitan la fijación y la captación de complejos inmunitarios opsonizados por la proteína C3 activa del complemento, en particular, C3b. La unión de bacterias u otros antígenos cubiertos con C3b a los RC desencadena la fagocitosis, cuyo resultado es la activación de los mecanismos líticos y las reacciones de estallido respiratorio del neutrófilo.
- **Receptores fagocíticos (*scavengers*).** Son un grupo estructuralmente diverso de glucoproteínas transmembrana que se unen a formas modificadas (acetiladas u oxidadas) de lipoproteínas de baja densidad (LDL, *low-density lipoproteins*), moléculas polianiónicas que con frecuencia se encuentran en la superficie de bacterias tanto grampositivas como gramnegativas y cuerpos apoptóticos. La unión a estos receptores aumenta la actividad fagocítica de los neutrófilos.
- **Receptores de tipo Toll o receptores de reconocimiento de patrones.** Son receptores de neutrófilos que reconocen moléculas de patógenos (p. ej., endotoxinas, lipopolisacáridos, peptidoglucanos y ácidos lipoteicoicos) organizadas en **patrones moleculares asociados con patógenos** (**PAMP**, ***pathogen-associated molecular patterns***) predecibles y que suelen expresarse en las superficies de las bacterias y otros agentes infecciosos. Al igual que otras células fagocíticas, los neutrófilos poseen una gran variedad de receptores de tipo Toll que reconocen PAMP. La unión de antígenos bacterianos a estos receptores lleva a la fagocitosis y liberación de citocinas, como la **interleucina (IL) 1**, la **IL-3** y el **factor de necrosis tumoral α** (**TNF-α**, ***tumor necrosis factor α***) por los neutrófilos. La IL-1, conocida históricamente como pirógeno (agente causante de la fiebre), induce la síntesis de prostaglandinas, que a su vez actúan sobre el centro termorregulador del hipotálamo para producir **fiebre**. Por lo tanto, la fiebre es consecuencia de la reacción aguda frente a patógenos invasores que causan una respuesta neutrófila masiva.

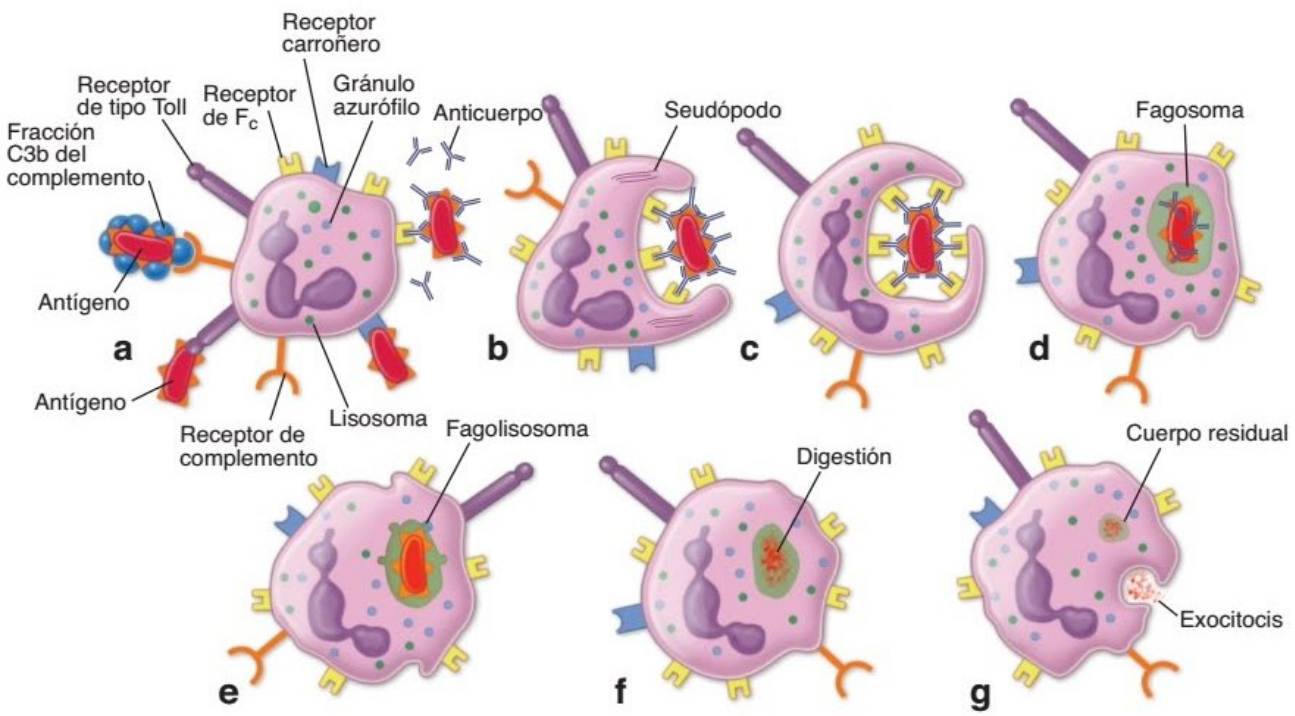

FIGURA 10-10. Fagocitosis neutrófila. a. La fagocitosis comienza con el reconocimiento y la fijación del material extraño (antígeno), principalmente por receptores de F_c que interactúan con la región F_c de los anticuerpos unidos al antígeno. **b.** Entonces, el antígeno es rodeado por los seudópodos del neutrófilo. **c.** Conforme los seudópodos entran en contacto y se fusionan, el antígeno es incorporado. **d.** Una vez formado el fagosoma, la digestión se inicia por la activación de las oxidasas unidas a la membrana fagosómica. **e.** A continuación, los gránulos tanto específicos como azurófilos se fusionan con el fagosoma y liberan su contenido para formar un fagolisosoma. Esta fusión y liberación de los gránulos se conoce como *desgranulación*. **f.** El contenido enzimático de los gránulos mata al microorganismo y lo digiere. Todo el proceso digestivo ocurre dentro del fagolisosoma, lo cual protege a la célula frente a la autodigestión. **g.** El material digerido experimenta exocitosis hacia el espacio extracelular o se almacena en forma de cuerpos residuales dentro del neutrófilo.

Las bacterias fagocitadas son destruidas dentro de los fagolisosomas por la acción de los intermediarios reactivos del oxígeno producidos durante el estallido respiratorio.

La **fagocitosis** se inicia cuando el neutrófilo reconoce y se une al antígeno. Los seudópodos que extiende el neutrófilo rodean el antígeno y lo internalizan para formar un **fagosoma** (*véase* fig. 10-10). Los gránulos azurófilos y los específicos se fusionan con la membrana del fagosoma, y las hidrolasas lisosómicas de los gránulos azurófilos digieren el material extraño. Durante la fagocitosis, la utilización de glucosa y de oxígeno por el neutrófilo aumenta de forma notable, lo que se conoce como ***estallido respiratorio***. Su resultado es la síntesis de varios compuestos oxigenados llamados ***intermediarios reactivos del oxígeno*** (**IRO**). Estos incluyen radicales libres, como los radicales de oxígeno e hidroxilo que se utilizan en la inmovilización y la destrucción de bacterias vivas dentro de los fagolisosomas. Por definición, los radicales libres poseen en su estructura química un electrón no apareado que los hace muy reactivos y, por lo tanto, capaces de dañar moléculas intracelulares, inclusive lípidos, proteínas y ácidos nucleicos.

El proceso por el cual se destruyen los microorganismos en los neutrófilos se denomina ***muerte intracelular dependiente de oxígeno***. En general, dos mecanismos bioquímicos intervienen en este proceso: el primero es el **sistema oxidasa del fagocito** (**phox, *phagocyte oxidase***) que utiliza el **complejo de la fosfato de dinucleótido de nicotinamida y adenina (NADPH, *nicotinamide adenine dinucleotide phosphate*)-oxidasa** del fagocito que está en la membrana del fagolisosoma; el segundo se relaciona con la enzima lisosómica mieloperoxidasa en los gránulos azurófilos de los neutrófilos (fig. 10-11).

El sistema phox produce NADPH que finalmente genera radicales libres.

En el mecanismo oxidasa del fagocito o **sistema phox**, la fagocitosis progresa por medio de la señalización para que la célula produzca cantidades suficientes del NADPH necesario para generar aniones superóxido. El aumento de la captación de glucosa y la derivación del metabolismo del NADPH se logra a través de la vía de los fosfatos de pentosa (también conocida como *lanzadera de las pentosas*). El NADPH citosólico se convierte en un donante de electrones: el

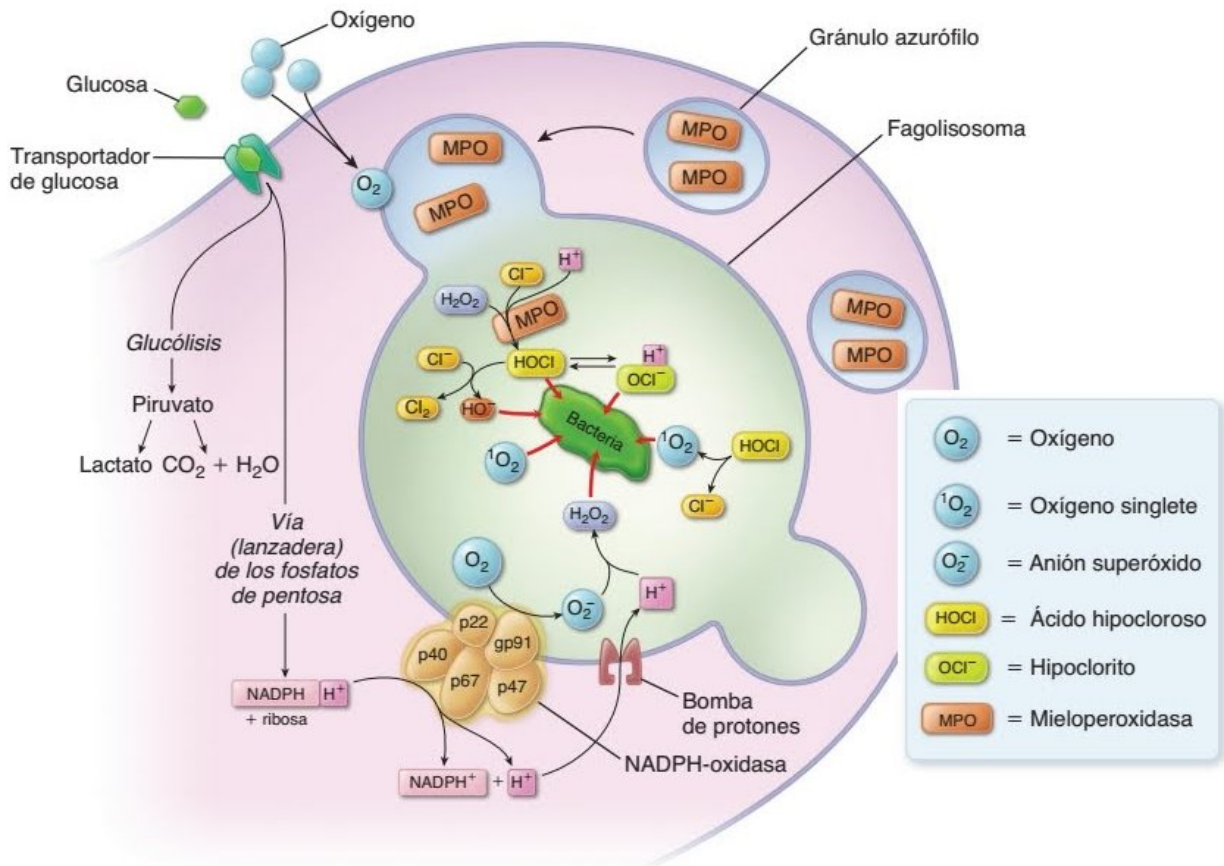

FIGURA 10-11. Mecanismos que conducen a la síntesis de intermediarios reactivos del oxígeno durante las reacciones de estallido respiratorio del neutrófilo. En este diagrama se muestra un fagolisosoma que contiene una bacteria fagocitada. Se presentan dos mecanismos de muerte dependientes de oxígeno. El primer mecanismo depende de un sistema de oxidasa de fagocito (phox) que utiliza el complejo de la NADPH-oxidasa, formado por cinco subunidades. Este complejo transporta un exceso de electrones a través de la membrana del fagolisosoma, donde estos interactúan con el oxígeno molecular para generar aniones superóxido libres. Estos aniones se convierten en intermediarios reactivos del oxígeno. Otra enzima, la superóxido dismutasa, convierte los aniones superóxido en oxígeno singlete y peróxido de hidrógeno, que reacciona adicionalmente con los aniones superóxido para producir radicales hidroxilo bactericidas y más moléculas de oxígeno singlete. En el segundo mecanismo participa la enzima lisosómica mieloperoxidasa (*MPO*) que se encuentra en los gránulos azurófilos de los neutrófilos. La MPO cataliza la producción de ácido hipocloroso a partir de peróxido de hidrógeno y aniones cloruro. El ácido hipocloroso se metaboliza adicionalmente para convertirse en hipoclorito (lejía) muy tóxico y cloro. Un poco de hipoclorito puede degradarse de forma espontánea para producir oxígeno singlete tóxico e iones cloruro. Todas las moléculas generadas durante el estallido respiratorio en los neutrófilos (asociadas con *flechas rojas*) son muy eficaces para destruir las bacterias fagocitadas.

complejo enzimático de la NADPH oxidasa transporta electrones a través de la membrana al O_2 molecular dentro del fagolisosoma para generar radicales libres **aniones superóxido** (O_2^-). Estos aniones superóxido se convierten en IRO. La superóxido-dismutasa convierte los aniones superóxido en oxígeno singlete ($^1O_2$) y peróxido de hidrógeno (H_2O_2), que además reaccionan con aniones superóxido para producir **radicales hidroxilo** (OH^-) bactericidas (la forma neutra del ion hidroxilo) y más moléculas de oxígeno singlete (*véase* fig. 10-11).

El sistema relacionado con la mieloperoxidasa utiliza hemo como cofactor.

La **destrucción dependiente de oxígeno** con la participación de **MPO** se produce cuando los gránulos azurófilos que contienen MPO se fusionan con los fagosomas que contienen bacterias fagocitadas. Durante el estallido respiratorio del neutrófilo, la MPO, que utiliza hemo como cofactor, cataliza una reacción que produce **ácido hipocloroso** (**HOCl**) a partir de peróxido de hidrógeno (H_2O_2) y un anión cloruro (Cl^-). El ácido hipocloroso, que es unas mil veces más eficaz en la destrucción bacteriana que el peróxido de hidrógeno, se metaboliza adicionalmente para convertirse en un hipoclorito (OCl^-) muy tóxico (lejía) y cloro (Cl_2). Un poco del hipoclorito puede degradarse de forma espontánea para producir oxígeno singlete ($^1O_2$) tóxico y iones cloruro (Cl^-) (*véase* fig. 10-11).

El óxido nítrico participa en los mecanismos de citotoxicidad intracelular, pero no está presente en los humanos.

Además, el **óxido nítrico** (**NO**) y otros **intermediarios del nitrógeno reactivo** (**INR**) también participan en los mecanismos de citotoxicidad intracelular. El NO se ha encontrado en los neutrófilos; sin embargo, se considera que en los seres humanos los mecanismos de muerte mediados por INR no cumplen una función decisiva. El papel principal del NO derivado de los neutrófilos es inducir la vasodilatación, que a su vez facilita la migración de los neutrófilos de los vasos sanguíneos hacia el tejido conjuntivo circundante.

Las bacterias fagocitadas también pueden ser destruidas por un arsenal de diversos mecanismos de muerte independientes del oxígeno que utilizan enzimas bacteriolíticas y péptidos antimicrobianos.

Además de las reacciones de estallido respiratorio dependientes de oxígeno, los microorganismos pueden ser destruidos por las enzimas bacteriolíticas y los péptidos catiónicos antimicrobianos que se almacenan en los gránulos del citoplasma de los neutrófilos. Estos **mecanismos de muerte independientes de oxígeno** están dirigidos hacia la membrana de la célula bacteriana, lo que ocasiona su degradación y permeabilidad. Los neutrófilos contienen cantidades particularmente grandes de proteínas catiónicas antimicrobianas, como defensinas y péptidos antimicrobianos, llamados ***catelicidinas***. Al igual que las lisozimas y las catepsinas almacenadas en los gránulos específicos, estas proteínas catiónicas antimicrobianas degradan la pared bacteriana. Además, las enzimas hidrolíticas lisosómicas que digieren las proteínas bacterianas y las lactoferrinas que quelan el hierro de las vías bacterianas nutricionales contribuyen a la destrucción de las bacterias invasoras. Estos mecanismos no son tan eficientes como los mecanismos de destrucción dependientes de oxígeno. Los neutrófilos de pacientes con defectos de los mecanismos dependientes de oxígeno, como los que padecen enfermedad granulomatosa crónica (cuadro 10-4), en cierto grado todavía son capaces de destruir las bacterias fagocitadas. Sin embargo, debido a la poca eficiencia de estos

CUADRO 10-4

CORRELACIÓN CLÍNICA: ALTERACIONES HEREDITARIAS DE LOS NEUTRÓFILOS (ENFERMEDAD GRANULOMATOSA CRÓNICA)

Un ejemplo primario de la inmunodeficiencia genética que afecta los mecanismos de muerte dependientes de oxígeno es la **enfermedad granulomatosa crónica** (**EGC**). En esta alteración hereditaria de los neutrófilos y otras células fagocíticas, uno de los componentes del **complejo de la NADPH-oxidasa** (**sistema phox**) ha mutado o está ausente. En consecuencia, los neutrófilos no pueden producir IRO. El complejo de la NADPH-oxidasa se compone de cinco moléculas. Dos de ellas, la **glucoproteína 91** (**gp91**) y la **proteína 22** (**p22**), son parte de un citocromo unido a membrana llamado ***citocromo B558*** (*véase* fig. 10-11). Otros tres componentes citosólicos, la **proteína 47** (**p47**), la **proteína 67** (**p67**) y la **proteína 40** (**p40**), son componentes de la **GTPasa Rac-2**, que se necesita para la actividad de oxidasa. La activación y estimulación del neutrófilo por la fagocitosis determina que las proteínas citosólicas se transporten a la membrana plasmática del fagolisosoma para ensamblar el complejo NADPH-oxidasa activo. La enzima ensamblada transporta electrones del NADPH citosólico a través de la membrana hasta el O_2 molecular que reside dentro del fagolisosoma para generar aniones superóxido O_2^- y otros IRO bactericidas.

Alrededor del 50-70% de todos los casos de EGC se deben a una mutación en el gen ***CYBB*** (**citocromo B, subunidad b**) localizado en el cromosoma X. Este gen codifica la glucoproteína 91 (gp91), que es necesaria para la función adecuada del complejo de la NADPH-oxidasa. Dado que la **insuficiencia de gp91** es una enfermedad ligada al cromosoma X, la EGC causada por esta mutación suele denominarse *enfermedad X91*. El restante 20-40% de los pacientes con EGC tienen mutaciones en el **gen *NCF1*** en el cromosoma 7 que codifica la proteína 47. Las mutaciones en el gen *NCF2* (que codifica la proteína 67) y en el gen *CYBA* (que codifica la proteína 22) son infrecuentes y representan menos del 10% de todos los casos de EGC. Las mutaciones en los genes *NCF1*, *NCF2* y *CYBA* producen formas autosómicas recesivas de EGC.

La EGC disminuye la capacidad de los neutrófilos para destruir ciertos tipos de bacterias y hongos. Las personas con esta enfermedad con frecuencia se ven afectadas por infecciones bacterianas y micóticas recurrentes que amenazan la vida, así como alteraciones inflamatorias crónicas. Los cambios patológicos más habituales se producen en los tejidos y órganos que forman barreras contra la entrada de microorganismos desde el entorno. Estos incluyen la piel (infecciones cutáneas), las encías (encías inflamadas y tumefactas), los pulmones (neumonía), los ganglios linfáticos (linfadenitis), el tubo digestivo (enteritis, diarrea), el hígado y el bazo. Otro rasgo característico de la EGC es el desarrollo de masas agrandadas, similares a tumores, llamadas ***granulomas***. La presencia de granulomas puede causar graves problemas en el tubo digestivo por obstrucción del paso de alimentos, y en las vías urinarias, por bloqueo del flujo de la orina desde los riñones y la vejiga.

procesos, los individuos con estos defectos son más susceptibles de presentar infecciones graves.

Después de la digestión intracelular realizada por el neutrófilo, los restos de material degradado se almacenan en cuerpos residuales o experimentan exocitosis. La mayoría de los neutrófilos mueren en este proceso; la acumulación de bacterias destruidas y neutrófilos muertos constituye el espeso exudado llamado ***pus***. El color amarillo verdoso del pus y de las secreciones mucosas (p. ej., de los pulmones infectados) proviene del pigmento hemo de la enzima MPO almacenada en los gránulos azurófilos de los neutrófilos.

En la inflamación y la cicatrización de las heridas también participan los monocitos, los linfocitos, los eosinófilos, los basófilos y los fibroblastos.

Los **monocitos** también entran en el tejido conjuntivo como respuesta secundaria a la lesión tisular. En el sitio de la lesión, se transforman en **macrófagos** que fagocitan detritos celulares y tisulares, fibrina, bacterias restantes y neutrófilos muertos. La cicatrización normal de las heridas depende de la participación de los macrófagos en la respuesta inflamatoria; se convierten en el principal tipo de células en el sitio de inflamación después de que se consumen los neutrófilos. Al mismo tiempo que los macrófagos se activan en el sitio de la inflamación, los fibroblastos cercanos incrementan su actividad y las células mesenquimatosas indiferenciadas en la adventicia de los vasos pequeños locales comienzan a dividirse y diferenciarse en fibroblastos y miofibroblastos que secretarán las fibras y la sustancia fundamental para reparar la lesión. Al igual que los neutrófilos, los monocitos son atraídos hacia el sitio de la inflamación por el mecanismo de quimiotaxis. Los linfocitos, los eosinófilos y los basófilos también desempeñan un papel en la **inflamación**, pero intervienen más en los aspectos inmunitarios del proceso (*véase* cap. 14). Los eosinófilos y los linfocitos son más abundantes en los sitios de inflamación crónica (cuadro 10-5).

Eosinófilos

Los **eosinófilos** tienen más o menos el mismo tamaño que los neutrófilos, y su núcleo habitualmente es bilobulado (fig. 10-12; lám. 17, p. 328). Al igual que en los neutrófilos, la heterocromatina compacta de los eosinófilos está principalmente junto a la envoltura nuclear, mientras que la eucromatina está ubicada en el centro del núcleo.

Los eosinófilos reciben su nombre a causa de los grandes gránulos refringentes de su citoplasma.

El citoplasma de los eosinófilos contiene dos tipos de gránulos: los específicos, que son grandes, alargados y abundantes, y los azurófilos

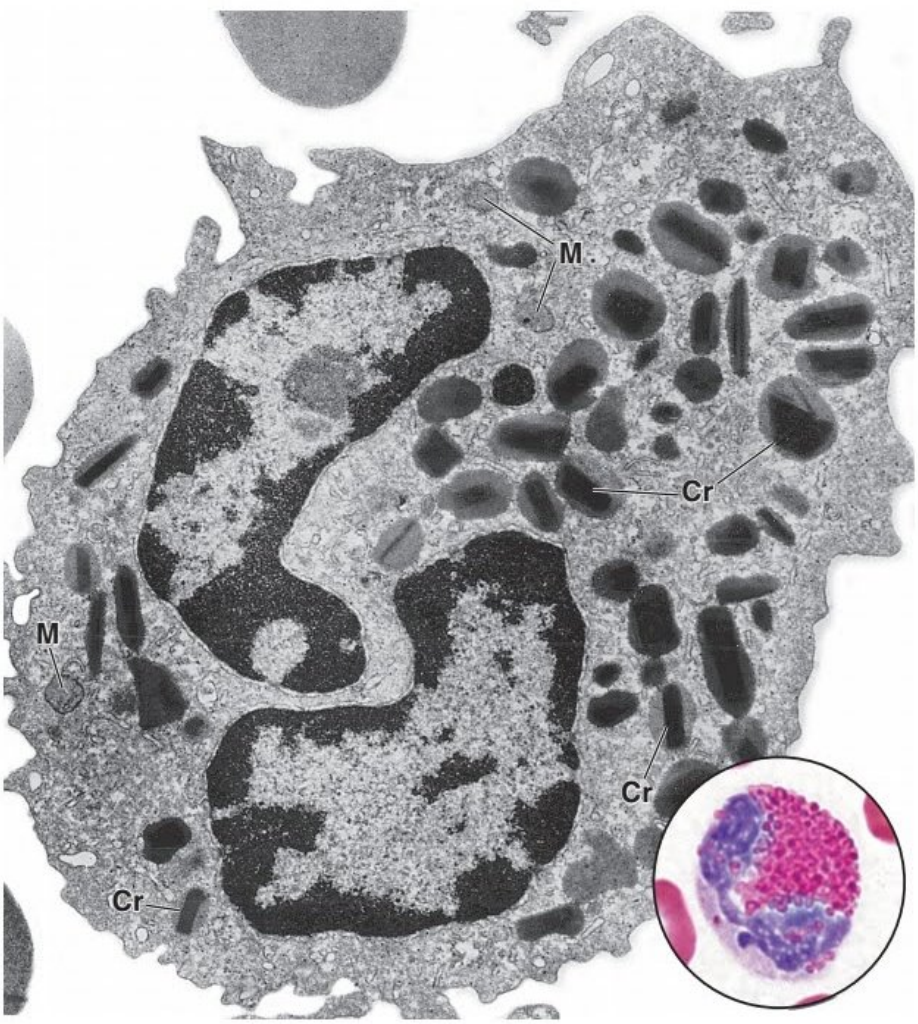

FIGURA 10-12. Microfotografía de un basófilo humano. El núcleo es lobulado, pero el segmento de unión no se muestra en el corte. Los gránulos tienen un tamaño moderado en comparación con los de los basófilos; asimismo, muestran un cuerpo cristalino (*Cr*) dentro de la matriz menos electrodensa del gránulo. *M*, mitocondria. 26 000× (cortesía de la Dra. Dorothea Zucker-Franklin). **Detalle.** Eosinófilo de un frotis sanguíneo visto con el microscopio óptico. 1800×.

CUADRO 10-5

CORRELACIÓN CLÍNICA: DEGRADACIÓN DE LA SANGRE E ICTERICIA

Si se inhibe la conjugación de la bilirrubina o su excreción en la bilis por las células del hígado, o si se produce la obstrucción del sistema de conductos biliares, la **bilirrubina** puede reingresar en la sangre, provocando un aspecto amarillo de la esclera del ojo y la piel. Esta alteración se llama ***ictericia***. La ictericia puede ser causada por la destrucción de los eritrocitos circulantes. Un ejemplo de esta alteración es una **reacción transfusional hemolítica** cuando se administra sangre incompatible por ABO a un paciente, en general debido a un error de administración. La hemólisis masiva de los eritrocitos transfundidos puede asociarse con complicaciones sistémicas graves, como la hipotensión (presión arterial baja), la insuficiencia renal e incluso la muerte.

La ictericia también es característica de varios tipos de **anemias hemolíticas** que son consecuencia de alteraciones hereditarias en los eritrocitos (p. ej., esferocitosis hereditaria) o factores externos, como microorganismos patógenos, venenos de animales, productos químicos y fármacos. En los neonatos es frecuente la aparición de una cierta ictericia (**ictericia fisiológica**) causada por la ineficiencia del sistema conjugador de bilirrubina en el hígado neonatal.

(salvo por estos, los orgánulos membranosos están poco representados en el eosinófilo).

- **Gránulos azurófilos (gránulos primarios).** Son lisosomas. Contienen una variedad de las **hidrolasas ácidas lisosómicas** habituales y otras enzimas hidrolíticas que funcionan en la destrucción de parásitos y en la hidrólisis de los complejos antígeno-anticuerpo fagocitados por el eosinófilo.
- **Gránulos específicos (gránulos secundarios).** Estos gránulos de los eosinófilos contienen un **cuerpo cristaloide** que se observa fácilmente con el MET, rodeado por una matriz menos electrodensa. Estos cuerpos cristaloides son responsables de la birrefringencia de los gránulos en el microscopio óptico. Estos contienen cuatro proteínas principales: una proteína con arginina abundante llamada ***proteína básica mayor*** (**MBP**, *major basic protein*), que le confiere la acidofilia intensa al gránulo; la **proteína catiónica de eosinófilo** (**ECP**, ***eosinophil cationic protein***); la **peroxidasa de eosinófilo** (**EPO**, ***eosinophil peroxidase***), y la **neurotoxina derivada de eosinófilo** (**EDN**, ***eosinophil-derived neurotoxin***). La MBP se localiza en el cuerpo cristaloide; las otras tres proteínas se encuentran en la matriz del gránulo. Las MBP, ECP y EPO ejercen un fuerte efecto citotóxico sobre protozoarios y helmintos parásitos; la EDN causa la disfunción del sistema nervioso en los organismos parásitos; la histaminasa neutraliza la acción de la histamina y la arilsulfatasa neutraliza los leucotrienos secretados por los basófilos y los mastocitos (*véase* cap. 6). Los gránulos específicos también contienen **histaminasa**, **arilsulfatasa**, **colagenasa** y **catepsinas**.

Los eosinófilos se asocian con reacciones alérgicas, infestaciones parasitarias e inflamación crónica.

Los eosinófilos se desarrollan y maduran en la médula ósea. Una vez que se liberan de la médula, circulan en la sangre periférica y después migran al tejido conjuntivo. Los eosinófilos son activados por interacciones con anticuerpos IgG, IgA o IgA secretora. La liberación de **arilsulfatasa** e **histaminasa** por los eosinófilos en los sitios de reacciones alérgicas modera los efectos potencialmente nocivos de los agentes vasoactivos inflamatorios. El eosinófilo también participa en otras respuestas inmunitarias y fagocita complejos antígeno-anticuerpo. Por lo tanto, la cantidad de eosinófilos en las muestras de sangre de personas con **alergias** o **parasitosis** suele ser elevada (**eosinofilia**). Los eosinófilos desempeñan un papel importante en la defensa del hospedero contra los helmintos parásitos. También se encuentran en gran cantidad en la lámina propia de la mucosa intestinal y en otros sitios de inflamación crónica potencial (los tejidos pulmonares en los pacientes con asma).

Basófilos

Los **basófilos** tienen más o menos el mismo tamaño que los neutrófilos y se denominan así debido a que los abundantes gránulos de gran tamaño que hay en su citoplasma se tiñen con colorantes básicos (lámina 17, p. 328).

Los basófilos son los menos abundantes de todos los leucocitos y representan menos del 0.5% del total.

A menudo, para encontrar un solo **basófilo** en un frotis sanguíneo hace falta examinar varios centenares de leucocitos. El núcleo lobulado de los basófilos suele quedar cubierto por los gránulos en los frotis sanguíneo teñida; sin embargo, sus características se pueden apreciar en microfotografías electrónicas (fig. 10-13). La heterocromatina es principalmente periférica y la eucromatina está ubicada sobre todo en el centro del núcleo; los orgánulos citoplasmáticos típicos son escasos. La membrana plasmática del basófilo posee abundantes **receptores de F_c** de alta afinidad para anticuerpos IgE. Además, una proteína específica de 39 kDa llamada "**CD40L**" se expresa en la superficie de los basófilos. La CD40L interactúa con un receptor complementario (CD40) en los linfocitos B, lo que produce un aumento de la síntesis de IgE.

El citoplasma del basófilo contiene dos tipos de gránulos: los específicos (que son mayores que los gránulos específicos de los neutrófilos) y los azurófilos inespecíficos.

- **Gránulos azurófilos (gránulos primarios).** Son los lisosomas de los basófilos y contienen diversas hidrolasas ácidas lisosómicas que son similares a las de otros leucocitos.
- **Gránulos específicos (gránulos secundarios).** Cuando se observan con el MET, presentan una textura granulada y figuras de mielina. Estos gránulos contienen una gran variedad de sustancias, a saber, heparina, histamina, heparán-sulfato, leucotrienos, IL-4 e IL-13. La **heparina**, un glucosaminoglucano sulfatado, es un anticoagulante. La **histamina** y el **heparán-sulfato** son agentes vasoactivos que, entre otras acciones, causan la dilatación de los vasos sanguíneos pequeños. Los **leucotrienos** son lípidos que desencadenan la contracción prolongada del músculo liso de las vías respiratorias (*véase* p. 198). La **IL-4** y la **IL-13** promueven la síntesis de anticuerpos IgE. La basofilia intensa de estos gránulos específicos se correlaciona con la concentración elevada de sulfatos dentro de las moléculas de los glucosaminoglucanos de la heparina y del heparán-sulfato.

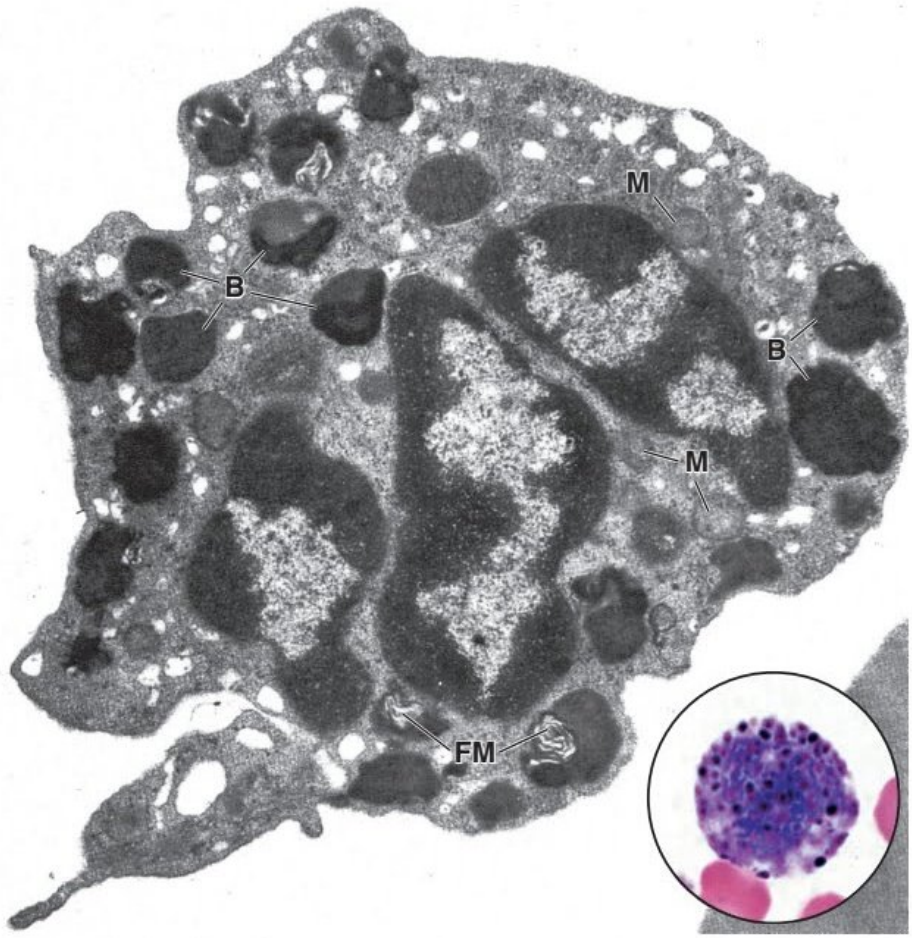

FIGURA 10-13. Microfotografía de un basófilo humano. El núcleo aparece como tres corpúsculos separados porque los segmentos de conexión no están en el plano del corte. Las granulaciones basófilas (*B*) son muy grandes y su morfología es irregular. En algunos gránulos se observan figuras de mielina (*FM*). *M*, mitocondria. 26 000× (cortesía de la Dra. Dorothea Zucker-Franklin). **Detalle.** Basófilo de un frotis sanguíneo visto con el microscopio óptico. 1800×.

La función de los basófilos está muy relacionada con la de los mastocitos.

Los **basófilos** están relacionados desde el punto de vista funcional con los mastocitos del tejido conjuntivo, pero no son idénticos (tabla 6-6, p. 195). Tanto los mastocitos como los basófilos fijan un anticuerpo secretado por células plasmáticas, la **IgE**, a través de los receptores F_c de alta afinidad expresados en la superficie celular. La exposición y la reacción posterior al antígeno específico (alérgeno) para la IgE desencadena la activación de los basófilos y los mastocitos, así como la liberación de vasoactivos de los gránulos celulares. Estas sustancias causan las alteraciones vasculares importantes relacionadas con **reacciones de hipersensibilidad** y **anafilaxia**.

- Además, tanto los basófilos como los mastocitos derivan de la misma **célula progenitora de basófilos/mastocitos** (**CPBM**). Si una CPBM específica expresa el factor de transcripción relacionado con los granulocitos **CCAAT/proteína amplificadora de unión α** (**C/EBPα**, ***enhancer-binding protein α***), la célula queda predestinada a diferenciarse en una **célula progenitora de basófilos** (**BaP**). Los basófilos se desarrollan y se diferencian en la médula ósea y se liberan en la sangre periférica como células maduras. En ausencia del factor de transcripción C/EBPα, una célula CPBM migra hacia el bazo y después de la diferenciación adicional se traslada en forma de célula precursora de **mastocitos** (CPM) hacia el intestino, donde se convierte en un mastocito maduro.

Linfocitos

Los linfocitos son las principales células funcionales del sistema linfático o inmunitario.

Los **linfocitos** son los agranulocitos más abundantes y representan aproximadamente el 30% del total de los leucocitos sanguíneos. Para comprender la función de los linfocitos, debe tenerse en cuenta que la mayoría de los linfocitos que se encuentran en la sangre o la linfa representan **células inmunocompetentes** recirculantes (células que han adquirido la capacidad de reconocer y responder a antígenos y están en tránsito desde un tejido linfático a otro). Por lo tanto, los linfocitos son diferentes en varios aspectos de otros leucocitos:

- Los linfocitos no son células terminalmente diferenciadas. Cuando se les estimula, son capaces de experimentar divisiones y diferenciaciones en otros tipos de células efectoras.
- Los linfocitos pueden salir desde la luz de los vasos sanguíneos en los tejidos y, posteriormente, recircular hacia los vasos sanguíneos.
- A pesar de que las células progenitoras linfoides comunes (*véase* p. 315) se originan en la médula ósea, los linfocitos pueden desarrollarse fuera de esta en los tejidos asociados con el sistema inmunitario (*véase* cap. 14).
- En los tejidos relacionados con el sistema inmunitario se pueden identificar tres grupos de linfocitos de acuerdo con su tamaño: linfocitos pequeños, medianos y grandes, con un diámetro que

va desde 6 hasta 30 µm. Los linfocitos grandes son **linfocitos activados**, que poseen receptores de superficie que interactúan con un antígeno específico, o **linfocitos citolíticos naturales** (**NK**, ***natural killer***). En el torrente sanguíneo, la mayoría de los linfocitos son pequeños y medianos, de 6-15 µm de diámetro. En su mayoría (más del 90%) son linfocitos pequeños.

En los frotis sanguíneo, el tamaño de un linfocito pequeño es semejante al de un eritrocito.

Cuando se observa en el microscopio óptico un frotis sanguíneo, los linfocitos pequeños tienen una coloración intensa, con una leve escotadura en el núcleo esférico (lám. 17, p. 328). El citoplasma aparece como un reborde muy fino azul pálido alrededor del núcleo. En general, no se observan orgánulos citoplasmáticos, salvo por algunos gránulos azurófilos finos. Con el MET se observa que los componentes primarios del citoplasma son principalmente ribosomas libres y unas pocas mitocondrias. Los demás orgánulos son tan escasos que no suelen aparecer en los cortes finos. A veces se ven los lisosomas pequeños y densos que corresponden a los gránulos azurófilos observados en el microscopio óptico; un par de centríolos y un pequeño aparato de Golgi se encuentran en el centro de la célula, el área de la escotadura nuclear.

En los linfocitos medianos, el citoplasma es más abundante, el núcleo es más grande y menos heterocromático, y el aparato de Golgi está un poco más desarrollado (fig. 10-14). En estas células también hay una mayor cantidad de mitocondrias y polirribosomas, así como pequeñas cisternas del retículo endoplasmático rugoso (RER). Los ribosomas son la causa de la leve basofilia que exhiben los linfocitos en los frotis sanguíneo teñidos.

En el organismo hay tres tipos de linfocitos distintos desde el punto de vista funcional: linfocitos T, linfocitos B y linfocitos NK.

La caracterización de los tipos de linfocitos se fundamenta en su función, no en su tamaño o morfología. Los **linfocitos T** se denominan así porque experimentan su diferenciación en el timo; los **linfocitos B**, porque fueron identificados en su momento como una población separada en la bolsa de Fabricio de las aves y en los órganos equivalentes a esta (p. ej., médula ósea) de los mamíferos. Los **linfocitos NK** se originan de las mismas células precursoras que los linfocitos B y T, pero se denominan así porque están programadas para destruir ciertos tipos de células transformadas.

- Los **linfocitos T** tienen una vida media prolongada y participan en la inmunidad mediada por células. Se caracterizan por la

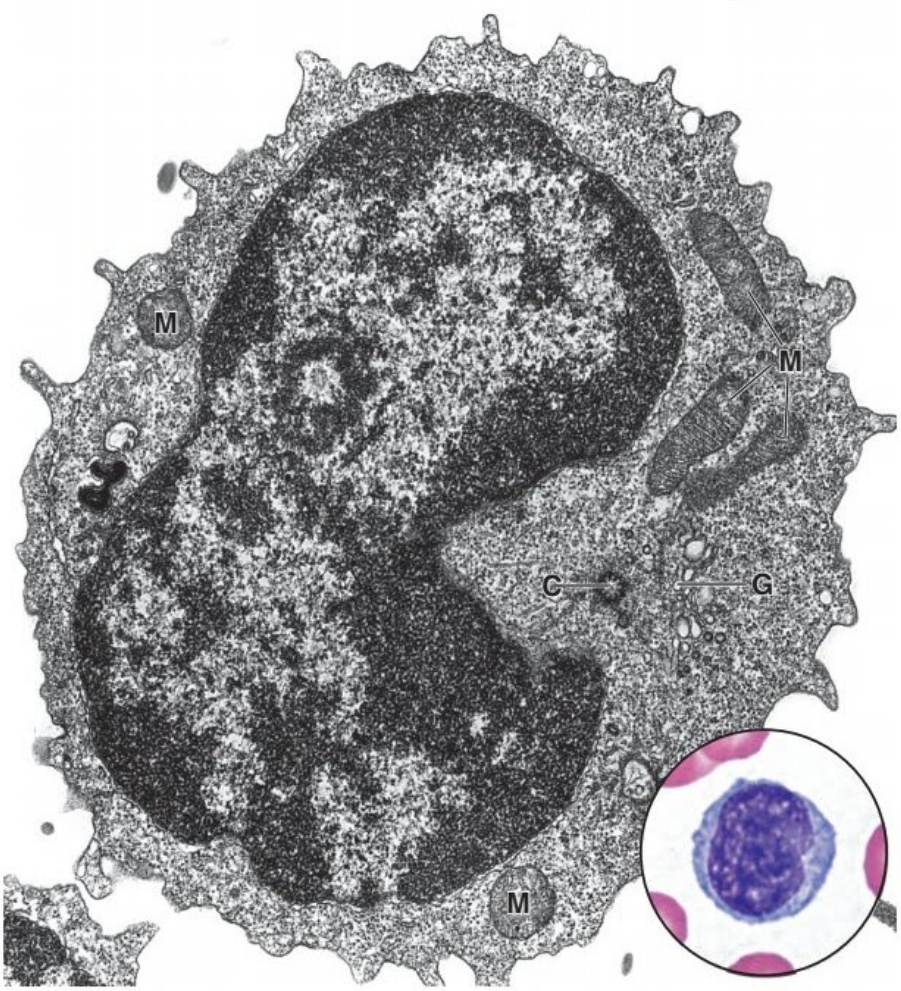

FIGURA 10-14. Microfotografía electrónica de un linfocito mediano. El aspecto punteado del citoplasma es consecuencia de los numerosos ribosomas libres. También aparecen varias mitocondrias (*M*). El centro celular o centroesfera de la célula (a la altura de la escotadura nuclear) contiene un aparato de Golgi (*G*) pequeño y un centríolo (*C*). 26 000× (cortesía de la Dra. Dorothea Zucker-Franklin). **Detalle.** Linfocito mediano de un frotis sanguíneo visto con el microscopio óptico. 1800×.

presencia en su superficie de proteínas de reconocimiento denominadas ***receptores de linfocitos T*** (**TLR, T lymphocyte receptor**), que en la mayoría de los linfocitos T incluyen dos cadenas glucoproteínicas llamadas *cadena* α y *cadena* β de los TLR. Expresan en su superficie proteínas marcadoras CD2, CD3, CD5 y CD7; sin embargo, se subclasifican con base en la presencia o ausencia de proteínas CD4 y CD8. Los **linfocitos T CD4⁺** poseen el marcador CD4 y reconocen antígenos unidos a moléculas del complejo mayor de histocompatibilidad II (MHC II, *major histocompatability complex II*). Los **linfocitos CD8⁺** poseen el marcador CD8 y reconocen antígenos unidos a moléculas del MHC I.

- Los **linfocitos B** tienen una vida media variable y participan en la producción de anticuerpos circulantes. En la sangre, los linfocitos B maduros expresan **IgM** e **IgD**, así como moléculas del **MHC II**, en su superficie. Sus marcadores específicos son CD9, CD19 y CD20.
- Los **linfocitos NK** se programan durante su desarrollo para destruir ciertas células infectadas por virus y algunos tipos de células tumorales. También secretan un antiviral, el **interferón γ** (**IFN-γ**). Los linfocitos NK son más grandes que los linfocitos B y T (~15 μm de diámetro) y poseen un núcleo arriñonado. Dado que las células NK contienen varios gránulos citoplasmáticos azurófilos de gran tamaño fácilmente visibles por microscopía óptica, también se les llama ***linfocitos granulares grandes*** (**LGG**). Sus marcadores específicos incluyen CD16, CD56 y CD94.

Los linfocitos T no se pueden distinguir de los linfocitos B en frotis sanguíneos ni en cortes histológicos; para poder identificarlos, deben usarse técnicas inmunocitoquímicas para diferentes tipos de marcadores y receptores en la superficie celular. Los linfocitos NK se pueden identificar en el microscopio óptico por su tamaño, configuración nuclear y presencia de gránulos citoplasmáticos; sin embargo, se utiliza la tinción inmunocitoquímica de sus marcadores específicos para confirmar la identificación microscópica.

Los linfocitos T y B expresan diferentes moléculas de superficie.

Si bien los linfocitos T y B no se pueden distinguir por su morfología, sus proteínas de superficie distintivas (proteínas CD) se pueden utilizar para identificar las células con técnicas de inmunomarcación. Además, las inmunoglobulinas se expresan en la superficie de los linfocitos B que funcionan como receptores de antígenos. En contraste, los linfocitos T no tienen anticuerpos, pero expresan TLR. Estas proteínas de reconocimiento aparecen durante etapas bien definidas en la maduración de las células dentro del timo. En general, las moléculas de superficie median o aumentan funciones específicas de los linfocitos T y son necesarias para el reconocimiento o la unión de los linfocitos T a los antígenos presentados en la superficie de las células diana.

En la sangre humana, el 60-80% de los linfocitos son linfocitos T maduros y el 20-30% son linfocitos B maduros. Aproximadamente entre el 5 y 15% de las células carecen de marcadores superficiales asociados con linfocitos T o B. Estas son los linfocitos NK que forman parte de la inmunidad no específica (innata). Los linfocitos NK tienen la capacidad de matar a ciertos tipos de células diana de manera similar a como los hacen los linfocitos T $CD8^+$ citotóxicos. Después de la activación, los linfocitos NK liberan perforinas y granzimas (fragmentinas), que crean canales en la membrana plasmática e inducen la fragmentación del ADN.

Se han identificado varios tipos diferentes de linfocitos T: citotóxicos, cooperadores (*helper*), supresores y gamma/delta (γδ).

Las actividades de los linfocitos T citotóxicos, cooperadores, supresores y γδ están mediadas por moléculas situadas en su superficie. Mediante el uso de técnicas de inmunomarcación se han podido identificar los tipos específicos de linfocitos T y estudiar sus funciones:

- **Linfocitos T citotóxicos (LTC) o $CD8^+$.** Son las células efectoras primarias en la inmunidad mediada por células. Los linfocitos $CD8^+$ son células T sensibilizadas de forma específica que reconocen antígenos a través de los TLR en células hospederas infectadas por virus o que han presentado transformación neoplásica. Los linfocitos T $CD8^+$ citotóxicos solo reconocen los antígenos unidos a moléculas del MHC I. Después de que el TLR se une al complejo antígeno-MHC I, los LTC secretan linfocinas y perforinas que producen conductos iónicos en la membrana de la célula infectada o neoplásica, lo que ocasiona su lisis (*véase* cap. 14). Los LTC desempeñan un papel significativo en el rechazo de aloinjertos y en la inmunología tumoral.
- **Linfocitos T cooperadores o $CD4^+$.** Son decisivos para la inducción de una respuesta inmunitaria frente a antígenos extraños. El antígeno unido a moléculas del MHC II es presentado por células presentadoras de antígeno (p. ej., macrófagos) a un linfocito T cooperador. La unión del TLR al complejo antígeno-MHC II activa al linfocito T cooperador. A continuación, el linfocito activado produce interleucinas, que actúan por vía autocrina para estimular la proliferación y diferenciación de más linfocitos T cooperadores. Las células recién diferenciadas sintetizan y secretan linfocinas que afectan tanto la función como la diferenciación de los linfocitos B, T y NK. Los linfocitos B se diferencian en plasmocitos y sintetizan anticuerpos. Se han identificado diversos subgrupos de linfocitos T cooperadores (TH1, TH2 y TH17). Para mayor información, *véase* el capítulo 14.
- **Linfocitos T reguladores (supresores).** Constituyen una población de linfocitos T diversa en cuanto a su fenotipo, que puede suprimir funcionalmente una respuesta inmunitaria frente a antígenos extraños o propios mediante su efecto sobre la actividad de otras células del sistema inmunitario. Los **linfocitos T reguladores $CD4^+CD25^+FOXP3^+$** representan un ejemplo clásico de células que pueden inhibir la capacidad de los linfocitos T para iniciar la respuesta inmunitaria. El marcador de FOXP3 indica una expresión de factores de transcripción de la familia *forkhead* que son característicos de muchos linfocitos T. Además, los **linfocitos T supresores $CD8^+CD45RO^+$** relacionados con el tumor secretan IL-10 y suprimen la activación de linfocitos T. Los linfocitos T supresores también pueden actuar al evitar la diferenciación de los linfocitos B y la regulación de la maduración celular eritroide en la médula ósea.
- **Linfocitos T gamma/delta (γδ).** Son una población pequeña de linfocitos T que poseen un TLR distintivo en su superficie. Como se mencionó antes, la mayoría de los linfocitos T tienen un receptor TLR compuesto por dos cadenas de glucoproteína (cadenas α y β). En contraste, los linfocitos T γδ poseen receptores TLR formados por una cadena γ y una cadena δ. Estas células se desarrollan en el timo y migran hacia varios tejidos epiteliales (p. ej., piel, mucosa bucal, intestino y vagina). Una vez que colonizan un tejido epitelial, no recirculan entre la sangre y los órganos linfáticos. También son conocidos como ***linfocitos intraepiteliales***. Su ubicación en la piel y en la mucosa de los órganos internos les permite funcionar en la primera línea de defensa contra organismos invasores.
- **Linfocitos T invariables asociados con mucosas.** Son un subtipo de los linfocitos T que expresan receptores compuestos por dos cadenas invariables α y β. Estas células reconocen los metabolitos de la vía de la síntesis de riboflavina (vitamina B_2) en los hongos y las bacterias. Después de su activación, secretan IFN-γ y TNF-α, y pueden destruir células infectadas.

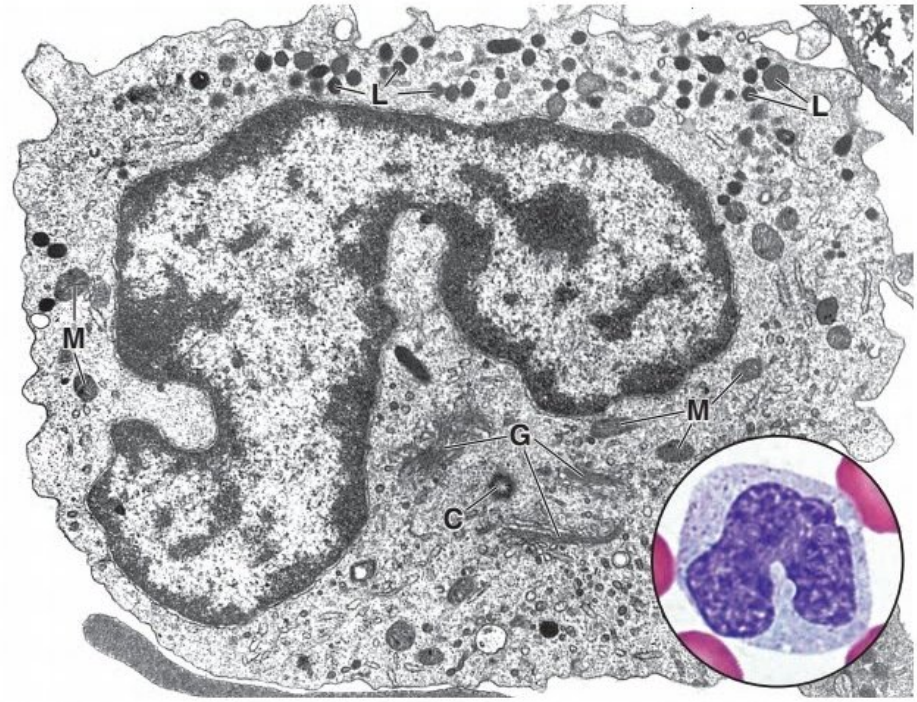

FIGURA 10-15. Microfotografía electrónica de un monocito maduro humano. La escotadura nuclear es muy pronunciada y junto a ella se observan un centríolo (*C*) y varias cisternas del aparato de Golgi (*G*). Los pequeños gránulos oscuros son gránulos azurófilos, los lisosomas (*L*) de la célula. Las estructuras un poco mayores y menos densas son mitocondrias (*M*). 22 000× (cortesía de la Dra. Dorothea Zucker-Franklin). **Detalle.** Monocito de un frotis sanguíneo visto con el microscopio óptico. 1800×.

Monocitos

Los monocitos son los precursores de las células del sistema fagocítico mononuclear.

Los **monocitos** son los leucocitos más grandes de un frotis sanguíneo (diámetro promedio de 18 µm). Viajan de la médula ósea a los tejidos del cuerpo, donde se diferencian en los diversos fagocitos del sistema fagocítico mononuclear, por ejemplo, los macrófagos del tejido conjuntivo, los osteoclastos, los macrófagos alveolares, los macrófagos perisinusoidales hepáticos (células de Kupffer) y los macrófagos de los ganglios linfáticos, el bazo y la médula ósea, entre otros (*véase* cap. 6). Los monocitos permanecen en la sangre solamente unos 3 días.

El núcleo del monocito típicamente posee una escotadura más pronunciada que la del linfocito (fig. 10-15 y lám. 18, p. 330). A la altura de la escotadura está el centro celular, donde se encuentran los centríolos y un aparato de Golgi bien desarrollado. Los monocitos también contienen retículo endoplasmático liso, retículo endoplasmático rugoso y mitocondrias pequeñas. Si bien se clasifican como agranulocitos, en su citoplasma hay pequeños gránulos azurófilos densos. Estos gránulos contienen enzimas lisosómicas típicas similares a las que se encuentran en los gránulos azurófilos de los neutrófilos.

Los monocitos se transforman en macrófagos que actúan como células presentadoras de antígenos en el sistema inmunitario.

Durante la inflamación, el monocito abandona el vaso sanguíneo en el sitio de la inflamación, se transforma en macrófago de los tejidos y fagocita bacterias, otras células y detritos tisulares. El monocito-macrófago es una **célula presentadora de antígenos** y desempeña un papel importante en las respuestas inmunitarias. El macrófago degrada parcialmente los antígenos y presenta sus fragmentos en las moléculas MCH-II ubicadas en su superficie a los linfocitos T cooperadores para su reconocimiento.

■ TROMBOCITOS

Los trombocitos son pequeños fragmentos citoplasmáticos limitados por una membrana y anucleados que derivan de los megacariocitos.

Los **trombocitos** (**plaquetas**) derivan de grandes células poliploides (cuyos núcleos contienen múltiples juegos de cromosomas) en la médula ósea llamadas ***megacariocitos*** (fig. 10-16). En la formación de las plaquetas aparecen múltiples **conductos de demarcación plaquetaria** en las regiones periféricas del megacariocito que separan pequeñas porciones del citoplasma. La membrana que reviste estos conductos se origina por invaginación de la membrana plasmática; por lo tanto, los conductos están en comunicación con el espacio extracelular. El desarrollo y la fusión constante de las membranas de demarcación plaquetaria determinan que los fragmentos citoplasmáticos se separen por completo para formar las plaquetas individuales. Después de la entrada en el sistema vascular de la médula ósea, las plaquetas circulan como estructuras discoidales de alrededor de 2-3 µm de diámetro. Su vida media es de unos 10 días.

Desde el punto de vista estructural, las plaquetas pueden dividirse en cuatro zonas según su organización y su función.

La MET muestra que la organización estructural del citoplasma del trombocito puede dividirse en las siguientes cuatro zonas (fig. 10-17):

- **Zona periférica.** Esta zona consiste en la membrana celular cubierta por una gruesa capa superficial de glucocáliz. El glucocáliz consta de glucoproteínas, glucosaminoglucanos y varios factores de coagulación absorbidos desde el plasma sanguíneo. Las glucoproteínas integrales de membrana actúan como receptores en la función plaquetaria.
- **Zona estructural.** Está compuesta por microtúbulos, filamentos de actina, miosina y proteínas de enlace de actina que forman

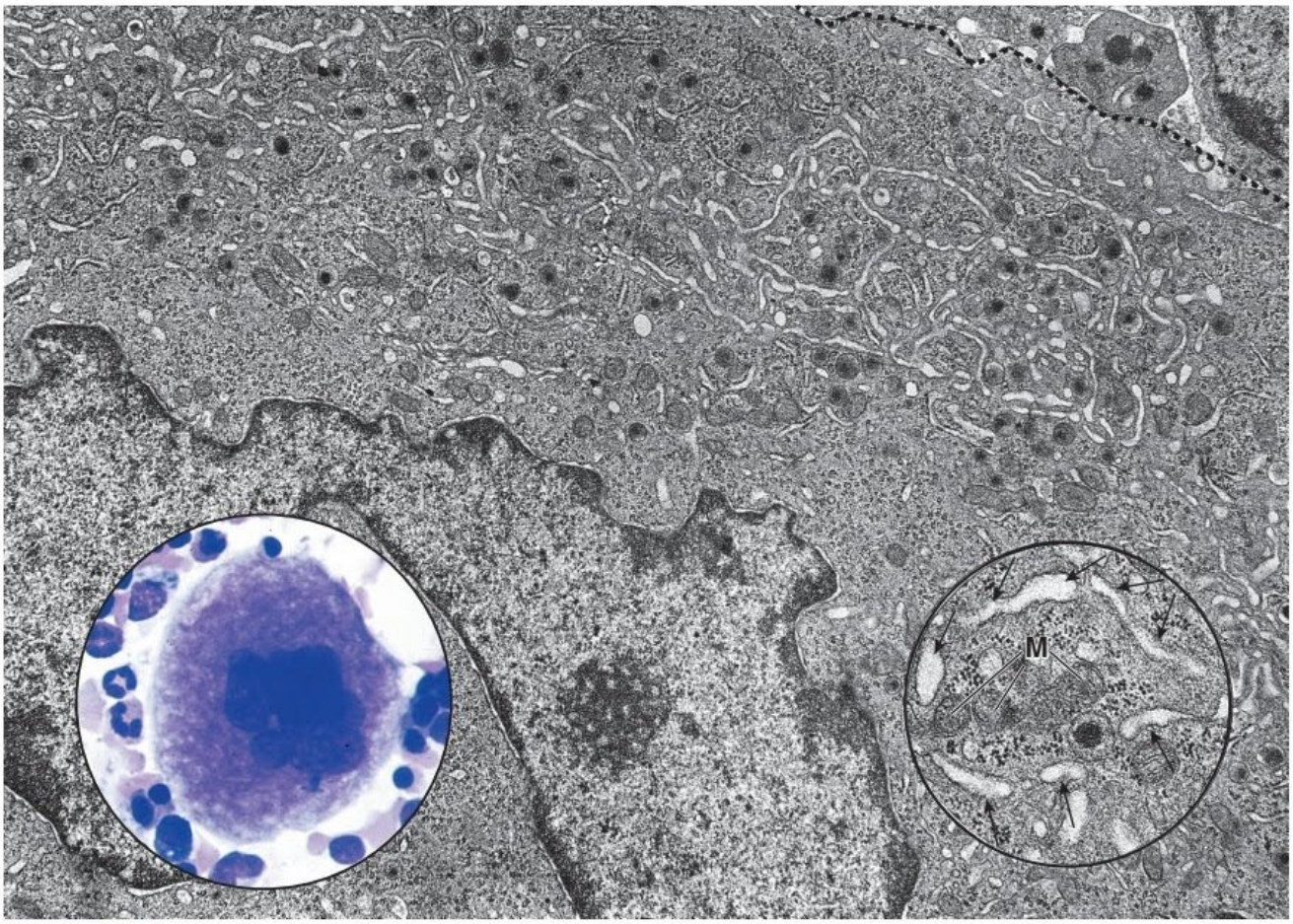

FIGURA 10-16. Microfotografía óptica y electrónica de un megacariocito. En esta microfotografía electrónica se aprecia parte de un megacariocito de un corte de médula ósea. Se incluyen dos lóbulos nucleares y un poco de citoplasma circundante. El límite de la célula está señalado por la *línea punteada* (*arriba, derecha*). En el citoplasma aparecen indicios de plaquetogénesis en forma de conductos de demarcación plaquetaria de distribución amplia. 13 000×. **Detalle izquierdo.** Megacariocito completo de un frotis de médula ósea visto con el microscopio óptico. Su núcleo es multilobulado y está replegado sobre sí mismo, de modo que su contorno es irregular. Las características "espumosas" del citoplasma periférico del megacariocito son el producto de la segmentación que está ocurriendo para formar las plaquetas. Las células más pequeñas que lo rodean pertenecen a las otras series hematopoyéticas medulares. 1000×. **Detalle derecho.** Mayor aumento de una porción de citoplasma que está casi completamente separada por los conductos de demarcación plaquetaria (*flechas*). También se ven mitocondrias (*M*), un gránulo δ muy denso y partículas de glucógeno. Con fines de comparación, en la figura 10-17a se muestra una plaqueta circulante madura. 30 000×.

una red de sostén para la membrana plasmática cerca de la periferia. Justo por debajo de la red de filamentos de actina se encuentra la banda marginal, que contiene un haz de 8-24 microtúbulos. Estos microtúbulos se disponen de forma circunferencial y son responsables de mantener la forma de disco de la plaqueta.

- **Zona de orgánulos**. Esta zona ocupa el centro de la plaqueta. Contiene mitocondrias, peroxisomas, partículas de glucógeno y al menos tres tipos de gránulos dispersos en el citoplasma. Los más abundantes son los **gránulos α** (300-500 nm de diámetro), que contienen principalmente fibrinógeno, factores de coagulación, plasminógeno, inhibidor del activador del plasminógeno y factor de crecimiento derivado de plaquetas. Los contenidos de estos gránulos desempeñan un papel importante en la fase inicial de la reparación vascular, la coagulación sanguínea y la aglomeración plaquetaria. Los **gránulos δ**, más pequeños y densos, pero menos abundantes, contienen principalmente difosfato de adenosina (ADP, *adenosine diphosphate*), trifosfato de adenosina (ATP, *adenosine triphosphate*), serotonina e histamina. Estos facilitan la adhesión plaquetaria y la vasoconstricción en el sitio de la lesión vascular. Los **gránulos λ** son similares a los lisosomas que se encuentran en otras células y contienen varias enzimas hidrolíticas. El contenido de gránulos λ actúa en la reabsorción del coágulo durante las etapas avanzadas de la reparación vascular.
- **Zona membranosa**. Esta zona se compone de dos tipos de conductos membranosos: 1) el **sistema canalicular abierto** (**SCA**) y 2) el **sistema tubular denso** (**STD**). El SCA es un remanente del desarrollo de los conductos de demarcación plaquetaria y es simplemente una membrana que no participó en la subdivisión del citoplasma de los megacariocitos. En efecto, los canalículos abiertos son invaginaciones de la membrana plasmática en el citoplasma. El STD contiene un material denso en electrones originado en el retículo endoplasmático rugoso del megacariocito, que sirve como sitio de almacenamiento de iones de calcio. Los conductos del STD no están en comunicación con la superficie de la plaqueta; sin embargo, tanto el SCA como el STD se fusionan en diversas regiones de la plaqueta para formar complejos de membrana que son importantes en la regulación de la concentración intraplaquetaria del calcio.

Las plaquetas actúan en la vigilancia continua de los vasos sanguíneos, la formación de coágulos de sangre y la reparación del tejido lesionado.

Las plaquetas intervienen en varios aspectos de la **hemostasia** (detención de la hemorragia). De manera constante inspeccionan el revestimiento endotelial de los vasos sanguíneos en busca de brechas o roturas. Cuando la pared de un vaso sanguíneo se lesiona o se rompe, el tejido conjuntivo expuesto en el sitio del daño promueve la adhesión plaquetaria. La adhesión de las plaquetas desencadena su desgranulación y la liberación de serotonina, ADP y tromboxano A_2.

Las ***serotonina*** es un potente vasoconstrictor que causa la contracción de las células musculares lisas de los vasos, con lo cual se reduce el flujo sanguíneo local en el sitio de la lesión. El **ADP**, un nucleótido, y el **tromboxano A_2**, una molécula de señal, son responsables de la aglomeración plaquetaria adicional para formar un tapón hemostático primario. La masa de plaquetas aglomeradas detiene la extravasación de la sangre.

Al mismo tiempo, las plaquetas activadas liberan el contenido de sus gránulos α y δ, que consiste en factores de coagulación, como el **factor tromboplástico plaquetario** (PF_3) y serotonina adicional.

El glucocáliz plaquetario provee una superficie de reacción para la conversión del **fibrinógeno soluble** en **fibrina**. Entonces, la fibrina forma una red laxa sobre el tapón inicial y se estabiliza aún más por enlaces cruzados covalentes que producen una aglomeración densa de las fibras (fig. 10-18). En la red, quedan atrapadas plaquetas y eritrocitos. El tapón plaquetario inicial se transforma en el coágulo definitivo, llamado ***tapón hemostático secundario,*** por la acción de factores tisulares adicionales secretados por las células del vaso lesionado.

Después de que se ha formado el tapón hemostático secundario, las plaquetas provocan la retracción del coágulo, probablemente mediante la función de la actina y la miosina que se encuentran en la zona estructural de la plaqueta. La contracción del coágulo permite el retorno del flujo sanguíneo normal a través del vaso. Finalmente, después de que el coágulo ha cumplido su función, es lisado por la plasmina, una enzima fibrinolítica que circula

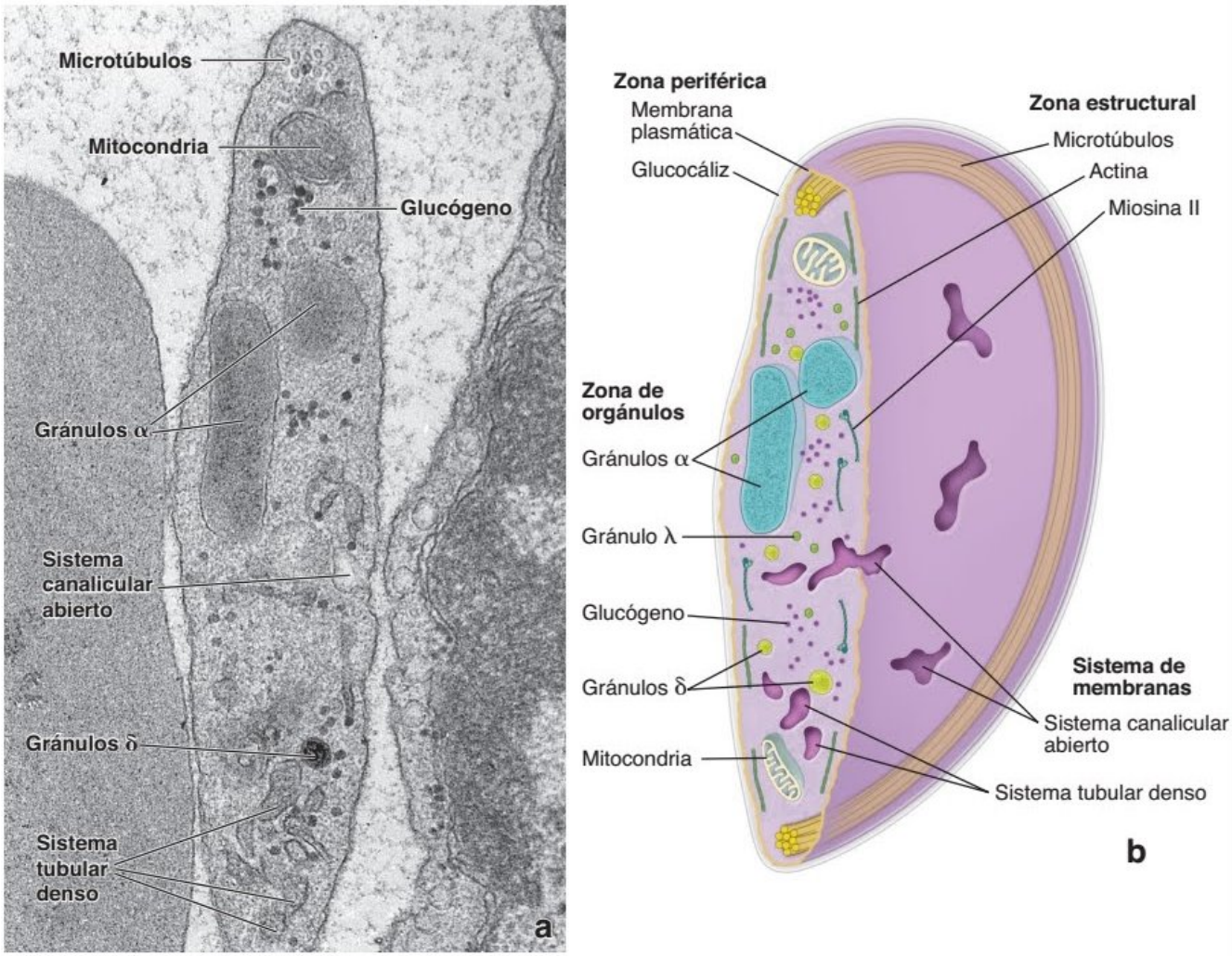

FIGURA 10-17. Microfotografía electrónica y diagrama de una plaqueta. a. Microfotografía electrónica de gran aumento en la que se muestra una plaqueta situada entre un eritrocito a la *izquierda* y una célula endotelial a la *derecha*. Entre las estructuras visibles se encuentran una mitocondria, varios microtúbulos, una única silueta del sistema canalicular abierto que comunica con la superficie, algunos elementos del sistema tubular denso, los gránulos α de densidad moderada, un solo gránulo δ muy denso y algunas partículas de glucógeno. Los microfilamentos no son visibles sobre la matriz de fondo de la plaqueta. **b.** Diagrama de plaqueta en el que se ilustran los componentes de las cuatro zonas estructurales.

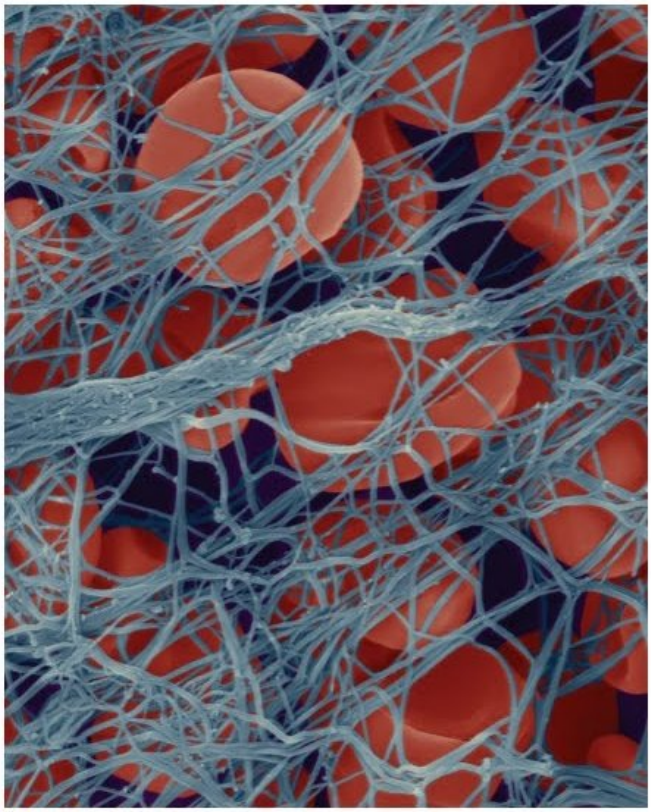

FIGURA 10-18. Microfotografía electrónica de barrido de un coágulo sanguíneo. En esta microfotografía electrónica de barrido con gran aumento se muestra la etapa inicial de la formación de un coágulo sanguíneo. Los eritrocitos están atrapados en una malla laxa de fibras de fibrina que han establecido múltiples enlaces cruzados para formar un tapón hemostático impermeable que impide la salida de las células y el líquido de la luz del vaso lesionado. 1600× (*copyright* Dennis Kunkel Microscopy, Inc).

en el plasma en una forma inactiva conocida como ***plasminógeno***. Las enzimas hidrolíticas liberadas de los gránulos λ colaboran en este proceso. El activador para la conversión del plasminógeno, el **activador tisular del plasminógeno** (**TPA, *tissue plasminogen activator***), deriva principalmente de las células endoteliales. En la actualidad se utiliza una forma sintética del TPA como tratamiento de urgencia para disminuir el daño causado por los ictus debidos a coágulos.

Una función adicional de las plaquetas es contribuir a la reparación de los tejidos lesionados más allá del vaso. El factor de crecimiento derivado de plaquetas liberado desde los gránulos α estimula las células musculares lisas y los fibroblastos para que se dividan y permitan la reparación de los tejidos.

■ HEMOGRAMA

El ***hemograma*** es el análisis de sangre completo que se solicita con mayor frecuencia al laboratorio. Proporciona cantidades relativas y cálculos obtenidos a partir de las células (eritrocitos y leucocitos) y elementos formes (trombocitos) en la muestra de sangre. Por lo general, estos cálculos son realizados por contadores hemáticos automatizados que analizan diferentes componentes de la sangre, utilizando el principio de diseño de la **citometría de flujo**.

En la preparación para el análisis, la muestra sanguínea se diluye en un líquido de suspensión. A medida que una corriente delgada de líquido con células suspendidas fluye a través del tubo estrecho en el contador de células, el detector de luz y el sensor de impedancia eléctrica identifican diferentes tipos de células en función de su tamaño y resistencia eléctrica. Los datos obtenidos de los analizadores automáticos de sangre solían ser muy precisos debido a la gran cantidad de células contadas (~10 000) en cada categoría. En la actualidad, los sistemas de análisis de células sanguíneas asistidos por sistemas informáticos utilizan cámaras y tecnologías de procesamiento de imágenes para contar y analizar las células automáticamente. No obstante, en algunos casos sigue siendo necesario el recuento manual de células con un microscopio óptico. Un hemograma típico incluye lo siguiente:

- **Recuento de leucocitos.** Un recuento elevado de leucocitos (leucocitosis) puede indicar una respuesta de reacción inflamatoria (infecciones, quemaduras, fracturas, otras lesiones corporales). Este recuento también puede ser elevado después del ejercicio vigoroso a causa del estrés o durante el embarazo y el trabajo de parto. La hiperleucocitosis (recuento de leucocitos $> 100 \times 10^9$ células/L) es con frecuencia una indicación de leucemia (un tipo de cáncer sanguíneo). El recuento disminuido de leucocitos (leucopenia) generalmente se asocia con la radiación y la quimioterapia, enfermedades autoinmunitarias, enfermedades de la médula ósea (anemia aplásica), uso de fármacos específicos (antipsicóticos, antiepilépticos, inmunosupresores), infección por VIH y sida.
- **Tipos de leucocitos (diferencial).** Los principales tipos de leucocitos identificados son neutrófilos, eosinófilos, basófilos, linfocitos y monocitos. También se informa el recuento de neutrófilos inmaduros (neutrófilos en banda). Cada tipo de estas células desempeña un papel diferente en la protección del cuerpo, y los porcentajes de su distribución en la muestra de sangre dan información importante sobre el estado del sistema inmunitario. Las descripciones y las funciones de estas células se describen en las secciones correspondientes de este capítulo.
- **Recuento de eritrocitos.** El recuento elevado de eritrocitos (policitemia) puede estar relacionado con factores intrínsecos que afectan la producción de estas células en la médula ósea (policitemia primaria) o como respuesta a los estímulos producidos por otros órganos (p. ej., hormonas) que promueven la eritropoyesis en el organismo. Ejemplos de la policitemia primaria pueden incluir enfermedades genéticas como la policitemia vera o la policitemia primaria familiar y congénita. La policitemia secundaria por lo general se debe a una mayor producción de eritropoyetina en respuesta a la hipoxia crónica, una gran altitud o la presencia de un tumor secretor de eritropoyetina. La disminución del recuento de eritrocitos (anemia) es causada por la pérdida de sangre (hemorragia externa o interna), insuficiencias de hierro o vitamina B_{12}, desnutrición, embarazo, enfermedades crónicas y alteraciones genéticas (p. ej., anemia drepanocítica).
- **Hematócrito.** El hematócrito mide el porcentaje del volumen de eritrocitos en la muestra de sangre.
- **Hemoglobina (Hb).** La concentración de hemoglobina en la sangre es un reflejo de la capacidad de un eritrocito para transportar oxígeno. Los valores normales de Hb son de 14-18 g/dL (140-180 g/L) en los hombres y de 12-15 g/dL (120-150 g/L) en las mujeres. Los valores de hematócrito y hemoglobina son las dos pruebas principales que demuestran la presencia o la ausencia de anemia o policitemia.
- **Índices de eritrocitos.** Por lo general se incluyen cuatro índices de eritrocitos en el hemograma: **volumen corpuscular medio** (**VCM**), que se refiere al tamaño de los eritrocitos de la sangre;

hemoglobina corpuscular media (**HCM**), que muestra la cantidad de hemoglobina en un eritrocito promedio; **concentración de hemoglobina corpuscular media** (**CHCM**), que ofrece el porcentaje de la concentración de hemoglobina en un eritrocito promedio, y **amplitud de la distribución de los eritrocitos** (**ADE**), que muestra si los eritrocitos son todos iguales o si son diferentes en tamaño o forma. Estos índices se calculan automáticamente a partir de otras mediciones y son útiles en el diagnóstico diferencial.

- **Recuento de trombocitos (plaquetas).** Las plaquetas son importantes en la coagulación de la sangre y su elevación (trombocitemia) puede estar relacionada con alteraciones proliferativas de la médula ósea, inflamación, función disminuida del bazo o ser resultado de una esplenectomía. Un recuento bajo de trombocitos (trombocitopenia) puede estar asociado con la producción disminuida de plaquetas en la médula ósea (síndromes hereditarios, leucemia, infecciones, deficiencia de vitamina B_{12}) o un aumento de la destrucción de los trombocitos en los tejidos periféricos (enfermedades autoinmunitarias, alteraciones genéticas, coagulación intravascular diseminada). La destrucción de trombocitos también puede ser inducida por el consumo de fármacos. Además, se puede calcular el **volumen plaquetario medio** (**VPM**) para proporcionar el tamaño medio de las plaquetas en el volumen de sangre examinado.

■ FORMACIÓN DE LAS CÉLULAS DE LA SANGRE (HEMATOPOYESIS)

La **hematopoyesis** (o hemopoyesis) incluye tanto la **eritropoyesis** como la **leucopoyesis** (desarrollo de los eritrocitos y leucocitos, respectivamente), así como la **trombopoyesis** (formación de plaquetas; fig. 10-19). Las células sanguíneas tienen una vida media limitada; se producen y se destruyen de manera continua. La hematopoyesis se encarga de mantener una concentración constante de los diferentes tipos de células que hay en la sangre periférica. Tanto el eritrocito (vida media de 120 días) como las plaquetas (vida media de 10 días) de los seres humanos permanecen toda su vida en la sangre circulante. Sin embargo, los leucocitos migran fuera de la circulación poco después de haberla alcanzado al salir de la médula ósea y pasan la mayor parte de sus vidas de longitud variable en los tejidos (en donde realizan todas sus funciones).

En el adulto, eritrocitos, granulocitos, monocitos y plaquetas se forman en la **médula ósea roja**; los linfocitos también se forman en la médula ósea roja y en los tejidos linfáticos. Para estudiar las etapas de la hematopoyesis, se prepara un frotis de aspirado de médula ósea (*véase* p. 325) y se tiñe de manera similar a la de un frotis sanguíneo.

La hematopoyesis inicia en las primeras semanas del desarrollo embrionario.

Durante la vida fetal, tanto los eritrocitos como los leucocitos se forman en varios órganos antes de la diferenciación de la médula ósea. La primera etapa o **fase del saco vitelino** de la hematopoyesis se inicia en la tercera semana de gestación y se caracteriza por la formación de angioblastemas en la pared del saco vitelino del embrión. En la segunda etapa, o **fase hepática**, que ocurre en el inicio del desarrollo fetal, los centros hematopoyéticos aparecen en el hígado (fig. 10-20). La hematopoyesis en estos sitios está en gran parte limitada a las células eritroides, aunque en el hígado se produce algo de leucopoyesis. El hígado es el órgano hematopoyético fetal principal durante el segundo trimestre. La tercera etapa o **fase medular ósea** de la hematopoyesis fetal y la leucopoyesis ocurre en la médula ósea (y otros tejidos linfáticos) y comienza durante el segundo trimestre del embarazo. Después del nacimiento, al igual que en el adulto, la hematopoyesis solo ocurre en la médula ósea roja y en algunos tejidos linfáticos (fig. 10-21). Los precursores tanto de las células sanguíneas como de las células germinales tienen su origen en el saco vitelino.

Teoría monofilética de la hematopoyesis

Las células de la sangre derivan de una célula madre hematopoyética común.

La célula madre hematopoyética común de la teoría monofilética de la hematopoyesis se denomina ***célula madre hematopoyética*** (**CMH**), o **célula madre pluripotencial**. La célula madre no solo puede diferenciarse en todos los linajes de las células de la sangre, sino que también se autorrenueva (el fondo común de células madre hematopoyéticas se autosustenta). Las CMH también tienen el potencial de diferenciarse en múltiples linajes de células no sanguíneas y contribuir a la regeneración celular de diversos tejidos y muchos órganos. Durante el desarrollo embrionario, las CMH están presentes en la circulación y experimentan una diferenciación específica de tejido en diversos órganos. Las CMH humanas se han aislado a partir de sangre del cordón umbilical, el hígado fetal y la médula ósea fetal y del adulto. En el adulto, las CMH tienen el potencial de reparar tejidos enfermos (p. ej., lesión isquémica, insuficiencia orgánica). Las CMH humanas expresan proteínas marcadoras moleculares específicas, como CD34 y CD90, y al mismo tiempo no expresan marcadores específicos de linaje (Lin^-), que se encuentran en los linfocitos, granulocitos, monocitos, megacariocitos y células eritroides. Las CMH humanas pueden ser identificadas por los marcadores de superficie celular **Lin^-**, **$CD34^+$**, **$CD90^+$** y **$CD38^-$**. Las CMH no pueden identificarse en los preparados de rutina; sin embargo, se pueden reconocer y aislar con métodos inmunocitoquímicos.

Una CMH en la médula ósea origina múltiples colonias de células madres progenitoras.

En la médula ósea, las descendientes de las CMH se diferencian en dos colonias principales de células progenitoras multipotenciales: las progenitoras mieloides comunes (PMC) y las progenitoras linfoides comunes (PLC).

Al final, las **células progenitoras mieloides comunes**, antes llamadas *unidades formadoras de colonias de granulocitos, eritrocitos, monocitos y megacariocitos* (UFC-GEMM), se diferencian en **progenitores específicos restringidos** en cuanto a linaje (tabla 10-3; *véase* p. 321):

- **Células progenitoras de megacariocitos/eritrocitos (PME).** Estas células madre bipotenciales dan origen a **células progenitoras monopotenciales predestinadas a convertirse en megacariocitos** (**PMK** o **UFC-Meg**) y otras células progenitoras monopotenciales **predestinadas a convertirse en eritrocitos** (**PEr** o **UFC-E**) que producen el linaje eritrocítico.
- **Células progenitoras de granulocitos/monocitos (PGM).** El desarrollo de las células PGM (UFC-GM) requiere una expresión alta del **factor de transcripción PU.1**. Estas células dan origen a los **progenitores de neutrófilos** (**PNe** o **UFC-G**), que se diferencian en el linaje de los neutrófilos; **progenitores de eosinófilos** (**PEo/UFC-Eo** o **UFC-Eo**), células que dan origen a los eosinófilos; **progenitoras de basófilos/mastocitos** (**PBM**), que dan origen tanto a los **progenitores de basófilos** (**PBa** o **UFC-Ba**) en la médula ósea como a progenitores de mastocitos en la mucosa

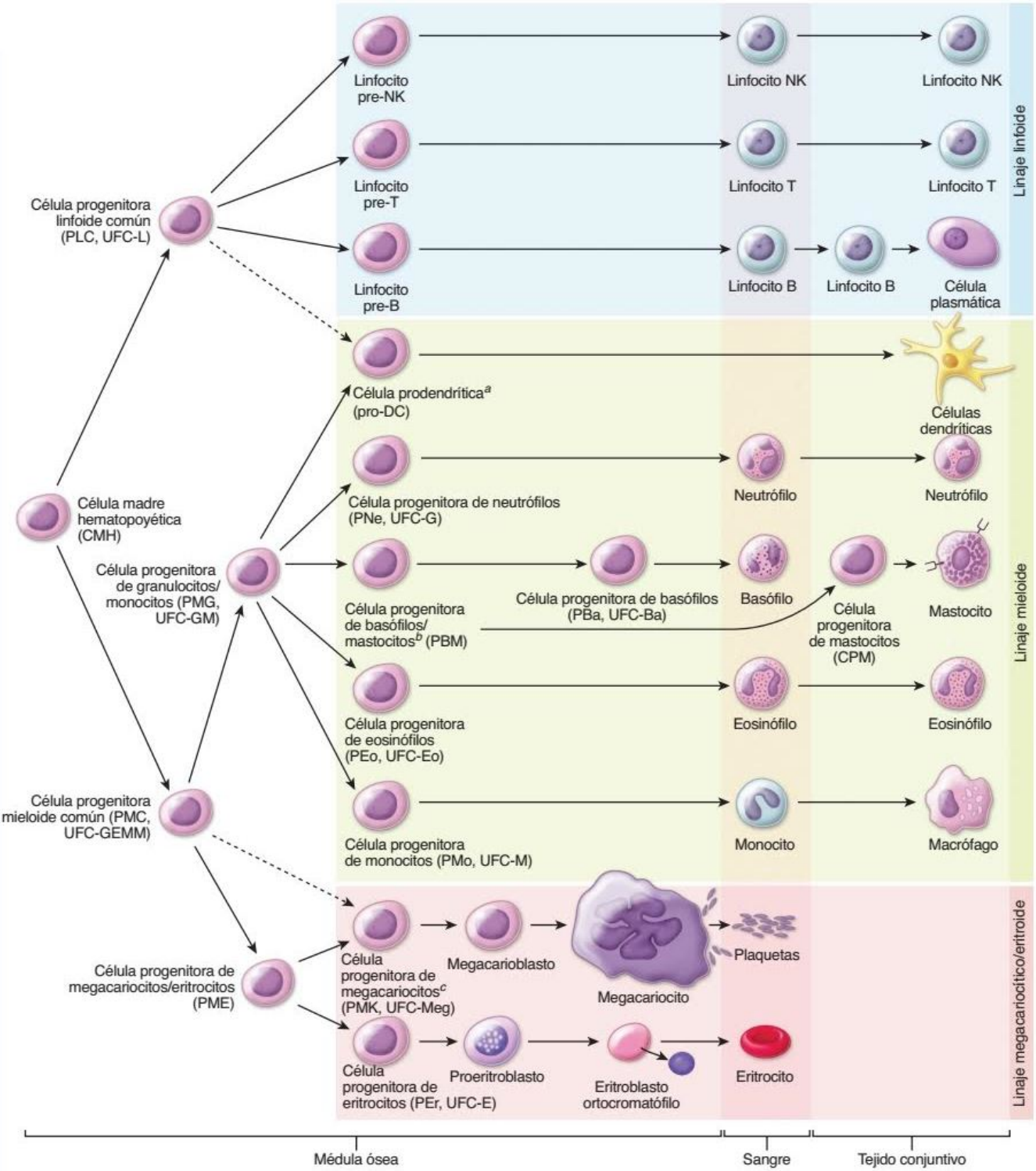

FIGURA 10-19. Hematopoyesis. Este gráfico tiene su fundamento en los conceptos más recientes con respecto a la hematopoyesis. Se muestra el desarrollo de las células de la sangre desde las células madre hematopoyéticas de la médula ósea hasta las células maduras y su distribución en los compartimentos del tejido sanguíneo y el tejido conjuntivo. En todos los linajes, durante la diferenciación, ocurre una proliferación extensa. Las citocinas (incluidos los factores de crecimiento hematopoyéticos) pueden actuar de forma individual o conjunta en cualquier etapa del proceso, desde la primera célula madre hasta la célula sanguínea o conjuntiva madura.

[a] Las células prodendríticas pueden diferenciarse a partir de la célula progenitora linfoide común.

[b] Si está predestinada a entrar en el linaje de mastocitos, la célula progenitora de basófilos/mastocitos migra hacia el bazo, donde se diferencia en una célula progenitora de mastocitos. Después de experimentar diferenciación adicional en el bazo, la célula migra hacia el intestino para convertirse en una célula precursora de mastocitos.

[c] La célula progenitora de megacariocitos también puede diferenciarse directamente a partir de una célula progenitora mieloide común.

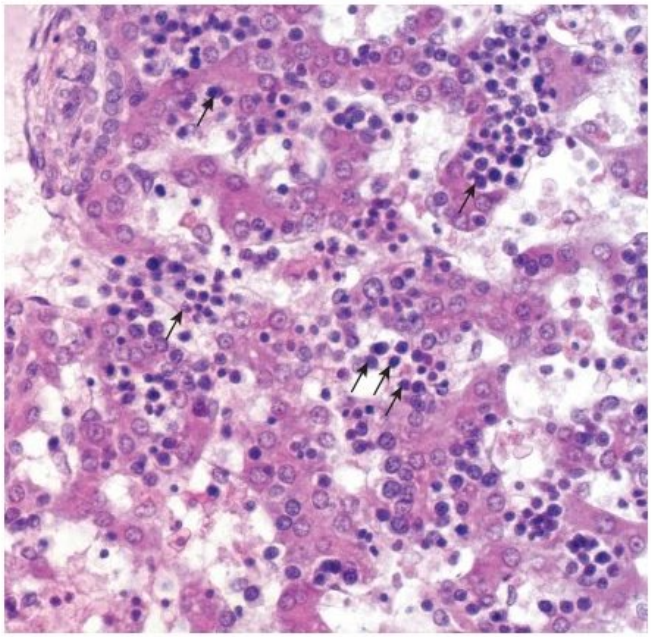

FIGURA 10-20. Etapas hepáticas de la hematopoyesis. Microfotografía de hígado fetal teñido con H&E en la que se muestra la hematopoyesis activa. Los pequeños cuerpos redondos (*flechas*) principalmente son núcleos de los eritrocitos en desarrollo. Aunque es complicado distinguirlas, estas células se encuentran entre las células hepáticas en desarrollo y la pared del seno vascular. 350×.

gastrointestinal; y por último, los **progenitores de monocitos** (**PMo** o **UFC-M**), que originan el linaje monocítico. Además de los progenitores de linaje específico, las células PGM pueden dar lugar a las **células dendríticas**, que son células presentadores de antígeno expertas. Las células dendríticas se comentan en el capítulo 14.

Las **PLC** (antes *unidades formadoras de colonias linfáticas* [UFC-L]) son capaces de diferenciarse en linfocitos T, linfocitos B y linfocitos NK. Se piensa que los linfocitos NK son el prototipo de los linfocitos T; ambos tienen una capacidad similar para destruir otras células. Los linfocitos se comentan en el capítulo 14. Las células dendríticas también pueden derivar de células PLC.

La figura 10-22 muestra las etapas de desarrollo de las células sanguíneas, en donde se incluyen los tipos de células que se pueden observar mediante el microscopio óptico en un corte histológico o frotis de médula ósea. La hematopoyesis se inicia de una manera aparentemente aleatoria cuando las CMH individuales comienzan a diferenciarse en una de las células progenitoras restringidas en cuanto a linaje. Las células progenitoras tienen receptores superficiales para citocinas específicas y factores de crecimiento, incluidos factores estimulantes de colonias (CSF, *colony-stimulating factors*) que influyen en su proliferación y maduración hacia un linaje específico.

Formación de los eritrocitos (eritropoyesis)

Los eritrocitos se desarrollan a partir de PMC que, bajo la influencia de la eritropoyetina, IL-3 e IL-4, se diferencian en células PME. Para la diferenciación terminal de células PME en el linaje eritroide definitivo, se necesita la expresión del **factor de transcripción GATA-1**. Bajo la acción del GATA-1, las células PME se transforman en **progenitores sensibles a la eritropoyetina predestinados a convertirse en eritrocitos** (**PEr** o **UFC-E**), que dan origen al **proeritroblasto**.

La primera célula precursora de la eritropoyesis reconocible morfológicamente se denomina *proeritroblasto*.

El **proeritroblasto** es una célula relativamente grande que mide 12-20 µm de diámetro. Contiene un gran núcleo esférico con uno

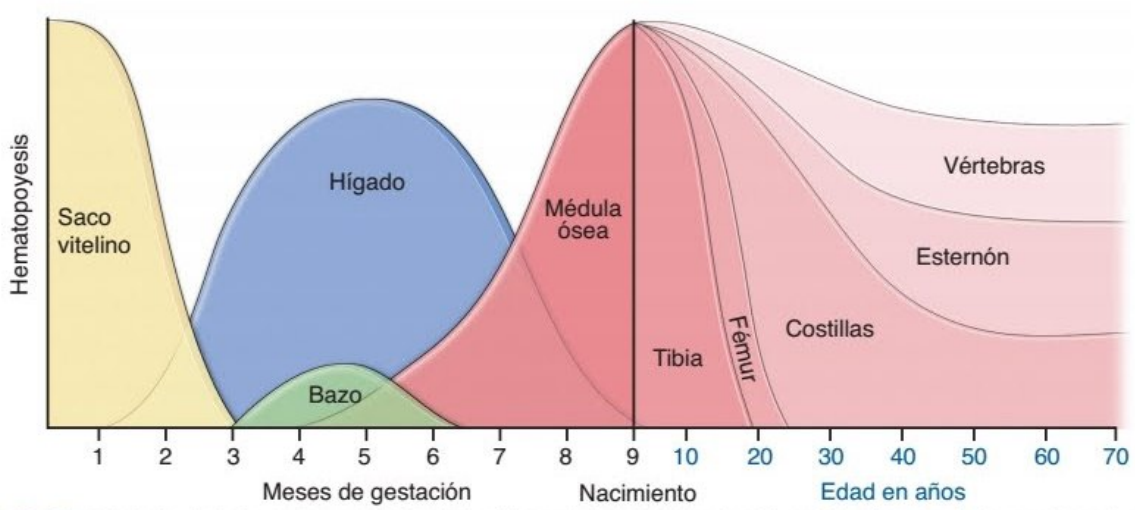

FIGURA 10-21. Dinámica de la hematopoyesis desde la vida embrionaria hasta la vida adulta. Durante la vida embrionaria y fetal, los eritrocitos se forman en varios órganos. En esencia, los órganos principales que intervienen de manera secuencial en la hematopoyesis son tres: el saco vitelino en las etapas iniciales del desarrollo del embrión, el hígado en el segundo trimestre de la gestación y la médula ósea durante el tercer trimestre. El bazo participa en grado muy limitado durante el segundo trimestre del embarazo. Para el momento del nacimiento, la mayor parte de la hematopoyesis ocurre en la médula ósea roja. En los niños y los adultos jóvenes, la hematopoyesis se produce en la médula ósea roja de todos los huesos, incluso los huesos largos como el fémur y la tibia. En los adultos, esta se mantiene principalmente en huesos planos (p. ej., huesos de la pelvis, sacro, costillas, esternón, cráneo) y vértebras.

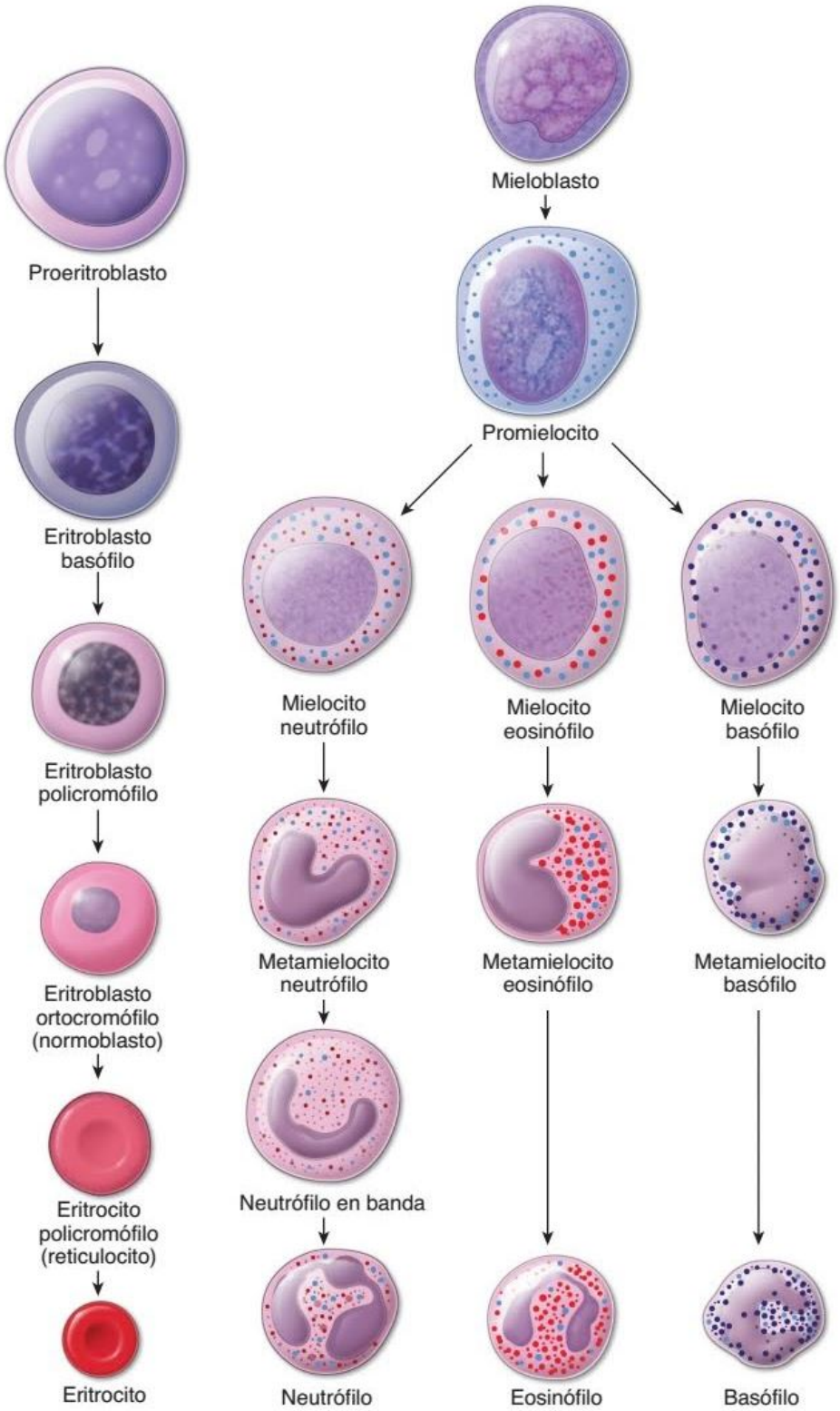

FIGURA 10-22. Etapas de la diferenciación eritrocítica y leucocítica granular. Ilustración de las células de la médula ósea humana como aparecerían en un frotis típico.

o dos nucléolos visibles. El citoplasma muestra una basofilia leve a causa de la presencia de ribosomas libres. Dentro del proeritroblasto, se comienzan a acumular los componentes necesarios para la producción de hemoglobina. Esta etapa dura cerca de 24 h. Aunque es reconocible, el proeritroblasto no suele identificarse fácilmente en los frotis de médula ósea de rutina.

El eritroblasto basófilo es más pequeño que el proeritroblasto, del cual deriva posteriormente la división mitótica.

El núcleo del **eritroblasto basófilo** es más pequeño (10-16 µm de diámetro) y cada vez más heterocromático con las mitosis sucesivas. El citoplasma muestra una basofilia intensa debido a la gran cantidad de ribosomas libres (polirribosomas) que sintetizan hemoglo-

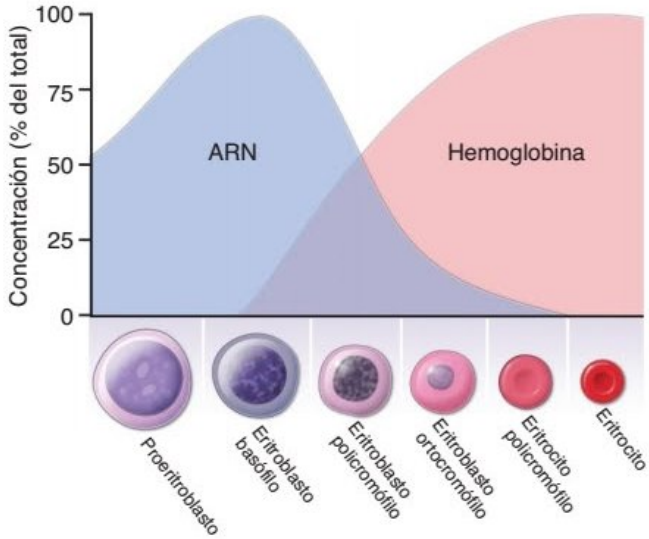

FIGURA 10-23. Línea del tiempo de las concentraciones relativas de ARN y hemoglobina durante la eritropoyesis.

bina (fig. 10-23). La acumulación de hemoglobina en la célula cambia gradualmente la reacción de tinción del citoplasma, de manera que comienza a teñirse con la eosina. Esta etapa dura cerca de 24 h. En la etapa en la que el citoplasma muestra acidofilia, a causa de la tinción de la hemoglobina, y basofilia, por el pigmento en los ribosomas, la célula se denomina ***eritroblasto policromófilo***.

El eritroblasto policromófilo tiene un citoplasma que muestra tanto acidofilia como basofilia.

Las reacciones de tinción del **eritroblasto policromófilo** se pueden mezclar para darle una coloración general gris o lila al citoplasma, o pueden mantenerse separadas con regiones rosadas (acidófilas) y púrpuras (basófilas). El núcleo de la célula es más pequeño que el núcleo del eritroblasto basófilo, y los gránulos gruesos de heterocromatina forman un patrón cuadriculado que ayuda a identificar este tipo de células. Esta es la última etapa en la que el eritroblasto policromófilo puede dividirse mediante mitosis para producir dos células hijas en la misma etapa de maduración celular. Esta etapa dura cerca de 30 h.

El eritroblasto ortocromófilo se reconoce por su citoplasma acidófilo y su núcleo condensado.

La próxima etapa de la eritropoyesis es la del **eritroblasto ortocromófilo** (**normoblasto**). Esta célula tiene un pequeño núcleo compacto e hipercromático. El citoplasma es eosinófilo debido a la gran cantidad de hemoglobina (fig. 10-24). Esta célula apenas es más grande que un eritrocito maduro. En esta etapa, el eritroblasto ortocromático ya no es capaz de dividirse. Al final de esta fase, se expulsa el núcleo de la célula. A menudo, quedan algunos pequeños fragmentos del núcleo que son conocidos como *cuerpos de Howell-Jolly*. Esta etapa dura cerca de 48 h.

El eritrocito policromófilo ha expulsado su núcleo.

El eritroblasto ortocromófilo pierde su núcleo al expulsarlo de la célula; entonces, está listo para pasar a los sinusoides sanguíneos de la médula ósea roja. Algunos polirribosomas que todavía pueden sintetizar hemoglobina se mantienen en la célula. Estos polirribosomas confieren una ligera basofilia a las células, de otro modo eosinófilas; por esta razón, estas nuevas células se denominan ***eritrocitos policromófilos*** (fig. 10-25). Los polirribosomas de los nuevos eritrocitos también se pueden mostrar con tinciones especiales, que hacen que los polirribosomas se agrupen y formen una red. En consecuencia, los eritrocitos policromófilos también (y con mayor frecuencia) son llamados ***reticulocitos***. Por lo general, los eritrocitos policromófilos permanecen en la médula ósea durante 24 h y después migran a la circulación periférica otras 24 h. Después de este breve período en la circulación periférica, son captados por el bazo. Los reticulocitos suelen constituir aproximadamente el 1-2% del recuento total de hematíes. Sin embargo, si aumenta la cantidad de eritrocitos que entran en el torrente sanguíneo (como sucede cuando el organismo trata de compensar una hemorragia por estimulación de la hematopoyesis), también aumenta la cantidad de reticulocitos.

El estado de maduración de los eritrocitos puede determinarse mediante la exploración atenta del núcleo y el citoplasma.

A medida que el eritrocito madura, pueden presenciarse algunas tendencias (*véase* fig. 10-22), a saber:

- **Cambio en el tamaño general de la célula.** Cuando el proeritroblasto se diferencia en un eritroblasto, su diámetro disminuye de 12-20 a 7.8 μm.
- **Cambio en el tamaño del núcleo.** Durante la diferenciación, disminuye el tamaño del núcleo de forma más franca de lo que se reduce el tamaño de la célula. Como consecuencia, la razón núcleo:citoplasma disminuye de 1:8 en el proeritroblasto a 1:2 en el eritroblasto ortocromófilo.

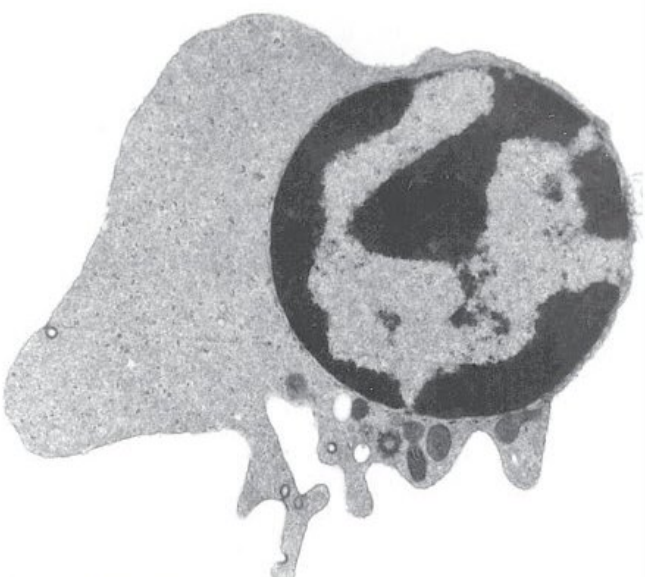

FIGURA 10-24. Microfotografía electrónica de un eritroblasto ortocromófilo (normoblasto). Aquí aparece la célula poco antes de que se produzca la expulsión nuclear. El citoplasma contiene un grupo de mitocondrias justo debajo del núcleo y algunas vacuolas citoplasmáticas pequeñas. La densidad citoplasmática relativa es producto del contenido de hemoglobina. Las partículas finas y densas diseminadas por todo el citoplasma son ribosomas. 10 000× (cortesía de la Dra. Dorothea Zucker-Franklin).

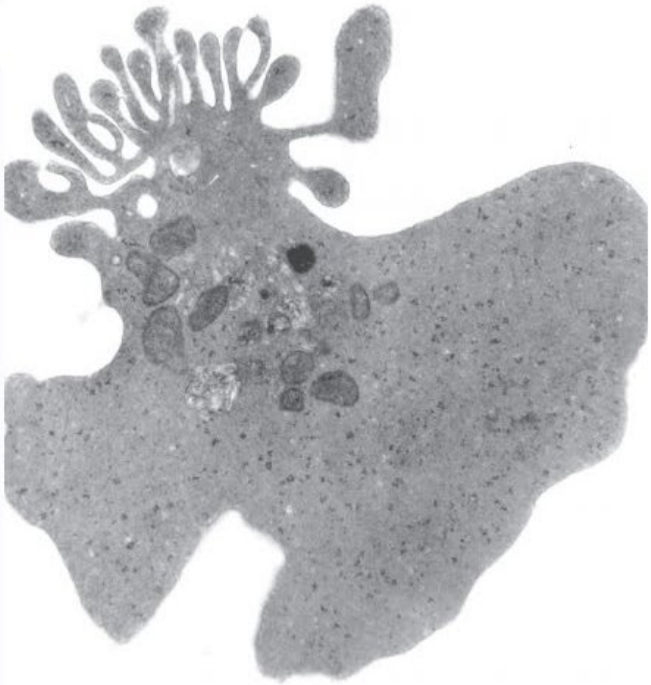

FIGURA 10-25. Microfotografía electrónica de un eritrocito policromófilo (reticulocito). El núcleo está ausente y el citoplasma presenta las características evaginaciones franjeadas que aparecen justo después de la expulsión nuclear. Todavía se observan mitocondrias, así como endosomas y ribosomas tempranos y tardíos. 16 500× (cortesía de la Dra. Dorothea Zucker-Franklin).

- **Cambio en el número de nucléolos.** Dado que los nucléolos representan los sitios de síntesis activa de ácido ribonucleico ribosómico (ARNr), estos desaparecen después de la síntesis de hemoglobina y otras proteínas.
- **Cambios en el patrón de la cromatina nuclear.** A medida que se diferencia el proeritroblasto, la heterocromatina se hace más gruesa, aglomerada y condensada. Finalmente, el núcleo del eritroblasto ortocromófilo se condensa tanto que no puede distinguirse un patrón de cromatina.
- **Cambio en el aspecto de la tinción del citoplasma.** A medida que se diferencian las células, cambia el aspecto de su citoplasma, de azul oscuro (basófilo) a gris y rosado (eosinófilo). La basofilia del citoplasma se relaciona con la cantidad de ARN y de orgánulos presentes (mitocondria, RER, polirribosomas y ribosomas) en las etapas iniciales del desarrollo. Dado que la cantidad de ARN y orgánulos se reduce en los eritroblastos en desarrollo (*véase* fig. 10-23), la basofilia citoplasmática disminuye y finalmente es sustituida por eosinofilia, que se asocia con la cantidad de hemoglobina presente en la célula en maduración.

Cinética de la eritropoyesis

Las mitosis ocurren en los proeritroblastos, los eritroblastos basófilos y los eritroblastos policromófilos.

En cada una de estas etapas de desarrollo, el eritroblasto se divide en varias ocasiones. Tarda aproximadamente 1 semana para que la progenie de un eritroblasto basófilo recién formado llegue a la circulación. Casi todos los eritrocitos se liberan en la circulación ni bien se han formado; la médula ósea no es un sitio de almacenamiento de eritrocitos. La formación y la liberación de eritrocitos son reguladas por la **eritropoyetina**, una hormona glucoproteínica de 34 kDa sintetizada y secretada por el riñón como reacción a la disminución de la concentración de oxígeno en la sangre. La eritropoyetina actúa sobre los receptores específicos expresados en la superficie de los PEr.

En los seres humanos, los eritrocitos tienen una vida media de alrededor de 120 días.

Cuando los eritrocitos alcanzan los **4 meses de edad** (**~120 días**), envejecen. El sistema de macrófagos del bazo, médula ósea e hígado fagocita y degrada los eritrocitos viejos. El grupo **hemo** y las **globinas** se disocian, y estas últimas se hidrolizan a aminoácidos, que entran en el fondo metabólico común para su reutilización. El hierro del hemo se libera, entra en el fondo común de depósito de hierro en el bazo en forma de **hemosiderina** o **ferritina**, y se almacena para su reutilización en la síntesis de hemoglobina. El resto del grupo hemo de la molécula de hemoglobina se degrada parcialmente a **bilirrubina** unida a la albúmina, se libera en la circulación y se transporta hacia el hígado, donde se conjuga y se excreta a través de la vesícula biliar como el **glucurónido de bilirrubina** de la bilis.

Formación de los trombocitos (trombopoyesis)

Todos los días, la médula ósea de un adulto sano produce cerca de 1×10^{11} plaquetas, una cantidad que puede aumentar 10 veces en los momentos de mayor demanda. La **trombopoyesis** a partir de los progenitores de la médula ósea es un proceso complejo de división y diferenciación celular que requiere el apoyo de interleucinas, factores estimulantes de colonias y hormonas.

Los trombocitos (plaquetas) derivan de una célula progenitora de megacariocitos/eritrocitos bipotencial, que se diferencia en la célula progenitora predestinada a convertirse en megacariocito y por último en un megacariocito.

Las **plaquetas** se forman en la médula ósea a partir de las mismas **PMC** que las series eritroide y mieloide. Bajo la influencia del factor estimulante de colonias de granulocitos-macrófagos (GM-CSF, *granulocyte-macrophage colony-stimulating factor*) y la IL-3, un citoblasto PMC se diferencia en una célula **PME** bipotencial. El desarrollo adicional avanza hacia una célula **PMK** o UFC-Meg, que continúa su desarrollo hacia el **megacarioblasto**. El megacarioblasto que surge de esta PMC es una célula grande (de alrededor de 30 μm de diámetro) con un núcleo no lobulado. No hay indicios de la formación de plaquetas en esta etapa. El megacarioblasto experimenta **endomitosis** sucesivas (los cromosomas se duplican); sin embargo, no ocurre cariocinesis ni citocinesis. Bajo la estimulación por **trombopoyetina**, una hormona glucoproteínica de 30 kDa producida por el hígado y los riñones, la ploidía aumenta de $8n$ a $64n$ antes de que cese la replicación cromosómica. La célula se convierte en un megacariocito productor de plaquetas, una célula de 50-70 μm de diámetro con un núcleo multilobulado complejo y gránulos azurófilos dispersos. Tanto el núcleo como la célula aumentan de tamaño en

proporción a la ploidía celular. Con el MET, en estas células también se pueden observar múltiples centríolos y varios aparatos de Golgi.

Cuando se examina la médula ósea en un frotis, una gran parte del citoplasma periférico del megacariocito se ve lleno de campos de plaquetas. Cuando se examina con el MET, el citoplasma periférico del megacariocito parece estar dividido en pequeños compartimentos por invaginación de la membrana plasmática. Como ya se describió, estas invaginaciones forman los conductos de demarcación de plaquetas (*véase* fig. 10-16). La **trombocitopenia** (disminución de la cantidad de plaquetas en la sangre) es una alteración clínica importante en el tratamiento de pacientes con enfermedades del sistema inmunitario y cáncer (leucemia). Aumenta el riesgo de presentar hemorragias y, en pacientes con cáncer, a menudo limita la dosis de los quimioterápicos.

Formación de los granulocitos (granulocitopoyesis)

Los granulocitos se originan a partir de la **PMC** multipotencial, que se diferencia en **PGM** bajo la influencia de citocinas como el GM-CSF, el factor estimulante de colonias de granulocitos (G-CSF, *granulocyte colony-stimulating factor*) y la IL-3. El GM-CSF es una citocina secretada por células endoteliales, linfocitos T, macrófagos, mastocitos y fibroblastos. Estimula las células PGM para producir granulocitos (neutrófilos, eosinófilos y basófilos) y monocitos. El **progenitor de neutrófilos** (**PNe**) pasa por seis etapas morfológicamente identificables en el proceso de maduración: mieloblasto, promielocito, mielocito, metamielocito, célula en cayado o en bandas (inmadura) y neutrófilos maduros. Los eosinófilos y los basófilos experimentan una maduración morfológica similar a la de los neutrófilos. Cuando las células PGM son inducidas por el GM-CSF, la IL-3 y la IL-5, se diferencian en progenitores eosinófilos (PEo) y, por último, maduran hasta convertirse en eosinófilos. La falta de IL-5 hace que las células PGM se diferencien en **progenitores de basófilos** (**PBa**), que producen basófilos. Los precursores eosinófilos o basófilos no pueden diferenciarse morfológicamente de los precursores neutrófilos con el microscopio óptico hasta que las células alcanzan la etapa de mielocito, cuando aparecen los gránulos específicos.

Los mieloblastos son las primeras células reconocibles que inician el proceso de la granulocitopoyesis.

El **mieloblasto** es la primera célula precursora de neutrófilos microscópicamente reconocible en la médula ósea. Tiene un núcleo esferoideo eucromático grande con tres a cinco nucléolos. Mide 14-20 μm de diámetro y tiene una relación núcleo:citoplasma alta. La pequeña cantidad de citoplasma agranular es intensamente basófila. Con frecuencia se observa una región del aparato de Golgi donde el citoplasma no está teñido. El mieloblasto se convierte en promielocito.

Los promielocitos son las únicas células que producen gránulos azurófilos.

El **promielocito** tiene un núcleo esferoideo grande con gránulos azurófilos (primarios) en su citoplasma. Estos gránulos se producen solo en los promielocitos; las células en las fases posteriores de la granulocitopoyesis no los producen. Por esta razón, la cantidad de gránulos azurófilos se reduce con cada división del promielocito y su progenie. Los promielocitos no presentan subtipos. El reconocimiento de los linajes neutrófilos, eosinófilos y basófilos solo es posible en la siguiente etapa, la de mielocito, cuando comienzan a formarse los gránulos específicos (secundarios) y terciarios.

Los mielocitos son los primeros en poseer gránulos específicos.

Los **mielocitos** comienzan con un núcleo más o menos esferoideo que se vuelve cada vez más heterocromático y adquiere una escotadura distinta durante las divisiones subsecuentes. Los gránulos específicos comienzan a surgir de la superficie convexa del aparato de Golgi, mientras que los gránulos azurófilos se ven en el lado cóncavo. La importancia de esta separación no está clara. Los mielocitos continúan dividiéndose y dan lugar a metamielocitos.

El metamielocito es la etapa en la cual se pueden identificar bien los linajes de neutrófilos, eosinófilos y basófilos por la presencia de muchos gránulos específicos.

En el citoplasma de cada **metamielocito** hay unos pocos centenares de gránulos, y los gránulos específicos de cada linaje superan en cantidad a los gránulos azurófilos. En los neutrófilos, esta relación entre los gránulos específicos e inespecíficos es más o menos 2:1. El núcleo se torna más heterocromático y la escotadura se profundiza hasta alcanzar una estructura con forma arriñonada. En teoría, la etapa de metamielocito de la granulocitopoyesis viene seguida por la etapa de banda o cayado, y después por la etapa segmentada. Si bien estas etapas son visibles en la serie neutrófila, es poco frecuente encontrarlas, si acaso se les localiza, en las series eosinófila y basófila, en las que la próxima etapa del desarrollo que se reconoce con facilidad es la de **eosinófilo** y **basófilo maduros**.

En la serie neutrófila, la célula en banda (célula en cayado) es anterior al desarrollo de los primeros lóbulos nucleares discernibles.

El núcleo de la **célula en banda** es alargado y de un ancho casi uniforme, lo que le confiere un aspecto de herradura. Más tarde, aparecen constricciones nucleares en el neutrófilo en banda y se vuelven más prominentes hasta que se pueden reconocer de dos a cuatro lóbulos nucleares; entonces, la célula se considera un **neutrófilo maduro**, también llamado ***neutrófilo polimorfonuclear*** o ***segmentado***. Si bien el porcentaje de células en banda en la circulación es casi siempre bajo (0-3%), este puede aumentar en la inflamación y la infección aguda o crónica.

Cinética de la granulocitopoyesis

La granulocitopoyesis en la médula ósea tarda unas 2 semanas.

La **fase mitótica** (**proliferativa**) en la granulocitopoyesis dura alrededor de 1 semana y se detiene en la etapa de mielocito tardío. La **fase posmitótica**, caracterizada por la diferenciación celular, de metamielocito a granulocito maduro, también dura alrededor de 1 semana. El tiempo que tardan la mitad de los neutrófilos segmentados circulantes en abandonar la sangre periférica es de alrededor de 6-8 h. Los neutrófilos salen de la sangre de forma aleatoria, es decir, un neutrófilo dado puede circular durante unos pocos minutos o hasta por 16 h antes de entrar en el tejido conjuntivo perivascular (la vida media medida de los neutrófilos circulantes humanos es de solo 8-12 h).

Los neutrófilos viven 1-2 días en el tejido conjuntivo, después de lo cual se destruyen por apoptosis y, posteriormente, son fagocitados

por macrófagos. Además, se pierde una gran cantidad de neutrófilos por la migración hacia la luz del tubo digestivo, desde donde se eliminan junto con las heces.

La médula ósea mantiene una reserva grande de neutrófilos totalmente funcionales listos para reemplazar o suplementar a los neutrófilos circulantes en los momentos en los que aumente la demanda.

En condiciones normales, la médula ósea produce más de 10^{11} neutrófilos todos los días. Como consecuencia de la liberación de neutrófilos desde la médula ósea, esta suele contener una cantidad de neutrófilos maduros y semimaduros 5-30 veces mayor que la presente en la circulación. Este **fondo común de reserva de la médula ósea** libera neutrófilos hacia la circulación de forma constante y es surtido por células en proceso de maduración. Los neutrófilos de reserva pueden liberarse bruscamente en respuesta a la inflamación, la infección o el ejercicio intenso.

En el compartimento vascular también hay un reservorio de neutrófilos. Esta reserva consiste en un fondo **común libre circulante** y un fondo **común de neutrófilos marginados**; este último se encuentra en los vasos sanguíneos de pequeño calibre. Los neutrófilos se adhieren al endotelio de una manera similar a como lo hacen antes de salir del sistema vascular en los sitios de lesión o infección (*véanse* pp. 299-300). Sin embargo, los neutrófilos marginados normales están adheridos de manera laxa a través de la acción de las selectinas y pueden ser reclutados con mucha rapidez. Están en equilibrio dinámico en el fondo común circulante, que es aproximadamente igual al tamaño del fondo común de neutrófilos marginados.

El tamaño del fondo común de reserva en la médula ósea y en el compartimento vascular depende del ritmo de la granulocitopoyesis, la longevidad de los neutrófilos y la velocidad de migración hacia la circulación y el tejido conjuntivo. Todo el proceso hematopoyético se muestra en la tabla 10-3.

Los factores de transcripción controlan el destino de las células hematopoyéticas, mientras que las citocinas y los mediadores locales regulan todas las etapas de la hematopoyesis.

Las interacciones estrechas entre las CMH y su microambiente medular óseo permiten la redefinición de la identidad y de las vías de diferenciación de estas células madre multipotenciales mediante la activación de vías de diferenciación específicas. Las moléculas de señalización provenientes de una variedad de células de médula ósea inician mecanismos intracelulares que, en última instancia, actúan sobre un grupo selecto de proteínas inhibidoras y activadoras conocidas como ***factores de transcripción***. Estas se unen específicamente a las regiones promotoras o amplificadoras del ácido desoxirribonucleico (ADN) en la célula afectada. Mediante el control de la transcripción de los genes específicos corriente abajo, estos factores de transcripción desencadenan una cascada de cambios genéticos que finalmente determina el curso de las células durante la diferenciación.

Además de identificar los diversos factores de transcripción intracelulares, algunos estudios recientes han identificado y comenzado a describir numerosas **moléculas de señalización** que se encuentran en la médula ósea. Entre ellas, se encuentran las glucoproteínas, que actúan como hormonas circulantes y mediadores locales para regular el progreso de la hematopoyesis y la tasa de diferenciación de otros tipos celulares (tabla 10-4). Algunas hormonas específicas, como la **eritropoyetina** o la **trombopoyetina**, comentadas en la sección anterior, regulan el desarrollo de los eritrocitos y los trombocitos, respectivamente. Otros factores, colectivamente llamados **CSF**, se subclasifican según la célula o grupo de células que afectan. Entre los factores aislados y caracterizados recientemente de una forma más completa, se encuentran algunos que estimulan la formación de granulocitos y monocitos, como el GM-CSF, el G-CSF y el factor estimulante de colonias de macrófagos (M-CSF, *macrophage colony-stimulating factor*). Las **interleucinas**, producidas por los linfocitos, actúan sobre otros leucocitos y sus progenitores. La IL-3 es una citocina que parece afectar a la mayoría de las células progenitoras e incluso a células con diferenciación terminal. Cualquier citocina particular puede actuar en una o más etapas de la hematopoyesis y afectar la división, la diferenciación o la función de las células. Estos factores son sintetizados por muchos tipos de células diferentes, como las células renales (eritropoyetina), los hepatocitos (trombopoyetina), los linfocitos T (IL-3), las células endoteliales (IL-6), las células adventicias en la médula ósea (IL-7) y los macrófagos (factores que afectan el desarrollo de granulocitos y macrófagos).

El aislamiento, la caracterización, la elaboración y los estudios clínicos de **citocinas** para el tratamiento de enfermedades humanas son las principales actividades de la floreciente industria de la biotecnología. Varias citocinas hematopoyéticas y linfopoyéticas elaboradas mediante la tecnología de ADN recombinante ya se utilizan en la práctica clínica. Estas incluyen **eritropoyetina recombinante**, **G-CSF**, **GM-CSF** e **IL-3**; otras están en fase de desarrollo activo. El GM-CSF (sargramostim, filgrastim) se utiliza clínicamente para estimular la producción de leucocitos después de la quimioterapia y para acelerar la recuperación leucocítica posterior a la quimioterapia o un trasplante de médula ósea.

Formación de los monocitos (monopoyesis)

Los citoblastos PMC multipotenciales también originan a las células que siguen la línea de desarrollo de monocitos-macrófagos.

Los **monocitos** se producen en la médula ósea a partir de una célula madre PGM que puede madurar en un monocito o en algún otro de los tres linajes de células granulocíticas. Además, la célula PGM da lugar a células dendríticas. La proliferación y diferenciación de la célula PMC en una célula PGM predestinada está controlada por la IL-3. El desarrollo adicional del linaje de **células progenitoras de monocitos** (**PMo**) depende de la presencia continua de los factores de transcripción PU.1 y Egr-1, y es estimulado por la IL-3 y el GM-CSF. Este último también controla la diferenciación adicional en células maduras, que después se liberan en la circulación. La transformación de las células PMo en monocitos tarda alrededor de 55 h, y los monocitos permanecen en la circulación cerca de 16 h antes de emigrar hacia los tejidos donde se diferencian, bajo la acción tanto del GM-CSF como del M-CSF, en macrófagos tisulares. Su vida útil posterior aún no se comprende del todo.

Formación de los linfocitos (linfopoyesis)

El desarrollo y la predestinación del linaje de las células linfoides progenitoras comunes dependen de la expresión de diversos factores de transcripción.

Si bien los linfocitos proliferan continuamente en los órganos linfáticos periféricos, la médula ósea sigue siendo el sitio primario de

TABLA 10-3 Características de las células durante la maduración de la célula progenitora mieloide común

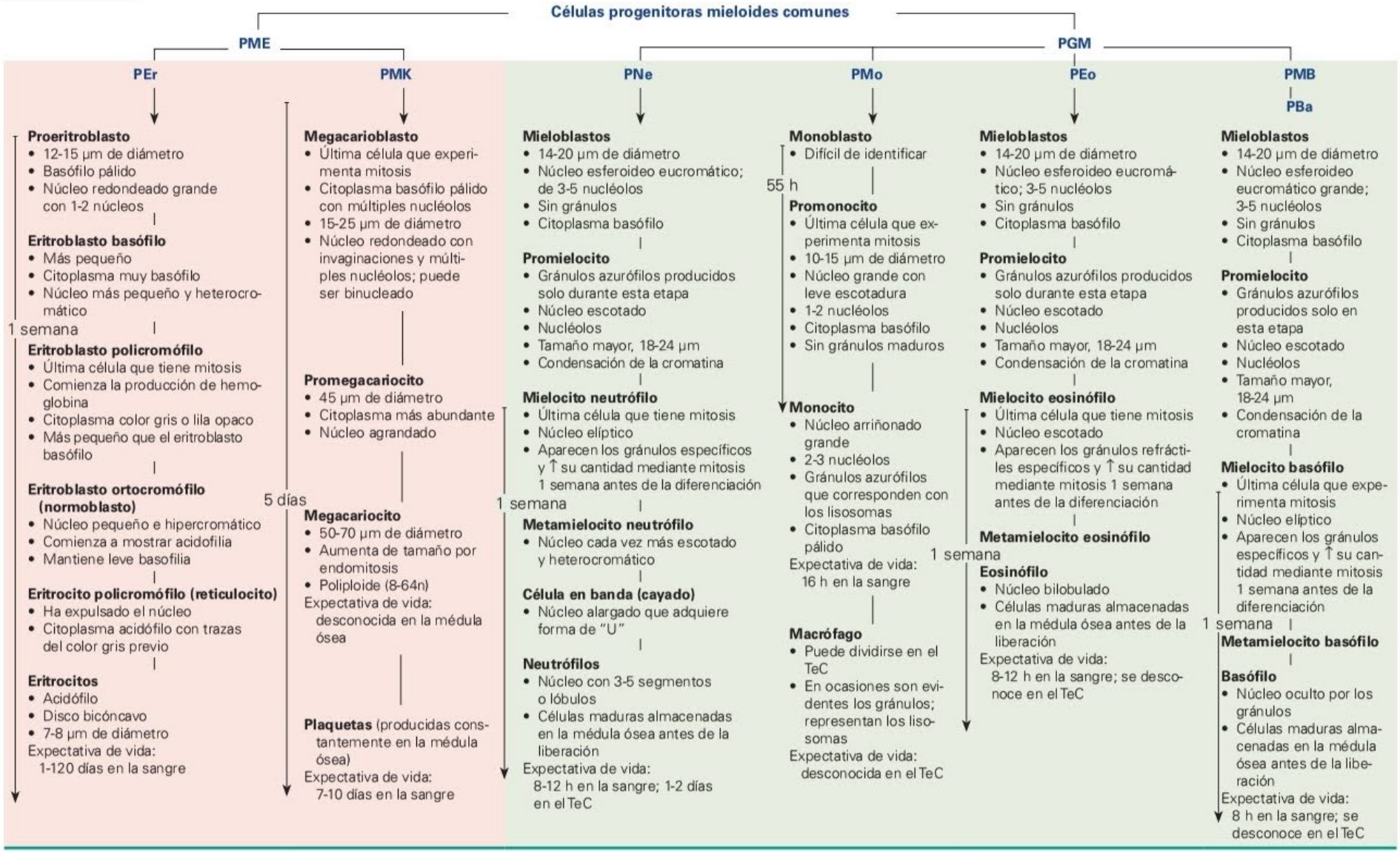

Maduración de las células sanguíneas de acuerdo con sus características histológicas en sus diversas etapas, tiempo de maduración y vida media después de abandonar la médula ósea. Los tiempos indicados en las líneas verticales son el período aproximado entre las etapas reconocibles.

PBa, célula progenitora de basófilos; *PEo*, célula progenitora de eosinófilos; *PEr*, célula progenitora de eritrocitos; *PMK*, célula progenitora de megacariocitos; *PGM*, célula progenitora de granulocitos/monocitos; *PMB*, célula progenitora de mastocitos/basófilos; *PME*, célula progenitora de megacariocitos/eritrocitos; *PMo*, célula progenitora de monocitos; *PNe*, célula progenitora de neutrófilos; *TeC*, tejido conjuntivo.

TABLA 10-4 Citocinas hematopoyéticas, sus fuentes y sus células diana

Citocina[a]	Símbolo	Fuente	Diana
Factor estimulante de colonias de granulocitos y macrófagos	GM-CSF	Linfocitos T, células endoteliales, fibroblastos	PMC, PEr, PGM, PEo, PBa, PMK, todos los granulocitos, eritrocitos
Factor estimulante de colonias de granulocitos	G-CSF	Células endoteliales, monocitos	PEr, PGM, PEo, PBa, PMK
Factor estimulante de colonias de monocitos	M-CSF	Monocitos, macrófagos, células endoteliales y adventicias	PGM, PMo, monocitos, macrófagos, osteoclastos
Eritropoyetina	EPO	Riñón, hígado	PMC, PME, PEr
Trombopoyetina	TPO	Hígado, riñones, músculo esquelético, médula ósea	PMK, megacariocitos
Interferón γ	IFN-γ	Linfocitos T $CD4^+$, linfocitos NK	Linfocitos B, linfocitos T, linfocitos NK, neutrófilos, monocitos
Interleucina 1	IL-1	Neutrófilos, monocitos, macrófagos, células endoteliales	Linfocitos T $CD4^+$, linfocitos B
Interleucina 2	IL-2	Linfocitos T $CD4^+$	Linfocitos T, linfocitos B, linfocitos NK
Interleucina 3	IL-3	Linfocitos T $CD4^+$	PMC, PEr, PGM, PEo, PBa, PMK, todos los granulocitos, células eritroides
Interleucina 4	IL-4	Linfocitos T $CD4^+$, mastocitos	Linfocitos B, linfocitos T, mastocitos
Interleucina 5	IL-5	Linfocitos T $CD4^+$	PEo, eosinófilos, linfocitos B
Interleucina 6	IL-6	Células endoteliales, neutrófilos, macrófagos, linfocitos T, adipocitos, osteoblastos	PMC, PEr, PGM, linfocitos B, linfocitos T, macrófagos, hepatocitos, osteocitos, osteoclastos, adipocitos
Interleucina 7	IL-7	Células adventicias de la médula ósea	Linfocitos pre-B y pre-T iniciales
Interleucina 8	IL-8	Macrófagos, células endoteliales	Linfocitos T, neutrófilos
Interleucina 9	IL-9	Linfocitos T $CD4^+$	Linfocitos T $CD4^+$, PMC, PEr
Interleucina 10	IL-10	Macrófagos, linfocitos T	Linfocitos T, linfocitos B, linfocitos NK
Interleucina 11	IL-11	Macrófagos	PMC, PEr, PGM, linfocitos T, linfocitos B, macrófagos, megacariocitos
Interleucina 12	IL-12	Macrófagos, células dendríticas, linfocitos B	Linfocitos T
Interleucina 13	IL-13	Linfocitos T	Linfocitos B

[a]Las citocinas hematopoyéticas incluyen factores estimulantes de colonias (CSF, *colony stimulating factors*), interleucinas y factores inhibidores. Casi todas son glucoproteínas con una cadena polipeptídica básica de alrededor de 20 kDa. Prácticamente todas actúan sobre las células madre progenitoras, células progenitoras restringidas en cuanto a linaje, células predestinadas, células en proceso de maduración y células maduras. En consecuencia, las dianas que se mencionan en esta tabla son más bien líneas celulares que células individuales.

PBa, progenitor basófilo; *PEo*, progenitor de eosinófilo; *PEr*, progenitor predestinado a convertirse en eritrocito; *PGM*, progenitor de granulocito/monocito; *PMC*, célula progenitora mieloide común; *PME*, progenitor de megacariocito/eritrocito; *PMK*, progenitor predestinado a convertirse en megacariocito; *PMo*, progenitor de monocito; *NK*, citolítico natural.

la linfopoyesis en los seres humanos. Los miembros de la **familia Ícaro de factores de transcripción** desempeñan un papel importante en la diferenciación de las CMH pluripotenciales en las **células progenitoras linfoides comunes (PLC)**. La diferenciación de las PLC se resume a continuación:

- Los **linfocitos T** derivan de la progenie de las PLC que expresan el **factor de transcripción GATA-3**. Estas células salen de la médula ósea como linfocitos pre-T y se dirigen al timo, donde completan su diferenciación y educación tímica (*véase* cap. 14). A continuación, ingresan en la circulación como linfocitos T pequeños de vida larga.
- Los **linfocitos B** derivan de las PLC en las que se han activado genes específicos para los linfocitos B por un factor de transcripción llamado ***Pax5***. Estos se desarrollan en lo que se conoce como ***órganos equivalentes de la bolsa***, como la médula ósea, el tejido linfático asociado con el intestino y el bazo.
- Es muy probable que las **células NK** se diferencien, bajo la influencia de IL-2 e IL-15, en células pre-NK inmaduras y que, después de la adquisición de funciones efectoras de células NK (citotoxicidad y capacidad de secretar interferón), se conviertan en células NK maduras. Sin embargo, aún se desconoce mucho acerca de los factores que influyen en el desarrollo y la diferenciación de los linfocitos NK. La médula ósea es el órgano principal de producción de estas células. No obstante, algunos estudios recientes señalan que los ganglios linfáticos o el timo fetal también pueden contener células progenitoras NK. Los linfocitos constituyen hasta el 30% de todas las células nucleadas de la médula ósea. La producción y diferenciación de los linfocitos se describen con mayor detalle en el capítulo 14.

■ MÉDULA ÓSEA

La médula ósea roja se localiza dentro de los huesos, tanto en la cavidad medular de los huesos largos jóvenes como en los espacios del hueso esponjoso.

La **médula ósea** está compuesta por vasos sanguíneos, las unidades especializadas de vasos sanguíneos llamadas ***sinusoides*** y una red similar a una esponja de células hematopoyéticas (fig. 10-26). Los sinusoides de la médula ósea proporcionan una barrera entre el compartimento hematopoyético y la circulación periférica. En los cortes, las células hematopoyéticas parecen formar "cordones" entre sinusoides o entre sinusoides y hueso.

El sinusoide de la médula ósea roja es una unidad vascular única. Se localiza en la posición generalmente ocupada por un capilar, es decir, se interpone entre las arterias y las venas. Se piensa que deriva de vasos que han irrigado el tejido óseo cortical. Los sinusoides se originan a partir de estos vasos en la unión corticomedular. La pared sinusoide consiste en un revestimiento endotelial, una lámina basal discontinua y un recubrimiento incompleto de células adventicias. El endotelio es un epitelio plano simple.

La **célula adventicia**, también llamada ***célula reticular***, envía extensiones laminares en la sustancia de los cordones hematopoyéticos, que proporcionan cierto grado de sostén a las células sanguíneas en desarrollo. Además, las células adventicias producen fibras reticulares. También actúan estimulando la diferenciación de las células de las series hematopoyéticas en los elementos formes maduros de la sangre por la secreción de varias citocinas (p. ej., CSF, IL-5, IL-7). Cuando la hematopoyesis y el paso de las células maduras hacia los sinusoides son activos, la célula adventicia y la lámina basal son desplazadas por las células sanguíneas maduras al aproximarse al endotelio para entrar en el sinusoide desde la cavidad medular ósea.

El sistema de sinusoides de la médula ósea es una circulación cerrada; los elementos formes nuevos tienen que atravesar el endotelio para entrar en la circulación.

Conforme una célula sanguínea ya madura o la prolongación de un megacariocito empuja una célula endotelial, se comprime la membrana plasmática abluminal contra la membrana plasmática luminal hasta que ambas se fusionan, y forman así un **poro transitorio de diapédesis transcelular**. Los complejos cis-SNARE facilitan la fusión en ambas membranas plasmáticas endoteliales como parte de un proceso similar a la fusión de una vesícula de transporte con la membrana diana (*véanse* pp. 40-42). La célula migrante o la prolongación del megacariocito literalmente perfora la célula endotelial. Los poros transcelulares tienden a formarse cerca de las uniones intercelulares intactas, donde el endotelio es más delgado. Por lo tanto, la migración a través del endotelio de la médula ósea es un fenómeno transcelular y no intercelular. Cada célula de la sangre debe pasar a través de una abertura para entrar en la luz de un sinusoide. Del mismo modo, una prolongación de megacariocitos debe sobresalir a través de una abertura de manera que las plaquetas puedan liberarse directamente a la luz del sinusoide. El poro se contrae durante el paso transcelular, lo que mantiene la integridad de

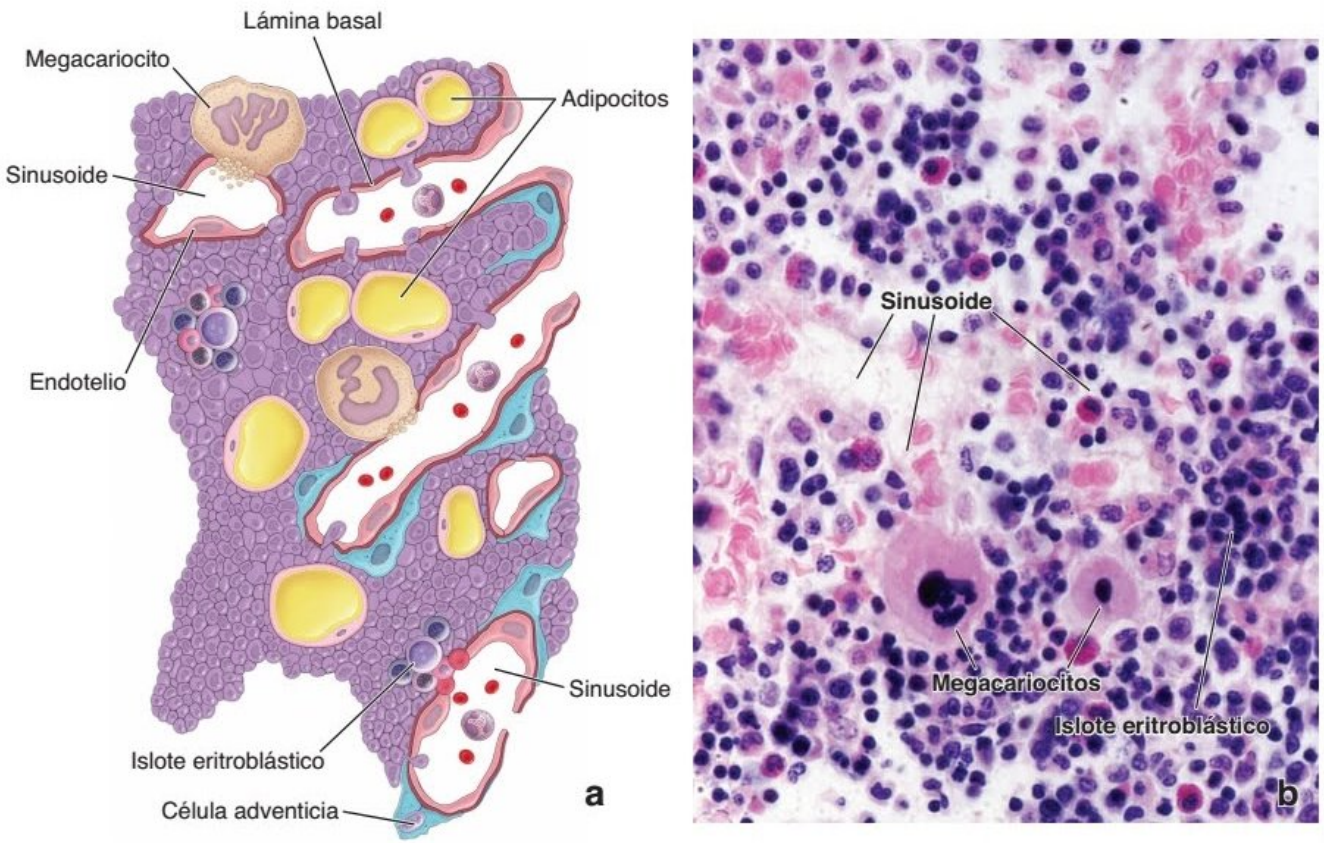

FIGURA 10-26. Médula ósea con hematopoyesis activa. a. Esta representación esquemática de la médula ósea muestra los nidos eritroblásticos que están produciendo eritrocitos; los megacariocitos que están liberando plaquetas en los sinusoides; las células endoteliales (*rosa*) contiguas a una lámina basal (*rojo oscuro*) que es escasa en algunos sitios y ausente en donde las células maduras de las progenies están en los sinusoides; las células adventicias o reticulares (*azul*) que se extienden desde la lámina basal hacia el compartimento hematopoyético; y algunas células adiposas dispersas. **b.** En esta microfotografía ósea teñida con H&E se muestran centros hematopoyéticos activos cercanos a los sinusoides medulares. 420×.

la célula endotelial. Además, las interacciones entre las moléculas de adhesión de la superficie endotelial (p. ej., ICAM-1 e VICAM-1) y las integrinas de los leucocitos disminuyen la alteración sobre la barrera endotelial. El poro transcelular se cierra a medida que la célula sanguínea ha completado su paso hacia la luz del sinusoide o el proceso del megacariocito se retira.

En la **médula ósea roja** activa, los cordones de las células hematopoyéticas contienen principalmente células sanguíneas en desarrollo y megacariocitos. Los cordones también contienen macrófagos, mastocitos y algunas células adiposas. Si bien los cordones de tejido hematopoyético parecen desorganizados, los tipos específicos de células sanguíneas se desarrollan en cúmulos o nidos. Cada cúmulo eritropoyético contiene un macrófago. Estos cúmulos están ubicados cerca de la pared de un sinusoide. Los megacariocitos también están localizados junto a la pared sinusoidal y emiten sus plaquetas directamente en el sinusoide a través de poros transcelulares en el endotelio. Los granulocitos se desarrollan en nidos celulares alejados de la pared sinusoidal. Cuando está maduro, el granulocito migra hacia el sinusoide y entra en la circulación.

La médula ósea que no es activamente hematopoyética contiene sobre todo adipocitos, lo que le da el aspecto de tejido adiposo.

La médula ósea inactiva se llama ***médula ósea amarilla***. Es la forma principal de médula ósea en la cavidad medular de los huesos del adulto que ya no son hematopoyéticamente activos, como los huesos largos de los brazos, las piernas y los dedos de manos y pies. En estos huesos, la médula ósea roja se ha sustituido completamente por grasa. Incluso en la médula ósea hematopoyéticamente activa en los seres humanos adultos, como las costillas, vértebras, pelvis y cintura escapular, alrededor de la mitad del espacio medular está ocupado por tejido adiposo y la otra mitad por tejido hematopoyético (cuadro 10-6). No obstante, la médula ósea amarilla retiene su potencialidad hematopoyética y, si es necesario, como ocurre después de una hemorragia grave, puede volver a convertirse en médula ósea roja tanto por la extensión

CUADRO 10-6

CORRELACIÓN CLÍNICA: CELULARIDAD DE LA MÉDULA ÓSEA

La **celularidad de la médula ósea** es uno de los factores más importantes en la valoración de su función. Esta valoración es semicuantitativa y corresponde a la proporción de células hematopoyéticas con respecto a los adipocitos. La determinación más fidedigna de la celularidad se obtiene mediante el examen microscópico de una biopsia de médula ósea que conserva la organización medular. Los frotis no son adecuados para obtener la celularidad de la médula ósea.

Los valores de esta evaluación cambian con la edad del paciente. La celularidad medular ósea normal para una edad específica se puede calcular restando la edad de una persona a 100 y sumando (para el rango mayor) o restando (para el rango menor) el 10%. Por lo tanto, la médula ósea de una persona de 30 años de edad contiene entre el 60 y 80% de las células hematopoyéticas activas (100 – 30 = 70 ± 10%); en cambio, una persona de 70 años de edad está en el intervalo del 20-40% (100 – 70 = 30 ± 10%). La médula ósea con un índice normal para la edad específica se denomina ***médula ósea normocelular***. La desviación de los índices normales para las edades específicas indica un cambio patológico en la médula ósea.

En la **médula ósea hipocelular**, que aparece en la anemia aplásica o después de la quimioterapia, la biopsia medular presenta solo una pequeña cantidad de células hematopoyéticas (fig. C10-6-1a). Por lo tanto, una persona de 50 años de edad con esta alteración podría tener un índice de celularidad medular ósea del 10-20%. En una persona de la misma edad con leucemia mieloide aguda, el índice de celularidad medular ósea podría ser del 80-90%. La **médula ósea hipercelular** es característica de la médula ósea afectada por tumores originados de células hematopoyéticas (fig. C10- 6-1b).

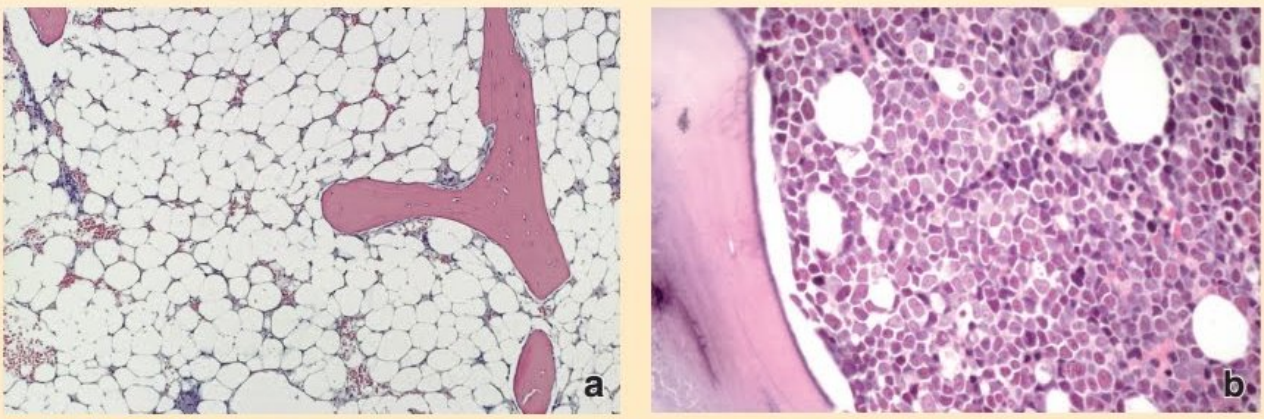

FIGURA C10-6-1. Celularidad de la médula ósea a. Microfotografía de la médula ósea hipocelular de una persona con anemia aplásica. La médula ósea está compuesta principalmente por adipocitos y carece de actividad hematopoyética normal. 120×. **b.** Esta microfotografía de un corte medular óseo de una persona con leucemia mieloide aguda muestra una médula hipercelular. Obsérvese que todo el campo junto a la trabécula ósea está repleto de mieloblastos muy apretados. En esta imagen solo aparecen unos pocos adipocitos. 280× (reimpreso con autorización de Rubin E, Gorstein F, Schwarting R, et al. Rubin's Pathology, 4th ed. Baltimore: Lippincott Williams & Wilkins, 2004, Fig. 20–12, Fig. 20–54).

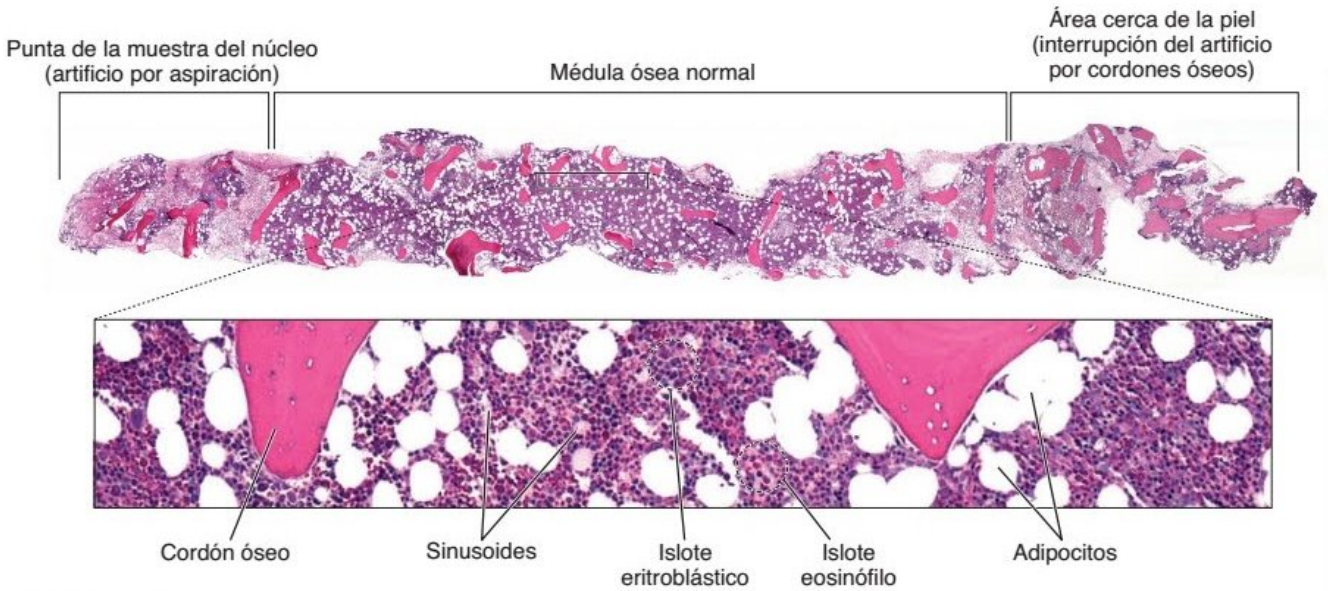

FIGURA 10-27. Muestra nuclear de una biopsia de médula ósea. En esta microfotografía de bajo aumento (*arriba*) se revela la longitud completa de una muestra para biopsia del centro de una médula ósea obtenida de la parte posterior de la cresta ilíaca de una mujer de 25 años de edad, con antecedentes breves de fiebre, sudores nocturnos, fatiga, leucocitosis con linfocitosis absoluta, esplenomegalia, reacción en cadena de la polimerasa (PCR, *polymerase chain reaction*) positiva para citomegalovirus y proliferación clonal de linfocitos T $CD8^+$. El *lado derecho* de la imagen muestra la interrupción de los las trabéculas óseas, una indicación de un artificio de inserción de la aguja en el área cercana a la superficie de la piel. El área más clara y eosinófila cerca de la punta de la muestra del núcleo, sin patrón de médula ósea evidente, corresponde al artificio por aspiración. 12×. La microfotografía (*abajo*) muestra un mayor aumento del área indicada por el rectángulo superior. La médula ósea en este paciente parece ser normocelular (70% de celularidad) con hematopoyesis normal (*véase* cuadro 10-6 para una explicación de la celularidad de la médula ósea). 110× (cortesía del Dr. Gabriel C. Caponetti, Creighton University).

del tejido hematopoyético hacia la médula amarilla como por la repoblación de esta con células madre circulantes.

El examen de médula ósea es esencial para el diagnóstico y el tratamiento de muchas alteraciones sanguíneas y medulares.

El examen de aspirado medular y la biopsia con aguja gruesa de la médula ósea es esencial para el diagnóstico de alteraciones medulares. Ambos métodos son complementarios y proporcionan una valoración completa de la médula ósea. Las indicaciones para el **examen de médula ósea** incluyen anemia inexplicable (recuento bajo de eritrocitos), morfología anómala en el frotis sanguíneo periférica, diagnóstico y estadificación de enfermedades malignas hemáticas (leucemia) y metástasis sospechosa de médula ósea. Por lo general, el diagnóstico definitivo se basa en una combinación de hallazgos clínicos y varios procedimientos de diagnóstico, incluyendo análisis de sangre periférica, aspirado de médula ósea y biopsia con aguja gruesa y otras pruebas específicas (p. ej., inmunofenotipificación, estudios genéticos moleculares).

En la **aspiración de médula ósea** se inserta una aguja a través de la piel hasta que penetra en el hueso. El sitio anatómico preferido para una biopsia medular es la parte posterior de la cresta ilíaca (hueso de la cadera). Se obtiene una pequeña cantidad de médula ósea mediante la aplicación de presión negativa con una jeringa conectada a la aguja. El aspirado se extiende entonces como un preparado en un portaobjetos de vidrio y la muestra se examina con el microscopio para determinar la morfología celular individual. En la **biopsia del núcleo de la médula ósea** se obtiene médula ósea intacta para el análisis de laboratorio. Por lo general, se hace una pequeña incisión en la piel para permitir que la aguja pase al hueso. La aguja para biopsia avanza a través del hueso con un movimiento de rotación (similar al movimiento del sacacorchos a través del corcho) y después se retira junto con una pequeña pieza sólida de médula ósea en su interior. Después de retirarse la aguja, se extrae la muestra nuclear y se procesa para la elaboración de preparados de rutina con H&E. La muestra de núcleo para biopsia obtenida mediante este procedimiento sirve para el análisis de la arquitectura de la médula ósea (fig. 10-27). Suele utilizarse para diagnosticar y determinar los estadios de diferentes tipos de cáncer y supervisar los resultados de la quimioterapia.

TEJIDO SANGUÍNEO

FUNDAMENTOS DE LA SANGRE

- La **sangre** es un tejido conjuntivo líquido que circula a través del sistema cardiovascular. Está compuesta por una matriz extracelular líquida abundante en proteínas, llamada ***plasma***, y elementos celulares (**leucocitos**, **eritrocitos** y **trombocitos**).
- El volumen de **eritrocitos** en el total de la sangre se llama ***hematócrito***; el hematócrito es de alrededor del 45% en los hombres y las mujeres.
- Los **leucocitos** constituyen el 1% del volumen sanguíneo.

PLASMA

- Las principales proteínas plasmáticas son la **albúmina** (responsable de la **presión osmótica coloidal**), las **globulinas** (incluyendo **inmunoglobulinas** y **globulinas no inmunitarias**) y el **fibrinógeno** (que interviene en la coagulación de la sangre). La mayoría de las proteínas plasmáticas son secretadas por el hígado.
- El **suero** es el plasma sanguíneo del que se han eliminado los factores de coagulación.

ERITROCITOS

- Los **eritrocitos** son discos bicóncavos anucleados (de 7.8 µm de diámetro) que están llenos de hemoglobina y diseñados para soportar las fuerzas de cizallamiento experimentadas durante la circulación. Su expectativa de vida es de unos 120 días.
- La **hemoglobina** es una proteína especializada que se compone de cuatro cadenas de globinas con grupos hemo que contienen hierro para la unión, el transporte y la liberación de O_2 y CO_2.
- Hay tres tipos principales de hemoglobina en los seres humanos adultos: **HbA** (~96% del total de hemoglobina), **HbA_2** (~3%) y **HbF** (> 1%, pero abundante en el feto).

LEUCOCITOS

- Los **leucocitos** se subclasifican en dos grupos de acuerdo con la presencia o ausencia de **gránulos específicos** en el citoplasma: **granulocitos** (neutrófilos, eosinófilos, basófilos) o **agranulocitos** (linfocitos, monocitos).
- Los **neutrófilos** (47-67% del total de leucocitos) tienen núcleos polimorfos multilobulados. Sus gránulos específicos contienen diversas enzimas, activadores del complemento y péptidos antimicrobianos (lisozima, lactoferrina) para la destrucción de microorganismos en los sitios de inflamación.
- Los neutrófilos abandonan la circulación a través de las **vénulas poscapilares** en un proceso de reconocimiento celular neutrófilo-endotelial. Ello implica la presencia de moléculas de adhesión celular (**selectinas** e **integrinas**) y la posterior diapédesis (migración transendotelial) de los neutrófilos.
- Los **eosinófilos** (1-4% del total de leucocitos) tienen núcleo bilobulado y gránulos eosinófilos específicos que contienen proteínas que son citotóxicas para las protozoos y los helmintos. Los eosinófilos se relacionan con reacciones alérgicas, infecciones parasitarias e inflamación crónica.
- Los **basófilos** (< 0.5% del total leucocitos) tienen núcleos lobulados irregulares cubiertos por grandes gránulos basófilos específicos, que contienen heparina, histamina, heparán-sulfato y leucotrienos. Estas sustancias desempeñan un papel importante en las reacciones alérgicas y las inflamaciones crónicas.
- Los **linfocitos** (26-28% del total de leucocitos) son las principales células funcionales del sistema inmunitario. Varían en tamaño y tienen núcleos esferoideos densos rodeados por un borde delgado de citoplasma.
- Hay tres tipos principales de linfocitos: **linfocitos T** (participan en la inmunidad mediada por células), **linfocitos B** (producen anticuerpos) y **células citolíticas naturales** (**NK**) (programadas para matar ciertas células infectadas por virus y cancerosas).
- Los **monocitos** (3-9% del total de leucocitos) tienen núcleos escotados. Después de la migración desde el sistema vascular, se transforman en **macrófagos** y otras células del sistema fagocítico mononuclear. Funcionan como **células presentadoras de antígenos** en el sistema inmunitario.

TROMBOCITOS (PLAQUETAS)

- Los **trombocitos** son pequeños fragmentos citoplasmáticos anucleados delimitados por membrana derivados de megacariocitos.
- Se dividen en cuatro zonas (**periférica**, **estructural**, **orgánulos** y **membrana**) según su organización y función.

FORMACIÓN DE LAS CÉLULAS DE LA SANGRE (HEMATOPOYESIS)

- La **hematopoyesis** inicia durante el desarrollo embrionario temprano e incluye la **eritropoyesis** (formación de eritrocitos), **leucopoyesis** (formación de leucocitos) y **trombopoyesis** (formación de plaquetas).
- En los adultos, las **células madre hematopoyéticas** (**CMH**) residen en la médula ósea. Bajo la influencia de citocinas y factores de crecimiento, se diferencian en **células progenitoras mieloides comunes** (**PMC**), que dan origen a megacariocitos, eritrocitos, neutrófilos, eosinófilos, basófilos o mastocitos y monocitos, y **células progenitoras linfoides comunes** (**PLC**), que dan origen a linfocitos T, linfocitos B y linfocitos NK.
- Durante la **eritropoyesis**, los eritrocitos evolucionan de **proeritroblastos** y **basófilos**, **eritroblastos policromófilos** y **ortopolicromófilos** en **eritrocitos policromófilos** y **maduros**.
- Los eritrocitos en desarrollo se hacen más pequeños, cambian su apariencia citoplasmática (de azul a rojo) debido a una intensa acumulación de hemoglobina y extruyen sus núcleos.
- En la **trombopoyesis**, los trombocitos (plaquetas) son producidos en la médula ósea por **megacariocitos** (células poliploides grandes de la médula ósea roja) que se desarrollaron a partir de los mismos citoblastos PMC, como los eritroblastos.
- En la **granulocitopoyesis**, los granulocitos se originan a partir de la célula madre PMC, que se diferencia en **progenitores de granulocitos/monocitos** (**PGM**). Los citoblastos PMC también originan monocitos.
- Las **células progenitoras de neutrófilos** (**PNe**) atraviesan seis etapas morfológicamente identificables en el desarrollo: **mieloblastos**, **promielocito**, **mielocito** (el primero en exhibir gránulos específicos), **metamielocito**, **células en banda** (**inmaduras**) y **neutrófilos maduros**. El desarrollo de otros granulocitos sigue un camino similar.
- En la **linfopoyesis**, los linfocitos se desarrollan a partir de células madre PLC y dependen de la expresión de factores de transcripción específicos. Se diferencian en la médula ósea y otros tejidos linfáticos.

MÉDULA ÓSEA

- La **médula ósea roja** contiene cordones de células hematopoyéticas activas que se encuentran dentro de la cavidad medular en los niños y en los espacios de hueso esponjoso en los adultos.
- La médula ósea contiene vasos sanguíneos especializados (**sinusoides**) en los cuales se liberan las células y plaquetas neodesarrolladas de la sangre.
- La médula ósea inactiva para la hematopoyesis contiene predominantemente células de tejido adiposo y se denomina ***médula ósea amarilla***.

LÁMINA 17 ■ ERITROCITOS Y GRANULOCITOS

La sangre se considera un tejido conjuntivo líquido y se compone de elementos celulares y plasma. Los eritrocitos, los leucocitos y los trombocitos (plaquetas) constituyen los elementos celulares. En conjunto, representan el 45% del volumen sanguíneo. Los eritrocitos transportan e intercambian el oxígeno y el dióxido de carbono. Constituyen el 99% de las células sanguíneas. Los leucocitos se clasifican como agranulocitos y granulocitos. Los agranulocitos se subclasifican como linfocitos y monocitos. Los *granulocitos*, denominados así por el contenido de los gránulos en su citoplasma, incluyen a los neutrófilos, los eosinófilos y los basófilos. Cada tipo de leucocito tiene una función específica en la respuesta inmunitaria y defensiva del organismo. Por lo general, abandonan la circulación y se introducen en el tejido conjuntivo para realizar su función específica. En cambio, los eritrocitos solo funcionan dentro del sistema vascular. Las plaquetas son responsables de la hemostasia. Por lo tanto, desempeñan un papel esencial en los casos de lesión a los vasos pequeños.

Los frotis sanguíneo se utilizan para el examen con microscopio y la identificación de las cantidades relativas de leucocitos circulantes. El frotis sanguíneo se prepara colocando una pequeña gota de sangre en un portaobjetos de vidrio que después se extiende a través de la corredera con el borde de otro portaobjetos. Si se realiza de forma correcta, este método proporciona una capa uniforme individual de elementos formes de la sangre que se seca al aire y luego se tiñe. Por lo general, se utiliza la tinción de Wright, una modificación de la técnica de Romanovsky. En el análisis de la muestra con el microscopio, es útil emplear poco aumento para encontrar áreas en las que las células de la sangre tienen una distribución uniforme, como la que se observa en el frotis de la página siguiente. Una vez logrado esto, al cambiar a un aumento mayor, se pueden identificar los distintos tipos de leucocitos y, de hecho, determinar la cantidad relativa de cada tipo de célula. Un recuento de leucocitos normal es como sigue: neutrófilos, 48.6-66.7%; eosinófilos, 1.4-4.8%; basófilos, 0-0.3%; linfocitos, 25.7-27.6%; y monocitos, 8.6-9.0%.

Frotis sanguíneo, humano, tinción de Wright, 200×.

Esta microfotografía con poco aumento muestra parte de un frotis sanguíneo en el que las células se distribuyen de manera uniforme. La gran mayoría de las células son **eritrocitos**. Debido a su forma bicóncava, la mayoría de los eritrocitos aparecen con forma de rosquilla. Se observan dos leucocitos, ambos granulocitos. Un granulocito es un **neutrófilo** (*N*), el otro es un **eosinófilo** (*E*). Sin embargo, con este aumento, la principal característica diferencial se encuentra en la tinción de su citoplasma. Un aumento mayor, como en las imágenes siguientes, permite una caracterización más precisa del tipo de célula.

Neutrófilos, frotis sanguíneo, humano, tinción de Wright, 2 200×.

Los **neutrófilos** muestran variaciones en el tamaño y la morfología nuclear que están relacionadas con la edad de la célula. La microfotografía de la *izquierda* muestra el núcleo de un neutrófilo que acaba de pasar la etapa de cayado y ha entrado recientemente en la circulación. La célula es relativamente pequeña; su citoplasma revela gránulos finos distintivos. El neutrófilo en la microfotografía del *medio* es considerablemente más grande y su citoplasma contiene gránulos más finos. El núcleo todavía presenta forma de "U", pero en varios sitios la lobulación (*flechas*) es cada vez más evidente por la constricción del núcleo. El neutrófilo en la microfotografía de la *derecha* muestra una mayor madurez en virtud de su lobulación muy distintiva. Aquí, los lóbulos están conectados por "puentes" nucleares muy delgados. Una característica muy distintiva asociada con el núcleo de esta célula es la presencia de un cuerpo de Barr (*flecha*), el cual indica que la sangre se ha extraído de una mujer.

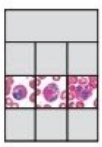

Eosinófilos, frotis sanguíneo, humano, tinción de Wright, 2 200×.

Los **eosinófilos** observados en estas microfotografías representan etapas de madurez diferentes. El eosinófilo en la microfotografía de la *izquierda* es relativamente pequeño y está empezando a mostrar lobulación. El citoplasma está casi totalmente lleno de gránulos eosinófilos, que caracterizan a este tipo de célula. Es probable que la región menos teñida, desprovista de gránulos, corresponda al sitio del aparato de Golgi (*flecha*). El eosinófilo que se muestra en la microfotografía del *centro* es más grande y su núcleo está ahora distintivamente bilobulado. En un sitio se observan tres gránulos definidos (*flechas*). Debe notarse su forma esferoidea y su tamaño relativamente uniforme. El eosinófilo de la microfotografía de la *derecha* es más maduro y exhibe por lo menos tres lóbulos. Cuando se juega con el ajuste del foco, los gránulos de los eosinófilos a menudo adquieren un brillo debido a su estructura cristalina.



Basófilos, frotis sanguíneo, humano, tinción de Wright, 2 200×.

Las células que se muestran aquí son **basófilos** y también representan diferentes etapas de maduración. El basófilo de la microfotografía de la *izquierda* es relativamente joven y pequeño. Los gránulos de los basófilos son variables en tamaño y tienden a oscurecer la morfología del núcleo. Además, son menos abundantes que los gránulos del eosinófilo. El núcleo del basófilo de la microfotografía del *medio* parece bilobulado, pero los gránulos que se encuentran sobre el núcleo de nuevo tienden a ocultar la forma precisa. Es probable que el basófilo de la microfotografía de la *derecha* sea más maduro. Los gránulos ocultan casi en su totalidad la forma nuclear. Unas pocas plaquetas de la sangre (*puntas de flecha*) se ven en varias de las microfotografías. Por lo general, aparecen como pequeños cuerpos de forma irregular.

E, eosinófilo | **N,** neutrófilo | **puntas de flecha,** plaquetas

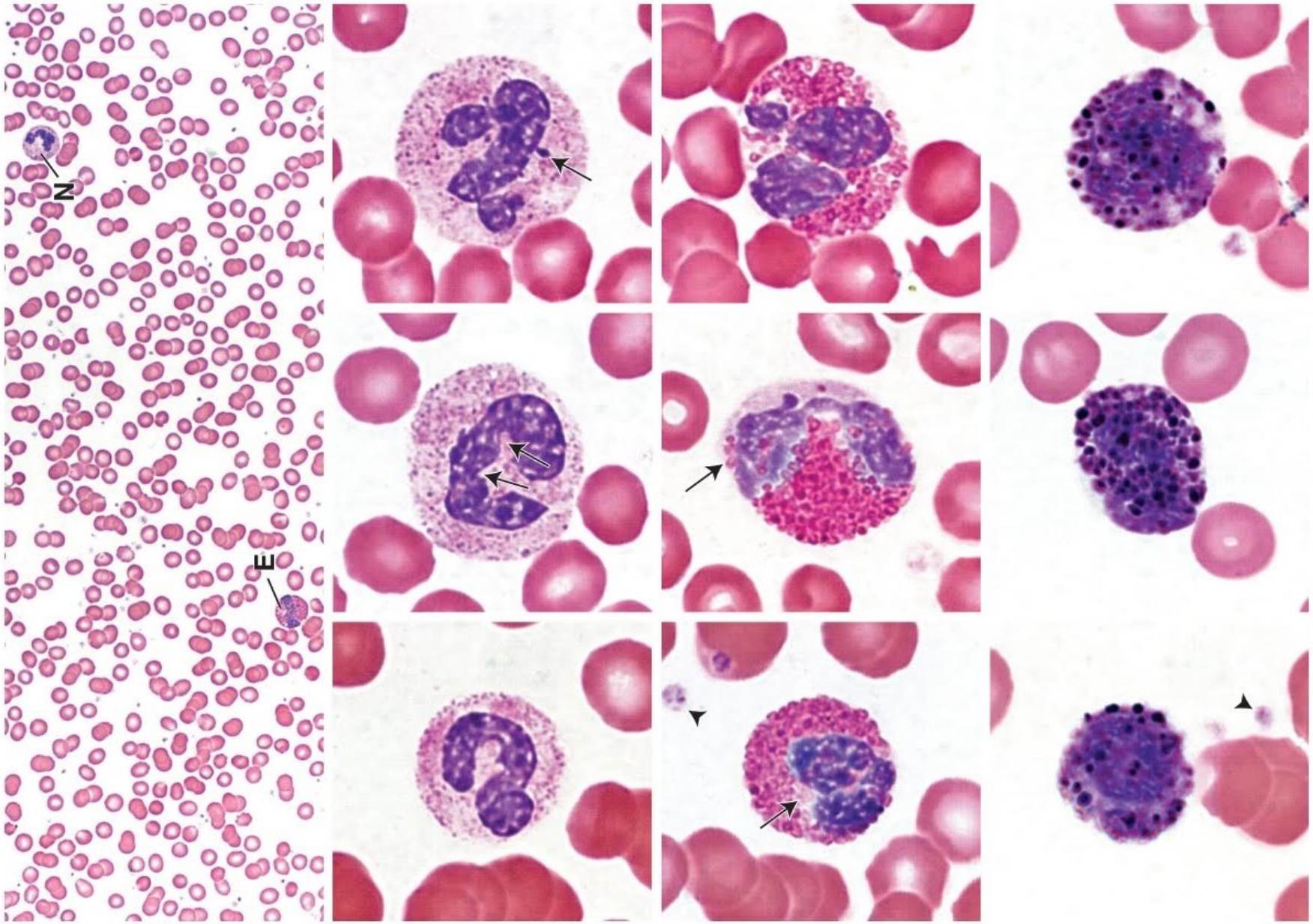
N
E

LÁMINA 18 ■ AGRANULOCITOS Y MÉDULA ÓSEA ROJA

Linfocitos, frotis sanguíneo, humano, tinción de Wright, 2 150×.

Los **linfocitos** que se muestran aquí varían en tamaño, pero cada uno representa una célula madura. Los linfocitos circulantes se describen generalmente como pequeños, medianos y grandes. En la microfotografía de la izquierda se muestra un *linfocito* pequeño. Las dimensiones de los linfocitos de esta categoría oscilan entre 7 y 9 µm. En la microfotografía de la *derecha* se ve un linfocito de gran tamaño. Estas células pueden medir hasta 16 µm. El linfocito en la microfotografía *central* es de tamaño intermedio. La diferencia de tamaño se puede atribuir principalmente a la cantidad de citoplasma presente. Sin embargo, el núcleo también contribuye al tamaño de la célula, pero en un grado menor. En los recuentos diferenciales, el tamaño de los linfocitos no se tiene en cuenta. En la imagen de la *izquierda* pueden observarse dos **plaquetas** (*flechas*).

Monocitos, frotis sanguíneo, humano, tinción de Wright, 2 150×.

Los leucocitos en estos paneles son **monocitos** maduros. Su tamaño varía aproximadamente de 13 a 20 µm, con la mayor parte en la parte superior del rango. El núcleo muestra el rasgo más característico del monocito, a saber, una escotadura, que a veces es tan prominente que presenta una forma de "U", como se aprecia en la microfotografía de la *derecha*. El citoplasma es débilmente basófilo. Los pequeños gránulos azurófilos (lisosomas) también son característicos del citoplasma y son similares a los observados en los neutrófilos. Las plaquetas (*flechas*) están presentes en las microfotografías de la *izquierda* y del *medio*.

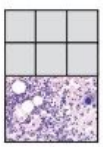

Frotis de médula ósea, humano, Giemsa, 180×.

Esta microfotografía de bajo aumento muestra un **frotis de médula ósea**. Este tipo de preparación permite el estudio de los leucocitos y los eritrocitos en desarrollo. Un frotis de médula ósea se realiza de una manera similar a la de un frotis de sangre periférica. Una muestra de médula ósea se aspira de un hueso, se coloca en un portaobjetos y se extiende como una monocapa fina de células. Una amplia variedad de tipos de células están presentes en el frotis de médula ósea. La mayoría de las células son granulocitos y eritrocitos en desarrollo. También hay **eritrocitos** (*Eri*) maduros en gran cantidad. Se identifican fácilmente por su falta de núcleo y su tinción eosinófila. A menudo, entremezclados con los eritrocitos hay grupos pequeños de reticulocitos. Estos son los eritrocitos muy jóvenes que contienen ribosomas residuales en su citoplasma. La presencia de los ribosomas altera levemente el color de los reticulocitos, lo que les otorga una coloración azul apenas perceptible en comparación con el eritrocito eosinófilo maduro. Los reticulocitos se distinguen mejor con grandes aumentos. Además, los **adipocitos** (*A*) se encuentran en cantidades variables. En muestras como estas, el contenido de lípidos se pierde durante la preparación y el reconocimiento de la célula se basa en un espacio circular claro o sin teñir. Otra célula grande que generalmente está presente es el **megacariocito** (*M*). Es la célula productora de plaquetas. El megacariocito es una célula poliploide que revela un núcleo grande de contorno irregular.

Con este escaso aumento, es difícil distinguir las etapas anteriores de los tipos de células en desarrollo. Sin embargo, los ejemplos de cada etapa de desarrollo en ambas líneas celulares se presentan en las siguientes láminas. En cambio, muchas células en su etapa avanzada de desarrollo, particularmente en la serie de granulocitos, pueden identificarse con algún grado de certeza con poco aumento. Por ejemplo, algunos **neutrófilos** en bandas (*NB*) y **eosinófilos** jóvenes (*E*) pueden ser identificados por sus características de morfología y tinción.

A, adipocitos
E, eosinófilos
Eri, eritrocitos
M, megacariocito
NB, neutrófilos en banda
flechas, plaquetas

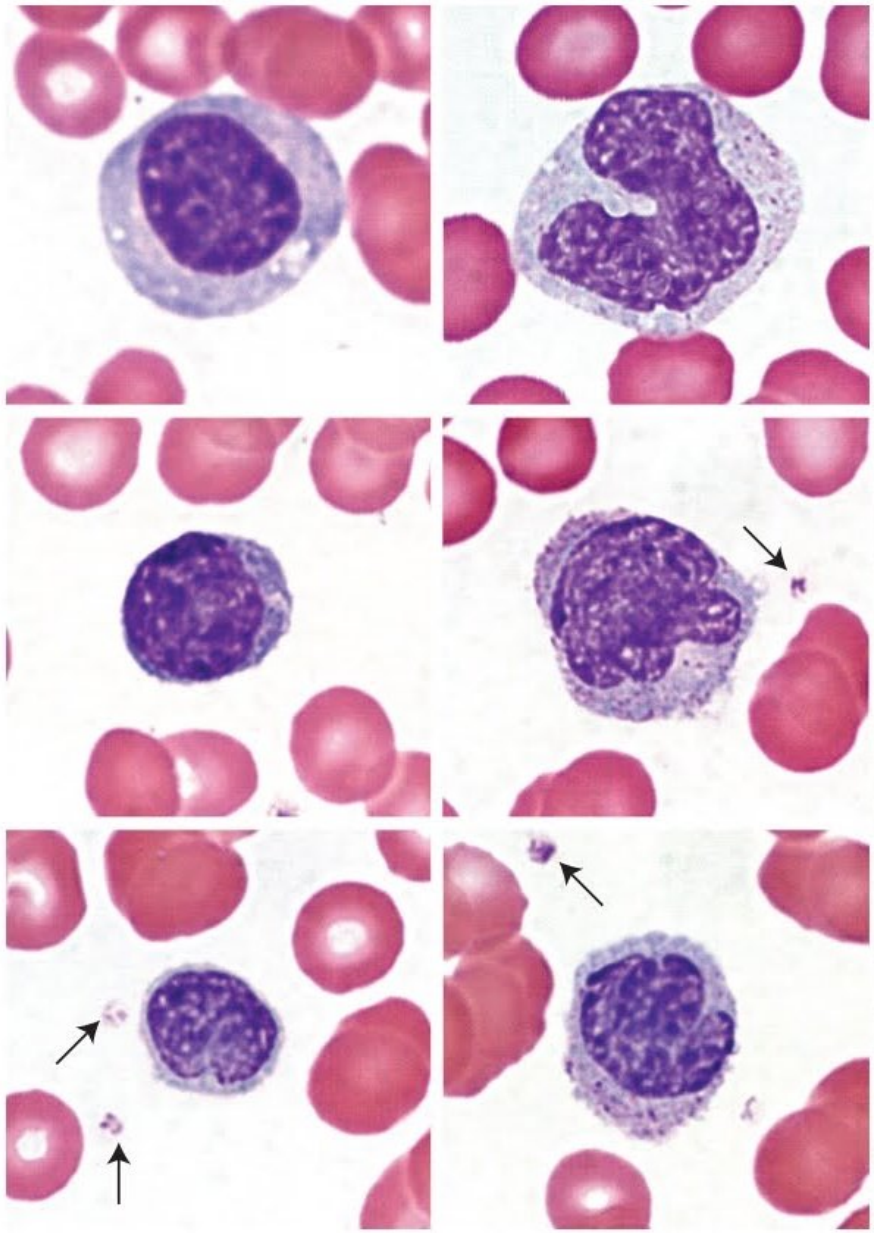

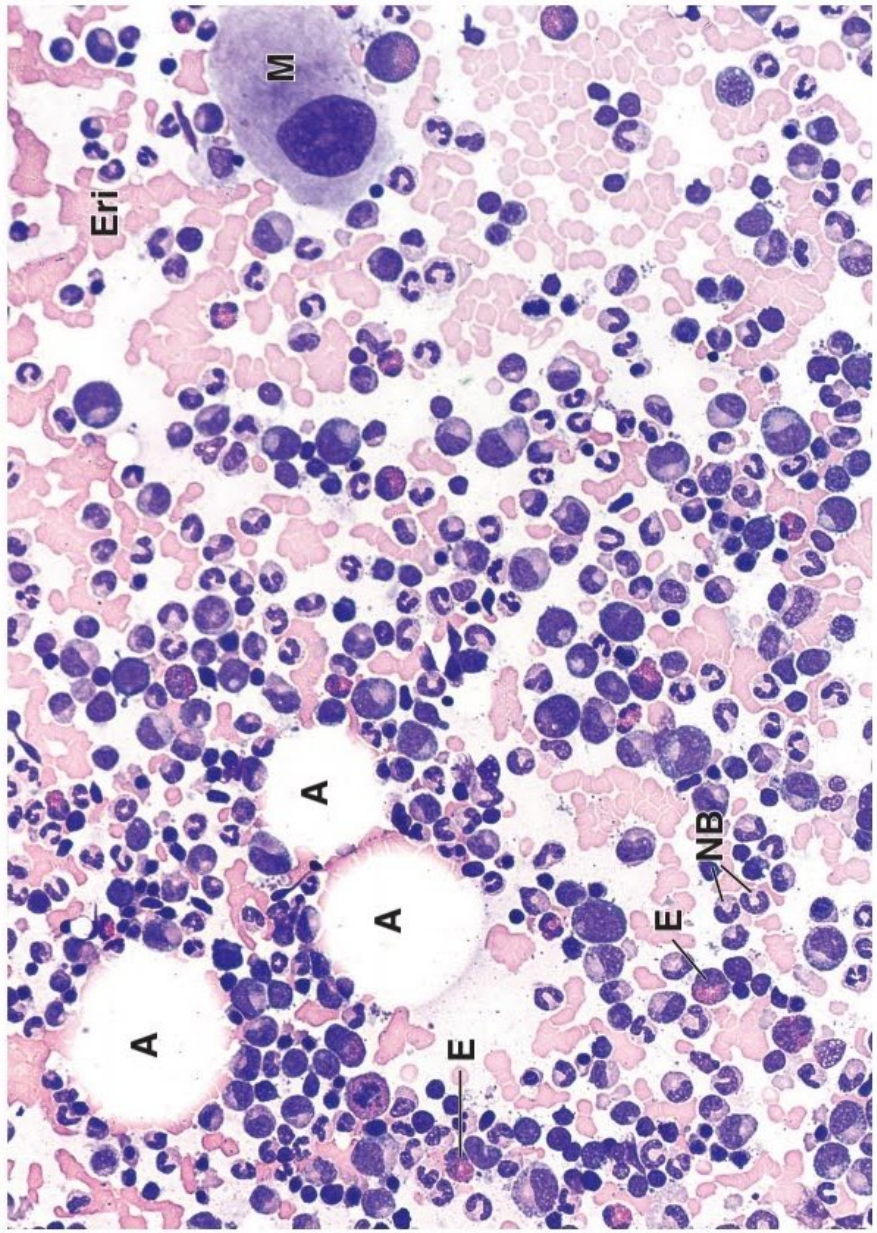
M
Eri
A
A
A
E
NB
E

LÁMINA 19 ■ ERITROPOYESIS

La **eritropoyesis** es el proceso por el cual, en condiciones normales, la concentración de eritrocitos en la sangre periférica se mantiene en un estado de equilibrio. La estimulación de los citoblastos eritroides (PEr o UFC-E) por la acción hormonal causa una proliferación de células precursoras que experimentan diferenciación y maduración en la médula ósea. El precursor eritrocítico identificable de manera más temprana es el proeritroblasto. Estas células carecen de hemoglobina. Su citoplasma es basófilo y el núcleo exhibe una estructura de cromatina densa y varios nucléolos. El aparato de Golgi, cuando es evidente, aparece como una región pálida. El eritroblasto basófilo es más pequeño que el proeritroblasto, del cual deriva después de la división mitótica. Su núcleo es más pequeño. El citoplasma tiene una basofilia intensa debido a la cantidad creciente de ribosomas que intervienen en la síntesis de hemoglobina. La acumulación de hemoglobina en la célula cambia gradualmente la reacción de tinción del citoplasma, de modo que comienza a teñirse con la eosina. La presencia de hemoglobina en la célula, identificable por su tinción, indica la transición celular a la etapa de eritroblasto policromófilo. En la parte inicial de esta etapa, el citoplasma puede presentar un color azul grisáceo. Con el tiempo, se sintetiza una cantidad cada vez mayor de hemoglobina y, de forma concomitante, disminuye la cantidad de ribosomas. El núcleo del eritroblasto policromófilo es más pequeño que el del eritroblasto basófilo y la cromatina es mucho más gruesa. Al final de esta etapa, el núcleo se ha reducido bastante y el citoplasma se ha tornado más eosinófilo. Esta es la última etapa en la que se produce la mitosis. La siguiente etapa definible es la del eritroblasto ortocromófilo, también llamado *normoblasto*. Su núcleo es más pequeño que el de etapas anteriores y está muy condensado. El citoplasma es considerablemente menos azul y tiende a una coloración rosa o eosinófila. Solo es apenas más grande que un eritrocito maduro. En esta etapa, ya no es capaz de dividirse. En la siguiente etapa, el eritrocito policromófilo, con mayor frecuencia llamado *reticulocito*, ha perdido su núcleo y está listo para pasar a los sinusoides sanguíneos de la médula ósea roja. Algunos ribosomas que todavía pueden sintetizar hemoglobina están presentes en la célula. Estos ribosomas crean una basofilia muy leve en la célula. La comparación de esta célula con los eritrocitos maduros típicos en el frotis de médula ósea revela una ligera diferencia en la coloración.



Proeritroblasto, frotis de médula ósea, humano, Giemsa, 2200×.

El **proeritroblasto** que se muestra aquí es una célula grande, más grande que las células que siguen en el proceso de desarrollo. Obsérvese el gran tamaño del núcleo que ocupa la mayor parte del volumen celular. Varios nucléolos (*N*) son evidentes. El citoplasma es basófilo. La división de esta célula genera el eritroblasto basófilo.



Eritroblasto basófilo, frotis de médula ósea, humano, Giemsa, 2200×.

El **eritroblasto basófilo** que se muestra aquí es más pequeño que su predecesor. La relación núcleo:citoplasma ha disminuido. El citoplasma más abundante es intensamente basófilo en comparación con el del proeritroblasto. Por lo general, no se ven nucléolos. Conforme continúa la maduración, la célula disminuye de tamaño.



Eritroblasto policromófilo, frotis de médula ósea, humano, Giemsa, 2200×.

En esta microfotografía se ven dos **eritroblastos policromófilos**. La célula más grande y menos madura presenta grumos gruesos de cromatina. El citoplasma es basófilo, pero su color es considerablemente más claro que el del eritroblasto basófilo. En el citoplasma también se comprueba un poco de eosinofilia, la cual indica síntesis de hemoglobina. La célula más pequeña corresponde a una etapa más tardía de un eritroblasto policromófilo. Obsérvese cuánto más densa aparece la cromatina y cuánto más pequeño se ha tornado el núcleo. Asimismo, el citoplasma ahora tiende a ser eosinófilo. No obstante, todavía se ve algo de basofilia.

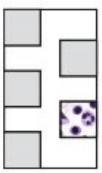

Eritroblasto policromófilo, frotis de médula ósea, humano, Giemsa, 2200×.

En esta microfotografía se ven dos **eritroblastos ortocromófilos**. Sus núcleos se han tornado aún más pequeños y su tinción es densa y compacta. El citoplasma es predominantemente eosinófilo; sin embargo, todavía conserva cierto grado de basofilia. En general, la célula es apenas mayor que un eritrocito maduro. En esta etapa la célula ya no es capaz de dividirse.



Eritrocito policromófilo, frotis de médula ósea, humano, Giemsa, 2200×.

En esta microfotografía se ve un **eritrocito policromófilo** (*EP*). Su núcleo se ha eliminado y el citoplasma presenta una basofilia leve. En la proximidad hay varios **eritrocitos maduros** (*E*). Debe compararse la coloración del eritrocito policromófilo con la de los eritrocitos maduros. Los eritrocitos policromófilos también pueden identificarse fácilmente con tinciones especiales que hacen que los ribosomas residuales en el citoplasma se agrupen y formen un retículo visible; por lo tanto, el eritrocito policromófilo suele recibir el nombre de *reticulocito*.

E, eritrocitos | **EP,** eritrocito policromófilo | **N,** nucléolos

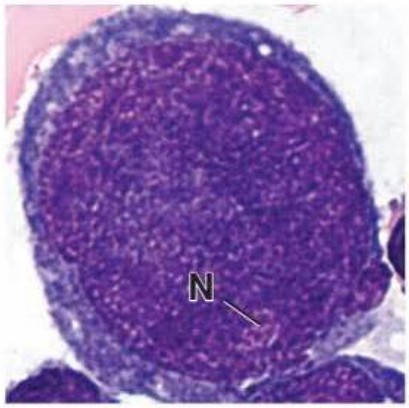

Proeritroblasto
(pronormoblasto)

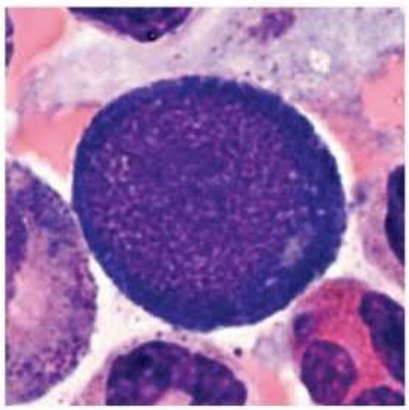

Eritroblasto basófilo
(normoblasto basófilo)

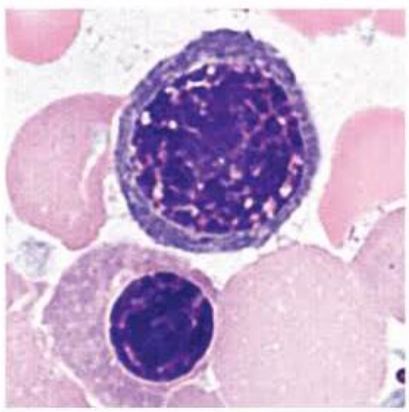

Eritroblasto policromófilo
(normoblasto policromófilo)

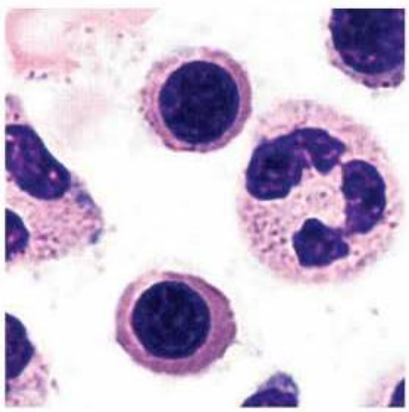

Eritroblasto ortocromófilo
(normoblasto)

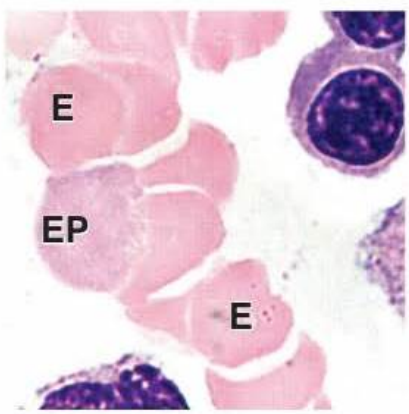

Eritrocito policromófilo
(reticulocito)

LÁMINA 20 ■ GRANULOCITOPOYESIS

La ***granulocitopoyesis*** es el proceso por el cual los granulocitos (neutrófilos, eosinófilos y basófilos) se diferencian y maduran en la médula ósea. La etapa identificable más temprana es la de mieloblastos, a la cual le siguen de forma consecutiva las etapas de promielocito, mielocito, metamielocito, célula en cayado y, finalmente, granulocito maduro. No es posible diferenciar morfológicamente los precursores eosinófilos, basófilos o neutrófilos hasta la etapa de mielocito, cuando aparecen los gránulos específicos característicos de cada tipo de célula. Las células del linaje de basófilos son extremadamente difíciles de localizar en un frotis de médula ósea debido a la cantidad mínima de estas células en la médula.

El **mieloblasto** se caracteriza por un núcleo esferoideo, eucromático y grande con tres a cinco nucléolos. La célula mide 14-20 μm de diámetro. El citoplasma es intensamente basófilo. La presencia de una región pálida o poco teñida indica un aparato de Golgi. El **promielocito** presenta una gama de tamaño similar: 15-21 μm; en su núcleo hay nucléolos. El citoplasma del promielocito se tiñe de manera similar al del mioblasto, pero se distingue por la presencia de grandes gránulos azurófilos o primarios de color negro azulado, también llamados *gránulos inespecíficos*. El **mielocito** oscila entre 16 y 24 μm. Su cromatina está más condensada que la de su precursor y los nucléolos están ausentes. El citoplasma del mielocito neutrófilo se caracteriza por gránulos específicos pequeños de color rosa a rojo y algunos gránulos azurófilos. El linaje eosinófilo tiene un núcleo de aspecto similar, pero sus gránulos específicos son grandes. El metamielocito oscila entre 12 y 18 μm. La relación núcleo:citoplasma se reduce más y el núcleo adopta una forma arriñonada. En esta etapa hay pocos gránulos azurófilos en las células y hay un predominio de pequeños gránulos específicos, entre rosado y rojo. El metamielocito eosinófilo muestra un aumento en la cantidad de gránulos específicos en comparación con el metamielocito neutrófilo. Las **células en banda** son de tamaño aún menor: 9-15 μm. La cromatina del núcleo presenta una condensación adicional y tiene una forma de herradura. En la célula en cayado neutrófila, los pequeños gránulos específicos, entre rosado y rojo, son el único tipo de gránulo presente. La célula en banda eosinófila muestra poco o ningún cambio con respecto a los gránulos específicos, pero el núcleo presenta una forma arriñonada. Los granulocitos maduros se muestran en la lámina 17.

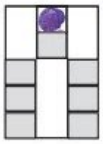

Mieloblasto, frotis de médula ósea, humano, Giemsa, 2200×.

El mieloblasto que se muestra aquí tiene un citoplasma azul oscuro con una región más clara que corresponde al aparato de Golgi (*G*). El núcleo es redondo. Varios nucléolos (*N*) son evidentes.



Promielocito, frotis de médula ósea, humano, Giemsa, 2200×.

El promielocito posee un núcleo redondo con uno o más nucléolos (*N*). El citoplasma es basófilo y contiene gránulos azurófilos (*GA*) relativamente grandes de color negro azulado.

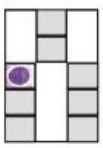

Mielocito eosinófilo, frotis de médula ósea, humano, Giemsa, 2200×.

El mielocito eosinófilo muestra un núcleo igual al del mielocito neutrófilo. Sin embargo, el citoplasma contiene gránulos específicos grandes característicos de los eosinófilos, pero en menor cantidad.

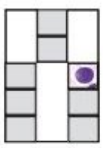

Mielocito neutrófilo, frotis de médula ósea, humano, Giemsa, 2200×.

El mielocito neutrófilo conserva el núcleo redondo, pero ya no hay nucléolos. El citoplasma contiene gránulos específicos pequeños de color rosado a rojo.

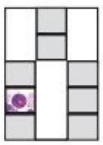

Metamielocito eosinófilo, frotis de médula ósea, humano, Giemsa, 2200×.

El metamielocito eosinófilo exhibe un núcleo arriñonado o con forma de haba. El citoplasma muestra gran cantidad de gránulos eosinófilos característicos que están presentes en todo el citoplasma.



Metamielocito neutrófilo, frotis de médula ósea, humano, Giemsa, 2200×.

El metamielocito neutrófilo difiere de su precursor por la presencia de un núcleo en forma de riñón o haba. En el citoplasma, ahora se observan pequeños gránulos específicos, entre rosado y rojo, y pocos o ningún gránulo azurófilo.



Célula eosinófila en banda, frotis de médula ósea, humano, Giemsa, 2200×.

La célula en cayado eosinófila presenta un núcleo en forma de herradura. Su citoplasma está lleno de gránulos eosinófilos.

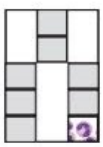

Célula neutrófila en banda, frotis de médula ósea, humano, Giemsa, 2200×.

La célula neutrófila en banda o neutrófilo no segmentado posee un núcleo en forma de herradura y un citoplasma con abundantes gránulos específicos pequeños de rojo a rosado.

G, aparato de Golgi | **GA,** gránulos azurófilos | **N,** nucléolos

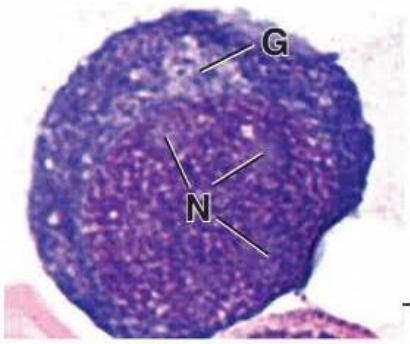

Mieloblasto

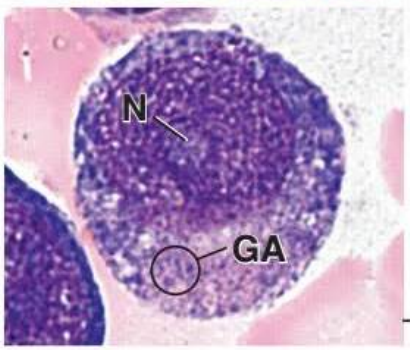

Promielocito

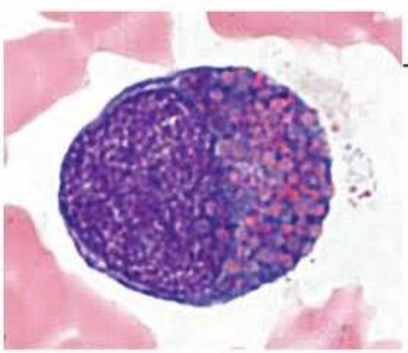

Mielocito eosinófilo

Mielocito neutrófilo

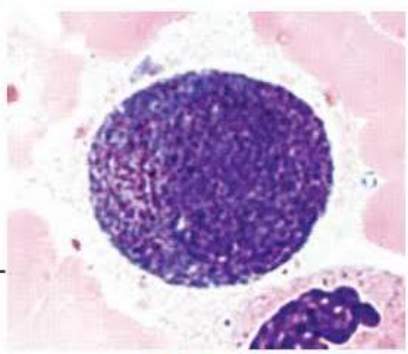

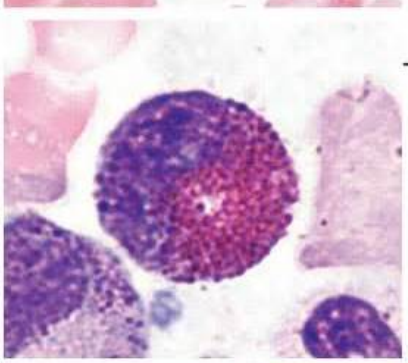

Metamielocito eosinófilo

Metamielocito neutrófilo

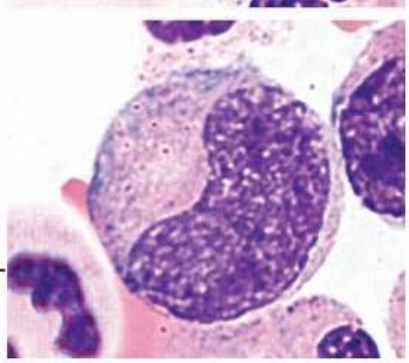

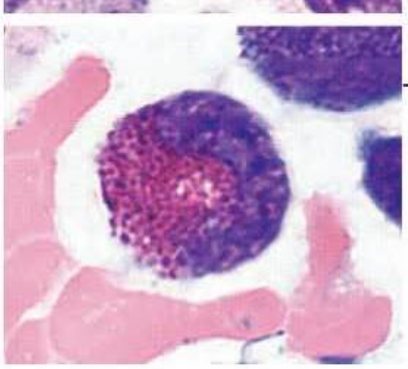

Célula en banda

Célula en cayado neutrófila

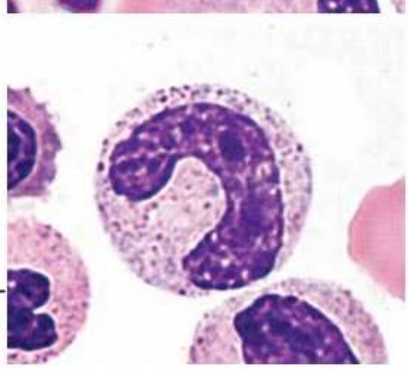

11 TEJIDO MUSCULAR

FUNDAMENTOS Y CLASIFICACIÓN DEL MÚSCULO / 336

MÚSCULO ESQUELÉTICO / 337
- Miofibrillas y miofilamentos / 339
- Ciclo de los puentes transversales de actomiosina / 345
- Regulación de la contracción muscular / 347
- Inervación motora / 348
- Inervación sensitiva / 351
- Histogénesis, reparación, cicatrización y renovación / 352

MÚSCULO CARDÍACO / 354
- Estructura del músculo cardíaco / 354
- Lesión y reparación / 358

MÚSCULO LISO / 358
- Estructura del músculo liso / 359
- Aspectos funcionales del músculo liso / 363
- Renovación, reparación y diferenciación / 364
- **Cuadro 11-1** Consideraciones funcionales: metabolismo muscular e isquemia / 342
- **Cuadro 11-2** Correlación clínica: distrofias musculares. Distrofina y proteínas asociadas / 345
- **Cuadro 11-3** Correlación clínica: miastenia grave / 350
- **Cuadro 11-4** Consideraciones funcionales: comparación entre los tres tipos de músculo / 364

HISTOLOGÍA 101 / 366

■ FUNDAMENTOS Y CLASIFICACIÓN DEL MÚSCULO

El **tejido muscular** tiene a su cargo el movimiento del cuerpo, así como los cambios en el tamaño y la forma de los órganos internos. Este tejido se caracteriza por acumulaciones de células alargadas especializadas dispuestas en haces paralelos que cumplen la función principal de ***contracción*** (fig. 11-1).

La interacción del miofilamento es la causa de la contracción de las células musculares.

Dos tipos de **miofilamentos** se asocian con la contracción celular:

- Los **filamentos delgados** (6-8 nm de diámetro, 1.0 µm de largo) están compuestos principalmente por la proteína **actina**. Cada filamento delgado de actina filamentosa (**actina F**) es un polímero formado sobre todo por moléculas de actina globular (**actina G**).
- Los **filamentos gruesos** (~15 nm de diámetro, 1.5 µm de largo) están compuestos principalmente por la proteína **miosina II**. Cada filamento grueso consiste en 200-300 moléculas de miosina II. Las largas porciones de la cola con forma de bastón de cada molécula se aglomeran de manera regular paralela pero escalonada, mientras que las partes correspondientes a las cabezas se proyectan hacia afuera según un patrón helicoidal regular.

Los dos tipos de miofilamento ocupan casi todo el citoplasma, que en las células musculares también recibe el nombre de ***sarcoplasma*** (*gr. sarcos, carne; plasma, objeto con forma*). Las células musculares (miocitos) contienen una gran cantidad de filamentos contráctiles alineados que las células utilizan con el único propósito de crear trabajo mecánico. La actina y la miosina también están presentes en la mayoría de los otros tipos celulares (aunque en cantidades considerablemente menores), donde cumplen una función en actividades celulares como la citocinesis, la exocitosis y la migración celular.

El músculo se clasifica en función del aspecto de las células contráctiles.

Existen dos tipos de músculo:

- **Músculo estriado.** En este músculo, las células exhiben estriaciones transversales visibles con el microscopio electrónico.
- **Músculo liso.** Este tipo de músculo tiene células que no presentan estriaciones transversales.

El tejido muscular estriado puede subclasificarse según su ubicación en los siguientes tipos:

- **Músculo esquelético.** Se fija al hueso y es responsable del movimiento de los esqueletos axial y apendicular, así como del mantenimiento de la posición y la postura corporal. Además, los músculos esqueléticos del ojo (músculos oculares extrínsecos) ejecutan un movimiento ocular preciso.
- **Músculo estriado visceral.** Es morfológicamente idéntico al músculo esquelético, pero está restringido a los tejidos blandos, a saber, lengua, faringe, parte lumbar del diafragma y parte superior del esófago. Estos músculos tienen un papel esencial en el habla, la respiración y la deglución.
- **Músculo cardíaco.** Es un tipo de músculo estriado que se encuentra en la pared del corazón y la desembocadura de las venas grandes que llegan a este órgano.

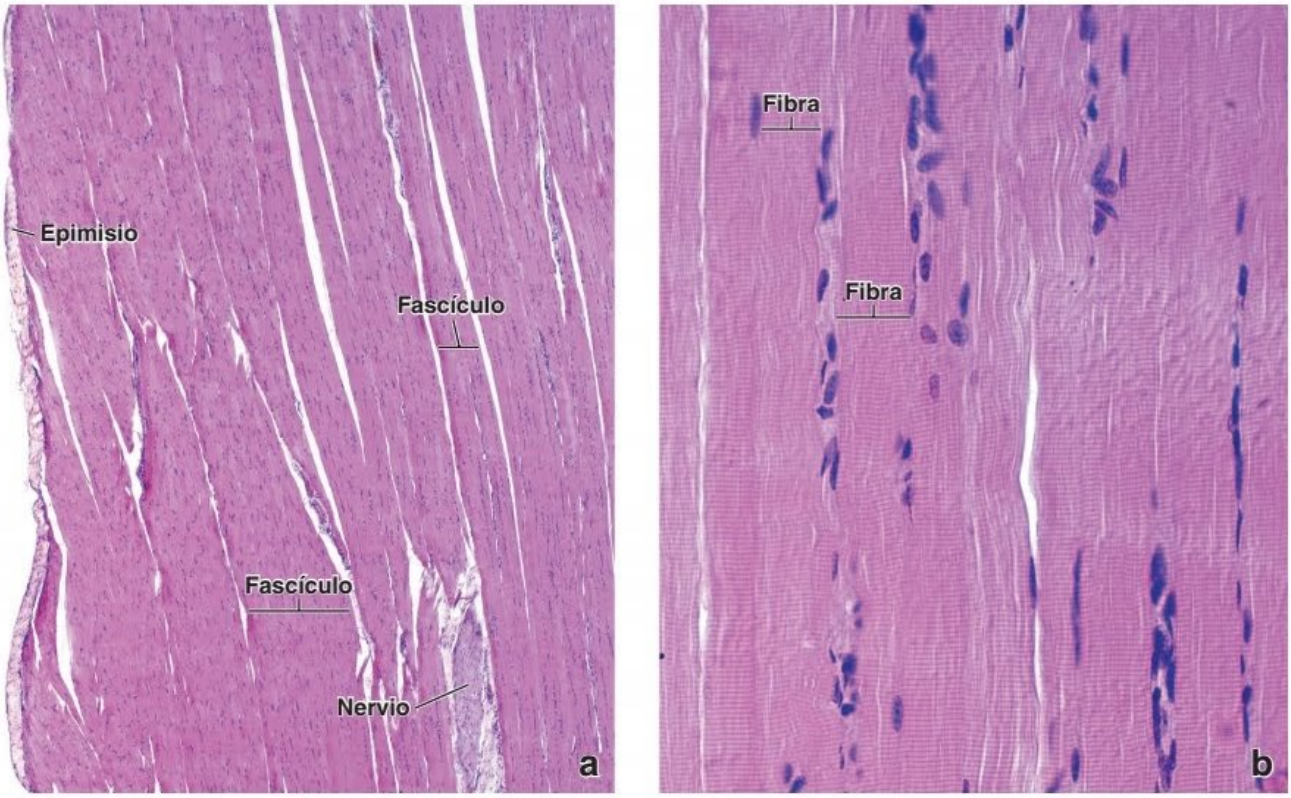

FIGURA 11-1. Microfotografía de tejido muscular esquelético. a. En esta microfotografía de poco aumento se muestra un corte longitudinal de tejido muscular esquelético. Las fibras musculares (células) se disponen en fascículos paralelos, su orientación es vertical y la longitud de cada fibra es tal que se extiende más allá de los bordes *superior* e *inferior* de la microfotografía. Los fascículos parecen tener diferentes espesores. Esto es principalmente derivado del ángulo de corte a través del músculo. Obsérvese a la *izquierda* el epimisio, la vaina de tejido conjuntivo denso que rodea el músculo. 160×. **b.** Con mayor aumento, las estriaciones transversales de las fibras musculares se observan fácilmente. Los núcleos de las fibras de músculo esquelético están ubicados en el citoplasma, justo debajo de la membrana plasmática. 360×.

Las estriaciones transversales en el músculo estriado se producen en gran parte por una disposición intracitoplasmática específica de los miofilamentos delgados y gruesos. Esta disposición es la misma en todos los tipos de células musculares estriadas. Las diferencias principales entre las células musculares esqueléticas y las cardíacas están en su tamaño, forma y organización relativa entre ellas.

Las células musculares lisas no presentan estriaciones transversales debido a que los miofilamentos no alcanzan el mismo grado de orden en su distribución. Además, los miofilamentos que contienen miosina en el músculo liso son muy lábiles. El músculo liso se limita a las vísceras y el sistema vascular, los músculos erectores del pelo en la piel y los músculos intrínsecos del ojo.

■ MÚSCULO ESQUELÉTICO

Cada célula de músculo esquelético constituye un sincitio multinucleado.

En el músculo esquelético, cada célula muscular, a menudo denominada ***fibra muscular***, es en realidad un **sincitio multinucleado**. Una fibra muscular se forma durante el desarrollo mediante la fusión de pequeñas células musculares individuales conocidas como ***mioblastos*** (*véase* p. 353). Cuando se observa en un corte transversal, la fibra muscular multinucleada madura revela una forma poligonal con un diámetro de 10-100 µm (lám. 21, p. 368). Su longitud varía desde casi un metro, como en el músculo sartorio del miembro inferior, hasta unos pocos milímetros, como en el músculo estapedio del oído medio (*nota:* no debe confundirse una fibra muscular con una fibra del tejido conjuntivo; las fibras musculares son células del músculo esquelético, mientras que las del tejido conjuntivo son productos extracelulares de las células de ese tejido).

Los núcleos de la fibra musculoesquelética están ubicados en el citoplasma, justo debajo de la membrana plasmática. Esta última también se conoce como ***sarcolema***, que está compuesto por la membrana plasmática de la célula muscular, su lámina externa y la lámina reticular que la rodea.

El músculo esquelético consiste en fibras musculares estriadas que se mantienen juntas gracias al tejido conjuntivo.

El tejido conjuntivo que rodea tanto a las fibras musculares individuales como a los haces de fibras musculares es imprescindible para la transducción de fuerzas (fig. 11-2). En el extremo del músculo, el tejido conjuntivo continúa en forma de tendón o alguna otra estructura de fibras de colágeno que sirve para fijarlos, en general, a los huesos. En el tejido conjuntivo hay una gran cantidad de vasos sanguíneos y nervios.

El tejido conjuntivo asociado con músculo se designa en función de su relación con las fibras musculares:

- El **endomisio** es una fina capa de fibras reticulares que rodea directamente las fibras musculares individuales (*véase* fig. 11-2a). En esta capa solo se encuentran vasos sanguíneos de pequeño calibre y ramificaciones nerviosas muy finas, que discurren de forma paralela a las fibras musculares.
- El **perimisio** es una capa de tejido conjuntivo más gruesa que rodea un grupo de fibras para formar un **haz** o **fascículo**. Los fascículos son unidades funcionales de fibras musculares que tienden a trabajar en conjunto para realizar una función específica. El perimisio presenta vasos sanguíneos y nervios grandes.
- El **epimisio** es la vaina de tejido conjuntivo denso que rodea todo el conjunto de fascículos que constituyen el músculo (*véase* fig. 11-1a). En la anatomía macroscópica, también se conoce como ***fascia profunda***, que rodea no solo a los músculos

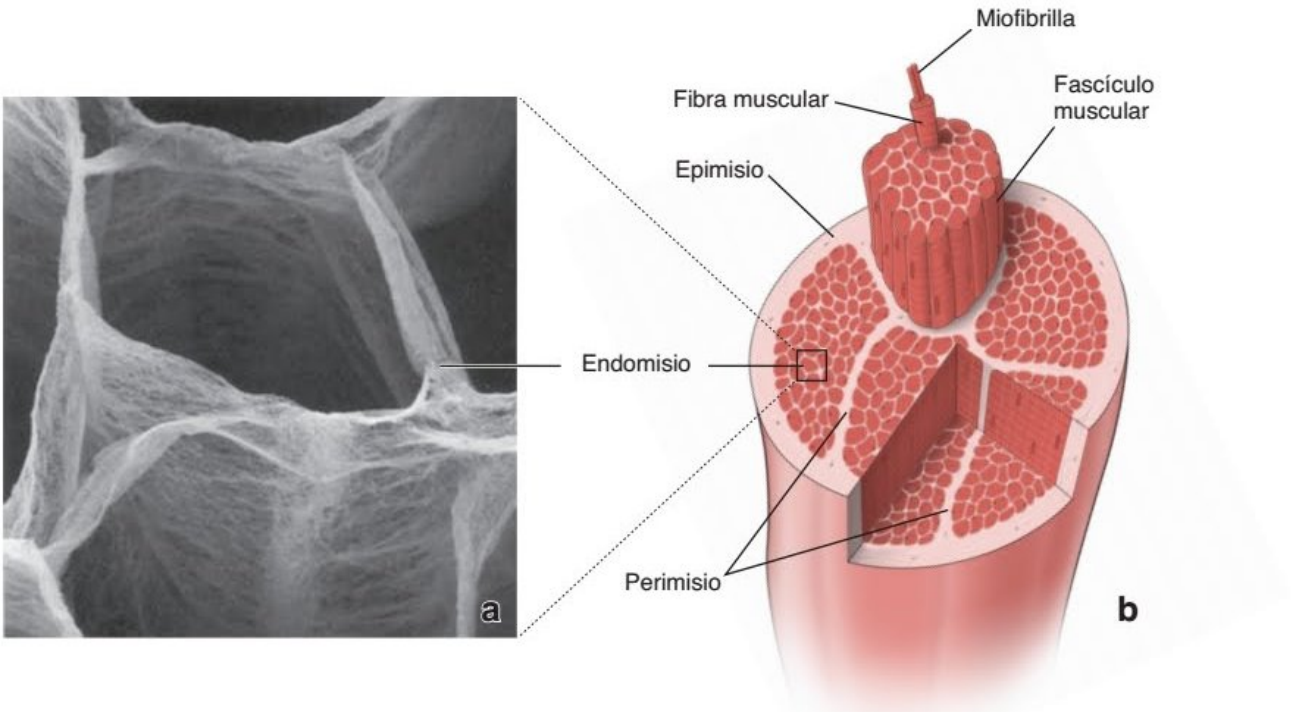

FIGURA 11-2. Organización general del músculo esquelético. a. Esta microfotografía electrónica de barrido (MEB) con criofractura de un tejido conjuntivo intramuscular se obtuvo de un músculo semitendinoso bovino. La muestra se fijó con la técnica de rutina para MEB y después se trató con hidróxido de sodio de acuerdo con el método de maceración celular para retirar las células musculares. Nótese la delicada estructura de panal de abejas del endomisio alrededor de las células musculares individuales. 480×. **b.** En esta representación esquemática se muestra la organización general del músculo esquelético y su relación con el tejido conjuntivo que lo rodea. Obsérvese la organización del endomisio, que rodea las células musculares individuales (fibras); el perimisio, que rodea cada fascículo muscular; y el epimisio, que rodea el músculo completo (reimpreso con autorización de Nishimura T, Hattori A, Takahashi K. Structural changes in intramuscular connective tissue during the fattening of Japanese black cattle: effect of marbling on beef tenderization. J Anim Sci 1999;77:93–104).

individuales, sino a los grupos musculares para formar compartimentos. Los principales componentes de la irrigación y la inervación del músculo penetran el epimisio.

Las fibras musculares esqueléticas se caracterizan por la rapidez de su contracción, velocidad enzimática y actividad metabólica.

La clasificación actual de las fibras musculares esqueléticas se basa en la **rapidez de su contracción** y la **velocidad enzimática** de la reacción de la ATPasa miosínica de las fibras, así como el **perfil metabólico**. La rapidez de contracción determina la celeridad con la que la fibra puede contraerse y relajarse. La velocidad de reacción de la ATPasa de la miosina indica el ritmo con el que esta enzima es capaz de escindir las moléculas de trifosfato de adenosina (ATP, *adenosine triphosphatase*) durante el ciclo contráctil. El **perfil metabólico** se refiere a la capacidad para producir ATP mediante la fosforilación oxidativa o glucólisis. Las fibras caracterizadas por un **metabolismo oxidativo** contienen grandes cantidades de mioglobina y una mayor cantidad de mitocondrias, con sus complejos constitutivos de citocromos transportadores de electrones. La ***mioglobina*** es una pequeña proteína globular fijadora de oxígeno, de 17.8 kDa, que contiene una forma ferrosa de hierro (Fe^{2+}). Es muy semejante a la hemoglobina de los eritrocitos y se encuentra en cantidades variables en las fibras musculares. La función principal de la mioglobina es almacenar oxígeno en las fibras musculares, lo que proporciona una fuente eficaz para el metabolismo muscular. Las **lesiones traumáticas** producidas en el sistema osteomuscular (p. ej., lesiones por accidentes) causan la degradación (rabdomiólisis) y la liberación de **mioglobina** desde las células musculares lesionadas hacia la circulación. La mioglobina es eliminada de la circulación por los riñones. Sin embargo, las grandes cantidades de mioglobina son tóxicas para el epitelio tubular renal, lo que puede causar **insuficiencia renal aguda**. La detección de mioglobina en sangre es una prueba sensible pero inespecífica para la lesión muscular.

Los tres tipos de fibras musculares esqueléticas (rojas, blancas e intermedias) pueden distinguirse por su color en vivo.

Desde hace mucho tiempo se sabe que las fibras musculares esqueléticas en vivo difieren en su diámetro y color natural. Las diferencias de color no se observan en los cortes teñidos con hematoxilina-eosina (H&E). Sin embargo, las reacciones histoquímicas basadas en la actividad enzimática oxidativa, específicamente las reacciones de la **succinato-deshidrogenasa** y del **dinucleótido de nicotinamida y adenina-tetrazolio-reductasa** (**NADH-TR**, ***nicotinamide adenine dinucleotide-tetrazolium reductase***) y de la **miosina-ATPasa**, confirman las observaciones en el tejido en fresco y revelan varios tipos de fibras musculares esqueléticas (fig. 11-3). La nomenclatura más obvia para describir estas diferencias es la división en fibras rojas, blancas e intermedias.

Según la actividad enzimática, los tres tipos de fibras musculares esqueléticas son las de tipo I (oxidativas lentas), tipo IIa (glucolíticas oxidativas rápidas) y tipo IIb (glucolíticas rápidas).

Es frecuente que en cualquier músculo esquelético determinado se encuentren tres tipos de fibras; la proporción de cada tipo de fibra varía según la actividad funcional del músculo.

- Las **fibras de tipo I** u **oxidativas lentas** son fibras pequeñas que aparecen rojas en las muestras frescas y contienen muchas mitocondrias y grandes cantidades de mioglobina y complejos de citocromo. Su concentración elevada de enzimas oxidativas mitocondriales se demuestra por la gran intensidad de tinción con las reacciones histoquímicas de la succinato-deshidrogenasa y la NADH-TR, como se describió (*véase* fig. 11 -3). Las fibras de tipo I son unidades motoras de **contracción lenta resistentes a la fatiga**. Estas tienen gran resistencia a la fatiga, aunque generan menos tensión que otras fibras. La velocidad de reacción de la ATPasa miosínica es la más lenta de todas entre los tres tipos

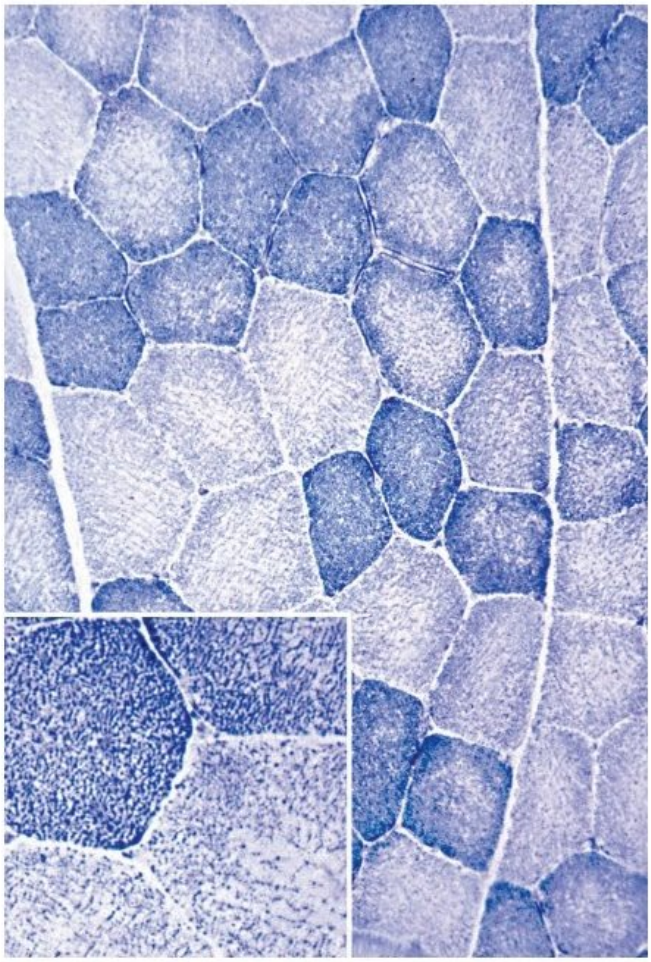

FIGURA 11-3. Corte transversal de fibras musculares esqueléticas. En este corte transversal de fibras musculares teñido con reacción NADH-TR se muestran dos tipos de fibras. Las fibras musculares pequeñas y de tinción más oscura revelan actividad enzimática oxidativa intensa y corresponden a las fibras oxidativas lentas de tipo I. 280×. **Recuadro.** Porciones de los dos tipos de fibras con mayor aumento. La reacción también detecta las mitocondrias que contienen enzimas oxidativas. Los componentes contráctiles, es decir, las microfibrillas, no se tiñen. 550× (muestra original del Dr. Scott W. Ballinger).

de fibras. Las fibras de tipo I son típicas de los músculos de las extremidades de los mamíferos y del músculo pectoral de las aves migratorias. Más importante aún es que son las fibras principales de los músculos largos erectores de la columna en el dorso de los seres humanos, donde se adaptan particularmente a las contracciones prolongadas y lentas necesarias para mantener la postura erecta. Un alto porcentaje de estas fibras constituyen los músculos de los atletas de alta resistencia, como los corredores de maratones.

- Las **fibras de tipo IIa** o fibras glucolíticas oxidativas rápidas son las fibras intermedias que se observan en el tejido fresco. Son de tamaño mediano, con muchas mitocondrias y un contenido alto de hemoglobina. A diferencia de las fibras de tipo I, las de tipo IIa contienen grandes cantidades de glucógeno y pueden realizar la glucólisis anaeróbica. La reacción de la ATPasa miosínica es rápida. Estas fibras constituyen las **unidades motoras de contracción rápida resistentes a la fatiga**, las cuales generan un gran pico de tensión muscular. Entre los atletas que tienen un alto porcentaje de estas fibras glucolíticas oxidativas rápidas, se encuentran los corredores de 400 y 800 m, los nadadores de distancias medias y los jugadores de hockey.
- Las **fibras de tipo IIb** o **glucolíticas rápidas** son fibras grandes que se observan de color rosa pálido en las muestras en estado fresco y contienen menos mioglobina y menor cantidad de mitocondrias que las fibras de tipo I y IIa. Tienen una baja concentración de enzimas oxidativas, pero presentan una actividad enzimática anaeróbica alta y almacenan una cantidad considerable de glucógeno. Estas fibras integran las **unidades motoras de contracción rápida propensas a la fatiga** y generan un gran pico de tensión muscular. La velocidad de reacción de la ATPasa miosínica es la más rápida de todos los tipos de fibras. También se fatigan rápidamente a causa de la producción de ácido láctico. Por lo tanto, las fibras de tipo IIb están adaptadas para la contracción rápida y los movimientos finos y precisos. Constituyen la mayoría de las fibras de los músculos extrínsecos del ojo y los músculos que controlan los movimientos de los dedos. Estos músculos tienen una cantidad mayor de uniones neuromusculares que las fibras de tipo I, lo que permite un control nervioso más preciso de los movimientos. Los corredores de distancias cortas, los levantadores de pesas y otros atletas de campo tienen un elevado porcentaje de fibras de tipo IIb.

Miofibrillas y miofilamentos

La subunidad estructural y funcional de la fibra muscular es la miofibrilla.

Una **fibra muscular** está repleta de subunidades estructurales dispuestas de forma longitudinal denominadas ***miofibrillas*** (fig. 11-4).

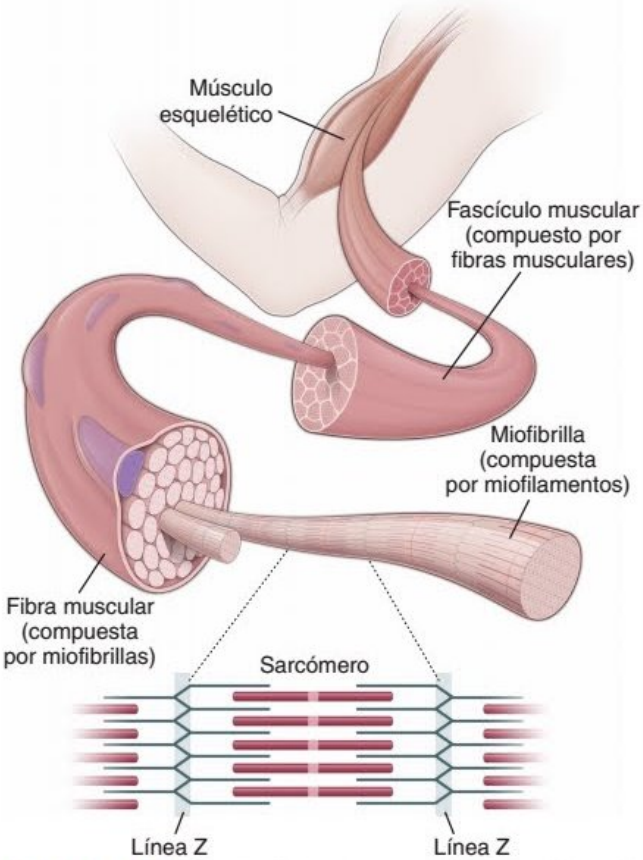

FIGURA 11-4. Organización del músculo esquelético. Un músculo esquelético consiste en haces de fibras musculares denominadas *fascículos*, cada uno compuesto por un conjunto de fibras musculares alargadas. La fibra muscular consiste en una serie de unidades longitudinales, las miofibrillas, a su vez compuestas por miofilamentos de dos tipos: gruesos (miosina) y delgados (actina). Los miofilamentos están organizados de un modo específico que confiere a la miofibrilla y la fibra un aspecto estriado transversal. La unidad funcional de la miofibrilla es el sarcómero, que se extiende en ambas direcciones, desde una línea Z hasta la siguiente. La banda A marca la extensión de los filamentos de miosina. Los filamentos de actina se extienden desde la línea Z hasta la región de la banda A, donde se interdigitan con los filamentos de miosina, como se ilustra en la figura.

Las miofibrillas son visibles en los preparados histológicos propicios y se observan mejor en los cortes transversales de las fibras musculares. En estos cortes, le confieren a la fibra un aspecto punteado. Las miofibrillas se extienden a lo largo de toda la célula muscular.

Las miofibrillas están compuestas por haces de miofilamentos.

Los **miofilamentos** son polímeros filamentosos individuales de miosina II (filamentos gruesos) y de actina y sus proteínas asociadas (filamentos delgados). Los miofilamentos son los verdaderos elementos contráctiles del músculo estriado. Los haces de miofilamentos que componen la miofibrilla están rodeados por un retículo endoplasmático liso (REL) bien desarrollado, también denominado ***retículo sarcoplasmático***. Este retículo forma una red tubular muy bien organizada alrededor de los elementos contráctiles en todas las células musculares estriadas. Las mitocondrias y los depósitos de glucógeno se localizan entre las miofibrillas en asociación con el REL.

Las estriaciones transversales son la principal característica histológica del músculo estriado.

Las estriaciones transversales son evidentes en los preparados de cortes longitudinales de fibras musculares teñidas con H&E. También pueden verse en preparados de fibras musculares vivas sin tinción cuando se examinan con los microscopios de contraste de fase o de polarización, en los cuales aparecen como bandas claras y oscuras alternadas. Estas bandas se denominan ***banda A*** y ***banda I*** (*véase* fig. 11-4).

En el microscopio de polarización, las bandas oscuras son birrefringentes (alteran la luz polarizada en dos planos). Por lo tanto, las bandas oscuras, al ser doblemente refráctiles, son **anisotrópicas** y reciben el nombre de ***banda A***. Las bandas claras son monorrefringentes (no alteran el plano de luz polarizada). Por consiguiente, son **isotrópicas** y reciben el nombre de ***banda I***.

Ambos tipos de bandas están divididas en dos partes por regiones estrechas de densidad contrastante (*véase* fig. 11-4). La banda I clara está dividida en dos por una línea densa, la ***línea Z***, también llamada ***disco Z*** (del alemán *Zwischenscheibe, disco intermedio*). La banda A oscura está dividida por una región menos densa, o clara, denominada ***banda H*** [del alemán *hell, clara]*. Además, en la mitad de la banda H clara se observa una fina línea densa denominada ***línea M*** (del alemán *mitte, medio*). La línea M se muestra mejor en las microfotografías electrónicas (fig. 11-5), aunque en preparados óptimos teñidos con H&E se puede detectar con el microscopio óptico.

Como se mencionó, el patrón de bandas transversales del músculo estriado se debe a la disposición de los dos tipos de miofilamentos. Para comprender el mecanismo de contracción, este patrón de bandas debe considerarse en términos funcionales.

La unidad funcional de la miofibrilla es el sarcómero, el segmento de la miofibrilla ubicado entre dos líneas Z adyacentes.

El **sarcómero** es la unidad contráctil básica del músculo estriado. Es la porción de una miofibrilla entre dos líneas Z adyacentes. Un sarcómero mide 2-3 µm en el músculo relajado de un mamífero. Puede distenderse a más de 4 µm y, durante la contracción extrema, puede reducirse hasta alcanzar 1 µm (fig. 11-6). Todo el miocito muestra estriaciones porque los sarcómeros de miofibrillas adyacentes están alineados con sus líneas Z.

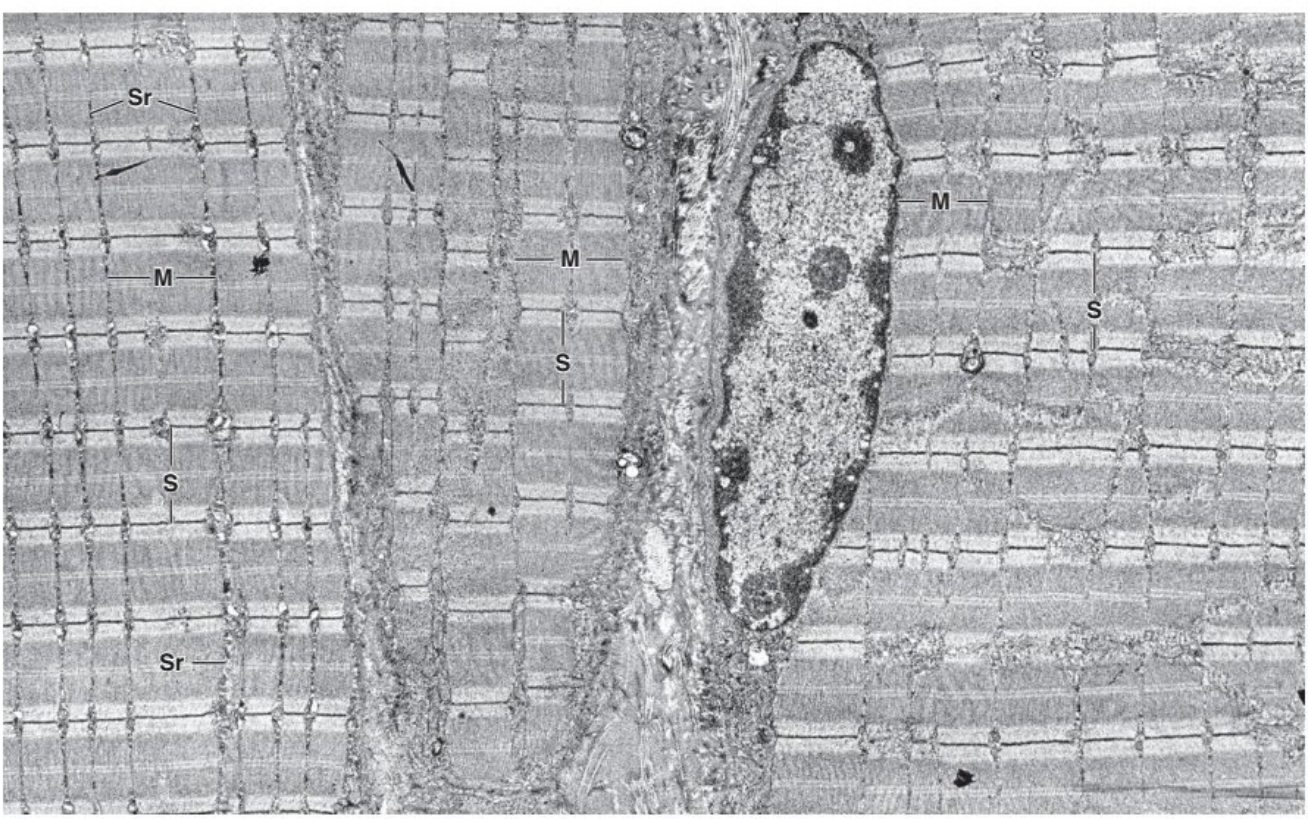

FIGURA 11-5. Microfotografía electrónica de la fibra muscular esquelética. En esta microfotografía electrónica de bajo aumento se muestra la organización general de las fibras musculares esqueléticas. Aquí se incluyen pequeñas porciones de las tres fibras musculares seccionadas en sentido longitudinal. En la fibra muscular a la *derecha* se observa un núcleo periférico. Dos fibras, una en *medio* y otra a la *izquierda*, contienen miofibrillas irregulares separadas por una fina capa de sarcoplasma (*Sr*) que las rodea. Cada segmento repetido de la miofibrilla entre las líneas Z contiguas es un sarcómero (*S*). El patrón de bandas transversales visible en esta microfotografía refleja la disposición, en registro, de las miofibrillas individuales (*M*); un patrón semejante encontrado en la miofibrilla refleja la disposición de los miofilamentos. Las características detalladas del sarcómero se muestran con mayor aumento en la figura 11-10a. La presencia de tejido conjuntivo en el espacio extracelular entre las fibras corresponde al endomisio del músculo. 6500×.

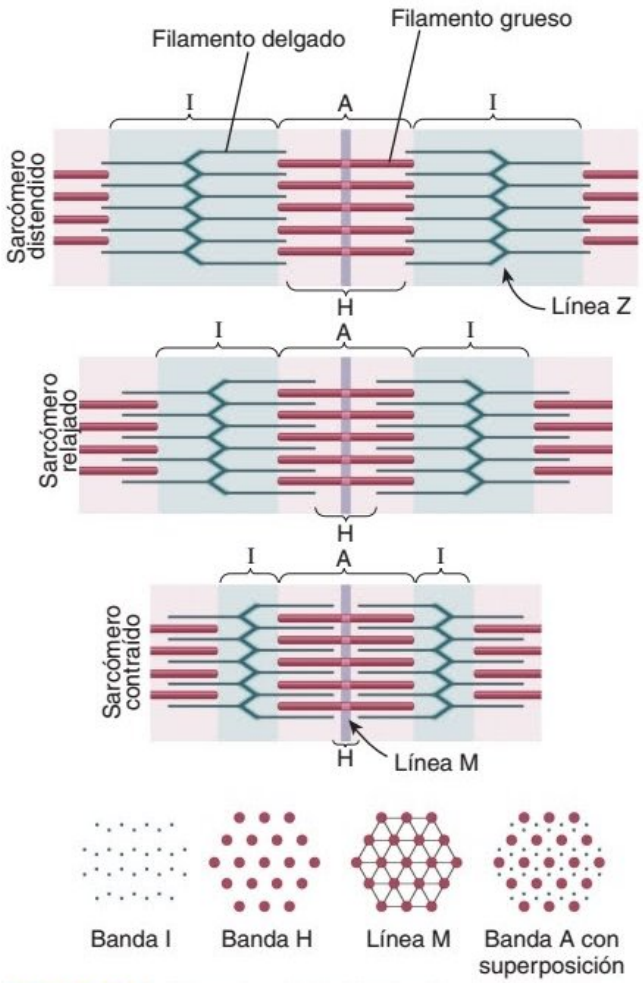

FIGURA 11-6. Diferentes estados funcionales de los sarcómeros. En el estado relajado (*medio*), la interdigitación de los filamentos delgados (actina) y gruesos (miosina) no está completa; las bandas H e I son relativamente amplias. En el estado contraído (*abajo*), la interdigitación de los filamentos delgados y gruesos aumenta según el grado de contracción. En el estado distendido (*arriba*), los filamentos delgados y gruesos no interactúan, y las bandas H e I son muy amplias. La longitud de la banda A siempre permanece igual y corresponde a la longitud de los filamentos gruesos, mientras que la longitud de las bandas H e I cambia en proporción al grado de relajación o contracción del sarcómero. También se muestran los cortes transversales a través de las diferentes regiones del sarcómero (*de izquierda a derecha*): por los filamentos delgados de la banda I; por los filamentos gruesos de la banda H; por el centro de la banda A, donde los filamentos gruesos contiguos se vinculan para formar la línea M; y por la banda A, donde los filamentos gruesos y delgados se superponen. Nótese que cada filamento grueso está dentro del centro de una formación hexagonal de filamentos delgados.

La disposición de los filamentos gruesos y delgados origina las diferencias de densidad que producen las estriaciones transversales de las miofibrillas.

Los **filamentos gruesos que contienen miosina** tienen un largo aproximado de 1.6 µm y están restringidos a la porción central del sarcómero (la banda A). Los **filamentos delgados que contienen actina** se fijan a la línea Z y se extienden dentro de la línea A hacia el borde de la banda H. Las porciones de dos sarcómeros, en cada lado de la línea Z, constituyen la banda I y sólo contienen filamentos delgados. En el corte longitudinal de un sarcómero, la línea Z aparece como una estructura en zigzag, con material de matriz (matriz del disco Z) que divide a la mitad la línea zigzagueante. La **línea Z** y su material de matriz sujetan los filamentos delgados de sarcómeros contiguos a los ángulos del zigzag a través de la **actinina α**, una proteína fijadora de actina. La **matriz Z** incluye una gran cantidad de proteínas (p. ej., teletonina, talina, desmina, miotilina, filamina C) que sujetan las líneas Z a las miofibrillas vecinas y a la membrana celular contigua (*véanse* figs. 11-4 y 11-6).

El filamento consiste principalmente en moléculas de actina polimerizadas acopladas con proteínas reguladoras y otras proteínas asociadas con el filamento delgado que se enroscan juntas.

Un **filamento delgado** típico tiene un diámetro de 5-6 nm y consiste en una hélice de doble hebra de monómeros de actina polimerizada (fig. 11-7). Cada filamento delgado está calibrado a alrededor de 1.0-1.3 µm de longitud, según el tipo muscular. Las dos proteínas reguladoras importantes en los músculos estriados, la tropomiosina y la troponina, se enroscan con dos hebras de actina. Otras proteínas asociadas con el filamento delgado incluyen la tropomodulina y la nebulina.

- La **actina G** es una molécula pequeña de 42 kDa que se polimeriza para formar una hélice de doble hebra llamada *filamento de actina F*. Estos filamentos de actina son polares. Todas las moléculas de actina G están orientadas en la misma dirección. El extremo positivo (barbado) de cada filamento está unido a la línea Z por la actinina α con la ayuda de la nebulina. El extremo negativo (puntiagudo) se extiende hacia la línea M y está protegido por la tropomodulina, una proteína formadora de casquetes (*véase* fig. 11-7). Cada molécula de actina G del filamento delgado tiene un sitio de unión para la miosina. En el músculo en reposo, este sitio de unión está protegido por la molécula de tropomiosina.

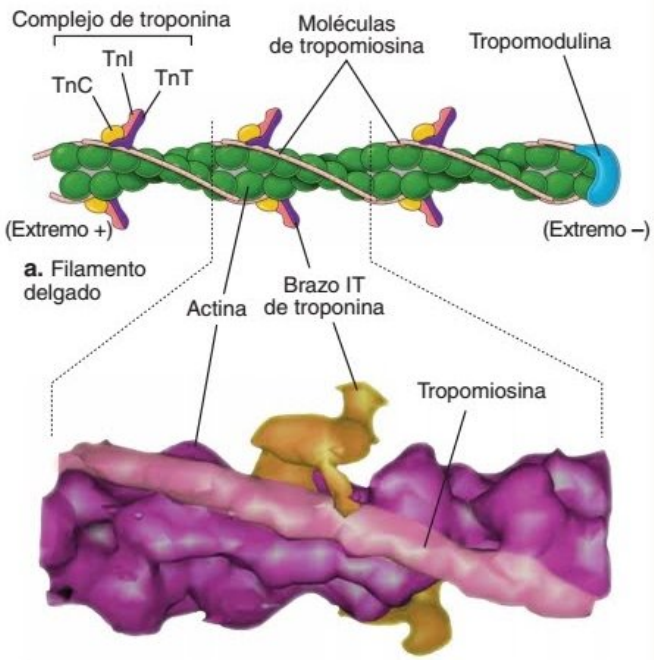

b. Reconstrucción 3D de una microfotografía crioelectrónica

FIGURA 11-7. Filamento delgado de actina. a. El filamento delgado está compuesto principalmente por dos hebras de filamentos de actina (actina F) que giran en forma helicoidal. Cada molécula de actina contiene sitios de fijación para la miosina, que es bloqueada físicamente por la tropomiosina para evitar la contracción muscular. El complejo de troponina es una proteína reguladora clave. Su componente TnC fija el calcio. Ello inicia un cambio de configuración en el complejo de troponina, cuya consecuencia es la reposición de la tropomiosina y de la troponina fuera de los sitios de fijación de las moléculas de actina. **b.** Esta reconstrucción tridimensional de un segmento estirado de 10 moléculas de actina de un filamento delgado se basa en las estructuras cristalinas de la actina, tropomiosina y troponina; está filtrada con una resolución de 25 Å. Obsérvense la forma asimétrica de la molécula de troponina con su brazo IT extendido y la tropomiosina con forma de bastón alargada. *TnC*, troponina C; *TnI*, troponina I; *TnT*, troponina T (reimpreso con autorización de Pirani A, Xu C, Hatch V, et al. Single particle analysis of relaxed and activated muscle thin filaments. J Mol Biol 2005;346:761–772).

CUADRO 11-1

CONSIDERACIONES FUNCIONALES: METABOLISMO MUSCULAR E ISQUEMIA

Como todas las células, las musculares dependen de la fuente de energía contenida en los enlaces de fosfato de alta energía del ATP y la fosfocreatina. La energía almacenada en estos enlaces de fosfato de alta energía proviene del metabolismo de los **ácidos grasos** y la **glucosa**. La glucosa es el sustrato metabólico primario en el músculo en contracción activa. Esta deriva de la circulación general, así como de la degradación del glucógeno, que en general se almacena en el citoplasma de la fibra muscular. Hasta el 1% del peso seco de los músculos esquelético y cardíaco podría ser glucógeno.

En los músculos de contracción rápida, como los de los miembros inferiores al correr o los músculos extrínsecos del ojo, la mayor parte de la energía para la contracción proviene de la glucólisis anaeróbica del glucógeno almacenado. El aumento de los metabolitos intermedios desde esta vía, en particular el ácido láctico, puede producir un déficit de oxígeno que causa dolor isquémico (calambres) en casos de esfuerzo muscular extremo. No obstante, los estudios recientes indican que la producción de ácido láctico por sí sola no es suficiente para desencadenar este dolor, pues el cambio en el pH ocasionado por el ácido láctico es muy leve. Se determinó que el ATP liberado por el músculo isquémico actúa en conjunto con el ácido láctico para disminuir la sensibilidad al pH de los canales iónicos 3 sensibles al ácido (ASIC3, *acid-sensing ion channel 3*) para detectar la acidosis láctica y producir el mensaje de dolor isquémico.

La mayor parte de la energía utilizada por el músculo para recuperarse de una contracción o por el músculo en reposo deriva de la fosforilación oxidativa. Este proceso sigue de cerca la β-oxidación de los ácidos grasos en la mitocondria que libera dos fragmentos de carbono. El oxígeno necesario para la fosforilación oxidativa y otras reacciones metabólicas proviene de la hemoglobina en los eritrocitos circulantes y del oxígeno unido a la mioglobina en las células musculares.

- La **tropomiosina** es una proteína de 64 kDa que también consiste en una doble hélice de dos polipéptidos. Esta forma filamentosa se ubica en el surco que hay entre las moléculas de actina F en el filamento delgado. En el músculo en reposo, la tropomiosina y su proteína reguladora, el complejo de troponina, ocultan el sitio de unión a la miosina que hay en la molécula de actina.
- El **complejo de troponina** consiste en tres subunidades globulares. Cada molécula de tropomiosina contiene un complejo de troponina:
  - La **troponina C** (**TnC**) es la subunidad más pequeña del complejo de troponina (18 kDa). Fija Ca^{2+}, un fenómeno esencial para el inicio de la contracción.
  - La **troponina T** (**TnT**), una subunidad de 30 kDa, se une a la tropomiosina, que fija el complejo de troponina.
  - La **troponina I** (**TnI**), también una subunidad de 30 kDa, se fija a la actina e inhibe la interacción entre la miosina y la actina.

Las subunidades TnT y TnI se unen para formar un brazo IT asimétrico, que es visible en una reconstrucción tridimensional del complejo de troponina (*véase* fig. 11-7). Las TnT y TnI se expresan en el músculo cardíaco como isoformas específicas que no se encuentran en otros tejidos. Por lo tanto, estas subunidades pueden utilizarse como marcadores de alta especificidad del daño de los cardiomiocitos (*véase* p. 358).

- La **tropomodulina** es una proteína fijadora de actina de ~40 kDa que se une al extremo libre (negativo) del filamento delgado. Esta proteína formadora de casquetes de actina mantiene y regula la longitud del filamento de actina en el sarcómero. Las variaciones en la longitud del filamento delgado (como aquellas en las fibras musculares de tipo I y IIb) afectan la relación tensión-longitud durante la contracción muscular y, por lo tanto, influyen sobre las propiedades fisiológicas del músculo.
- La **nebulina** es una proteína alargada, inelástica, de 600 kDa, unida a las líneas Z que abarca la mayor parte del filamento delgado, excepto por su extremo negativo puntiagudo. La nebulina actúa como una "regla molecular" para la longitud del filamento delgado, debido a que el peso molecular de las diferentes isoformas de nebulina se correlaciona con la longitud de los filamentos delgados durante el desarrollo muscular. Además, la nebulina añade estabilidad a los filamentos delgados sujetos por la actinina α a las líneas Z.

El filamento grueso está compuesto principalmente por moléculas de miosina.

El componente principal de los **filamentos gruesos** es la miosina II, un miembro de la superfamilia de la miosina de proteínas motoras que da motilidad mediante la interacción cíclica con las subunidades de actina en el músculo estriado. Este ciclo de puentes transversales de actomiosina hace que los filamentos gruesos y delgados se deslicen uno sobre otro, produciendo movimiento.

La **miosina II**, una proteína motora larga de 510 kDa con forma de bastón relacionada con la actina, es un dímero compuesto por dos **cadenas polipeptídicas pesadas** (222 kDa cada una) y cuatro **cadenas ligeras**. La miosina tiene dos cabezas globulares (región S1) conectadas por brazos de palanca (región S2) con una larga cola (fig. 11-8). Cada monómero de miosina contiene una **cadena ligera esencial** de 18 kDa y una **cadena ligera reguladora** de 22 kDa que se envuelven alrededor del brazo de palanca justo debajo de la cabeza de miosina (*véase* fig. 11-8).

La cadena ligera reguladora estabiliza el brazo de palanca. La interacción entre las cadenas pesadas y ligeras determina la velo-

FIGURA 11-8. Diagrama de la molécula de miosina II. Una molécula completa de miosina tiene dos cabezas globulares (región S1), brazos de palanca (región S2) y una cola larga. Se caracteriza por la presencia de dos cadenas pesadas y dos pares de cadenas ligeras. Una subdivisión adicional de la molécula de miosina ocurre con la digestión enzimática de la miosina por dos proteasas, la quimotripsina α y la papaína. La escisión enzimática con quimotripsina α produce fragmentos semejantes a colas largas denominados *meromiosina ligera* y *meromiosina pesada*, que pueden ser escindidas aún más con la papaína en las regiones de la cabeza (S1) y los brazos (S2). La cabeza contiene tanto sitios de unión al ATP, que expresa la actividad de ATPasa, como sitios de unión a la actina.

cidad y la fuerza de la contracción muscular. Cada cabeza globular representa un **dominio motor** de cadena pesada que se proyecta en un ángulo aproximadamente recto en uno de los extremos de la molécula de miosina. La cabeza de miosina tiene **dos sitios de unión específicos**, uno para el ATP con la actividad **ATPasa** y otro para la actina. La digestión enzimática de la miosina produce dos fragmentos, una meromiosina pesada y otra meromiosina ligera. La meromiosina pesada está formada por las cabezas, los brazos de palanca y ambos pares de cadenas ligeras, mientras que la ligera está formada por la cola (*véase* fig. 11-8).

Las moléculas de miosina en el músculo estriado se agrupan cola con cola para formar **filamentos gruesos bipolares de miosina**. Los segmentos de la cola se superponen de modo tal que las cabezas globulares se proyectan desde el filamento grueso (fig. 11-9). La "**zona desnuda**" en medio del filamento no presenta proyecciones globulares. Los filamentos gruesos están conectados entre sí en sus zonas desnudas por una familia de proteínas de la línea M (fig. 11-10).

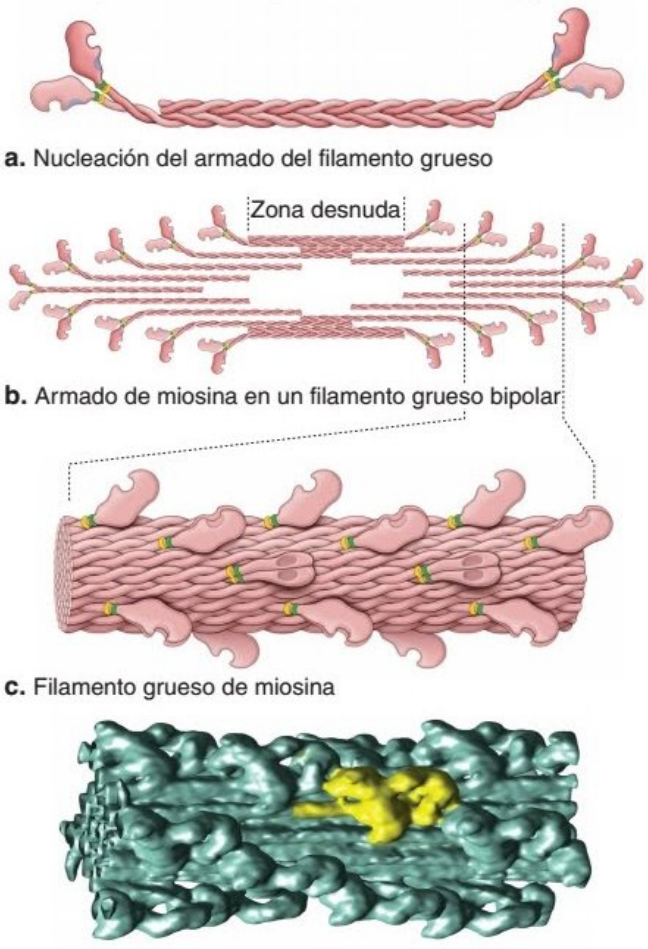

a. Nucleación del armado del filamento grueso

b. Armado de miosina en un filamento grueso bipolar

c. Filamento grueso de miosina

d. Reconstrucción 3D de una microfotografía crioelectrónica

FIGURA 11-9. Nucleación, ensamblado y estructura de un filamento grueso bipolar de miosina II. a. El armado del filamento grueso inicia con la unión de las colas de las moléculas de miosina de modo antiparalelo (cola con cola). **b.** Diagrama del armado adicional de las moléculas de miosina en un filamento grueso bipolar. Las cabezas de miosina apuntan hacia afuera desde la zona desnuda, que carece de cabezas de miosina. Obsérvese que las colas de miosina en la zona desnuda se organizan de forma paralela y antiparalela, pero en la porción distal del filamento se superponen solo de modo paralelo. **c.** Diagrama del corte de un filamento grueso bipolar de miosina. Nótese la disposición espiralada de las cabezas de miosina. **d.** Reconstrucción tridimensional de un filamento grueso criohidratado de tarántula, filtrado a una resolución de 2 nm. Muestra varias cabezas de miosina (*amarillo*) y las colas de las moléculas de miosina en una disposición paralela (reimpreso con autorización de Alamo L, Wriggers W, Pinto A, et al. Three-dimensional reconstruction of tarantula myosin filaments suggests how phosphorylation may regulate myosin activity. J Mol Biol 2008;384:780–975).

Las proteínas accesorias mantienen la alineación precisa de los filamentos delgados y gruesos dentro del sarcómero.

Para mantener la eficiencia y la velocidad de la contracción muscular, tanto los filamentos delgados como los gruesos en cada miofibrilla deben estar alineados de forma precisa y mantener una distancia óptima entre sí. Las proteínas conocidas como ***proteínas accesorias*** son imprescindibles para la regulación del espacio, la fijación y el alineamiento de los miofilamentos. Estos componentes estructurales proteínicos de las fibrillas musculares esqueléticas representan menos del 25% de las proteínas totales de la fibra muscular. Estas proteínas incluyen las siguientes (*véase también* fig. 11-10):

- **Titina.** Es una proteína gigante (2 500 kDa) que abarca la mitad del sarcómero. La titina se extiende desde la línea Z y el filamento delgado en su terminal N hasta el filamento grueso y la línea M en su terminal C. Entre los filamentos gruesos y delgados, dos porciones con forma de resorte de esta proteína contribuyen a centrar el filamento grueso en medio de las dos líneas Z. Debido a la presencia de los "resortes" moleculares, la titina impide el estiramiento excesivo del sarcómero al desarrollar una fuerza de recuperación pasiva que colabora con su acortamiento.
- **Actinina α.** Es una proteína fijadora de actina, bipolar, corta, de 190 kDa y con forma de bastón que organiza los filamentos delgados en disposición paralela y los fija en la línea Z. Además, forma enlaces transversales con la terminal N de la titina incluida en la línea Z.
- **Desmina.** Es un tipo de filamento intermedio de 53 kDa que forma una malla alrededor del sarcómero a la altura de las líneas Z; une estas últimas entre sí y a la membrana plasmática a través de la unión con la proteína anquirina, y forma enlaces cruzados estabilizadores entre las miofibrillas vecinas.
- **Proteínas de la línea M.** Incluyen varias proteínas fijadoras de miosina que mantienen los filamentos gruesos en la línea M y adhieren las moléculas de titina a los filamentos gruesos. Las proteínas de la línea M incluyen la **miomesina** (185 kDa), la **proteína M** (165 kDa), la **oscurina** (700 kDa) y la **fosfocreatina muscular** (81 kDa).
- **Proteína C fijadora de miosina.** Proteína de 140-150 kDa que contribuye al armado y estabilización de los filamentos gruesos. Forma varias líneas transversales bien definidas en ambos lados de la línea M que interactúan con las moléculas de titina.
- **Distrofina.** Se considera que esta proteína grande de 427 kDa vincula la laminina, que reside en la lámina externa de la célula muscular, con los filamentos de actina. La falta de esta proteína está relacionada con la debilidad muscular progresiva, una alteración de origen genético conocida como ***distrofia muscular de Duchenne***. La distrofina está codificada en el cromosoma X, por lo que esta enfermedad solo afecta a los hombres. En la actualidad se investiga la terapia génica para restablecer la función normal en las personas con esta alteración (cuadro 11-2).

Cuando un músculo se contrae, cada sarcómero se acorta, pero no se modifica la longitud de los miofilamentos.

Durante la contracción, el sarcómero y la banda I se acortan, mientras que la banda A permanece con la misma longitud. Para mantener los miofilamentos con una longitud constante, el acortamiento del sarcómero debe ser ocasionado por un incremento en la superposición de los filamentos gruesos y delgados. Esta superposición es visible al comparar microfotografías electrónicas de músculos contraídos y relajados. La banda H se estrecha y los filamentos delgados penetran la banda H durante la contracción. Estas observaciones indican que los filamentos delgados se deslizan sobre los filamentos gruesos en la contracción.



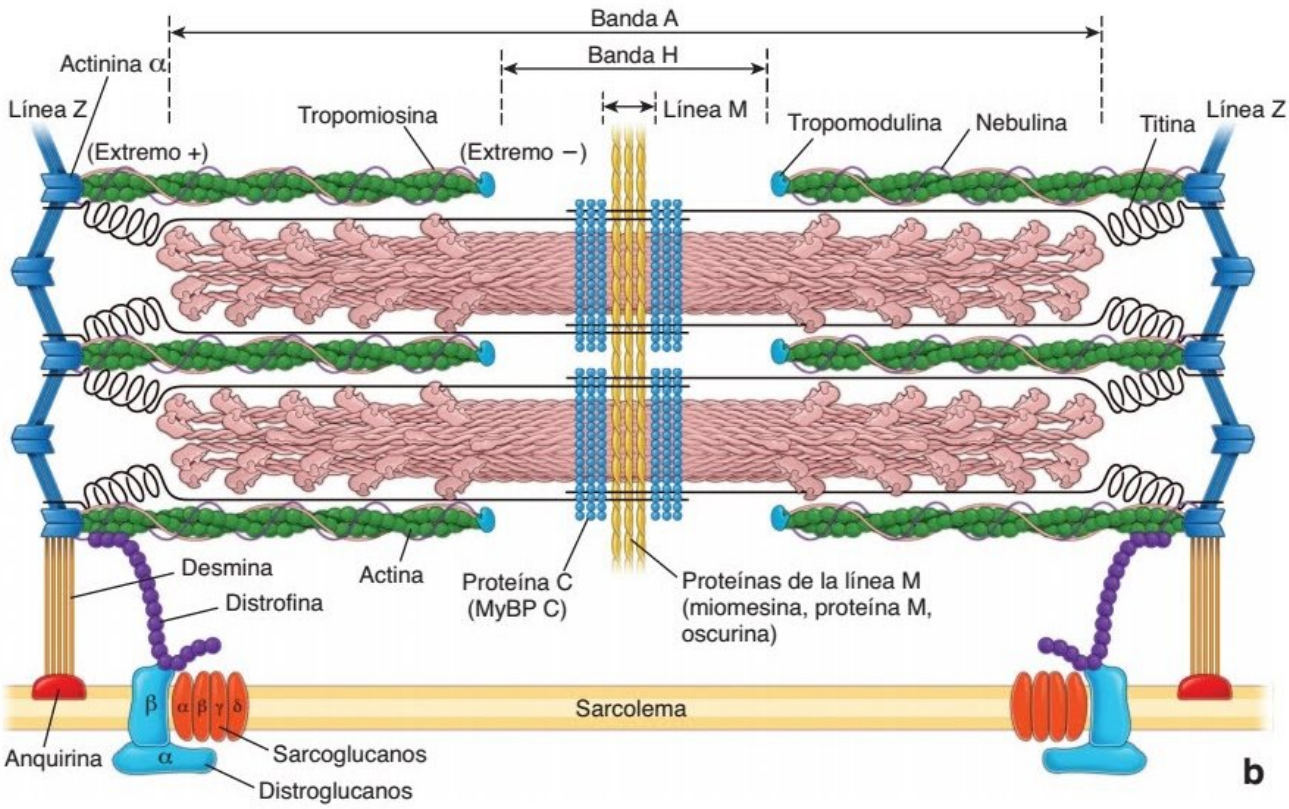

FIGURA 11-10. Microfotografía electrónica del músculo esquelético y la correspondiente estructura molecular de un sarcómero. **a.** En esta microfotografía electrónica con gran aumento se muestra un corte longitudinal de las miofibrillas. La banda I (*I*), que está seccionada en dos mitades iguales por la línea Z (*Z*), se compone de filamentos delgados (actina) apenas visibles. Están adheridos a la línea Z y se extienden a través de la banda I hacia la banda A (*A*). Los filamentos gruesos, compuestos por miosina, ocupan toda la longitud de la banda A. Obsérvese que en la banda A hay bandas y líneas adicionales. Una de estas, la línea M (*M*), se observa en medio de la banda A; otra, la banda H (*H*), menos electrodensa, está formada solo por filamentos gruesos. Las partes laterales de la banda A son más electrodensas y corresponden a las regiones en donde los filamentos delgados se interdigitan con los filamentos gruesos. 35 000×. **b.** Diagrama que ilustra la distribución de los miofilamentos y las proteínas accesorias dentro de un sarcómero. Las proteínas accesorias son la titina, una molécula grande y elástica que fija los filamentos gruesos (de miosina) a la línea Z; la actinina α, que agrupa filamentos delgados (de actina) en formaciones paralelas y los fija a la línea Z; la nebulina, una proteína alargada y no elástica unida a las líneas Z que se enrosca alrededor de los filamentos delgados y ayuda a la actinina α a fijarlos a las líneas Z; la tropomodulina, una proteína de coronación (de casquete) de la actina que mantiene y regula la longitud de los filamentos delgados; la tropomiosina, que estabiliza los filamentos delgados y, junto con la troponina, regula la unión de los iones de calcio; las proteínas de la línea M (miomesina, proteína M, oscurina), que mantienen los filamentos gruesos en coincidencia con la línea M; la proteína C fijadora de miosina, que contribuye al ensamblado normal de los filamentos gruesos e interactúa con la titina y dos proteínas (la desmina y la distrofina), que fijan los sarcómeros en la membrana plasmática. Las interacciones de estas proteínas mantienen la alineación precisa de los filamentos delgados y gruesos en el sarcómero y la alineación de los sarcómeros dentro de la célula.

CUADRO 11-2

CORRELACIÓN CLÍNICA: DISTROFIAS MUSCULARES. DISTROFINA Y PROTEÍNAS ASOCIADAS

La **distrofina** es una proteína del citoesqueleto con forma de bastón; se compone de una cabeza corta y una cola larga que se localiza justo debajo de la membrana de la célula musculoesquelética. La actina F se une a la porción final de la cola. Dos grupos de proteínas transmembrana, los distroglucanos α y β y los sarcoglucanos α, β, γ y δ, participan en un complejo distrofina-glucoproteína que vincula la distrofina con las proteínas de la matriz extracelular, la laminina y la agrina. Los distroglucanos forman el verdadero enlace entre la distrofina y la laminina; los sarcoglucanos simplemente están asociados con los distroglucanos en la membrana. La distribución de la distrofina en las personas sanas se visualiza a través de métodos de inmunotinción (fig. C11-2-1).

Varias formas de distrofia muscular se atribuyen a mutaciones de genes individuales que codifican proteínas del complejo distrofina-glucoproteína. La **distrofia muscular de Duchenne** (**DMD**) y la **distrofia muscular de Becker** están asociadas con las mutaciones que afectan la expresión de la distrofina (fig. C11-2-2); diferentes formas de **distrofia muscular de las cinturas de los miembros** son causadas por mutaciones en genes del brazo corto del cromosoma X que codifican los cuatro diferentes sarcoglucanos, y otra forma de **distrofia muscular congénita** es ocasionada por una mutación en el gen que codifica la cadena α_2 de la laminina muscular. Los casos de DMD, en su mayoría, se deben a una frecuencia elevada de deleciones génicas que crean desviaciones del marco de lectura y cuya consecuencia es la ausencia de distrofina en las fibras musculares afectadas. El reconocimiento del gen de la distrofina y sus productos ha permitido la detección genética dirigida y el diagnóstico prenatal de esta anomalía.

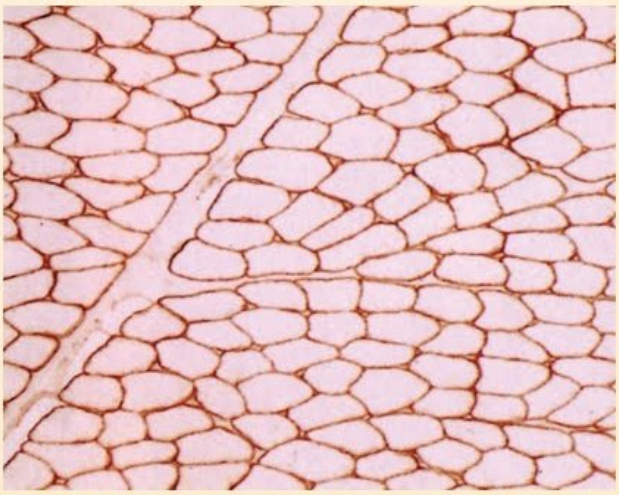

FIGURA C11-2-1. Distribución de la distrofina en el músculo esquelético humano. Este corte transversal de fibras musculares esqueléticas, de una persona sana, se tiñó con el método de inmunoperoxidasa con un anticuerpo policlonal de cabra contra la distrofia. Dado que la distrofina y los complejos distrofina-glucoproteína asociados conectan el citoesqueleto muscular con la matriz extracelular circundante a través de la membrana celular, la localización de la distrofina delinea la membrana celular. Obsérvese la forma regular de las células musculares esqueléticas y el patrón de distribución de la distrofina. 480× (cortesía del Dr. Andrew G. Engel).

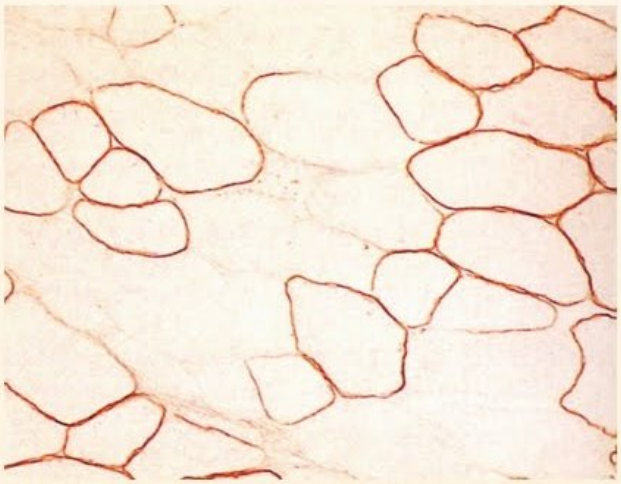

FIGURA C11-2-2. Distribución de la distrofina en el músculo esquelético de una persona con distrofia muscular de Duchenne. Este corte transversal de músculo esquelético se obtuvo de un paciente con DMD. La preparación es similar a la de la figura C11-2-1. Compárese el patrón y la intensidad de la distribución de la distrofina dentro de las fibras musculares afectadas con las de la persona sana. Este músculo muestra signos de hipertrofia. Algunas fibras no expresan distrofina; otras continúan expresando cantidades variables de la proteína. 480× (cortesía del Dr. Andrew G. Engel).

Debido a su herencia como un rasgo recesivo ligado al cromosoma X, la DMD afecta principalmente a niños varones (se calcula una incidencia mundial de 1 de cada 3500 niños). La DMD comienza entre los 3 y 5 años de edad y progresa con rapidez. La mayoría de los niños afectados pierden la capacidad de caminar a los 12 años de edad, y deben usar un ventilador mecánico para los 20 años. La distrofia muscular de Becker es similar a la de Duchenne, excepto que progresa un ritmo mucho más lento. Los síntomas suelen aparecer a los 12 años de edad, y el promedio de edad en el que se pierde la capacidad para caminar está entre los 25 y 30 años. Hasta el momento, no hay cura para las distrofias musculares y los tratamientos disponibles están centrados en controlar los síntomas para maximizar la calidad de vida. Los esfuerzos intensivos de la investigación tienen como objetivo implementar la terapia génica en el tratamiento de los pacientes afectados. El abordaje general es reemplazar los genes de distrofina defectuosos dentro de las células musculares mediante un virus especialmente creado para portar genes "normales", infectar las células e inducir la expresión de distrofina. El otro método es el trasplante de células satélite "saludables" (células madre) que puedan dividirse y diferenciarse en células musculares normales. El tratamiento con células madre ha sido probado en animales de laboratorio con resultados prometedores.

Ciclo de los puentes transversales de actomiosina

Cuando el músculo está relajado, la tropomiosina evita que las cabezas de miosina se unan con las moléculas de actina al cubrir los sitios de unión a miosina en estas moléculas (fig. 11-11a). Después de la estimulación nerviosa, se libera Ca^{2+} en el sarcoplasma que se une a la troponina. Entonces, la troponina actúa sobre la tropomiosina para exponer los sitios de unión a la miosina en las moléculas de actina (fig. 11-11b). Una vez que los sitios de unión están expuestos, las cabezas de miosina pueden interactuar con las moléculas de actina y formar puentes transversales, y los dos filamentos se deslizan uno sobre el otro.

El acortamiento de un músculo consiste en interacciones repetidas rápidas entre las moléculas de actina y miosina que mueven los filamentos delgados junto con los filamentos gruesos.

El ciclo de los puentes transversales en el músculo esquelético recibe el nombre de ***ciclo de los puentes transversales de actomiosina*** y suele

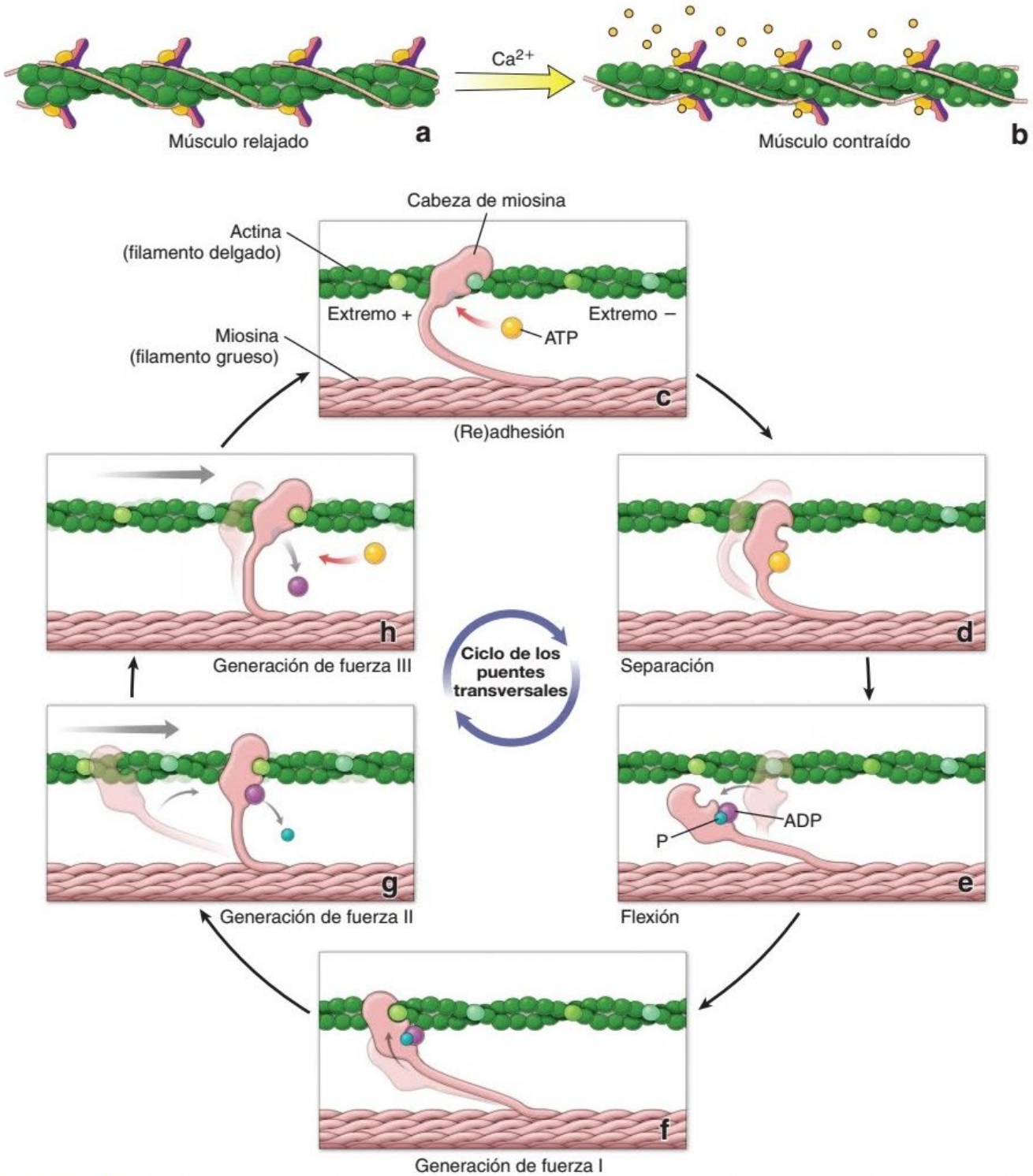

FIGURA 11-11. Ciclo de los puentes cruzados de actomiosina. Para una descripción más detallada de este ciclo, referirse al texto del capítulo que corresponde a cada etapa representada. **a.** y **b.** Solo se muestran los complejos de tropomiosina y de troponina para mayor claridad. **c-h.** El filamento delgado se muestra sin las proteínas accesorias de actina. *ADP*, difosfato de adenosina; *ATP*, trifosfato de adenosina; *P*, fosfato inorgánico.

describirse como una serie de fenómenos bioquímicos y mecánicos acoplados. La miosina, como proteína motora asociada con la actina con actividad ATPasa, convierte la energía química en fuerza mecánica al intercambiar de forma cíclica entre los estados de actina adherida y no adherida durante su ciclo de actividad ATPasa. Cada ciclo de puentes transversales se compone de **cinco etapas**: adhesión, separación, flexión, generación de fuerza y readhesión. En los músculos cardíacos o lisos, la duración relativa de las etapas individuales puede alterarse por los cambios en la composición de las moléculas de la miosina específica del tejido. Sin embargo, se piensa que el ciclo básico es el mismo para todas las interacciones entre miosina y actina.

La adhesión es la etapa inicial del ciclo; la cabeza de miosina está fuertemente unida a la molécula de actina del filamento delgado.

Al inicio del ciclo de los puentes transversales, la **cabeza de miosina está fuertemente unida a la molécula de actina** del filamento delgado, y el ATP está ausente (fig. 11-11c). La posición de la cabeza de miosina en esta etapa tiene una conformación *erguida*. Esta dispo-

sición de muy corta duración se conoce como ***configuración rígida***. El endurecimiento y la rigidez musculares que comienzan en el momento de la muerte se deben a la falta de ATP, lo que se conoce como ***rigidez cadavérica*** (*rigor mortis*). En un músculo en contracción activa, esta etapa culmina con la fijación de ATP a la cabeza de miosina.

La separación es la segunda etapa del ciclo. La cabeza de miosina se desacopla del filamento delgado.

En esta etapa del ciclo de los puentes transversales, el **ATP se une a la cabeza de miosina** e induce cambios de conformación del sitio de unión a la actina. Lo anterior reduce la afinidad de la cabeza de miosina por la molécula de actina del filamento delgado y determina que la **cabeza de miosina se desacople del filamento delgado** (fig. 11-11d).

La flexión es la tercera etapa del ciclo y "reinicia" el motor de la miosina; la cabeza de miosina, como resultado de la hidrólisis del ATP, asume su posición previa al golpe activo.

El sitio de fijación de ATP en la cabeza de miosina experimenta cambios de conformación adicionales, que hacen que la **cabeza de miosina se flexione** al rotar el brazo de palanca para asumir su posición previa al golpe activo. Este movimiento inicia con la separación del ATP en difosfato de adenosina (ADP, *adenosine diphosphate*) y fosfato inorgánico. No obstante, ambos productos permanecen unidos a la cabeza de miosina (fig. 11-11e). En esta etapa del ciclo, el **desplazamiento lineal de la cabeza de miosina** en relación con el filamento delgado es de unos 5 nm. A veces, esta etapa se denomina ***golpe de recuperación***.

La generación de fuerza es la cuarta etapa del ciclo. La cabeza de miosina libera el fosfato inorgánico y se produce el golpe activo.

La cabeza de miosina se fija débilmente al sitio de unión en la nueva molécula de actina del filamento delgado (fig. 11-11f), lo que causa la liberación del fosfato inorgánico (fig. 11-11g). Esta liberación tiene dos efectos. Primero, se incrementa la afinidad de fijación entre la cabeza de miosina y su nuevo sitio de unión. Segundo, la **cabeza de miosina genera fuerza** conforme retorna a su posición erguida original. Por lo tanto, a medida que la cabeza de miosina se endereza, impulsa el movimiento del filamento delgado a lo largo del filamento grueso. Este es el "**golpe activo**" del ciclo. Durante esta etapa, se pierde el ADP de la cabeza de miosina (fig. 11-11h).

La readhesión representa la quinta y última etapa del ciclo; la cabeza de miosina se une de forma estrecha con una nueva molécula de actina.

La **cabeza de miosina otra vez se une de forma estrecha a la nueva molécula de actina** del filamento delgado (configuración de rigidez) y el ciclo puede repetirse (*véase* fig. 11-11c).

Las dos cabezas de la molécula de miosina trabajan juntas de un modo productivo y coordinado. Aunque una cabeza de miosina se separe del filamento delgado durante el ciclo, las cabezas de otras miosinas del mismo filamento grueso se adherirán a las moléculas de actina, lo cual genera el movimiento. Dado que las cabezas de miosina se disponen en forma de espejo a cada lado de la banda H (organización antiparalela), esta acción arrastra los filamentos delgados hacia la banda A, con lo que se acorta el sarcómero.

Regulación de la contracción muscular

En la regulación de la contracción muscular participan el Ca^{2+}, el retículo sarcoplasmático y el sistema de túbulos transversos.

El Ca^{2+} debe estar disponible para la reacción entre la actina y la miosina. Después de la contracción, el Ca^{2+} debe eliminarse. El envío y eliminación rápido de Ca^{2+} se logra por el trabajo combinado del retículo sarcoplasmático y el sistema de túbulos transversos.

El **retículo sarcoplasmático** forma un compartimento membranoso de cisternas aplanadas y conductos anastomosados que sirven como reservorios de iones de calcio. Ocupa del 1-5% del volumen de la fibra muscular y está organizado como una serie de redes repetidas alrededor de las miofibrillas. Cada red del retículo se extiende desde una unión A-I hasta la siguiente unión A-I dentro de un sarcómero. La red contigua del retículo sarcoplasmático continúa desde la unión A-I hasta la siguiente unión A-I del sarcómero vecino. Por lo tanto, una red del retículo sarcoplasmático rodea la banda A y la red contigua rodea la banda I (fig. 11-12). En el sitio donde se juntan ambas redes, a la altura de la unión entre las bandas A e I, el retículo sarcoplasmático forma conductos anulares de configuración apenas más grandes y regulares que envuelven el sarcómero. Estos agrandamientos se denominan ***cisternas terminales*** y sirven como reservorios para el Ca^{2+}. La membrana plasmática de las cisternas terminales contiene abundantes **canales con compuerta para la liberación de Ca^{2+}**

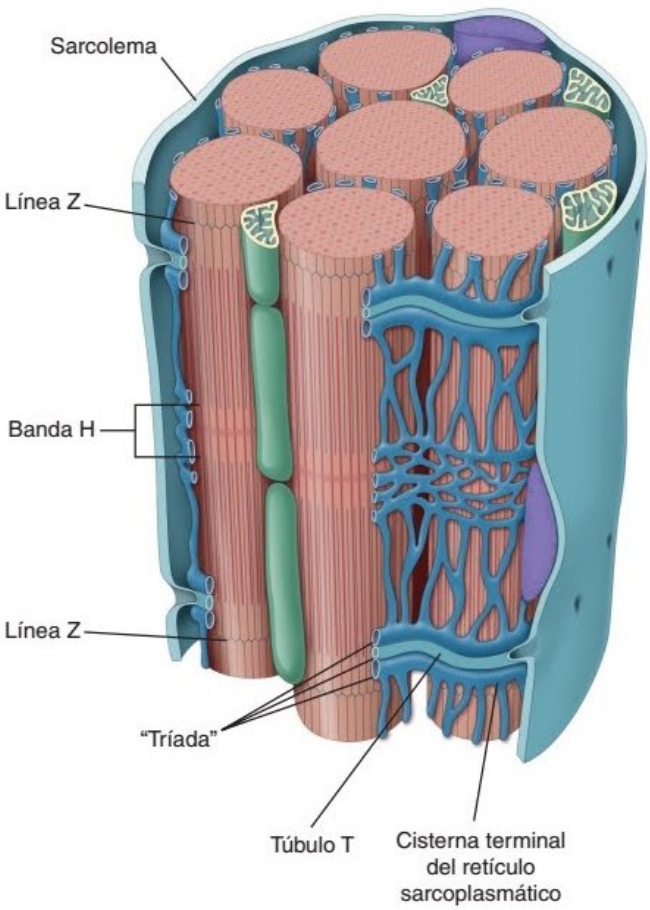

FIGURA 11-12. Diagrama de la organización de la fibra muscular estriada. En el diagrama se ilustra la organización del retículo sarcoplasmático y su relación con las miofibrillas. Obsérvese que en las fibras musculares estriadas, a cada sarcómero le corresponden dos túbulos transversos (T). Cada túbulo T está ubicado a la altura de la unión entre las bandas A e I, y se forma como una invaginación del sarcolema del músculo estriado. Además, está asociado con dos cisternas terminales del retículo sarcoplasmático, que rodea cada miofibrilla, una cisterna a cada lado del túbulo T. La estructura triple, como se observa en el corte transversal, donde las dos cisternas terminales flanquean el túbulo transverso a la altura de la unión entre las bandas A e I, se denomina *tríada*. La despolarización de la membrana del túbulo T inicia la liberación de iones de calcio desde el retículo sarcoplasmático y finalmente desencadena la contracción muscular.

denominados ***receptores de rianodina*** (**RyR1** es la isoforma primaria en el músculo esquelético), que participan en la liberación de Ca^{2+} en el sarcoplasma. Alrededor de las miofibrillas y en asociación con el retículo sarcoplasmático, se localiza una gran cantidad de mitocondrias y gránulos de glucógeno, que proveen la energía necesaria para las reacciones que intervienen en la contracción. La superficie luminal del retículo sarcoplasmático contiene **calsecuestrina**, una proteína fijadora de calcio muy ácida capaz de fijar hasta 50 iones de Ca^{2+} internalizados. La calsecuestrina permite que los iones de Ca^{2+} necesarios para el inicio de la contracción muscular se almacenen en una concentración alta (hasta 20 mM), mientras que la concentración de Ca^{2+} libre dentro de la luz del retículo sarcoplasmático permanece muy baja (menos de 1 mM). Este proceso disminuye significativamente el gradiente de concentración en contra del que las bombas de Ca^{2+} activadas por ATPasa deben transportar iones Ca^{2+} hasta la luz del retículo sarcoplasmático.

El **sistema de túbulos transversos**, o **sistema T**, está compuesto por numerosas invaginaciones de la membrana plasmática; cada una recibe el nombre de ***túbulo T***. Los túbulos T penetran en todos los niveles de la fibra muscular y se localizan entre las cisternas terminales contiguas a la altura de las uniones A-I (*véase* fig. 11-12). Contienen **proteínas sensoras de voltaje** denominadas ***receptores sensibles a la dihidropiridina*** (**DHSR, *dihydropyridine-sensitive receptors***), que son canales transmembrana sensibles a la despolarización que se activan cuando se despolariza la membrana plasmática. Los cambios en la conformación de estas proteínas afectan directamente a los canales con compuerta para la liberación de Ca^{2+} (isoforma RyR1) ubicados en la membrana plasmática contigua a las cisternas terminales.

El complejo formado por un **túbulo T** y **dos cisternas terminales contiguas** se denomina ***tríada***. Estas estructuras se encuentran en el músculo esquelético a la altura de las uniones A-I. Las tríadas son elementos importantes para los fenómenos de adhesión extracelular (p. ej., estimulación nerviosa) con respuestas intracelulares (p. ej., liberación de Ca^{2+}) que conducen a la contracción muscular.

La despolarización de la membrana del túbulo T desencadena la liberación de Ca^{2+} desde las cisternas terminales para iniciar la contracción muscular por cambios en los filamentos delgados.

Cuando un impulso nervioso llega a la unión neuromuscular, la liberación del neurotransmisor (acetilcolina) desde el extremo nervioso desencadena la despolarización localizada de la membrana plasmática en la célula muscular. La despolarización, a su vez, provoca la abertura de los canales de Na^+ regulados por voltaje en la membrana plasmática, lo que permite la entrada de Na^+ desde el espacio extracelular hacia el interior de la célula muscular. La entrada de Na^+ produce una despolarización generalizada que se extiende con rapidez sobre toda la membrana plasmática de la fibra muscular. Cuando la despolarización encuentra la abertura del túbulo T, se transmite a lo largo de las membranas del sistema T hasta las profundidades de la célula. Los cambios eléctricos activan las **proteínas sensoras de voltaje DHSR** ubicadas en la membrana del túbulo T. Estas proteínas tienen las propiedades estructurales y funcionales de los canales de Ca^{2+}. Durante la despolarización del músculo esquelético, la activación breve de estos sensores no basta para abrir los canales de Ca^{2+}, por lo que no se produce su transporte desde la luz del túbulo T hacia el sarcoplasma. En cambio, la activación de estos sensores abre los **canales con compuerta para la liberación de Ca^{2+}** (**RyR1**) en los sacos terminales contiguos del retículo sarcoplasmático que almacena grandes cantidades de Ca^{2+}. La apertura de los canales de liberación de Ca^{2+} en el retículo sarcoplasmático provoca la liberación rápida y masiva de Ca^{2+} hacia el sarcoplasma. El incremento en la concentración de Ca^{2+} en el sarcoplasma inicia la contracción de la miofibrilla al unirse a la porción TnC del complejo de troponina en los filamentos delgados (*véanse* pp. 341-342). El cambio en la conformación molecular de la TnC hace que la TnI se disocie de las moléculas de actina; esto permite que el complejo de troponina deje al descubierto los sitios de unión a miosina en las moléculas de actina. Las cabezas de miosina ahora tienen libertad para interactuar con las moléculas de actina para iniciar el ciclo de contracción muscular.

La relajación muscular es el resultado de la reducción de la concentración de Ca^{2+} citosólico libre.

Al mismo tiempo, una **bomba de ATPasa activada por Ca^{2+}** en la membrana del retículo sarcoplasmático transporta Ca^{2+} de regreso al sitio de almacenamiento en el sarcoplasma. La baja concentración de Ca^{2+} libre dentro del retículo sarcoplasmático es mantenida por la calsecuestrina, una proteína fijadora de calcio que colabora en la eficiencia de la captación de Ca^{2+}. La unión del Ca^{2+} a la calsecuestrina dentro del retículo sarcoplasmático reduce el gradiente de concentración de Ca^{2+} libre contra el cual debe funcionar la bomba de ATPasa activada por el ion. La concentración de Ca^{2+} en reposo se restablece en el citosol en menos de 30 milisegundos. Esta restauración de la concentración de Ca^{2+} en reposo cerca de los miofilamentos generalmente relaja el músculo y provoca que la contracción se detenga. No obstante, la contracción se mantendrá mientras los impulsos nerviosos continúen despolarizando la membrana plasmática de los túbulos T.

Inervación motora

Las fibras del músculo esquelético son inervadas por las motoneuronas que se originan en la médula espinal o en el tronco del encéfalo. Los axones de las neuronas se ramifican a medida que se acercan al músculo, dando origen a ramos terminales que terminan sobre fibras musculares individuales (fig. 11-13).

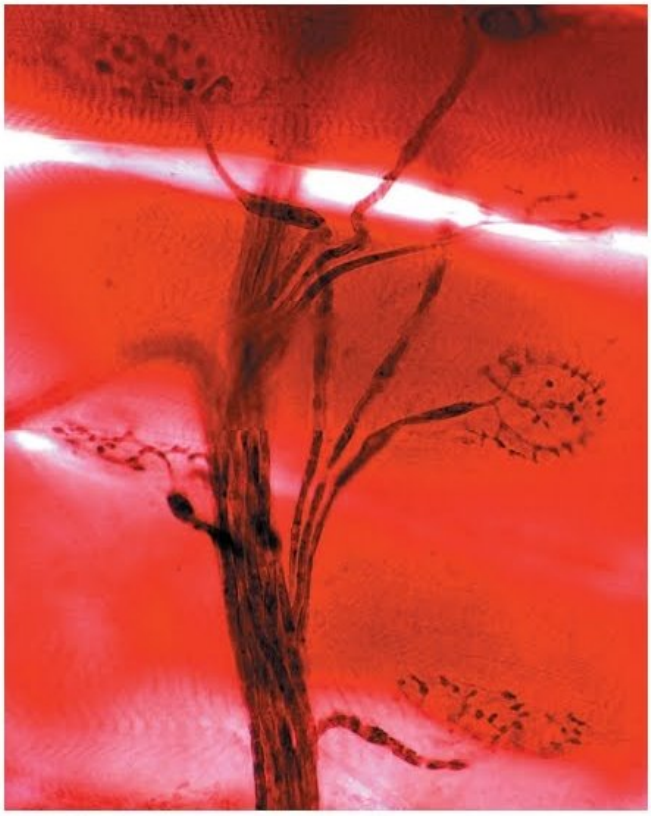

FIGURA 11-13. Microfotografía de uniones neuromusculares. Esta preparación argéntica muestra un nervio motor y sus ramificaciones finales, que conducen a las uniones neuromusculares (placas motoras terminales). Las fibras musculoesqueléticas están orientadas de forma horizontal en el campo y son cruzadas perpendicularmente por las fibras nerviosas motoras. Obsérvese que estas fibras pierden su vaina de mielina en su porción distal y se dividen en muchos engrosamientos pequeños para formar un cúmulo de uniones neuromusculares. 620×.

La unión neuromuscular se refiere al contacto entre las ramificaciones terminales del axón y la fibra muscular.

A la altura de la **unión neuromuscular** (placa motora terminal) finaliza la vaina de mielina del axón, y el segmento terminal de este permanece cubierto solo por una delgada porción del **neurilemocito** (célula de Schwann) con su lámina externa. El extremo del axón se ramifica en varias terminaciones, cada una de las cuales yace en una depresión poco profunda en la superficie de la fibra muscular, la región receptora (fig. 11-14). La terminación del axón es una estructura presináptica normal y posee numerosas

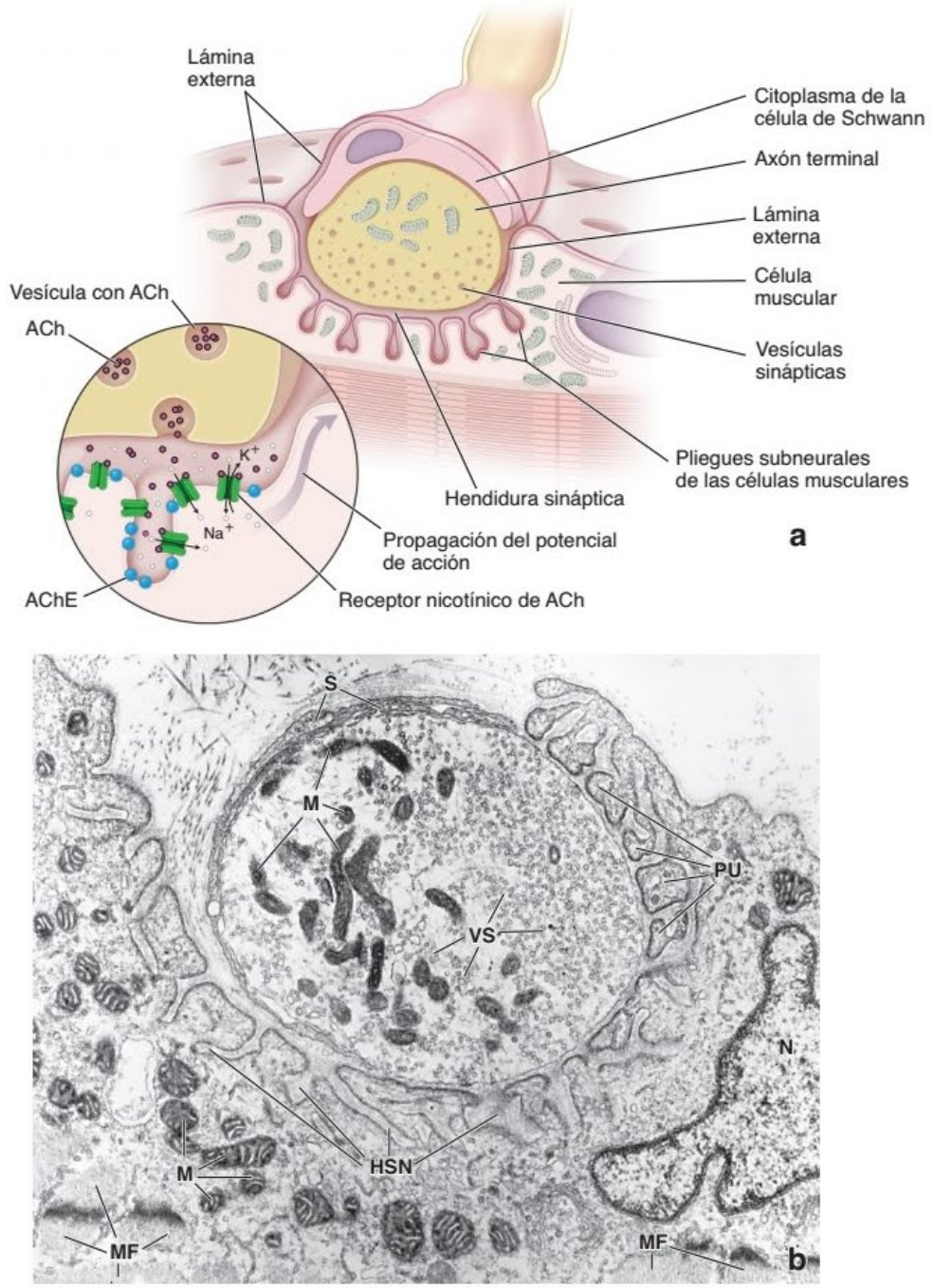

FIGURA 11-14. Unión neuromuscular. a. Diagrama de una unión neuromuscular. Se muestra un axón que establece sinapsis con una célula muscular. Obsérvese cómo los pliegues subneurales de la célula muscular aumentan el área de superficie dentro de la hendidura sináptica. La lámina externa se introduce en toda la extensión de la hendidura. El terminal axónico está cubierto por el citoplasma de la célula de Schwann. El *detalle* muestra los receptores nicotínicos de acetilcolina en un pliegue de unión que se abrió después de la estimulación por acetilcolina (*ACh*), lo que permite que los iones de sodio y potasio entren y salgan de la célula, respectivamente. La acetilcolinesterasa (*AChE*) degrada la ACh y, de este modo, impide la estimulación continua. **b.** Microfotografía electrónica de una unión neuromuscular en la que se muestra el final del axón dentro de la hendidura sináptica de la fibra muscular esquelética. Se puede observar un cúmulo de mitocondrias (*M*) y vesículas sinápticas (*VS*) abundantes. La parte del terminal axónico motor que no entra en contacto con la fibra muscular está cubierta por el citoplasma de la célula de Schwann (*S*), pero no se observa mielina. La fibra muscular muestra pliegues de la unión (*PU*) y las hendiduras subneurales (*HSN*) entre estos. La lámina externa de la fibra muscular es apenas visible dentro de las hendiduras subneurales. Otras estructuras presentes son aglomeraciones de mitocondrias de la fibra muscular (*M*) en la región de la unión neuromuscular, el núcleo (*N*) de la fibra muscular y algunas miofibrillas (*MF*). 32 000× (cortesía del Dr. George D. Pappas).

CUADRO 11-3

CORRELACIÓN CLÍNICA: MIASTENIA GRAVE

Durante la función normal, las **moléculas de acetilcolina (ACh)** liberadas en la hendidura sináptica de la unión neuromuscular se unen a los receptores de ACh nicotínicos en el sarcolema de la célula muscular esquelética. Como se comentó antes, estos receptores corresponden a *canales de Na^+ regulados por transmisores* que controlan la entrada del Na^+ necesario para generar un potencial de acción que conduzca al inicio de la contracción muscular. Después de estimular a sus propios receptores, las moléculas de ACh son degradadas con rapidez por la enzima *acetilcolinesterasa* (*AChE*) en ácido acético y colina, la cual es captada por la terminación axónica y se reutiliza para la síntesis de ACh (*véase* p. 395)

En la **miastenia grave**, los receptores de ACh nicotínicos son bloqueados por anticuerpos dirigidos contra la proteína receptora del propio organismo. Por lo tanto, la miastenia grave es una enfermedad autoinmunitaria causada por una disminución de la cantidad de sitios receptores de ACh funcionales. Además, también ocurren otras anomalías dentro de la hendidura sináptica (p. ej., ensanchamiento de la hendidura sináptica, desaparición de los pliegues subneurales) que reducen aún más la eficacia de las fibras musculares. La miastenia grave se caracteriza por la debilidad notable de la fibra muscular en respuesta al estímulo nervioso. Al principio, la debilidad comienza en los músculos extrínsecos del ojo y ocasiona ptosis palpebral, diplopía (visión doble) y debilidad muscular generalizada. Pueden afectarse otros músculos somáticos, incluidos los músculos respiratorios. A medida que la enfermedad progresa, se reduce la cantidad de uniones neuromusculares. Un tratamiento farmacológico eficaz para la miastenia grave es la administración de inhibidores de la AChE. Estas sustancias refuerzan la transmisión neuromuscular al extender la permanencia de la ACh liberada dentro de la hendidura sináptica. Además de los inhibidores de AChE, se utilizan el tratamiento inmunosupresor y la extirpación del timo agrandado (si lo hay) para reducir la actividad del sistema inmunitario y el ritmo de producción de los anticuerpos contra los receptores de ACh.

mitocondrias y vesículas sinápticas que contienen el neurotransmisor **acetilcolina** (**ACh**).

La liberación de acetilcolina en la hendidura sináptica inicia la despolarización de la membrana plasmática, lo que conduce a la contracción de la célula muscular.

La membrana plasmática de la fibra muscular que subyace en las hendiduras sinápticas tiene numerosos **pliegues de unión** (pliegues subneurales) profundos. Los **receptores colinérgicos** específicos para la ACh están limitados a la membrana plasmática en el borde inmediato de la hendidura y en la porción apical de los pliegues. La lámina externa se extiende hacia el interior de los pliegues de unión (*véase* fig. 11-14a). Las vesículas sinápticas de la terminal axónica liberan ACh hacia la hendidura, que entonces se une a los **receptores de ACh nicotínicos** (**nAChR**, ***nicotinic ACh receptors***) en el sarcolema del músculo estriado. El receptor de ACh nicotínico en los músculos estriados es un **canal de Na^+ regulado por neurotransmisor**. La unión de la ACh abre los canales de Na^+, con lo que se produce la entrada del ion en la célula muscular estriada. Esta entrada causa la despolarización localizada de la membrana, que a su vez conduce a los fenómenos ya descritos (*véase* fig. 11-14a). Una enzima conocida como ***acetilcolinesterasa*** (**AChE**) descompone rápidamente la acetilcolina para prevenir la estimulación continua. Para una mayor descripción de la función de la ACh, *véase* el capítulo 12.

La transmisión neuromuscular puede bloquearse debido a toxinas bacterianas y fármacos. Por ejemplo, la **toxina botulínica**, producida por una bacteria anaerobia llamada *Clostridium botulinum*, bloquea la liberación de ACh desde la terminal axónica. La toxina botulínica escinde las proteínas del **receptor de proteína soluble de unión al factor sensible a *N*-etilmaleimida** (SNARE, *soluble* N-*ethylmaleimide-sensitive factor attachment protein receptor*), que son esenciales para la unión y la fusión de las vesículas sinápticas con la membrana presináptica (*véase* p. 40). La transmisión en la unión neuromuscular también puede ser inhibida mediante el bloqueo postsináptico por varias toxinas y fármacos. Los derivados del **curare**, un veneno paralizante utilizado en las puntas de flecha en Sudamérica, se une a los receptores de **ACh nicotínicos** sin abrir los canales iónicos. El veneno causa parálisis de los músculos esqueléticos (incluido el diafragma) sin afectar directamente la contracción del músculo cardíaco. Otros compuestos farmacológicos, como la succinilcolina, se unen al **nAChR**, lo que causa la apertura de los canales iónicos. La succinilcolina se utiliza como un relajante muscular a corto plazo en la medicina de urgencias y durante los procedimientos quirúrgicos (cuadro 11-3).

El citoplasma de la fibra muscular que está por debajo de los pliegues de unión contiene núcleos, numerosas mitocondrias, retículo endoplasmático rugoso (RER), ribosomas libres y glucógeno. Se piensa que estos orgánulos citoplasmáticos intervienen en la síntesis de los receptores específicos de acetilcolina en la membrana de la hendidura, así como en la acetilcolinesterasa.

Una neurona junto con las fibras musculares específicas que inerva se denomina *unidad motora*.

Existen más fibras musculares que motoneuronas, por lo que una sola neurona puede inervar a varios cientos o más de fibras musculares. Una **unidad motora** está compuesta por **una sola motoneurona** y **un grupo de fibras musculares** que reciben inervación de esta. Los músculos capaces de realizar los movimientos más delicados poseen la cantidad más pequeña de fibras musculares por motoneurona en sus unidades motoras. Por ejemplo, en los músculos oculares, la relación de inervación es de alrededor de una neurona por cada tres fibras musculares. En los músculos posturales del dorso, una sola neurona puede inervar cientos de fibras musculares. En el gastrocnemio, un músculo del miembro inferior, la proporción de inervación es de una motoneurona por cada 1000-2 000 fibras musculares. Por lo tanto, la despolarización en unas pocas unidades motoras puede generar grandes fuerzas para producir cambios repentinos en la posición del cuerpo.

La naturaleza de la contracción muscular está determinada por la cantidad de terminaciones de las motoneuronas y la cantidad de tipos de fibras musculares específicos que las despolarizan. Si bien la despolarización de una fibra muscular en una sola unión neuromuscular se caracteriza como un fenómeno de "todo o nada",

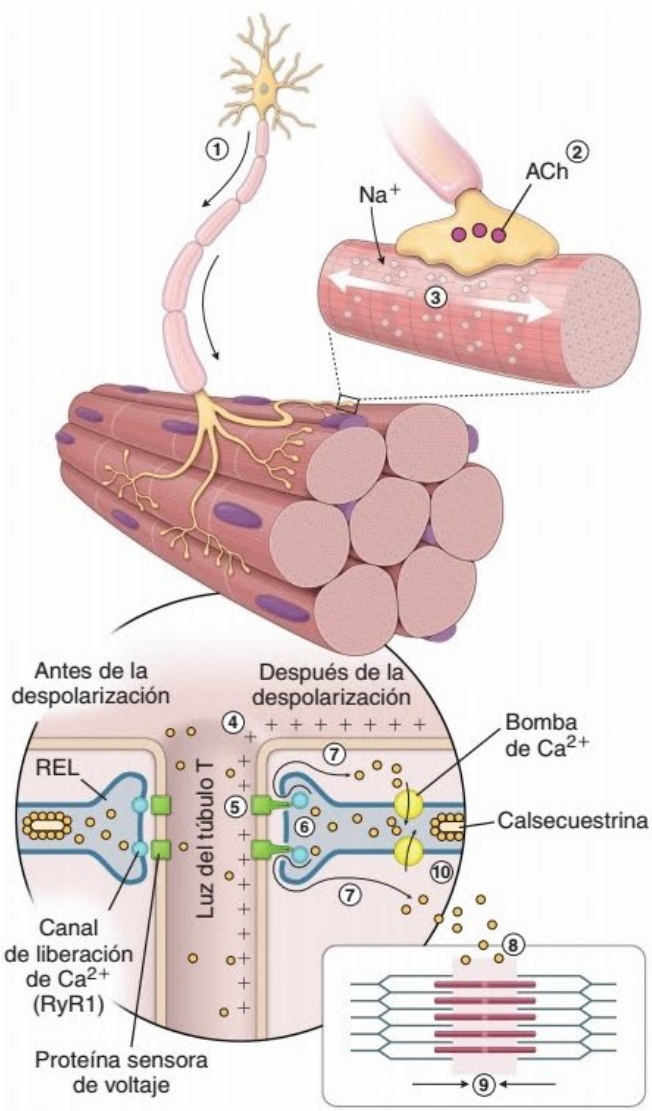

FIGURA 11-15. Fenómenos que desencadenan la contracción del músculo esquelético. *Véase* el texto para una descripción detallada de los fenómenos indicados por la *numeración*. *ACh*, acetilcolina.

no todas las terminales nerviosas se disparan al mismo tiempo, lo que permite una respuesta graduada al estímulo contráctil.

La inervación es necesaria para que las células musculares mantengan su integridad estructural.

La célula nerviosa motora no solo indica a las células musculares que se contraigan, sino que también ejerce una influencia trófica sobre estas. Si se interrumpe la inervación de un músculo, las células musculares experimentan cambios regresivos conocidos como ***atrofia tisular***. El signo más evidente de esta atrofia es el adelgazamiento del músculo y de sus células. Si la inervación se restablece por medio de cirugía o por el proceso más lento de regeneración natural del nervio, el músculo puede recuperar su forma y fuerza normales.

Los fenómenos que conducen a la contracción del músculo esquelético pueden resumirse en una serie de pasos.

Los fenómenos que ocurren en la contracción se pueden resumir como sigue (los números corresponden con los de la fig. 11-15):

1. La contracción de una fibra muscular esquelética se inicia cuando un impulso nervioso que avanza a lo largo del axón de una motoneurona llega a la unión neuromuscular.
2. El impulso nervioso desencadena la liberación de ACh en la hendidura sináptica, que se une a canales de Na^+ regulados por ACh, lo que causa la despolarización local del sarcolema.
3. Se abren los canales de Na^+ regulados por voltaje y los iones entran en la célula.
4. La despolarización se generaliza a través de la membrana plasmática de la célula muscular y continúa a lo largo de las membranas de los túbulos T.
5. Las proteínas DHSR sensoras de voltaje en la membrana plasmática de los túbulos T cambian su conformación.
6. A la altura de las tríadas de las células musculares, los túbulos T están en estrecho contacto con las expansiones laterales del retículo sarcoplasmático, donde los canales RyR1 con compuerta para la liberación de Ca^{2+} son activados por los cambios de conformación de las proteínas DHSR sensoras de voltaje.
7. El Ca^{2+} se libera con rapidez desde el retículo sarcoplasmático hacia el sarcoplasma.
8. El Ca^{2+} acumulado se difunde a los miofilamentos, donde se fija a la porción de la TnC del complejo de troponina.
9. Se inicia el ciclo del puente transversal de actomiosina.
10. El Ca^{2+}es devuelto a los depósitos terminales del retículo sarcoplasmático, donde se concentra y es capturado por la calsecuestrina, una proteína fijadora de Ca^{2+}.

Inervación sensitiva

Los receptores sensitivos encapsulados en los músculos y los tendones son ejemplos de **receptores propioceptivos**. Estos receptores son parte del sistema sensitivo somático que provee información acerca del grado de estiramiento y tensión en un músculo. Los propioceptores informan al sistema nervioso central acerca de la posición y el movimiento del cuerpo en el espacio.

El huso muscular es un receptor de estiramiento especializado ubicado dentro del músculo esquelético.

El **huso muscular** es un receptor de estiramiento especializado que se encuentra en todos los músculos esqueléticos. Está compuesto por dos tipos de fibras musculares modificadas denominadas ***células fusales*** y ***terminales neuronales*** (fig. 11-16). Ambos tipos de fibras musculares modificadas están rodeados por una **cápsula interna**. Un espacio lleno de líquido separa la cápsula interna de una **cápsula externa**. Un tipo de célula fusal, la **fibra del saco nuclear**, contiene un conjunto de núcleos en una región media expandida; el otro tipo, denominado ***fibra de la cadena nuclear***, tiene muchos núcleos dispuestos en una cadena. Un huso muscular normal está compuesto por dos a cuatro fibras de saco nuclear y alrededor de seis a ocho fibras de cadena nuclear. El huso muscular transmite información acerca del grado de estiramiento en un músculo. Los dos tipos de **fibras nerviosas sensitivas aferentes** (**Ia** y **II**) transmiten información desde el huso muscular. Las fibras tipo Ia poseen terminaciones anuloespirales que se disponen en forma de espiral alrededor de la región media de ambos tipos de células fusales, y las fibras tipo II tienen terminaciones en forma de "arreglo floral" sobre las porciones estriadas de las fibras de sacos.

Cuando el músculo esquelético se estira, las terminales nerviosas de los nervios sensitivos se activan y transmiten información acerca de la longitud del músculo y la velocidad de estiramiento. Además, las células fusales reciben inervación motora (eferente) desde la médula espinal y el cerebro a través de dos tipos de fibras **nerviosas motoras eferentes** (**tipo γ**), que se piensa que regulan la sensibilidad de los receptores de estiramiento. Las **fibras dinámicas γ** (**γ-D**) y las **fibras estáticas γ** (**γ-S**) inervan a las células fusales durante la fase dinámica de estiramiento muscular o durante la fase estática,

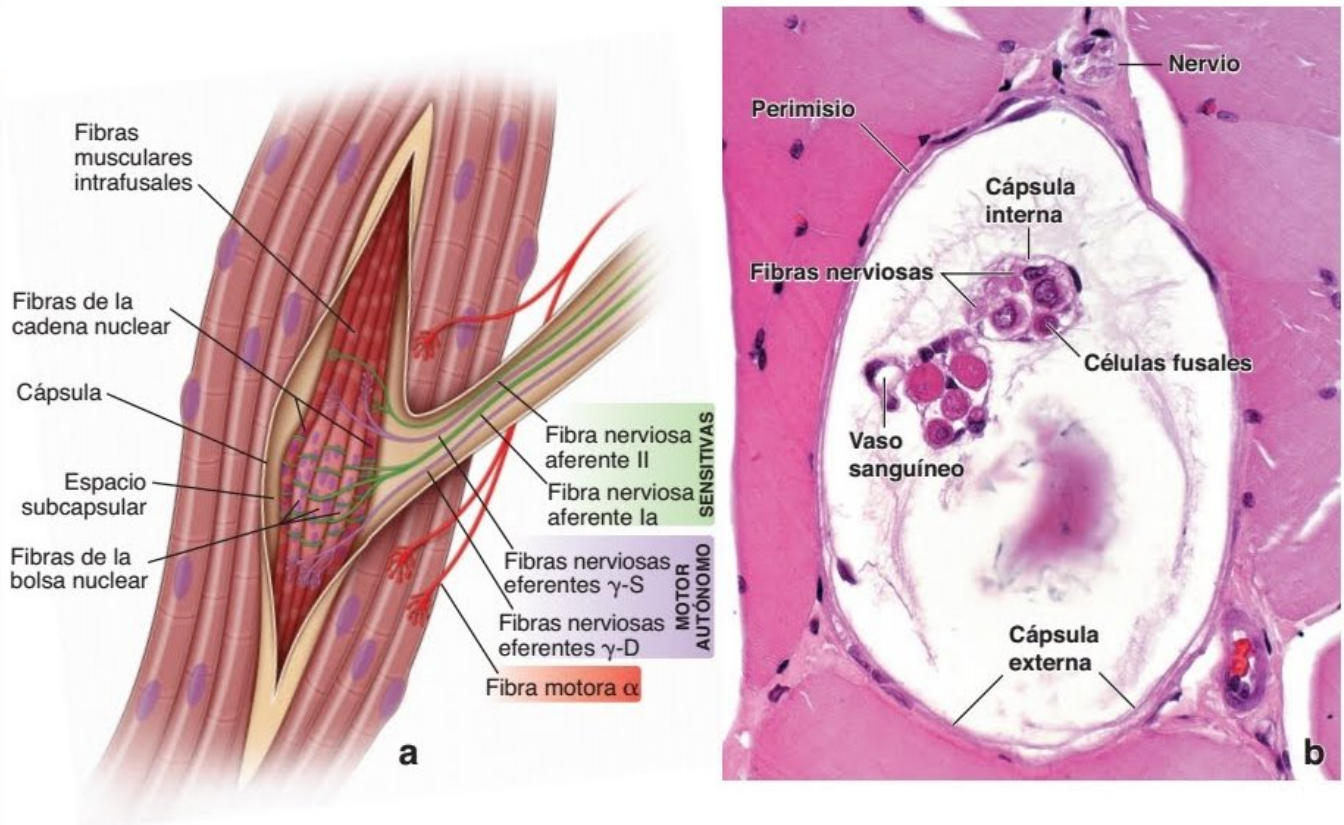

FIGURA 11-16. Huso neuromuscular. a. Diagrama de un huso muscular. El diámetro del huso está expandido para ilustrar detalles estructurales. Cada huso contiene aproximadamente entre dos y cuatro fibras de bolsas nucleares y de seis a ocho fibras de cadena nuclear. En las fibras de la bolsa nuclear, los núcleos de las fibras musculares están agrupados en la porción central expandida de la fibra, por ello el nombre de *bolsa*. En cambio, los núcleos concentrados en la porción central de las fibras de la cadena nuclear están organizados en una cadena. Las fibras nerviosas tanto aferentes II (sensitivas) como eferentes γ (motoras) inervan a las células del huso muscular. Las fibras nerviosas aferentes responden al estiramiento muscular excesivo, que a su vez inhibe la estimulación motora somática del músculo. Las fibras nerviosas eferentes regulan la sensibilidad de la terminación aferente en el huso neuromuscular. **b.** Microfotografía de un corte transversal de un huso neuromuscular en la que se muestran dos haces de células fusales en el receptor encapsulado con contenido líquido. En un haz, varias células fusales se han seccionado a la altura de sus núcleos. Una cápsula interna rodea las células fusales. La cápsula externa del huso muscular y el perimisio contiguo se ven como un tenue límite biestratificado del receptor. Justo por encima y por fuera del huso neuromuscular hay un nervio que podría estar inervándolo. En este corte teñido con H&E es imposible distinguir los diversos tipos de nervios asociados con las células fusales, ni el tipo de células fusales. Cerca de uno de los haces de células fusales hay un pequeño vaso sanguíneo. El material floculento dentro de la cápsula está compuesto por proteoglucanos y glucoproteínas precipitados del líquido que estaba dentro del huso antes de la fijación. 550×.

cuando el estiramiento no afecta la longitud del músculo. Los husos musculares transmiten sus impulsos al sistema nervioso central, que a su vez modula la actividad de las motoneuronas inervando ese músculo en particular.

Los **órganos tendinosos de Golgi**, unos receptores encapsulados similares, están presentes en los tendones del músculo y responden al aumento de la tensión. Estos receptores solo contienen fibras nerviosas sensitivas (aferentes, Ib) y mantienen la tensión muscular (o la fuerza de contracción) dentro de un rango óptimo.

Histogénesis, reparación, cicatrización y renovación

El desarrollo del linaje de las células madre miógenas depende de la expresión de varios factores reguladores miógenos.

Los **mioblastos** derivan de una población autorrenovable de células madre miógenas multipotenciales que se originan en el embrión a la altura del mesodermo paraaxial no segmentado (progenitores de los músculos craneales) o del mesodermo segmentado de las somitas (progenitores musculares epiméricos e hipoméricos). En el desarrollo embrionario inicial, estas células expresan el **factor de transcripción MyoD**, que, junto con otros factores miógenos reguladores (MRF, *myogenic regulatory factors*), cumplen con un papel fundamental en la activación de la expresión de genes específicos del músculo y en la diferenciación de todos los linajes musculares esqueléticos. La expresión del **gen de la miostatina** conduce a la síntesis de **miostatina**, una proteína de 26 kDa perteneciente a la superfamilia de la proteína morfogénica ósea/factor de crecimiento transformante β (BMP/TGF-β, *bone morphogenetic protein/transforming growth factor β*), que logra un efecto equilibrante en el desarrollo del músculo esquelético. La miostatina ejerce un efecto inhibidor sobre el crecimiento y la diferenciación musculares. Se considera que el factor MyoD regula preferentemente la expresión del gen de la miostatina y controla la miogénesis no solo durante los períodos embrionario y fetal, sino también en las etapas posnatales de desarrollo. Los **fenotipos hipermusculares** que se observan en la inactivación del **gen de la miostatina** en animales y humanos han confirmado el papel de la miostatina como un regulador negativo del desarrollo

del musculo esquelético. Algunos estudios experimentales han demostrado que la masa muscular se incrementa a través de la inhibición de la miostatina, por lo que el mecanismo de señalización de la miostatina podría ser un buen punto de intervención terapéutica en el tratamiento de las **enfermedades con atrofia muscular**, como la distrofia muscular, la esclerosis lateral amiotrófica (ELA), el sida y el cáncer.

Los progenitores del músculo esquelético se diferencian en mioblastos iniciales y avanzados.

Los progenitores del músculo esquelético se diferencian en dos tipos:

- Los **mioblastos tempranos** son responsables de la formación de los **miotubos primarios**, estructuras similares a cadenas que se extienden entre los tendones del músculo en desarrollo. Los miotubos primarios están formados por la fusión casi sincrónica de los mioblastos iniciales. Los miotubos se someten a una mayor diferenciación en las fibras musculares esqueléticas maduras. Los miotubos primarios observados en el microscopio óptico exhiben una cadena de núcleos centrales múltiples rodeados por los miofilamentos.
- Los **mioblastos tardíos** originan a los **miotubos secundarios**, que se forman en la zona inervada del músculo en desarrollo donde los miotubos tienen contacto directo con las terminales nerviosas. Los miotubos secundarios continúan formándose porque nuevos mioblastos se fusionan secuencialmente en posiciones aleatorias en toda su longitud. Los miotubos secundarios se caracterizan por tener un diámetro menor, núcleos más separados entre sí y una mayor cantidad de miofilamentos (fig. 11-17). En la fibra muscular madura multinucleada, los núcleos están todos en el sarcoplasma periférico, justo adentro de la membrana plasmática.

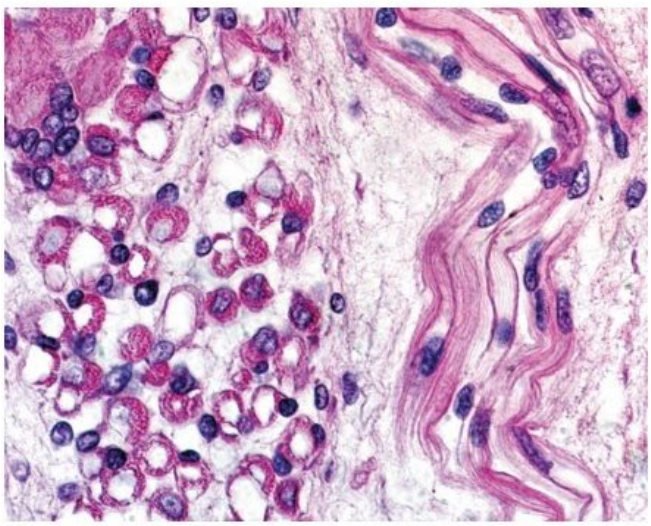

FIGURA 11-17. Microfotografía de miotubos de músculo esquelético en desarrollo. En esta imagen se muestra un corte transversal (a la *izquierda*) y un corte longitudinal (a la *derecha*) de fibras de músculo esquelético en desarrollo en la etapa de miotubos secundarios. Estos miotubos se forman por la fusión secuencial de mioblastos para producir estructuras tubulares alargadas. Obsérvese que los miotubos tienen un diámetro pequeño y núcleos centrales bien separados que son desplazados de forma gradual hacia la periferia celular por el incremento de la cantidad de miofilamentos recién sintetizados. En la fibra muscular multinucleada madura (*arriba*, a la *izquierda*), todos los núcleos están ubicados en el sarcoplasma periférico, justo debajo de la membrana celular plasmática. 220×.

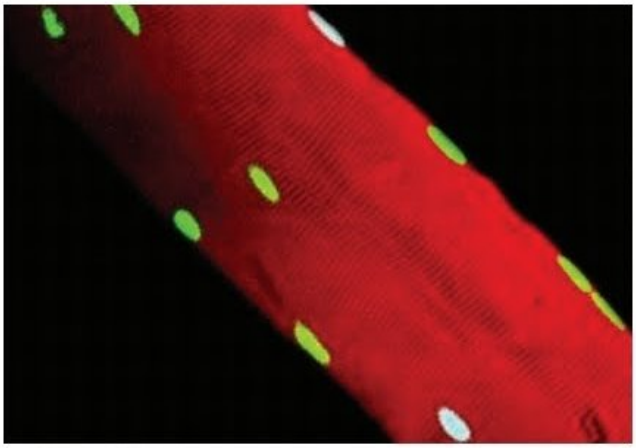

FIGURA 11-18. Imagen de microscopía confocal de células satélite. Esta imagen confocal de una sola fibra muscular esquelética del diafragma muestra estriaciones en la superficie de la membrana celular. El patrón de estriación es visible debido a la tinción con colorante RH414 estéril lipófilo sensible al voltaje (*naranja-rojo*) y coincide con una distribución de túbulos T en la fibra muscular. Los núcleos del músculo esquelético se tiñen con propidio yodado (*verde*). Dos núcleos teñidos de blanco corresponden a las células satélite. Estas últimas se tiñen por la presencia del factor de transcripción Pax7. 550× (cortesía del Dr. Garry C. Sieck, Mayo Clinic).

Algunos núcleos que parecen pertenecer a la fibra muscular esquelética, en realidad son núcleos de las células satélite.

En la última parte del desarrollo fetal, la población de **células madre multipotenciales miógenas** generan **células satélite**, que se caracterizan por la expresión del factor de transcripción **Pax7**. En consecuencia, en un músculo en desarrollo se mantiene una reserva de células no diferenciadas que tienen el potencial de experimentar diferenciación miógena. Estas son las células satélite y se interponen entre la membrana plasmática de la fibra muscular y su lámina externa. Las células satélite son pequeñas con escaso citoplasma; constituyen el 2-7% de todos los núcleos asociados con una sola fibra muscular. Con el microscopio óptico, el citoplasma se confunde con el sarcoplasma de la fibra muscular, lo que dificulta su identificación. Cada célula satélite tiene un núcleo único con una red de cromatina más densa y gruesa que la de los núcleos de la célula muscular.

Las células satélite son la causa de la capacidad de regeneración del músculo esquelético, aunque esta es limitada. Por lo general, son mitóticamente inactivas, y debido al hecho de que expresan el factor de transcripción Pax7, pueden identificarse utilizando métodos de inmunofluorescencia (fig. 11-18). Sin embargo, después de una lesión del tejido muscular, algunas células satélite son activadas y se convierten en **precursores miógenos de los miocitos**; reingresan al ciclo celular y comienzan a coexpresar **Pax7** con **MyoD**, que es un factor de transcripción clave para la diferenciación miógena. Después, las células precursoras miógenas disminuyen la expresión de Pax7 y se diferencian, con lo que dan origen a nuevos mioblastos. Mientras la lámina externa permanezca intacta, los mioblastos se fusionan dentro de ella para formar miotubos, que después maduran en una nueva fibra. En cambio, si la lámina externa se destruye, los fibroblastos reparan el sitio de la lesión con la consecuente formación de tejido de cicatrización.

Las **distrofias musculares** se caracterizan por la degeneración progresiva de las fibras musculares esqueléticas, lo cual impone una exigencia constante a las células satélite para que reemplacen las fibras que se han degenerado. Al final,

la reserva de células satélite se agota. Algunos datos experimentales nuevos indican que, durante este proceso, otras células miógenas adicionales se reclutan de la médula espinal y complementan las células satélite disponibles. Sin embargo, la velocidad de degeneración excede la de regeneración y su consecuencia es la pérdida de la función muscular. Una futura estrategia terapéutica para las distrofias musculares podría incluir el trasplante de células satélite o sus equivalentes miógenos medulares óseos en el músculo dañado, o encontrar formas en las que se pueda restaurar su función.

■ MÚSCULO CARDÍACO

El **músculo cardíaco** tiene los mismos tipos y la misma organización de los filamentos contráctiles que el músculo esquelético. En consecuencia, las células musculares cardíacas y las fibras que forman presentan estriaciones transversales evidentes en los cortes histológicos de rutina. Además, las fibras musculares cardíacas muestran bandas cruzadas bien teñidas, denominadas ***discos intercalares***, que atraviesan las fibras de modo lineal o con frecuencia de una manera que recuerda los peldaños de una escalera (fig. 11-19 y lám. 24, p. 374). Los discos intercalares son sitios de adhesión especializados entre células contiguas. Esta adhesión célula-célula lineal de las células musculares cardíacas produce "fibras" de longitud variable. A diferencia de las fibras musculares estriadas viscerales y esqueléticas que están constituidas por células individuales multinucleadas, las fibras musculares cardíacas están compuestas por numerosas células cilíndricas dispuestas extremo con extremo. Asimismo, algunas células musculares cardíacas en una fibra pueden unirse con dos o más células a través de los discos intercalares para crear, de ese modo, una fibra ramificada. Las fibras musculares cardíacas están rodeadas por una delgada capa de tejido conjuntivo, el **endomisio**, que contiene una red con abundantes capilares.

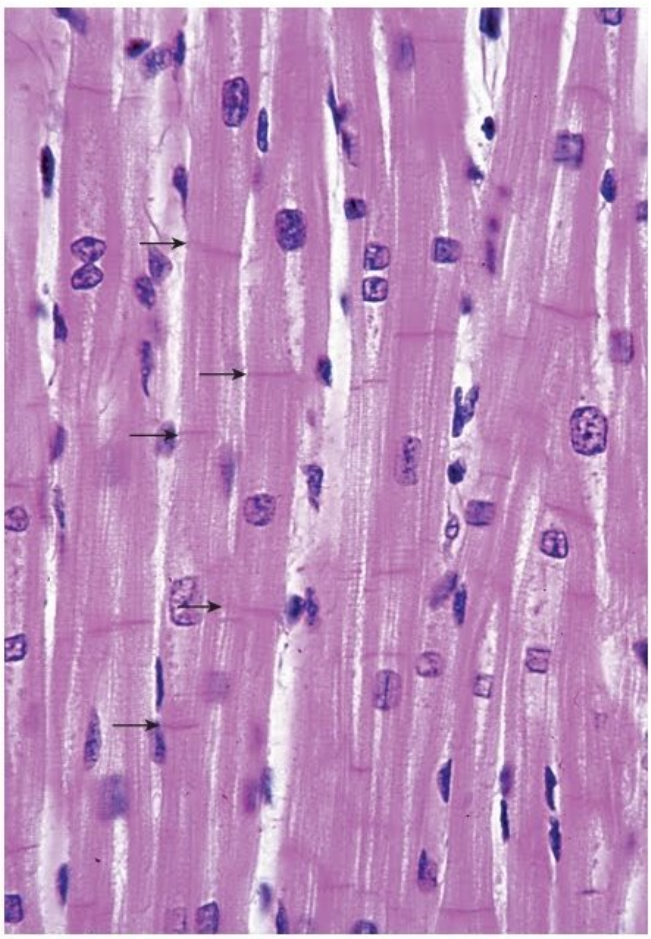

FIGURA 11-19. Microfotografía de músculo cardíaco en corte longitudinal. Las *flechas* señalan los discos intercalares. Los discos consisten en uniones intercelulares especializadas entre las células musculares cardíacas. Obsérvese también la clara ramificación de las fibras musculares. 360×.

Estructura del músculo cardíaco

El núcleo del músculo cardíaco está en el centro de la célula.

Los **cardiomiocitos** tienen cerca de 15 µm de diámetro y 80 µm de longitud, que pueden variar según la etapa de la contracción muscular. Todos los cardiomiocitos tienen un solo núcleo; sin embargo, a menudo se encuentran cardiomiocitos binucleados. La ubicación central del núcleo en las células musculares cardíacas es una característica que ayuda a distinguirlas de las fibras musculares esqueléticas multinucleadas, cuyos núcleos están bajo la membrana plasmática. El microscopio electrónico de transmisión (MET) muestra que las miofibrillas del músculo cardíaco se separan para rodear el núcleo, y así delimitan una **región yuxtanuclear** bicónica en donde se concentran los orgánulos celulares. Esta región posee abundantes mitocondrias y contiene el aparato de Golgi, gránulos del pigmento lipofuscina y glucógeno. En las **aurículas cardíacas**, los **gránulos auriculares**, que miden entre 0.3 y 0.4 µm de diámetro, también se concentran en el citoplasma yuxtanuclear. Estos gránulos contienen dos hormonas polipeptídicas: el **factor natriurético auricular** (**ANF**, *atrial natriuretic factor*) y el **factor natriurético cerebral** (**BNF**, *brain natriuretic factor*). Ambas hormonas son diuréticas y afectan la excreción urinaria de sodio; además, inhiben la secreción de renina por el riñón y la secreción de la aldosterona por la glándula suprarrenal. También inhiben las contracciones del músculo liso vascular. En la insuficiencia cardíaca congestiva, la concentración de BNF circulante se incrementa.

Junto a cada miofibrilla se encuentran numerosas mitocondrias grandes y depósitos de glucógeno.

Además de la mitocondria yuxtanuclear, las células musculares cardíacas se caracterizan por presentar grandes mitocondrias que están muy apretadas entre las miofibrillas. Estas **mitocondrias voluminosas** se extienden con frecuencia por toda la longitud de un sarcómero y contienen numerosas crestas muy juntas (fig. 11-20). Las concentraciones de **gránulos de glucógeno** también se localizan entre las miofibrillas. Por lo tanto, las estructuras que almacenan energía (gránulos de glucógeno) y las que liberan y recapturan energía (mitocondrias) se localizan en las estructuras (miofibrillas) que utilizan la energía para impulsar la contracción.

Los discos intercalares consisten en uniones entre las células musculares cardíacas.

Como ya se mencionó, el **disco intercalar** representa el sitio de unión entre las células musculares cardíacas. Con el microscopio óptico, el disco aparece como una estructura lineal bien teñida que está orientada de forma transversal con respecto a la fibra muscular.

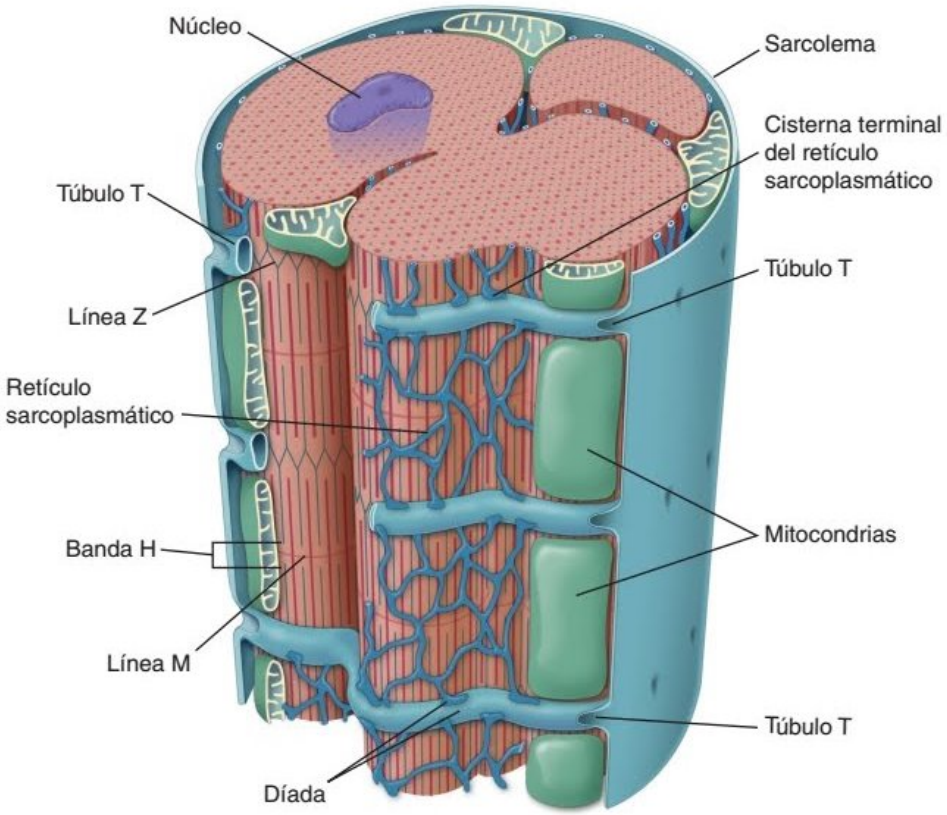

FIGURA 11-20. Diagrama de la organización de la fibra muscular cardíaca. Los túbulos T del músculo cardíaco son más grandes que los del músculo esquelético y llevan una cubierta de material de lámina externa hacia el interior de la célula. También son diferentes porque están ubicados a la altura de la línea Z. La porción del retículo sarcoplasmático contigua al túbulo T no tiene la forma de una cisterna dilatada, sino que está organizado como una red anastomosada llamada *díada*.

A menudo, consiste en segmentos cortos dispuestos en forma de peldaños de una escalera (fig. 11-21). Cuando el sitio de un disco intercalado se examina con el MET, la estructura con una tinción intensa visible con el microscopio óptico puede atribuirse a la presencia de un **componente transversal** que cruza las fibras en ángulo recto con respecto a las miofibrillas. El componente transversal es análogo a los peldaños de una escalera. Un **componente lateral** (no visible con el microscopio óptico) ocupa una serie de superficies perpendiculares al componente transversal y se ubica paralelo a las miofibrillas. El componente lateral es análogo a las huellas de los peldaños de una escalera. Ambos componentes del disco intercalar contienen **uniones especializadas célula-célula** entre las células musculares cardíacas contiguas:

- La fascia adherente (unión adherente) es el principal constituyente del componente transversal del disco intercalar y es el elemento que se observa en los preparados de rutina teñidos con H&E. Sostiene las células musculares cardíacas por sus extremos para formar la fibra muscular cardíaca funcional (*véase* fig. 5-20, p. 141). Siempre aparece como un límite transversal entre las células musculares cardíacas. El MET revela un espacio intercelular entre las células contiguas, que se llena con material electrodenso semejante al que se localiza en la zónula adherente de los epitelios. La fascia adherente sirve como el sitio de fijación de los **filamentos delgados** del sarcómero terminal a la membrana plasmática. De esta forma, la fascia adherente es similar desde el punto de vista funcional a la zónula adherente de los epitelios, donde también se fijan los filamentos de actina del velo terminal.
- Las **máculas adherentes** (desmosomas) unen las células musculares individuales entre sí. Su principal función es evitar que las células se separen frente a la tensión de las contracciones regulares repetitivas. Estas refuerzan la fascia adherente y se encuentran en el componente tanto transversal como lateral de los discos intercalares.
- Las **uniones comunicantes** constituyen el principal elemento estructural del componente lateral del disco intercalar. Estas uniones proporcionan continuidad iónica entre las células musculares cardíacas contiguas y, así, permiten que las macromoléculas de información pasen de una célula a otra. Este intercambio permite que las fibras musculares cardíacas se comporten como un sincitio al tiempo que retienen su integridad e individualidad celular. La posición de las uniones de hendidura sobre las superficies laterales de los discos intercalares las protegen de las fuerzas generadas durante la contracción.

En las células musculares cardíacas, el REL se organiza en una red individual a lo largo del sarcómero, la cual se extiende de una línea Z a otra.

A diferencia del músculo esquelético, el REL del músculo cardíaco carece de una buena organización. No separa los haces de miofilamentos en miofibrillas bien definidas. Los túbulos T del músculo cardíaco penetran en los haces de miofilamentos a la altura de la línea Z, entre

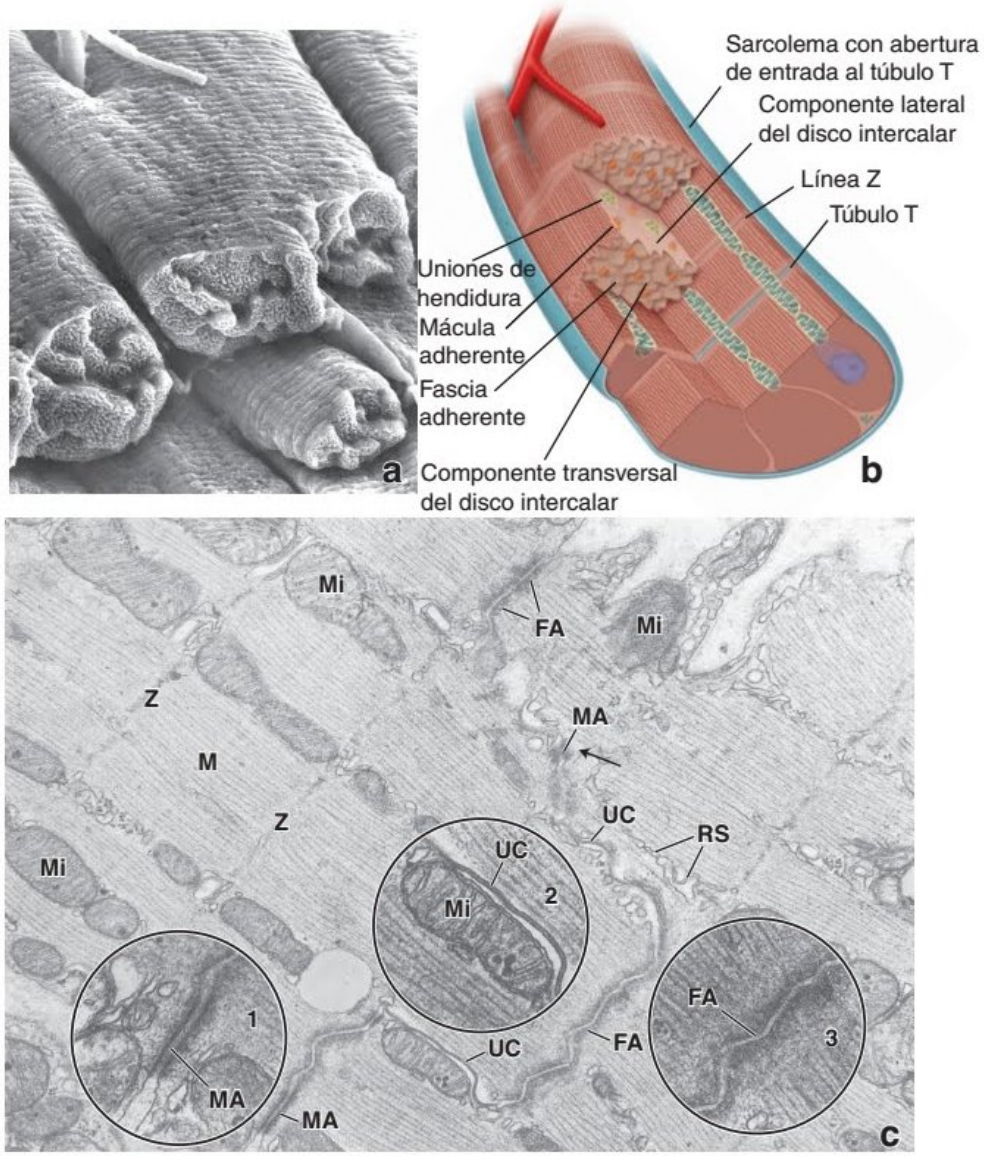

FIGURA 11-21. Estructura de la fibra muscular cardíaca. a. En esta microfotografía electrónica de barrido se presenta el preparado de tejido muscular cardíaco obtenido del ventrículo derecho de un simio. La muestra fue sometida a un ultrasonido dentro de hidróxido de sodio, lo cual produjo la digestión de las fibras de colágeno y la separación de los miocitos cardíacos a la altura de los discos intercalares. Obsérvense el patrón de ramificación de los miocitos y los componentes transversales claramente visibles del disco intercalar. 32 000×. **b.** Esquema tridimensional de un disco intercalar, que es un sitio de adhesión muy especializado entre las células musculares cardíacas adyacentes. El disco intercalar está conformado por un componente transversal que cruza las fibras en ángulo recto con respecto a las miofibrillas (análogo a las contrahuellas de una escalera) y un componente lateral que ocupa una serie de superficies perpendiculares al componente transversal y paralelas a las miofibrillas (de manera similar a los peldaños de una escalera). La fascia adherente es el elemento principal del componente transversal. Sostiene las células musculares cardíacas por sus extremos y sirve como sitio de fijación para los filamentos delgados. Las máculas adherentes refuerzan la fascia adherente y también se encuentran en los componentes laterales. Las uniones de hendidura (nexos) se hallan solo en el componente lateral del disco intercalar. **c.** En esta microfotografía electrónica se observan porciones de dos células musculares cardíacas unidas por un disco intercalar. La línea de unión entre las dos células toma un curso escaleriforme irregular, con varios giros en ángulo casi recto. En su trayecto, se distinguen las diferentes partes del disco intercalar. Estos son los componentes transversales (fascia adherente y mácula adherente) y los componentes laterales (uniones comunicantes y mácula adherente). La mácula adherente (*MA*) está ampliada en el *detalle 1* (62 000×). La fascia adherente (*FA*) es más extensa que la mácula adherente. En contraste con la mácula adherente, la fascia adherente ocupa un área mucho mayor a lo largo del borde irregular del componente transversal del disco intercalar. La unión comunicante (*UC*) está ampliada en el *detalle 2* (62 000×). La fascia adherente (*FA*) está ampliada en el *detalle 3* (62 000×). La fascia adherente del disco intercalar es un equivalente de la zónula adherente de los tejidos epiteliales. También se ven otras estructuras típicas de la célula muscular cardíaca: mitocondria (*Mi*), retículo sarcoplasmático (*RS*) y componentes del sarcómero, incluyendo las líneas Z (*Z*), la línea M (*M*) y los miofilamentos. Esta muestra particular está en un estado muy contraído y, en consecuencia, la banda I está parcialmente oculta. 30 000× (la parte **a** fue reimpresa con autorización de Zhang L, Ina K, Kitamura H, et al. The intercalated discs of monkey myocardial cells and Purkinje fibers as revealed by scanning electron microscopy. Arch Histol Cytol 1996;59:453-465).

los extremos de la red de REL. Por lo tanto, hay **un solo túbulo T por sarcómero** en el músculo cardíaco. Unas **pequeñas cisternas terminales del REL** están cerca de los **túbulos T** para formar una **díada** a la altura de la línea Z (*véase* fig. 11-20). La lámina externa se adhiere a la membrana plasmática invaginada del túbulo T al penetrar en el citoplasma del miocito. Los túbulos T son más grandes y abundantes en el músculo cardíaco ventricular que en el músculo esquelético. Sin embargo, son menos numerosos en el músculo cardíaco auricular.

El paso de Ca^{2+} desde la luz del túbulo T al sarcoplasma de la célula muscular cardíaca es indispensable para el inicio del ciclo de la contracción.

Como se comentó en la sección sobre tejido muscular esquelético, la despolarización de la membrana del túbulo T activa las **proteínas sensoras de voltaje** (**DHSR**), las cuales son similares en estructura y función a los canales de Ca^{2+}. A diferencia de lo que ocurre en el músculo esquelético, la despolarización de larga duración en el músculo cardíaco activa las DHSR y estimula su lento cambio de conformación hasta convertirse en canales de Ca^{2+} funcionales (fig. 11-22). Por consiguiente, en esta primera etapa del ciclo de contracción del músculo cardíaco, el Ca^{2+} de la luz del túbulo T se transporta hacia el sarcoplasma de la célula muscular cardíaca, lo cual abre los **canales con compuerta para la liberación de Ca^{2+}** en los sacos terminales del retículo sarcoplasmático. Estos canales en el músculo cardíaco están compuestos por la isoforma **RyR2** de los **receptores de rianodina**, que es la isoforma principal en el músculo cardíaco. Este **mecanismo de liberación de calcio activado por calcio** ocasiona una liberación masiva y rápida de Ca^{2+} que inicia los pasos subsiguientes del ciclo de contracción, los cuales son idénticos a los del músculo esquelético.

Las diferencias entre la iniciación de las contracciones del músculo cardíaco y las del esquelético, la despolarización de la membrana de duración más larga y la activación de los canales de Ca^{2+} sensibles al voltaje en la pared del túbulo T ocasionan un retraso de aproximadamente 200 ms desde el comienzo de la despolarización en la contracción muscular cardíaca (*véase* fig. 11-22). Además, a diferencia de lo que ocurre en el músculo esquelético, la sola liberación de Ca^{2+} del retículo sarcoplasmático no es suficiente para iniciar la contracción muscular cardíaca.

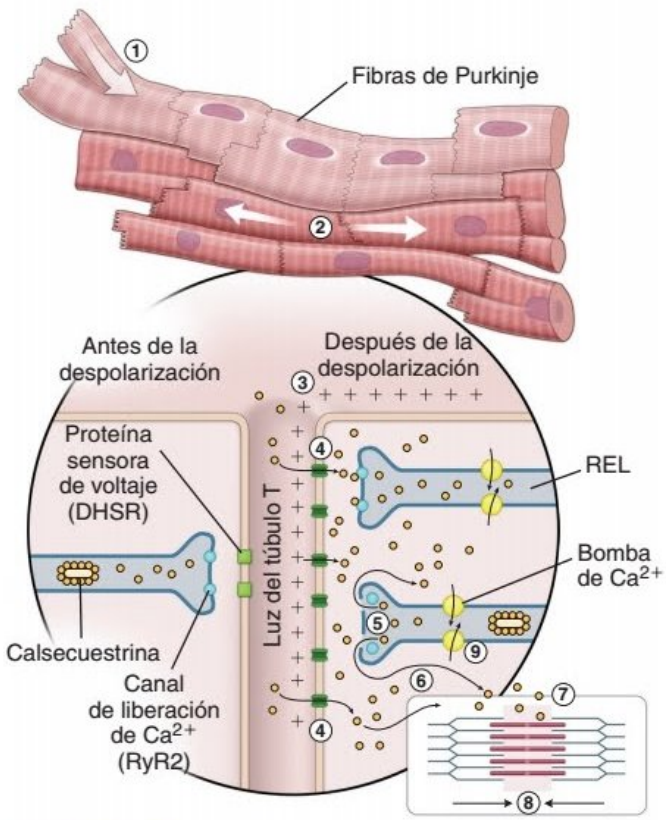

FIGURA 11-22. Resumen de los fenómenos que desencadenan la contracción del músculo cardíaco. *Véase* el texto para una descripción detallada de los fenómenos indicados por la *numeración*. *DSHR*, receptor sensible a la dihidropiridina; *REL*, retículo endoplasmático liso; *RyR2*, receptor de rianodina 2.

Las mutaciones en el gen que codifica el receptor RyR2 se asocian con **taquicardia ventricular helicoidal** (*torsades de pointes*) inducida por esfuerzo. Este tipo de taquicardia (frecuencia cardíaca elevada) está caracterizada por una frecuencia cardíaca anómala que puede ser de 150-250 latidos por minuto y viene acompañada por hallazgos específicos en el electrocardiograma (ECG). Estos hallazgos incluyen una serie de complejos QRS helicoidales, en relación con la línea isoeléctrica, que pueden ir de positivos a negativos y a la inversa. A menudo, la taquicardia ventricular polimórfica se relaciona con intervalos QT prolongados en el ECG. Las personas con este síndrome pueden experimentar episodios breves autolimitados de taquicardia o episodios recurrentes persistentes que provocan la fibrilación ventricular y la muerte cardíaca súbita.

Las células musculares especializadas de conducción cardíaca (células de Purkinje) revelan una contracción rítmica espontánea.

La contracción espontánea intrínseca o latido del músculo cardíaco se observa tanto en las células musculares cardíacas embrionarias como en las células musculares cardíacas de cultivos de tejidos. El latido cardíaco es iniciado, regulado localmente y coordinado por las células musculares cardíacas modificadas que están especializadas, denominadas ***células cardíacas conductoras*** (lám. 25, p. 376). Estas células están organizadas en un **sistema de conducción cardíaco**. Estas células forman **nódulos** (grupos celulares en la aurícula derecha) y fibras de conducción especializadas llamadas ***fibras de Purkinje***, que generan y transmiten con rapidez el impulso contráctil a las diversas partes del miocardio en una secuencia precisa.

A diferencia de las células musculares cardíacas, las células de las fibras de Purkinje son más grandes y sus miofibrillas se localizan en gran parte en la periferia celular. El citoplasma entre el núcleo y las miofibrillas ubicadas en la periferia se tiñe muy poco debido a la gran cantidad de glucógeno presente en esta parte de la célula. Las fibras de Purkinje, en su mayoría, carecen de túbulos T. En algunas ocasiones, se pueden encontrar túbulos T y su frecuencia depende del tamaño del corazón.

En los nódulos terminan las fibras nerviosas simpáticas y parasimpáticas. La estimulación simpática acelera el latido cardíaco porque aumenta la frecuencia de los impulsos transmitidos a las células de conducción cardíaca. La estimulación parasimpática torna más lento el latido cardíaco porque disminuye la frecuencia de los impulsos. Los impulsos transmitidos por estos nervios no inician la contracción, sino que solo modifican la frecuencia de la contracción muscular cardíaca intrínseca por sus efectos sobre los nódulos. La estructura y las funciones del sistema de conducción cardíaco se describen en el capítulo 13.

Los episodios que conducen a la contracción del músculo cardíaco pueden ser resumidos en una serie de pasos.

Los episodios que ocurren en la contracción muscular cardíaca son los siguientes (los números corresponden con los de la figura 11-22):

1. La contracción de la fibra muscular cardíaca inicia cuando la despolarización de la membrana celular propagada a través de las fibras de Purkinje alcanza su destino en los miocitos cardíacos.

2. La despolarización general se extiende sobre la membrana plasmática de la célula muscular, lo que causa la apertura de los canales de Na^+ regulados por voltaje. El Na^+ entra en la célula.
3. La despolarización general continúa a través de las membranas de los túbulos T.
4. Las proteínas sensoras de voltaje (DHSR) de la membrana plasmática de los túbulos T cambian su conformación hasta convertirse en conductos de Ca^{2+} funcionales.
5. El aumento en la concentración citoplasmática de Ca^{2+} abre los canales RyR2 regulados para la liberación de Ca^{2+} en el retículo sarcoplasmático.
6. El Ca^{2+} se libera con rapidez del retículo sarcoplasmático e incrementa la reserva de Ca^{2+} que ingresó en el sarcoplasma a través de los canales de calcio en la membrana plasmática.
7. El Ca^{2+} acumulado se difunde a los miofilamentos, donde se fija a la porción de TnC del complejo de troponina.
8. Se inicia el ciclo de los puentes transversales de actomiosina, que es similar al del músculo esquelético.
9. El Ca^{2+}es devuelto a las cisternas terminales del retículo sarcoplasmático, donde se concentra y es capturado por la calsecuestrina, una proteína fijadora de Ca^{2+}.

Lesión y reparación

Una de las razones más frecuentes de muerte de los cardiomiocitos (necrosis) es el **infarto de miocardio** (**IM**), derivado de una irrigación inadecuada (isquemia) del miocardio (*véase* cuadro 11-1). Las lesiones localizadas del tejido muscular cardíaco con muerte de las células se reparan mediante la formación de tejido conjuntivo fibroso. En consecuencia, la función cardíaca se interrumpe en el sitio de la lesión. Este patrón de lesión y reparación se observa en el IM no mortal. La confirmación del IM en una persona puede hacerse a través de la detección de marcadores específicos en la sangre. Estos marcadores son las subunidades estructurales **TnI** y **TnT** del **complejo de la troponina cardíaca**. Estas moléculas suelen liberarse desde los cardiomiocitos en estado de necrosis hacia la circulación unas 3-12 h después de un IM. La concentración de TnI permanece elevada hasta 2 semanas desde el momento en el que se produjo la lesión inicial; por lo tanto, se considera un excelente marcador para el diagnóstico del IM que ha ocurrido de forma reciente.

Las células musculares cardíacas maduras tienen la capacidad de dividirse.

La muerte del músculo cardíaco conduce a la pérdida de la función cardíaca y la capacidad de bombeo. Antes se pensaba que las células cardíacas destruidas no podían ser reemplazadas por células musculares nuevas. No obstante, las investigaciones que se realizaron en la década pasada demostraron que los cardiomiocitos conservan cierta capacidad de división. Además, diversos estudios han identificado **progenitores de cardiomiocitos** endógenos en el corazón y la médula ósea.

Algunos estudios recientes realizados en corazones extraídos de pacientes que recibieron trasplantes detectaron la presencia de núcleos de cardiomiocitos en **proceso de mitosis**. Si bien la cantidad de núcleos mitóticos en estos corazones es escasa (0.1%), el fenómeno indica que las células dañadas tienen el potencial de comenzar de nuevo el ciclo celular, sintetizar ácido desoxirribonucleico (ADN) e iniciar la mitosis y la citocinesis, que culminan en la división celular. Los estudios recientes con carbono-14 (^{14}C) para comprobar la edad de los cardiomiocitos muestran que el corazón de un adulto contiene una pequeña cantidad de cardiomiocitos generados a lo largo de la vida. Estos estudios han estimado que la tasa de producción de cardiomiocitos es del 1% cada año en los jóvenes, y que esta disminuye a la mitad con el envejecimiento.

La mayor parte de la síntesis del ADN que se lleva a cabo en los cardiomiocitos no conduce a la formación de células nuevas. Los cardiomiocitos pueden completar la mitosis sin división celular, por lo que se producen **células binucleadas**. Se estima que el 25-57% de los miocitos humanos son binucleados.

Además, los cardiomiocitos pueden experimentar la replicación cromosómica sin completar la mitosis o la citocinesis, lo que produce **núcleos poliploides** que contienen más de un conjunto de cromosomas. En el corazón del adulto, se estima que la mayoría de los núcleos de los cardiomiocitos son poliploides. Estos se forman mediante al menos una (4n; tetraploide) o dos (8n; octoploide) rondas adicionales de replicación cromosómica. La poliploidía de los cardiomiocitos aumenta cuando se presenta la hipertrofia miocárdica o debido a otras causas de lesión celular; no se debe confundir con división celular.

La investigación ha demostrado que los **progenitores de cardiomiocitos** en los adultos pueden diferenciarse de forma limitada en cardiomiocitos y otros tipos celulares presentes en el corazón (miocitos endoteliales y lisos). En la actualidad, los esfuerzos se centran en definir los mecanismos que desencadenan que los progenitores se diferencien en cardiomiocitos para regenerar el tejido.

■ MÚSCULO LISO

El **músculo liso** generalmente se presenta en forma de haces o láminas de células fusiformes alargadas con finos extremos agudos (fig. 11-23 y lám. 26, p. 378). Las células musculares lisas, también denominadas ***fibras***, carecen del patrón estriado que se observa en los músculos cardíaco y esquelético. Tienen una longitud que va desde 20 µm en las paredes de los pequeños vasos sanguíneos hasta cerca de 200 µm en la pared del intestino; pueden alcanzar los 500 µm en la pared del útero durante la gestación. Las células musculares lisas están interconectadas por **uniones comunicantes**, que son las uniones de comunicación especializadas entre las células (fig. 11-24). Las pequeñas moléculas o iones pueden pasar de una célula a otra a través de estas uniones y proveen vínculos de comunicación que regulan la contracción del haz o la lámina completa del músculo liso.

Debido a las concentraciones de actina y miosina que contiene, el citoplasma del músculo liso se tiñe de manera bastante uniforme en las preparaciones de rutina con H&E. Los núcleos en el músculo liso se ubican en el centro de la célula y con frecuencia tienen un aspecto de tirabuzón en el corte longitudinal. Esta característica se debe a la contracción de la célula durante la fijación y suele ser útil para distinguir las células musculares lisas de los fibroblastos en los cortes histológicos de rutina. En una célula no contraída, el núcleo aparece como una estructura alargada con bordes romos, ubicado en el centro del eje celular. Cuando el núcleo queda incluido en un corte transversal de una fibra muscular lisa, aparece como una silueta redondeada o circular sin importar que la célula esté contraída o relajada. El MET muestra que la mayoría de los orgánulos citoplasmáticos están concentrados en cada extremo del núcleo. Estos incluyen abundantes mitocon-

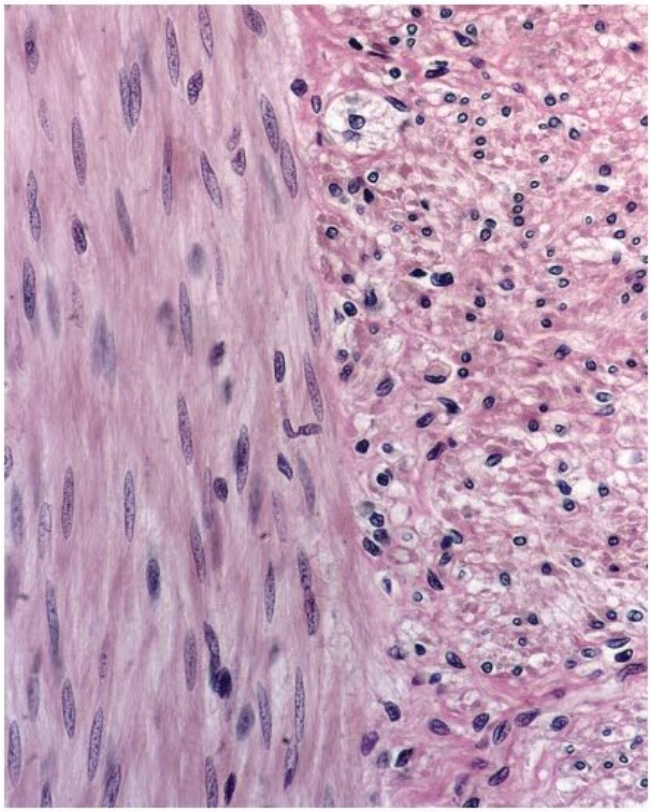

FIGURA 11-23. Microfotografía de músculo liso de un colon humano. El músculo liso que se muestra en esta microfotografía está dispuesto en dos capas. A la *izquierda*, las células musculares están seccionadas longitudinalmente; a la *derecha*, el corte es transversal. Las células musculares lisas son alargadas y tienen extremos estrechos. Obsérvese que los núcleos en las células musculares en corte longitudinal son alargados y sus extremos son romos para adaptarse a la forma celular. En cambio, los núcleos de las células musculares en corte transversal tienen una silueta circular. Asimismo, en este corte transversal parece que algunas células carecen de núcleo, un reflejo de que la célula se seccionó a la altura de uno de sus extremos. Además, obsérvese que los límites entre las fibras musculares lisas seccionadas de forma longitudinal no son nítidos por el modo en el que las células se ubican una sobre otra en el espesor del corte. 400×.

drias, algunas cisternas del RER, ribosomas libres, gránulos de glucógeno y un pequeño aparato de Golgi.

Estructura del músculo liso

Las células musculares lisas poseen un aparato contráctil de filamentos delgados y gruesos, así como un citoesqueleto compuesto por filamentos intermedios de desmina y vimentina.

El resto del sarcoplasma está repleto de **filamentos delgados** que forman parte del aparato contráctil. Los **filamentos gruesos de miosina** están dispersos por todo el sarcoplasma de la célula muscular lisa. Son muy lábiles y tienden a desaparecer durante la preparación del tejido. Sin embargo, se pueden utilizar técnicas especiales para retener la integridad estructural de los filamentos gruesos y, así, identificarlos con el MET. Los filamentos delgados en una célula muscular lisa están adheridos a las **densidades citoplasmáticas** o **cuerpos densos** que son visibles entre los filamentos (fig. 11-25). Estas estructuras se distribuyen por todo el sarcoplasma en una red de filamentos intermedios de la proteína **desmina**. Los filamentos intermedios son parte del citoesqueleto celular. Obsérvese que la célula muscular lisa contiene filamentos de **vimentina** además de los filamentos de desmina.

Los componentes del aparato contráctil en las células musculares lisas son los siguientes:

- **Filamentos delgados**, que contienen **actina**, la isoforma muscular lisa de la **tropomiosina**, y dos proteínas específicas del músculo liso, la **caldesmona** y la **calponina**. No hay troponina asociada con la tropomiosina muscular lisa. La actina participa en la interacción generadora de fuerza con las moléculas de miosina del músculo liso (SMM, *smooth muscle myosin*). La investigación indica que la posición de la tropomiosina en el filamento de actina está regulada por la fosforilación de las cabezas de miosina. La caldesmona (120-150 kDa) y la calponina (34 kDa) son proteínas fijadoras de actina que bloquean el sitio de unión para la miosina. La acción de estas proteínas depende del Ca^{2+} y también está controlada por la fosforilación de las cabezas de miosina.
- **Filamentos gruesos**, que contienen SMM y difieren levemente de los que se encuentran en el músculo esquelético. También están compuestos por dos **cadenas pesadas** de polipéptidos y cuatro **cadenas ligeras**. Sin embargo, la estructura de los filamentos gruesos en el músculo liso es diferente de la de aquellos que están en el músculo esquelético. En lugar de tener una disposición bipolar, las moléculas de SMM están orientadas en

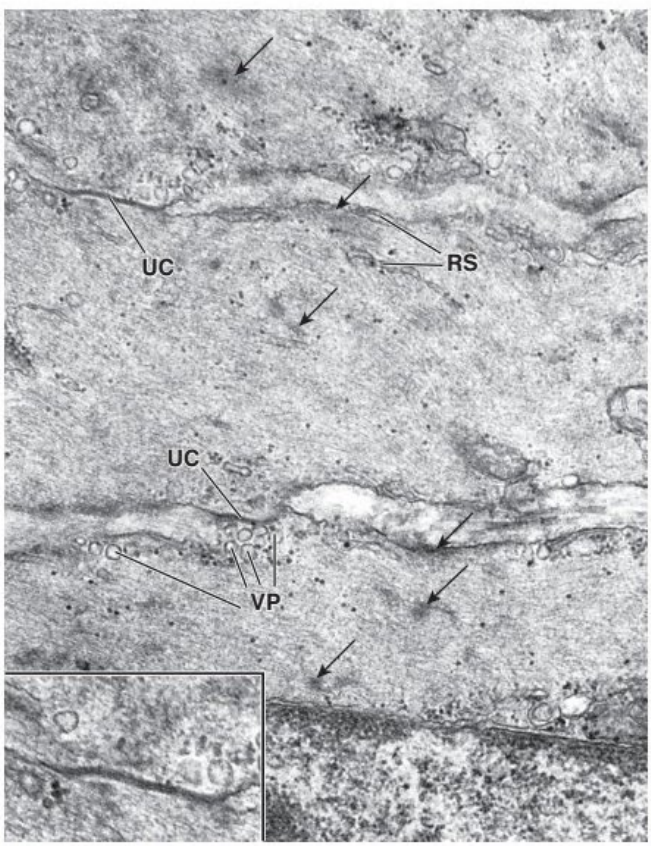

FIGURA 11-24. Microfotografía electrónica de células musculares lisas. En esta microfotografía electrónica se muestran partes de tres células musculares lisas. El núcleo de una de las células se encuentra en la *parte inferior* de la microfotografía. Casi todo el citoplasma está ocupado por filamentos delgados (de actina), que apenas se distinguen con este aumento. Las densidades citoplasmáticas, o cuerpos densos, que contienen actinina α, son visibles entre los miofilamentos (*flechas*). También se señalan los elementos del retículo sarcoplasmático (*RS*) y de las vesículas pinocíticas (*VP*). Las otras dos células en el *medio* y en la *parte superior* de la microfotografía poseen uniones comunicantes visibles (*UC*) que permiten la comunicación entre las células adyacentes. Las *pequeñas partículas oscuras* son de glucógeno. 25 000×. **Recuadro.** Ampliación de la unión comunicante. Obsérvese la presencia de vesículas pinocíticas. 35 000×.

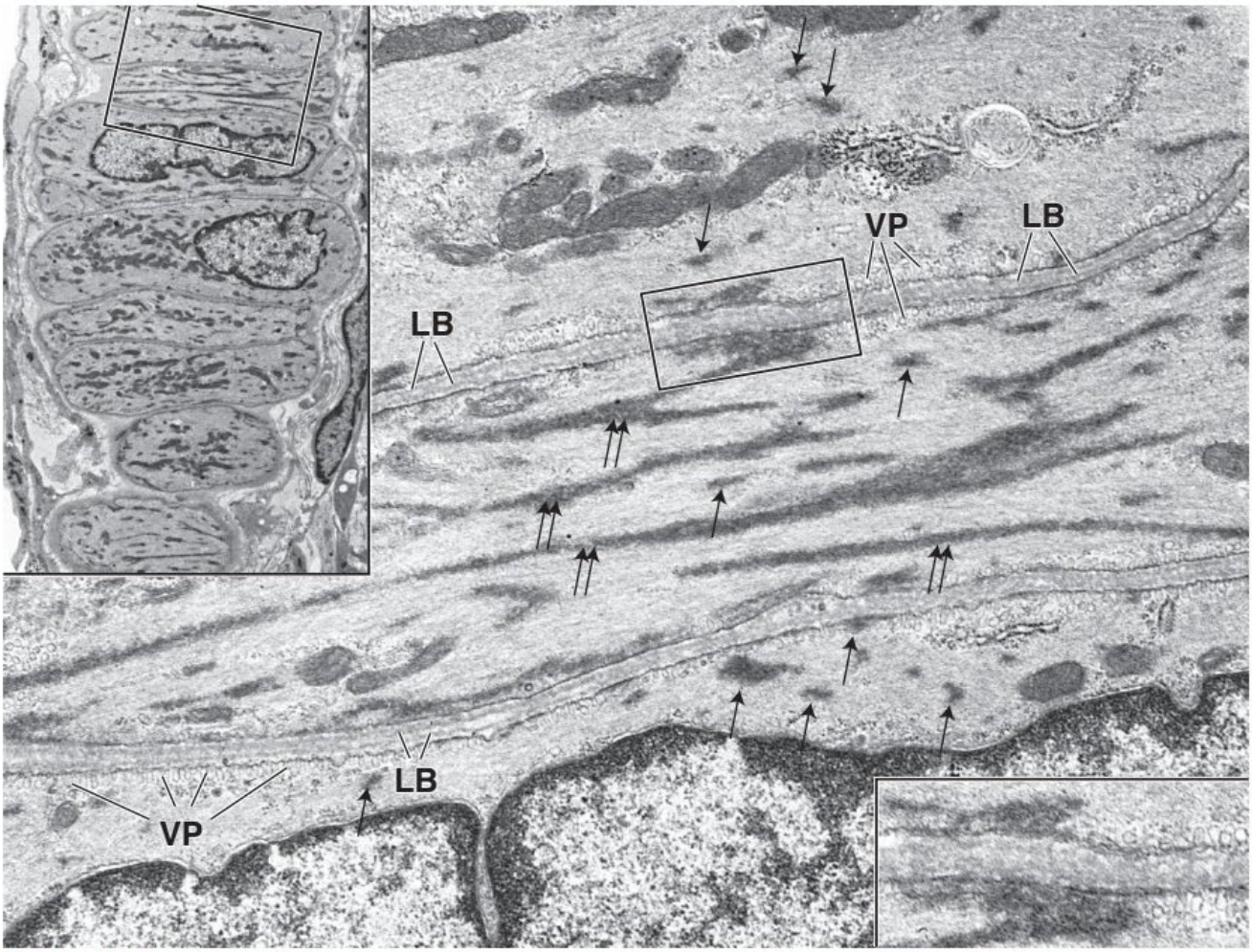

FIGURA 11-25. Microfotografía electrónica en la que se muestran densidades citoplasmáticas en células musculares lisas vasculares. Recuadro superior. El plano de corte solo incluye las células musculares lisas en la pared vascular. El *rectángulo* en el *recuadro* muestra porciones de tres células musculares lisas que aparecen con mayor aumento en la microfotografía electrónica grande. Las densidades citoplasmáticas con contenido de actinina α (*flechas simples*) suelen aparecer como masas irregulares, que en algunos casos entran en contacto con la membrana plasmática y se adhieren a ella. La célula en el centro de la microfotografía se seccionó en un plano más cercano a su superficie y muestra las mismas densidades como una estructura ramificada (*flechas dobles*). Un modelo tridimensional de las densidades citoplasmáticas evidenciaría su aspecto de red anastomosada. *LB*, lámina basal (externa); *VP*, vesículas pinocíticas. 27 000 ×. **Recuadro inferior.** Mayor aumento de las densidades citoplasmáticas adheridas a la membrana plasmática del área indicada por el *rectángulo*. Obsérvese que cada célula posee una lámina basal (externa). Además, las vesículas pinocíticas aparecen en diferentes etapas de su formación. 49 500×.

una dirección en un lado del filamento y en la dirección opuesta en el otro. En esta distribución, las moléculas de miosina están escalonadas en paralelo entre dos vecinas inmediatas y también están unidas a una compañera antiparalela mediante una superposición breve en el extremo distal de sus colas (fig. 11-26). La polaridad de las cabezas de miosina es la misma en toda la longitud de un lado del filamento y la opuesta en el otro. Este **filamento de miosina polar lateral** tampoco tiene una "región desnuda", sino que, más bien, tiene extremos desnudos puntiagudos asimétricos. Esta organización maximiza la interacción



FIGURA 11-26. Comparación de los filamentos de miosina del músculo esquelético y el músculo liso. En este diagrama se muestran las diferentes organizaciones de los filamentos gruesos de miosina. **a.** Los filamentos gruesos bipolares están presentes en el músculo esquelético y cardíaco. Sus moléculas de miosina se organizan de forma paralela-antiparalela helicoidal con sus cabezas globulares proyectándose desde ambos extremos del filamento. Este filamento tiene una "zona desnuda" en su segmento medio, que no posee cabezas globulares. **b.** Los filamentos gruesos no helicoidales polares laterales están presentes en el músculo liso. En estos filamentos, las moléculas de miosina II están desfasadas en paralelo por dos vecinas inmediatas y también se encuentran unidas a una homóloga antiparalela mediante una superposición breve a la altura del extremo terminal de sus colas. La polaridad de las cabezas de la miosina es la misma en toda la longitud de un lado del filamento y la opuesta en el otro lado. No hay una "zona desnuda" central; en cambio, el filamento muestra extremos desnudos adelgazados asimétricos.

entre los filamentos gruesos y delgados, lo que permite que los filamentos delgados superpuestos sean arrastrados en toda la longitud de los filamentos gruesos.

Varias proteínas más se relacionan con el aparato contráctil y son indispensables para el inicio o la regulación de las contracciones del músculo liso:

- La cinasa de cadena ligera de miosina (MLCK, *myosin light chain kinase*) es una enzima de 130-150 kDa importante para el mecanismo de contracción en el músculo liso. Inicia el ciclo de la contracción después de su activación por el complejo de Ca^{2+}-calmodulina. La MLCK activa fosforila una de las cadenas ligeras reguladoras de la miosina para permitirle formar un enlace cruzado con los filamentos de actina.
- La **calmodulina** es una proteína fijadora de Ca^{2+} de 17 kDa relacionada con la TnC del músculo esquelético; regula la concentración intracelular de Ca^{2+}. Un complejo **Ca^{2+}-calmodulina** se fija a la MLCK para activar esta enzima. Junto con la caldesmona, también regula la fosforilación y la separación de la actina F.
- La **actinina α** es una proteína de 31 kDa que forma el componente estructural de los cuerpos densos.

Los cuerpos densos proveen un sitio de fijación para los filamentos delgados e intermedios.

Los **cuerpos densos** contienen una variedad de proteínas de placa de adhesión, incluida la **actinina α**, que fija filamentos tanto delgados como intermedios al sarcolema, de forma directa o indirecta. Cumplen un papel importante en la transmisión de fuerzas contráctiles generadas dentro de la célula hacia la superficie celular, lo que altera la forma de la célula (fig. 11-27). Se expresan de manera abundante en el músculo liso dos proteínas de filamentos intermedios, la **desmina** y la **vimentina**. Los filamentos intermedios compuestos por estas proteínas son esenciales para crear enlaces entre los cuerpos densos, el citoesqueleto y el sarcolema. Estos enlaces facilitan la contracción de los miocitos lisos al estabilizar los cuerpos densos y permitir el movimiento interno de la membrana celular circundante (que cambia la forma celular).

Los cuerpos densos son análogos intracelulares de las líneas Z del músculo estriado. Este concepto está sustentado por el hallazgo de que los cuerpos densos, si bien con frecuencia se ven como pequeños cuerpos electrodensos irregulares y aislados, también pueden aparecer como estructuras lineales irregulares. En cortes fortuitos, exhiben una configuración ramificada consistente con una red anastomótica tridimensional, que se extiende desde el sarcolema hacia el interior de la célula (*véase* fig. 11-25).

La contracción en los músculos lisos se inicia por una variedad de impulsos que incluyen estímulos mecánicos, eléctricos y químicos.

Los mecanismos que causan la contracción de las células de músculo liso son muy diferentes de los de las células del músculo estriado. El músculo liso tiene diversos mecanismos de transducción de señales que inician y modulan la contracción de sus células. Todos ellos conducen un aumento de la concentración intracelular de Ca^{2+}, que es el responsable directo de la contracción muscular. Por lo tanto, la contracción muscular puede desencadenarse por lo siguiente:

- **Impulsos mecánicos**, como el estiramiento pasivo del musculo liso vascular que activa los canales iónicos mecanosensibles y conduce al inicio de la contracción muscular espontánea (reflejo miógeno).
- **Despolarizaciones eléctricas**, como las que ocurren durante la estimulación nerviosa del músculo liso, que provocan la liberación de los neurotransmisores acetilcolina y noradrenalina desde sus terminaciones nerviosas sinápticas y estimulan los receptores ubicados en la membrana plasmática neuronal y cambian el potencial de la membrana. Esto causa la apertura de los **canales de Ca^{2+} sensibles al voltaje** (*véase* más adelante).
- **Estímulos químicos**, como los producidos por la angiotensina II, la vasopresina o el tromboxano A_2, que actúan sobre receptores de membrana celular específicos y conducen a la contracción muscular. Estas sustancias utilizan **vías de segundo mensajero** que no requieren la generación de un potencial de acción y la despolarización celular para desencadenar la contracción. Las vías de segundo mensajero utilizadas con mayor frecuencia por el músculo liso son los mecanismos del **inositol 1,4,5-trifosfato (IP_3)**, los **acoplados a la proteína G** y el **del óxido nítrico (NO)-GMPc**.

Las células musculares lisas carecen de un sistema T.

Un elemento característico de las células musculares lisas es la presencia de una gran cantidad de invaginaciones de la membrana celular que parecen **cavéolas** (*véase* fig. 11-25). Bajo la membrana plasmática, y con frecuencia cercanas a las escasas cisternas del REL, se encuentran las vesículas citoplasmáticas. Se considera que las invaginaciones de la membrana celular y las vesículas subyacentes junto con el REL funcionan de una manera análoga al sistema T del músculo estriado para entregar Ca^{2+} al citoplasma. Las concentraciones intracelulares de Ca^{2+} son muy importantes en la regulación de la contracción del músculo liso.

Un incremento en las concentraciones intracelulares de Ca^{2+} en el músculo liso se logra por la despolarización de la membrana celular con la ulterior activación de los canales de **Ca^{2+}** sensibles al voltaje o por la activación directa de los canales regulados para la liberación de **Ca^{2+}** (receptores de rianodina modificados) en el REL por una molécula de segundo mensajero, en general IP_3. El receptor IP_3 se localiza en la membrana del REL y tiene propiedades similares a las de los canales regulados para la liberación de Ca^{2+}. En una célula no contraída, la cantidad de Ca^{2+} que entra a la célula después de la activación de sus canales sensibles al voltaje suele ser insuficiente para iniciar la contracción del músculo liso y necesita ser complementada con la liberación de Ca^{2+} desde el REL. Después, el Ca^{2+} se une a la **calmodulina**, que activa la fosforilación de la cinasa de las **cadenas ligeras de la miosina** para iniciar la contracción. Después de que comienza el ciclo de contracción, el Ca^{2+} es retirado del sarcoplasma por las **bombas de calcio dependientes de ATP** y se vuelve a secuestrar en el REL o se envía al medio extracelular.

La contracción del músculo liso se inicia por un cambio mediado por Ca^{2+} en los filamentos gruesos que utiliza el sistema calmodulina-cinasa de las cadenas ligeras de la miosina.

Una versión modificada del modelo de deslizamiento de los filamentos puede explicar la contracción tanto en el músculo estriado como en el liso (*véase* fig. 11-27). Como en el músculo estriado, la contracción se inicia por un incremento en la concentración de Ca^{2+} en el citosol; sin embargo, la contracción no ocurre a través de un complejo troponina-tropomiosina sobre el filamento delgado. En realidad, en el músculo liso, un incremento en la concentración de Ca^{2+} estimula la **MLCK** para fosforilar una de las dos **cadenas ligeras reguladoras** de la molécula de **miosina del músculo liso**. El Ca^{2+} se fija a la calmodulina para formar el **complejo Ca^{2+}-calmodulina**, que a su vez se fija a la MLCK para activar la reacción de fosforilación de la cadena ligera reguladora de la miosina (fig. 11-28). Cuando se fosforila la cadena ligera, el SMM cambia su conformación de

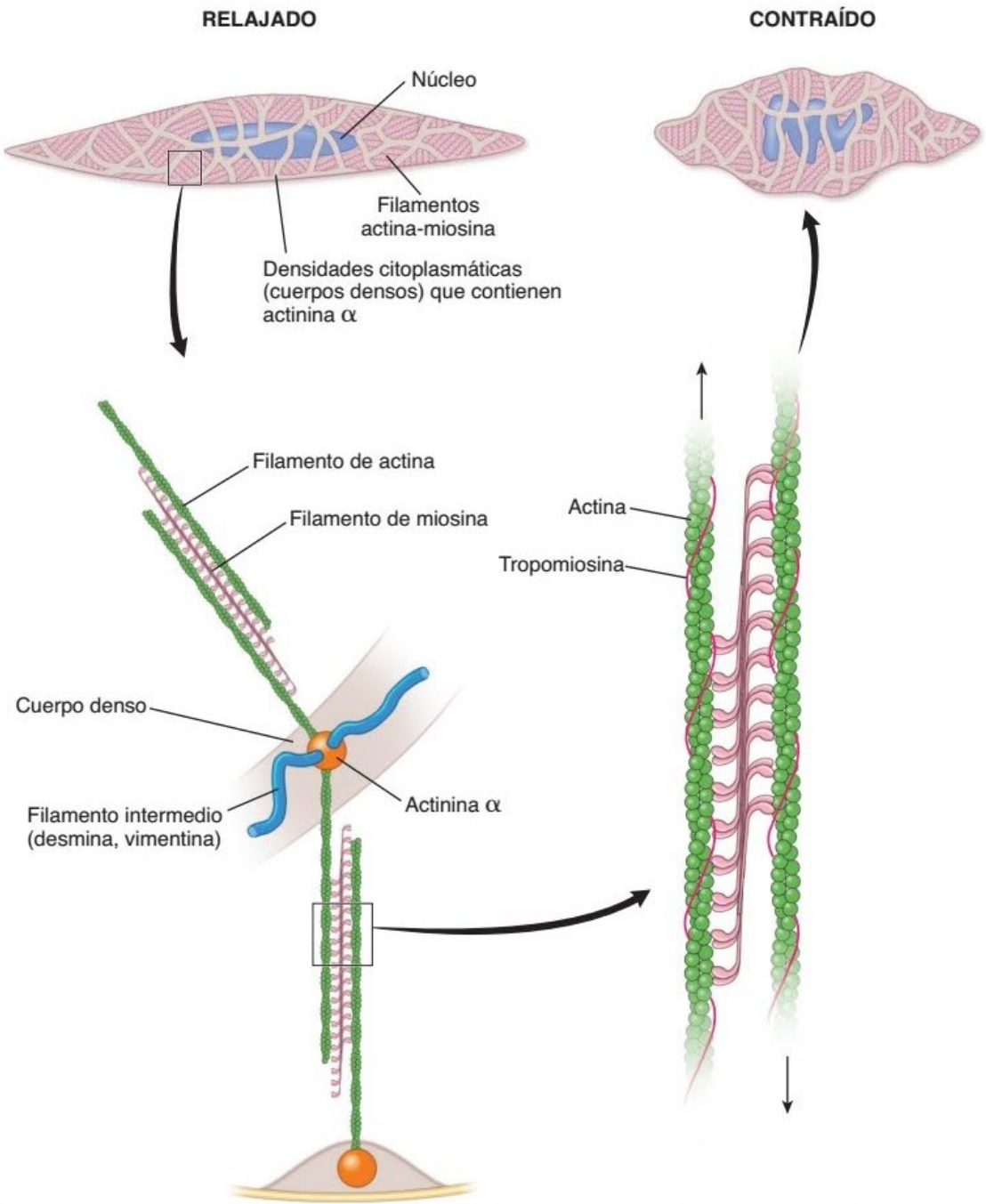

FIGURA 11-27. Modelo propuesto para la contracción de las células musculares lisas. Haces de miofilamentos que contienen filamentos delgados y gruesos (*café oscuro*) se adhieren a una red de líneas más gruesas interconectadas (*beige*) que representan las densidades citoplasmáticas (cuerpos densos). Estas son visibles en los miocitos relajados y contraídos en la *parte superior* de esta figura. Al seguir la *flecha* desde las células relajadas, el agrandamiento de dos filamentos muestra la disposición de los filamentos polares laterales en interacción con los filamentos delgados de actina. Ambos miofilamentos están anclados a las densidades citoplasmáticas, que son consideradas análogas intracelulares de las líneas Z del músculo estriado. Contienen actinina α, una proteína fijadora de actina, y sitios de unión para los filamentos intermedios. Estas densidades, a su vez, están unidas al sarcolema. Obsérvese el fragmento agrandado del filamento grueso lateral polar de miosina y su interacción con los filamentos de actina a la *derecha*. Durante el ciclo de contracción, ambos filamentos de actina se deslizan en direcciones opuestas del filamento de miosina, lo que acorta toda la longitud del miofilamento. Dado que los haces de filamentos contráctiles están orientados de forma oblicua al eje longitudinal de la fibra, su contracción acorta la célula y produce la forma en "tirabuzón" del núcleo.

inactiva (plegada) a una activa (desplegada) que puede adherirse a los **filamentos de miosina polares laterales**.

La fosforilación también activa el sitio de fijación para la actina en la cabeza de miosina, lo que permite la adhesión al filamento de actina. En presencia de ATP, la cabeza de miosina se flexiona y produce la contracción. Cuando se desfosforila, la cabeza de miosina se disocia de la actina. Esta fosforilación ocurre lentamente y suele tomar hasta 1 s alcanzar la contracción máxima. Además, la desfosforilación promueve el desarmado de los filamentos de miosina y el regreso de estos a su estado de plegado inactivo (*véase* fig. 11-28).

La SMM hidroliza el ATP en cerca del 10% de la proporción que le corresponde al músculo esquelético, lo que produce un ciclo lento de formación de puentes cruzados que conduce a una con-

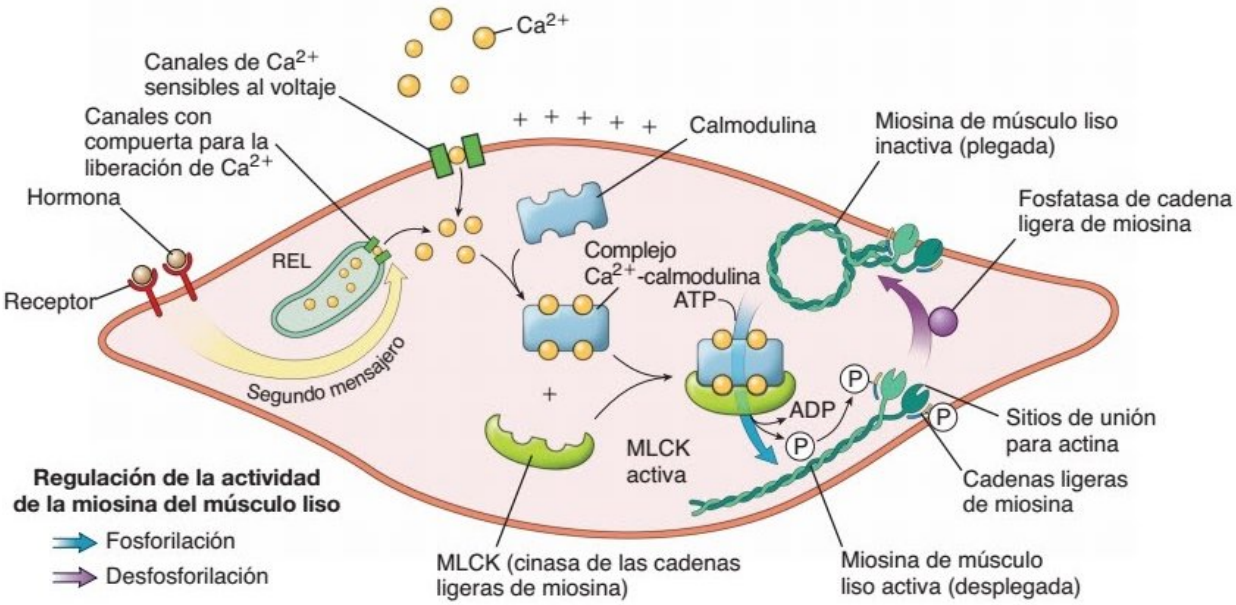

FIGURA 11-28. Pasos que conducen al inicio de la contracción del músculo liso. Para iniciar la contracción del músculo liso, es necesario un aumento de la concentración de Ca^{2+} dentro del citosol. Este incremento se logra por la despolarización inicial de la membrana celular o la estimulación hormonal de los receptores superficiales de la célula. El Ca^{2+} intracitosólico se une a la calmodulina (cuatro iones de Ca^{2+} por cada molécula de calmodulina) para formar el complejo Ca^{2+}-calmodulina. Después, este complejo se une a la cinasa de las cadenas ligeras de miosina (*MLCK, myosin light chain kinase*) para fosforilar una de las dos cadenas ligeras reguladoras de la molécula de miosina del músculo liso. Una vez fosforilada, la miosina cambia su conformación de inactiva (plegada) a activa (desplegada), la cual puede entonces ensamblarse en los filamentos polares laterales. El sitio de unión para la actina en la cabeza de miosina está activado, permitiéndole que se una al filamento de actina. En presencia de ATP, la cabeza de miosina se flexiona y produce la contracción. La desfosforilación de las moléculas de miosina del músculo liso producida por la fosfatasa promueve el desarme de los filamentos de miosina. *ADP,* difosfato de adenosina; *ATP,* trifosfato de adenosina; *REL*, retículo endoplasmático liso.

tracción lenta de estas células. Por lo tanto, las células musculares lisas y las células no musculares que se contraen mediante el mismo mecanismo pueden tener contracciones sostenidas durante lapsos prolongados con el empleo de solo el 10% del ATP que utilizaría una célula muscular estriada para realizar el mismo trabajo.

La fuerza de la contracción del músculo liso puede mantenerse durante períodos prolongados en un "estado tónico".

Además de la fosforilación normal de las cadenas ligeras reguladoras de la miosina, las células musculares lisas poseen un mecanismo secundario que les permite mantener una contracción prolongada con un gasto escaso de ATP. Este mecanismo se detecta, por ejemplo, en los músculos lisos vasculares y se utiliza para mantener la fuerza de la contracción (tono de los vasos sanguíneos) durante un período prolongado. Este **estado tónico** de la contracción del músculo liso ocurre después de la fosforilación inicial de la miosina dependiente de Ca^{2+}. La cabeza de miosina adherida a la molécula de actina se desfosforila, lo que causa una disminución de su actividad ATPasa. Como consecuencia de la reducción de la actividad del ATP, la cabeza de miosina pierde la capacidad de desprenderse del filamento de actina, lo que mantiene el estado contraído. El estado tónico puede compararse en muchos aspectos con la rigidez cadavérica en el músculo estriado.

Aspectos funcionales del músculo liso

El músculo liso está especializado para la contracción lenta y prolongada.

Como ya se mencionó, las células musculares lisas pueden entrar en el estado tónico y permanecer contraídas durante lapsos prolongados sin fatigarse. Pueden contraerse a modo de onda y producir movimientos peristálticos, como los del tubo digestivo y el conducto espermático del varón, o la contracción puede ocurrir en todo el músculo al mismo tiempo para producir movimientos expulsivos (p. ej., los movimientos de la vejiga urinaria, la vesícula biliar y el útero). El músculo liso exhibe una **actividad contráctil espontánea** en ausencia de estímulos nerviosos.

La contracción del músculo liso suele estar regulada por neuronas posganglionares del **sistema nervioso autónomo (SNA)**; la mayor parte del músculo liso está inervado de forma directa por los nervios simpáticos y parasimpáticos. En el tubo digestivo, el tercer componente del SNA, la **división entérica**, es la fuente principal de nervios para las capas musculares.

Si bien el Ca^{2+} ingresa en el citoplasma durante la despolarización a través de los canales de Ca^{2+} activados por voltaje, algunos de estos canales, denominados ***canales de Ca^{2+} regulados por ligando***, son activados por hormonas mediante sus vías de segundo mensajero (*véase* fig. 11-28). Por lo tanto, la contracción del músculo liso también puede ser iniciada por ciertas hormonas secretadas desde la hipófisis posterior (neurohipófisis) como la oxitocina y, en menor medida, la vasopresina u hormona antidiurética (ADH, *antidiuretic hormone*). La **oxitocina** es una potente estimuladora de la contracción del músculo liso, por lo que su liberación por el lóbulo posterior de la hipófisis desempeña un papel importante en la contracción uterina durante el parto. A menudo se utiliza para la inducción o la potenciación del parto. Además de responder a la oxitocina, las células musculares lisas pueden ser estimuladas o inhibidas por otras hormonas secretadas en la médula suprarrenal (p. ej., adrenalina y noradrenalina). Otros péptidos secretados por las células enteroendocrinas también

estimulan o inhiben la contracción del músculo liso, en especial en el tubo digestivo y los órganos asociados.

Las terminales nerviosas en el músculo liso solo se observan en el tejido conjuntivo adyacente a las células musculares.

Las fibras nerviosas discurren a través del tejido conjuntivo dentro de los haces de células musculares lisas; los engrosamientos en la fibra nerviosa que se atraviesa, o **botones de paso** (***boutons en passant***; *véase* p. 389), se presentan contiguos a las células musculares que son inervadas. Los engrosamientos contienen vesículas sinápticas con transmisores neuromusculares. No obstante, el sitio neuromuscular no es comparable con la unión neuromuscular del músculo estriado. Por el contrario, la terminal nerviosa puede estar separada del músculo liso por una distancia considerable, a menudo de 10-20 µm (en algunos sitios, hasta de 200 µm). El neurotransmisor liberado por la terminal nerviosa tiene que difundirse a través de esta distancia para alcanzar el músculo.

Sin embargo, no todas las células musculares están expuestas de forma directa al neurotransmisor. Como ya se comentó, las células musculares lisas establecen contacto con las células adyacentes mediante **uniones comunicantes**. Como en el músculo cardíaco, la contracción se propaga de una célula a otra por medio de uniones de hendidura, con lo que se consigue una actividad coordinada dentro de un haz o una capa de músculo liso. La unión comunicante entre dos células musculares lisas originalmente se designó como ***nexo***, un término que continúa utilizándose.

Las células musculares lisas también secretan matriz de tejido conjuntivo.

Las **células musculares lisas** tienen los orgánulos típicos de las células secretoras. En la zona perinuclear se encuentra un RER y un aparato de Golgi bien desarrollados. Las células musculares lisas sintetizan **colágeno tipo IV** (**lámina basal**) **y III** (**reticular**), además de elastina, proteoglucanos y glucoproteínas multiadhesivas. Las células musculares lisas están rodeadas por una **lámina externa**, excepto a la altura de las uniones de hendidura. En algunos sitios, como las paredes de los vasos sanguíneos y el útero, las células musculares lisas secretan grandes cantidades de colágeno tipo I y elastina.

Renovación, reparación y diferenciación

Las células musculares lisas tienen la capacidad de dividirse para mantener o incrementar su cantidad.

Las células musculares lisas pueden responder ante una lesión mediante mitosis. Además, el músculo liso contiene poblaciones de células que se duplican con regularidad. El músculo liso del útero prolifera durante el ciclo menstrual normal, así como durante el embarazo; ambas actividades se encuentran bajo control hormonal. Las células musculares lisas de los vasos sanguíneos también se dividen con regularidad en el adulto, según se presume, para reemplazar las células seniles o dañadas; el músculo liso de la túnica muscular externa del estómago y el colon se replica de forma regular y puede engrosarse poco a poco durante toda la vida.

Se ha comprobado que las células musculares lisas nuevas se originan de las células madre mesenquimatosas indiferenciadas en la adventicia de los vasos sanguíneos. La **diferenciación de las células progenitoras musculares lisas** es regulada por una gran variedad de estímulos intracelulares y ambientales, y los músculos en desarrollo muestran un amplio espectro de fenotipos diferentes en las distintas etapas de su desarrollo. Hasta la fecha no se han identificado factores de transcripción que sean característicos para el linaje de células musculares lisas. Sin embargo, se ha demostrado que el **factor de respuesta sérico** (**RF**, ***serum response factor***), un miembro de la familia de los factores de transcripción MADS-box, regula la mayoría de los genes marcadores de diferenciación del músculo liso. También se ha comprobado que las células musculares lisas se desarrollan a partir de la división y la diferenciación de células endoteliales y pericitos durante el proceso de reparación después de una lesión vascular.

Los **pericitos vasculares** se localizan dentro de la lámina basal de los capilares y las vénulas poscapilares. Estos funcionan como células progenitoras mesenquimatosas multipotenciales. En los capilares, su morfología citoplasmática es difícil de distinguir de la de la célula endotelial. En las vénulas poscapilares y pericíticas, pueden formar un revestimiento casi completo del vaso con células que se parecen a las musculares lisas (*véase* cap. 13).

Los fibroblastos en las heridas en proceso de cicatrización pueden desarrollar las características morfológicas y funcionales de las células musculares lisas (**miofibroblastos**; *véase* p. 191). Las células epiteliales de varios sitios, en particular en las glándulas sudoríparas, las glándulas mamarias, las glándulas salivales y el iris del ojo, pueden adquirir las características de las células musculares lisas (**células mioepiteliales**). Las **células mioides** de los testículos tienen una función contráctil en los túbulos seminíferos, y las células del **perineuro**, una capa concéntrica de tejido conjuntivo que rodea grupos de fibras nerviosas y divide los nervios periféricos en fascículos bien definidos, funcionan como células contráctiles y como células de barrera de transporte (cuadro 11-4).

CUADRO 11-4

CONSIDERACIONES FUNCIONALES: COMPARACIÓN ENTRE LOS TRES TIPOS DE MÚSCULO

El músculo cardíaco comparte características estructurales y funcionales con el músculo esquelético y el músculo liso. En los músculos cardíaco y esquelético, los elementos contráctiles y los filamentos gruesos y finos están organizados en sarcómeros rodeados por el REL y las mitocondrias. Tanto las células musculares cardíacas como las lisas retienen su individualidad, aunque ambas están en comunicación funcional con las células adyacentes a través de uniones comunicantes. Además, las células musculares cardíacas y lisas tienen una contracción espontánea que es regulada, pero no iniciada, por un estímulo hormonal o autónomo. Ambas poseen núcleos centrales y orgánulos perinucleares. Estas características en común indican que el músculo cardíaco evolucionó en dirección del músculo esquelético a partir del músculo liso de sistemas circulatorios primitivos. En la tabla adjunta se resumen las características principales de los tres tipos de músculo.

CUADRO 11-4

CONSIDERACIONES FUNCIONALES: COMPARACIÓN ENTRE LOS TRES TIPOS DE MÚSCULO (*CONTINUACIÓN*)

Comparación entre los tres tipos de músculo

	Esquelético	Cardíaco	Liso
Características estructurales			
Miocito	Célula grande, alargada, 10-100 µm de diámetro, hasta 100 cm de longitud (músculo sartorio)	Célula corta, angosta, 10-100 µm de diámetro, 80-100 µm de longitud	Célula corta, alargada, fusiforme, 0.2-2 µm de diámetro, 20-200 µm de longitud
Ubicación	Músculos del esqueleto y estriados viscerales (p. ej., lengua, esófago, diafragma)	Corazón, vena cava superior e inferior y venas pulmonares	Vasos, órganos y vísceras
Características estructurales			
Componentes del tejido conjuntivo	Epimisio, perimisio, endomisio	Endomisio (tejido conjuntivo subendocárdico y subpericárdico)	Endomisio, vainas y fascículos
Fibra	Célula muscular esquelética individual	Disposición ramificada lineal de varias células musculares	Célula muscular lisa individual
Sarcómero	Presente	Presente	Ausente
Estriación	Presente	Presente	Ausente
Núcleo(s)	Muchos periféricos	Único, central y rodeado por una región yuxtanuclear	Único central
Túbulos T	Sí, a la altura de la unión A-I (tríada con dos cisternas terminales), dos túbulos T por sarcómero	Sí, a la altura de las líneas Z (díada con una cisterna terminal pequeña), un túbulo T por sarcómero; las fibras de Purkinje tienen menor cantidad de túbulos T	No, REL bien desarrollado, muchas invaginaciones y vesículas semejantes a cavéolas
Uniones célula-célula	Ausentes	Discos intercalares con: 1. Fascia adherente 2. Mácula adherente (desmosoma) 3. Uniones comunicantes	Uniones comunicantes (nexos)
Características especiales	Túbulos T y REL bien desarrollados	Discos intercalares y fibras de Purkinje	Cuerpos densos, filamentos de desmina y vimentina, cavéolas y vesículas citoplasmáticas
Funciones			
Tipo de inervación	Voluntaria	Involuntaria	Involuntaria
Inervación eferente	Somática	Autónoma	Autónoma
Tipo de contracción	"Todo o nada" (fibras de tipo I y II)	Rítmica de tipo "todo o nada" (marcapasos del sistema de conducción cardíaca)	Contracciones lentas, parciales, rítmicas y espontáneas (marcapasos gástricos)
Regulación de la contracción	Por fijación del Ca^{2+} en la TnC, causa el movimiento de la tropomiosina y deja expuestos los sitios de unión para la miosina en los filamentos de actina	Por fijación del Ca^{2+} en la TnC, causa el movimiento de la tropomiosina y deja expuestos los sitios de unión para la miosina en los filamentos de actina	Mediante fosforilación de las cadenas ligeras de miosina por la cinasa de estas cadenas en presencia del complejo Ca^{2+}-calmodulina
Crecimiento y regeneración			
Mitosis	Ausente	Ausente (en condiciones normales)	Presente
Respuesta a la demanda	Hipertrofia	Hipertrofia	Hipertrofia
Regeneración	Limitada (células satélite y células miógenas de la médula ósea)	Ninguna (en condiciones normales)	Presente

REL, retículo endoplasmático liso; *TnC*, troponina C.

101 HISTOLOGÍA LIBRETA

TEJIDO MUSCULAR

FUNDAMENTOS DEL TEJIDO MUSCULAR

- El **tejido muscular** tiene a su cargo el movimiento del cuerpo y los cambios en el tamaño y la forma de los órganos internos.
- Existen tres tipos principales de tejido muscular: **esquelético**, **cardíaco** y **liso**.

MÚSCULO ESQUELÉTICO

- Las células del **músculo esquelético**, denominadas ***fibras***, son sincitios multinucleados muy largos y cilíndricos con diámetros de entre 10 y 100 µm.
- Las fibras del músculo esquelético se sostienen juntas mediante el tejido conjuntivo. El **endomisio** rodea las fibras individuales; el **perimisio** rodea un grupo de fibras para formar un fascículo; y el **epimisio** es tejido conjuntivo denso que rodea todo el músculo.
- Se distinguen tres **tipos de fibras musculares esqueléticas** con base en la rapidez de su contracción, velocidad enzimática y perfil metabólico. Los tres tipos de fibras son **rojas** (**de tipo I**, **oxidativas lentas**), **intermedias** (**de tipo IIa**, **glucolíticas oxidativas rápidas**) y **blancas** (**de tipo IIb**, **glucolíticas rápidas**).
- La subunidad estructural y funcional de la fibra muscular es la **miofibrilla**. Esta se compone de **miofilamentos** alineados de forma precisa: los **filamentos gruesos** que contienen miosina y los **filamentos delgados** que contienen actina. La unidad contráctil más pequeña del músculo estriado es el **sarcómero**.
- La disposición de **filamentos gruesos** y **delgados** origina las diferencias de densidad que producen las estriaciones transversales de las miofibrillas. La **banda I** isotrópica de tinción clara contiene principalmente filamentos delgados adheridos a ambos lados de la línea Z, y la **banda A** anisotrópica de tinción oscura presenta principalmente filamentos gruesos.
- Los **filamentos gruesos** están compuestos principalmente por **moléculas de miosina II**; los **filamentos delgados** están conformados por **actina** y dos proteínas reguladoras principales (**tropomiosina** y **troponina**).
- Las **líneas Z** entre sarcómeros contienen proteínas fijadoras de actina (**actinina α**) y proteínas de la matriz Z.
- El **ciclo de los puentes transversales de actomiosina** consiste en una serie de fenómenos bioquímicos y mecánicos acoplados que ocurren entre las cabezas de la miosina y las moléculas de la actina que conducen a la contracción muscular. Existen cinco etapas reconocibles del ciclo: **adhesión**, **separación**, **flexión**, **generación de fuerza** y **readhesión**.
- En la regulación de la contracción muscular participan el Ca^{2+}, el retículo sarcoplasmático y el sistema de túbulos transversos.
- El **retículo sarcoplasmático** forma grandes **cisternas terminales** que sirven como reservorios para el Ca^{2+}. Su membrana plasmática contiene una abundante cantidad de **canales con compuerta para la liberación de Ca^{2+}** (**receptores de rianodina** [**RyR1**]).
- Los **túbulos transversos** (**túbulos T**) están formados por invaginaciones del sarcoplasma que penetra en la fibra muscular entre las cisternas terminales adyacentes. Tienen una gran cantidad de **proteínas sensoras de voltaje** (**receptores sensibles a la dihidropiridina** [**DHSR**]).
- Los túbulos T y las dos cisternas terminales contiguas se denominan una ***tríada***. Las tríadas se localizan en la unión entre las bandas A e I (dos por cada sarcómero).
- La despolarización de la membrana del **túbulo T** desencadena la liberación de Ca^{2+} desde las cisternas terminales para iniciar la contracción muscular mediante la unión al complejo troponina-tropomiosina.
- La **relajación muscular** se produce por la reducción de la concentración de Ca^{2+} citosólico libre.
- La **unión neuromuscular** (placa motora terminal) es el área de contacto entre las terminaciones axónicas y la fibra muscular. La terminal axónica contiene el neurotransmisor **acetilcolina** (**ACh**).
- La liberación de ACh en la hendidura sináptica de la unión neuromuscular inicia la despolarización de la membrana plasmática, la cual conduce a la contracción muscular.
- Los **husos musculares** encapsulados y los **órganos tendinosos de Golgi** son los receptores sensoriales de estiramiento (propioceptores) en los músculos y los tendones.

MÚSCULO CARDÍACO

- El **músculo cardíaco** es estriado y tiene el mismo tipo y distribución de filamentos contráctiles que el músculo esquelético.
- Las **células musculares cardíacas** (cardiomiocitos) son células cilíndricas cortas con un solo núcleo posicionado centralmente. Están unidas entre sí por discos intercalares para formar una fibra muscular cardíaca.
- Los **discos intercalares** consisten en uniones especializadas de adhesión célula-célula, e incluyen la **fascia adherente**, las **uniones comunicantes** y las **máculas adherentes** (desmosomas).
- Las **cisternas terminales** son mucho más pequeñas que las del músculo esquelético y con los túbulos T forman **díadas** que se ubican a la altura de la línea Z (una por sarcómero).
- El paso de Ca^{2+} de la luz del túbulo T al sarcoplasma del cardiomiocito es esencial para iniciar el ciclo de contracción.
- Las **células musculares especializadas de conducción cardíaca** (**células de Purkinje**) presentan una contracción rítmica espontánea. Generan y transmiten con rapidez potenciales de acción a varias partes del miocardio.
- El **sistema nervioso autónomo** regula el ritmo de contracción muscular cardíaca.

MÚSCULO LISO

- El **músculo liso** en general se presenta como haces o láminas de células fusiformes pequeñas y alargadas (denominadas ***fibras***) con finos extremos puntiagudos. Se especializan en las contracciones lentas y prolongadas.
- Las **células musculares lisas** poseen un aparato contráctil de filamentos delgados y gruesos, así como un citoesqueleto de filamentos intermedios de desmina y vimentina. La miosina del músculo liso se ensambla en **filamentos gruesos de miosina polares laterales**.
- No forman sarcómeros ni muestran estriaciones.
- Los **filamentos delgados** contienen actina, tropomiosina (una isoforma del músculo liso), caldesmona y calponina. No hay **troponina** relacionada con la tropomiosina del músculo liso.
- Los filamentos delgados están unidos a densidades citoplasmáticas o **cuerpos densos**, que contienen **actinina α** y se ubican en todo el sarcoplasma y cerca del sarcolema.
- La **contracción** del músculo liso se desencadena por una variedad de impulsos, incluidos los estímulos mecánicos (estiramiento pasivo), eléctricos (despolarización en los extremos nerviosos) y químicos (hormonas que actúan mediante un segundo mensajero).
- Debido a que las células musculares lisas carecen de túbulos T, el Ca^{2+} es distribuido por **cavéolas** y vesículas citoplasmáticas.
- La contracción del músculo liso se inicia por la activación de la cinasa de las **cadenas ligeras de miosina** mediante el complejo de **Ca^{2+}-calmodulina**.

HISTOGÉNESIS, REPARACIÓN, CICATRIZACIÓN Y RENOVACIÓN

- Los **mioblastos** derivan de las células madre miógenas multipotenciales que se originan en el mesodermo. Al comienzo del desarrollo, estas células expresan el **factor de transcripción MyoD**, que desempeña un papel clave en la activación de las expresiones génicas específicas del músculo y la diferenciación de todos los linajes musculares esqueléticos.
- La reparación del músculo esquelético y su regeneración puede ocurrir a partir de las células madre miógenas multipotenciales denominadas ***células satélite***. Estas células son restos del desarrollo fetal y expresan el **factor de transcripción Pax7**.
- Después de una lesión tisular, las células satélite se activan. Junto con MyoD, expresan Pax7 para convertirse en precursores miógenos de células musculares esqueléticas.
- La lesión en el **tejido muscular cardíaco** produce la muerte de los cardiomiocitos. El músculo cardíaco es reparado con tejido conjuntivo fibroso.
- Las **células musculares lisas** tienen la capacidad de dividirse para mantener o incrementar su cantidad y tamaño.

LÁMINA 21 ■ MÚSCULO ESQUELÉTICO I

El **tejido muscular** se clasifica según el aspecto de sus células contráctiles. Los dos tipos principales reconocidos son el músculo estriado, en el que la célula exhibe un patrón de estriaciones transversales cuando se observa con el microscopio óptico; y el músculo liso, en el que las células carecen de estriaciones. El músculo estriado, además, se subclasifica según su ubicación como esquelético, estriado visceral y cardíaco. El músculo esquelético está unido al hueso y se encarga del movimiento del esqueleto axial y apendicular, así como del mantenimiento de la postura y la posición corporal. Desde el punto de vista morfológico, el músculo estriado visceral es idéntico al esquelético, pero se restringe a los tejidos blandos, como la lengua, la faringe, la parte superior del esófago y el diafragma. El músculo cardíaco es un tipo de músculo estriado que se encuentra en el corazón y la desembocadura de las venas grandes que vierten su sangre en el corazón.

Las estriaciones transversales en el músculo estriado se deben a la organización de los elementos contráctiles que hay en la célula muscular, a saber, filamentos delgados compuestos en su mayor parte por la proteína actina y filamentos gruesos compuestos por la proteína miosina II. Los dos tipos de miofilamentos ocupan la mayor parte del citoplasma. Las células musculares estriadas esqueléticas y viscerales, con mayor frecuencia llamadas *fibras*, son un sincitio multinucleado formado durante el desarrollo por la fusión de pequeñas células musculares individuales, denominadas *mioblastos*.

Alrededor de cada fibra se encuentra una delicada red de fibrillas de colágeno que recibe el nombre de *endomisio*. A su vez, los haces de fibras musculares que forman unidades funcionales dentro de un músculo están rodeadas por una capa de tejido conjuntivo más gruesa. Este tejido conjuntivo recibe el nombre de *perimisio*. Por último, una vaina de tejido conjuntivo denso que rodea el músculo en su totalidad recibe el nombre de *epimisio*. La fuerza generada por las fibras musculares individuales es transferida a los elementos colágenos de cada una de estas cubiertas de tejido conjuntivo, las cuales terminan en un tendón.



Tejido muscular esquelético, humano, H&E, 33×.

Esta microfotografía de baja resolución muestra un corte longitudinal del músculo estriado. El tejido muscular dentro del músculo está dispuesto en series de **fascículos** (*F*). Las fibras musculares individuales dentro de un fascículo están muy próximas unas de otras, pero no pueden distinguirse individualmente. Sin embargo, las estructuras azules pequeñas semejantes a puntos son los núcleos de las fibras. Si bien resulta difícil de observar con este aumento, entre los fascículos hay tejido conjuntivo, el **perimisio** (*P*). En esta microfotografía también puede verse un nervio (*Nv*).

Tejido muscular esquelético, humano, H&E, 33×.

Esta microfotografía revela parte de un músculo que ha sido cortado de forma transversal. Nuevamente, los haces individuales de fibras musculares o **fascículos** (*F*) pueden identificarse con rapidez. A diferencia de la microfotografía previa, e incluso con este bajo aumento, con un examen cuidadoso pueden identificarse las **fibras musculares** (*MF*) individuales en muchos de los fascículos, cada uno de los cuales está limitado por tejido conjuntivo, que constituye el **perimisio** (*P*). En esta microfotografía también puede identificarse un tejido conjuntivo denso alrededor del músculo, denominado ***epimisio*** (*E*).

Tejido muscular esquelético, humano, H&E, 256×; recuadro 700×.

Esta imagen de mayor aumento de un corte longitudinal de un músculo permite observar dos **fascículos musculares** (*F*). Con este aumento, el patrón de bandas transversales es apenas perceptible. Salvo algunas pocas excepciones, los núcleos (*N*), que tienden a disponerse en formaciones lineales, pertenecen a las fibras musculares individuales. En esta microfotografía también se ve un pequeño vaso sanguíneo (*VS*). El *recuadro*, tomado de un fragmento de tejido incluido en plástico y fijado en glutaraldehído, es una ampliación de una porción de dos fibras musculares. Las bandas principales se identifican fácilmente con este aumento y con este grado de preservación de la muestra. Las bandas gruesas de tinción oscura son las bandas A. Entre las bandas A hay un área de tinción pálida, las bandas I, que están seccionadas en dos mitades por la línea Z. Los dos núcleos (*N*) alargados pertenecen a las fibras musculares. Por debajo de ellos se observa un capilar (*C*) y una porción de un núcleo de la célula endotelial (*End*). Con este mayor aumento, los núcleos endoteliales y los núcleos de los fibroblastos pueden distinguirse de los núcleos de la célula muscular por su menor tamaño y por la heterocromatina, que les da una coloración oscura. Los núcleos (*N*) de la célula muscular presentan más eucromatina con grumos de heterocromatina, lo que les confiere un aspecto de tinción más clara.

Tejido muscular esquelético, humano, H&E, 256×.

En el corte transversal, las **fibras musculares** (*FM*) individuales se disciernen con facilidad, a diferencia de lo que ocurre en los cortes longitudinales. Por ejemplo, si se imagina un corte que atraviesa una cantidad de células (*línea discontinua*), la gran cercanía de las células musculares puede enmascarar el límite entre las células individuales dentro del fascículo cuando se observa en el plano opuesto o longitudinal. El **tejido conjuntivo** (*TC*), visible aquí, pertenece al perimisio que separa los fascículos. Los núcleos de las fibras individuales están ubicados en la periferia de la célula. Con este aumento es difícil distinguir entre los núcleos de fibroblastos ocasionales que pertenecen al endomisio y los núcleos de las células musculares.

C, capilar
E, epimisio
End, núcleo de la célula endotelial
F, fascículo
FM, fibras musculares
N, núcleos
Nv, nervio
P, perimisio
TC, tejido conjuntivo
VS, vaso sanguíneo

P
F
P
F
F
F
Nv

F
P
FM
F
E

F
N
F
N
C
End
VS

TC
TC
FM
FM
FM
FM
TC
TC

LÁMINA 22 ■ MÚSCULO ESQUELÉTICO II Y MICROSCOPÍA ELECTRÓNICA

La **miofibrilla** es una subunidad estructural y funcional de la fibra muscular que contiene **sarcómeros**. En la microscopía óptica, las miofibrillas se observan mejor con mayor aumento en un corte transversal de la célula, donde aparecen como estructuras puntiformes. El efecto general es un aspecto punteado del citoplasma. Cada miofibrilla está compuesta por dos tipos de miofilamentos dispuestos en sarcómeros: 1) filamento grueso de miosina II y 2) actina y sus proteínas asociadas que componen los filamentos delgados. La disposición de los filamentos gruesos y finos produce diferencias de densidades, que a su vez crean las estriaciones transversales de la miofibrilla cuando se observan en un corte longitudinal. El sitio de superposición de los filamentos delgados y gruesos produce una banda A oscura. La banda I clara contiene los filamentos delgados. Un cuidadoso examen de la banda A con el microscopio óptico permite observar un área de tinción pálida en su centro. Esta región se denomina *banda H* y está ocupada por filamentos gruesos y desprovista de filamentos delgados. En el centro de cada banda I aparece la línea Z delgada y densa, a la cual se fijan los filamentos delgados.

La distancia entre las dos líneas Z se conoce como *sarcómero*. Cuando un músculo se contrae, el sarcómero y la banda I se acortan. Sin embargo, los filamentos mantienen una longitud constante. Por lo tanto, la contracción se produce por un incremento en la superposición entre los dos tipos de filamentos.

Tejido muscular esquelético, humano, H&E, 512×; recuadro 985×.

Esta microfotografía muestra un corte transversal de un fascículo muscular. Las **fibras musculares** (*FM*) individuales presentan una forma poligonal aunque levemente variable en su diámetro. Solo algunos de los muchos núcleos que se pueden observar en este plano de corte pertenecen a las fibras musculares. Los núcleos de la fibra muscular (*NFM*) parecen estar incluidos dentro de la periferia extrema de la fibra. Por el contrario, los núcleos de los fibroblastos (*NF*), que pertenecen al endomisio, se ven claramente fuera de las fibras musculares; generalmente son más pequeños y muestran una mayor densidad que los núcleos de las fibras musculares. Entre las fibras musculares también se encuentran los capilares (*C*). Los núcleos de las células endoteliales (*NCE*) también son relativamente densos. Otros núcleos que pueden estar presentes, pero son muy difíciles de identificar, pertenecen a las células satélite. El *recuadro*, que muestra el área dentro del *cuadrado negro*, permite observar varios núcleos, dos de los cuales pertenecen a las fibras musculares (*FM*). El núcleo pequeño, muy denso (*NF*), probablemente sea parte de un fibroblasto del endomisio. También es muy evidente un capilar (*C*) cortado transversalmente . La característica más notable con este aumento es el aspecto de las miofibrillas de las células musculares, que aparecen como estructuras similares a puntos o punteadas.

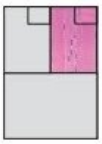

Tejido muscular esquelético, humano, H&E, 512×; recuadro 985×.

Esta microfotografía de un corte longitudinal de un tejido incluido en plástico y fijado con glutaraldehído revela cuatro **fibras musculares** (*FM*). Si bien se observan marcadas diferencias en su diámetro, la diferencia se debe principalmente al plano de corte a través de cada una de las fibras. Dado que los núcleos de las fibras musculares están ubicados en la periferia de la célula, su localización es variable cuando se observa en un corte longitudinal. Por ejemplo, se ven tres núcleos (*N*) en lo que parece ser el centro de la fibra. Ello se debe a que el corte pasó de forma tangencial por la periferia de esta fibra. El espacio claro en cada extremo de dos de estos núcleos corresponde a la porción citoplasmática de la célula que contiene orgánulos y carece de miofibrillas. Otros núcleos de fibras musculares (*NFM*) pueden observarse en la periferia de las fibras. Nótese que muestran un patrón de cromatina similar al de los tres núcleos antes descritos. En esta microfotografía está presente un **capilar** (*C*) que discurre a lo largo del centro de la imagen. En este plano de corte es difícil distinguir con claridad entre los núcleos de las células endoteliales y los núcleos de los fibroblastos en el endomisio. Tal vez la característica más importante del corte longitudinal de una fibra muscular consiste en las estriaciones que muestra. El *recuadro* permite ver con mayor aumento el patrón de bandas de la fibra muscular. Las líneas de tinción oscura corresponden a la banda A. El área de tinción clara es la banda I, que está dividida en dos mitades iguales por la línea Z oscura.



Tejido muscular esquelético, humano, microfotografía electrónica, 5000×.

La microfotografía electrónica de baja potencia presentada aquí debe compararse con el recuadro de las fibras musculares seccionadas de forma longitudinal de más arriba. Se muestra una porción de tres **fibras musculares** (*FM*), dos de las cuales exhiben un núcleo (*N*). Entre las células se encuentran diferentes cantidades de fibras de colágeno, que componen el **endomisio** (*E*). En la microfotografía se ilustra con claridad el patrón de bandas de las **miofibrillas** (*Mio*). A diferencia del músculo seccionado de forma longitudinal en el recuadro de arriba, en esta microfotografía se pueden identificar las miofibrillas (*Mio*) individuales. Estas corresponden a las estructuras semejantes a puntos que se observan en el *recuadro* de las fibras musculares cortadas transversalmente arriba. Obsérvese que las miofibrillas adyacentes se alinean entre sí con respecto a su patrón de bandas y que también muestran diferentes diámetros. Cada fibrilla muscular es esencialmente una estructura cilíndrica, semejante a una espiga; por lo tanto, cuando se corta en un plano longitudinal, el diámetro de cada miofibrilla varía según la porción de la estructura cilíndrica que se seccione.

C, capilares
E, endomisio
FM, fibras musculares
Mio, miofibrilla
N, núcleo
NCE, núcleos de las células endoteliales
NF, núcleos de los fibroblastos
NFM, núcleos de las fibras musculares

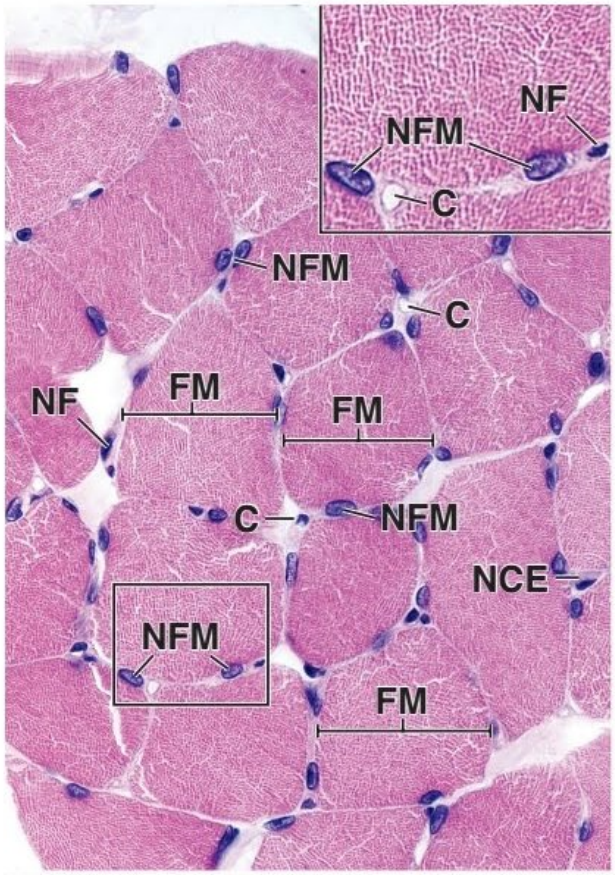
NF
NFM
C
NFM
C
NF
FM
FM
C
NFM
NCE
NFM
FM

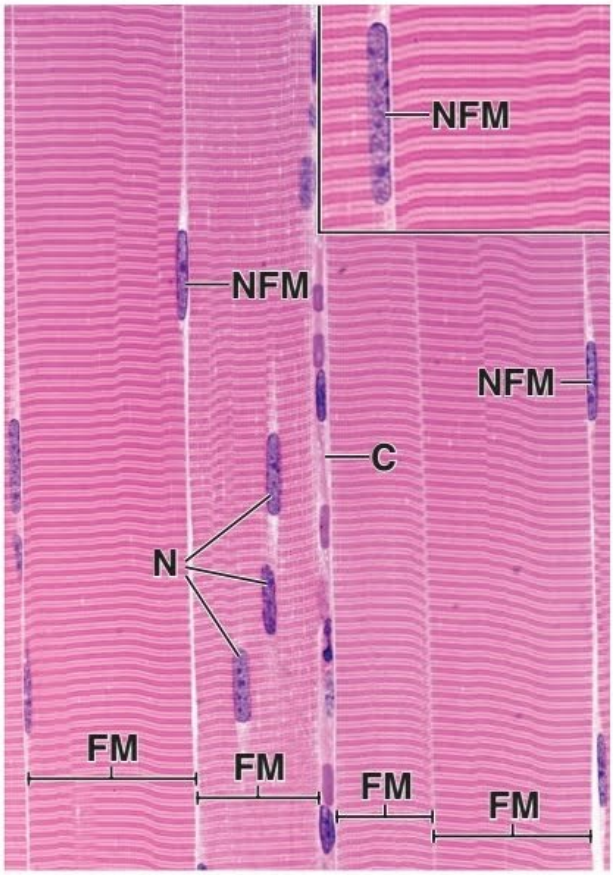
NFM
NFM
NFM
C
N
FM
FM
FM
FM

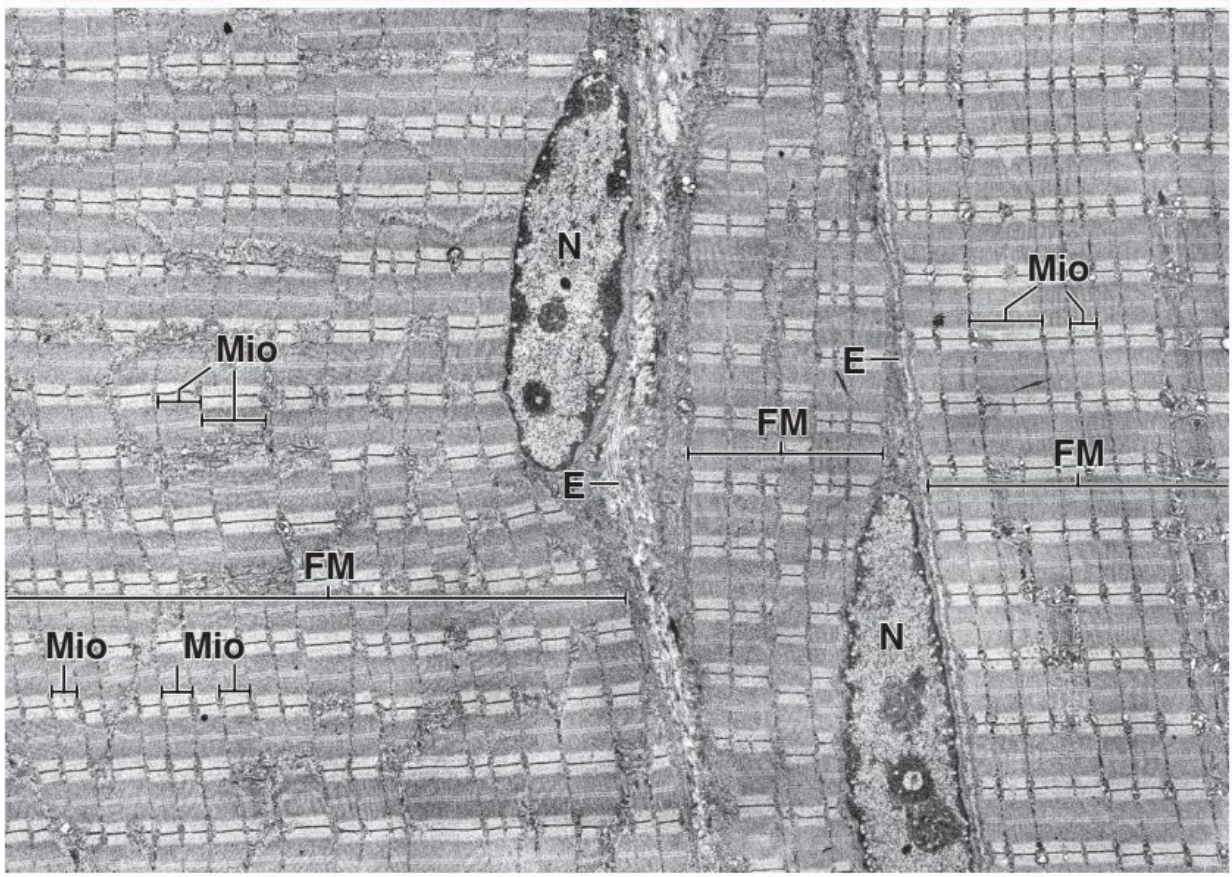
N
Mio
Mio
E
FM
FM
E
FM
Mio
Mio
N

LÁMINA 23 ■ UNIÓN MIOTENDINOSA

La fuerza generada por el músculo esquelético para permitir el movimiento corporal se transmite a través de los tendones, a los que están unidas las fibras musculares. El sitio de unión entre la fibra muscular y el colágeno de un tendón recibe el nombre de **unión miotendinosa**. Las fibras musculares en el sitio de unión terminan en numerosas evaginaciones citoplasmáticas digitiformes que incrementan el área de contacto entre el músculo y el tendón. En los extremos de cada prolongación y entre estas evaginaciones, las fibrillas de colágeno del tendón se unen a la célula en su lámina basal (*véase* la microfotografía electrónica en esta lámina). Con el microscopio óptico, estas evaginaciones digitiformes parecen fundirse en el tendón. La relación detallada se observa con el microscopio electrónico. Los últimos sarcómeros en la fibra muscular terminan donde comienzan las proyecciones digitiformes. En este punto, el sarcómero final carece de su línea Z y los filamentos de actina de la banda A continúan en el interior de los dedos citoplasmáticos terminando en el sarcolema.

Unión miotendinosa, mono, H&E, 365×.

En esta microfotografía óptica se muestra un **tendón** (*T*) y, junto a este, varias **fibras musculares** (*FM*). El tendón contiene tendinocitos dispersos cuyos núcleos (*N*) están comprimidos entre los haces de colágeno del tendón. Varias de estas fibras musculares (*FM'*) se observan en el sitio donde terminan y se unen a las fibras del tendón. El área en el rectángulo se muestra con mayor aumento en la microfotografía de abajo.

Unión miotendinosa, mono, H&E, 1560×.

La **fibra muscular** (*FM*) en esta microfotografía se observa en el sitio donde termina. Nótese el patrón de bandas de la fibra muscular. Con este aumento se ven con claridad las evaginaciones digitiformes (*flechas*) en el extremo de la fibra muscular. Entre las estructuras digitiformes se encuentran las fibras de colágeno del tendón. Los núcleos de los tendinocitos (*Tc*) se encuentran en el tendón, donde este continúa desde la fibra muscular.

Unión miotendinosa, mono, microfotografía electrónica, 24 000×.

Esta microfotografía electrónica muestra el extremo de una parte de un músculo. Obsérvese que el último **sarcómero** (*S*) carece de línea Z. Los filamentos de actina parecen extenderse desde la banda A y continúan por toda la longitud de las evaginaciones digitiformes y, al parecer, se adhieren al sarcolema. Entre las evaginaciones digitiformes están las fibrillas de colágeno (***flechas***) que forman el tendón (cortesía del Dr. Douglas Kelly).

FM, fibras musculares
FM', fibras musculares terminales
N, núcleos
S, sarcómero
T, tendón
Tc, tendinocitos

FM'
FM'
FM'
T
N
FM

FM
Tc

S

LÁMINA 24 ■ MÚSCULO CARDÍACO

El **músculo cardíaco** está compuesto por fibras que poseen la misma organización de los filamentos contráctiles y, por lo tanto, el mismo modelo de bandas transversales que el músculo estriado esquelético y visceral. Si bien el músculo cardíaco también es estriado, difiere en muchos aspectos importantes con respecto al músculo esquelético y el estriado visceral. El músculo cardíaco está compuesto por células individuales que están vinculadas a través de uniones complejas para formar una unidad funcional (fibra). Las diferencias histológicas evidentes entre el músculo cardíaco y las otras fibras musculares estriadas son la presencia en el músculo cardíaco de **discos intercalares** (el reflejo microscópico óptico de las uniones complejas), la ubicación del núcleo de los cardiomiocitos en el centro de la fibra y la ramificación de las fibras musculares cardíacas. Todas estas características son evidentes en un corte longitudinal del músculo bien preparado.

Tejido muscular cardíaco, corazón, humano, H&E, 160×.

En esta figura se muestra un corte longitudinal del músculo cardíaco. Las fibras musculares están dispuestas de forma horizontal en la ilustración y muestran estriaciones transversales. Sin embargo, además de las estriaciones transversales regulares (las más frecuentes), existe otro grupo de bandas transversales muy pronunciadas, los **discos intercalares** (*DI*). Los discos intercalares suelen observarse como una banda recta, pero en ocasiones se disponen de forma escalonada (*véase también* la imagen de la *derecha*). Estos discos no siempre se ven en los cortes de rutina teñidos con H&E y, por consiguiente, no se puede depender de estas estructuras para identificar el músculo cardíaco. Los discos intercalares son contactos entre los extremos enfrentados de dos células distintas. Por lo tanto, las fibras musculares cardíacas difieren en un aspecto muy fundamental con respecto a las esqueléticas. La fibra muscular cardíaca está compuesta por una alineación extremo con extremo de las células individuales (cardiomiocitos). Por el contrario, la fibra muscular esquelética es una unidad protoplasmática multinucleada única. En el examen de un corte longitudinal del músculo cardíaco, es útil analizar las fibras específicas junto con sus ejes mayores. Al hacer esto, se pueden encontrar sitios donde las fibras se ramifican. Dos de estas ramificaciones están indicadas por *flechas* en esta figura. Las fibras musculares están rodeadas por endomisio, una capa delgada de tejido conjuntivo (*TC*) que está representada en esta figura por los núcleos alargados de los fibroblastos.

Tejido muscular cardíaco, corazón, humano, H&E, 400×.

Al igual que el músculo esquelético, el músculo cardíaco está compuesto por unidades contráctiles lineales, las **miofibrillas**. Estas se observan aquí como estructuras lineales en disposición longitudinal que se extienden a lo largo de la célula. Las miofibrillas se separan para desviar los núcleos y, al hacerlo, delinean una región perinuclear de citoplasma carente de miofibrillas y de sus estriaciones transversales. Estas áreas citoplasmáticas perinucleares (*asteriscos*) contienen los orgánulos citoplasmáticos que no participan de forma directa en el proceso contráctil. Muchas células musculares cardíacas son binucleadas; ambos núcleos habitualmente ocupan la región carente de miofibrillas del citoplasma, como se muestra en la célula marcada por los *asteriscos*. El tercer núcleo en esta región parece pertenecer al tejido conjuntivo que está por encima o por debajo del plano de corte que está "en foco". La tinción de los núcleos de la célula muscular en una muestra específica suele ser muy característica, en especial cuando se observa en una vista frontal como aquí. En el núcleo entre los *asteriscos*, obsérvense los nucléolos bien teñidos y el delicado patrón de lo que resta del núcleo. Una vez que se han identificado estos rasgos en una muestra particular, se vuelve fácil detectar los núcleos con características de tinción similares en el mismo preparado. Por ejemplo, examine el campo en la figura de la *izquierda* en busca de núcleos con características similares. Una vez hecho esto, es sustancialmente más fácil identificar los núcleos de las células del tejido conjuntivo (*TC*), porque tienen propiedades tintoriales distintas y no están ubicados en la misma posición con respecto a los de las células musculares. Además, se pueden visualizar varios **discos intercalares** (*DI*) en esta figura. A menudo se observan como bandas rectas, pero también pueden verse en una disposición escalonada.

Tejido muscular cardíaco, corazón, humano, H&E, 160×.

En esta imagen se muestran fibras musculares cardíacas en corte transversal. Muchas tienen contornos poligonales o redondeados. No obstante, algunas fibras en general son más irregulares y poseen contornos alargados. Es probable que estas imágenes correspondan tanto a una fibra como a una ramificación de la fibra. La región más pálida en el centro de muchas fibras corresponde al área celular carente de miofibrillas mencionada antes y señalada por los *asteriscos* en la imagen *superior derecha*. Las fibras musculares individuales están rodeadas por un tejido conjuntivo delicado. Este contiene capilares y, en ocasiones, vasos de mayor calibre, como la vénula (*V*) que aparece en el centro del haz de fibras musculares. Los haces de fibras están rodeados por cantidades mayores de tejido conjuntivo (*TC*) que contiene vasos sanguíneos más grandes, como la arteriola (*A*) señalada en esta imagen.

Tejido muscular cardíaco, corazón, humano, H&E, 400×.

Con mayor aumento, es posible observar los cabos seccionados de las miofibrillas. Estos cabos aparecen como muchas áreas rojas que le dan un aspecto punteado a la superficie de corte de la célula muscular. Los núcleos (*N*) ocupan una posición central rodeados por las miofibrillas. Recuérdese que los núcleos de las fibras del músculo esquelético están ubicados en la periferia de la célula. Obsérvese también que, como ya se mencionó, la región central de la célula sin núcleos y carente de miofibrillas muestra áreas de citoplasma perinuclear similares a las señaladas con *asteriscos* en la figura de arriba. Obsérvese que el tejido conjuntivo que rodea a cada fibra muscular contiene capilares (*C*) y, en ocasiones, vasos de mayor tamaño, como la vénula (*V*).

A, arteriola
C, capilares
DI, discos intercalares
N, núcleos de los cardiomiocitos
TC, tejido conjuntivo
V, vénula
asteriscos, áreas de citoplasma perinuclear
flechas, lugares de ramificación de fibras

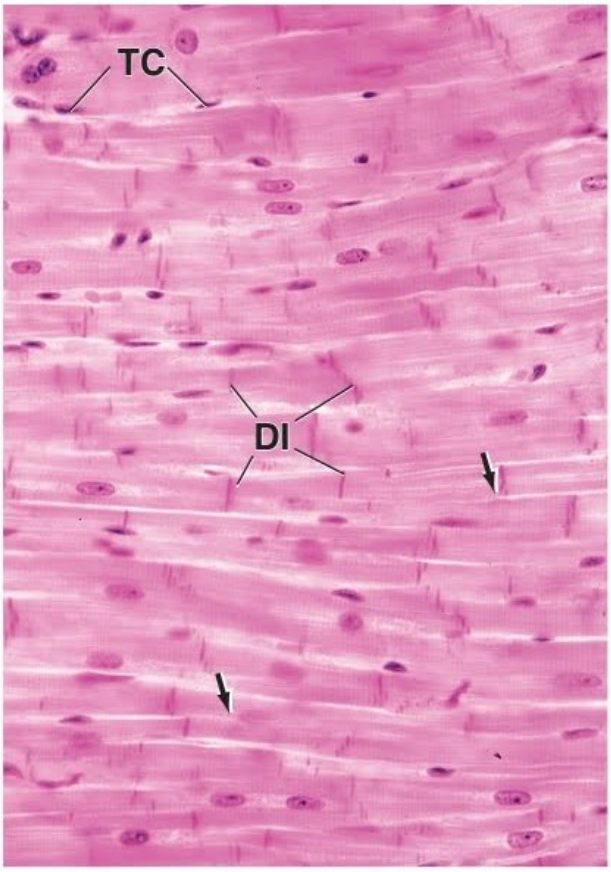
TC
DI

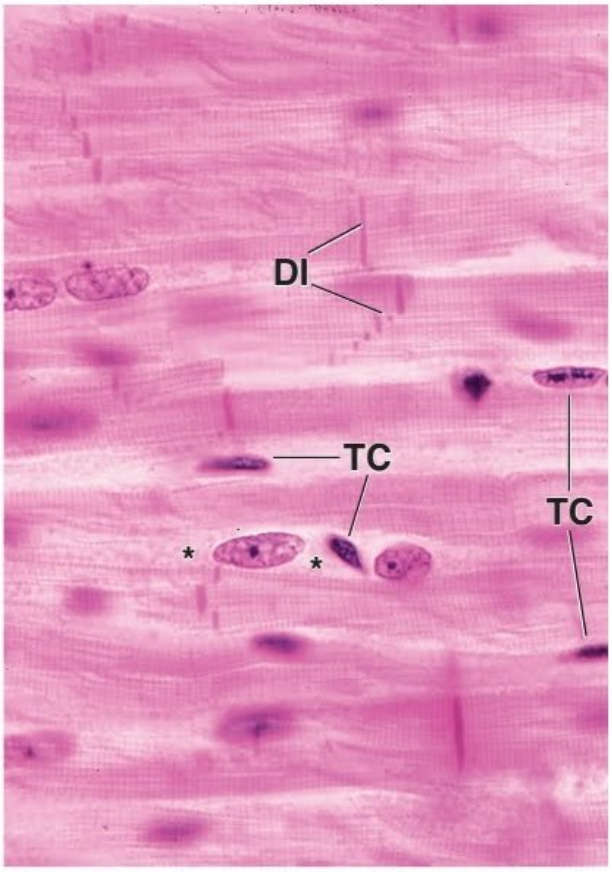
DI
TC
TC
*
*

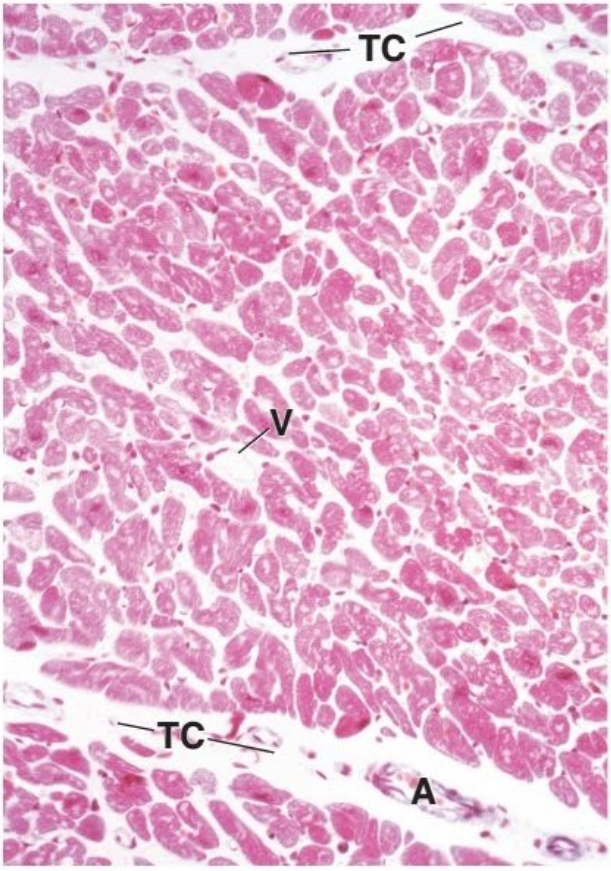
TC
V
TC
A

N
N
*
*
C
*
N
N
V

LÁMINA 25 ■ MÚSCULO CARDÍACO Y FIBRAS DE PURKINJE

Los **cardiomiocitos** presentan la capacidad de contraerse rítmicamente de forma espontánea. La contracción o latido del corazón es regulado y coordinado por cardiomiocitos modificados y especializados, que se encuentran en los nodos y haces musculares. El latido del corazón se inicia en el **nodo sinoauricular** (**SA**), que consiste en un grupo de cardiomiocitos especializados que están situados a la altura de la desembocadura de la vena cava superior en aurícula derecha. El impulso se propaga desde el nodo a lo largo de las fibras musculares cardíacas de las aurículas. A continuación, el impulso es recibido en el **nodo auriculoventricular** (**AV**), que está ubicado en el tabique interno o medio del ventrículo derecho contiguo a la válvula tricúspide. Entonces, los cardiomiocitos especializados conducen los impulsos desde el nódulo AV a lo largo del tabique interventricular hacia las paredes ventriculares. Dentro del tabique interventricular, las células especializadas se agrupan en un fascículo, el **haz AV** (**de His**). Este haz se divide después en dos ramas principales, una izquierda y una derecha. La primera se dirige hacia el ventrículo izquierdo; la segunda, hacia el ventrículo derecho. Las fibras de conducción especializadas transmiten el impulso unas cuatro veces más rápido que las fibras musculares cardíacas. Son las responsables de la distribución final del estímulo eléctrico al miocardio. Si bien el nodo SA presenta un ritmo inherente o constante propio, está modulado por el sistema nervioso autónomo. Por lo tanto, la frecuencia del latido cardíaco puede disminuir por la acción de las fibras parasimpáticas del nervio vago o incrementarse por las fibras de los ganglios simpáticos. Las células de conducción especializadas dentro de los ventrículos reciben el nombre de ***fibras de Purkinje***. Las células que constituyen las fibras de Purkinje difieren de las células musculares cardíacas en que son más grandes y tienen sus miofibrillas ubicadas en su mayor parte en la periferia de la célula. Sus núcleos también son más grandes. El citoplasma entre el núcleo y las miofibrillas ubicadas en la periferia se tiñe muy poco debido a la gran cantidad de glucógeno presente en esta parte de la célula.

Microfotografía de orientación. La imagen que se ve aquí corresponde a un corte sagital que muestra parte de la pared auricular (*A*) y de la pared ventricular (*V*). Entre estas dos cavidades cardíacas se encuentra el tabique auriculoventricular (*TA*). El espacio corresponde a la luz de la aurícula.

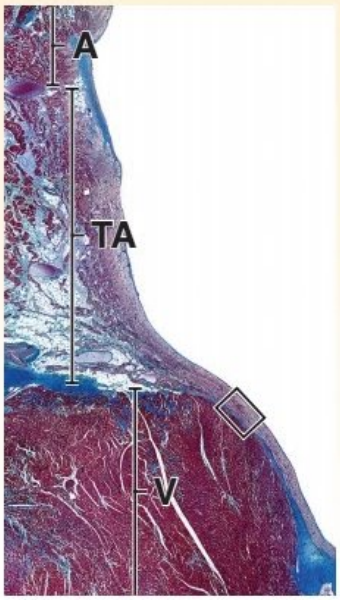

Fibras de Purkinje, corazón, humano, Masson, 180×.

En esta microfotografía se muestra el área en el *rectángulo* de la microfotografía de orientación. En este sitio, el **endocardio** (*Ec*) ocupa las tres cuartas partes superiores de la microfotografía. Está compuesto por el **endotelio** (*Et*) que reviste el ventrículo, pero es apenas detectable con este aumento. Debajo del endotelio está la **capa subendotelial de tejido conjuntivo denso** (*CSTCD*), en la que se encuentran fibras elásticas, así como algunas células musculares lisas. La capa más profunda del endocardio se denomina ***capa subendocárdica*** (*CSE*); contiene haces de **fibras de Purkinje** (*FP*; haz de His) que discurren a lo largo de la pared del ventrículo. La parte más profunda de la *CSE* está compuesta por tejido conjuntivo denso irregular (*TCDI*), con vasos sanguíneos y adipocitos ocasionales, que separa las fibras de Purkinje del **miocardio** (*Mi*) en la parte inferior de la microfotografía. Obsérvese cuánto más oscura es la tinción de las fibras musculares cardíacas en comparación con la de las fibras de Purkinje.

Fibras de Purkinje, corazón, humano, Masson, 365×.

Esta microfotografía es un aumento del *área en el recuadro* de la microfotografía superior. Revela las células endoteliales (*CEn*) del endocardio y las células musculares lisas (*ML*). La parte restante de la microfotografía debajo de la **capa subendotelial del tejido conjuntivo denso** (*CSTCD*) está ocupada por la **capa subendocárdica** (*CSE*) del endocardio, donde las fibras de Purkinje están cortadas en diferentes perfiles. Las fibras seccionadas de forma transversal y oblicua están cerca del extremo superior de la microfotografía, y las fibras seccionadas de forma longitudinal están en la parte inferior. En las fibras cortadas transversalmente, las miofibrillas (*M*) se observan en la periferia de la célula. El citoplasma en la porción interna de la célula aparece sin tinción. En los sitios en los que han quedado incluidos en el corte de la célula, los núcleos están rodeados por el citoplasma claro. En la *parte inferior* de la imagen se pueden ver varias fibras de Purkinje cortadas de forma longitudinal. Obsérvense los **discos intercalares** (*DI*) en las fibras cortadas longitudinalmente. El *recuadro* muestra los discos intercalares y las miofibrillas con sus bandas transversales. Obsérvese el área clara o citoplasma sin tinción alrededor de los núcleos.

A, pared auricularl
CEn, células endoteliales
CSE, capa subendocárdica del endocardio
CSTCD, capa subendotelial del tejido conjuntivo denso
DI, discos intercalares
Ec, endocardio
Et, endotelio
FP, fibras de Purkinje
M, miofibrillas
Mi, miocardio
ML, células de músculo liso
TA, tabique auriculoventricular
TCDI, tejido conjuntivo denso irregular
V, pared ventricular

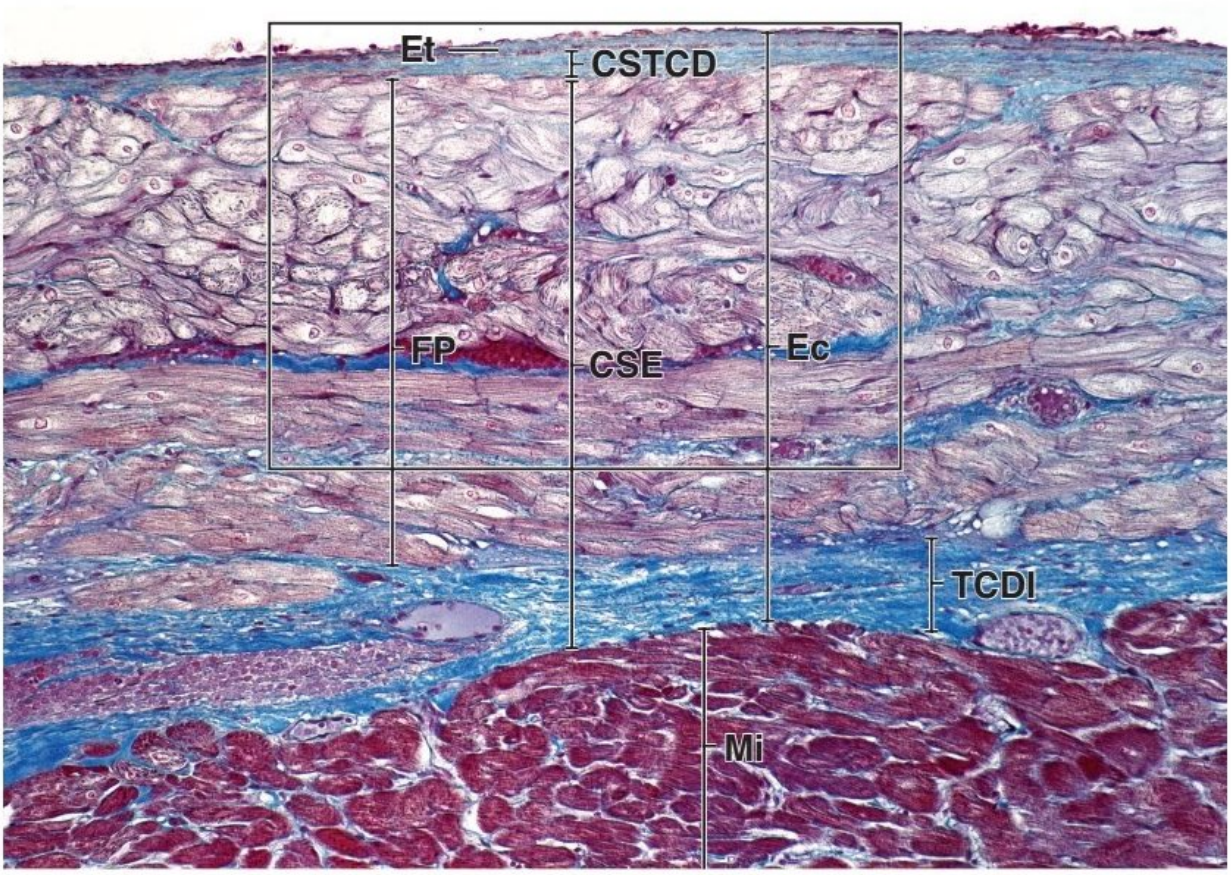
Et
CSTCD
FP
CSE
Ec
TCDI
Mi

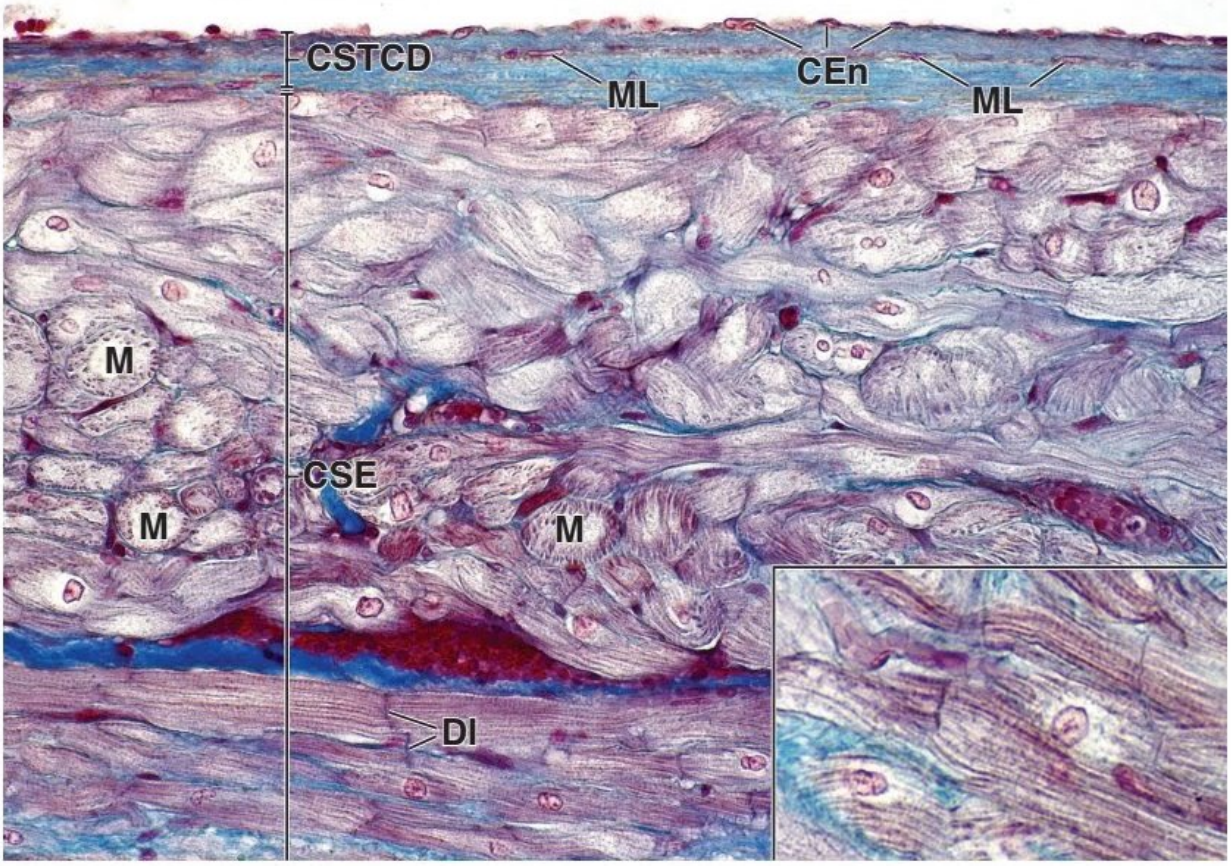
CSTCD
ML
CEn
ML
M
CSE
M
M
DI

LÁMINA 26 ■ MÚSCULO LISO

El **músculo liso** es el músculo intrínseco del tubo digestivo, los vasos sanguíneos, los sistemas genitourinario y respiratorio y otros órganos huecos y tubulares. También es un componente del pezón, el escroto, la piel (músculo erector del pelo) y el ojo (iris). En la mayoría de los sitios, el músculo liso está compuesto por fascículos o capas de células fusiformes alargadas. Estas células carecen de un patrón de bandas estriadas como se encuentra en las células musculares esqueléticas y cardíacas. La longitud de las células del músculo liso oscila entre los 20 µm en las paredes de los pequeños vasos sanguíneos y los 200 µm en la pared intestinal. En el caso del útero, pueden llegar a los 500 µm de largo durante la gestación. Las células musculares lisas están unidas por las **uniones comunicantes**, que permiten el paso de las pequeñas moléculas o iones de una célula a otra y la regulación de la contracción de todo el fascículo o de toda la lámina del músculo liso. El citoplasma de las células musculares lisas se colorea de manera uniforme con eosina en las preparaciones teñidas de rutina con H&E, debido a la concentración de actina y miosina que poseen estas células. El núcleo está ubicado en el centro de la célula y es alargado con los extremos romos, de modo que se ajusta a la forma celular. Cuando la célula está en estado de contracción máxima, el núcleo adquiere una forma de tirabuzón. Con un grado menor de contracción, el núcleo puede aparecer con forma de espiral poco plegada. Es frecuente que en los preparados con H&E se tiña el músculo liso casi igual que el tejido conjuntivo denso. Una característica distintiva del músculo liso es que sus núcleos son considerablemente más numerosos y tienden a ser uniformes, con una silueta alargada en el corte longitudinal y circular en el corte transversal. En cambio, los núcleos del tejido conjuntivo denso, aunque más escasos por unidad de área, pueden presentar formas variadas en un corte dado.

Músculo liso, intestino delgado, humano, H&E, 256×.

En esta microfotografía de baja resolución se muestra parte de la pared del intestino delgado, la **muscular externa**. El *margen izquierdo* de la microfotografía muestra dos fascículos, ambos en un corte longitudinal (*CL*), mientras que en el *margen derecho* los fascículos del músculo liso se observan en un corte transversal (*CT*). Obsérvese que los núcleos de las células musculares lisas en todos los fascículos seccionados longitudinalmente están alargados; en cambio, los núcleos en los fascículos de músculos lisos cortados transversalmente aparecen como siluetas circulares. Entre los fascículos musculares hay tejido conjuntivo denso irregular (*TCDI*). Si bien las células musculares lisas y el tejido conjuntivo denso se tiñen con eosina, el tejido conjuntivo denso muestra una carencia de núcleos en comparación con los fascículos de las células musculares lisas.

Músculo liso, intestino delgado, humano, H&E, 512×.

En esta microfotografía de mayor aumento se muestra un fascículo de **células musculares lisas** (*CML*). Obsérvese cómo los núcleos presentan una forma ondulante u ondeada que indica que las células están parcialmente contraídas. En cambio, los núcleos observados en el tejido conjuntivo denso irregular (*TCDI*) exhiben una gran variedad de formas. Las fibras de colágeno en este caso, como en la microfotografía previa, tienen una coloración *roja* más brillante que el citoplasma de las células musculares lisas, lo que proporciona una mayor distinción entre los dos tipos de tejido. Sin embargo, ello no siempre es así, y los dos pueden aparecer teñidos de forma semejante.



Músculo liso, intestino delgado, humano, H&E, 256×.

En esta microfotografía de poco aumento se muestran varios fascículos de músculo liso (*FML*) en un corte transversal. De nuevo, obsérvese que los fascículos del músculo liso están separados entre sí por **tejido conjuntivo denso irregular** (*TCDI*) y las numerosas siluetas circulares de los núcleos de las células musculares lisas.

Músculo liso, intestino delgado, humano, H&E, 512×; recuadro 1185×.

En este caso, se observa el músculo liso en un corte transversal con mayor aumento. Como ocurre habitualmente, la distribución de los núcleos de las células musculares lisas no es uniforme. Así, en algunas regiones parece que hubiera hacinamiento de núcleos (*rectángulo inferior*), mientras que en otras los núcleos parecen escasos (*rectángulo superior*). Ello es un reflejo de la orientación laterolateral de las células musculares lisas. Por lo tanto, en esta región las células están alineadas de modo tal que los núcleos no han quedado incluidos en este plano de corte. El *recuadro* es una ampliación de esta área y muestra las células musculares lisas en un corte transversal como siluetas circulares de tamaño variado. En el sitio en donde los núcleos parecen más abundantes, las células simplemente están alineadas de un modo que ha permitido que el corte incluyera el núcleo.

CL, corte longitudinal
CML, células de músculo liso
CT, corte transversal
FML, fascículo de músculo liso
TCDI, tejido conjuntivo denso irregular

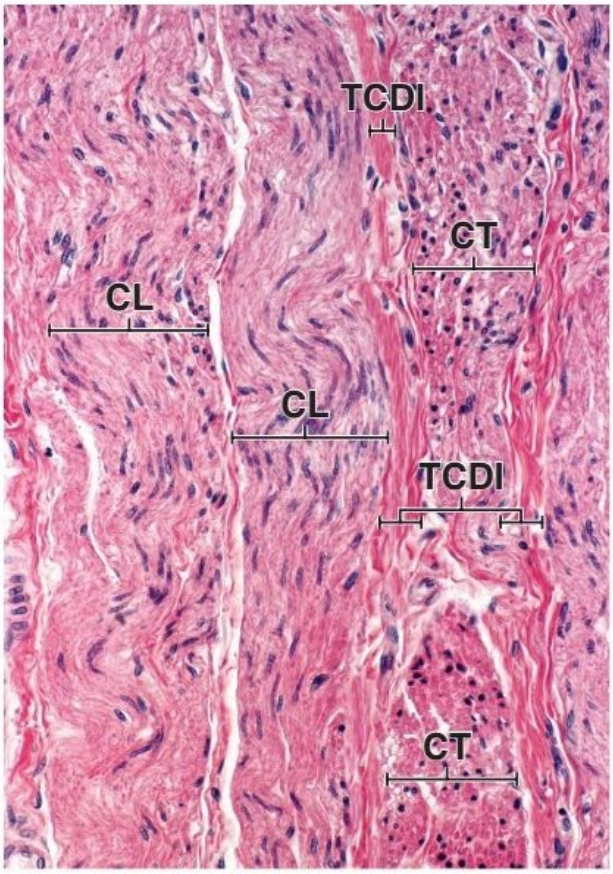
TCDI
CT
CL
CL
TCDI
CT

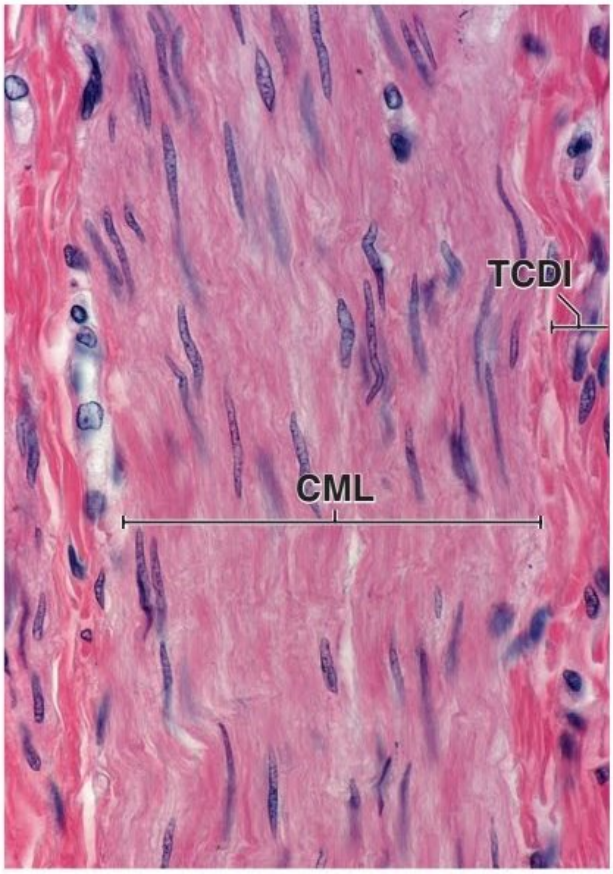
TCDI
CML

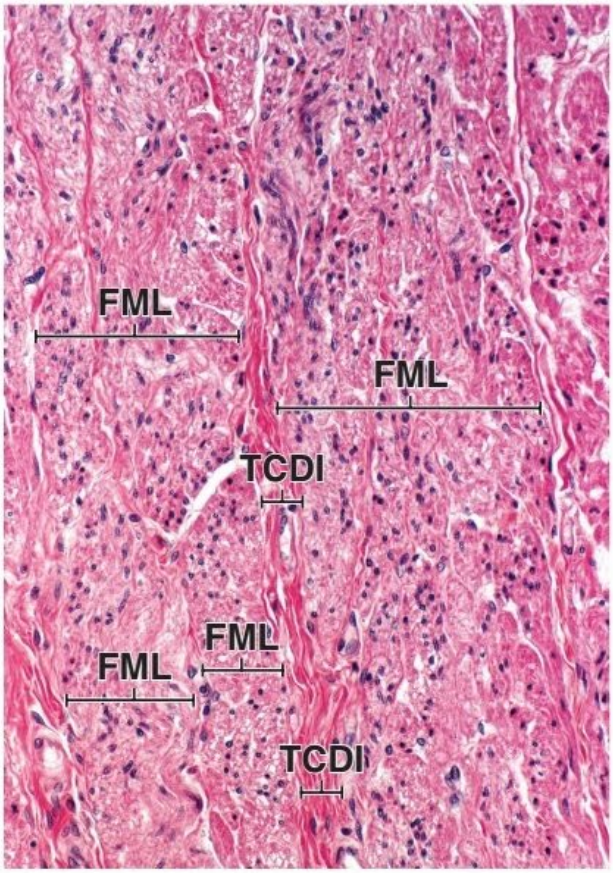
FML
FML
TCDI
FML
FML
TCDI

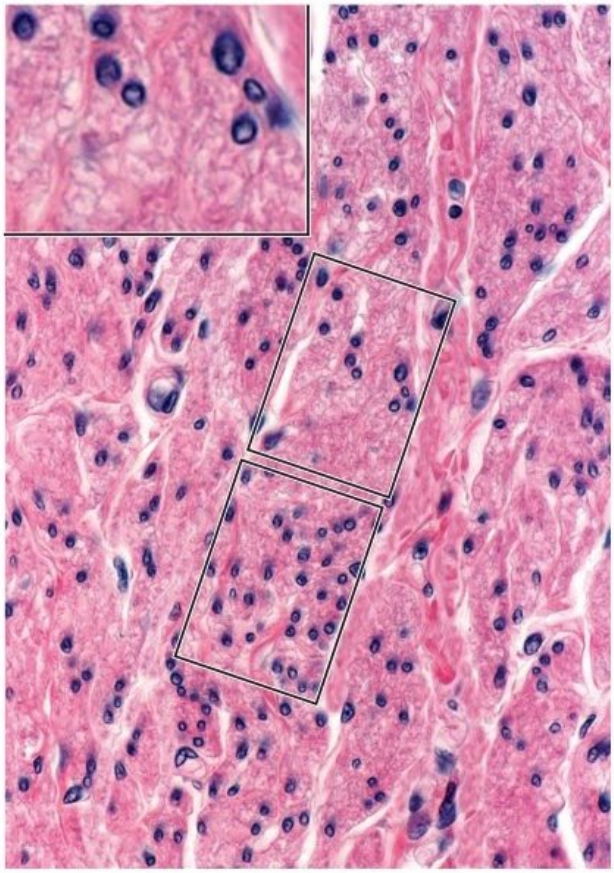

12 TEJIDO NERVIOSO

FUNDAMENTOS DEL SISTEMA NERVIOSO / 380
COMPOSICIÓN DEL TEJIDO NERVIOSO/ 381
NEURONA / 381
- Cuerpo celular / 382
- Dendritas y axones / 384
- Sistemas de transporte neuronal / 388
- Sinapsis / 389

CÉLULAS DE SOSTÉN DEL SISTEMA NERVIOSO: NEUROGLÍA/ 395
- Neuroglía periférica / 395
- Células de Schwann y vaina de mielina / 395
- Células satélite / 398
- Células neurogliales entéricas / 398
- Neuroglía central / 398
- Conducción del impulso / 405

ORIGEN DE LAS CÉLULAS DEL TEJIDO NERVIOSO / 405
ORGANIZACIÓN DEL SISTEMA NERVIOSO PERIFÉRICO / 406
- Nervios periféricos / 406
- Componentes del tejido conjuntivo del nervio periférico / 407
- Receptores aferentes / 408

ORGANIZACIÓN DEL SISTEMA NERVIOSO AUTÓNOMO / 408
- Divisiones simpáticas y parasimpáticas del sistema nervioso autónomo / 409
- División entérica del sistema nervioso autónomo / 411
- Resumen de la distribución autónoma / 411

ORGANIZACIÓN DEL SISTEMA NERVIOSO CENTRAL / 412
- Células de la sustancia gris / 412
- Organización de la médula espinal / 413
- Tejido conjuntivo del sistema nervioso central / 414
- Barrera hematoencefálica / 415

RESPUESTA DE LAS NEURONAS A UNA LESIÓN / 416
- Degeneración / 416
- Regeneración / 418
- **Cuadro 12-1** Correlación clínica: enfermedad de Parkinson / 390
- **Cuadro 12-2** Correlación clínica: enfermedades desmielinizantes / 397
- **Cuadro 12-3** Correlación clínica: formación de cicatrices en el sistema nervioso central (gliosis reactiva) / 419

HISTOLOGÍA 101 / 420

■ FUNDAMENTOS DEL SISTEMA NERVIOSO

El **sistema nervioso** permite que el cuerpo responda a los cambios continuos en su medio externo e interno. Además, controla e integra las actividades funcionales de los órganos y los sistemas orgánicos. Desde el punto de vista anatómico, el sistema nervioso está dividido de la siguiente manera:

- **Sistema nervioso central (SNC).** Está integrado por el encéfalo y la médula espinal, que se encuentran contenidos en la cavidad craneal y en el conducto vertebral, respectivamente.
- **Sistema nervioso periférico (SNP).** Está compuesto por los **nervios** craneales, espinales (raquídeos) y periféricos, que conducen impulsos desde el SNC (nervios eferentes o motores) y hacia este (nervios aferentes o sensitivos), los conjuntos de somas neuronales ubicados fuera del SNC, denominados ***ganglios***, y las terminaciones nerviosas especializadas (tanto motoras como sensitivas). Las interacciones entre los nervios sensitivos (aferentes) que reciben estímulos, el SNC que los interpreta y los nervios motores (eferentes) que inician las respuestas originan las **vías nerviosas**. Estas vías median las acciones reflejas denominadas ***arcos reflejos***. En los seres humanos, la mayoría de las neuronas sensitivas no entran directamente en el encéfalo, sino que se comunican mediante terminaciones especializadas (sinapsis) con las motoneuronas localizadas en la médula espinal.

Desde el punto de vista funcional, el sistema nervioso está dividido de la siguiente manera:

- **Sistema nervioso somático (SNS).** Consiste en las partes somáticas (*soma, cuerpo*) del SNC y del SNP. El SNS controla las

funciones que están bajo el control voluntario consciente, con excepción de los arcos reflejos. Proporciona inervación sensitiva y motora a todas las partes del cuerpo, excepto las vísceras, los músculos liso y cardíaco y las glándulas.

- **Sistema nervioso autónomo (SNA).** Está compuesto por las partes autónomas del SNC y del SNP. El SNA provee inervación motora involuntaria eferente al músculo liso, el sistema de conducción cardíaca y las glándulas. También proporciona inervación sensitiva aferente desde las vísceras (dolor y reflejos autónomos). Además, el SNA se subclasifica en una **división simpática** y una **división parasimpática**. Un tercer componente del SNA, la **división entérica**, inerva el tubo digestivo. Se comunica con el SNC a través de las fibras nerviosas parasimpáticas y simpáticas. Sin embargo, también puede funcionar independientemente de las otras dos divisiones del SNA (*véase* p. 408).

■ COMPOSICIÓN DEL TEJIDO NERVIOSO

El tejido nervioso está compuesto por dos tipos principales de células: las neuronas y las células de sostén.

La ***neurona*** o ***célula nerviosa*** es la unidad funcional del sistema nervioso. Está compuesta por el soma, que contiene el núcleo y varias evaginaciones de longitud variable. Las neuronas están especializadas para recibir estímulos desde otras células y para conducir impulsos eléctricos hacia otras partes del sistema a través de sus evaginaciones. Son varias las neuronas que generalmente participan en la transmisión de impulsos desde una parte del sistema hacia otra. Estas neuronas están organizadas a manera de eslabones de una cadena, como una red de comunicaciones integrada. Los contactos especializados entre las neuronas, que permiten la transmisión de información especializada desde una neurona a la siguiente, se denominan ***sinapsis***.

Las **células de sostén** son células no conductoras y están ubicadas cerca de las neuronas. Se denominan ***células gliales*** o solo ***glía***. El SNC contiene cuatro tipos de células gliales: oligodendrocitos, astrocitos, microglía y ependimocitos (*véase* p. 398). En conjunto, estas células se denominan ***neuroglía central***. En el SNP, las células de sostén se conocen como ***neuroglía periférica*** e incluyen las células de Schwann, las células satélite y una gran variedad de otras células relacionadas con estructuras específicas. Las células de Schwann rodean las evaginaciones de las neuronas y las aíslan de las células y de la matriz extracelular contiguas. Dentro de los ganglios del SNP, las células gliales periféricas se denominan ***células satélite***. Estas rodean los somas neuronales, la parte de la célula que contiene el núcleo, y son análogas de las células de Schwann. Las células de sostén de los ganglios en la pared del tubo digestivo se denominan ***células neurogliales entéricas***. Desde los puntos de vista morfológico y funcional, son similares a la neuroglía central (*véase* p. 398).

Las funciones de los diferentes tipos de células gliales incluyen las siguientes:

- Sostén físico (protección) para las neuronas
- Aislamiento para los somas y las evaginaciones neuronales (lo que facilita la rápida transmisión de impulsos nerviosos)
- Reparación de la lesión neuronal
- Regulación del medio líquido interno del SNC
- Eliminación de los neurotransmisores de las hendiduras sinápticas
- Intercambio metabólico entre el sistema vascular y las neuronas del sistema nervioso

Además de las neuronas y las células de sostén, tanto el SNC como el SNP presentan un componente vascular extenso. Los **vasos sanguíneos** están separados del tejido nervioso por las láminas basales y por cantidades variables de tejido conjuntivo, según el tamaño del vaso. El límite entre los vasos sanguíneos y el tejido nervioso en el SNC excluye muchas sustancias que generalmente abandonan los vasos sanguíneos para entrar en otros tejidos. Esta restricción selectiva de sustancias de transmisión sanguínea en el SNC se denomina ***barrera hematoencefálica*** y se comenta en la página 415.

El sistema nervioso permite una rápida respuesta a los estímulos externos.

El sistema nervioso evoluciona desde el sistema neuroefector simple de los animales invertebrados. En los sistemas nerviosos primitivos, para responder a los estímulos externos solo existen simples arcos reflejos que constan de un receptor y un efector. En los animales superiores y en los seres humanos, el SNS retiene la capacidad de responder a los estímulos del medio externo a través de la acción de las células efectoras (como el músculo esquelético), pero las respuestas neuronales son infinitamente más variadas. Estas respuestas oscilan desde simples reflejos que requieren solo la participación de la médula espinal hasta operaciones encefálicas complejas que incluyen la memoria y el aprendizaje.

La parte autónoma del sistema nervioso regula la función de los órganos internos.

Los efectores específicos en los órganos internos que responden a la información transportada por las neuronas autónomas incluyen lo siguiente:

- **Músculo liso.** La contracción del músculo liso modifica el diámetro o la forma de las vísceras tubulares o huecas, como los vasos sanguíneos, el intestino, la vesícula biliar y la vejiga urinaria.
- **Células de conducción cardíaca (fibras de Purkinje).** Están ubicadas dentro del sistema de conducción del corazón. La frecuencia inherente de despolarización de la fibra de Purkinje regula el ritmo de contracción muscular cardíaca y puede ser modificada por impulsos autónomos.
- **Epitelio glandular.** El sistema nervioso autónomo regula la síntesis, la composición y la liberación de las secreciones.

La regulación de la función de los órganos internos incluye la cooperación estrecha entre el sistema nervioso y el sistema endocrino. Las neuronas en varias partes del encéfalo y en otros sitios se comportan como células secretoras y reciben el nombre de ***tejido neuroendocrino***. Los diversos papeles desempeñados por las neurosecreciones en la regulación de las funciones de los sistemas endocrino, digestivo, respiratorio, urinario y reproductor se describen en los capítulos siguientes.

■ NEURONA

La neurona es la unidad estructural y funcional del sistema nervioso.

El sistema nervioso humano contiene más de 10 000 millones de neuronas. Si bien las neuronas muestran la mayor variación en tamaño y forma que cualquier otro grupo de células en el cuerpo, pueden agruparse en tres categorías generales.

- **Neuronas sensitivas.** Transmiten impulsos desde los receptores hacia el SNC. Las evaginaciones de estas neuronas están incluidas en las fibras nerviosas aferentes somáticas y aferentes viscerales. Las **fibras aferentes somáticas** transmiten sensaciones de dolor, temperatura, tacto y presión desde la superficie corporal. Además, estas fibras transmiten dolor y propiocepción (sensación inconsciente) desde los órganos internos del cuerpo

(p. ej., músculo, tendones y articulaciones) para brindar al encéfalo información relacionada con la orientación del cuerpo y las extremidades. Las **fibras aferentes viscerales** transmiten impulsos de dolor y otras sensaciones desde los órganos internos, las membranas mucosas, las glándulas y los vasos sanguíneos.

- **Motoneuronas**. Estas transmiten impulsos desde el SNC o los ganglios hasta las células efectoras. Las evaginaciones de estas neuronas están incluidas en las fibras nerviosas eferentes somáticas y eferentes viscerales. Las **neuronas eferentes somáticas** envían impulsos voluntarios a los músculos esqueléticos. Las **neuronas eferentes viscerales** transmiten impulsos involuntarios hacia los músculos lisos, las células de conducción cardíaca (fibras de Purkinje) y las glándulas (fig. 12-1).
- **Interneuronas**. También llamadas ***neuronas intercalares***, forman una red de comunicación y de integración entre las neuronas sensitivas y las motoras. Se estima que más del 99.9% de todas las neuronas pertenecen a esta red integradora.

Los componentes funcionales de una neurona incluyen el soma, el axón, las dendritas y las uniones sinápticas.

El **soma** (**pericarion**) de una neurona contiene el núcleo y aquellos orgánulos que mantienen la célula. Las evaginaciones que se extienden desde el soma constituyen una estructura individual común característica de todas las neuronas. La mayoría de las neuronas poseen un solo **axón**, que suele ser la prolongación más larga que se extiende desde la célula; este transmite impulsos desde la célula hasta una terminación especializada (sinapsis). La sinapsis establece contacto con otra neurona o con una célula efectora (p. ej., una célula muscular o una célula epitelial glandular). Una neurona suele contener muchas ***dendritas***, que son evaginaciones más cortas que transmiten impulsos desde la periferia (otras neuronas) hacia el soma.

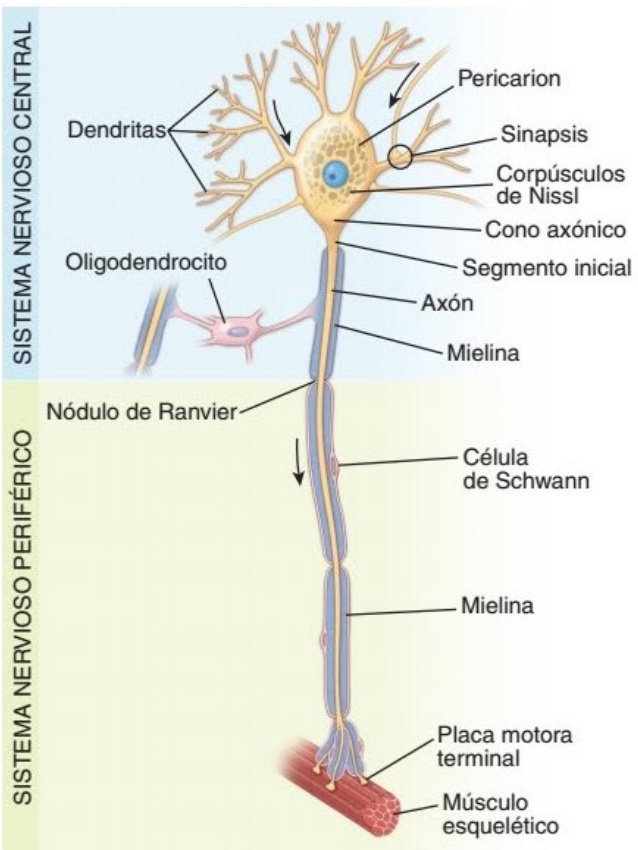

FIGURA 12-1. Diagrama de una motoneurona. El cuerpo celular, las dendritas y la parte proximal del axón están dentro del SNC. El axón abandona el SNC, y una vez en el SNP es parte de un nervio (no se muestra en la figura) que se extiende hasta sus efectores (músculo estriado). En el SNC, la mielina para el axón es producida por un oligodendrocito, del cual forma parte. En el SNP, la mielina es producida por una célula de Schwann de la cual forma parte.

Las neuronas se clasifican según la cantidad de evaginaciones que se extienden desde el soma.

Desde el punto de vista anatómico, la mayoría de las neuronas pueden caracterizarse de la siguiente manera:

- Las neuronas **multipolares** son las que tienen un axón y dos o más dendritas (fig. 12-2). La dirección de los impulsos es desde la dendrita hacia el soma, y desde este hacia el axón o desde el cuerpo neuronal hacia el axón. Desde el punto de vista funcional, las dendritas y el soma de las neuronas multipolares son las porciones receptoras de la célula, y su membrana plasmática está especializada para la generación de impulsos. El axón es la porción conductora de la célula, y su membrana plasmática está especializada para la conducción de impulsos. La porción terminal del axón, la terminación sináptica, contiene diversos *neurotransmisores*, moléculas cuya liberación a la altura de la sinapsis afecta otras neuronas, células musculares y células epiteliales glandulares. Las **motoneuronas** y las **interneuronas** constituyen la mayor parte de las neuronas multipolares del sistema nervioso.
- Las neuronas **bipolares** son las que tienen un axón y una dendrita (*véase* fig. 12-2). Las neuronas bipolares son raras. Suelen estar asociadas con los receptores de los **sentidos especiales** (gusto, olfato, oído, vista y equilibrio). En general, se encuentran en la retina del ojo y en los ganglios del nervio vestibulococlear (nervio craneal [NC] VIII) del oído. Algunas neuronas en este grupo no se ajustan a las generalizaciones ya descritas. Por ejemplo, las células amacrinas de la retina carecen de axones y los receptores olfatorios se parecen a las neuronas de los sistemas neuronales primitivos porque retienen una ubicación superficial y se regeneran a un ritmo mucho más lento que otras neuronas.
- Las neuronas **seudounipolares** (unipolares) son las que tienen una sola prolongación, el axón, que se divide cerca del soma en dos ramas axónicas largas. Una rama se extiende hacia la periferia (**rama dendrítica periférica**) y la otra, hacia el SNC (**rama axónica central**; *véase* fig 12-2). Las dos ramas axónicas son las unidades de conducción. Los impulsos son generados en las arborizaciones (ramificaciones) periféricas de la neurona, que son la porción receptora de la célula. Cada neurona seudounipolar se desarrolla desde una neurona bipolar a medida que su axón y su dendrita migran alrededor del soma neuronal y se fusionan en una prolongación individual. La mayoría de las neuronas seudounipolares son **neuronas sensitivas** que se ubican cerca del SNC (fig. 12-3). Los somas de las neuronas sensitivas están situados en los **ganglios de la raíz dorsal** y **de los nervios craneales**.

Cuerpo celular

El soma celular de una neurona tiene las características de las células sintetizadoras de proteínas.

El ***soma*** es la región dilatada de la neurona que contiene un **núcleo** eucromático grande, con un nucléolo prominente y el **citoplasma perinuclear** circundante (fig.12-4a, lám. 27, p. 422). Bajo el microscopio electrónico de transmisión (MET), en el citoplasma perinuclear se observa abundantes retículos endoplasmáticos rugosos (RER) y ribosomas libres, una característica congruente con su actividad de síntesis proteínica. Con el microscopio óptico, el

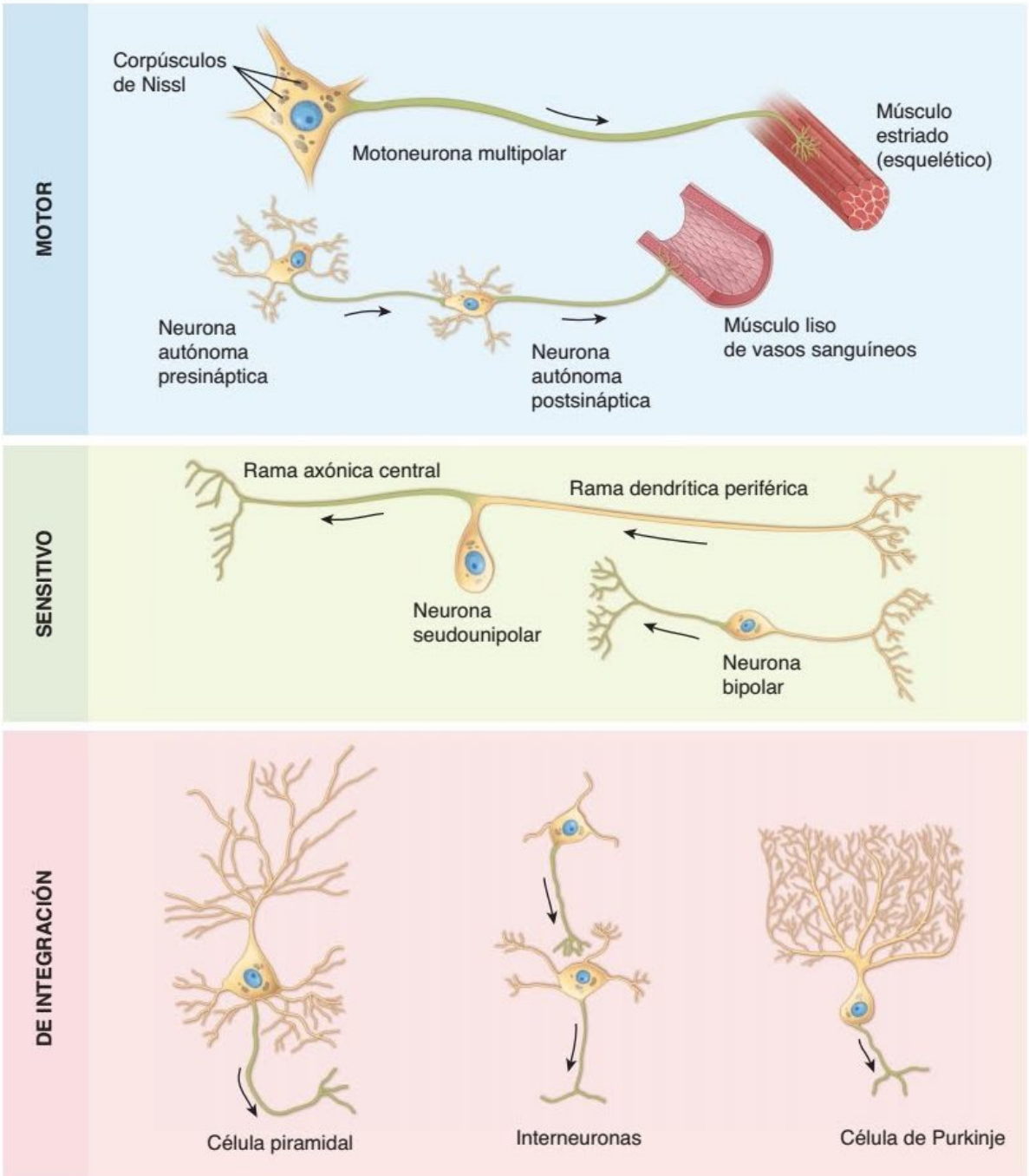

FIGURA 12-2. Diagrama de diferentes tipos de neuronas. Los somas de las neuronas seudounipolares (unipolares), bipolares y autónomas postsinápticas se localizan fuera del SNC. Las células de Purkinje y las piramidales están restringidas al SNC; muchas de ellas tienen arborizaciones dendríticas elaboradas que facilitan su identificación. La rama axónica central y todos los axones en las células restantes se indican en *verde*.

contenido ribosómico aparece como pequeñas granulaciones denominadas ***corpúsculos de Nissl***, que se tiñen de forma intensa con pigmentos básicos y metacromáticamente con pigmentos de tionina (*véase* fig. 12-4a). Cada corpúsculo de Nissl corresponde a una pila de RER.

El citoplasma perinuclear también tiene numerosas mitocondrias, un gran aparato de Golgi perinuclear, lisosomas, microtúbulos, centro organizador de microtúbulos (MTOC, *microtubule-organizing center*; centrosoma), neurofilamentos (filamentos intermedios), vesículas de transporte e inclusiones (fig. 12-4b). Los corpúsculos de Nissl, los ribosomas libres y, de manera ocasional, el aparato de Golgi se extienden dentro de las dendritas, pero no dentro del axón. El núcleo eucromático, el nucléolo grande, el aparato de Golgi y los cuerpos de Nissl prominentes indican la gran actividad anabólica que se requiere para mantener estas células de gran tamaño.

La ubicación del MTOC en el citoplasma perinuclear suele corresponder al sitio de origen del axón. Esta área del soma, llamada ***cono axónico***, carece de orgánulos citoplasmáticos grandes y sirve como punto de referencia para distinguir los axones de las dendritas en los preparados tanto para microscopio óptico como para MET.

Las neuronas no se dividen; sin embargo, en algunas regiones del encéfalo hay células madre neurales que son capaces de diferenciarse y reemplazar las neuronas lesionadas.

Si bien las neuronas no se duplican, sus componentes subcelulares se recambian con regularidad y tienen una vida media que se mide

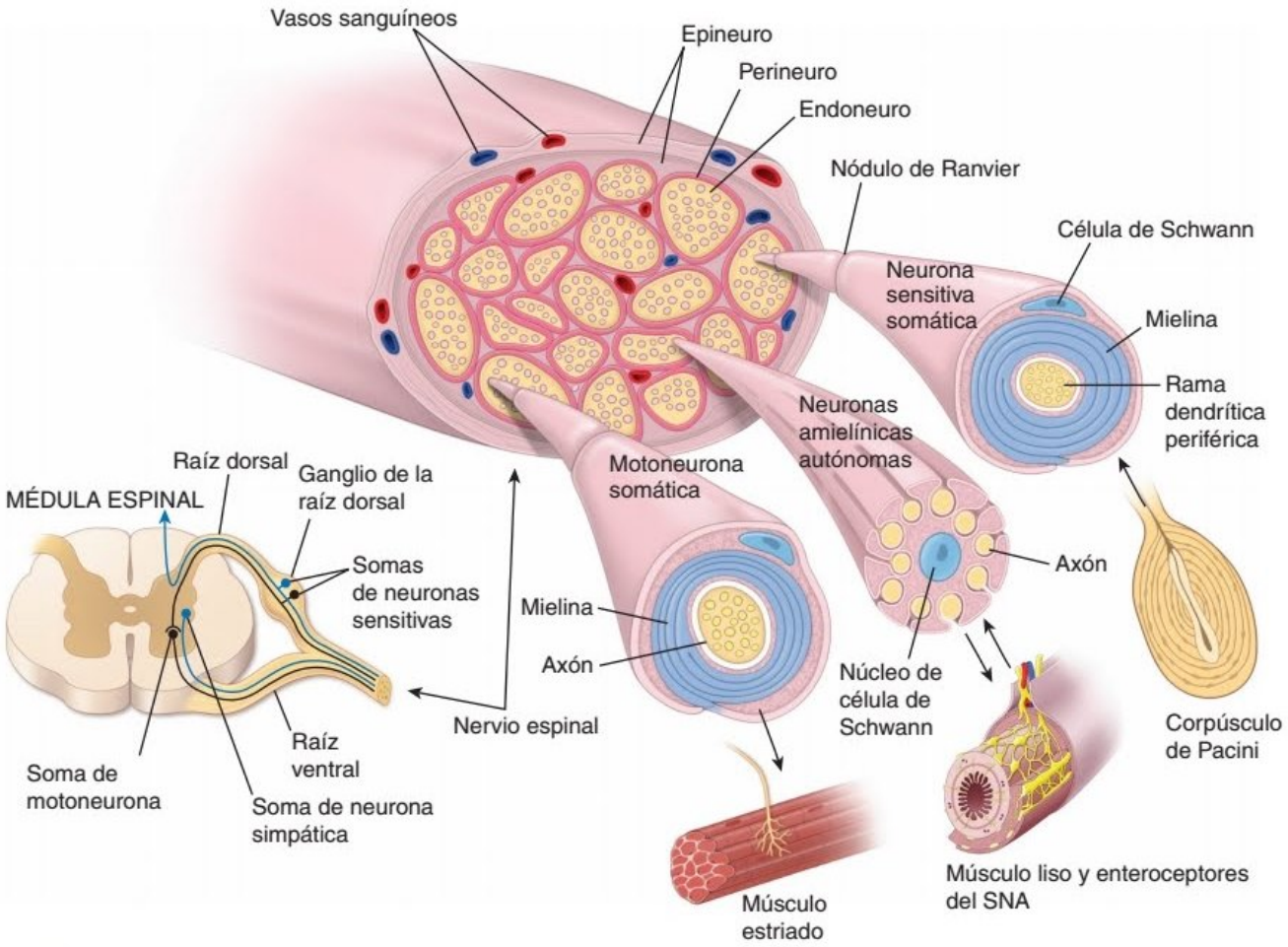

FIGURA 12-3. Diagrama de la disposición de las neuronas sensitivas y motoras. El soma de una motoneurona está ubicado en el asta ventral (anterior) de la sustancia gris de la médula espinal. Su axón, rodeado por mielina, abandona la médula espinal a través de la raíz ventral (anterior) y se vuelve parte de un nervio espinal que lo transporta hacia su destino en las fibras de músculo estriado (esquelético). La neurona sensitiva se origina en la piel dentro de un receptor (aquí, un corpúsculo de Pacini), y continúa como un componente de un nervio espinal, introduciéndose en la médula espinal a través de la raíz dorsal (posterior). Obsérvese la ubicación de su soma en el ganglio de la raíz dorsal (ganglio sensitivo). Se ha magnificado un segmento del nervio espinal para mostrar la relación de las fibras nerviosas con el tejido conjuntivo circundante (endoneuro, perineuro y epineuro). Además, los segmentos de las neuronas sensitivas, motoras y no mielinizadas autónomas se han magnificado para mostrar la relación de los axones con las células de Schwann. *SNA*, sistema nervioso autónomo.

en horas, días y semanas. La necesidad constante de reemplazar enzimas, sustancias neurotransmisoras, componentes de membrana y otros complejos moleculares es congruente con los aspectos morfológicos característicos de un alto nivel de actividad de síntesis. Las moléculas de proteína neosintetizadas se transportan hacia sitios distantes dentro de una neurona en un proceso llamado ***transporte axónico*** (*véase* p. 388).

En general, se acepta que las neuronas no se dividen. No obstante, se ha demostrado recientemente que el encéfalo adulto retiene algunas células con el potencial para regenerarse. En ciertas regiones del encéfalo, como el bulbo olfatorio y el giro dentado del hipocampo, estas **células madre neurales** son capaces de dividirse y generar nuevas neuronas. Estas se caracterizan por la expresión prolongada de una proteína de filamento intermedio de 240 kDa, la **nestina**, la cual se utiliza para identificar estas células por medio de métodos histoquímicos. Las **células madre neurales** también son capaces de migrar hacia sitios de lesión y diferenciarse en neuronas nuevas. Algunas investigaciones en modelos animales han identificado que las células recién generadas maduran hasta convertirse en neuronas funcionales en el encéfalo de un mamífero adulto. Estos hallazgos podrían conducir a estrategias terapéuticas que utilicen células madre neurales para reemplazar neuronas destruidas o dañadas por trastornos neurodegenerativos, como las enfermedades de Alzheimer y de Parkinson (cuadro 12-1).

Dendritas y axones

Como se comentó anteriormente, las neuronas emiten dos tipos de evaginaciones características: 1) las dendritas y 2) los axones. Ambas contienen diferentes proteínas y orgánulos, por lo que su estructura y función también son distintas.

Las dendritas son evaginaciones receptoras que reciben estímulos desde otras neuronas o desde el medio externo.

La principal función de las **dendritas** es recibir información de otras neuronas o del medio externo y transportar esta información hacia el soma. En general, las dendritas se ubican en las cercanías del soma neuronal. Tienen un diámetro más grande que el de los axones, no suelen estar mielinizadas y son puntiagudas. Las dendritas forman extensas arborizaciones denominadas ***árboles dendríticos***. Los árboles dendríticos incrementan significativamente el área de superficie receptora de una neurona. Muchos tipos de neuronas se caracterizan por la extensión y la forma de sus árboles dendríticos (*véase* fig. 12-2). La mayoría de las neuronas excitadoras poseen **espinas dendríticas**.

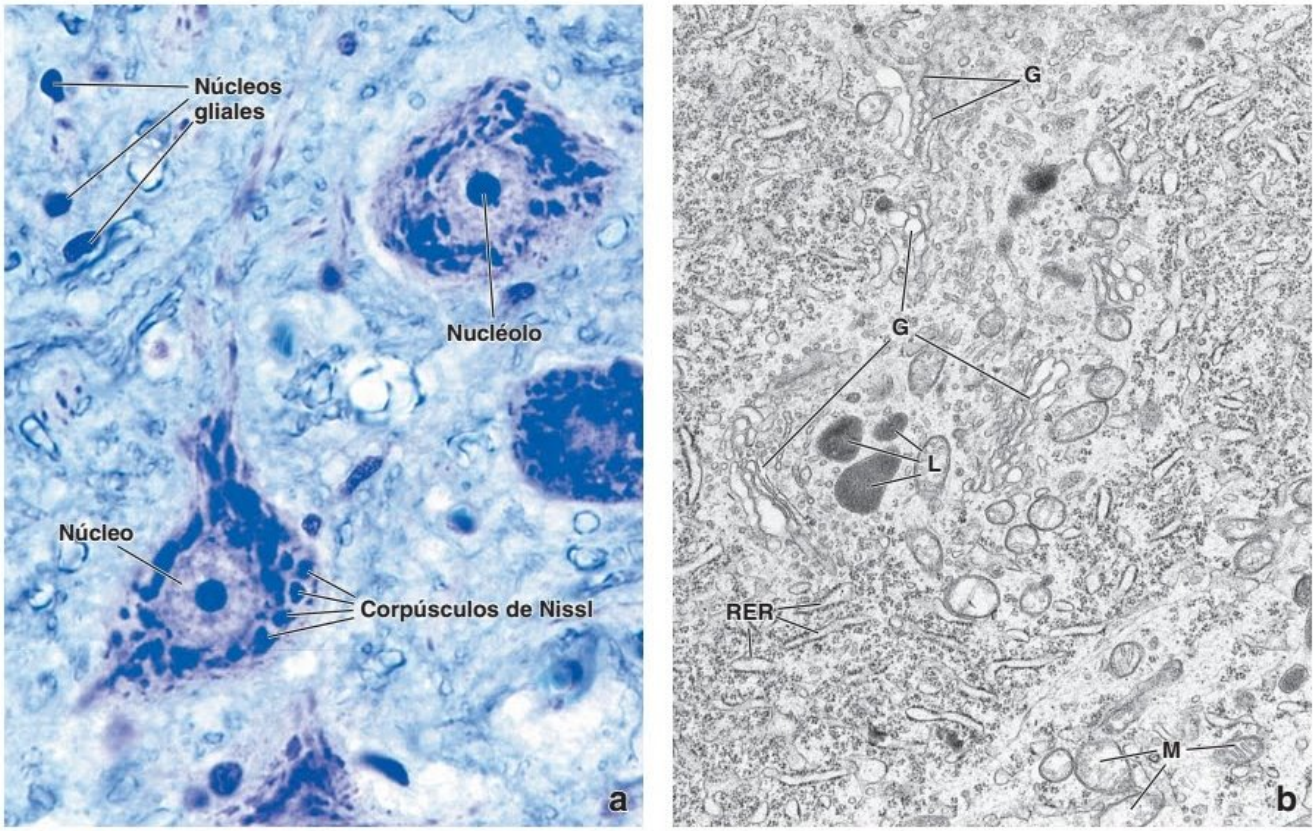

FIGURA 12-4. Somas neuronales. a. En esta microfotografía se observa una región del asta ventral (anterior) de una médula espinal humana teñida con azul de toluidina. Las características típicas de los somas neuronales visibles en esta imagen incluyen núcleos grandes y esféricos teñidos de azul pálido, con un solo nucléolo prominente y abundantes corpúsculos de Nissl dentro del citoplasma del soma neuronal. La mayoría de los núcleos pequeños pertenecen a las células gliales. El resto del campo está poblado por fibras nerviosas y citoplasma de las células neurogliales centrales. 640×. **b.** Microfotografía electrónica de un soma neuronal. El citoplasma está ocupado por conjuntos de ribosomas libres y perfiles de retículo endoplasmático rugoso (*RER*) que constituyen los corpúsculos de Nissl de la microscopía óptica. El aparato de Golgi (*G*) aparece como áreas aisladas que contienen siluetas de sacos aplanados y vesículas. Otros orgánulos característicos incluyen mitocondrias (*M*) y lisosomas (*L*). Los neurofilamentos y los neurotúbulos son difíciles de distinguir con esta resolución relativamente baja. 15 000×.

Por lo general, los contenidos del citoplasma perinuclear del soma y el citoplasma de las dendritas son semejantes. Otros orgánulos característicos del soma neuronal, como los **ribosomas** y el **RER**, también se hallan en las dendritas, en especial a la altura de sus bases. Además, se observan pequeños **puestos de avanzada de Golgi** (estructuras funcionales que no están conectadas con el aparato de Golgi del soma celular) en el citoplasma de las dendritas, que sirven como centros de nucleación para los microtúbulos.

Las dendritas se caracterizan por la presencia de espinas dendríticas implicadas en la plasticidad sináptica, el aprendizaje y la formación de la memoria.

Una gran cantidad de neuronas en el SNC tienen dendritas que pueden identificarse mediante la presencia de **espinas dendríticas** (fig. 12-5). Estas representan pequeñas protrusiones de la membrana plasmática que contienen filamentos de actina y densidad postsináptica. Su forma es diversa y va desde proyecciones cortas semejantes a filopodios delgados hasta estructuras con forma de hongo. Las espinas con forma de hongo se consideran espinas maduras, y conforman la mayoría de las espinas dendríticas (~70-80%).

Las microfotografías electrónicas de las espinas dendríticas maduras muestran la presencia de una **densidad postsináptica** que contiene grupos de receptores de neurotransmisores y canales regulados por voltaje de Na^+ y K^+, como los que se observan en las sinapsis nerviosas. Es posible que las espinas también tengan un citoesqueleto de actina bien desarrollado, asociado con diversas proteínas de unión a la actina, algunos microtúbulos y vesículas de retículo endoplasmático con perfiles elongados. La densidad postsináptica está junto a la membrana plasmática del axón contiguo que contiene una zona con vesículas sinápticas redondas (fig. 12-6) y forman una sinapsis completamente funcional. La mayoría de las sinapsis formadas entre las espinas dendríticas y los axones contienen el neurotransmisor **glutamato** (**GLU**), que regula la **transmisión sináptica excitadora** rápida en el SNC (*véase* p. 394).

Las espinas dendríticas son dinámicas y pueden formarse o eliminarse con rapidez; no obstante, algunas permanecen estables y persisten durante meses o años. En los modelos de experimentación en animales, la obtención de nuevos recuerdos se asocia con el aumento de la densidad de las espinas en las células piramidales en el SNC. El proceso de aprendizaje induce la formación de espinas estables que pueden persistir durante meses después del aprendizaje. Estos hallazgos experimentales brindan evidencia de que las espinas dendríticas están implicadas en la **plasticidad sináptica** y el **aprendizaje**, y median la codificación a largo plazo de la **memoria** en la corteza cerebral.

Los axones son evaginaciones efectoras que transmiten estímulos a otras neuronas o células efectoras.

La principal función del **axón** es transmitir información desde el soma a otra neurona o célula efectora, como una célula muscular. *Cada neurona tiene un solo axón*, que puede ser muy largo. Los axones provenientes de neuronas ubicadas en los núcleos motores del

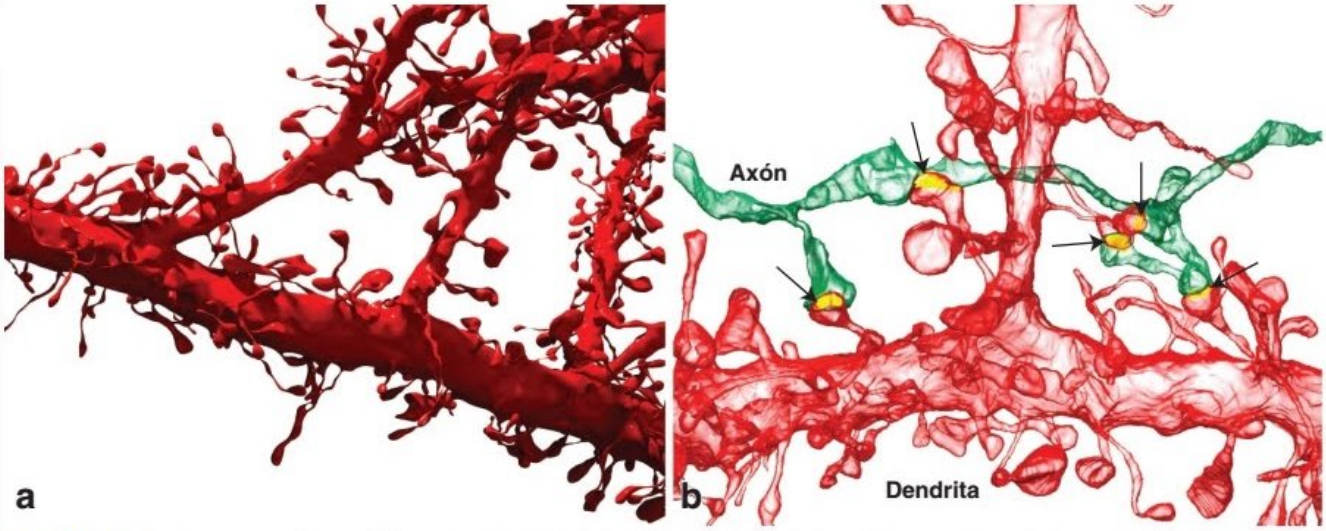

FIGURA 12-5. Reconstrucciones tridimensionales (3D) de las evaginaciones de las células nerviosas de la corteza cerebral somatosensitiva de un ratón. Estas imágenes son representaciones computarizadas de las células nerviosas y sus evaginaciones extraídas de una serie de 1850 imágenes de microscopía electrónica de barrido (MEB) de tejido encefálico en cortes seriados. Se utilizó un ultramicrotomo automático de registro para obtener cortes de 29 nm de grosor, que después fueron teñidos con osmio y cubiertos con carbono para observarse con la MEB a suficiente resolución para distinguir las vesículas sinápticas individuales. Después, se analizó un grupo de imágenes digitales de múltiple escala para registrar y segmentar de manera automática las evaginaciones y orgánulos celulares. Las estructuras en el corte se colorearon manualmente con un software sobre la información tridimensional. **a.** En la imagen se muestra una representación en 3D de una sola dendrita con espinas. Obsérvese el patrón de ramificación de la dendrita. **b.** Representación semitransparente de las interacciones sinápticas entre la dendrita (*rojo*) y el axón (*verde*). En esta imagen, las espinas dendríticas forman cinco sinapsis (*flechas*) con el mismo axón; las densidades postsinápticas están indicadas en *amarillo*. 13 000× (cortesía de los Dres. Daniel Berger y Jeff W. Lichtman, Harvard University, Cambridge, MA).

FIGURA 12-6. Microfotografía de las espinas dendríticas en las dendritas proximales de las células piramidales en el hipocampo de un ratón. Se cultivaron cortes delgados (300 µm) de tejido encefálico durante 1-2 semanas para permitir que, al eliminar los restos celulares, el tejido se recuperara y reorganizara *in vitro*. Después del período de incubación, se prepararon los cortes para la microscopía electrónica (ME) mediante congelamiento a alta presión con criosustitución de agua con acetona; después, se tiñeron con osmio y se incluyeron en un medio apto para la ME. Esta preparación ofrece una calidad inigualable de imágenes de ME al evitar la distorsión del tejido causada por la desnaturalización de las proteínas derivada de la fijación con aldehídos. Obsérvese que las espinas dendríticas están rodeadas por un botón sináptico (*BS*) de gran tamaño que contiene vesículas sinápticas. Las *puntas de flecha* indican las densidades postsinápticas. En estas áreas, las hendiduras sinápticas son visibles después de separar las zonas activas de los elementos presinápticos de las densidades postsinápticas. El citoplasma de las espinas contiene un citoesqueleto de actina en el que ocasionalmente se observan perfiles del retículo endoplasmático liso (*REL*) y vesículas de transporte en la parte estrecha de la espina. Obsérvese el orgánulo eletrodenso, que con mayor probabilidad corresponde a una mitocondria (*M*). También se observan algunos perfiles de dendritas (*D*). El gran perfil a la *izquierda* probablemente represente un corte oblicuo del axón no mielinizado, en el que se observan las siluetas de los microtúbulos. 95 000× (cortesía del Prof. Michael Frotscher, Institute for Structural Neurobiology, Center for Molecular Neurobiology, Hamburg, Germany).

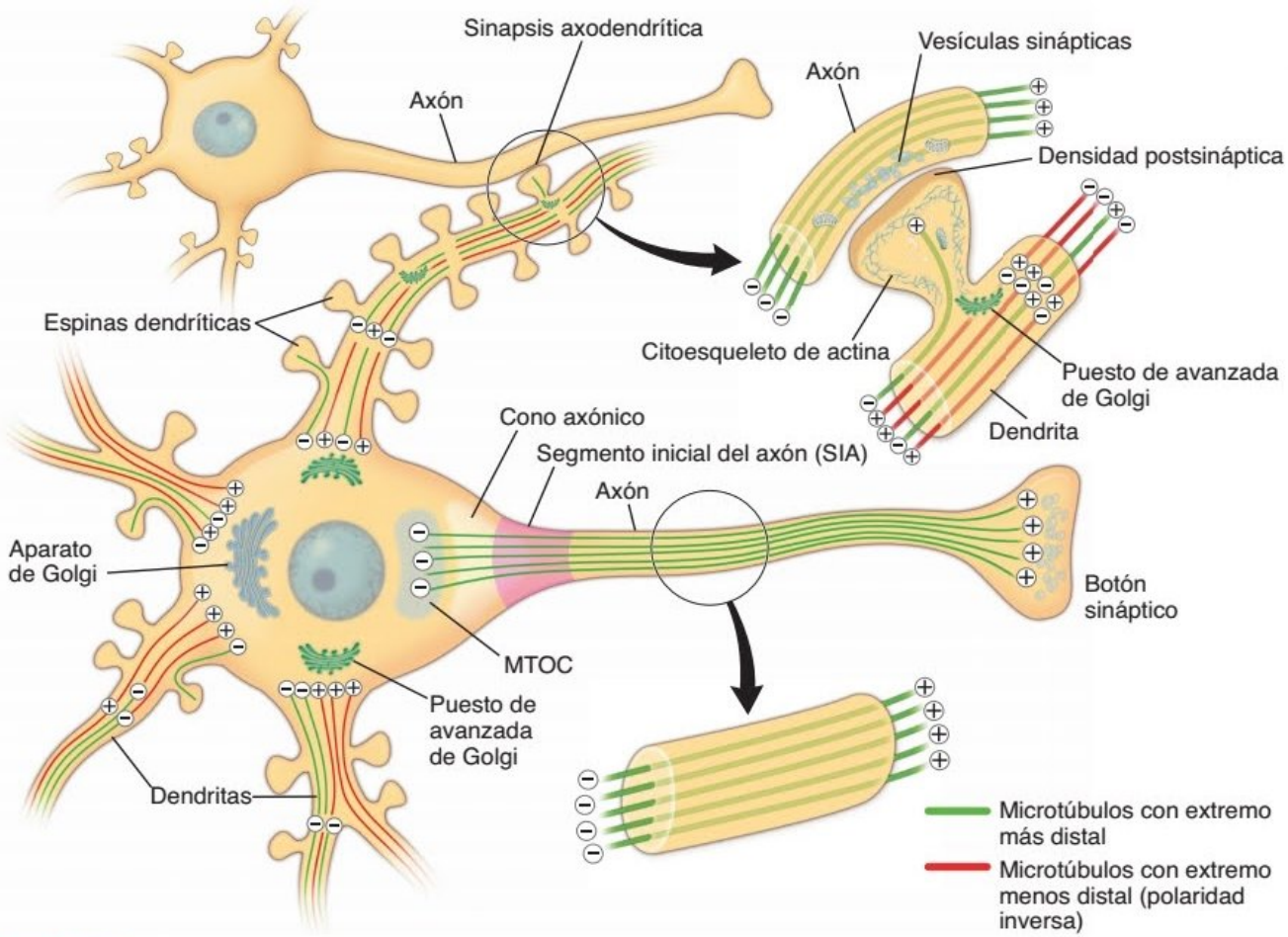

FIGURA 12-7. Organización de los microtúbulos en los axones y las dendritas. La organización de la red de microtúbulos en la neurona difiere entre las dendritas y los axones. Todos los microtúbulos en los axones se originan del centro organizador de microtúbulos (*MTOC*) y están orientados de manera uniforme con sus extremos más (+) en dirección distal. En contraste, los microtúbulos en las dendritas tienen una orientación polar mixta. La mayoría de los microtúbulos en las dendritas tienen polaridad inversa, con el extremo menos (−) dirigido distalmente con respecto al cuerpo celular. Los microtúbulos con polaridad normal (extremo más en dirección distal) son escasos en las dendritas. En el sistema nervioso central (SNC), algunas de estas terminan en el citoplasma de las espinas dendríticas. Obsérvese la ubicación del cono axónico, el área en donde los materiales de carga destinados para el transporte axónico son puestos sobre las proteínas motoras asociadas con los microtúbulos, las cinesinas. Además, el segmento inicial del axón (*SIA*) separa las proteínas y los lípidos de la membrana plasmática axónica de la del resto del axón. Obsérvese también que las espinas dendríticas forman sinapsis axodendríticas con los axones presinápticos vecinos. Dentro del cuerpo celular neuronal, se encuentra un aparato de Golgi. No obstante, una de las características más distintivas de la dendrita es la inclusión de pequeños puestos de avanzada de Golgi. Estas son estructuras funcionales de Golgi independientes del aparato de Golgi principal, y pueden encontrarse dentro de las dendritas en las uniones con el soma neuronal. Los túbulos con polaridad invertida no están anclados con el MTOC, y los puestos de avanzada de Golgi sirven como centros de nucleación.

SNC (**neuronas de Golgi tipo I**) pueden extenderse más de 1 m para alcanzar sus dianas efectoras, el músculo esquelético. En cambio, las interneuronas del SNC (**neuronas de Golgi tipo II**) tienen axones muy cortos. Si bien un axón puede dar origen a una ramificación recurrente cerca del soma neuronal (una rama que describe un giro que la hace retornar hacia el soma) y a otras ramificaciones colaterales, la ramificación del axón es más extensa en la cercanía de sus dianas.

El axón se origina desde el **cono axónico**. Este último a menudo carece de orgánulos citoplasmáticos grandes, como los corpúsculos de Nissl y las cisternas de Golgi. Los microtúbulos, los neurofilamentos, las mitocondrias y las vesículas atraviesan el cono axónico hacia el interior del axón (fig. 12-7). La región superficial del axón entre el vértice del cono axónico y el inicio de la vaina de mielina (*véase* más adelante) se denomina ***segmento inicial del axón*** (**SIA**). La composición molecular de la membrana plasmática del SIA actúa como una barrera de difusión para excluir el paso de las proteínas y los lípidos que no pertenecen a la membrana plasmática axónica. El citoesqueleto de actina subyacente también funciona como un filtro selectivo de orgánulos y vesículas de transporte que intentan ingresar en el citoplasma axónico. Esta función puede compararse con la de un puerto migratorio en una frontera, donde se verifica que los viajeros tengan la autorización adecuada para entrar en un país.

El *segmento inicial* es el sitio en el cual se genera un **potencial de acción** en el axón. El potencial de acción (que se describe con detalle más adelante) es estimulado por impulsos transportados hacia el cono axónico en la membrana del soma neuronal después de que otros impulsos se reciben en las dendritas o el soma.

La organización de los microtúbulos y su disposición en los axones y las dendritas son únicas e indispensables para la polaridad funcional de las neuronas.

Los microtúbulos son reguladores relevantes de la polaridad celular. Como se comentó en el capítulo 2, los microtúbulos son parte del citoesqueleto. Están compuestos por dímeros de tubulina y constan de dos extremos distintos, uno más (+) y uno menos (−). Al inicio del extremo más (+) los microtúbulos se elongan mediante

la polimerización de tubulina y se extienden a la periferia de la célula. El extremo menos (−) suele estar anclado al MTOC.

La red de microtúbulos dentro de las neuronas tiene características únicas. En general, los microtúbulos son más estables en los axones que en las dendritas debido a las modificaciones postraduccionales en la tubulina y a la función protectora de las proteínas asociadas con microtúbulos (MAP, *microtubule-associated proteins*). Los **microtúbulos de los axones** están **orientados** de manera uniforme **con su extremo más (+) en dirección distal** (*véase* fig. 12-7). Estos microtúbulos se originan del área del MTOC localizada en el citoplasma perinuclear. En contraste, los **microtúbulos en las dendritas** tienen una **orientación polar mixta**: tanto el extremo más (+) como el menos (−) están orientados distalmente desde el cuerpo celular, aunque los microtúbulos con polaridad inversa (con el extremo menos (−) en dirección distal) corresponden a la mayoría dentro de las dendritas (*véase* fig. 12-7). Estos microtúbulos son, en general, más estables y se comparan con aquellos orientados con el extremo más (+) en los axones. Estos hallazgos sugieren que los microtúbulos con polaridad inversa no están anclados al MTOC y su nucleación se presenta de manera independiente a este en el citoplasma de las dendritas. Esta disposición es un regulador único de la polaridad celular, por lo que tiene implicaciones en el transporte dendrítico.

Algunas terminales axónicas grandes pueden sintetizar proteínas locales, que podrían intervenir en los procesos de memoria.

Casi todas las moléculas de proteínas estructurales y funcionales se sintetizan en el soma neuronal. Estas moléculas se distribuyen a los axones y las dendritas a través del **sistema de transporte neuronal** (*véanse* pp. 388-389). Sin embargo, en oposición a la opinión general de que el soma neuronal es el único sitio de síntesis proteínica, algunos estudios recientes indican que la síntesis local de las proteínas axónicas tiene lugar en algunas terminaciones nerviosas grandes. Algunas terminaciones axónicas vertebrales (p. ej., en la retina) contienen polirribosomas con una maquinaria traduccional completa para la síntesis proteínica. Estas áreas bien definidas dentro de las terminales axónicas, denominadas ***placas periaxoplasmáticas***, poseen las características bioquímicas y moleculares de la síntesis proteínica activa. La síntesis proteínica dentro de las placas periaxoplasmáticas es modulada por la actividad neuronal. Estas proteínas podrían intervenir en los procesos de **memoria celular neuronal**.

Sistemas de transporte neuronal

Las sustancias necesarias en el axón y las dendritas se sintetizan en el soma neuronal y deben transportarse hacia esos sitios.

Dado que la actividad de síntesis de la neurona ocurre principalmente en el cuerpo, se requiere el **transporte neuronal** con microtúbulos para enviar los productos recién creados al compartimento neuronal correcto. El transporte suele ocurrir a través de distancias prolongadas desde los sitios de síntesis hasta la diana en los axones o las dendritas. El transporte neuronal sirve como medio de comunicación intracelular, pues envía moléculas e información por los microtúbulos. El transporte neuronal es bidireccional y tiene lugar en las neuronas y los axones. Las neuronas son especialmente vulnerables a los defectos en el transporte, pues la longitud de los procesos neuronales es grande. Las mutaciones en las tubulinas α o β y los motores moleculares de los microtúbulos se han asociado con diversos trastornos neurológicos en el SNC y el SNP. La alteración del transporte neuronal con certeza es la responsable de la acumulación anómala de proteínas del citoesqueleto y orgánulos en los axones en las enfermedades de **Parkinson, Alzheimer, Huntington** y la **esclerosis lateral amiotrófica (ELA)**.

Los motores de cinesina y dineína conducen el transporte axónico mediante el control del movimiento de las vesículas de carga y los orgánulos entre el cuerpo celular y el axón terminal.

El **transporte axónico** es esencial para llevar proteínas, lípidos y neurotransmisores recién sintetizados hasta la parte distal del axón y su terminal y mantener la transmisión sináptica. Además, se transportan las proteínas y los orgánulos envejecidos desde el axón distal hasta el soma para que sean degradados y reciclados. Los motores moleculares regulan el transporte axónico a lo largo de vías formadas por una disposición uniforme de microtúbulos con sus extremos más (+) en dirección distal hacia la terminal axónica. El transporte axónico se describe de la siguiente manera:

- **Transporte anterógrado.** Este tipo de transporte lleva material desde el soma neuronal hacia la periferia. Dado que todos los microtúbulos en los axones están polarizados en la misma dirección, con el extremo más (+) hacia la terminal axónica, las **cinesinas** (proteínas motoras asociadas con los microtúbulos) participan en el transporte anterógrado. Las cinesinas mueven las vesículas de transporte dirigidas a los axones a lo largo de los microtúbulos hacia el extremo más (+). Usan la energía de la hidrólisis del trifosfato de adenosina (ATP, *adenosine triphosphate*) para generar movimiento.
- **Transporte retrógrado.** Este tipo de transporte lleva material desde la terminal axónica y las dendritas hacia el soma neuronal. Es mediado por otra proteína motora asociada con los microtúbulos, la **dineína**, que viaja sobre los microtúbulos hacia el extremo menos (−) (*véase* p. 65).

Las **propiedades** de la **cinesina** y la **dineína** son reguladas por señales externas que permiten que las vesículas de carga aceleren o desaceleren su movimiento. Esto probablemente se logre por el empleo alternante de conformaciones activas e inactivas de estas proteínas motoras unidas a las vesícula de carga. La presencia de diversas proteínas motoras en la misma vesícula de carga permite que pasen sobre obstáculos para evitar "cortes en el camino" o "un tránsito lento" al cambiar de vía de microtúbulos sin perder los motores unidos a las vesículas de carga.

Los sistemas de transporte también pueden distinguirse según la velocidad de desplazamiento de esas sustancias:

- **Sistema de transporte lento anterógrado.** Lleva sustancias desde el soma hacia el botón terminal a una velocidad de 0.2-4 mm/día. Los elementos estructurales, como las moléculas de tubulina (precursores de los microtúbulos) y actina, así como las proteínas que forman neurofilamentos, son transportados desde el soma neuronal por el sistema de transporte lento. También emplean este sistema de transporte las proteínas de la matriz citoplasmática, como la actina, la calmodulina y varias enzimas metabólicas.
- **Sistema de transporte rápido.** Transporta sustancias en ambas direcciones a una velocidad de 20-400 mm/día. Por lo tanto, es un sistema de transporte tanto anterógrado como retrógrado. El **sistema de transporte anterógrado rápido** lleva hacia la terminal axónica diferentes orgánulos limitados por membrana (como componentes del RER, vesículas sinápticas y mitocondrias) y materiales de bajo peso molecular (como monosacáridos, aminoácidos, nucleótidos, algunos neurotransmisores y calcio). El **sistema de transporte retrógrado rápido** envía hacia el soma

neuronal muchos de los mismos materiales, así como proteínas y otras moléculas que experimentaron endocitosis en la terminal axónica. El transporte rápido en cualquier dirección necesita ATP, que es consumido por las proteínas motoras relacionadas con microtúbulos, y depende de la disposición del microtúbulo que se extiende desde el soma neuronal hasta la terminación axónica. El transporte retrógrado es el mecanismo seguido por las toxinas y los virus que entran en el SNC a través de las terminaciones nerviosas. En la actualidad, se utiliza el transporte retrógrado de enzimas exógenas, como la peroxidasa del rábano, y de trazadores radiomarcados o inmunomarcados para rastrear las vías nerviosas y para identificar los somas neuronales relacionados con terminaciones nerviosas específicas.

Los motores moleculares de dineína están implicados principalmente en el transporte dendrítico, que es más complejo que el axónico, pues los microtúbulos están en distribución antiparalela.

El **transporte dendrítico** se realiza a lo largo de haces de **microtúbulos de polaridad mixta**, que contienen microtúbulos "normales" con el extremo más (+) en dirección distal y microtúbulos con el extremo menos (−) en dirección distal. Por lo tanto, un solo tipo de proteína motora unidireccional es capaz de realizar el transporte bidireccional de vesículas (anterógrado y retrógrado) al cambiar entre microtúbulos con polaridad normal y polaridad inversa. Los estudios recientes indican que las **dineínas** desempeñan un papel importante en la elección inicial de las vesículas que se destinan al transporte dendrítico. Las dineínas que viajan a lo largo del microtúbulo en dirección menos (−) también forman parte exclusiva del transporte anterógrado de las vesículas de carga hacia las dendritas a través de microtúbulos con polaridad invertida. Las dineínas también son responsables del transporte retrógrado de vesículas desde las evaginaciones dendríticas hacia el soma. Las cinesinas solo apoyan y asisten en el transporte dendrítico una vez que la vesícula de transporte está dentro de la dendrita.

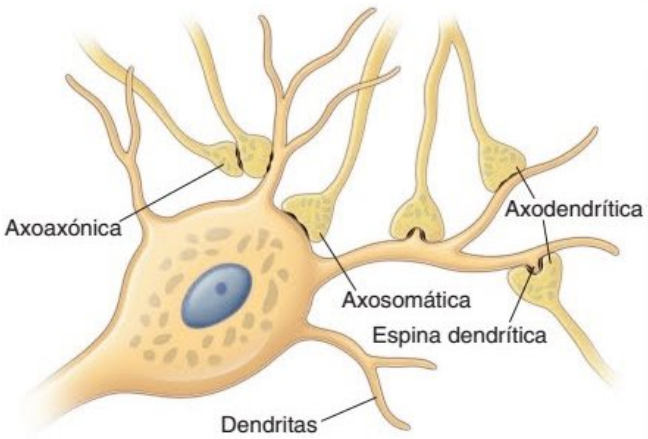

FIGURA 12-8 Diferentes tipos de sinapsis. Las sinapsis axodendríticas son el tipo de conexión más frecuente entre la terminal axónica presináptica y las dendritas de la neurona postsináptica. Obsérvese que algunas de las sinapsis axodendríticas poseen espinas dendríticas, que se relacionan con el aprendizaje y la memoria. Las sinapsis axosomáticas se forman entre la terminal axónica presináptica y el soma neuronal postsináptico, y las sinapsis axoaxónicas se forman entre la terminal axónica de la neurona presináptica y el axón de la neurona postsináptica. La sinapsis axoaxónica puede mejorar o inhibir la transmisión sináptica axodendrítica (o axosomática).

Sinapsis

Las neuronas se comunican con otras neuronas y con células efectoras mediante sinapsis.

Las ***sinapsis*** son uniones especializadas entre las neuronas que facilitan la transmisión de impulsos desde una neurona (presináptica) hacia otra (postsináptica). Las sinapsis también ocurren entre los axones y las células efectoras (diana), como las células musculares y las células glandulares. Desde el punto de vista morfológico, las sinapsis entre neuronas pueden clasificarse de la siguiente manera:

- **Axodendríticas.** Estas sinapsis ocurren entre los axones y las dendritas. En el SNC, algunas sinapsis axodendríticas se encuentran sobre espinas dendríticas (fig. 12-8).
- **Axosomáticas.** Estas sinapsis ocurren entre los axones y el soma neuronal.
- **Axoaxónicas.** Estas sinapsis se llevan a cabo entre los axones y otros axones (*véase* fig. 12-8).

Las sinapsis no pueden observarse en los preparados de rutina con hematoxilina-eosina (H&E). Sin embargo, los métodos de tinción por precipitación argéntica (p. ej., método de Golgi) no solo permiten observar la forma general de algunas neuronas, sino también las sinapsis como corpúsculos ovalados sobre la superficie de la neurona receptora. Por lo general, un axón presináptico realiza varios de estos contactos en forma de botones con la porción receptora de la neurona postsináptica. Con frecuencia, el axón de la neurona presináptica discurre a lo largo de la superficie de la neurona postsináptica y establece varios contactos sinápticos denominados ***boutons en passant*** *(botones de paso)*. El axón, entonces, continúa su camino hasta que al final se ramifica en una estructura con un extremo dilatado, el **botón terminal** o bulbo terminal. La cantidad de sinapsis en una neurona o sus evaginaciones, que puede variar de unas pocas a decenas de miles por neurona (fig. 12-9), este número

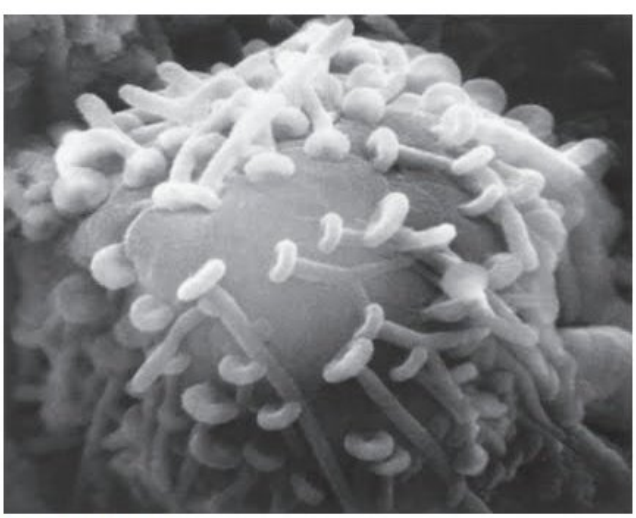

FIGURA 12-9. Microfotografía electrónica de barrido del soma neuronal. En esta microfotografía se observa el soma de una neurona. Las terminaciones axónicas que forman sinapsis axosomáticas se visualizan como numerosos corpúsculos ovalados con apéndices en forma de cola. Cada corpúsculo ovalado corresponde a una terminal axónica presináptica de diferentes neuronas haciendo contacto con el gran soma neuronal postsináptico. 76 000× (cortesía del Dr. George Johnson).

CUADRO 12-1

CORRELACIÓN CLÍNICA: ENFERMEDAD DE PARKINSON

La **enfermedad de Parkinson** es una alteración neurológica de progresión lenta ocasionada por la pérdida de las células secretoras de dopamina (DA) en la sustancia negra y en los ganglios de la base del encéfalo. La DA es el neurotransmisor responsable de la transmisión sináptica en las vías nerviosas que coordinan la actividad fluida y precisa de la musculatura esquelética. La pérdida de las células secretoras de DA está asociada con un patrón clásico de síntomas, que incluyen los siguientes:

- Temblor de reposo en los miembros, en especial de la mano cuando está en una posición relajada; el temblor suele aumentar durante una situación de estrés y con frecuencia es más grave en uno de los lados del cuerpo.
- Rigidez o aumento del tono (dureza) en todos los músculos.
- Lentitud de movimientos (bradicinesia) e incapacidad para iniciar el movimiento (acinesia).
- Falta de movimientos espontáneos.
- Pérdida de reflejos posturales, lo que conduce a falta de equilibrio y a un andar anómalo (marcha festinante).
- Dificultad en el habla, lentitud de pensamiento, escritura pequeña y comprimida (micrografía).

La causa de la **enfermedad de Parkinson idiopática**, en la que las neuronas secretoras de dopamina en la sustancia negra se lesionan y se pierden por degeneración o apoptosis, se desconoce. Sin embargo, algunos indicios señalan una predisposición hereditaria, pues casi el 20% de los pacientes con Parkinson tienen un miembro de su familia con síntomas similares.

Algunos síntomas parecidos a los de la enfermedad de Parkinson idiopática pueden ser debidos a infecciones (p. ej., encefalitis), toxinas (p. ej., metilfeniltetrahidropiridina), fármacos utilizados en el tratamiento de trastornos neurológicos (p. ej., neurolépticos utilizados para tratar la esquizofrenia) y traumatismos reiterados. Los síntomas con estas causas se denominan ***parkinsonismo secundario***.

A escala microscópica, la degeneración de las neuronas en la sustancia negra es muy evidente. Esta región pierde su pigmentación típica y se observa un incremento en la cantidad de células gliales (**gliosis**). Además, las neuronas en esta región muestran inclusiones intracelulares características que reciben el nombre de ***cuerpos de Lewy***, que corresponden a la acumulación de neurofilamentos intermedios en asociación con las proteínas sinucleína α y ubicuitina.

El tratamiento de la enfermedad de Parkinson es principalmente sintomático y debe lograr un equilibrio entre el alivio de los síntomas y la disminución de los efectos colaterales psicóticos. La L-dopa es un precursor de la dopamina que puede cruzar la barrera hematoencefálica y, luego, convertirse en dopamina. Con frecuencia, es el fármaco primario que se emplea para tratar la enfermedad de Parkinson. Entre otros fármacos que se utilizan se encuentra un grupo de antagonistas de receptores colinérgicos y la amantadina, un fármaco que estimula la liberación de DA por las neuronas.

Algunos pacientes se benefician del tratamiento conocido como *estimulación encefálica profunda*. En este procedimiento, se implantan electrodos en el núcleo subtalámico y se unen a un estimulador que genera pulsos eléctricos. Los pulsos eléctricos actúan sobre las neuronas y regulan los impulsos nerviosos. Se ha comprobado que este tratamiento disminuye el temblor, la lentitud del movimiento y la rigidez asociados con la enfermedad de Parkinson. También reduce la necesidad de tomar L-dopa para el control de síntomas, lo que ayuda a mitigar los efectos debilitantes del fármaco.

parece tener relación directa con la cantidad de impulsos que una neurona recibe y procesa.

Las sinapsis se clasifican en químicas y eléctricas.

La clasificación depende del mecanismo de conducción de los impulsos nerviosos y de la manera en la que se genera el potencial de acción en las células diana. Por lo tanto, las sinapsis también pueden clasificarse de la siguiente manera:

- **Sinapsis químicas.** La conducción de impulsos se logra mediante la liberación de sustancias químicas (neurotransmisores) desde la neurona presináptica. Después, los neurotransmisores se difunden a través del estrecho espacio intercelular que separa la neurona presináptica de la neurona postsináptica o célula diana. En el receptor de las células ciliadas del oído interno y en las células fotorreceptoras de la retina se encuentra un tipo especializado de sinapsis química denominada ***sinapsis en cinta*** (sus estructuras y funciones se describen en el cap. 25).
- **Sinapsis eléctricas.** Estas sinapsis, que son frecuentes en los invertebrados, contienen uniones de hendidura que permiten el movimiento de iones entre las células y, en consecuencia, permiten la propagación directa de una corriente eléctrica de una célula a otra. Estas sinapsis no necesitan neurotransmisores para cumplir su función. Los equivalentes mamíferos de las sinapsis eléctricas incluyen **uniones comunicantes** en el músculo liso y las células musculares cardíacas.

Una sinapsis química normal contiene un elemento presináptico, una hendidura sináptica y una membrana postsináptica.

Los componentes de una sinapsis química normal son los siguientes:

- Un ***elemento presináptico*** (bulbo presináptico, componente presináptico o botón sináptico) es el extremo de la prolongación neuronal desde el cual se liberan los neurotransmisores. El elemento presináptico se caracteriza por la presencia de **vesículas sinápticas**, estructuras limitadas por una membrana cuyo diámetro oscila entre 30 y 100 nm y que contienen los neurotransmisores (fig. 12-10). La unión y la fusión de las vesículas sinápticas a la membrana plasmática presináptica son mediadas por una familia de proteínas transmembrana que reciben el nombre de *receptores de unión de factor sensible a* N*-etilmaleimida soluble* (SNARE, *soluble NSF [N-ethylmaleimide-sensitive factor] attachment receptors*) (*véase* p. 40). Las proteínas SNARE que participan específicamente en esta actividad incluyen la **sinaptobrevina**, una v-SNARE unida a vesícula, la **sintaxina** y la **SNAP-25 que** son proteínas t-SNARE unidas a la membrana diana y se encuentran en áreas especializadas de la membrana presináptica. Otra proteína unida a vesícula denominada ***sinaptotagmina 1*** reemplaza el complejo SNARE, el cual es subsecuentemente desarmado y reciclado por los complejos proteínicos NSF/SNAP25. Se presentan acumulaciones densas de proteínas en el lado citoplasmático de la membrana plasmática presináptica. Estas densi-

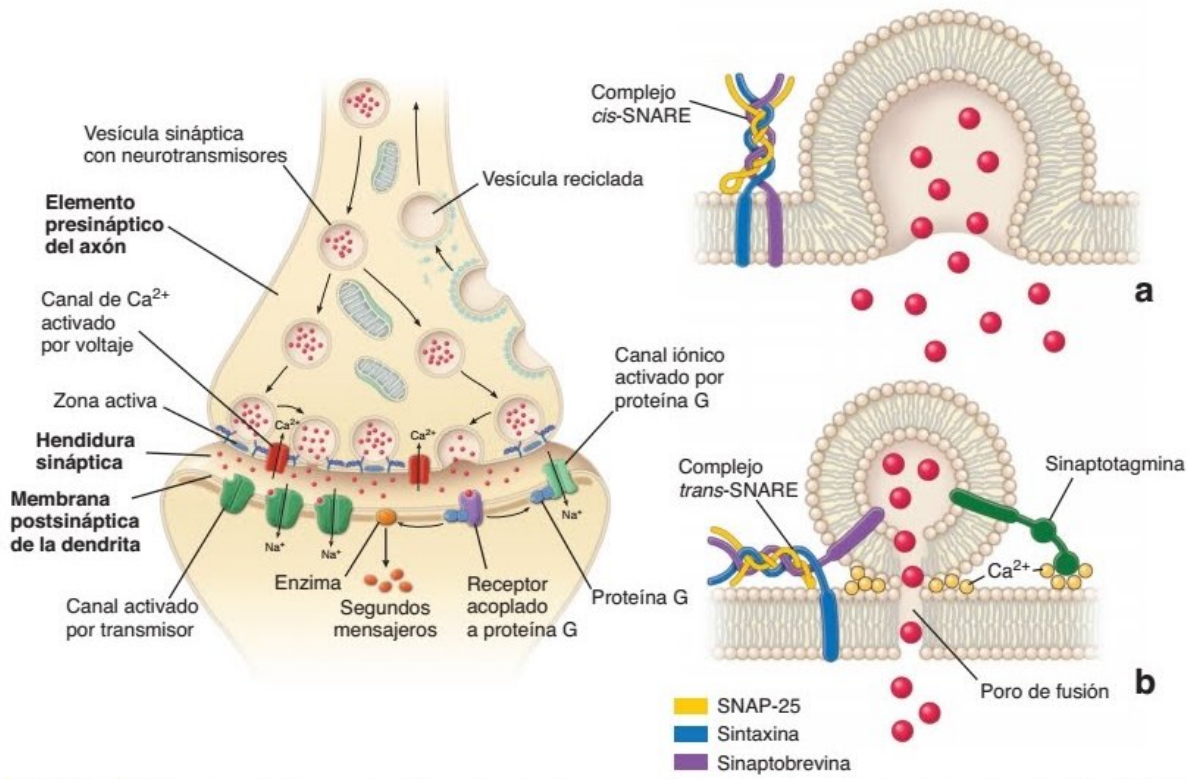

FIGURA 12-10. Sinapsis química axodendrítica. En este diagrama se ilustran tres componentes de una sinapsis típica. El botón presináptico se localiza en el extremo distal del axón, desde el cual se liberan los neurotransmisores. El elemento presináptico del axón se caracteriza por la presencia de numerosas vesículas sinápticas que contienen el neurotransmisor. La membrana plasmática del botón presináptico se recicla mediante la formación de vesículas endocíticas revestidas con clatrina. La hendidura sináptica separa el botón presináptico del axón de la membrana postsináptica de la dendrita. La membrana postsináptica de la dendrita suele caracterizarse por presentar una densidad postsináptica y contiene receptores con afinidad para los neurotransmisores. Obsérvese que hay dos tipos de receptores: moléculas coloreadas de *verde* que representan los canales activados por transmisor, y una estructura coloreada de *púrpura* que representa al receptor acoplado a proteína G, que, cuando se fija al neurotransmisor, puede actuar sobre canales iónicos activados por proteína G o sobre enzimas que producen un segundo mensajero. **a.** Diagrama sobre la opinión actual en cuanto a la liberación de un neurotransmisor desde un botón presináptico mediante la fusión de las vesículas presinápticas con la membrana presináptica. El mecanismo de fusión que implica las proteínas SNARE se detalla en el capítulo 2. Cabe destacar la presencia de un complejo *cis*-SNARE que se crea después de que la vesícula se fusiona con la membrana presináptica. **b.** Diagrama de un modelo de liberación de neurotransmisor mediante porocitosis propuesto recientemente. En este modelo, la vesícula sináptica está anclada y yuxtapuesta a los canales selectivos de calcio en la membrana presináptica. En presencia de Ca^{2+}, las bicapas de la vesícula y las membranas presinápticas se reorganizan para crear un poro transitorio de 1 nm que conecta la luz de la vesícula con la hendidura sináptica, lo que permite la liberación de un neurotransmisor. Obsérvese la presencia de un complejo *trans*-SNARE y de la sinaptotagmina que fijan la vesícula a las zonas activas dentro de la membrana plasmática del elemento presináptico.

dades presinápticas son áreas especializadas denominadas ***zonas activas***, en donde se acoplan vesículas sinápticas y se liberan neurotransmisores. Las zonas activas tienen abundantes **complejos de acoplamiento Rab-GTPasa** (*véase* p. 40), **t-SNARE** y **proteínas fijadoras de sinaptotagmina**. La membrana vesicular que se añade a la membrana presináptica es recuperada por endocitosis y reprocesada en vesículas sinápticas por el retículo endoplasmático liso (REL), ubicado en la terminación nerviosa. En el elemento presináptico también se encuentran numerosas mitocondrias pequeñas.

- La **hendidura sináptica** es un espacio de entre 20 y 30 nm que separa la neurona presináptica de la neurona postsináptica o de la célula diana, y que el neurotransmisor debe atravesar.
- La **membrana postsináptica** (componente postsináptico) contiene sitios receptores con los cuales interactúan los neurotransmisores. Este componente está formado por una porción de la membrana plasmática de la neurona postsináptica (fig. 12-11) y se caracteriza por una capa subyacente de material denso. Esta **densidad postsináptica** es un elaborado complejo de proteínas interconectadas que cumple numerosas funciones, como la traducción de la interacción neurotransmisor-receptor en una señal intracelular, la fijación de receptores de neurotransmisores a la membrana plasmática (y su tránsito hacia ella) y la fijación de diversas proteínas que modulan la actividad receptora.

Transmisión sináptica

Los canales de Ca^{2+} regulados por voltaje en la membrana presináptica controlan la liberación del transmisor.

Cuando un impulso nervioso alcanza el botón sináptico, la inversión de voltaje a través de la membrana producida por el impulso (llamada ***despolarización***) provoca que los **canales de Ca^{2+}** regulados por voltaje se abran en la membrana plasmática del botón. La entrada de Ca^{2+} desde el espacio extracelular causa la migración, fijación y fusión de las vesículas sinápticas con la membrana presináptica, lo cual produce la liberación del neurotransmisor hacia la hendidura sináptica por exocitosis. El acoplamiento y la fusión de las vesículas son impulsados principalmente por la acción de las proteínas SNARE y la sinaptotagmina. Una alternativa a la liberación masiva de neurotransmisores después de la fusión de vesículas es el proceso de ***porocitosis***, en el que las vesículas ancladas en las zonas activas liberan neurotransmisores a través de un poro transitorio que

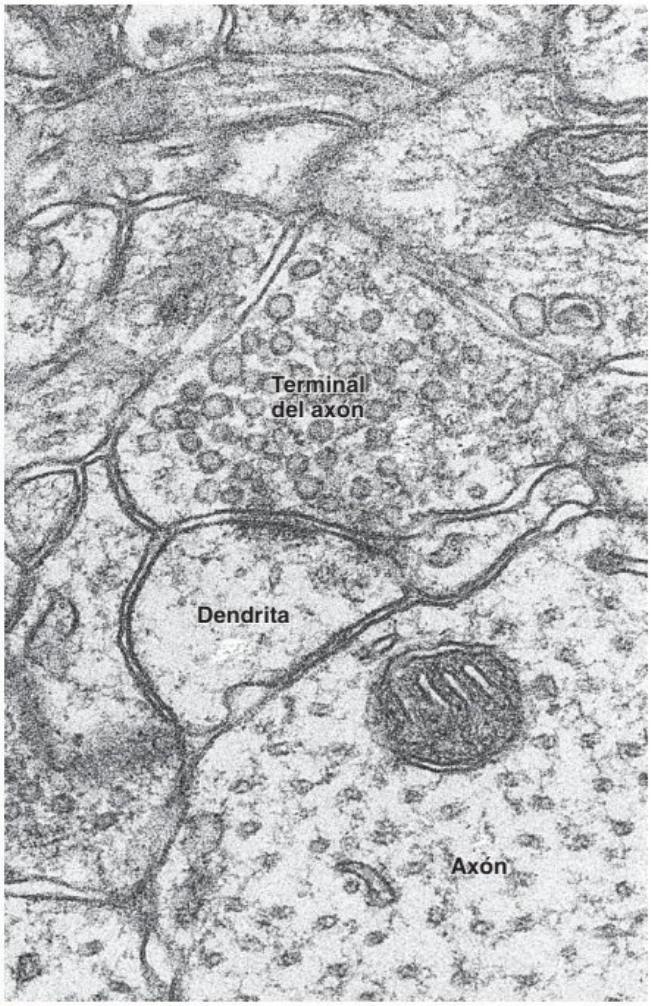

FIGURA 12-11. Microfotografía electrónica de las evaginaciones nerviosas en la corteza cerebral. Puede observarse una sinapsis en el *centro* de la microfotografía, donde una terminal del axón está yuxtapuesta a una dendrita. La terminal axónica exhibe numerosas vesículas sinápticas que contienen neurotransmisores y aparecen como siluetas circulares. La membrana postsináptica de la dendrita muestra una densidad postsináptica. Una sustancia de densidad similar también está presente en la hendidura sináptica (espacio intercelular) de la sinapsis. 76 000× (cortesía de los Drs. George D. Pappas y Virginia Kriho).

conecta la luz de la vesícula con la hendidura sináptica. Al mismo tiempo, la membrana presináptica del botón sináptico que liberó el neurotransmisor forma con rapidez vesículas endocíticas que regresan al compartimento endosómico del botón para el reciclaje o recarga con el neurotransmisor.

El neurotransmisor se une a los canales regulados por transmisor o a los receptores acoplados a proteínas G ubicados en la membrana postsináptica.

Las moléculas del neurotransmisor liberadas se unen a la porción extracelular de los receptores de membrana postsináptica llamados ***canales regulados por transmisor***. La unión del neurotransmisor induce un cambio en la conformación de estos canales de proteínas que provoca la apertura de sus poros. La respuesta que finalmente se genera depende de la identidad del ion que entra en la célula. Por ejemplo, la entrada de Na^+ causa la despolarización local en la membrana postsináptica, que en condiciones favorables (cantidad suficiente y duración de liberación del neurotransmisor) estimula la apertura de los **canales de Na^+** regulados por voltaje, con lo que se genera un impulso nervioso.

Algunos neurotransmisores compuestos por aminoácidos y amina pueden unirse a los **receptores acoplados a proteína G** para generar respuestas postsinápticas más diversas y de mayor duración. El neurotransmisor se une a una proteína transmembrana receptora en la membrana postsináptica. La unión al receptor activa las proteínas G, que se desplazan a lo largo de la superficie intracelular de la membrana postsináptica y finalmente activan las proteínas efectoras. Estas proteínas efectoras pueden incluir los **canales iónicos regulados por proteínas G** o **enzimas** transmembrana que sintetizan moléculas de segundo mensajero (*véase* p. 393). Varios neurotransmisores (p. ej., acetilcolina) pueden generar diferentes acciones postsinápticas según el sistema receptor sobre el cual actúen (*véase* más adelante).

La porocitosis es la secreción de un neurotransmisor que no comprende la fusión de vesículas sinápticas con la membrana presináptica.

Para explicar la liberación regulada de los neurotransmisores, de forma reciente se ha propuesto un modelo alternativo de secreción de neurotransmisores denominado ***porocitosis***, que tiene su fundamento en la valoración de la información fisiológica y en la organización estructural de las sinapsis nerviosas. En este modelo, la secreción desde las vesículas se produce sin la fusión de la membrana vesicular con la membrana presináptica. En cambio, la vesícula sináptica se fija a la membrana presináptica contigua a los canales selectivos de Ca^{2+} mediante las proteínas SNARE y la sinaptotagmina. En presencia de Ca^{2+}, la vesícula y las membranas presinápticas se reorganizan para crear un **poro transitorio** de 1 nm que conecta la luz de la vesícula con la hendidura sináptica. Entonces, los neurotransmisores pueden liberarse de forma controlada a través de estos poros transitorios de la membrana (*véase* fig. 12-10).

La naturaleza química del neurotransmisor determina el tipo de respuesta en esa sinapsis en cuanto a la generación de impulsos neuronales.

La liberación del neurotransmisor por el componente presináptico puede causar **excitación** o **inhibición** en la membrana postsináptica.

- En las **sinapsis excitadoras**, la liberación de neurotransmisores como **acetilcolina**, **glutamina** o **serotonina** abre los **canales de Na^+** activados por transmisores (u otros canales de cationes), lo que estimula la entrada de Na^+ y causa la inversión local del voltaje de la membrana postsináptica hasta un nivel umbral (despolarización). Esto conduce al inicio de un potencial de acción y a la generación de un impulso nervioso.
- En las **sinapsis inhibidoras**, la liberación de neurotransmisores como **ácido γ-aminobutírico** (GABA, *γ-aminobutyric acid*) o **glicina** abre los **canales de Cl^- activados por transmisor** (u otros canales aniónicos), lo que provoca la entrada de Cl^- en la célula y la hiperpolarización de la membrana postsináptica, lo cual la torna aún más negativa. En estas sinapsis, la generación de un potencial de acción se vuelve más difícil.

La generación definitiva de un impulso nervioso en una neurona postsináptica (descarga) depende de la suma de los impulsos excitadores e inhibidores que llegan a esta. Esto permite una regulación precisa de la reacción de una neurona postsináptica (o fibra muscular o célula glandular). La función de las sinapsis no es simplemente transmitir impulsos de manera inalterada de una neurona a otra. En lugar de ello, las sinapsis permiten el procesamiento de los impulsos recibidos por las neuronas. Por lo general, el impulso que pasa de una neurona presináptica a una postsináptica es modificado en la sinapsis por otras neuronas que, aunque no están en la vía directa, aun así tienen acceso a la sinapsis (*véase* fig.12-8). Estas otras neu-

ronas pueden influir en la membrana de la neurona presináptica o postsináptica y facilitar o inhibir la transmisión de impulsos. La generación de impulsos en la neurona postsináptica se debe a la acción sumatoria de cientos de sinapsis.

Neurotransmisores

Se han identificado varias moléculas que actúan como **neurotransmisores** en diversas partes del sistema nervioso. Un neurotransmisor que es liberado desde un elemento presináptico se difunde a través de la hendidura sináptica hacia la membrana postsináptica, donde interactúa con un receptor específico. La acción del neurotransmisor depende de su naturaleza química y de las características del receptor presente en la placa postsináptica de la célula efectora.

Los neurotransmisores actúan sobre receptores ionotrópicos para abrir los canales iónicos de la membrana o sobre los receptores metabotrópicos para activar la cascada de señalización de la proteína G.

Casi todos los neurotransmisores conocidos actúan sobre múltiples receptores, que son proteínas integrales de la membrana. Estos receptores pueden dividirse en dos clases principales: los receptores ionotrópicos y los receptores metabotrópicos. Los **receptores ionotrópicos** contienen canales iónicos integrales transmembrana, también conocidos como ***canales regulados por ligando*** o ***neurotransmisor***. La unión del neurotransmisor a los receptores ionotrópicos desencadena un cambio de conformación de las proteínas receptoras que conduce a la apertura del canal y al desplazamiento posterior de iones selectivos hacia adentro o hacia afuera de la célula. Esto genera un potencial de acción en la célula efectora. En general, la señalización que utiliza canales ionotrópicos es muy rápida y ocurre en las principales vías neuronales del encéfalo y en las vías somáticas motoras en el SNP. Los **canales metabotrópicos** son responsables no solo de la unión a un neurotransmisor específico, sino también de la interacción con la proteína G en su dominio intracelular. La proteína G es una proteína importante que está implicada en la señalización intracelular. Transmite señales desde el exterior de la célula hacia el interior mediante la alteración de las actividades de las enzimas que participan en la síntesis de un segundo mensajero. La activación de receptores metabotrópicos, en gran parte, interviene en la modulación de la actividad neuronal.

Los neurotransmisores más frecuentes se describen a continuación. En la tabla 12-1 se resumen los neurotransmisores seleccionados y sus características, tanto en el SNP como en el SNC.

- **Acetilcolina (ACh).** La ACh es el neurotransmisor entre los axones y el músculo estriado a la altura de la unión neuromuscular (*véase* p. 349) que actúa como un neurotransmisor en el SNA. La ACh es secretada por las neuronas simpáticas y parasimpáticas presinápticas y sus efectores. Las neuronas parasimpáticas postsinápticas, al igual que un tipo específico de neurona simpática postsináptica que inerva las glándulas sudoríparas, también secretan ACh. Las neuronas que utilizan ACh como su neurotransmisor se denominan ***neuronas colinérgicas***. Los receptores para la ACh en la membrana postsináptica se conocen como ***receptores colinérgicos*** y se dividen en dos clases. Los receptores metabotrópicos interactúan con la muscarina, una sustancia aislada de hongos venenosos (**receptores muscarínicos de ACh**), y los receptores ionotrópicos interactúan con la nicotina aislada de las plantas de tabaco (receptores **nicotínicos de ACh**). El receptor muscarínico de ACh en el corazón es un ejemplo de receptor acoplado a proteína G que está ligado a los canales de K^+. La liberación de ACh debido a la estimulación parasimpática del corazón abre los canales de K^+, lo cual conduce a la hiperpolarización de las fibras musculares cardíacas. Esta hiperpolarización disminuye la contracción rítmica del corazón. En cambio, el receptor nicotínico de ACh en músculo esquelético es un canal de Na^+ ionotrópico activado por ligando. La apertura de este canal produce una rápida despolarización de las fibras musculares esqueléticas y el inicio de la contracción. Diversos fármacos afectan la liberación de ACh hacia la hendidura sináptica, así como la unión a sus receptores. Por ejemplo, el **curare**, un veneno aplicado a las puntas de las flechas en Sudamérica, se fija a los receptores nicotínicos de ACh y bloquea sus canales de Na^+ integrales, lo que causa parálisis muscular. La **atropina**, un alcaloide extraído de la planta belladona (*Atropa belladona*), inhibe la acción de los receptores muscarínicos de ACh.
- **Catecolaminas (noradrenalina, adrenalina y dopamina).** Estos neurotransmisores se sintetizan mediante una serie de reacciones enzimáticas a partir del aminoácido tirosina. Las neuronas que utilizan catecolaminas como su neurotransmisor se denominan ***neuronas catecolaminérgicas***. Las catecolaminas son secretadas por células en el SNC que participan en la regulación del movimiento, el estado anímico y la atención. Las neuronas que utilizan adrenalina (epinefrina) como su neurotransmisor se llaman ***neuronas adrenérgicas***. Estas contienen una enzima que convierte la noradrenalina en adrenalina, que sirve como un transmisor entre los axones simpáticos postsinápticos y los efectores en el SNA. La adrenalina también es liberada en la circulación sanguínea por las células endocrinas (células cromafines) de la médula suprarrenal durante la **respuesta de "lucha o huida"**.
- **Serotonina o 5-hidroxitriptamina (5-HT).** La serotonina se forma por la hidroxilación y descarboxilación del triptófano. Funciona como un neurotransmisor en las neuronas del SNC y en el sistema nervioso entérico. Las neuronas que utilizan serotonina como su neurotransmisor reciben el nombre de ***serotoninérgicas***. Después de la liberación de serotonina, una parte es reciclada mediante la recaptación de neuronas serotoninérgicas presinápticas. Se ha determinado que la serotonina es una molécula importante en el establecimiento del **desarrollo asimétrico derecho-izquierdo** en los embriones.
- **Aminoácidos.** Por ejemplo, el ácido γ-aminobutírico (GABA), el glutamato (GLU), el aspartato (ASP) y la glicina (GLY), que también funcionan como neurotransmisores, principalmente en el SNC.
- **Óxido nítrico (NO).** Es un gas simple con propiedades de radical libre que también se ha identificado como un neurotransmisor. A concentraciones bajas, el NO transporta impulsos nerviosos de una neurona a otra. A diferencia de otros neurotransmisores, que se sintetizan en el soma neuronal y se almacenan en las vesículas sinápticas, el NO se sintetiza dentro de la sinapsis y se utiliza de inmediato. Se piensa que el neurotransmisor excitador GLU induce una reacción en cadena en la cual se activa la NO-sintasa para producir NO, que a su vez se difunde desde el botón presináptico a través de la hendidura sináptica y la membrana postsináptica hacia la célula contigua. Las acciones biológicas del NO se deben a la activación de la guanilato-ciclasa, la cual produce monofosfato de guanosina cíclica (cGMP, *cyclic guanosine monophosphate*) en las células diana. El cGMP a su vez actúa sobre la síntesis de proteína G y, en última instancia,

TABLA 12-1 Descripción de los neurotransmisores más frecuentes

Tipo de molécula	Neurotransmisor	Tipo de receptor y acción: Ionotrópico	Tipo de receptor y acción: Metabotrópico	Papel fisiológico
Éster	ACh	Receptores ACh nicotínicos (RAChn); activa canales de Na^+	Receptor ACh muscarínico (RAChm); actúa a través de la proteína G	Transmisión excitadora sináptica rápida en la unión neuromuscular (que actúa sobre RAChn); también presente en el SNP (p. ej., ganglio simpático, médula suprarrenal) y en el SNC; acción tanto excitadora como inhibidora (actúa sobre RAChm), por ejemplo, disminuye el ritmo cardíaco, relaja el músculo liso del tubo digestivo
Monoamina	Adrenalina, noradrenalina	N/A	Receptores adrenérgicos α y β; actúa a través de la proteína G	Transmisión sináptica lenta en el SNC y en músculos lisos
	Dopamina	N/A	Receptores de dopamina D_1 y D_2; actúa a través de la proteína G	Transmisión sináptica lenta en el SNC
	Serotonina	Canal de Na^+/K^+ activado por ligando 5-HT_3; activa canales iónicos	Receptores 5-$HT_{1,2,4\text{-}7}$	Transmisión sináptica excitadora rápida (actúa sobre 5-HT_3); acción excitadora e inhibidora según el receptor; actúa en el SNC y en el SNP (sistema entérico)
Aminoácido	Glutamato	NMDA, kainita y AAMP; activa canales de Na^+, K^+ y Ca^{2+}	Receptor RGLum; actúa a través de la proteína G	Transmisión sináptica excitadora rápida en el SNC
	GABA	Receptor de $GABA_A$; activa canales de Cl^-	Receptor $GABA_B$; actúa a través de la proteína G	Transmisión sináptica inhibidora rápida y lenta en el SNC
	Glicina	Receptor de glicina (RGly); activa canales de Cl^-	N/A	Transmisión sináptica inhibidora rápida en el SNC
Péptido pequeño	Sustancia P	N/A	Receptor de neurocinina 1 (NK1); actúa a través de la proteína G	Excitación lenta de los músculos lisos y neuronas sensitivas en el SNC, en especial cuando transmiten una sensación de dolor
	Encefalinas	N/A	Receptores de opioides δ y μ; actúa a través de la proteína G	Reducen la excitabilidad sináptica (señalización sináptica lenta); relajan el músculo liso en el tubo digestivo; producen analgesia
	Endorfina β	N/A	Receptor de opioides κ; actúa a través de la proteína G	Señalización sináptica lenta en el encéfalo y la médula espinal; produce analgesia
Radical libre	NO	El NO no actúa sobre receptores; activa la guanilatociclasa y, después, a través de la señalización de cGMP, aumenta la síntesis de proteína G en las células diana		Influye en la liberación de neurotransmisores en el SNC y el SNP; actúa como un vasodilatador poderoso y relaja el músculo liso en el tubo digestivo

AAMP, ácido α-amino-3-hidroxi-5-metil-4-isoxazolepropiónico; *ACh*, acetilcolina; *GABA*, ácido γ-aminobutírico; *cGMP*, monofosfato de guanosina cíclico; *5-HT*, 5-hidroxitriptamina; *N/A*, no aplica; *NMDA*, receptor *N*-metil-D-aspartato; *NO*, óxido nítrico; *RGlum*, receptor de glutamato metabotrópico; *SNC*, sistema nervioso central; *SNP*, sistema nervioso periférico.

conduce a la generación o modulación de potenciales de acción neuronales.

- **Péptidos pequeños**. También se ha demostrado que actúan como transmisores sinápticos. Entre ellos se encuentran la **sustancia P** (llamada así porque se descubrió originalmente en el polvo de los extractos acetónicos del encéfalo y el intestino), las **hormonas liberadoras hipotalámicas**, los **péptidos opioides endógenos** (p. ej., **endorfinas β**, **encefalinas**, **dinorfinas**), el **péptido intestinal vasoactivo** (**VIP**, *vasoactive intestinal peptide*), la **colecistocinina** (**CCK**) y la **neurotensina**. Muchas de estas sustancias son sintetizadas y liberadas por **células enteroendocrinas** del tubo digestivo. Pueden actuar de inmediato sobre las

células adyacentes (secreción paracrina) o ser transportadas por la sangre como hormonas para actuar sobre células diana distantes (secreción endocrina). También son sintetizadas y liberadas por órganos endocrinos y por las neuronas neurosecretoras del hipotálamo.

Los neurotransmisores liberados en la hendidura sináptica pueden ser degradados o recapturados.

La degradación o la recaptación de neurotransmisores es necesaria para limitar la duración de la estimulación o la inhibición de la membrana postsináptica. El proceso más frecuente para la eliminación del neurotransmisor después de su liberación hacia la hendidura sináptica se denomina ***recaptación de alta afinidad***. Cerca del 80% de los neurotransmisores liberados se eliminan por este mecanismo, en el cual se unen a **proteínas específicas transportadoras de neurotransmisores** localizadas en la membrana presináptica. Los neurotransmisores que fueron transportados al citoplasma del botón presináptico se destruyen enzimáticamente o se recargan en las vesículas sinápticas vacías. Por ejemplo, la acción de las **catecolaminas** en los receptores postsinápticos finaliza por la recaptación de neurotransmisores en el botón presináptico mediante el uso de **transportadores dependientes de Na^+**. La eficacia de esta captación puede ser regulada por varios fármacos, como las anfetaminas y la cocaína, que bloquean la recaptación de catecolaminas y prolongan las acciones de los neurotransmisores sobre las neuronas postsinápticas. Una vez dentro del botón presináptico, las catecolaminas son recargadas en vesículas sinápticas para su empleo futuro. El exceso de catecolaminas es inactivado por la enzima **catecol-*O*-metiltransferasa** (**COMT**) o destruido por otra enzima encontrada en la membrana mitocondrial externa, la **monoaminooxidasa** (**MAO**). Los fármacos que inhiben la acción de la MAO suelen utilizarse en el tratamiento de la **depresión clínica**; también se han desarrollado inhibidores selectivos de la COMT.

Las enzimas asociadas con la membrana postsináptica degradan el 20% restante de los neurotransmisores. Por ejemplo, la **acetilcolinesterasa** (**AChE**), que es secretada por la célula muscular hacia la hendidura sináptica, degrada con rapidez la ACh en ácido acético y colina. Entonces, la colina es captada por el botón colinérgico presináptico y reutilizada para la síntesis de ACh. La **acción de la AChE** en la **unión neuromuscular** puede ser inhibida por varios compuestos farmacológicos, agentes nerviosos y pesticidas, cuyo resultado es una contracción muscular prolongada. En la clínica, los **inhibidores de AChE** se han utilizado en el tratamiento de la **miastenia grave** (*véase* cuadro 11-3, cap. 11), una alteración neuromuscular degenerativa, y el **glaucoma**. Los inhibidores de la AChE también disminuyen muchos de los síntomas de la **enfermedad de Alzheimer** y se consideran como tratamiento de primera línea para estos pacientes.

■ CÉLULAS DE SOSTÉN DEL SISTEMA NERVIOSO: NEUROGLÍA

En el SNP, las células de sostén se denominan ***neuroglía periférica***; en el SNC, reciben el nombre de ***neuroglía central***.

Neuroglía periférica

La neuroglía periférica comprende las **células de Schwann**, las **células satélite** y una gran variedad de otras células relacionadas con órganos o tejidos específicos. Los ejemplos de estos últimos son la **neuroglía terminal** (**teloglía**) asociada con la placa terminal motora, la **neuroglía entérica** asociada con los ganglios ubicados en la pared del tubo digestivo y las **células de Müller**, en la retina.

Células de Schwann y vaina de mielina

En el SNP, las células de Schwann producen la vaina de mielina.

La función principal de las células de Schwann es ser el sostén de las fibras celulares nerviosas mielinizadas y no mielinizadas. Las **células de Schwann** se desarrollan a partir de las células de la cresta neural y se diferencian mediante la expresión del **factor de transcripción Sox-10**. En el SNP, las células de Schwann producen una capa con lípidos abundantes, denominada ***vaina de mielina***, que rodea los axones (fig. 12-12). La vaina de mielina aísla el axón del compartimento extracelular circundante del endoneuro. Su presencia asegura la conducción rápida de los impulsos nerviosos. El cono axónico y las arborizaciones terminales donde el axón establece sinapsis con sus células diana no están cubiertos por mielina. Las fibras no mielinizadas también están envueltas y nutridas por el citoplasma de la célula de Schwann. Además, las células de Schwann colaboran con la limpieza de los detritos del SNP y guían la reproliferación de axones del SNP.

La mielinización comienza cuando una célula de Schwann rodea el axón y su membrana celular se polariza.

Durante la formación de la vaina de mielina (también llamada ***mielinización***), el axón inicialmente se ubica en un surco en la superficie de la célula de Schwann (fig. 12-13a). Después, un segmento axónico de 0.08-0.1 mm queda envuelto dentro de cada célula de Schwann ubicada a lo largo de este axón. La superficie de la célula de Schwann se polariza en dos dominios de membrana con funciones distintas. Un dominio corresponde a la parte de la membrana de la célula de Schwann que está expuesta al medio externo o al endoneuro, la **membrana plasmática abaxónica**. El otro dominio consiste en la membrana plasmática **adaxónica** o **periaxónica**, que está en contacto directo con el axón. Cuando el axón queda completamente envuelto por la membrana de la célula de Schwann, se crea un tercer dominio, el **mesaxón** (fig. 12-13b). Este tercer dominio es una membrana doble que conecta las membranas abaxónica y adaxónica, y envuelve el espacio extracelular angosto.

La vaina de mielina se forma a partir de capas compactadas del mesaxón de células de Schwann, enrolladas en forma concéntrica alrededor del axón.

La formación de la **vaina de mielina** se inicia cuando el mesaxón de la célula de Schwann rodea el axón. Después, una extensión laminar del mesaxón se enrolla alrededor del axón con un movimiento en espiral. Las primeras capas o **láminas** de la espiral no están dispuestas de forma compacta, es decir, parte del citoplasma queda en las primeras pocas capas concéntricas (fig. 12-13c). El MET revela la presencia de una brecha de 12-14 nm entre las hojuelas externas (extracelulares) y el citoplasma de la célula de Schwann que separa las hojuelas internas (citoplasmáticas). A medida que el enrollamiento progresa, el citoplasma es extraído de entre la membrana de las capas concéntricas de la célula de Schwann.

Externo y contiguo a la vaina de mielina en formación, hay un **collar externo de citoplasma perinuclear** que recibe el nombre de ***vaina de Schwann***. Esta parte de la célula está envuelta por una membrana plasmática abaxónica y contiene el núcleo y la mayoría de los orgánulos de la célula de Schwann. Alrededor de la célula de Schwann se encuentra la lámina basal o externa. La aposición del mesaxón de la última capa sobre sí, a medida que cierra el anillo de la

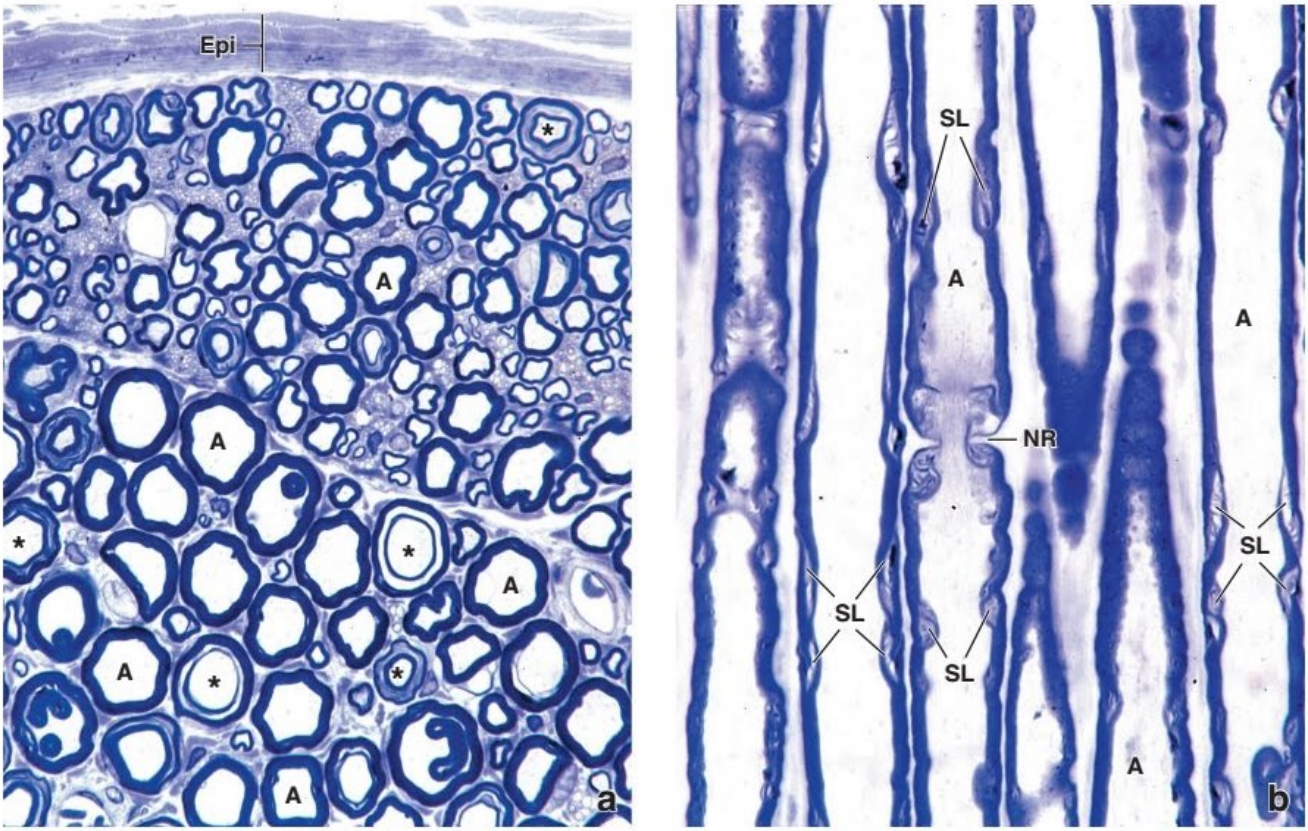

FIGURA 12-12. Microfotografías de un nervio periférico en cortes transversal y longitudinal. a. Microfotografía de un corte transversal de un nervio periférico teñido de azul de toluidina, fijado con osmio. Los axones (*A*) aparecen transparentes. La mielina está representada por un *anillo oscuro* alrededor de los axones. Obsérvese la variación en el diámetro de los axones individuales. En algunos nervios, la mielina parece consistir en dos anillos separados (*asteriscos*). Esto es causado por el corte que pasa a través de la incisura de Schmidt-Lanterman. *Epi,* epineuro. 640×. **b.** Microfotografía de axones nerviosos mielinizados (*A*) cortados de forma longitudinal, del mismo preparado. *Cerca del centro* de la microfotografía se observa un nódulo de Ranvier (*NR*). En el mismo axón se ve una incisura de Schmidt-Lanterman (*SL*) a cada lado del nódulo. Además, se pueden apreciar varias incisuras de Schmidt-Lanterman en los axones adyacentes. El citoplasma perinodular de la célula de Schwann en el nódulo de Ranvier y el citoplasma de la célula de Schwann en la incisura de Schmidt-Lanterman aparecen prácticamente sin tinción. 640×.

espiral, produce el **mesaxón externo**, el espacio intercelular estrecho contiguo a la lámina externa. Internamente, respecto a las capas concéntricas de la vaina de mielina en formación, hay un **collar interno de citoplasma de la célula de Schwann** rodeado por la membrana plasmática adaxónica. El espacio intercelular estrecho entre las membranas del mesaxón se comunica con la membrana plasmática adaxónica para producir el **mesaxón interno** (fig. 12-13d).

Una vez que el mesaxón se enrolla sobre sí mismo, las brechas de 12-14 nm desaparecen y las membranas forman la **vaina de mielina compacta**. La compactación de la vaina coincide con la expresión de **proteínas transmembrana específicas de mielina**, como la **proteína 0** (**P0**), la **proteína periférica de la mielina de 22 kDa** (**PMP22**) y la **proteína básica de la mielina** (**MBP**, *myelin basic protein*). Las hojuelas internas (citoplasmáticas) de la membrana plasmática se acercan mucho como consecuencia de los dominios citoplasmáticos con carga positiva de la P0 y la MBP. Con el MET, estas hojuelas internas bien alineadas son electrodensas y aparecen en la forma de las llamadas ***líneas densas mayores*** de la mielina (*véase* fig. 12-13d). Las laminillas concéntricas densas se alternan con las **líneas intraperiódicas** un poco menos densas, que están formadas por hojuelas externas de membrana, muy juntas pero no fusionadas. El espacio de 2.5 nm corresponde al espacio extracelular restante que contiene dominios extracelulares de la proteína P0 (*véase* fig. 12-13d). La P0 es una molécula de adhesión celular de 30 kDa que se expresa dentro de la membrana plasmática mesoaxónica durante la mielinización. Esta glucoproteína transmembrana media adhesiones fuertes entre las dos capas de membrana opuestas y es un componente estructural clave de la mielina nerviosa periférica. Los estudios estructurales y genéticos indican que las mutaciones en los genes humanos que codifican la P0 producen una mielina inestable y pueden contribuir al desarrollo de **alteraciones desmielinizantes** (cuadro 12-2).

El espesor de la vaina de mielina producida en la mielinización está determinado por el diámetro del axón y no por la célula de Schwann.

La mielinización es un ejemplo de comunicación intercelular en la que el axón interactúa con la célula de Schwann. Algunos estudios experimentales muestran que la cantidad de capas de mielina está determinada por el axón y no por la célula de Schwann. El espesor de la vaina de mielina es regulado por un factor de crecimiento denominado ***neurregulina*** (**Ngr1**) que actúa sobre las células de Schwann. La Ngr1 es una proteína transmembrana que se expresa en el axolema (membrana celular) del axón.

El nódulo de Ranvier es la unión entre dos células de Schwann adyacentes.

La vaina de mielina está segmentada porque la constituyen numerosas células de Schwann dispuestas de forma secuencial a lo largo del axón. La unión donde se encuentran dos células de Schwann adyacentes carece de mielina. Este sitio recibe el nombre de ***nódulo***

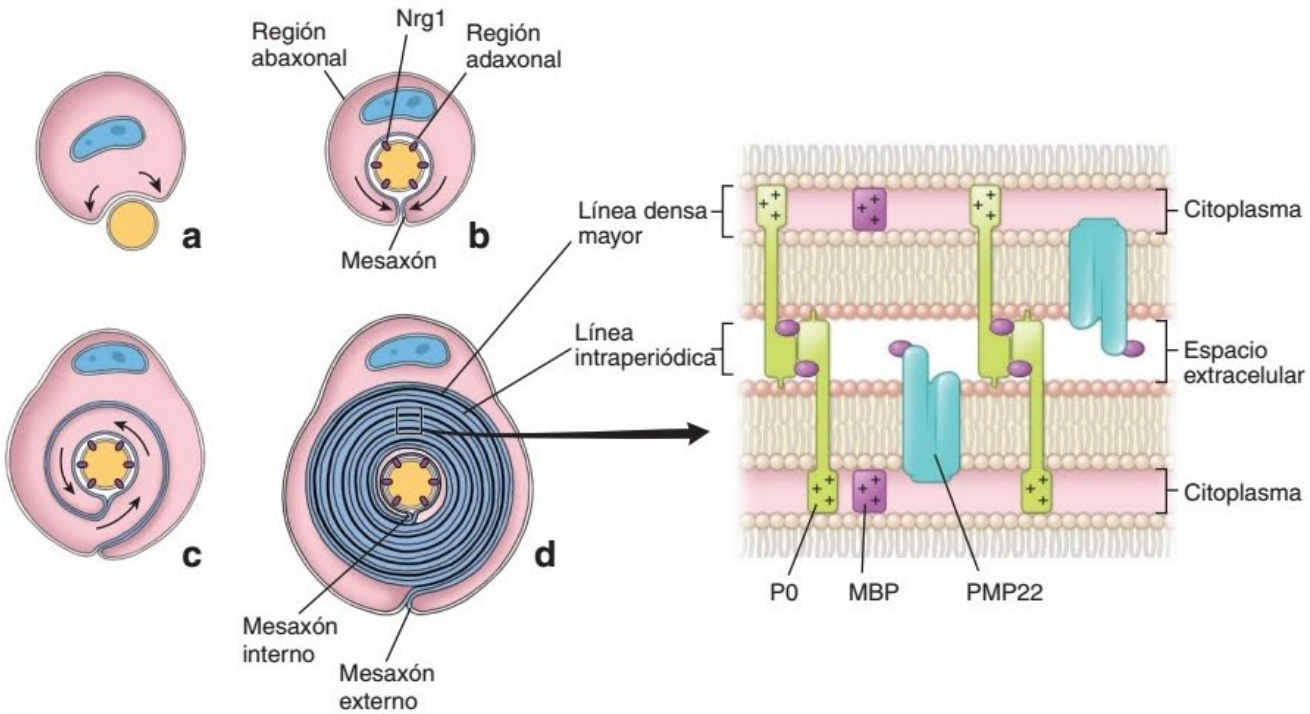

FIGURA 12-13. Etapas sucesivas en la formación de mielina por la célula de Schwann. a. El axón se ubica inicialmente en un surco de la superficie de la célula de Schwann. **b.** El axón está rodeado por una célula de Schwann. Obsérvense las dos regiones de la célula de Schwann: la membrana plasmática adaxónica y la membrana plasmática abaxónica. La membrana plasmática del mesaxón une estas regiones. La membrana del mesaxón inicia la mielinización al rodear al axón envuelto. **c.** Después, una extensión laminar de la membrana mesaxónica se enrolla alrededor del axón y forma múltiples capas de membrana. **d.** Durante el proceso de enrollamiento, el citoplasma se exprime de entre las dos membranas plasmáticas de la célula de Schwann, las cuales entonces se compactan para formar mielina. El mesaxón externo corresponde a la membrana plasmática invaginada que se extiende desde la superficie abaxónica de la célula de Schwann hacia la mielina. El mesaxón interno se extiende desde la superficie adaxónica de la célula de Schwann (la parte que está enfrentada con el axón) hacia la mielina. El *detalle* muestra las proteínas principales para la compactación de la vaina de mielina. *MBP*, proteína básica de la mielina; *Nrg1*, neurregulina; *P0*, proteína 0; *PMP22*, proteína de mielina periférica de 22 kDa.

de Ranvier. Por lo tanto, la mielina que se encuentra entre dos nódulos de Ranvier en secuencia se denomina ***segmento internodular*** (lámina 28, p. 424). El nódulo de Ranvier constituye una región donde el impulso eléctrico se regenera para la propagación a alta velocidad del axón. La mayor densidad de los canales de Na^+ activados por voltaje en el sistema nervioso ocurre en el nódulo de Ranvier. Su expresión está regulada por interacciones con el citoplasma perinodular de las células de Schwann.

La mielina está compuesta por aproximadamente un 80% de lípidos debido a que, conforme se enrolla la membrana de la célula

CUADRO 12-2
CORRELACIÓN CLÍNICA: ENFERMEDADES DESMIELINIZANTES

En general, las **enfermedades desmielinizantes** se caracterizan por una lesión de la vaina de mielina. Los síntomas clínicos de estas enfermedades están relacionados con la disminución o pérdida de la capacidad para transmitir impulsos eléctricos a lo largo de las fibras nerviosas. Varias enfermedades autoinmunitarias afectan la vaina de mielina.

El **síndrome de Guillain-Barré**, conocido también como ***polirradiculoneuropatía desmielinizante inflamatoria aguda***, es una de las enfermedades graves más frecuentes del SNP. El examen microscópico de las fibras nerviosas obtenidas de pacientes afectados por esta enfermedad muestra una gran acumulación de linfocitos, macrófagos y plasmocitos alrededor de las fibras nerviosas dentro de los fascículos nerviosos. Algunos segmentos grandes de la vaina de mielina están dañados, lo que deja los axones expuestos a la matriz extracelular. Estos hallazgos son congruentes con la respuesta inmunitaria mediada por linfocitos T dirigida contra la mielina, que causa su destrucción y hace más lenta la conducción nerviosa o la bloquea. Los pacientes exhiben síntomas de parálisis de músculos ascendentes, falta de coordinación muscular y pérdida de sensibilidad cutánea.

La **esclerosis múltiple** (**EM**) es una enfermedad que ataca a la mielina en el SNC. La EM también se caracteriza por un daño preferencial de la mielina, la cual se separa del axón y finalmente se destruye. Además, se produce la destrucción de la oligodendroglía, responsable de la síntesis y el mantenimiento de la mielina. La proteína básica de la mielina parece ser la diana autoinmunitaria principal en esta enfermedad. Los cambios químicos en los componentes lipídicos y proteínicos de la mielina producen múltiples **placas** irregulares en toda la sustancia blanca del encéfalo. Los síntomas de la EM dependen del área del SNC en la cual la mielina está dañada. La EM suele caracterizarse por diferentes episodios de insuficiencias neurológicas, como alteración unilateral de la visión, pérdida de sensibilidad cutánea, falta de coordinación muscular y de movimiento, y pérdida del control vesical e intestinal.

El tratamiento de ambas enfermedades consiste en la disminución de la respuesta inmunitaria causal mediante un tratamiento inmunorregulador con interferón y anticuerpos monoclonales dirigidos a las dianas moleculares de las células inmunitarias. Para las formas progresivas (las más graves de la enfermedad) pueden utilizarse fármacos inmunosupresores.

de Schwann alrededor del axón, el citoplasma de esta célula, como ya se comentó, se extrae de entre las capas opuestas de la membrana plasmática. No obstante, en las microfotografías electrónicas es normal que se observen pequeñas cantidades de citoplasma en varios sitios (figs. 12-14 y 12-15): el collar interno del citoplasma de la célula de Schwann, entre el axón y la mielina; las **incisuras de Schmidt-Lanterman**, pequeños islotes dentro de laminillas de mielina sucesivas; el **citoplasma perinodular**, en el nódulo de Ranvier; y el collar externo del citoplasma perinuclear, alrededor de la mielina (fig. 12-16). Estas regiones del citoplasma corresponden a lo que los microscopistas ópticos identificaban como vaina de Schwann.

Si se desenrollara imaginariamente la prolongación de la célula de Schwann, como se observa en la figura 12-17, podría apreciarse su extensión total y se comprobaría que el collar citoplasmático interno es contiguo al soma celular a través de las incisuras de Schmidt-Lanterman y del citoplasma perinodular. El citoplasma de las incisuras contiene lisosomas y, en ocasiones, mitocondrias y microtúbulos, así como inclusiones citoplasmáticas o cuerpos densos. La cantidad de incisuras de Schmidt-Lanterman se correlaciona con el diámetro del axón; los axones más gruesos presentan mayor cantidad de incisuras.

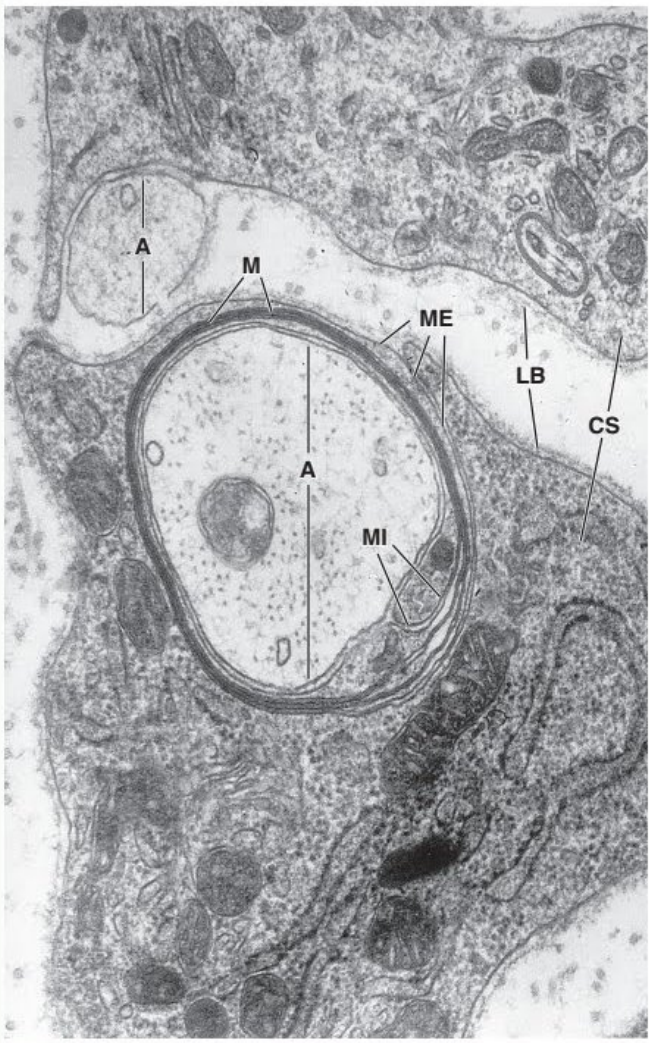

FIGURA 12-14. Microfotografía electrónica de un axón en el proceso de mielinización. En esta etapa del desarrollo, la mielina (*M*) consta de alrededor de seis capas de membrana. El mesaxón interno (*MI*) y el mesaxón externo (*ME*) de la célula de Schwann (*CS*) son partes de la membrana del mesaxón. Hay otro axón (*A, arriba a la izquierda*) que no ha sido incluido dentro del mesaxón de la célula de Schwann. Otras estructuras importantes son la lámina basal externa (*LB*) y la cantidad considerable de citoplasma de la célula de Schwann asociado con el proceso de mielinización. 50 000× (cortesía del Dr. Stephen G. Waxman).

Los axones no mielinizados en el sistema nervioso periférico están envueltos por las células de Schwann y sus láminas externas.

Los nervios en el SNP que se describen como **no mielinizados** están envueltos por el citoplasma de las células de Schwann, como se muestra en la figura 12-18. Las células de Schwann son alargadas y se ubican en paralelo al eje longitudinal de los axones, y los axones se localizan en surcos en la superficie de la célula. Los bordes del surco pueden estar separados y exponer una porción del axolema del axón a la lámina externa contigua de la célula de Schwann o los bordes pueden estar en contacto y formar el mesaxón.

En una sola invaginación de la superficie de la célula de Schwann pueden quedar incluidos un solo axón o un grupo de ellos. Las células de Schwann grandes en el SNP pueden tener 20 surcos o más, cada uno de los cuales contiene uno o más axones. En el SNA, es frecuente que los haces de axones no mielinizados ocupen un solo surco.

Células satélite

Los somas neuronales de los ganglios están rodeados por una capa de pequeñas células cúbicas denominadas ***células satélite***. Aunque forman una cubierta completa alrededor del soma, en las tinciones de rutina con H&E solo suelen observarse sus núcleos (figs. 12-19a y b). En los ganglios paravertebrales y periféricos, las evaginaciones de las células neuronales deben penetrar entre las células satélite para establecer una sinapsis (no hay sinapsis en los ganglios sensitivos). Estas células contribuyen a establecer y mantener un microentorno controlado alrededor del soma neuronal en el ganglio, con lo que proveen aislamiento eléctrico, así como una vía para el intercambio metabólico. Por lo tanto, el papel funcional de las células satélite es análogo al de las células de Schwann, excepto que no producen mielina.

Células neurogliales entéricas

Las neuronas y sus evaginaciones, ubicadas dentro de los ganglios de la división entérica del SNA, están asociadas con las **células neurogliales entéricas**. Estas células son morfológica y funcionalmente similares a los **astrocitos** en el SNC (*véase* más adelante). Las células neurogliales entéricas comparten funciones comunes con los astrocitos, como sostén estructural y metabólico y protección de las neuronas. Sin embargo, algunos estudios recientes indican que las células neurogliales entéricas también podrían participar en la neurotransmisión entérica y contribuir a coordinar las actividades de los sistemas nervioso e inmunitario del intestino.

Neuroglía central

Existen cuatro tipos de neuroglía central:

- **Astrocitos.** Células de morfología heterogénea que proporcionan sostén físico y metabólico a las neuronas del SNC.
- **Oligodendrocitos.** Células pequeñas activas en la formación y el mantenimiento de la mielina en el SNC.
- **Microglía.** Células poco visibles con núcleos pequeños, oscuros y alargados que poseen propiedades fagocíticas.
- **Ependimocitos.** Células cilíndricas que revisten los ventrículos del encéfalo y el conducto central de la médula espinal.

En las tinciones histológicas de rutina del SNC, solo se observan los núcleos de las células gliales. Para identificar la forma de la célula

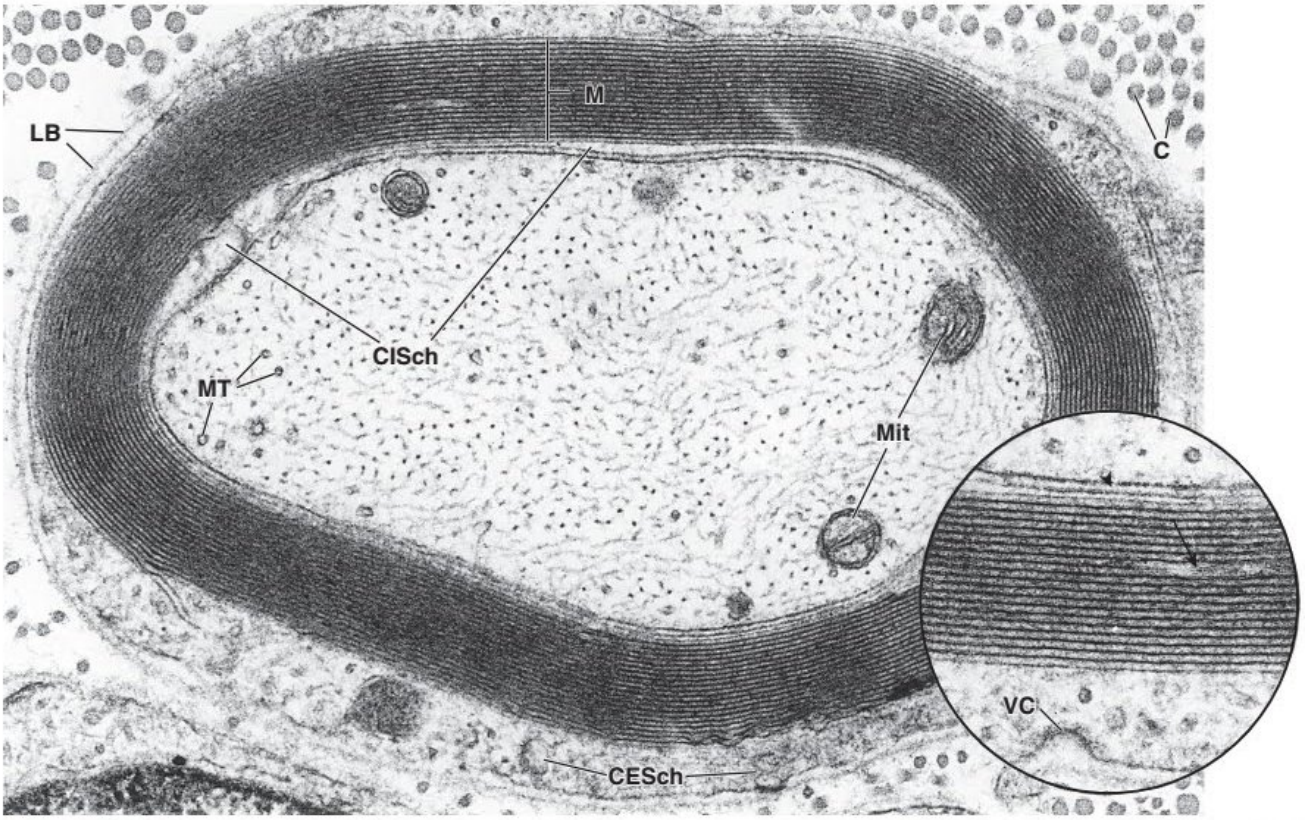

FIGURA 12-15. Microfotografía electrónica de un axón mielinizado maduro. La vaina de mielina (*M*) que se muestra aquí consiste en 19 capas pares de la membrana de la célula de Schwann. El emparejamiento de las membranas en cada capa es causado por la extrusión del citoplasma de la célula de Schwann. El axón muestra abundancia de neurofilamentos, la mayoría de los cuales han sido seccionados de forma transversal, brindando al axón un aspecto punteado. En el axón también son evidentes los microtúbulos (*MT*) y varias mitocondrias (*Mit*). En la célula de Schwann, el collar externo del citoplasma (*CESch*) es relativamente abundante comparado con el collar interno (*ClSch*). Las fibrillas de colágeno (*C*) conforman el componente fibrilar del endoneuro. *LB*, lámina basal (externa). 70 000×. **Detalle.** Mayor aumento de la mielina. La *flecha* apunta al citoplasma dentro de la mielina que contribuiría al aspecto de la incisura de Schmidt-Lanterman como se observa en el microscopio óptico. Aquí aparece como una región aislada debido a la delgadez del corte. El espacio intercelular entre el axón y la célula de Schwann está indicado por la *punta de flecha*. En el collar citoplasmático externo de la célula de Schwann, aparece una vesícula con cubierta (*VC*) en una primera etapa de su formación. 130 000× (cortesía del Dr. George D. Pappas).

FIGURA 12-16. Nódulo de Ranvier y células de Schwann asociadas. En este diagrama se muestra un corte longitudinal del axón y su relación con la mielina, el citoplasma de la célula de Schwann y el nódulo de Ranvier. El citoplasma de la célula de Schwann está presente en cuatro ubicaciones: los collares interno y externo de la célula de Schwann, los nódulos de Ranvier y las incisuras de Schmidt-Lanterman. Obsérvese que el citoplasma en toda la célula de Schwann es continuo (*véase* fig. 12-17) y que no se trata de una serie de islotes citoplasmáticos como aparecen en el corte longitudinal de la vaina de mielina. El nódulo de Ranvier es el sitio donde se encuentran dos células de Schwann contiguas. Las membranas plasmáticas adyacentes de las células de Schwann no están adheridas con firmeza a la altura del nódulo, y el líquido extracelular tiene libre acceso a la membrana plasmática neuronal. Además, el nódulo de Ranvier es el sitio de despolarización de la membrana plasmática neuronal durante la transmisión del impulso nervioso y contiene grupos muy densos de canales de Na^+ regulados por voltaje.

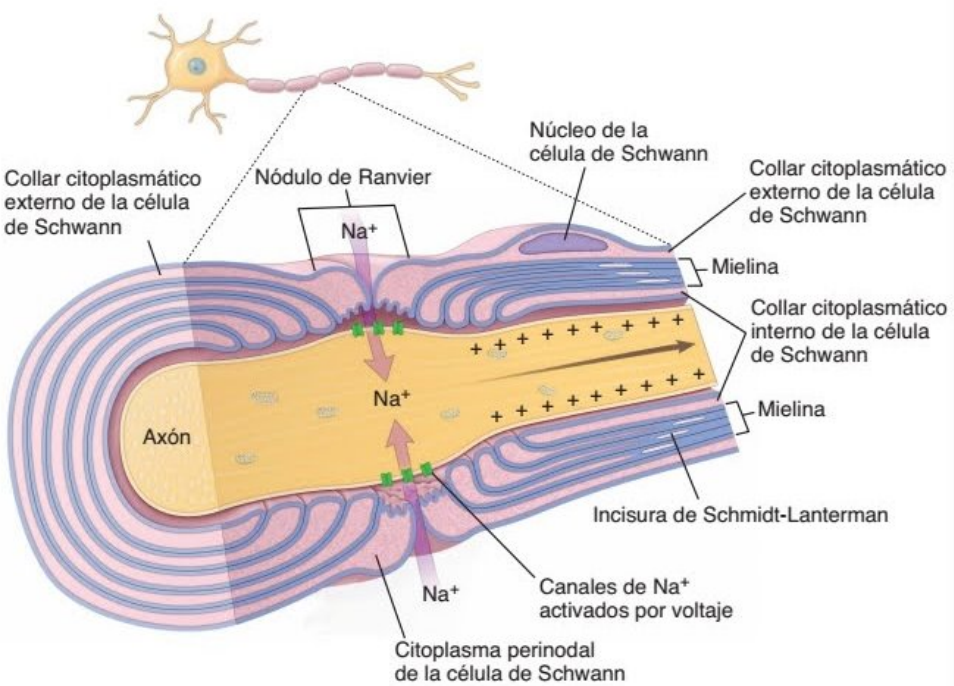

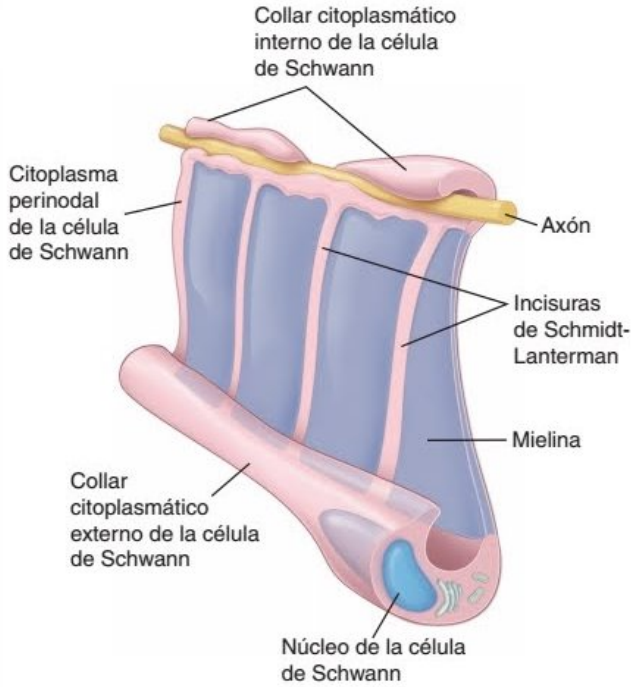

FIGURA 12-17. Diagrama tridimensional de la relación entre la mielina y el citoplasma de la célula de Schwann. En este diagrama se muestra la imagen hipotética de una célula de Schwann desenrollada. Se debe observar que el collar citoplasmático interno de la célula de Schwann es continuo con el collar citoplasmático externo a través de las incisuras de Schmidt-Lanterman.

glial completa, se deben utilizar métodos de inmunocitoquímica o técnicas de impregnación con metales pesados.

Si bien durante mucho tiempo las **células de la glía** se han considerado células de sostén del tejido nervioso en un sentido puramente físico, los conceptos actuales enfatizan la **interdependencia funcional** entre las células neurogliales y las **neuronas**. El ejemplo más obvio de sostén físico ocurre durante el desarrollo embrionario. El encéfalo y la médula espinal se desarrollan a partir del **tubo neural embrionario**. En la región cefálica, el tubo neural se somete a un engrosamiento y plegamiento acentuados, con lo que al final adquiere su estructura de encéfalo. Durante las etapas iniciales del proceso, las células gliales embrionarias se extienden a través de todo el espesor del tubo neural de forma radial. Estas **células gliales radiales** sirven como el andamiaje físico que dirige la migración de las neuronas hacia su posición adecuada en el encéfalo.

Los astrocitos tienen una relación estrecha con las neuronas para sustentar y modular sus actividades.

Los **astrocitos** son las células gliales más grandes. Forman una red de células dentro del SNC y se comunican con las neuronas para sustentar y modular muchas de sus actividades. Algunos astrocitos se extienden a través de todo el espesor del encéfalo, con lo que proporcionan un andamiaje para las neuronas migrantes durante el desarrollo del encéfalo. Otros astrocitos extienden sus evaginaciones desde los vasos sanguíneos hacia las neuronas. Los extremos de la prolongación se expanden para formar el pie terminal que cubre grandes áreas de la superficie externa del vaso o axolema.

Los astrocitos no producen mielina. Se han identificado dos clases de astrocitos:

- **Astrocitos protoplasmáticos.** Prevalecen en la cubierta más externa del encéfalo, denominada *sustancia gris*. Estos astrocitos tienen abundantes evaginaciones citoplasmáticas cortas y ramificadas (fig. 12-20).
- **Astrocitos fibrosos.** Son más frecuentes en el núcleo interno del encéfalo, llamado *sustancia blanca*. Estos astrocitos tienen menos evaginaciones y estas son relativamente rectas (fig. 12-21).

FIGURA 12-18. Microfotografía electrónica de fibras nerviosas no mielinizadas. Las fibras o los axones individuales (*A*) están inmersos en el citoplasma de la célula de Schwann. Las *flechas* indican el sitio de los mesaxones. En efecto, cada axón está rodeado por el citoplasma de la célula de Schwann, excepto por el espacio intercelular del mesaxón. Otras estructuras visibles en la célula de Schwann son su núcleo (*N*), el aparato de Golgi (*G*) y la lámina basal externa (*LB*) circundante. En la *parte superior* de la microfotografía, también se ve la mielina (*M*) de dos nervios mielinizados. 27 000×. **Detalle.** Diagrama de la relación de los axones envueltos por la célula de Schwann.

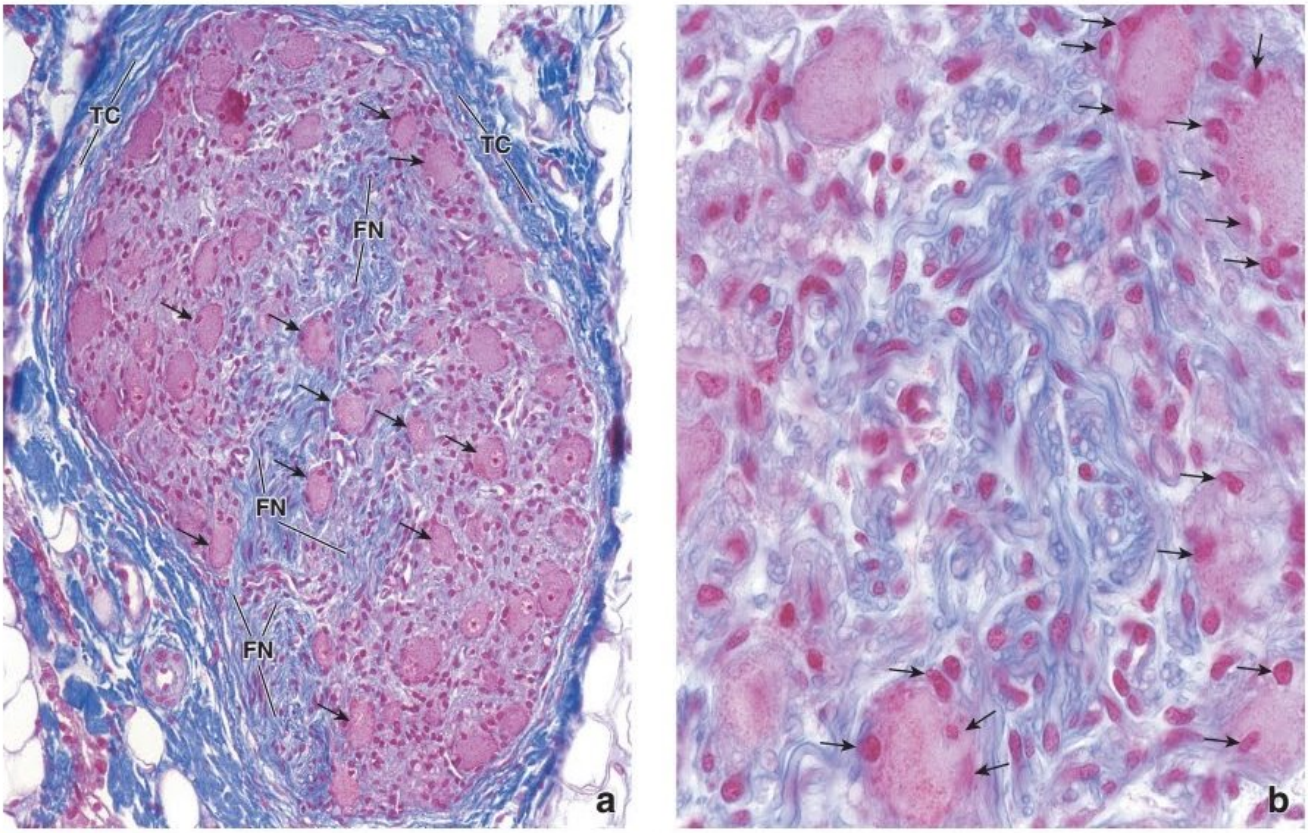

FIGURA 12-19. Microfotografía de un ganglio nervioso. a. Microfotografía de un ganglio teñido con el método de Mallory-Azan. Nótense los somas neuronales grandes (*flechas*) y las fibras nerviosas (*FN*) ganglionares. Las células satélite están representadas por núcleos muy pequeños en la periferia de los somas neuronales. El ganglio está rodeado por una cápsula de tejido conjuntivo (*TC*) denso irregular, que es comparable al epineuro del nervio y se continúa con este. 200×. **b.** Mayor aumento del ganglio en el que se observan axones individuales y unos pocos somas neuronales con células satélite (*flechas*). Los núcleos en la región de los axones son, en su mayoría, núcleos de las células de Schwann. 640×.

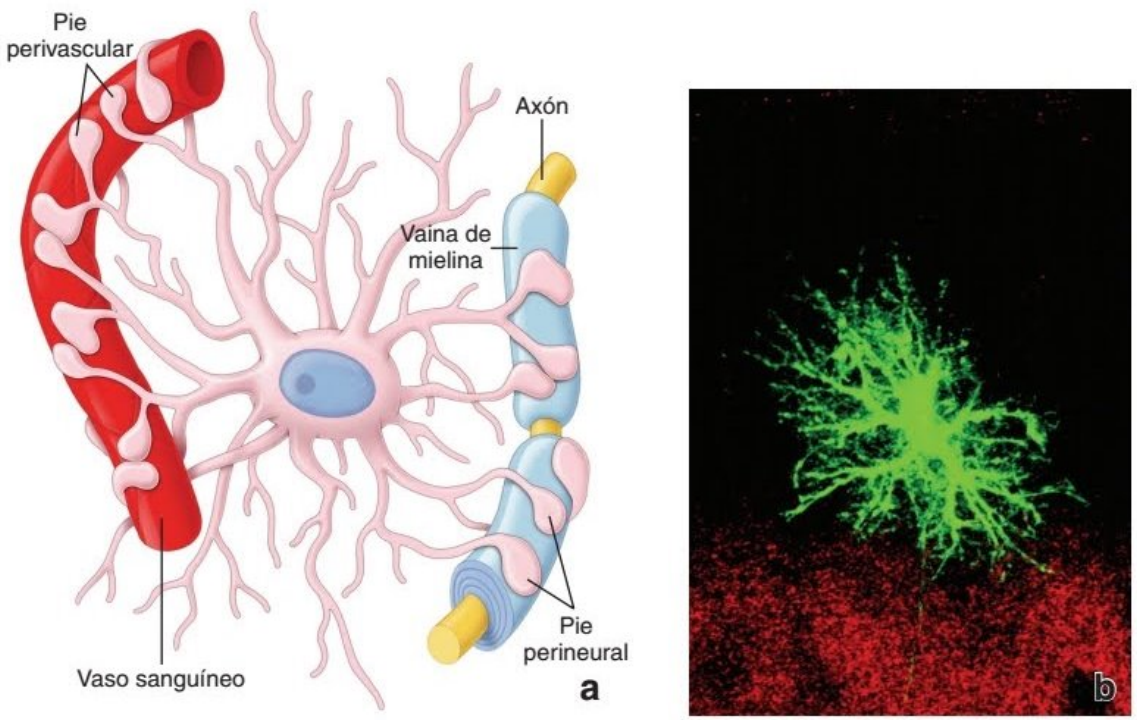

FIGURA 12-20. Astrocito protoplasmático en la sustancia gris del encéfalo. a. En esta ilustración se muestran los pies terminales del astrocito protoplasmático que finalizan en un vaso sanguíneo y la prolongación axónica de una neurona. Las evaginaciones del pie que terminan en un vaso sanguíneo contribuyen a la formación de la barrera hematoencefálica. Las regiones desnudas del vaso, como se muestran en el dibujo, están cubiertas por las evaginaciones de los astrocitos adyacentes y, de esta manera, forman la barrera completa. **b.** Esta imagen confocal de barrido láser de un astrocito protoplasmático en la sustancia gris del giro dentado se visualizó mediante un método de marcado intracelular. En los cortes histológicos con fijación leve, los astrocitos seleccionados son atravesados e inyectados iontoforéticamente con colorante fluorescente (Alexa Fluor 568®) mediante pulsos de corriente negativa. Obsérvese la densidad y la distribución espacial de las evaginaciones celulares. 480× (reimpreso con autorización de Bushong EA, Martone ME, Ellisman MH. Examination of the relationship between astrocyte morphology and laminar boundaries in the molecular layer of adult dentate gyrus. J Comp Neurol 2003;462:241–251).

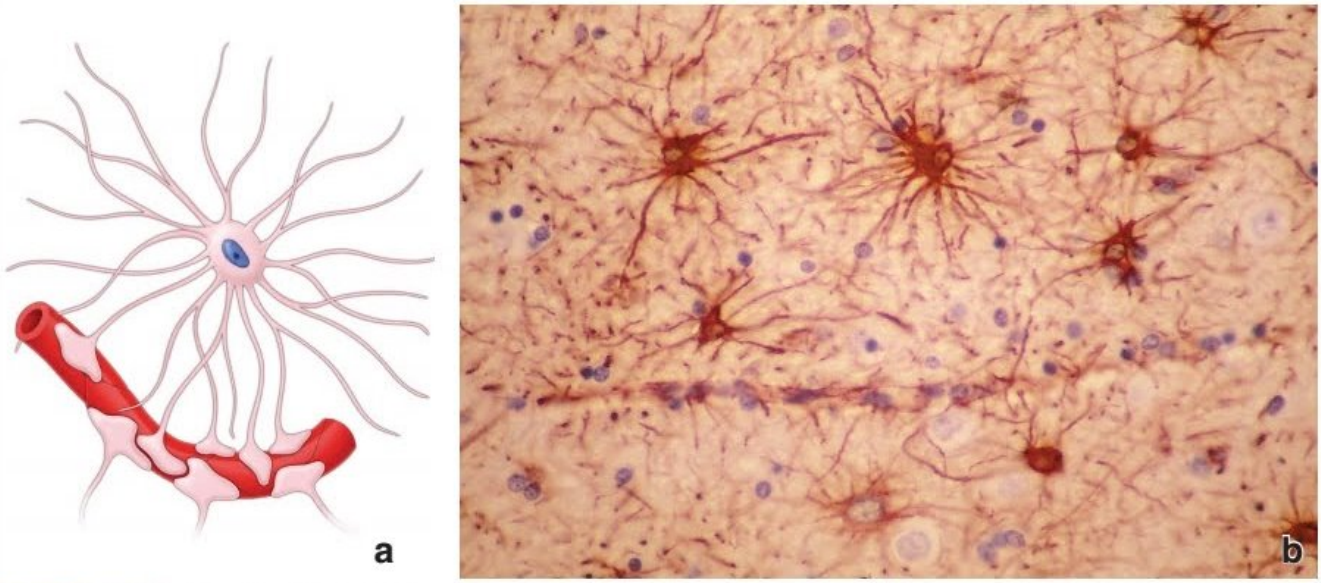

FIGURA 12-21. Astrocitos fibrosos en la sustancia blanca del encéfalo. a. Diagrama de un astrocito fibroso en la sustancia blanca del encéfalo. **b.** Microfotografía de la sustancia blanca del encéfalo en la que se muestran abundantes evaginaciones citoplasmáticas irradiantes que le dan nombre a los astrocitos. Estas se visualizan mejor, como se muestra aquí, con métodos de inmunotinción que utilizan anticuerpos contra la proteína ácida fibrilar glial (GFAP, *glial fibrillary acidic protein*). 220× (reimpreso con autorización de Fuller GN, Burger PC. Central nervous system. En: Sternberg SS, ed. Histology for Pathologists. Philadelphia: Lippincott-Raven, 1997).

Ambos tipos de astrocitos contienen haces de filamentos intermedios prominentes compuestos por la **proteína ácida fibrilar glial** (**GFAP**, ***glial fibrillary acidic protein***). No obstante, los filamentos son mucho más abundantes en los astrocitos fibrosos, de ahí su nombre. Los anticuerpos de GFAP se utilizan como colorantes específicos para identificar astrocitos en cortes y cultivos de tejidos (*véase* fig. 12-21b). Los tumores que se originan a partir de los astrocitos fibrosos, los **astrocitomas fibrosos**, representan cerca del 80% de los tumores encefálicos primarios del adulto. Pueden identificarse por el aspecto en el examen microscópico y por la **especificidad de GFAP**.

Los astrocitos cumplen funciones importantes en el movimiento de metabolitos y desechos desde las neuronas y hacia estas. Contribuyen a mantener las uniones estrechas de los capilares que forman la **barrera hematoencefálica** (*véase* p. 415). Además, los astrocitos proveen una cubierta para las "regiones desnudas" de los axones mielinizados, por ejemplo, a nivel de los nódulos de Ranvier y de las sinapsis. Estas células pueden confinar los neurotransmisores en la hendidura sináptica y eliminar su exceso por pinocitosis. Los **astrocitos protoplasmáticos** en las superficies del encéfalo y de la médula espinal extienden sus evaginaciones (pies subpiales) hacia la lámina basal de la piamadre para formar la **membrana limitante glial**, una barrera relativamente impermeable que rodea el SNC (fig. 12-22).

Los astrocitos modulan las actividades neuronales por la amortiguación de la concentración de K^+ en el espacio extracelular del encéfalo.

En la actualidad, en general se acepta que los astrocitos **regulan** las **concentraciones** de K^+ en el compartimento extracelular del encéfalo para mantener, de ese modo, el microambiente y modular las actividades de las neuronas. La membrana plasmática del astrocito contiene abundantes bombas y canales de K^+ que median la transferencia de iones K^+ desde regiones de alta concentración hacia regiones de baja concentración. La acumulación de grandes cantidades de K^+ intracelular en los astrocitos reduce los gradientes de K^+ extracelular. La membrana del astrocito se despolariza y la carga se disipa a través de una amplia superficie mediante una extensa red de evaginaciones astrocíticas. El mantenimiento de la concentración de K^+ en el espacio extracelular del encéfalo se denomina ***amortiguación espacial del potasio***.

Los oligodendrocitos producen y mantienen la vaina de mielina en el SNC

El **oligodendrocito** es la célula responsable de la producción de mielina en el SNC. La vaina de mielina en el SNC está formada por capas concéntricas de membrana plasmática oligodendrocítica. Sin embargo, la formación de la vaina en el SNC es más compleja que el simple enrollamiento de las membranas del mesaxón de la célula de Schwann que ocurre en el SNP (*véanse* pp. 193-194).

Con el uso del microscopio óptico y en preparados teñidos con técnicas especiales, los oligodendrocitos se observan como pequeñas células con evaginaciones relativamente escasas, en comparación con los astrocitos. Con frecuencia, están alineados en hileras entre los axones. Cada oligodendrocito emite varias evaginaciones con forma de lengüetas que llegan hasta los axones vecinos. Todas las prolongaciones se enrollan alrededor de un segmento de un axón para formar un **segmento internodular de mielina**. Las múltiples evaginaciones de un oligodendrocito individual pueden mielinizar un axón o varios axones cercanos (fig. 12-23). La región que contiene el núcleo del oligodendrocito puede estar un poco distante del axón que mieliniza.

Dado que un oligodendrocito individual podría mielinizar de manera simultánea varios axones cercanos, la célula no puede incorporar múltiples axones en su citoplasma y permitir que la membrana del mesaxón forme una espiral alrededor de cada axón. En cambio, cada prolongación con forma de lengüeta parece rotar alrededor del axón, manteniéndose siempre cerca de este, hasta que se forma la vaina de mielina.

La vaina de mielina en el SNC difiere de la vaina en el SNP.

Existen otras diferencias importantes entre las vainas de mielina en el SNC y aquellas en el SNP. Los oligodendrocitos en el SNC expresan proteínas específicas de mielina durante la mielinización, que son diferentes de las expresadas por las células de Schwann en el SNP. En

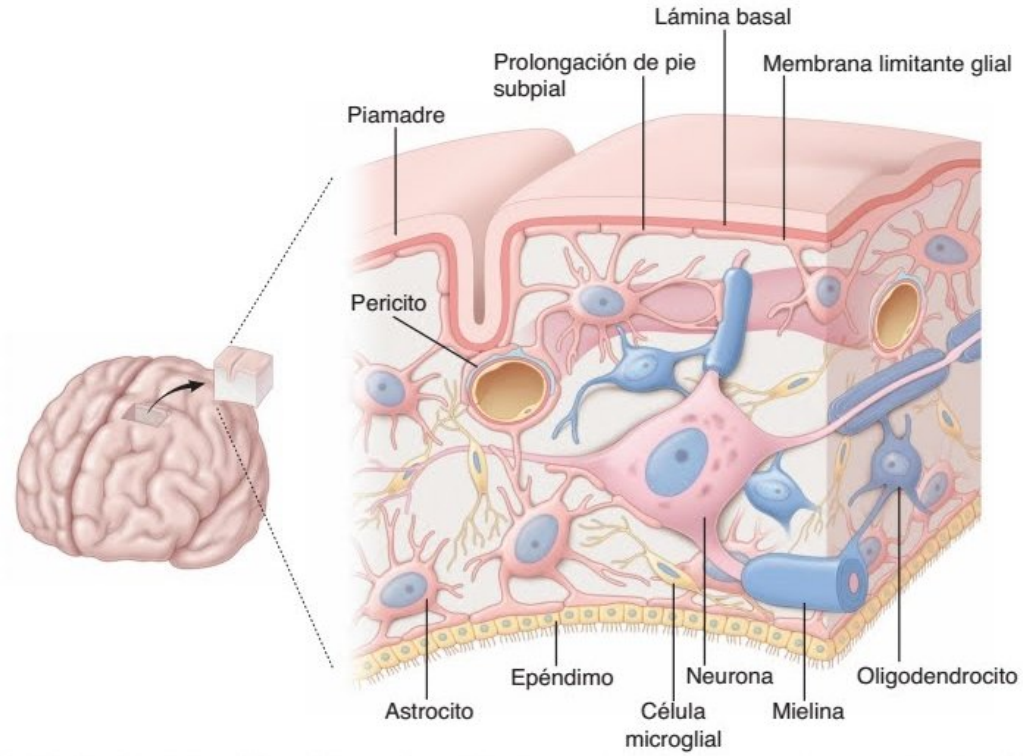

FIGURA 12-22. Distribución de las células gliales en el encéfalo. En este diagrama se muestran los cuatro tipos de células gliales (astrocitos, oligodendrocitos, microglía y ependimocitos) que interactúan con varias estructuras y células que se encuentran en el tejido encefálico. Obsérvese que los astrocitos y sus evaginaciones interactúan con los vasos sanguíneos al igual que con los axones y las dendritas. Los astrocitos también envían sus evaginaciones hacia la superficie encefálica, donde entran en contacto con la lámina basal de la piamadre para formar la membrana limitante glial. Además, las evaginaciones de los astrocitos se extienden hacia los espacios llenos de líquido del SNC, donde entran en contacto con las células ependimarias de revestimiento. Los oligodendrocitos participan en la mielinización de las fibras nerviosas del SNC. La microglía desempeña funciones fagocíticas.

lugar de la P0 y la PMP22, que se expresan solo en la mielina del SNP, otras proteínas, como la **proteína proteolipídica** (**PLP**, *proteolipid protein*), la **glucoproteína de mielina-oligodendrocitos** (**MOG**), *myelin oligodendrocyte glycoprotein*) y la **glucoproteína de oligodendrocito-mielina** (**OMgp**, *oligodendrocyte myelin glycoprotein*), cumplen funciones similares en la mielina del SNC. La insuficiencia en la expresión de estas proteínas es importante en la patogenia de varios trastornos **desmielinizantes autoinmunitarios** del SNC.

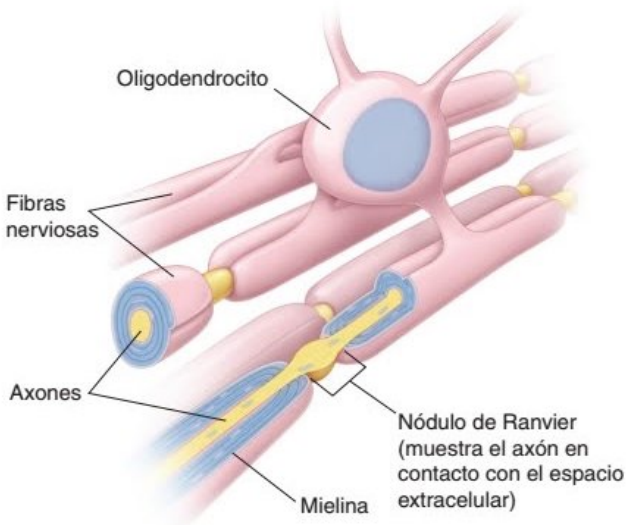

FIGURA 12-23. Vista tridimensional de un oligodendrocito en relación con varios axones. Las evaginaciones citoplasmáticas del soma de un oligodendrocito forman vainas citoplasmáticas aplanadas que se enrollan alrededor de los axones. La relación del citoplasma y la mielina es esencialmente la misma que la de las células de Schwann.

Con el microscopio, la mielina en el SNC presenta menos incisuras de Schmidt-Lanterman porque los astrocitos proveen sostén metabólico para las neuronas del SNC. A diferencia de las células de Schwann del SNP, los oligodendrocitos no tienen una lámina externa. Además, por la manera en la que los oligodendrocitos forman la mielina del SNC, puede haber poco o nada de citoplasma en la capa más externa de la vaina de mielina, y ante la ausencia de la lámina externa, la mielina de los axones adyacentes puede entrar en contacto. Por lo tanto, donde se tocan las vainas de mielina de axones contiguos, pueden compartir una línea intraperiódica. Por último, los nódulos de Ranvier en el SNC son más grandes que los del SNP. Las regiones más amplias del axolema expuesto tornan aún más eficaz la **conducción saltatoria** (*véase* más adelante) en el SNC.

Otra diferencia entre el SNC y el SNP en lo que se refiere a las relaciones entre las células de sostén y las neuronas es que las neuronas no mielinizadas en el SNC suelen estar desnudas, es decir, no están incluidas en las evaginaciones de las células gliales. La falta de las células de sostén alrededor de los axones no mielinizados y la ausencia de material de lámina basal y de tejido conjuntivo dentro de la sustancia del SNC contribuye a distinguirlo del SNP en los cortes histológicos y en las muestras para el MET.

La microglía presenta propiedades fagocíticas.

La **microglía** son células fagocíticas. En el SNC del adulto, generalmente constituyen cerca del 5% de todas las células de la glía; sin embargo, proliferan y se tornan activamente fagocíticas (**microglía**

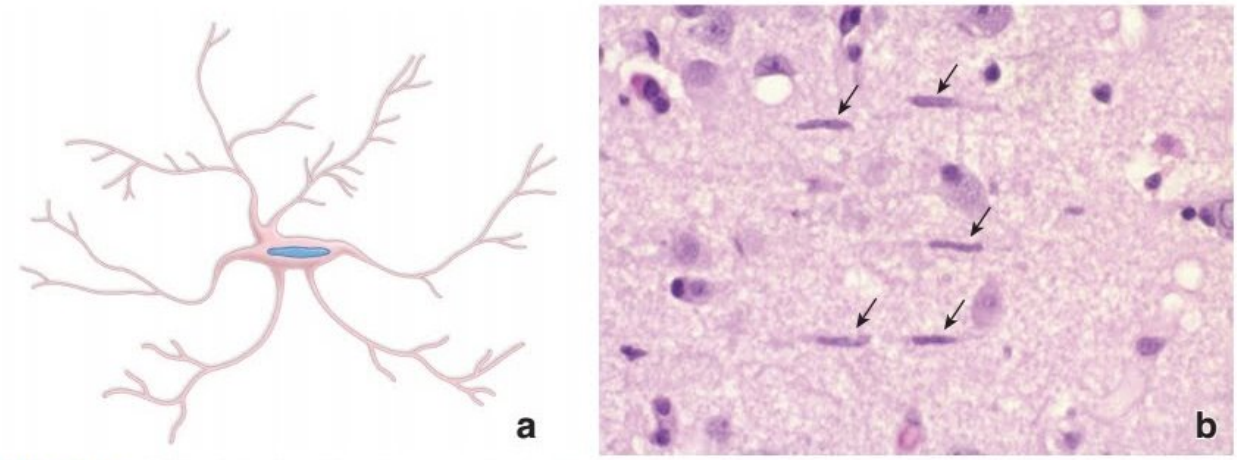

FIGURA 12-24. Célula de la microglía en la sustancia gris del encéfalo. a. En el diagrama se muestran la forma y las características de una célula de la microglía. Obsérvese el núcleo elongado y las relativamente pocas evaginaciones que emanan del cuerpo. **b.** Microfotografía de microglía (*flechas*) con sus núcleos elongados característicos. La muestra se obtuvo de una persona con microgliosis difusa. En esta enfermedad, la microglía está presente en grandes cantidades y se observa con facilidad en preparados de rutina teñidos con H&E. 420× (reimpreso con autorización de Fuller GN, Burger PC. Central nervous system. En: Sternberg SS, ed. Histology for Pathologists. Philadelphia: Lippincott-Raven, 1997).

reactiva) en las regiones lesionadas o enfermas. Las células microgliales son consideradas parte del sistema fagocítico mononuclear (*véase* cuadro 6-4, p. 197) y se originan a partir de las células progenitoras de granulocitos/monocitos (PGM). Las células precursoras de la microglía entran en el parénquima del SNC desde el sistema vascular. Los datos recientes indican que la microglía cumple una función decisiva **en la defensa contra los microorganismos invasores** y las células neoplásicas. Eliminan las bacterias, las células lesionadas y los detritos de las células que experimentan apoptosis. También median las reacciones neuroinmunitarias, como aquellas que ocurren en las alteraciones por dolor crónico.

La microglía son las células neurogliales más pequeñas; tienen núcleos alargados y relativamente pequeños (fig.12-24). Cuando se somete a impregnación con metales pesados, la microglía presenta evaginaciones enroscadas cortas. Tanto las evaginaciones como el soma celular están cubiertos con numerosas púas. Las púas son el equivalente del borde festoneado observado en otras células fagocíticas. El MET permite observar la abundancia de lisosomas, inclusiones y vesículas. Sin embargo, la microglía contiene poco RER y escasos microtúbulos o filamentos de actina.

Las células ependimarias forman el revestimiento epitelial de los ventrículos del encéfalo y el conducto espinal.

Las células ependimarias o **ependimocitos** forman el revestimiento epitelial de las cavidades llenas de líquido del SNC. Conforman una sola capa de células (entre cúbicas y cilíndricas) que poseen las características morfológicas y fisiológicas de las células transportadoras de líquido (fig.12-25). Están estrechamente unidas por complejos de unión ubicados en las superficies apicales. A diferencia del epitelio típico, las células ependimarias carecen de una lámina basal. Con el MET, la superficie celular basal exhibe numerosos pliegues que se interdigitan con las evaginaciones astrocíticas adyacentes. La superficie apical de la célula posee cilios y microvellosidades. Estas últimas participan en la absorción del líquido cefalorraquídeo.

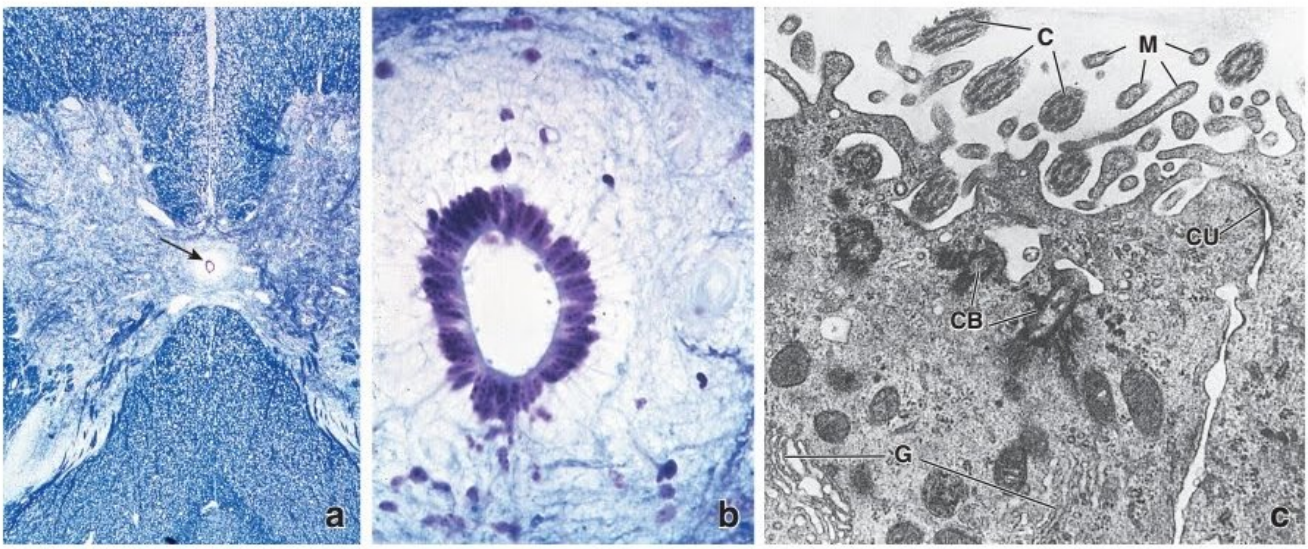

FIGURA 12-25. Revestimiento ependimario del conducto central espinal. a. Microfotografía de la región central de la médula espinal teñida con azul de toluidina. La *flecha* señala el conducto central. 20×. **b.** Con mayor aumento, se puede ver que las células ependimarias, que revisten el conducto central, consisten en una capa simple de células cilíndricas. 340× (cortesía del Dr. George D. Pappas). **c.** Microfotografía electrónica de transmisión de una porción de la región apical de dos células ependimarias cilíndricas. Estas se encuentran adheridas por un complejo de unión (*CU*) que separa la luz del conducto del espacio intercelular lateral. La superficie apical de las células ependimarias tiene cilios (*C*) y microvellosidades (*M*). También son visibles los cuerpos basales (*CB*) y el aparato de Golgi (*G*) dentro del citoplasma apical. 20 000× (cortesía del Dr. Paul Reier).

Los **tanicitos** son células ependimarias especializadas. Son más abundantes en el suelo del tercer ventrículo. La superficie libre de los tanicitos está en contacto directo con el líquido cefalorraquídeo, pero, a diferencia de las células ependimarias, no poseen cilios. El soma de los tanicitos origina una prolongación larga que se proyecta dentro del parénquima encefálico. Su papel no está claro. Sin embargo, están involucrados en el transporte de las sustancias desde el líquido cefalorraquídeo hacia la sangre en la circulación portal del hipotálamo. Los tanicitos son sensibles a la concentración de glucosa. Por lo tanto, podrían intervenir en la detección y la respuesta a los cambios en el equilibrio de energía, así como en el control de otros metabolitos en circulación en el líquido cefalorraquídeo.

Dentro del **sistema ventricular encefálico**, el revestimiento ependimario atraviesa una modificación adicional para producir el líquido cefalorraquídeo por medio del transporte y la secreción de materiales derivados de las asas capilares contiguas. Las células ependimarias modificadas y los capilares asociados forman en conjunto los **plexos coroideos**.

Conducción del impulso

Un *potencial de acción* es un proceso electroquímico desencadenado por impulsos que llegan al cono axónico, después de que otros impulsos se reciben en las dendritas o en el soma neuronal mismo.

Un **impulso nervioso** es conducido a lo largo de un axón de modo similar a como una llama avanza sobre la mecha de un petardo. Estos procesos electroquímicos implican la generación de un **potencial de acción**, una onda de despolarización de membrana que comienza en el segmento inicial del cono axónico. La membrana contiene una gran cantidad de **canales de Na^+ y K^+ regulados por voltaje**. En respuesta a un estímulo se abren los canales de Na^+ activados por voltaje en el segmento inicial de la membrana del axón, lo que provoca la entrada de Na^+ en el axoplasma. Este ingreso de Na^+ invierte (despolariza) brevemente el potencial de membrana negativo de la membrana en reposo (−70 mV) a uno positivo (+30 mV). Después de la despolarización, los canales de Na^+ activados por voltaje se cierran y los canales de K^+ activados por voltaje se abren. El K^+ abandona rápidamente el axón y devuelve la membrana a su potencial de reposo. La despolarización de una parte de la membrana envía corriente eléctrica a las porciones adyacentes de la membrana no estimulada, que siguen con carga positiva. Esta corriente local estimula las porciones vecinas de la membrana del axón y repite la despolarización a lo largo de la membrana. Todo el proceso tarda menos de una milésima de segundo. Después de un período muy breve (refractario), la neurona puede repetir el proceso de generación de un potencial de acción una vez más.

La conducción rápida del potencial de acción se atribuye a los nódulos de Ranvier.

Los **axones mielinizados** conducen impulsos con mayor rapidez que los axones no mielinizados. Los fisiólogos describen el impulso nervioso como un "salto" de nódulo a nódulo a lo largo del axón mielinizado. Este proceso se denomina ***conducción saltatoria*** o **discontinua**. En los nervios mielinizados, la vaina de mielina alrededor del nervio no conduce la corriente eléctrica y forma una cubierta aislante alrededor del axón. Por ello, la inversión del voltaje puede ocurrir *solo* en los nódulos de Ranvier, donde el axolema carece de vaina de mielina. Aquí, el axolema está expuesto a líquidos extracelulares y posee una gran concentración de canales de Na^+ y K^+ regulados por voltaje (*véanse* figs. 12-16 y 12-23). Debido a esto, la inversión del voltaje (y, por lo tanto, del impulso) salta a medida que la corriente fluye de un nódulo de Ranvier al siguiente. La velocidad de la conducción saltatoria no solo está relacionada con el espesor de la mielina, sino también con el diámetro del axón. La conducción es más rápida a lo largo de los axones de mayor diámetro.

En los **axones no mielinizados**, los canales de Na^+ y K^+ se distribuyen de manera uniforme a lo largo de toda la fibra. El impulso nervioso es conducido con mayor lentitud y se desplaza como una onda continua de inversión de voltaje a lo largo del axón.

■ ORIGEN DE LAS CÉLULAS DEL TEJIDO NERVIOSO

Las neuronas del SNC y la glía central, con excepción de las células microgliales, derivan de las células neuroectodérmicas del tubo neural.

Las neuronas, los oligodendrocitos, los astrocitos y las células ependimarias derivan de células del **tubo neural**. Después de que las neuronas en desarrollo han migrado hasta sus ubicaciones predestinadas en el tubo neural y se han diferenciado en neuronas maduras, ya no se dividen. Sin embargo, en el encéfalo del mamífero adulto, una cantidad muy pequeña de células que persisten desde el desarrollo embrionario, llamadas ***células madre neurales***, conserva la capacidad de dividirse. Estas células migran hacia los sitios de lesión y se diferencian en células nerviosas completamente funcionales.

Los precursores de los **oligodendrocitos** son células muy migratorias. Estas células parecen compartir un linaje evolutivo con las motoneuronas, que migran desde su sitio de origen hacia las evaginaciones axónicas en desarrollo (tractos) en la sustancia blanca del encéfalo o la médula espinal. Entonces, los precursores proliferan en respuesta a la expresión local de señales mitogénicas. El apareamiento de los oligodendrocitos con los axones se logra a través de una combinación de regulación local de la proliferación, la diferenciación y la apoptosis celular.

Los **astrocitos** también derivan de las células del tubo neural. Durante las etapas embrionaria y posnatal temprana, los astrocitos inmaduros migran hacia la corteza, donde se diferencian y se convierten en astrocitos maduros. Las **células ependimarias** derivan de la proliferación de células neuroepiteliales que rodean de forma inmediata el conducto del tubo neural en desarrollo.

A diferencia de lo que ocurre con otros miembros de la neuroglía central, las **células microgliales** derivan de los precursores de macrófagos mesodérmicos, específicamente de las **células progenitoras de granulocitos/monocitos** (**PGM**) en la médula ósea. Estas células infiltran el tubo neural en las etapas iniciales de su desarrollo y, bajo la influencia de los factores de crecimiento, como el factor estimulante de colonias 1 (CSF-1, *colony stimulating factor-1*) producido por las células nerviosas en desarrollo, experimentan proliferación y diferenciación en las células ameboides móviles. Estas células móviles son frecuentes en el encéfalo en desarrollo. Como las únicas células gliales de origen mesenquimatoso, la microglía posee filamentos intermedios de **vimentina** que pueden ser de utilidad para identificar estas células cuando se utilizan métodos inmunocitoquímicos.

Las células ganglionares del SNP y la glía periférica derivan de la cresta neural.

El desarrollo de las **células ganglionares** del SNP comprende la proliferación y la migración de las células precursoras desde la **cresta neural** hacia sus sitios ganglionares futuros, donde atraviesan una proliferación adicional. Allí, las células desarrollan evaginaciones que alcanzan sus dianas distantes (p. ej., tejido glandular o células musculares lisas) y territorios sensitivos. Inicialmente, se producen más células de las necesarias. Aquellas que no establecen contacto funcional con un tejido diana experimentan apoptosis.

Las **células de Schwann** también derivan de células migrantes de la cresta neural que se relacionan con los axones de los nervios embrionarios iniciales. Varios genes se han asociado con el desarrollo de las células de Schwann. Para la generación de todos los miembros de la glía periférica a partir de células de la cresta neural es necesaria la región determinante sexual del cromosoma Y (SRY, *sex-determining region Y*) box 10 (*Sox10*). La neurregulina1(Nrg-1) derivada de axones sustenta los precursores de las células de Schwann que experimentan diferenciación y se dividen a lo largo de las evaginaciones nerviosas en crecimiento. El destino de todas las células de Schwann inmaduras está determinado por las evaginaciones nerviosas con las que establecen contacto inmediato. Las células de Schwann inmaduras que se asocian con los axones de gran diámetro maduran en células de Schwann mielínicas, mientras que aquellas que están relacionadas con axones de menor diámetro maduran en células amielínicas.

■ ORGANIZACIÓN DEL SISTEMA NERVIOSO PERIFÉRICO

El **sistema nervioso periférico** (**SNP**) está compuesto por nervios periféricos con terminaciones nerviosas especializadas y ganglios que contienen somas neuronales que se encuentran fuera del sistema nervioso central.

Nervios periféricos

Un *nervio periférico* es un haz de fibras nerviosas que se mantienen juntas por tejido conjuntivo.

Los nervios del SNP están compuestos por muchas fibras nerviosas que transportan información sensitiva y motora (efectora) entre los órganos y los tejidos del cuerpo, así como entre el encéfalo y la médula espinal. El término ***fibra nerviosa*** se utiliza de diferentes maneras, por lo que puede resultar confuso. Puede referirse al axón con todas sus cubiertas (mielina y células de Schwann), como se ha usado hasta aquí, o puede hacer alusión al axón solo. También se emplea para designar cualquier prolongación de una neurona, ya sea dendrita o axón, en especial si la información disponible es insuficiente para identificar la prolongación como una u otro.

Los somas de los nervios periféricos pueden ubicarse dentro del SNC o fuera de este en los **ganglios periféricos**. Los ganglios contienen acumulaciones de somas neuronales y de fibras nerviosas entrantes o salientes (*véase* fig. 12-16). Los somas en los ganglios de la raíz dorsal, así como los ganglios de los nervios craneales, pertenecen a las neuronas sensitivas (**aferentes somáticas** y **aferentes viscerales** que pertenecen al sistema nervioso autónomo, el cual se describe más adelante), cuya distribución se restringe a ubicaciones específicas (tabla 12-2; *véase también* fig. 12-3). Los somas en los ganglios paravertebrales, prevertebrales y terminales pertenecen a las neuronas "motoras" postsinápticas (**eferentes viscerales**) del sistema nervioso autónomo (*véanse* tabla 12-1 y fig. 12-19).

Para comprender el SNP, también es necesario describir algunas partes del SNC.

Los somas de las motoneuronas del SNP están en el SNC.

Los somas de las motoneuronas que inervan el músculo esquelético (**eferentes somáticas**) se ubican en el encéfalo, el tronco encefálico y la médula espinal. Los axones abandonan el SNC y discurren a través de los nervios periféricos hacia el músculo esquelético que inervan. Una sola neurona transmite impulsos desde el SNC hacia el órgano efector.

TABLA 12-2 Ganglios periféricos[a]

Ganglios que contienen somas de neuronas sensitivas; no son estaciones sinápticas

- **Ganglios de la raíz dorsal de los nervios espinales**
- **Ganglios sensitivos de los nervios craneales**
  - Ganglio trigeminal (semilunar, de Gasser) del nervio trigémino (V)
  - Ganglio geniculado del nervio facial (VII)
  - Ganglio espiral (contiene neuronas bipolares) de la división coclear del nervio vestibulococlear (VIII)
  - Ganglio vestibular (contiene neuronas bipolares) de la división vestibular del nervio vestibulococlear (VIII)
  - Ganglio superior e inferior del nervio glosofaríngeo (IX)
  - Ganglio superior e inferior del nervio vago (X)

Ganglios que contienen somas de neuronas autónomas (postsinápticas); son estaciones sinápticas

- **Ganglios simpáticos**
  - Ganglios del tronco simpático (paravertebral; el más alto de estos es el ganglio cervical superior)
  - Ganglios prevertebrales (contiguos a los sitios de origen de las ramas mayores no apareadas de la aorta abdominal), incluidos el celíaco, el mesentérico superior, el mesentérico inferior y los aorticorrenales
  - Médula suprarrenal, que puede considerarse un ganglio simpático modificado (cada una de las células secretoras de la médula, así como las células ganglionares reconocibles, está inervada por fibras nerviosas simpáticas presinápticas colinérgicas)
- **Ganglios parasimpáticos**
  - Ganglios cefálicos
    - Ganglios ciliares asociados con el nervio oculomotor (III)
    - Ganglios submandibulares asociados con el nervio facial (VII)
    - Ganglios pterigopalatinos (esfenopalatinos) del nervio facial (VII)
    - Ganglios óticos asociados con el nervio glosofaríngeo (IX)
  - Ganglios terminales (cerca o en la pared de los órganos), incluidos ganglios de los plexos submucoso (de Meissner) y plexo mientérico (de Auerbach) del tubo digestivo (también son ganglios de la división entérica del SNA) y células ganglionares aisladas en una variedad de órganos

[a]Nota práctica: los somas neuronales que aparecen en cortes histológicos como lengua, páncreas, vejiga urinaria y corazón son invariablemente ganglios terminales o "células ganglionares" del sistema nervioso parasimpático.

FIGURA 12-26. Microfotografía electrónica de un nervio periférico y su perineuro circundante. a. Microfotografía electrónica de las fibras nerviosas no mielinizadas y una fibra mielinizada (*FM*) individual. El perineuro (*P*), compuesto por varias capas celulares, se observa a la *izquierda* de la microfotografía. Las evaginaciones de las células perineurales (*cabezas de flechas*) también se extienden hacia el nervio para rodear al grupo de axones (*A*) junto con sus células de Schwann, así como a los vasos sanguíneos (*VS*) de pequeño calibre. Este grupo de axones corresponde a la raicilla de una rama nerviosa pequeña que se une o abandona un fascículo más grande. 10 000×. El área dentro del *detalle* que abarca el endotelio del vaso y el citoplasma del perineuro adyacente se muestra en el *detalle* con mayor aumento. Nótense las láminas basales (externas) de los vasos y de las células del perineuro (*flechas*). También se observa la unión entre las células endoteliales del vaso sanguíneo (*cabezas de flechas*). 46 000×. **b.** Microfotografía electrónica del perineuro de un nervio. Pueden observarse cuatro capas celulares del perineuro. Cada capa tiene en sus dos superficies una lámina basal externa (*LB*) asociada. Otros componentes morfológicos de la célula perineural son su contenido abundante de microfilamentos de actina (*MF*), vesículas pinocíticas (*flechas*) y densidades citoplasmáticas (*DC*). Estas estructuras son características de las células musculares lisas. La capa celular más interna del perineuro (*derecha*) exhibe las uniones estrechas (*asteriscos*) donde una célula se superpone a una segunda célula para formar la vaina. En el citoplasma celular también aparecen mitocondrias (*M*), retículo endoplasmático rugoso (*RER*) y ribosomas libres (*R*). 27 000×.

Los somas de las neuronas sensitivas están ubicados en los ganglios que están fuera del SNC, pero cerca de este.

En el sistema sensitivo (componentes tanto **aferente somático** como **aferente visceral**), una sola neurona conecta el receptor, a través de los ganglios sensitivos, con la médula espinal o el tronco encefálico. Los **ganglios sensitivos** están ubicados en las raíces dorsales de los nervios espinales y en asociación con los componentes sensitivos de los nervios craneales V, VII, VIII, IX y X (*véase* tabla 12-2).

Componentes del tejido conjuntivo del nervio periférico

La mayor parte de un **nervio periférico** está compuesta por fibras nerviosas y sus células de sostén (de Schwann). Las fibras nerviosas individuales y sus células de Schwann asociadas se mantienen juntas por el tejido conjuntivo organizado en tres componentes distintos, cada uno con características morfológicas y funcionales específicas (fig. 12-26; *véase también* fig. 12-3):

- **Endoneuro.** Comprende el tejido conjuntivo laxo alrededor de cada fibra nerviosa individual.
- **Perineuro.** Se compone del tejido conjuntivo especializado alrededor de cada fascículo nervioso.
- **Epineuro.** Está formado por el tejido conjuntivo denso irregular que rodea todo un nervio periférico y llena los espacios entre los fascículos nerviosos.

El endoneuro está compuesto por tejido conjuntivo laxo asociado con fibras nerviosas individuales.

El **endoneuro** no es visible en los preparados de rutina para el microscopio óptico, pero las técnicas especiales para tejido conjuntivo permiten su detección. Con el microscopio electrónico,

las fibrillas de colágeno que componen el endoneuro se identifican con facilidad (*véanse* figs. 12-14 y 12-15). Esas fibrillas discurren paralelas a las fibras nerviosas y las rodean para unirlas de manera funcional en un fascículo o haz. Dado que los **fibroblastos** son relativamente escasos en los intersticios de las fibras nerviosas, es probable que la mayoría de las fibrillas colágenas sean secretadas por las células de Schwann y las neuronas de la raíz dorsal. Esta conclusión está apoyada por los estudios en cultivos de tejido en los que las fibrillas de colágeno se forman a partir de cultivos puros de células de Schwann y neuronas de la raíz dorsal.

Además de los fibroblastos ocasionales, las únicas otras células de tejido conjuntivo que aparecen generalmente dentro del endoneuro son los **mastocitos** y los **macrófagos**. Los macrófagos median la vigilancia inmunitaria y también participan en la reparación del tejido nervioso. Después de una lesión nerviosa, los macrófagos proliferan y fagocitan de forma activa los detritos de mielina. En general, la mayoría de los núcleos (90%) encontrados en los cortes transversales de los nervios periféricos pertenecen a las células de Schwann. El 10% restante se distribuye de manera equitativa entre fibroblastos ocasionales y otras células como las **células endoteliales** de los capilares, los macrófagos y los mastocitos.

El *perineuro* es el tejido conjuntivo especializado que rodea un fascículo nervioso y contribuye a la formación de la barrera hematonerviosa.

Alrededor del haz nervioso se encuentra una vaina de células conjuntivas especiales que constituyen el **perineuro**. El perineuro funciona como una barrera de difusión metabólicamente activa que contribuye a la formación de la **barrera hematonerviosa**. Esta barrera mantiene el medio iónico de las fibras nerviosas envainadas. De manera similar a las propiedades que exhiben las células endoteliales de los capilares encefálicos que forman la barrera hematoencefálica (*véase* p. 415), las **células perineurales** poseen receptores, transportadores y enzimas que proporcionan el transporte activo de sustancias.

El perineuro puede tener el espesor de una sola capa celular o más, según el diámetro del nervio. Las células que componen esta capa son planas. Cada capa exhibe una lámina externa (basal) en ambas superficies (*véase* fig. 12-26b y lám. 27, p. 422). Las células son contráctiles y contienen una cantidad notable de filamentos de actina, una característica de las células musculares lisas y otras células contráctiles. Además, cuando hay dos capas celulares perineurales o más (en los nervios más grandes puede haber hasta cinco o seis capas), entre las capas celulares se hallan fibrillas de colágeno, pero los fibroblastos están ausentes. Las **uniones estrechas** proporcionan la base para la **barrera hematonerviosa** y están presentes en las células ubicadas dentro de la misma capa del perineuro. En efecto, la disposición de estas células como una barrera por la presencia de uniones estrechas y de material de la lámina externa (basal), las hace semejantes a las células del tejido epitelial. Por otro lado, su naturaleza contráctil y su aparente capacidad para producir fibrillas de colágeno también las asemeja a las células del músculo liso y a los fibroblastos.

La cantidad limitada de tipos celulares conjuntivos dentro del endoneuro (*véase* p. 407) sin duda es un reflejo del papel protector que cumple el perineuro. Las células típicas del sistema inmunitario (linfocitos, plasmocitos) no se encuentran dentro de los compartimentos del endoneuro y el perineuro. Esta falta de células inmunitarias (diferentes de los mastocitos y los macrófagos) se explica por la barrera protectora creada por las células perineurales. En general, solo los fibroblastos, una cantidad reducida de macrófagos residentes y los mastocitos ocasionales están presentes dentro del compartimento nervioso.

El epineuro está compuesto por tejido conjuntivo denso irregular que rodea y une los fascículos en un haz común.

El **epineuro** forma el tejido más externo del nervio periférico. Es un **tejido conjuntivo denso** típico que rodea los fascículos formados por el perineuro (lám. 28, p. 424). En los nervios más grandes, el tejido adiposo suele estar asociado con el epineuro.

Los vasos sanguíneos que irrigan los nervios discurren en el epineuro y sus ramificaciones penetran el nervio y corren dentro del perineuro. El tejido a la altura del endoneuro está muy poco vascularizado; el intercambio metabólico de sustratos y desechos en este tejido depende de la difusión desde los vasos sanguíneos y hacia ellos a través de la vaina perineural (*véase* fig. 12-26).

Receptores aferentes

Los *receptores aferentes* (sensitivos) son estructuras especializadas ubicadas en los extremos distales de las evaginaciones periféricas de las neuronas sensitivas.

Si bien los **receptores** pueden tener diferentes estructuras, todos comparten una característica básica: pueden iniciar un impulso nervioso en respuesta a un estímulo. Los receptores se clasifican de la siguiente manera:

- **Exterorreceptores.** Estos receptores reaccionan ante estímulos del medio externo; por ejemplo, térmicos, olfatorios, táctiles, auditivos y visuales.
- **Intrarreceptores.** Estos receptores reaccionan ante estímulos provenientes del interior del organismo; por ejemplo, el grado de llenado o de distensión del tubo digestivo, la vejiga urinaria y los vasos sanguíneos.
- **Propiorreceptores.** Estos receptores, que también reaccionan ante estímulos internos, perciben la posición corporal, el tono y el movimiento muscular.

El receptor más simple consiste en un axón desnudo llamado ***terminación nerviosa no encapsulada*** **(libre)**. Esta terminación se encuentra en los epitelios y el tejido conjuntivo, así como en estrecha asociación con los folículos pilosos.

La mayoría de las terminaciones nerviosas sensitivas adquieren cápsulas o vainas de tejido conjuntivo de complejidad variable.

Las terminaciones nerviosas sensitivas con vainas de tejido conjuntivo se denominan ***terminaciones encapsuladas***. Muchas terminaciones encapsuladas son mecanorreceptores ubicados en la piel y las cápsulas articulares (bulbos terminales de Krause, corpúsculos de Ruffini, corpúsculos de Meissner y corpúsculos de Pacini) y se describen en el capítulo 15. Los **husos musculares** son terminaciones sensitivas encapsuladas que están en el músculo esquelético y se describen en el capítulo 11, *Tejido muscular* (*véase* p. 352). Los órganos tendinosos de Golgi, que tienen un parentesco funcional con los anteriores, son receptores encapsulados de tensión que se encuentran en las uniones musculotendinosas.

■ ORGANIZACIÓN DEL SISTEMA NERVIOSO AUTÓNOMO

Si bien el SNA se presentó antes en este capítulo, aquí conviene describir algunas de las características sobresalientes de su organización y su distribución. El SNA se clasifica en tres divisiones:

- **División simpática**
- **División parasimpática**
- **División entérica**

El SNA controla y regula el medio interno del organismo.

El **SNA** es la parte del SNP que se encarga de enviar impulsos involuntarios hacia el músculo liso, el músculo cardíaco y el epitelio glandular. Estos efectores son las unidades funcionales de los órganos que responden a la regulación del tejido nervioso. A veces se utiliza el término *visceral* para caracterizar el SNA y sus neuronas, que se denominan ***motoneuronas viscerales*** (**eferentes**). Sin embargo, las motoneuronas viscerales suelen estar acompañadas por las ***neuronas sensitivas viscerales*** (**aferentes**), que transmiten el dolor y los reflejos desde los efectores viscerales (vasos sanguíneos, membranas mucosas y glándulas) hacia el SNC. Estas neuronas seudounipolares presentan la misma disposición que otras neuronas sensitivas, es decir, sus somas se encuentran ubicados en los ganglios sensitivos y poseen largos axones periféricos y centrales, como ya se describió.

La principal diferencia de organización entre el flujo eferente de impulsos hacia el músculo esquelético (efectores somáticos) y el flujo eferente hacia el músculo liso, el músculo cardíaco y el epitelio glandular (efectores viscerales) es que una sola neurona transmite los impulsos desde el SNC hacia el efector somático, mientras que una cadena de dos neuronas transmite los impulsos desde el SNC hacia los efectores viscerales (fig. 12-27). Por lo tanto, hay una estación sináptica en un ganglio autónomo situado fuera del SNC, donde una neurona presináptica entra en contacto con neuronas postsinápticas. Cada neurona presináptica establece sinapsis con varias neuronas postsinápticas.

Divisiones simpáticas y parasimpáticas del sistema nervioso autónomo

Las neuronas presinápticas de la división simpática se encuentran en las porciones torácica y lumbar superior de la médula espinal.

Las **neuronas presinápticas** envían axones desde la médula espinal torácica y lumbar superior hacia los ganglios vertebrales y paravertebrales. Los **ganglios paravertebrales** en el **tronco simpático** contienen los somas de las neuronas efectoras postsinápticas de la **división simpática** (fig. 12-28; *véase también* fig. 12-27).

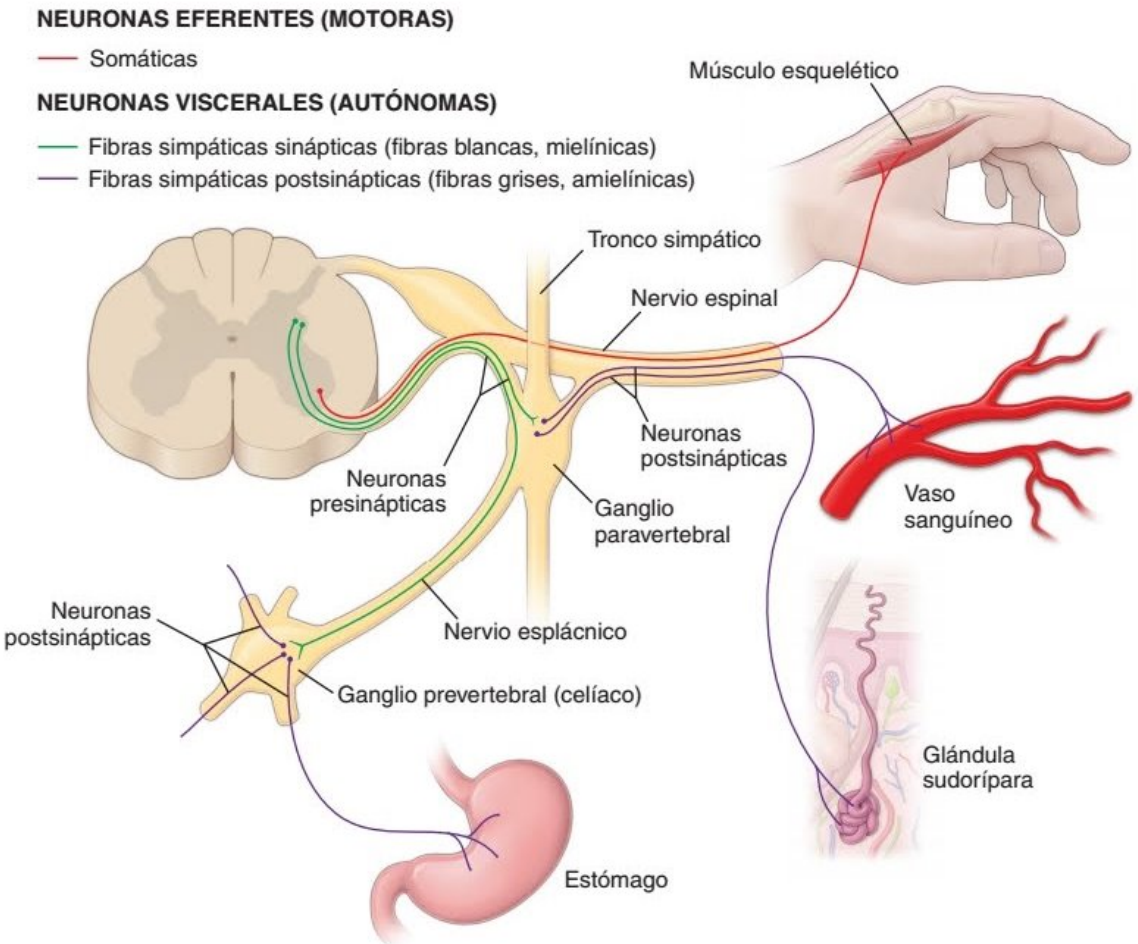

FIGURA 12-27. Neuronas somáticas eferentes y neuronas viscerales eferentes. En el sistema eferente somático (motor), una neurona conduce los impulsos desde el SNC hasta el efector (músculo esquelético). En el sistema eferente visceral (autónomo), representado en este esquema por una división simpática del SNA, una cadena bineuronal conduce los impulsos: una neurona presináptica ubicada dentro del SNC y una neurona postsináptica localizada en los ganglios paravertebrales o prevertebrales. Además, cada neurona presináptica hace contacto sináptico con más de una neurona postsináptica. Las fibras simpáticas postsinápticas inervan el músculo liso (como en los vasos sanguíneos) o el epitelio glandular (como en las glándulas sudoríparas). Las neuronas del SNA que inervan los órganos del abdomen lo hacen a través de los nervios esplácnicos. En este ejemplo, el nervio esplácnico se une con el ganglio celíaco, donde ocurren la mayoría de las sinapsis de la cadena bineuronal.

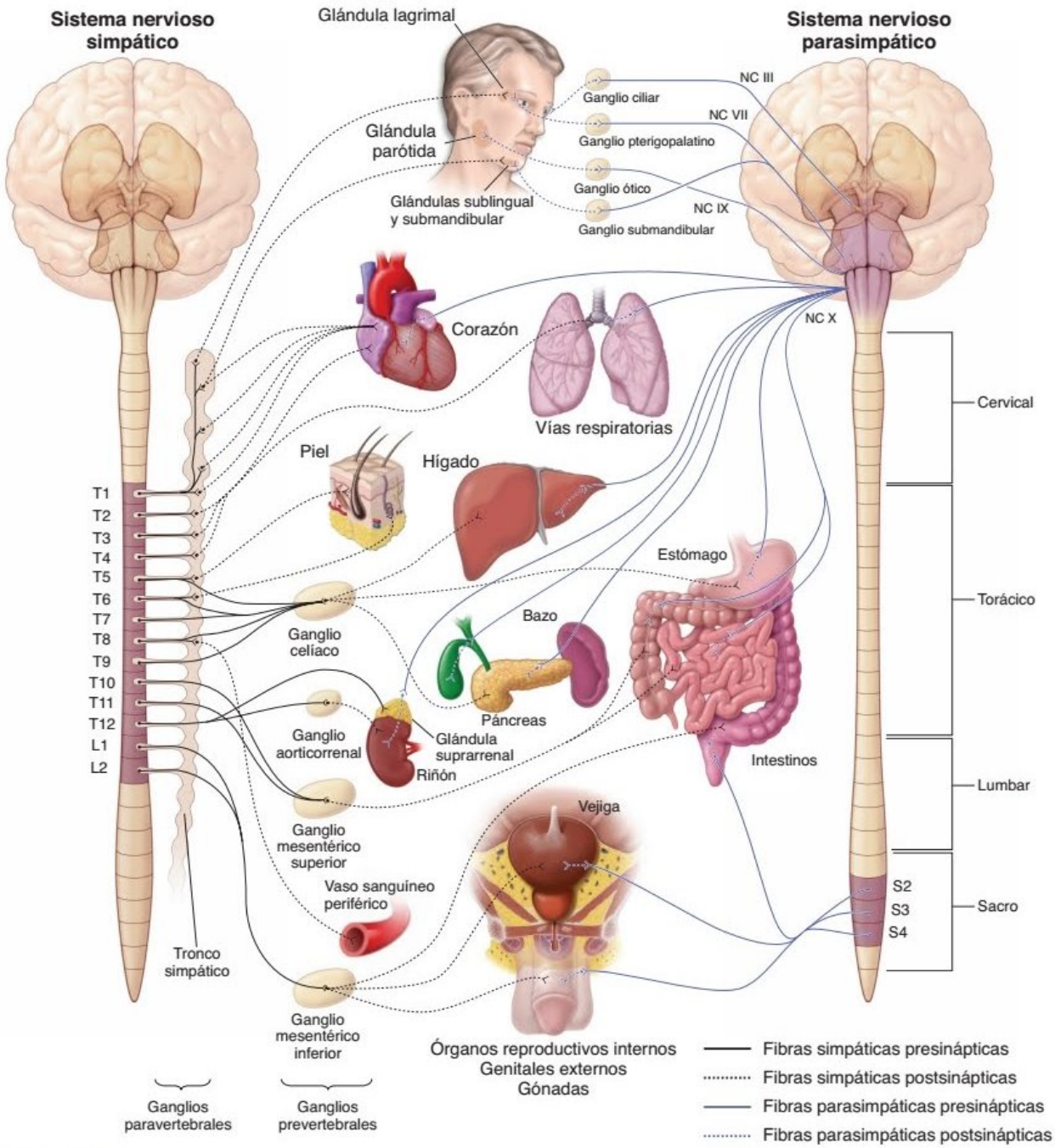

FIGURA 12-28. Disposición general de las neuronas simpáticas y parasimpáticas del SNA. Las eferencias simpáticas se muestran a la *izquierda* y las parasimpáticas a la *derecha*. La eferencia simpática (toracolumbar) abandona el SNC desde los segmentos torácico y lumbar superior (T1 y L2) de la médula espinal. Estas fibras presinápticas se comunican con las neuronas postsinápticas en dos sitios, los ganglios paravertebrales y los ganglios prevertebrales. Los primeros están ligados y forman dos troncos simpáticos en cada lado de la columna vertebral (*ilustrado como una sola columna a un lado de la médula espinal*). Los ganglios prevertebrales están asociados con las ramas principales de la aorta abdominal (*óvalos amarillos*). Cabe destacar la distribución de las fibras nerviosas simpáticas postsinápticas hacia las vísceras. La eferencia parasimpática (craneosacra) abandona el SNC desde la sustancia gris del tronco del encéfalo dentro de los nervios craneales III, VII, IX y X, así como desde la sustancia gris de los segmentos sacros (S2-S4) de la médula espinal y se distribuyen hacia las vísceras. Las fibras presinápticas que viajan con los nervios craneales III, VII, y IX se comunican con las neuronas postsinápticas en varios ganglios ubicados en la cabeza y la región del cuello (*óvalos amarillos frente a la cabeza*). Las fibras presinápticas que van con el nervio craneal X y las de los segmentos sacros (S2-S4) tienen sus sinapsis con neuronas postsinápticas en la pared de los órganos viscerales (ganglios terminales). Por lo tanto, las vísceras tienen inervación simpática y parasimpática. Obsérvese que la cadena bineuronal transmite impulsos a todas las vísceras, excepto la médula suprarrenal.

Las neuronas presinápticas de la división parasimpática están ubicadas en el tronco encefálico y la porción sacra de la médula espinal.

Las **neuronas parasimpáticas presinápticas** envían axones desde el tronco encefálico, es decir, desde el mesencéfalo, la protuberancia (puente) y la médula oblongada (bulbo raquídeo), así como desde los segmentos sacros de la médula espinal (S2-S4) hacia los **ganglios viscerales**. Los ganglios que están dentro o cerca de la pared de los órganos abdominales y pélvicos, al igual que los ganglios motores viscerales de los nervios craneales III, VII, IX y X, contienen los somas de las neuronas efectoras postsinápticas de la **división parasimpática** (*véanse* figs. 12-27 y 12-28).

Las divisiones simpática y parasimpática del SNA con frecuencia inervan los mismos órganos. En estos casos, las acciones de ambas divisiones suelen ser antagónicas. Por ejemplo, la estimulación simpática incrementa la frecuencia de contracción del músculo cardíaco, mientras que la estimulación parasimpática la reduce.

Muchas funciones del SNS son similares a las de la médula suprarrenal, una glándula endocrina. Esta similitud funcional se explica, en parte, por las relaciones evolutivas entre las células de la médula suprarrenal y las neuronas simpáticas postsinápticas. Ambas derivan de la cresta neural, son inervadas por las neuronas simpáticas presinápticas y producen compuestos fisiológicamente activos con un parentesco muy cercano, la adrenalina y la noradrenalina. Una diferencia importante radica en que las neuronas simpáticas entregan el compuesto directamente al efector, mientras que las células de la médula suprarrenal lo hacen de un modo indirecto, a través de la circulación. La inervación de la médula suprarrenal puede ser una excepción a la regla que dice que la inervación autónoma consiste en dos cadenas neuronales desde el SNC hacia un efector, salvo que la célula medular suprarrenal sea considerada el equivalente funcional de la segunda neurona (en efecto, una neurona neurosecretora).

División entérica del sistema nervioso autónomo

La división entérica del SNA consiste en los ganglios y sus evaginaciones que inervan el tubo digestivo.

La **división entérica del SNA** consiste en un conjunto de neuronas y sus evaginaciones dentro de las paredes del tubo digestivo. Controla la motilidad (contracciones de la pared intestinal), las secreciones exocrinas y endocrinas, así como el flujo sanguíneo a través del tubo digestivo. Asimismo, regula los procesos inmunitarios e inflamatorios.

El sistema nervioso entérico puede funcionar de manera independiente al SNC y se considera el **"cerebro del intestino"**. Sin embargo, la digestión requiere la comunicación entre las neuronas entéricas y el SNC, la cual está dada por las fibras nerviosas parasimpáticas y simpáticas. Los enterorreceptores ubicados en el tubo digestivo proporcionan información sensitiva al SNC con respecto al estado de las funciones digestivas. Después, el SNC coordina la estimulación simpática, que inhibe la secreción gastrointestinal, la actividad motora y la contracción de los esfínteres y los vasos sanguíneos gastrointestinales, así como la estimulación parasimpática que produce las acciones opuestas. Las **interneuronas** integran la información desde las neuronas sensitivas y la transmiten a las motoneuronas entéricas en la forma de reflejos. Por ejemplo, el reflejo gastrocólico se produce cuando la distensión del estómago estimula la contracción de la musculatura del colon para desencadenar la defecación.

Los ganglios y las neuronas postsinápticas de la división entérica están localizados en la lámina propia, la muscular de la mucosa, la submucosa, la muscular externa y la subserosa del tubo digestivo desde el esófago hasta el ano (fig. 12-29). Dado que la división entérica no necesita los impulsos presinápticos del nervio vago ni de las eferencias sacras, el intestino continúa los movimientos peristálticos aun después de que el nervio vago o los nervios esplácnicos pélvicos son seccionados.

Las neuronas de la división entérica no están sostenidas por las células satélite ni por las células de Schwann; en cambio, las **células gliales entéricas**, que se parecen a los astrocitos, son las que les proporcionan sostén (*véase* p. 398). Las células de la **división entérica** también son afectadas por las mismas alteraciones patológicas que pueden ocurrir en las neuronas del encéfalo. En las paredes del intestino grueso se han encontrado cuerpos de Lewy, asociados con la **enfermedad de Parkinson** (*véase* cuadro 12-1, p. 390), así como placas amiloides y ovillos neurofibrilares asociados con la **enfermedad de Alzheimer**. Este hallazgo puede conducir a la implementación de biopsias rectales de rutina para el diagnóstico precoz de la enfermedad de Alzheimer y la detección *post mortem* de la enfermedad de Parkinson, ya que la biopsia de encéfalo es más compleja y riesgosa.

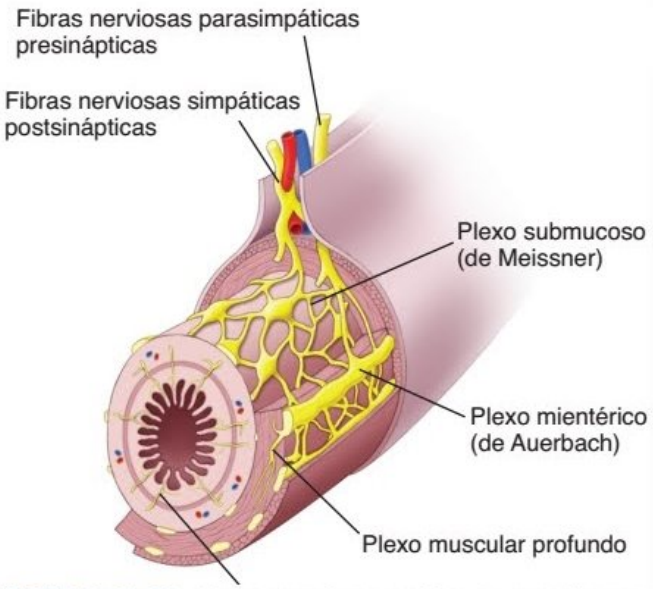

FIGURA 12-29. Sistema nervioso entérico. En este diagrama se muestra la organización del sistema entérico en la pared del intestino delgado. Obsérvese la ubicación de dos plexos nerviosos que contienen células ganglionares. El plexo más superficial, el plexo mientérico (de Auerbach), se ubica entre dos capas musculares. Más profundo en la región de la submucosa, hay una red de fibras nerviosas no mielinizadas y células ganglionares que forman el plexo submucoso (de Meissner). Las fibras parasimpáticas provenientes del nervio vago ingresan en el mesenterio del intestino delgado y hacen sinapsis con las células ganglionares de ambos plexos. Las fibras nerviosas simpáticas postsinápticas también colaboran con el sistema nervioso entérico.

Resumen de la distribución autónoma

En las figuras 12-27 y 12-28 se resumen los orígenes y la distribución del SNA. El estudiante debe referirse a estas figuras al leer las secciones descriptivas. Debe notarse que los diagramas indican tanto la inervación par (parasimpática y simpática) común al SNA como las excepciones importantes a esta característica general.

Cabeza

- Las **eferencias presinápticas parasimpáticas** de la cabeza abandonan el encéfalo junto con los nervios craneales, como se indica en la figura 12-28, pero las vías son bastante complejas. Los somas neuronales también pueden hallarse en estructuras diferentes de los ganglios mencionados en la tabla 12-1 y la figura 12-27 (p. ej., en la lengua). Estos son "ganglios terminales" que contienen los somas neuronales del sistema parasimpático.
- Las **eferencias presinápticas simpáticas** de la cabeza provienen de la región torácica de la médula espinal. Las *neuronas postsinápticas* tienen sus somas en el ganglio cervical superior. Los axones abandonan el ganglio en una red nerviosa

que rodea la pared de las *arterias* carótida interna y externa para formar los plexos nerviosos periarteriales. Los plexos de la carótida interna y la externa siguen las ramas de las arterias carótidas para alcanzar su destino.

Tórax

- Las **eferencias presinápticas parasimpáticas** de las vísceras torácicas viajan a través del nervio vago (X). Las *neuronas postsinápticas* tienen sus somas en las paredes o en el parénquima de los órganos del tórax.
- Las **eferencias presinápticas simpáticas** de los órganos del tórax provienen de los segmentos torácicos superiores de la médula espinal. La mayoría de las *neuronas postsinápticas simpáticas* para el corazón están, sobre todo, en los ganglios cervicales. Las *neuronas postsinápticas* para las otras vísceras torácicas están en los ganglios de la porción torácica del tronco simpático. Los axones viajan a través de los pequeños nervios esplácnicos desde el tronco simpático hasta los órganos dentro del tórax y forman los plexos pulmonar y esofágico.

Abdomen y pelvis

- Las **eferencias presinápticas parasimpáticas** de las vísceras abdominales provienen de los nervios vago (X) y esplácnico. Las *neuronas postsinápticas* del sistema parasimpático para los órganos abdominopélvicos están en los ganglios terminales que, en su mayoría, se ubican en las paredes de los mismos órganos, como los ganglios del plexo submucoso (de Meissner) y del plexo mientérico (de Auerbach) en el tubo digestivo. Estos ganglios son parte de la división entérica del SNA.
- Las **eferencias presinápticas simpáticas** de los órganos abdominopélvicos provienen del segmento torácico inferior y del segmento lumbar superior de la médula espinal. Estas fibras llegan a los ganglios prevertebrales a través de los nervios esplácnicos abdominopélvicos, que consisten en los nervios esplácnicos lumbares y torácicos mayor, menor e inferior. Las *neuronas postsinápticas* tienen la mayor parte de sus somas en los ganglios prevertebrales (*véase* fig. 12-27). Solo las fibras presinápticas que terminan en las células en la médula de la glándula suprarrenal tienen su origen en los ganglios paravertebrales del tronco simpático. Las células medulares suprarrenales funcionan como un tipo especial de neurona postsináptica que libera neurotransmisores directamente hacia el torrente sanguíneo en lugar de hacerlo hacia la hendidura sináptica.

Extremidades y pared del cuerpo

Ni la pared corporal ni las extremidades tienen eferencias parasimpáticas. Desde el punto de vista anatómico, la inervación autónoma en la pared del cuerpo es solo simpática (*véase* fig. 12-27). Cada nervio espinal contiene fibras simpáticas postsinápticas, es decir, eferentes viscerales no mielinizados de las neuronas cuyos somas se encuentran en los ganglios paravertebrales del tronco simpático. Para las glándulas sudoríparas, el neurotransmisor liberado por las neuronas "simpáticas" es la ACh en lugar de la noradrenalina habitual.

■ ORGANIZACIÓN DEL SISTEMA NERVIOSO CENTRAL

El **sistema nervioso central** está compuesto por el **encéfalo**, ubicado en la cavidad craneal, y la **médula espinal**, localizada en el conducto vertebral. El SNC está protegido por el cráneo y las vértebras y está rodeado por tres membranas de tejido conjuntivo denominadas ***meninges***. El encéfalo y la médula espinal esencialmente flotan en el líquido cefalorraquídeo, que ocupa el espacio entre las dos capas meníngeas internas. Además, el encéfalo se subdivide en **cerebro**, **cerebelo** y **tronco del encéfalo**, el cual se continúa con la médula espinal.

En el encéfalo, la sustancia gris forma una cubierta externa o corteza mientras que la sustancia blanca forma un centro interno o médula.

La **corteza cerebral**, que forma la capa más externa del encéfalo, contiene los somas neuronales, los axones, las dendritas y las células de la glía central, y es el sitio donde se producen las sinapsis. En un cerebro disecado en fresco, la corteza cerebral tiene un color gris, que recibe el nombre de ***sustancia gris***. Además de ubicarse en la corteza, la sustancia gris también se encuentra en forma de islotes, conocidos como ***núcleos***, en la profundidad del cerebro y del cerebelo.

La **sustancia blanca** solo contiene axones de neuronas, además de las células gliales y los vasos sanguíneos asociados (los axones en preparados frescos tienen un aspecto blanquecino). Estos axones viajan de una parte a otra del sistema nervioso. Si bien muchos de los axones que van hacia una región específica o vuelven de ella se agrupan en fascículos que están relacionados funcionalmente (denominados ***tractos***), estos no presentan límites definidos. Para identificar un tracto en la sustancia blanca del SNC es necesario un procedimiento especial, como la destrucción de los somas que proveen fibras al tracto en cuestión. Las fibras dañadas pueden detectarse a través de métodos de tinción o marcado adecuados y después rastrearse. Aun en la médula espinal, donde el agrupamiento de los tractos es más pronunciado, no existen límites nítidos entre los tractos contiguos.

Células de la sustancia gris

Los tipos de somas encontrados en la sustancia gris varían según la parte del encéfalo o de la médula espinal que se examine.

Cada región funcional de la sustancia gris tiene una variedad característica de somas asociados con una red de evaginaciones axónicas, dendríticas y gliales.

La red de evaginaciones axónicas, dendríticas y gliales asociadas con la sustancia gris se denomina ***neurópilo***. La organización del neurópilo no puede demostrarse en cortes teñidos con H&E. Es necesario utilizar métodos diferentes del histológico para descifrar la citoarquitectura de la sustancia gris (lámina 29, p. 426).

Si bien los programas histológicos generales no suelen incluir las disposiciones reales de las neuronas en el SNC, la presentación de dos ejemplos contribuirá a una mejor apreciación de los cortes teñidos con H&E que los estudiantes suelen examinar. Estos ejemplos son una región de la corteza cerebral (fig. 12-30) y una región de la corteza cerebelosa (fig.12-31), respectivamente.

El **tronco del encéfalo** no tiene una separación clara en regiones de sustancia gris y sustancia blanca. No obstante, los núcleos de los nervios craneales ubicados en el tronco encefálico aparecen como islotes rodeados por tractos de sustancia blanca más o menos definidos. Los núcleos contienen somas de las motoneuronas de los nervios craneales, y son los equivalentes morfológicos y funcionales de las astas anteriores de la médula espinal. En otros sitios en el tronco encefálico, como en la **formación reticular**, la distinción entre sustancia blanca y sustancia gris es aún menos evidente.

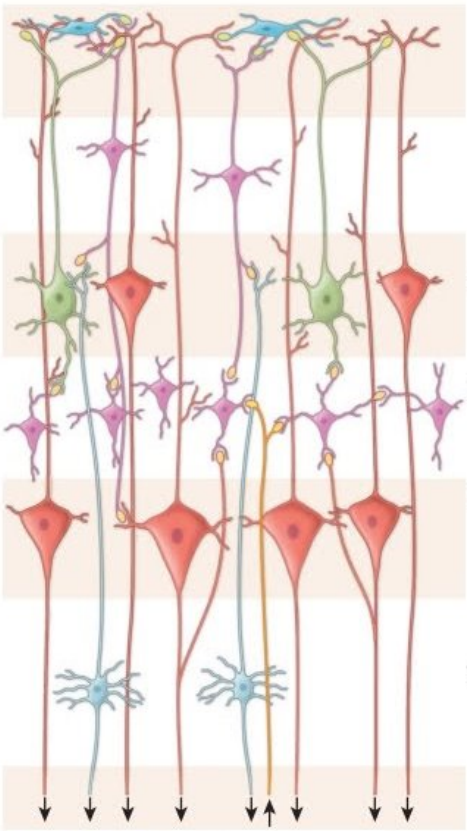

FIGURA 12-30. Células nerviosas en los circuitos cerebrales intracorticales. Organización y conexiones entre células de diferentes capas de la corteza que contribuyen con las fibras aferentes corticales (*flechas hacia arriba*) y fibras eferentes corticales (*flechas hacia abajo*). Las pequeñas interneuronas están indicadas en *amarillo*.

Organización de la médula espinal

La **médula espinal** es una estructura cilíndrica aplanada que está en continuidad directa con el tronco encefálico. Está dividida en 31 segmentos (8 cervicales, 12 torácicos, 5 lumbares, 5 sacros y 1 coccígeo) y cada segmento está conectado a un par de **nervios espinales**. Cada nervio espinal se une a su segmento correspondiente de la médula por varias raicillas agrupadas como raíces dorsales (posteriores) o ventrales (anteriores) (fig. 12-32; *véase también* fig. 12-3).

En un corte transversal, la médula espinal presenta una sustancia interna con forma de mariposa pardo grisácea, la **sustancia gris**, que rodea el **conducto central**, y una sustancia periférica blanquecina, la **sustancia blanca** (fig. 12-33). La sustancia blanca (*véase* fig. 12-3) contiene solo rastros de axones mielinizados y no mielinizados que discurren desde y hacia otras partes de la médula espinal, y desde y hacia el encéfalo.

La **sustancia gris** contiene los somas neuronales y sus dendritas, junto con axones y células de la glía central (lám. 31, p. 430). Los grupos de somas neuronales en la sustancia gris que están relacionados funcionalmente se denominan ***núcleos***. En este contexto, el término *núcleo* significa un conjunto o grupo de somas neuronales, además de fibras y glía. Los núcleos del SNC son equivalentes morfológicos y funcionales de los ganglios en el SNP. Las sinapsis ocurren solo en la sustancia gris.

Los somas de las motoneuronas que inervan el músculo estriado se ubican en el asta ventral (anterior) de la sustancia gris.

Las **motoneuronas ventrales**, también llamadas ***células de las astas anteriores***, son grandes células basófilas que se identifican con facilidad en los preparados histológicos de rutina (*véanse* fig.12-33 y lám. 31, p. 430). Dado que la motoneurona conduce impulsos hacia afuera del SNC, es una neurona eferente.

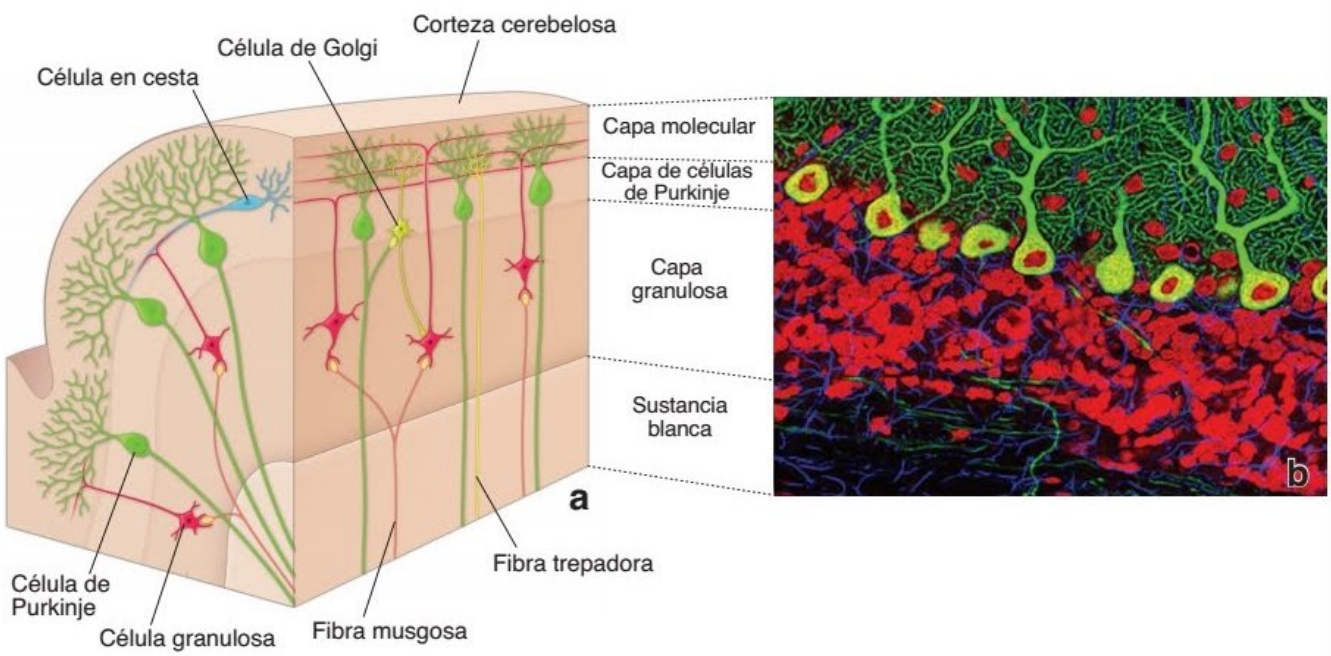

FIGURA 12-31. Citoarquitectura de la corteza cerebelosa. a. En este diagrama se muestra el corte de una laminilla, un giro angosto semejante a una hoja, de la corteza cerebelosa. El borde de corte más largo es paralelo a la laminilla. Obsérvese que la corteza cerebelosa contiene sustancia blanca y sustancia gris. En el diagrama se identifican tres capas diferentes de sustancia gris: la capa molecular, ubicada superficialmente, la capa media de células de Purkinje y la capa granulosa adyacente a la sustancia blanca. Las fibras musgosas y las fibras trepadoras son fibras aferentes importantes del cerebelo. **b.** Capa de células de Purkinje del cerebelo de una rata visualizadas con métodos de marcado de doble fluorescencia. El ADN teñido de *rojo* indica los núcleos de las células en un corte delgado de las capas molecular y granulosa. Obsérvese que cada célula de Purkinje exhibe abundantes dendritas. 380 × (cortesía de Thomas J. Deerinck).

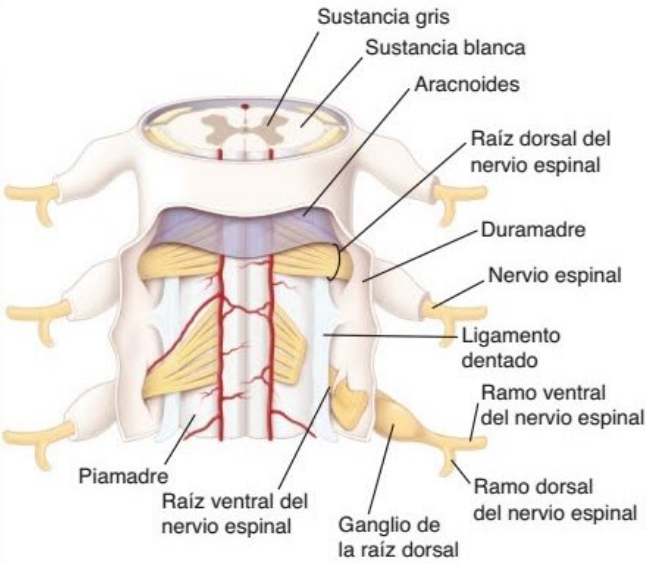

FIGURA 12-32. Vista posterior de la médula espinal con las meninges que la cubren. Cada nervio espinal se origina a partir de la médula espinal a través de raicillas, que se juntan para formar raíces nerviosas dorsales (posteriores) y ventrales (anteriores). Estas raíces se unen para formar un nervio espinal que, después de un tiempo, se divide en ramos primarios ventrales (anteriores) más gruesos y dorsales (posteriores) más finos. Obsérvese la duramadre (la capa externa de las meninges) alrededor de la médula espinal y los nervios espinales emergentes. También es visible el ligamento dentado de la piamadre que fija la médula espinal a la pared del conducto espinal.

El axón de una motoneurona abandona la médula espinal, atraviesa la raíz ventral (anterior), se convierte en un componente del nervio espinal de ese segmento y, como tal, se dirige hacia el músculo. El axón está mielinizado, excepto en su origen y en su terminación. Cerca de la célula muscular, el axón se divide en muchas ramas terminales que forman las uniones neuromusculares (*véase* p. 348).

Los somas de las neuronas sensitivas se localizan en los ganglios ubicados en la raíz dorsal del nervio espinal.

Las neuronas sensitivas en los ganglios de la raíz dorsal son seudounipolares (lám. 27, p. 422). Tienen una sola prolongación que se bifurca en un segmento periférico, que trae información desde la periferia hacia el soma neuronal, y en un segmento central, que lleva información desde el soma neuronal hacia la sustancia gris de la médula espinal. Dado que la neurona sensitiva conduce impulsos hacia el SNC, es una *neurona aferente*. Los impulsos se generan en las arborizaciones receptoras terminales del segmento periférico.

Tejido conjuntivo del sistema nervioso central

Tres membranas secuenciales de tejido conjuntivo, las **meninges**, cubren al encéfalo y la médula espinal.

- La **duramadre** es la capa más externa.
- La **aracnoides** es una capa que se ubica debajo de la duramadre.
- La **piamadre** es una delicada capa que está en contacto directo con la superficie del encéfalo y la médula espinal.

Puesto que la aracnoides y la piamadre derivan de la capa simple de mesénquima que rodea el encéfalo en desarrollo, habitualmente con conocidas como ***pia-aracnoides***. En los adultos, la piamadre corresponde a la hoja visceral, y la aracnoides, a la hoja parietal de la misma capa. Este origen común de la pia-aracnoides se torna evidente en las meninges del adulto, donde una gran cantidad de bandas de tejido conjuntivo (trabéculas aracnoideas) pasan entre la piamadre y la aracnoides.

La duramadre es una lámina relativamente gruesa de tejido conjuntivo denso.

En la cavidad craneal, la capa gruesa de tejido conjuntivo que forma la duramadre es continua en su superficie externa con el periostio del cráneo. Dentro de la **duramadre**, hay espacios revestidos por el endotelio (y reforzados por el periostio y la duramadre) que actúan como conductos principales para la sangre que regresa del encéfalo. Estos **senos venosos** (**durales**) reciben sangre de las principales venas cerebrales y la transportan hacia las venas yugulares internas.

Las extensiones laminares de la superficie interna de la duramadre forman tabiques entre partes del encéfalo, sostienen esas partes dentro de la cavidad craneal y llevan la aracnoides hasta alguna de las regiones encefálicas más profundas. En el conducto espinal, las vértebras tienen su propio periostio y la duramadre forma un tubo separado alrededor de la médula espinal (*véase* fig. 12-32).

La aracnoides es una lámina delicada de tejido conjuntivo adyacente a la superficie interna de la duramadre.

La **aracnoides** limita con la superficie interna de la duramadre y extiende **trabéculas aracnoideas** hacia la piamadre en la superficie del encéfalo y la médula espinal. Las trabéculas en forma de red de la aracnoides son las estructuras que le dan el nombre a esta membrana. Las trabéculas están compuestas por hebras de tejido conjuntivo laxo con fibroblastos alargados. Este espacio que cruzan los

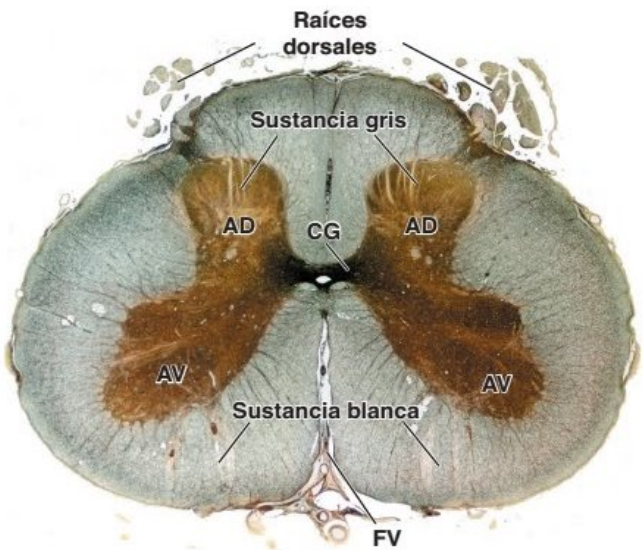

FIGURA 12-33. Corte transversal de la médula espinal humana. En la microfotografía se muestra un corte transversal en un nivel lumbar bajo (probablemente L4-L5) de la médula espinal teñida por el método de impregnación argéntica de Bielschowsky. La médula espinal está organizada en una parte externa, la sustancia blanca, y una parte interna, la sustancia gris, que contiene somas neuronales y fibras nerviosas asociadas. La sustancia gris de la médula espinal aparece en forma de mariposa. Las prominencias anteriores y posteriores se denominan *astas ventrales* (*AV*) y *astas dorsales* (*AD*), respectivamente. Están conectadas por la comisura gris (*CG*). La sustancia blanca contiene fibras nerviosas que forman tractos ascendentes y descendentes. La superficie externa de la médula espinal está rodeada por la piamadre. En este corte se observan los vasos sanguíneos de la piamadre, la fisura ventral (*FV*) y algunas raíces dorsales de los nervios espinales. 5×.

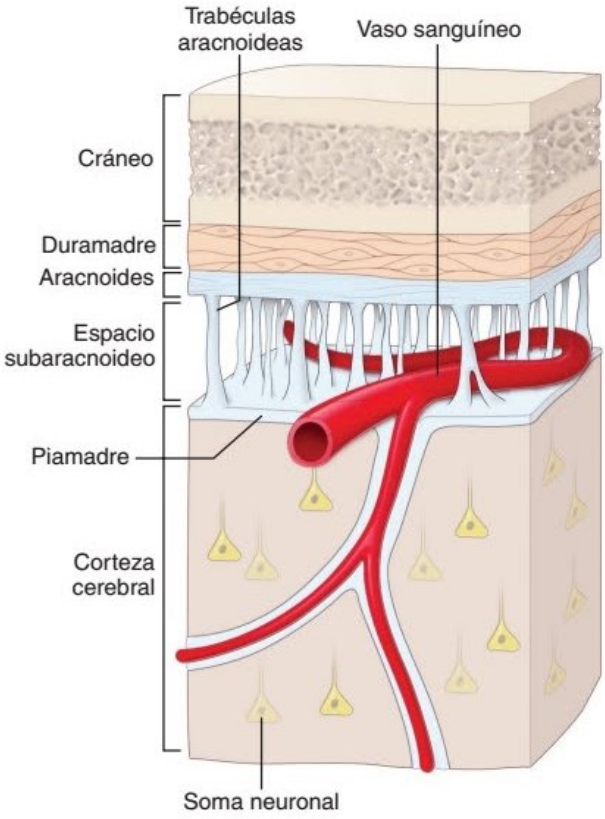

FIGURA 12-34. Meninges cerebrales. La capa externa, la duramadre, se une al hueso contiguo de la cavidad craneal (no se muestra en la figura). La capa interna, la piamadre, se adhiere a la superficie cerebral y sigue todos sus contornos. Obsérvese que la piamadre sigue las ramas de las arterias cerebrales a medida que entran en la corteza cerebral. La capa intermedia, la aracnoides, es adyacente, pero no está unida a la duramadre. La aracnoides emite numerosas trabéculas en forma de telaraña hacia la piamadre. Entre la aracnoides y la piamadre se ubica el espacio subaracnoideo que contiene líquido cefalorraquídeo. El espacio también contiene grandes vasos sanguíneos (arterias cerebrales) que envían ramas hacia la sustancia encefálica.

cordones es el **espacio subaracnoideo**, el cual contiene el **líquido cefalorraquídeo** (fig. 12-34).

La piamadre está en contacto directo con la superficie del encéfalo y la médula espinal.

La **piamadre** también es una delicada capa de tejido conjuntivo. Está en contacto directo con la superficie del encéfalo y la médula espinal y es continua con la vaina de tejido conjuntivo perivascular de los vasos sanguíneos encefálicos y medulares. Ambas superficies de la aracnoides, la superficie interna de la piamadre y los cordones, están revestidas con una fina capa epitelial escamosa. Tanto la aracnoides como la piamadre se fusionan alrededor de los orificios de salida para los nervios craneales y espinales en la duramadre.

Barrera hematoencefálica

La barrera hematoencefálica protege al SNC de las concentraciones fluctuantes de electrólitos, hormonas y metabolitos celulares que circulan en los vasos sanguíneos.

La observación hace más de 100 años de que los colorantes vitales inyectados en el torrente sanguíneo pueden penetrar y teñir casi todos los órganos, excepto el encéfalo, proporcionó la primera descripción de la **barrera hematoencefálica**. En años recientes, los avances en las técnicas de microscopía y biología molecular han permitido identificar la ubicación precisa de esta barrera única y el papel de las células endoteliales en el transporte de sustancias esenciales hacia el tejido encefálico.

La barrera hematoencefálica se desarrolla temprano en el embrión por medio de una interacción entre los astrocitos de la glía y las células endoteliales capilares. La barrera es creada en gran parte por las intrincadas **uniones estrechas** entre las **células endoteliales** que forman capilares de tipo continuo. Los estudios realizados con el MET en los que se utilizaron trazadores opacos para los electrones muestran que hay uniones estrechas complejas entre las células endoteliales. Desde el punto de vista morfológico, estas uniones se parecen más a las uniones estrechas epiteliales que a las uniones estrechas presentes entre otras células endoteliales. Además, los estudios con MET demuestran una estrecha asociación de los astrocitos y sus evaginaciones de pies perivasculares con la **lámina basal endotelial** (fig. 12-35). Las uniones estrechas eliminan las brechas entre las células endoteliales y evitan la difusión simple de los solutos y el líquido hacia el tejido nervioso. Los indicios sugieren que la integridad de las uniones estrechas de la barrera hematoencefálica depende del funcionamiento normal de los **astrocitos** asociados. Diversas enfermedades encefálicas se caracterizan por alteraciones en la **barrera hematoencefálica**. En el examen de tejido encefálico en estas enfermedades con MET se comprueba una desaparición de las uniones estrechas, así como alteraciones en la morfología de los astrocitos. Otros datos experimentales indican que los astrocitos liberan factores solubles que incrementan las propiedades de la barrera y el contenido proteínico de la unión estrecha.

La barrera hematoencefálica restringe el paso de ciertos iones y sustancias desde el torrente sanguíneo hacia los tejidos del SNC.

La presencia de solo unas pocas vesículas pequeñas indica que la pinocitosis a través de las células endoteliales del encéfalo está muy restringida. Las sustancias con un peso molecular **mayor de 500 Da**, en general, no pueden atravesar la barrera hematoencefálica. Muchas

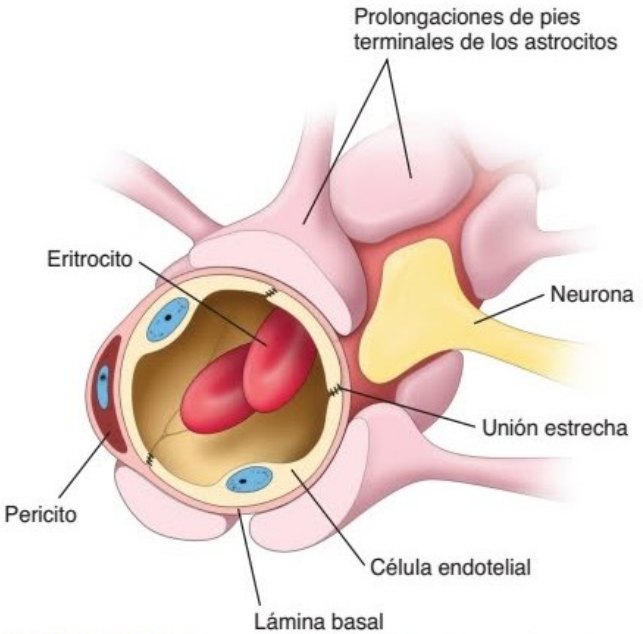

FIGURA 12-35. Barrera hematoencefálica. En esta ilustración se muestra la barrera hematoencefálica, que está compuesta por células endoteliales adheridas por uniones estrechas elaboradas y complejas, la lámina basal del endotelio y las evaginaciones de pies terminales de los astrocitos.

moléculas que son necesarias para la integridad neuronal entran y salen de los capilares sanguíneos a través de las células endoteliales. Por lo tanto, el O_2 y el CO_2, al igual que ciertas moléculas liposolubles (p. ej., etanol y hormonas esteroides), penetran en la célula endotelial con facilidad y se desplazan libremente entre la sangre y el líquido extracelular del SNC. Debido a la gran permeabilidad al K^+ de la membrana neuronal, las neuronas son particularmente sensibles a los cambios en la concentración del K^+ extracelular. Como ya se describió, los astrocitos tienen a su cargo la amortiguación de la concentración de K^+ en el líquido extracelular encefálico (*véase* p. 402). Son asistidos por las células endoteliales de la barrera hematoencefálica que limitan con eficacia el desplazamiento del K^+ hacia el líquido extracelular del SNC.

Las sustancias que logran atravesar la pared capilar son transportadas de forma activa por endocitosis mediada por receptores específicos. Por ejemplo, la glucosa (de la cual depende la neurona casi de forma exclusiva para la obtención de energía), aminoácidos, nucleósidos y vitaminas son transportados activamente por proteínas transportadoras transmembrana específicas. La permeabilidad de la barrera hematoencefálica a estas macromoléculas se atribuye al nivel de expresión de las proteínas transportadoras específicas en la superficie de la célula endotelial.

Otras proteínas que residen dentro de la membrana plasmática de las células endoteliales protegen al encéfalo porque metabolizan ciertas moléculas, como fármacos y proteínas extrañas, y les impiden atravesar la barrera. Por ejemplo, la **L-dopa (levodopa)**, el precursor de los neuromediadores dopamina y noradrenalina, atraviesa con facilidad la barrera hematoencefálica. Sin embargo, la **dopamina** formada a partir de la descarboxilación de la L-dopa en las células endoteliales no puede atravesar la barrera y se restringe del SNC. En este caso, la barrera hematoencefálica regula la concentración de L-dopa en el encéfalo. Desde el punto de vista clínico, esta restricción explica por qué para el tratamiento de la **deficiencia de dopamina** (p. ej., enfermedad de Parkinson) se administra L-dopa en lugar de dopamina.

Estudios recientes indican que los pies perivasculares de los astrocitos también desempeñan un papel importante en el mantenimiento de la **homeostasis del agua** en el tejido encefálico. Los **canales de agua** (acuaporina AQP4), por los que esta atraviesa la barrera hematoencefálica, se encuentran en las evaginaciones de los pies pervivasculares. En estados patológicos, como el edema cerebral, estos conductos desempeñan un papel clave en el restablecimiento del equilibrio osmótico en el encéfalo.

Las estructuras de la línea media que bordean el tercer y el cuarto ventrículo son regiones únicas del encéfalo que se encuentran fuera de la barrera hematoencefálica.

Algunas partes del SNC no están aisladas de las sustancias transportadas en el torrente sanguíneo. La barrera es ineficaz o inexistente en los sitios ubicados a lo largo del tercer y el cuarto ventrículos del encéfalo, denominados de forma conjunta ***órganos circunventriculares***. Los órganos circunventriculares incluyen la glándula pineal, la eminencia media, el órgano subfornical, el área postrema, el órgano subcomisural, el órgano vascular de la lámina terminal y el lóbulo posterior de la hipófisis. Es probable que estas regiones de barrera insuficiente participen en la verificación de las sustancias circulantes en la sangre que generalmente son excluidas por la barrera hematoencefálica y, luego, en la entrega de información acerca de estas sustancias al SNC. Los órganos periventriculares son importantes para la regulación de la homeostasis del líquido corporal y para el control de la actividad neurosecretora del sistema nervioso. Algunos investigadores los describen como las "ventanas del encéfalo" dentro del sistema neurohumoral central.

■ RESPUESTA DE LAS NEURONAS A UNA LESIÓN

La lesión neuronal induce una secuencia compleja de acontecimientos denominados ***degeneración axónica*** y ***regeneración nerviosa***. Las neuronas, las células de Schwann, los oligodendrocitos, los macrófagos y la microglía intervienen en estas respuestas. A diferencia de lo que ocurre en el SNP, en el cual los axones lesionados se regeneran con rapidez, los axones interrumpidos en el SNC con frecuencia no pueden regenerarse. Es probable que esta diferencia notable se relacione con la incapacidad de los oligodendrocitos y las células de la microglía para fagocitar con rapidez los detritos de mielina y con la restricción de grandes cantidades de macrófagos migratorios por la barrera hematoencefálica. Debido a que los residuos de mielina contienen varios inhibidores de la regeneración de axones, su eliminación es indispensable para que progrese la regeneración.

Degeneración

La porción de una fibra nerviosa distal al sitio de lesión se degenera debido a la interrupción del transporte axónico.

La degeneración de un axón distal al sitio de una lesión se denomina ***degeneración anterógrada*** (walleriana; figs. 12-36a y b). El primer signo de lesión, que ocurre 8-24 h después de dañarse el axón, es la tumefacción axónica seguida por su desintegración. Esto conduce a la degradación del citoesqueleto axónico. Los microtúbulos, los neurofilamentos y otros componentes del citoesqueleto se desarman, lo que produce la fragmentación del axón. Este proceso se conoce como ***desintegración granular del citoesqueleto axónico***. En el SNP, la pérdida del contacto con el axón causa la desdiferenciación de las células de Schwann y la degradación de la vaina de mielina que lo rodeaba. Las células de Schwann inhiben la expresión de proteínas específicas de mielina (*véase* p. 396) y al mismo tiempo estimulan y secretan varios **factores de crecimiento gliales** (**GGF**, ***glial growth factors***), miembros de una familia de neurregulinas asociadas con el axón y de potentes estimuladores de la proliferación. Bajo la acción de los GGF, las **células de Schwann** presentan mitosis y se disponen en hileras a lo largo de sus láminas externas. Dado que las evaginaciones axónicas distales al sitio de la lesión se han eliminado por fagocitosis, la disposición lineal de las láminas externas de las células de Schwann forma un largo tubo con una luz vacía (*véase* fig. 12-36b). En el SNC, la supervivencia de los oligodendrocitos depende de las señales de los axones. A diferencia de lo que ocurre con las células de Schwann, si los oligodendrocitos pierden contacto con los axones, responden activando el proceso de muerte celular programada (apoptosis).

Las células más importantes en la eliminación de los detritos de mielina del sitio de la lesión nerviosa son los macrófagos derivados de monocitos.

En el SNP, incluso antes del arribo de las células fagocíticas al sitio de la lesión nerviosa, las células de Schwann inician la eliminación de los detritos de mielina. Algunos estudios recientes confirman que los **macrófagos residentes** (generalmente presentes en pequeñas cantidades en los nervios periféricos) se activan después de una lesión nerviosa. Estas células migran hacia el sitio de la lesión, proliferan y, después, fagocitan los detritos de mielina.

La eliminación eficaz de los detritos de mielina en el SNP se atribuye al reclutamiento masivo de **macrófagos derivados de monocitos** que migran desde los vasos sanguíneos e infiltran las inmediaciones de la lesión nerviosa (fig. 12-37). Cuando un axón se lesiona, la barrera hematoneural (*véase* p. 416) se interrumpe a lo largo de toda la longitud del axón dañado, lo cual permite la entrada de estas células al sitio de la lesión. La presencia de una gran cantidad de ma-

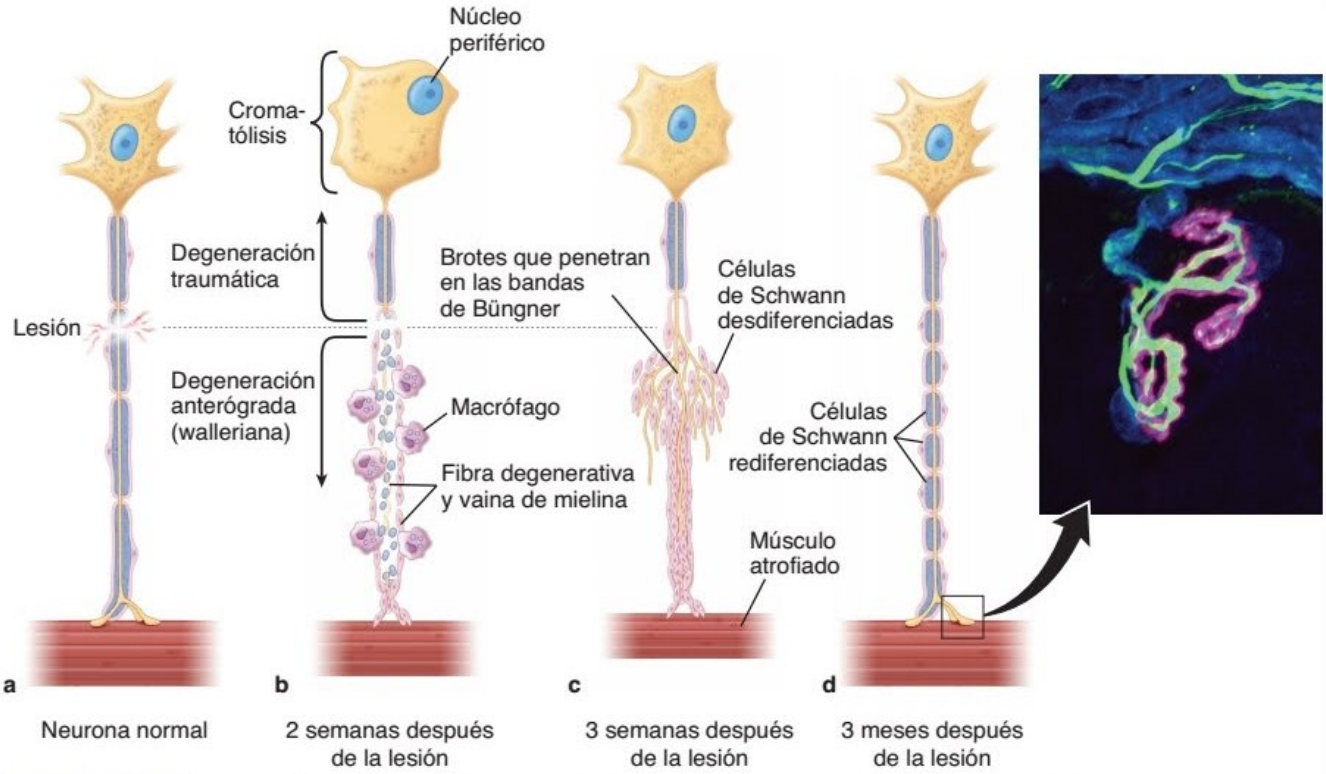

FIGURA 12-36. Respuesta de las fibras nerviosas a una lesión. a. Fibra nerviosa normal en el momento de la lesión, con su soma neuronal y la célula efectora (músculo esquelético estriado). Nótese la posición de los núcleos neuronales y la cantidad y distribución de los corpúsculos de Nissl. **b.** Cuando la fibra se lesiona, el núcleo neuronal se desplaza hacia la periferia celular y la cantidad de corpúsculos de Nissl se reduce en gran parte. La fibra nerviosa distal a la lesión degenera junto con la vaina de mielina. Las células de Schwann se desdiferencian y proliferan, y los detritos de mielina son fagocitados por macrófagos. **c.** Las células de Schwann en proliferación forman los cordones celulares de Büngner que son penetrados por el brote axónico en crecimiento. El axón crece a un ritmo de 0.5-3 mm/día. Obsérvese que las fibras musculares muestran una atrofia pronunciada. **d.** Si el brote axónico en crecimiento alcanza la fibra muscular, la regeneración es exitosa y se desarrollan nuevas uniones neuromusculares, con lo que se restablece la función del músculo esquelético. **Recuadro.** Imagen de inmunofluorescencia confocal de músculo esquelético de un ratón reinervado. Los axones motores regenerados se tiñen de color *verde* debido a los neurofilamentos, y las conexiones restablecidas con dos uniones neuromusculares se visualizan de color *rosa*, lo que refleja una tinción específica para los receptores postsinápticos de acetilcolina. Las células de Schwann se tiñen de *azul* con S100, que corresponde a una proteína fijadora de calcio específica de las células de Schwann. Los axones en proceso de regeneración se extendieron a lo largo de las células de Schwann, lo que los condujo a los sitios sinápticos originales en las fibras musculares. 640× (cortesía del Dr. Young-Jin Son).

crófagos derivados de monocitos acelera el proceso de eliminación de mielina, que en los nervios periféricos suele completarse en 2 semanas.

En el SNC, la eliminación ineficaz de los detritos de mielina debido al acceso limitado de los macrófagos derivados de monocitos, la actividad fagocítica ineficaz de la microglía y la formación cicatricial de origen astrocítico restringen gravemente la regeneración nerviosa.

Una diferencia clave en la **respuesta del SNC a una lesión axónica** se relaciona con el hecho de que la barrera hematoencefálica (*véase* p. 417) se interrumpe solo en el sitio de la lesión y no en toda la longitud del axón lesionado (*véase* fig. 12-37). Esto limita la infiltración al SNC por los macrófagos derivados de monocitos y reduce de forma drástica el proceso de eliminación de mielina, que puede tardar meses o incluso años. Si bien la cantidad de células de la microglía se incrementa en los sitios del SNC lesionados, esta **microglía reactiva** no posee las capacidades fagocíticas completamente desarrolladas de los macrófagos migrantes. La **eliminación ineficaz de detritos de mielina** es un factor importante en el fracaso de la regeneración nerviosa en el SNC. Otro factor que afecta la regeneración nerviosa es la formación de una cicatriz glial (de origen astrocítico) que llena el espacio vacío dejado por los axones degenerados. La formación de cicatrices se comenta en el cuadro 12-3.

La degeneración traumática ocurre en el segmento proximal del nervio lesionado.

Parte de la degeneración retrógrada también ocurre en el axón proximal y se denomina ***degeneración traumática***. Este proceso parece ser histológicamente similar a la degeneración anterógrada (walleriana). La magnitud de la degeneración traumática depende de la gravedad de la lesión y, por lo general, se extiende a lo largo de uno o unos pocos segmentos internodales. En ocasiones, la degeneración traumática se extiende proximalmente por más de unos pocos nódulos de Ranvier y puede causar la muerte del soma neuronal. Cuando se corta una fibra motora, el músculo inervado por esa fibra experimenta atrofia (fig. 12-36c).

La transmisión retrógrada de señales hacia el soma neuronal de un nervio lesionado produce un cambio en la expresión génica que inicia la reorganización del citoplasma perinuclear.

La lesión axónica también inicia la transmisión retrógrada de señales hacia el soma neuronal, lo que conduce a la estimulación de un gen llamado ***c-jun***. El factor de transcripción *c-jun* participa en las etapas tanto iniciales como avanzadas de la regeneración nerviosa. La reorganización de los orgánulos y el citoplasma perinuclear comienza a los pocos días. El soma de la neurona lesionada crece y su núcleo se desplaza hacia la periferia. Al principio, los corpúsculos de

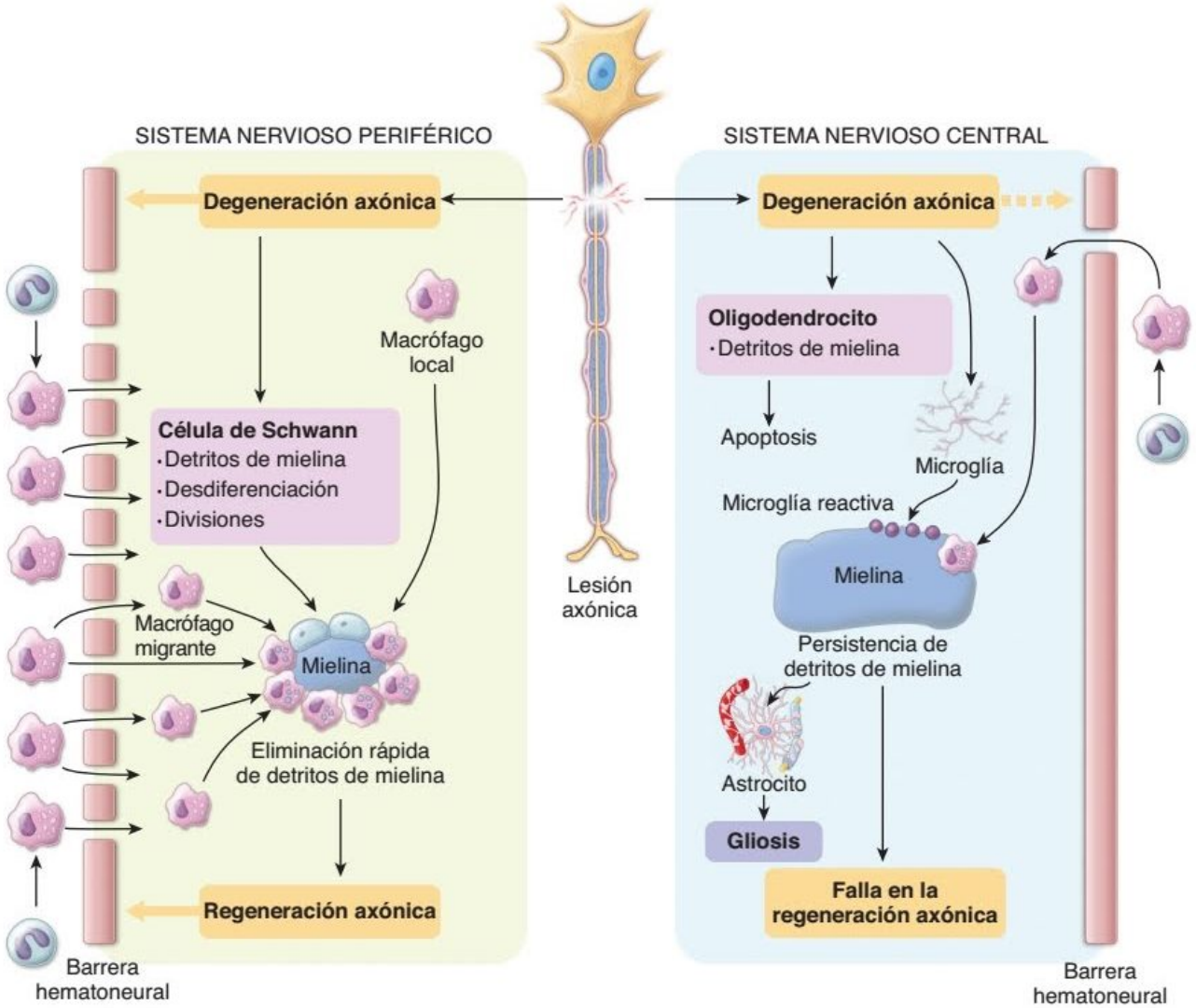

FIGURA 12-37. Respuesta a una lesión neuronal dentro de los sistemas nerviosos periférico y central. Las lesiones de las evaginaciones nerviosas (axones y dendritas) tanto en el SNP como en el SNC inducen la degeneración del axón y la regeneración neuronal. Estos procesos no solo involucran a las neuronas, sino también a las células de soporte, como las células de Schwann y los oligodendrocitos, así como a las células fagocíticas (como macrófagos y microglía). Las lesiones a los axones en el SNP conducen a su degeneración, la cual se acompaña de mitosis y desdiferenciación de las células de Schwann, así como a la interrupción de la barrera hematonerviosa en toda la longitud del axón lesionado. Esto permite la infiltración masiva de los macrófagos derivados de monocitos, que son responsables del proceso de eliminación de mielina. La eliminación rápida de detritos de mielina permite la regeneración del axón y la consecuente restauración de la barrera hematonerviosa. En el SNC, la interrupción limitada de la barrera hematoencefálica restringe la infiltración de los macrófagos derivados de monocitos y desacelera drásticamente el proceso de eliminación de mielina. Además, la apoptosis de oligodendrocitos, una actividad fagocítica ineficaz de la microglía, y la formación de una cicatriz derivada de un astrocito conducen a fallos en la regeneración nerviosa en el SNC.

Nissl desaparecen del centro de la neurona y se desplazan hacia la periferia en un proceso denominado ***cromatólisis***. La cromatólisis se observa por primera vez 1-2 días después de la lesión y alcanza su pico alrededor de las 2 semanas (*véase* fig. 12-36b). Los cambios en el soma neuronal son proporcionales a la cantidad de axoplasma destruido por la lesión. Una gran pérdida de axoplasma puede conducir a la muerte de la célula.

Antes del desarrollo de las técnicas modernas de rastreo de colorantes y radioisótopos, la degeneración walleriana y la cromatólisis se utilizaban como instrumentos de investigación. Estos instrumentos permitían a los investigadores identificar las vías y los destinos de los axones, así como la ubicación de los somas neuronales en nervios lesionados de forma experimental.

Regeneración

En el SNP, las células de Schwann se dividen y forman bandas celulares que atraviesan la cicatriz neoformada y dirigen el crecimiento de las evaginaciones nerviosas nuevas.

Como ya se mencionó, la división de las células de Schwann desdiferenciadas es el primer paso en la regeneración de un nervio periférico seccionado o aplastado. Al principio, estas células se organizan en

CUADRO 12-3

CORRELACIÓN CLÍNICA: FORMACIÓN DE CICATRICES EN EL SISTEMA NERVIOSO CENTRAL (GLIOSIS REACTIVA)

Cuando se lesiona una región del SNC, los astrocitos cercanos a la lesión se activan. Estos se dividen y experimentan una marcada hipertrofia con un incremento visible en la cantidad de sus evaginaciones citoplasmáticas. Con el tiempo, las evaginaciones se empaquetan de forma densa con los **filamentos intermedios de GFAP**. Finalmente, se forma tejido cicatricial. Este proceso se denomina ***gliosis reactiva***, mientras que la cicatriz permanente derivada de este proceso recibe el nombre de ***placa***. La gliosis reactiva varía ampliamente en duración, grado de hiperplasia y curso temporal de expresión de GFAP en la inmunotinción.

Se han propuesto varios mecanismos biológicos para la inducción y el mantenimiento de la gliosis reactiva. El tipo de célula glial que responde durante este proceso depende de la estructura encefálica dañada. Además, la activación de la población de células de la microglía se produce casi inmediatamente después de cualquier tipo de lesión en el SNC. Esta microglía reactiva migra hacia el sitio de la lesión y muestra una marcada actividad fagocítica. Sin embargo, su actividad fagocítica y su capacidad para eliminar los detritos de mielina es mucho menor que la de los macrófagos derivados de monocitos. La gliosis es una característica prominente de muchas enfermedades del SNC, incluyendo ictus, daño neurotóxico, enfermedades genéticas, desmielinización inflamatoria y alteraciones neurodegenerativas, como la esclerosis múltiple. La mayoría de las investigaciones sobre la regeneración del SNC están enfocadas en la prevención o la inhibición de la formación de cicatrices gliales.

una serie de cilindros denominados ***tubos endoneurales***. La eliminación de los detritos axónicos y la mielina desde el interior de los tubos determina finalmente su colapso. Las células de Schwann en proceso de proliferación se organizan en bandas celulares que parecen columnas longitudinales denominadas ***bandas de Büngner***. Las bandas celulares guían el crecimiento de nuevas evaginaciones nerviosas (**neuritas** o **brotes**) de los axones en regeneración. Una vez que las bandas están en su lugar, grandes cantidades de brotes comienzan a crecer desde el muñón proximal (*véase* fig.12-36c). Se desarrolla un **cono de crecimiento** en la porción distal de cada brote, compuesto por filipodios con abundantes filamentos de actina. Los extremos de los filopodios establecen una dirección para el avance del cono de crecimiento. Estos interactúan preferentemente con proteínas de la matriz extracelular, como la fibronectina y la laminina encontradas dentro de la lámina externa de la célula de Schwann. Por lo tanto, si un brote se asocia con una banda de Büngner, se regenera entre las capas de la lámina externa de la célula de Schwann. Este brote crecerá a lo largo de la banda a una velocidad de 3 mm al día. Si bien muchos brotes nuevos no establecen contacto con bandas celulares y degeneran, su gran cantidad incrementa la probabilidad de restablecer conexiones sensitivas y motoras. Después de atravesar el sitio de la lesión, los brotes ingresan en las bandas celulares sobrevivientes en el muñón distal. Entonces, estas bandas guían a las neuritas a su destino, al tiempo que les proporcionan un microentorno adecuado para el crecimiento continuo (fig. 12-36d). La regeneración axónica lleva a la rediferenciación de la célula de Schwann, que ocurre en sentido proximal a distal. Las células de Schwann rediferenciadas estimulan los genes para las proteínas específicas de mielina e inhiben el gen *c-jun*.

Si se restablece el contacto físico entre una motoneurona y su músculo, la función suele recuperarse.

Las técnicas microquirúrgicas que restablecen con rapidez la aposición estrecha entre los extremos de corte de nervio y vasos sanguíneos han convertido la reimplantación de extremidades y dedos cortados, con el consiguiente restablecimiento de la función, en un procedimiento relativamente frecuente. Si los brotes axónicos no restablecen su contacto con las células de Schwann adecuadas, entonces los brotes crecen de forma desorganizada, lo que produce una masa de evaginaciones axónicas enmarañadas conocidas como ***neuroma traumático*** o ***de amputación***. Desde el punto de vista clínico, el neuroma traumático aparece como un nódulo de movimiento libre en el sitio de la lesión nerviosa y se caracteriza por dolor, en particular a la palpación. El neuroma traumático del nervio motor lesionado evita la reinervación del músculo afectado.

TEJIDO NERVIOSO

FUNDAMENTOS DEL SISTEMA NERVIOSO

- El **sistema nervioso** permite que el organismo responda a los cambios en el ambiente externo y controla las funciones de los órganos y los sistemas internos.
- Desde el punto de vista anatómico, el sistema nervioso se divide en **sistema nervioso central** (SNC; encéfalo y médula espinal) y **sistema nervioso periférico** (SNP; nervios craneales y periféricos y ganglios).
- Desde el punto de vista funcional, el sistema nervioso se clasifica en **sistema nervioso somático** (SNS; bajo control voluntario consciente) y **sistema nervioso autónomo** (SNA; bajo control involuntario).
- Además, el SNA se subclasifica en las **divisiones simpática**, **parasimpática** y **entérica**. La división entérica inerva el tubo digestivo y regula la función de los órganos internos mediante la inervación de las células del músculo liso y cardíaco, así como del epitelio glandular.

CÉLULAS DE SOSTÉN DEL SISTEMA NERVIOSO: NEUROGLÍA

- La **neuroglía periférica** incluye las células de Schwann y las células satélite.
- En los nervios **mielinizados**, las **células de Schwann** producen la vaina de mielina desde las capas compactadas de sus propias **membranas** celulares que se enrollan de forma concéntrica alrededor de la prolongación de la neurona.
- La región donde se encuentran dos células de Schwann adyacentes se denomina ***nódulo de Ranvier*** y es el sitio donde el impulso eléctrico se regenera por la propagación a alta velocidad a lo largo del axón.
- En los nervios **no mielinizados**, las evaginaciones nerviosas son envueltas en el citoplasma de las células de Schwann.
- Las **células satélite** mantienen un medio controlado alrededor de los somas neuronales en los ganglios del SNP.
- Hay cuatro tipos de **neuroglía central**: **astrocitos** (proporcionan sostén físico y metabólico a las neuronas del SNC), **oligodendrocitos** (producen y mantienen la vaina de mielina en el SNC), **microglía** (posee propiedades fagocíticas y media reacciones neuroinmunitarias) y **ependimocitos** (revisten los ventrículos del encéfalo y el conducto espinal).

NEURONA

- El **tejido nervioso** está compuesto por dos tipos principales de células: las **neuronas** (células especializadas que conducen impulsos) y las **células de sostén** (células no conductoras en estrecha proximidad con las neuronas y sus evaginaciones).
- La neurona es la unidad estructural y funcional del sistema nervioso.
- Las **neuronas** no se dividen; no obstante, en ciertas regiones del encéfalo, las **células madre neurales** pueden dividirse y diferenciarse en nuevas neuronas.
- Las neuronas se agrupan en tres categorías: **neuronas sensitivas** (transmiten impulsos desde los receptores hacia el SNC), **motoneuronas** (transportan impulsos desde el SNC o los ganglios hasta las células efectoras) e **interneuronas** (encargadas de la comunicación entre las neuronas sensitivas y motoras).
- Todas las neuronas están compuestas por un **soma** o **pericarion** (que contiene el núcleo, los corpúsculos de Nissl y otros orgánulos), un **axón** (a menudo, la prolongación más larga; transmite impulsos desde el soma neuronal) y varias **dendritas** (evaginaciones más cortas que transmiten impulsos hacia el soma neuronal).
- Las neuronas se comunican con otras neuronas y con células efectoras mediante uniones especializadas denominadas ***sinapsis***.
- La **sinapsis química** es el tipo más frecuente de sinapsis. Cada sinapsis tiene un **elemento presináptico**, que contiene vesículas con neurotransmisores; una **hendidura sináptica**, en donde se liberan los neurotransmisores de las **vesículas presinápticas**; y una membrana postsináptica, que contiene los receptores a los que se unen los neurotransmisores.
- Las **sinapsis eléctricas** son las menos frecuentes y están representadas por las **uniones de hendidura**.
- La estructura química de un **neurotransmisor** determina una respuesta **activadora** (p. ej., acetilcolina, glutamina) o **inhibidora** (p. ej., GABA, glicina) desde la membrana postsináptica.

ORIGEN DE LAS CÉLULAS DEL TEJIDO NERVIOSO

- Las neuronas del SNC y la glía central, a excepción de las células microgliales, derivan de las células neuroectodérmicas del **tubo neural**.
- Las células ganglionares del SNP y la glía periférica derivan de la **cresta neural**.

ORGANIZACIÓN DEL SISTEMA NERVIOSO PERIFÉRICO

- El SNP está compuesto por **nervios periféricos** con terminaciones nerviosas especializadas (sinapsis) y **ganglios** que contienen los somas neuronales.
- Los **somas de las motoneuronas** del SNP se encuentran en el SNC y los **somas de las neuronas sensitivas** se localizan en los ganglios de la raíz dorsal.
- Las fibras nerviosas individuales se mantienen juntas mediante el tejido conjuntivo organizado en el **endoneuro** (que rodea cada fibra nerviosa individual y la células de Schwann asociadas), el **perineuro** (que rodea cada fascículo nervioso) y el **epineuro** (que rodea un nervio periférico y completa los espacios entre los fascículos nerviosos).
- Las **células perineurales** están conectadas por uniones estrechas y contribuyen a la formación de la **barrera hematonerviosa**.

ORGANIZACIÓN DEL SISTEMA NERVIOSO CENTRAL

- El SNC está compuesto por el **encéfalo** y la **médula espinal**. Este se encuentra protegido por el cráneo y las vértebras y está rodeado por tres membranas de tejido conjuntivo denominadas ***meninges*** (**duramadre**, **aracnoides** y **piamadre**).
- El **líquido cefalorraquídeo** (**LCR**) producido por los plexos coroideos en los ventrículos encefálicos ocupa el **espacio subaracnoideo**, el cual se ubica entre la aracnoides y la piamadre. El LCR rodea y protege al SNC dentro de la cavidad craneal y la columna vertebral.
- En el encéfalo, la **sustancia gris** forma una capa externa de la corteza cerebral, mientras que la **sustancia blanca** forma el núcleo interno que está compuesto por axones asociados con células gliales y vasos sanguíneos.
- En la **médula espinal**, la sustancia gris presenta una sustancia interna con forma de mariposa, mientras que la sustancia blanca ocupa la periferia.
- La **corteza cerebral** contiene los somas neuronales, los axones, las dendritas y las células de la neuroglía central.
- La **barrera hematoencefálica** protege al SNC de las concentraciones fluctuantes de electrólitos, hormonas y metabolitos celulares que circulan en los vasos sanguíneos.

ORGANIZACIÓN DEL SISTEMA NERVIOSO AUTÓNOMO

- El **SNA** controla y regula el medio interno del organismo. Sus vías neurales están organizadas en una cadena de dos neuronas (neuronas **presináptica** y **postsináptica**) que transmiten impulsos desde el SNC a los efectores viscerales.
- El SNA además se subdivide en las divisiones simpática, parasimpática y entérica.
- Las **neuronas presinápticas** de la **división simpática** se ubican en las porciones torácica y lumbar de la médula espinal, mientras que las **neuronas presinápticas** de la **división parasimpática** se localizan en el tronco encefálico y en la médula espinal sacra.
- La **división entérica** del SNA consiste en los ganglios y sus evaginaciones, que inervan el tubo digestivo.

RESPUESTA DE LAS NEURONAS A UNA LESIÓN

- Los axones lesionados en el SNP suelen regenerarse, mientras que los axones seccionados en el SNC no son capaces de hacerlo. Esta diferencia se relaciona con la incapacidad de los oligodendrocitos y las células de la microglía para fagocitar de forma eficaz los detritos de mielina.
- En el SNP, al principio, la lesión neuronal induce la degeneración completa del axón distal al sitio de la lesión (**degeneración walleriana**).
- La **degeneración traumática** se produce en la porción proximal del nervio lesionado, seguido por la **regeneración neuronal**, en la cual las células de Schwann se dividen y forman bandas celulares que guían el crecimiento de los brotes axónicos hacia el sitio efector.

LÁMINA 27 ■ GANGLIOS SIMPÁTICOS Y DE LA RAÍZ DORSAL

Los ***ganglios*** son conjuntos de somas neuronales ubicados fuera del sistema nervioso central (SNC); las fibras nerviosas llegan hasta los ganglios y salen desde ellos. Los ganglios sensitivos se ubican justo fuera del SNC y contienen los somas neuronales de los nervios sensitivos que conducen impulsos hacia el SNC. Los ganglios autónomos son ganglios periféricos motores del *sistema nervioso autónomo* (SNA) y contienen somas de neuronas postsinápticas que conducen impulsos nerviosos al músculo liso, el músculo cardíaco y las glándulas. Las sinapsis entre las neuronas presinápticas (todas aquellas que tienen somas en el SNC) y las neuronas postsinápticas se producen en los ganglios autónomos. Los *ganglios simpáticos* constituyen la principal subclase de ganglios autónomos; los *ganglios parasimpáticos* y los *ganglios entéricos* constituyen las otras subclases.

Los **ganglios simpáticos** se ubican en la cadena simpática (**paravertebrales**) y en la superficie anterior de la aorta (**prevertebrales**). Estos envían largos axones postsinápticos a las vísceras. Los **ganglios parasimpáticos** (**terminales**) se localizan dentro de los órganos inervados por sus neuronas postsinápticas, o muy cerca de estos. Los **ganglios entéricos** se encuentran en los *plexos submucoso* y *mientérico* del tubo digestivo. Reciben eferencias parasimpáticas presinápticas, así como eferencias intrínsecas de otros ganglios entéricos, e inervan el músculo liso de la pared intestinal.

Ganglio simpático, humano, impregnación argéntica y H&E, 160×.

Aquí se ilustra un ganglio simpático sometido a una impregnación argéntica y teñido con una coloración de contraste H&E. La ventaja de esta preparación es que pueden verse varios haces bien definidos de fibras nerviosas (*FN*) y abundantes estructuras circulares grandes, los cuerpos celulares (*CC*) de las neuronas postsinápticas. También se observan patrones desordenados de fibras nerviosas. Además, un examen minucioso de los somas neuronales permite comprobar que algunos emiten varias evaginaciones. Por lo tanto, estas son neuronas multipolares (una que está dentro del *rectángulo* se muestra con mayor aumento). En general, el tejido conjuntivo no es visible en un preparado con impregnación argéntica, aunque puede identificarse como consecuencia de su ubicación con respecto a los vasos sanguíneos (*VS*) grandes, en particular en la *parte superior* de esta figura.

Ganglio simpático, humano, impregnación argéntica y H&E, 500×.

Los somas neuronales en los ganglios simpáticos suelen ser grandes, y el que está rotulado aquí presenta varias evaginaciones (*E*). Además, el soma neuronal contiene un núcleo (*N*) esferoideo grande y pálido, que a su vez posee un nucléolo (*NL*) esférico muy bien teñido. Estas características, a saber, un núcleo voluminoso que se tiñe pálidamente (por su cromatina muy extendida) y un nucléolo grande, son indicativas de una célula activa en la síntesis proteínica. En el soma también se observan acumulaciones de lipofuscina (*L*), un pigmento amarillo oscurecido por la plata. Debido al gran tamaño del soma neuronal, el núcleo no siempre está incluido en el corte; en ese caso, el soma aparece como una masa citoplasmática redondeada.

Ganglio de la raíz dorsal, gato, H&E,160×.

Los ganglios de la raíz dorsal se diferencian de los ganglios autónomos de varias maneras. Mientras que estos últimos contienen neuronas multipolares y conexiones sinápticas, los ganglios de la raíz dorsal contienen neuronas sensitivas seudounipolares y no presentan conexiones sinápticas.

En esta microfotografía se muestra parte de un ganglio de la raíz dorsal teñido con H&E. La muestra incluye el borde del ganglio, donde está cubierto por tejido conjuntivo (*TC*). El ganglio de la raíz dorsal contiene grandes cuerpos celulares (*CC*) dispuestos en agrupaciones muy juntas. Además, entre las agrupaciones celulares y a su alrededor hay haces de fibras nerviosas (*FN*). La mayoría de los haces de fibras señalados se han cortado en sentido longitudinal.

Ganglio de la raíz dorsal, gato, H&E, 350×.

Con un aumento mayor del mismo ganglio, los componentes de la fibra nerviosa muestran su estructura característica, a saber, un axón (*A*) ubicado centralmente y rodeado por un espacio con mielina (no señalado), el cual a su vez está limitado en su borde externo por la delgada lámina citoplasmática del neurilema (*puntas de flechas*).

Los somas de las neuronas sensitivas muestran núcleos (*N*) grandes, esféricos y pálidos, y nucléolos (*NL*) que se tiñen intensamente. En esta preparación teñida con H&E también se observan los núcleos de las células satélite (*CSat*) que rodean por completo el soma neuronal y son continuas con las células de Schwann, que revisten el axón. Obsérvese el tamaño menor de estas células con respecto al de las neuronas. Las acumulaciones celulares con aspecto epitelial (*asteriscos*) dentro del ganglio corresponden a vistas frontales de células satélite donde el corte tangencial las incluyó, pero apenas rozó el soma neuronal adyacente.

A, axón
CC, cuerpo celular de la neurona
CSat, células satélite
E, evaginaciones del cuerpo celular
FN, fibras nerviosas
L, lipofuscina
N, núcleo de la célula nerviosa
NL, nucléolo
TC, tejido conjuntivo
VS, vasos sanguíneos
asteriscos, cúmulos de células satélite
puntas de flecha, neurilema

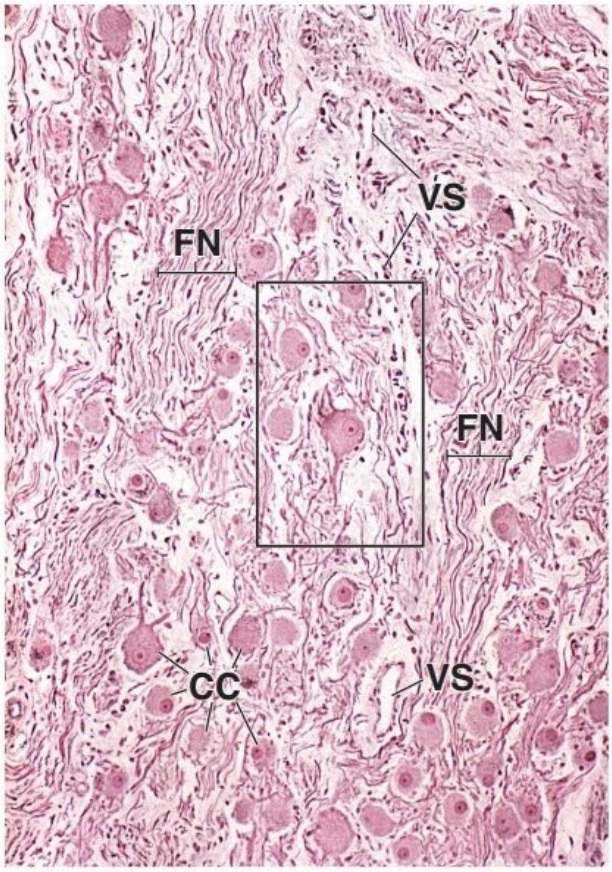
VS
FN
FN
CC
VS

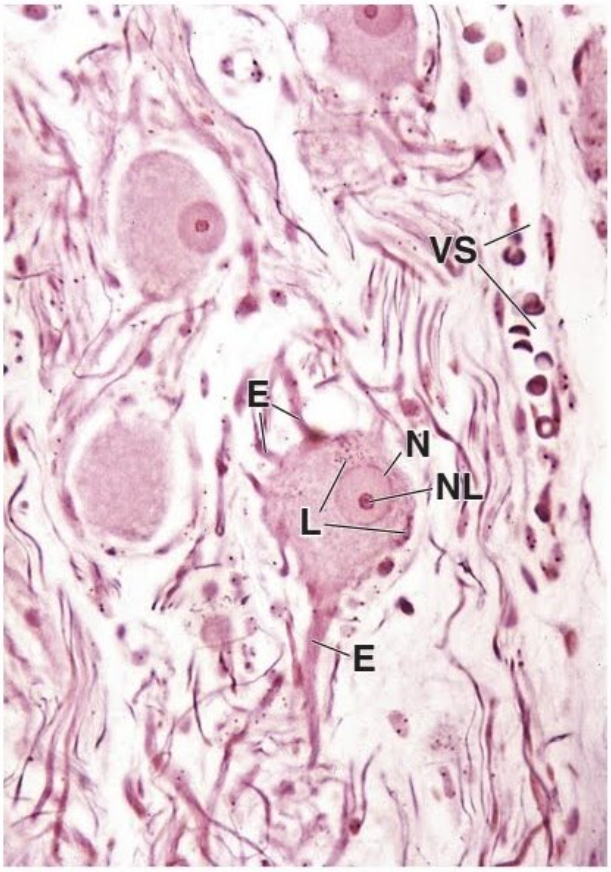
VS
E
N
NL
L
E

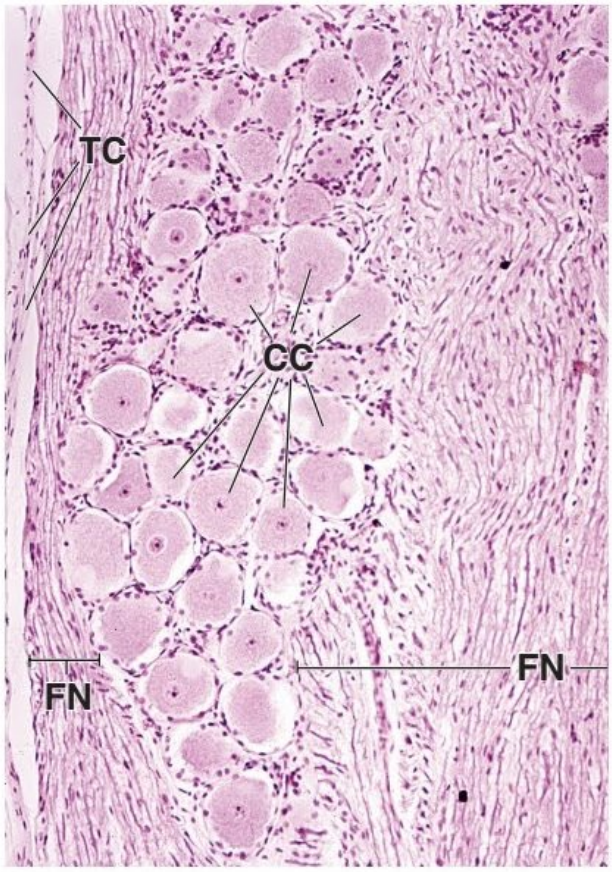
TC
CC
FN
FN

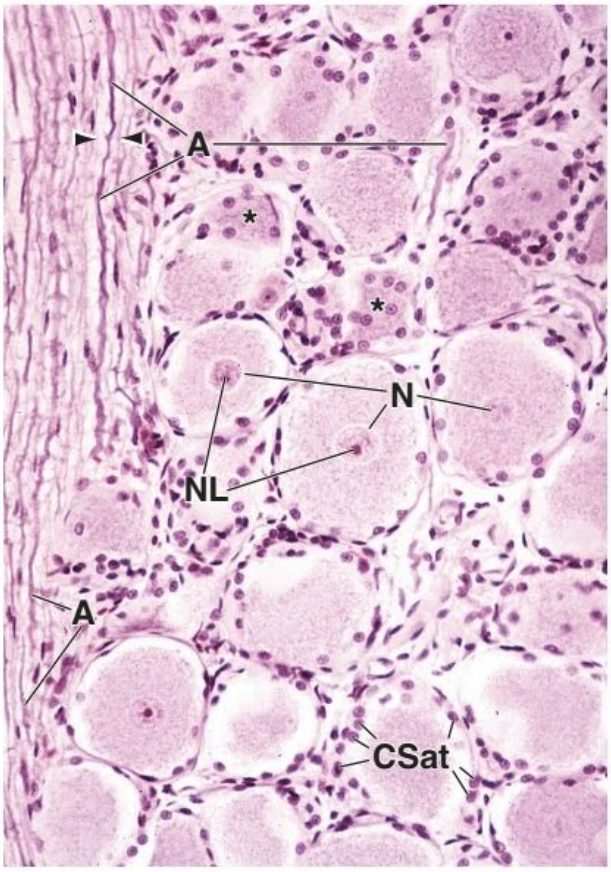
A
*
*
N
NL
A
CSat

LÁMINA 28 ■ NERVIO PERIFÉRICO

Los nervios periféricos están compuestos por fascículos de fibras nerviosas que se mantienen juntas gracias al tejido conjuntivo y una capa (o capas) especializada de células, el **perineuro**. El tejido conjuntivo consiste en una capa externa, el **epineuro**, que rodea todo el nervio; el perineuro, que rodea cada fascículo de fibras nerviosas; y el **endoneuro**, asociado con las neuronas individuales. Cada fibra nerviosa está compuesta por un axón rodeado por una cubierta celular denominada ***neurilema*** o *vaina de Schwann*. La fibra puede estar mielinizada o no. La mielina, cuando está presente, se sitúa inmediatamente alrededor del axón y se forma por el enrollamiento concéntrico de la célula de Schwann sobre el axón. Este, a su vez, está rodeado por la porción principal del citoplasma de la célula de Schwann que forma el neurilema. Los axones no mielinizados se ubican en los surcos de la célula de Schwann.

Nervio periférico, corte transversal, nervio femoral, H&E, 200× y 640×.

En este corte transversal se observan varios fascículos de fibras nerviosas (*FFN*). La cubierta externa de todo el nervio es el **epineuro** (*Epi*), la capa de tejido conjuntivo denso que se toca cuando un nervio ha quedado expuesto durante una disección. El epineuro también es parte de la cubierta más externa de los fascículos individuales. Posee vasos sanguíneos (*VS*) y puede contener algunos adipocitos. En general, el tejido adiposo (*TA*) se encuentra alrededor del nervio.

La figura de la *derecha* muestra, con mayor aumento, el tabique del perineuro (marcado con *flechas* en la imagen de la *izquierda*, que ahora está rotada y dispuesta de forma vertical).

La capa que se encuentra debajo del epineuro y que rodea directamente el fascículo de fibras nerviosas es el **perineuro** (*Pe*). Como se observa en el corte transversal del nervio, los núcleos de las células perineurales aparecen aplanadas y alargadas; en realidad, se están viendo de perfil y pertenecen a células planas que también están de perfil. De nuevo, como se advierte por la distribución de los núcleos, se puede comprobar que el perineuro tiene solo unas pocas células de espesor. El perineuro es una capa especializada de células y material extracelular cuya disposición no es visible en los cortes teñidos con H&E. El perineuro (*Pe*) y el epineuro (*Epi*) se distinguen bien en el área triangular formada por el perineuro divergente de los dos fascículos nerviosos contiguos.

La mayoría de las fibras nerviosas incluidas en la figura de la *derecha* son mielínicas, y dado que el nervio está seccionado de forma transversal, las fibras nerviosas también son visibles en este plano. Cuando se observan en un corte transversal, adoptan un aspecto característico. Cada fibra nerviosa presenta un axón (*A*) de ubicación central, que se encuentra rodeado por un espacio de mielina (*M*) en el cual puede retenerse algún precipitado de disposición radial, como ocurre en esta muestra. En la parte externa del espacio de mielina se aprecia un reborde citoplasmático delgado que representa el **neurilema**. En ocasiones, el núcleo de una célula de Schwann (*SS*) parece posarse en el neurilema. Como se muestra en la ilustración, el borde *superior* de la semiluna nuclear pareciera ocupar el mismo plano que el neurilema (*NI*). Estas características permiten identificar el núcleo como perteneciente a una célula de Schwann (neurilema). Otros núcleos no están relacionados con el neurilema, sino que más bien aparecen entre las fibras nerviosas. Tales núcleos pertenecen a los escasos fibroblastos (*F*) del endoneuro. Este último es el delicado tejido conjuntivo que hay entre las fibras nerviosas individuales; es muy escaso y contiene los capilares (*C*) del fascículo nervioso.

Nervio periférico, corte longitudinal, nervio femoral, H&E, 200× y 640×.

En la microfotografía *izquierda* se muestra el borde de un fascículo nervioso seccionado en sentido longitudinal; una porción del mismo fascículo nervioso se muestra con mayor aumento en la microfotografía de la *derecha*. El límite entre el epineuro (*Epi*) y el perineuro no está bien definido. Dentro del fascículo nervioso, las fibras nerviosas exhiben un patrón de ondas característico. Incluidos entre las fibras nerviosas onduladas se encuentran núcleos que pertenecen a las **células de Schwann** y las células dentro del endoneuro. Un mayor aumento permite identificar ciertos componentes específicos de los nervios. Nótese que las fibras nerviosas (*FN*) ahora se muestran en un corte longitudinal. Además, cada fibra nerviosa mielinizada muestra un axón (*A*) ubicado centralmente, rodeado por un espacio de mielina (*M*) que a su vez está limitado en su borde externo por una banda citoplasmática delgada del neurilema (*NI*). Otra característica diagnóstica de las fibras nerviosas mielinizadas que también se observa en el corte longitudinal recibe el nombre de ***nódulo de Ranvier*** (*NR*). Aquí es donde se encuentran los extremos de las dos células de Schwann. Desde el punto de vista histológico, el nódulo aparece como una constricción del neurilema, y algunas veces la constricción está marcada por una banda transversal, como en la figura de la derecha. Es difícil determinar si los núcleos (*N*) mostrados aquí pertenecen a células de Schwann o fibroblastos endoneurales.

A, axón
C, capilar
Epi, epineuro
F, fibroblasto
FFN, fascículo de fibras nerviosas
FN, fibra nerviosa
M, mielina
N, núcleo de la célula de Schwann
NI, neurilema
NR, nódulo de Ranvier
Pe, perineuro
SS, núcleo de la célula de Schwann
TA, tejido adiposo
VS, vasos sanguíneos
flechas, tabique formado por perineuro

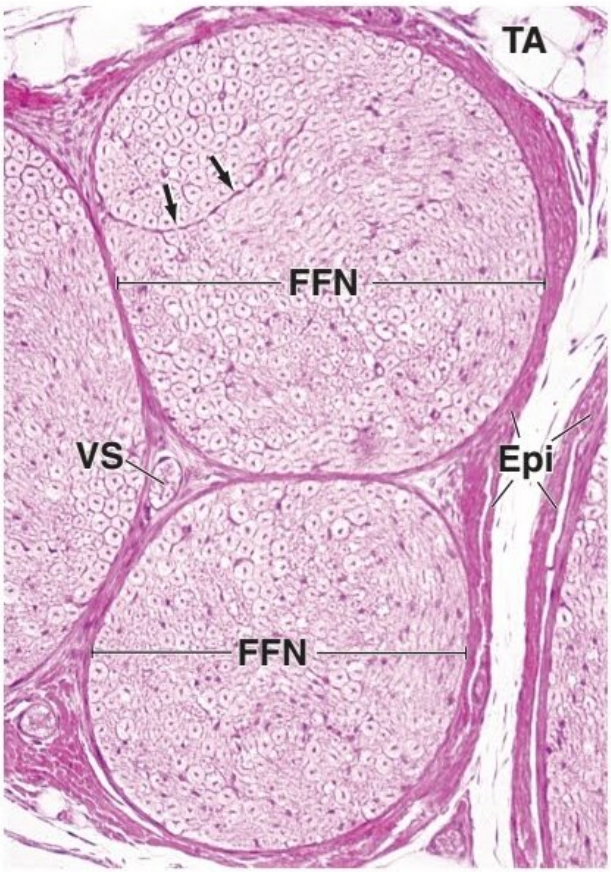
TA
FFN
VS
Epi
FFN

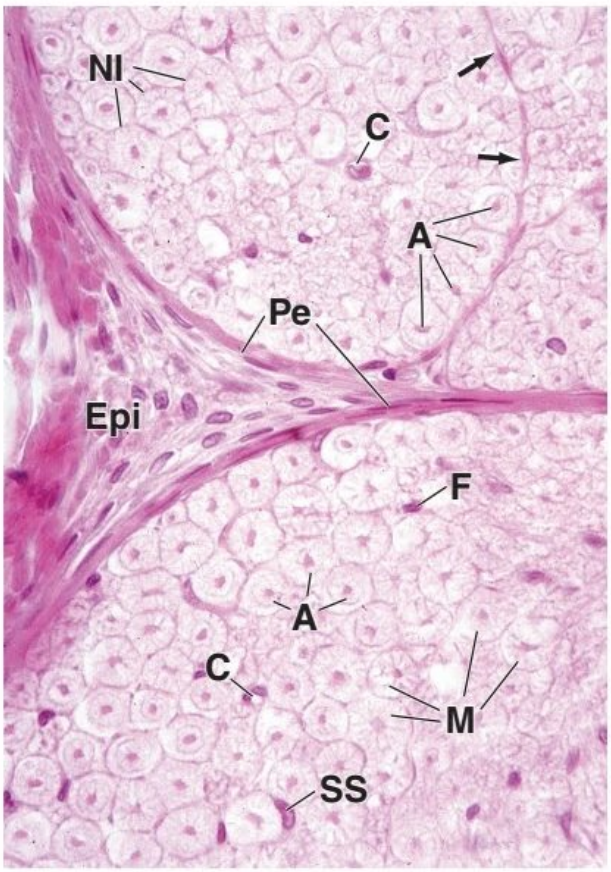
Nl
C
A
Pe
Epi
F
A
C
M
SS

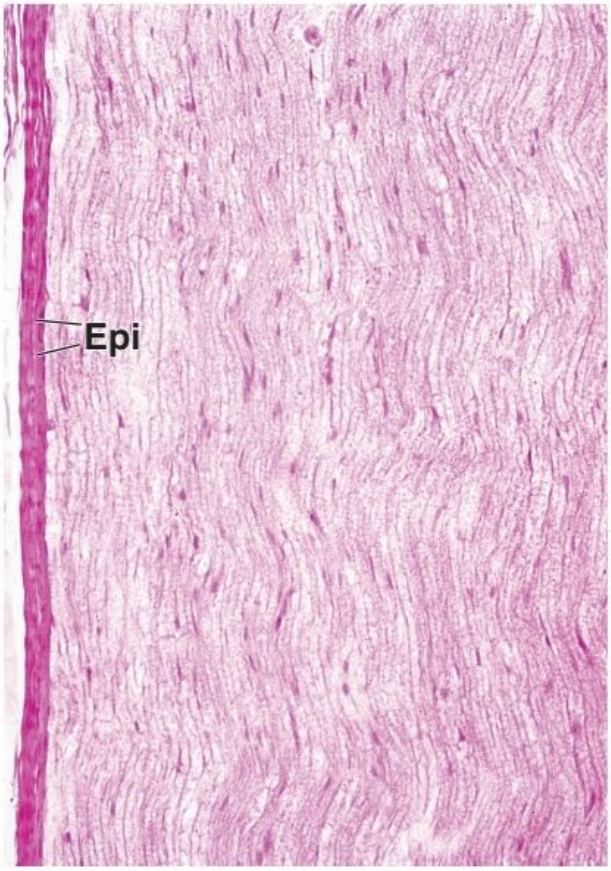
Epi

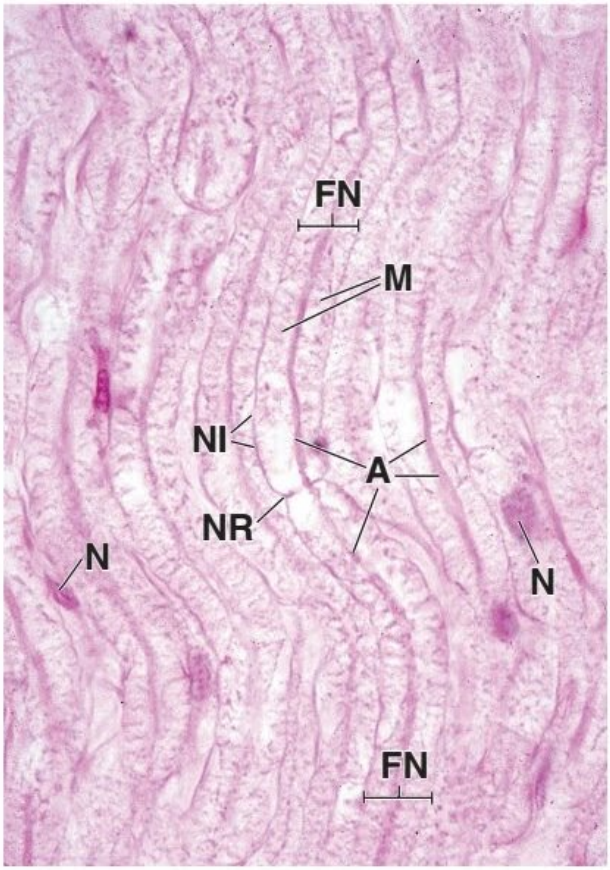
FN
M
Nl
A
NR
N
N
FN

LÁMINA 29 ■ CEREBRO

El cerebro es la porción principal del encéfalo y contiene neuronas que reciben y almacenan la información sensitiva; controlan la actividad motora voluntaria; e integran y coordinan la actividad de otras neuronas, además de los nervios y las vías neuronales que constituyen la memoria.



Corteza cerebral, encéfalo, humano, azul luxol rápido-ácido peryódico de Schiff, 65×.

En esta microfotografía se muestra una vista de la corteza cerebral (*CC*) con poco aumento. Incluye todo el espesor de la sustancia gris y una pequeña cantidad de sustancia blanca (*SB*) en la parte inferior. La sustancia blanca contiene muy pocas células por unidad de área; estas son células de la glía, porque los somas neuronales están presentes en la corteza. La corteza está cubierta por la piamadre (*PM*). También puede apreciarse una vena (*V*) dentro de la piamadre y un vaso sanguíneo (*VS*) de menor calibre que se está introduciendo en la sustancia cortical. Las seis capas de la corteza están separadas por *líneas de puntos* que solo sirven como marcas aproximadas de los límites. Cada capa se distingue según el tipo de célula predominante y la disposición de las fibras (axón y dendritas). Salvo que se tiñan de manera específica, las fibras no pueden usarse como ayuda adicional para la identificación de las capas. En lugar de ello, la delimitación de las capas, como se identifican aquí, se basa en los tipos celulares y, más específicamente, en la forma y el aspecto de las células.

Las seis capas de la corteza se denominan y se describen de la siguiente manera:

I La capa **plexiforme** (o capa molecular) está compuesta principalmente por fibras que en su mayoría discurren paralelas a la superficie y por una escasa cantidad relativa de células, la mayoría de las cuales son células neurogliales y algunas cuantas células horizontales de Cajal.

II La **capa celular piramidal pequeña** (o capa granulosa externa) consiste principalmente en pequeñas células piramidales y células granulares, también denominadas *células estrelladas*.

III La **capa celular piramidal media** (o capa de las células piramidales externas) no está claramente separada de la capa II. Sin embargo, las células piramidales son de algún modo más grandes y poseen una forma piramidal típica.

IV La **capa granulosa** (o capa granulosa interna) se caracteriza por la presencia de muchas células granulares pequeñas (células estrelladas).

V La **capa de células piramidales grandes** (o capa interna de células piramidales) contiene células piramidales que, en muchas partes del cerebro, son más pequeñas que las células piramidales de la capa III, pero en el área motora son muy grandes y se denominan *células de Betz*.

VI La **capa de células polimorfas** contiene células con diferentes formas, muchas de las cuales tienen un huso fusiforme. Estas células se denominan *células fusiformes*.

Además de las células piramidales, las células granulosas y las células fusiformes, en la corteza cerebral están también presentes otros dos tipos de células que no se reconocen en este preparado: las células horizontales de Cajal, que están presentes solo en la capa I y emiten sus evaginaciones de forma lateral, y las células de Martinotti, que emiten sus axones hacia la superficie (en sentido opuesto a los de las células piramidales).

Capa I de la corteza cerebral, encéfalo, humano, azul luxol rápido-ácido peryódico de Schiff, 350×.

Esta microfotografía corresponde a un aumento mayor de la capa I, la **capa plexiforme**. Consiste en fibras nerviosas, abundantes células neurogliales (*NN*) y algunas cuantas células horizontales de Cajal. Las células gliales aparecen como núcleos desnudos y el citoplasma no se puede distinguir de las fibras nerviosas que forman la masa de esta capa. También se observa un capilar (*Cap*) pequeño. El borde rosa del vaso se debe a su membrana basal teñida por la reacción de PAS.

Capa II de la corteza cerebral, encéfalo, humano, azul luxol rápido-ácido peryódico de Schiff, 350×.

En esta microfotografía se muestra la capa II, la **capa celular piramidal pequeña**. Se encuentran muchas células piramidales (*CP*) pequeñas. Las células granulosas (*CG*) también son abundantes, aunque es difícil identificarlas en esta imagen.



Capa IV de la corteza cerebral, encéfalo, humano, azul luxol rápido-ácido peryódico de Schiff, 350×.

En esta microfotografía se muestra la capa IV, la capa granulosa. Aquí, muchas de las células son neuronas granulosas, aunque también abundan las células gliales. En la microfotografía también se revelan algunos capilares. Obsérvese cómo se desplazan en varias direcciones.

Capa VI de la corteza cerebral, encéfalo, humano, azul luxol rápido-ácido peryódico de Schiff, 350×.

En esta microfotografía se muestra la capa VI, la **capa de células polimórficas**, denominada así debido a la diversidad de formas de las células en esta región. Las células piramidales (*CP*) se reconocen con facilidad. Otros tipos celulares presentes incluyen las células fusiformes (*CF*), las células granulosas y las células de Martinotti.

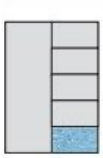

Sustancia blanca, encéfalo, humano, azul luxol rápido-ácido peryódico de Schiff, 350×.

En esta microfotografía se muestra la porción más externa de la **sustancia blanca**. Los pequeños núcleos (*NN*) redondos pertenecen a las células de la neuroglía. Como en la corteza, el citoplasma de la célula no puede distinguirse. Por lo tanto, aparecen como núcleos desnudos en el lecho de las evaginaciones nerviosas. El neurópilo es esencialmente un conjunto compacto de fibras nerviosas y células gliales.

Cap, capilar
CC, corteza cerebral
CF, células fusiformes
CG, células granulosas
CP, células piramidales
NN, núcleos neurogliales
PM, piamadre
SB, sustancia blanca
V, vena
VS, vaso sanguíneo

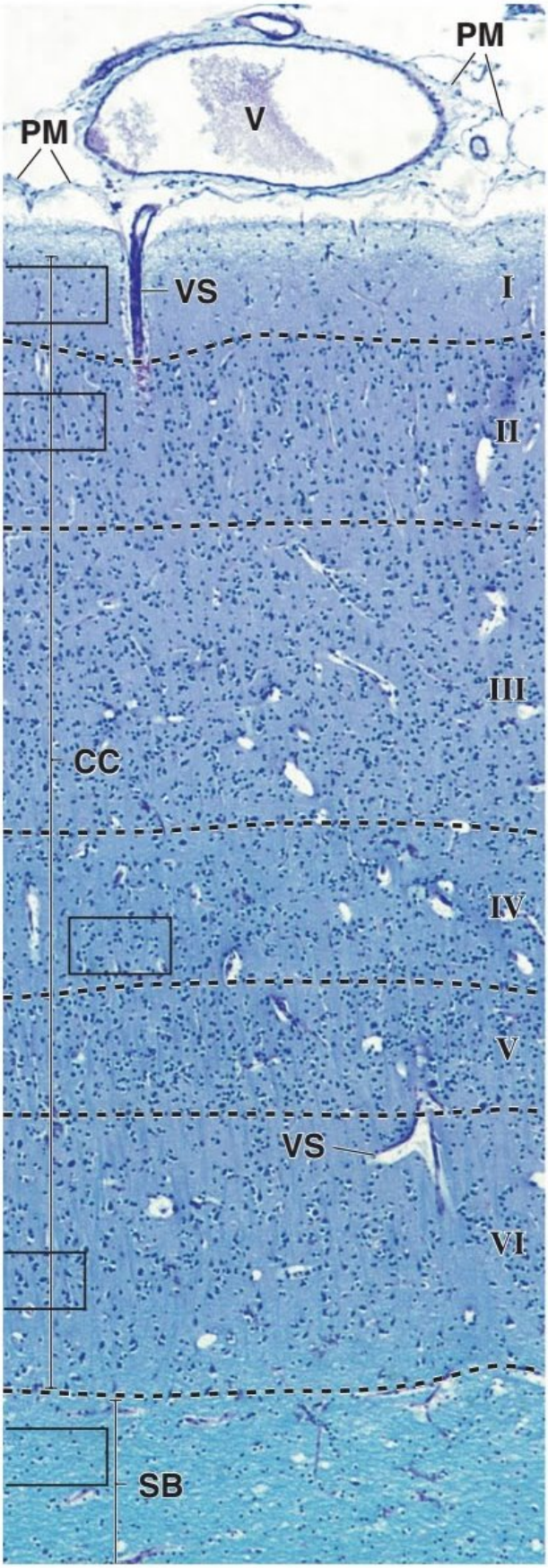
PM
PM
V
VS
I
II
III
CC
IV
V
VS
VI
SB

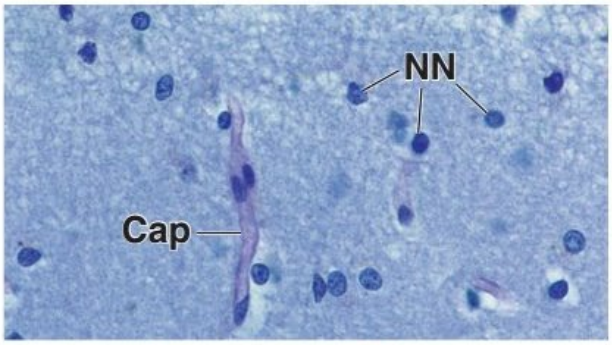
NN
Cap

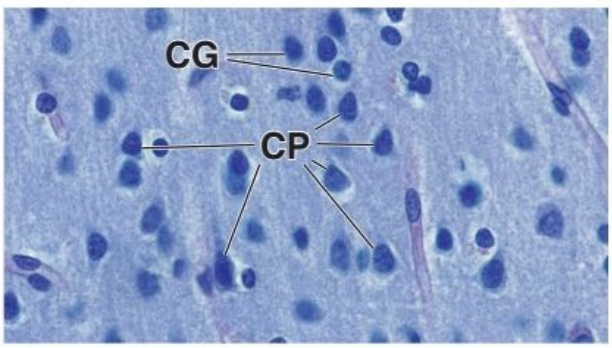
CG
CP

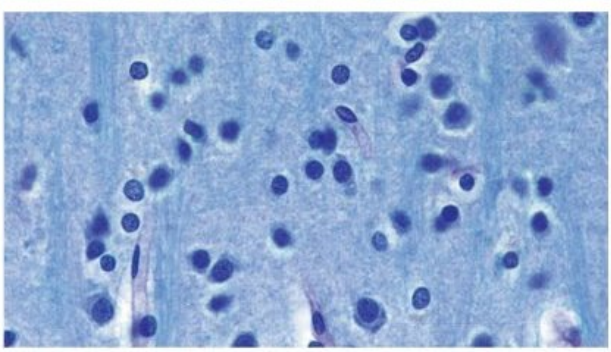

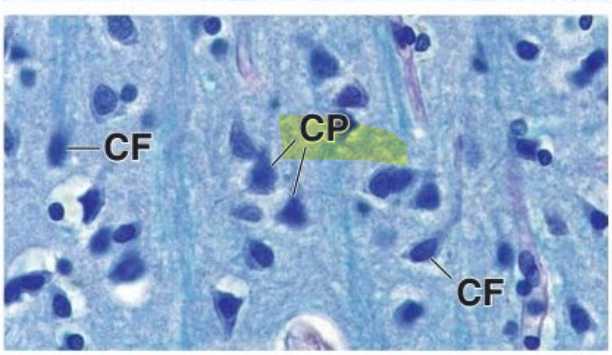
CF
CP
CF

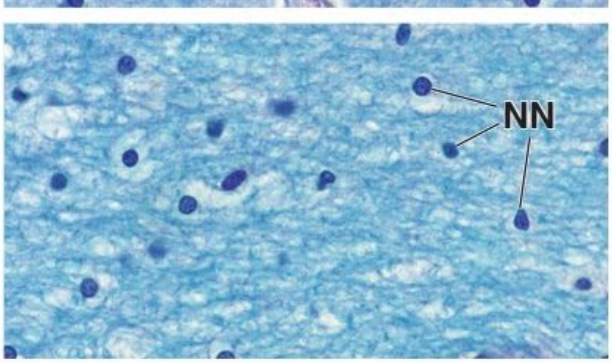
NN

LÁMINA 30 ■ CEREBELO

El cerebelo es un órgano del encéfalo que está ubicado por debajo y por detrás del cerebro. Sirve para coordinar tanto los movimientos voluntarios como la función muscular en el mantenimiento de la postura normal.

Cerebelo, encéfalo, humano, H&E, 40×.

La **corteza cerebelosa** tiene el mismo aspecto sin importar qué región se examine. En esta vista con poco aumento del cerebelo, la capa más externa, la **capa molecular** (*Mol*), se tiñe levemente con eosina. Debajo de esta se encuentra la **capa granulosa** (*Gr*), que se tiñe intensamente con hematoxilina. Estas dos capas en conjunto constituyen la corteza del cerebelo. Profunda con respecto a la capa granulosa, se encuentra otra región que se tiñe poco con H&E y, excepto por la ubicación, no muestra características histológicas distintivas. Esta es la sustancia blanca (*SB*). Como en el cerebro, contiene fibras nerviosas, células gliales de sostén y vasos sanguíneos de pequeño calibre, pero no posee somas neuronales. La cubierta fibrosa en la superficie cerebelosa es la piamadre (*Pia*). Los vasos sanguíneos (*VS*) cerebelosos discurren en esta capa (un artificio de retracción ha separado la piamadre de la superficie cerebelosa). El *área rectangular* se muestra con mayor aumento en la figura de la *derecha*.

Cerebelo, encéfalo, humano, H&E, 400×.

En el límite entre las capas molecular y granulosa, se encuentran los grandes somas de las **células de Purkinje** (*Pkj*) que tienen forma de matraz. Estas células son características del cerebelo. Cada una posee abundantes dendritas (*D*) que se arborizan en la capa molecular. La célula de Purkinje tiene un solo axón que no suele ser evidente en los cortes teñidos con H&E. Esta fibra nerviosa representa el comienzo de las eferencias cerebelosas.

En la figura se observan relativamente pocos somas neuronales, los de las células en cesta (*CCe*), en la capa molecular. Están muy separados unos de otros y, en el mejor de los casos, muestran solo una pequeña cantidad de citoplasma que rodea el núcleo. En cambio, la capa granulosa presenta un aspecto general azul moteado por la tinción con hematoxilina de muchos núcleos pequeños. Estas pequeñas neuronas, denominadas ***células granulosas***, reciben los impulsos que provienen de otras partes del SNC y envían axones hacia la capa molecular, donde se ramifican en la forma de una "T" para poder entrar en contacto con las dendritas de varias células de Purkinje y en cesta. Las fibras aferentes (musgosas) contraen las células granulosas en las regiones pálidas denominadas *glomérulos* (*flechas*). El examen minucioso de la capa granulosa donde colinda con la capa molecular permite detectar un grupo de núcleos (*G*) que son más grandes que los de las células granulosas. Estas pertenecen a las células de Golgi tipo II.

Cerebelo, encéfalo, humano, impregnación argéntica, 40×.

La muestra en esta figura se ha teñido con un procedimiento de impregnación argéntica. Tales procedimientos no siempre colorean la muestra de manera uniforme, como lo hacen las técnicas con H&E. Obsérvese que la parte de la capa molecular a la *derecha* es mucho más oscura que la de la parte *izquierda*. Un *área rectangular* a la *izquierda* se ha seleccionado para su estudio con mayor aumento en la figura *inferior derecha*. Aun con el aumento relativamente bajo que se muestra aquí, la impregnación argéntica permite reconocer las células de Purkinje por el gran tamaño de sus somas, su forma característica y su ubicación entre una capa molecular (*Mol*) externa y una capa de células granulosas (*Gr*) interna. La principal ventaja del preparado con impregnación argéntica es que permite comprobar que la **sustancia blanca** (*SB*) está formada por fibras. Estas fibras se han ennegrecido por el procedimiento de impregnación argéntica. La piamadre (*Pia*) y los vasos sanguíneos (*VS*) cerebelosos también son visibles en este preparado.

Cerebelo, encéfalo, humano, impregnación argéntica, 400×.

Con un aumento mayor, los somas de las **células de Purkinje** (*Pkj*) se destacan como el tipo neuronal más distintivo y visible del cerebelo; también pueden verse muchas ramificaciones dendríticas (*D*). Obsérvense también las fibras teñidas de negro dentro de la capa granulosa (*Gr*), alrededor de los somas de las células de Purkinje y en la capa molecular (*Mol*) dispuestas en dirección horizontal (en relación con la superficie cerebelosa). Las células en cesta (*CCe*) son las neuronas que se observan con mayor frecuencia en la capa molecular. La *flecha* indica un giro en "T" característico de la circunvolución que realizan los axones de las células granulosas. Como estas ramificaciones axónicas discurren de forma horizontal, hacen contacto sináptico con muchas células de Purkinje.

CCe, células en cesta
D, dendritas
G, células de Golgi tipo II
Gr, capa granulosa
Mol, capa molecular
Pia, piamadre
Pkj, células de Purkinje
SB, sustancia blanca
VS, vasos sanguíneos
áreas rectangulares, áreas mostradas con mayor aumento
flechas, figura superior derecha, glomérulos; figura inferior derecha, giro en "T" de un axón en la capa molecular

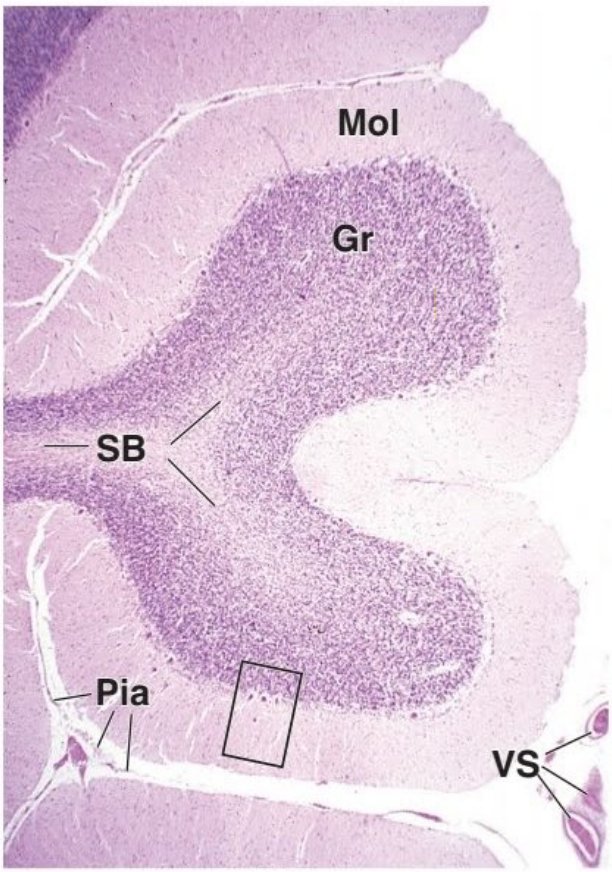
Mol
Gr
SB
Pia
VS

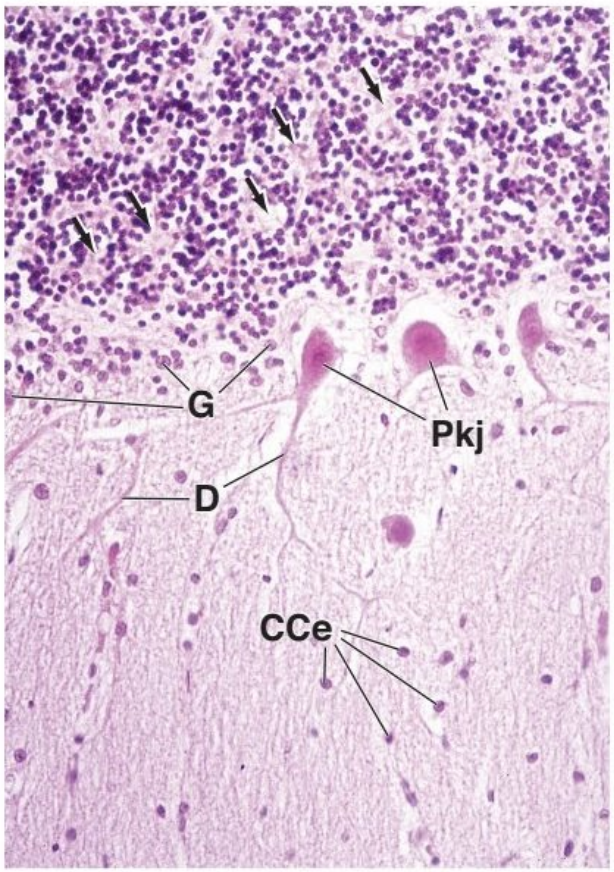
G
Pkj
D
CCe

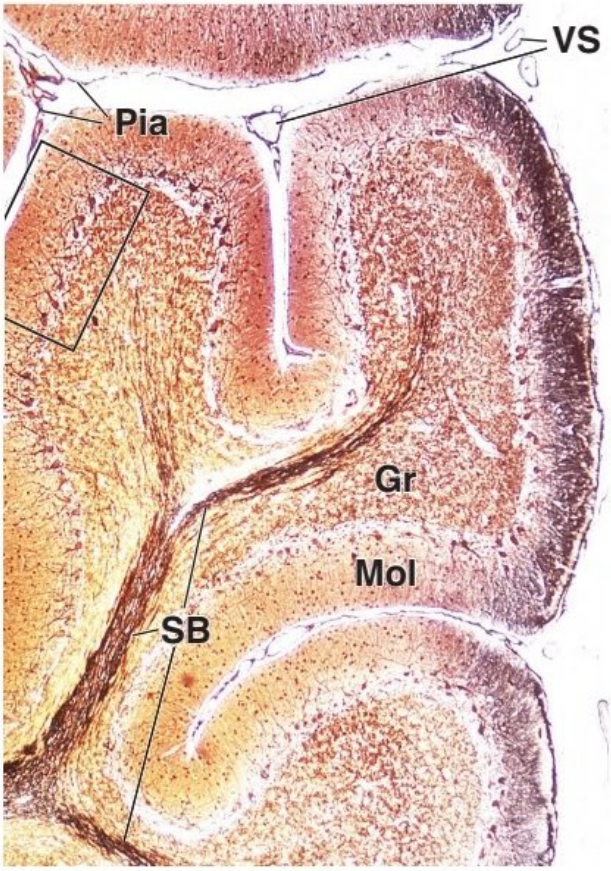
VS
Pia
Gr
Mol
SB

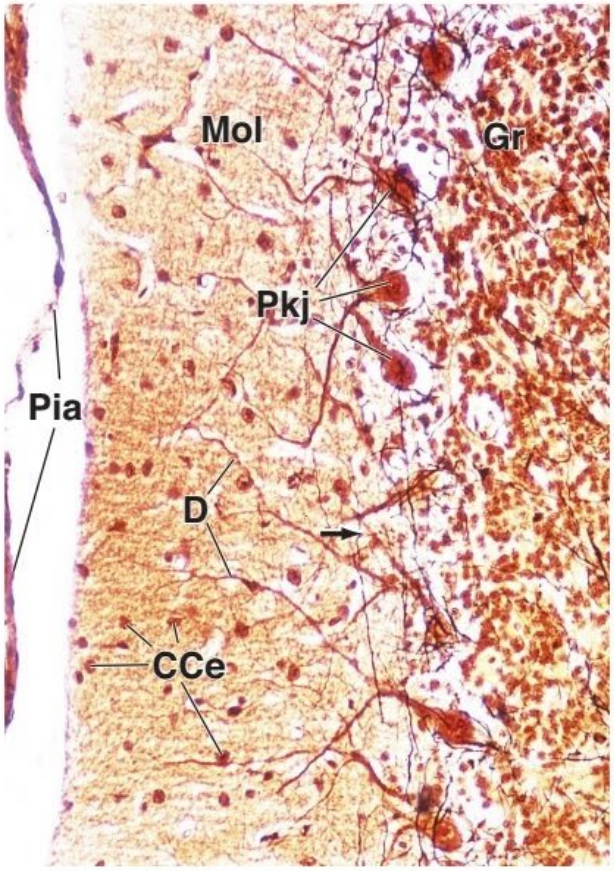
Mol
Gr
Pkj
Pia
D
CCe

LÁMINA 31 ■ MÉDULA ESPINAL

La médula espinal está organizada en dos partes bien definidas. La parte externa, denominada ***sustancia blanca*** de la médula por su aspecto en muestras no fijadas, contiene fibras nerviosas ascendentes y descendentes. Algunas de las fibras van hacia el encéfalo y otras salen de este, mientras que otras más conectan diferentes niveles de la médula espinal. La parte interna de la médula espinal, denominada ***sustancia gris*** por su aspecto en muestras no fijadas, contiene somas neuronales y fibras nerviosas. La sustancia gris forma una "H" o un patrón en forma de mariposa que rodea el conducto central. La sustancia gris presenta **astas (cuernos) dorsales (posteriores)** y **astas ventrales (anteriores)**. Las astas ventrales contienen somas grandes de las neuronas ventrales motoras, mientras que las astas dorsales contienen neuronas que reciben, procesan y retransmiten información desde las neuronas sensitivas cuyos somas se localizan en los ganglios de la raíz dorsal. El tamaño de la sustancia gris y, por lo tanto, el tamaño de la médula espinal son diferentes en distintos niveles. Donde la sustancia gris contiene muchas motoneuronas grandes que controlan el movimiento de los miembros superiores e inferiores, la sustancia gris y la médula espinal son considerablemente más grandes que en aquellos sitios donde la sustancia gris contiene solo motoneuronas para los músculos del tórax.

Médula espinal, humano, impregnación argéntica, 16×.

Aquí se muestra un corte transversal de la médula espinal a través de la región lumbar inferior. El objetivo de esta preparación es teñir la sustancia gris que está rodeada por las fibras nerviosas ascendentes y descendentes. Si bien las fibras que tienen orígenes y destinos comunes en sentido fisiológico están dispuestas en tractos, estos no pueden distinguirse a menos que hayan sido marcados con técnicas especiales, por ejemplo, mediante una lesión de los somas neuronales de los cuales surgen o el empleo de colorantes especiales o radioisótopos para marcar los axones.

La **sustancia gris** de la médula espinal aparece en forma de mariposa. Las prominencias anteriores y posteriores se denominan *astas ventrales* (*AV*) y *astas dorsales* (*AD*), respectivamente. El istmo que las conecta se denomina *comisura gris* (*CG*). Los somas neuronales que se encuentran dentro de las astas ventrales (neuronas del asta ventral) son tan grandes que pueden verse aun con este aumento tan bajo (*flechas*). El material fibroso pálido que rodea la médula espinal es la **piamadre** (*Pia*). Sigue estrechamente la superficie de la médula espinal y se sumerge en la gran fisura ventral (*FV*) y dentro de los surcos menos profundos. Los vasos sanguíneos (*VS*) están presentes en la piamadre. Algunas raíces dorsales (*RD*) de los nervios espinales (raquídeos) están incluidas en este corte.

Asta ventral, médula espinal, humano, impregnación argéntica, 640×.

Este preparado muestra una región del asta ventral. El núcleo (*N*) de la **célula del asta ventral** (neurona ventral motora) se ve como una estructura grande, esferoidea y pálida dentro del soma.

La célula del asta ventral posee varias evaginaciones visibles. Algunos otros núcleos pertenecen a las células de la neuroglía. El citoplasma de estas células no es visible. El campo restante corresponde a fibras nerviosas y células gliales cuya organización es difícil de interpretar. Este conjunto recibe el nombre de neurópilo (*Np*).

Asta ventral, médula espinal, humano, azul de toluidina, 640×.

Este preparado de médula espinal es de una región comparable con la imagen de la *izquierda*. Se observan tres células de las astas ventrales (motoneuronas ventrales). Como consecuencia del plano de corte, solo dos de estas muestran un núcleo pálido (*N*) con nucléolos oscuros en el centro. El azul de toluidina revela los **cuerpos de Nissl** (*CN*), que aparecen como grandes motas oscuras en el citoplasma. Los cuerpos de Nissl no se extienden dentro del cono axónico. El axón abandona el soma a la altura del cono axónico. Aquí también son visibles los núcleos de las células neurogliales (*NN*).

AD, asta dorsal
AV, asta ventral
CG, comisura gris
CN, cuerpos de Nissl
FV, fisura ventral
N, núcleo de una célula del asta ventral
NN, núcleo de una célula neuroglial
Np, neurópilo
Pia, piamadre
RD, raíz dorsal
VS, vasos sanguíneos
flechas, cuerpos celulares de células del asta ventral

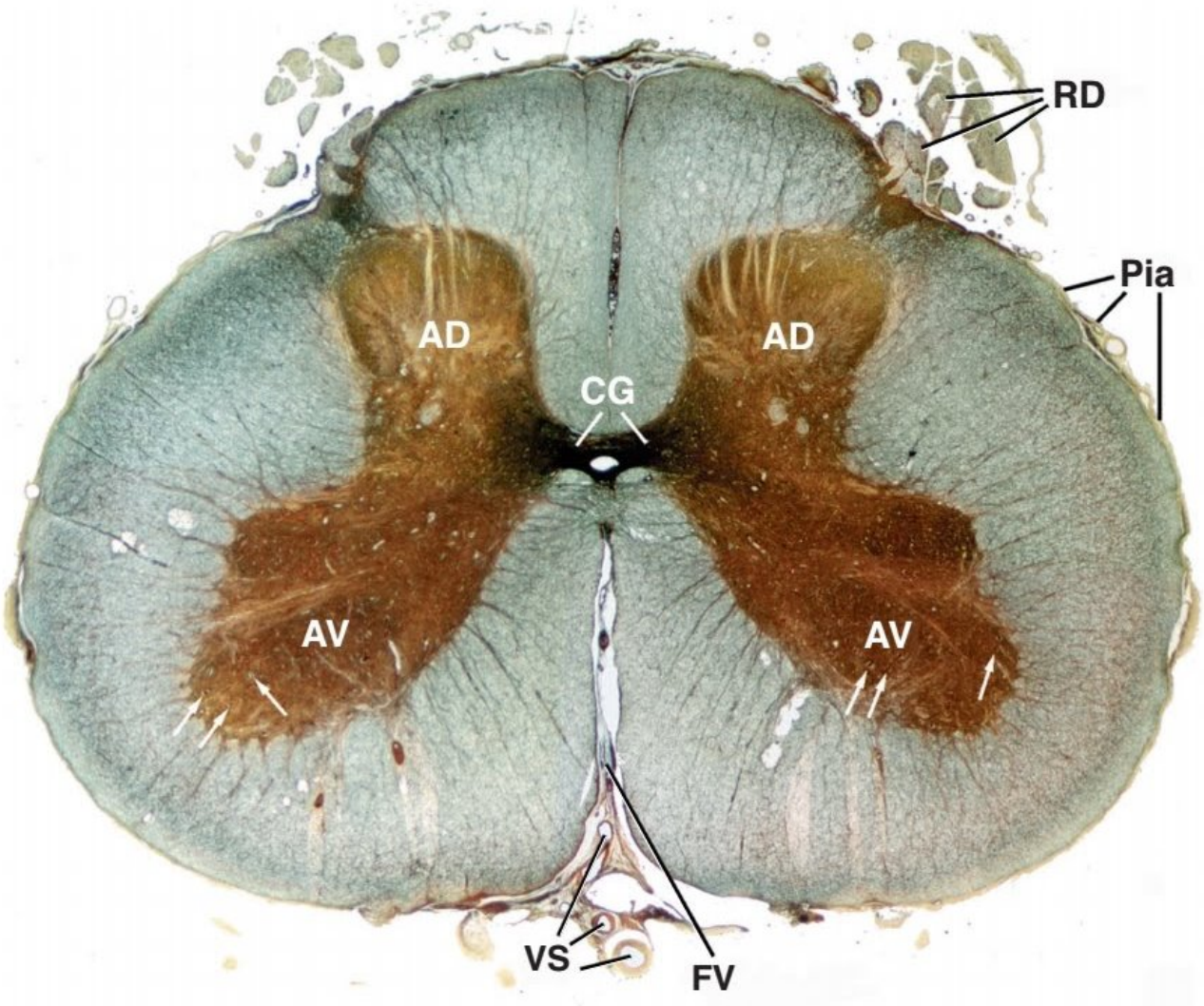
RD
Pia
AD
AD
CG
AV
AV
VS
FV

N
Np

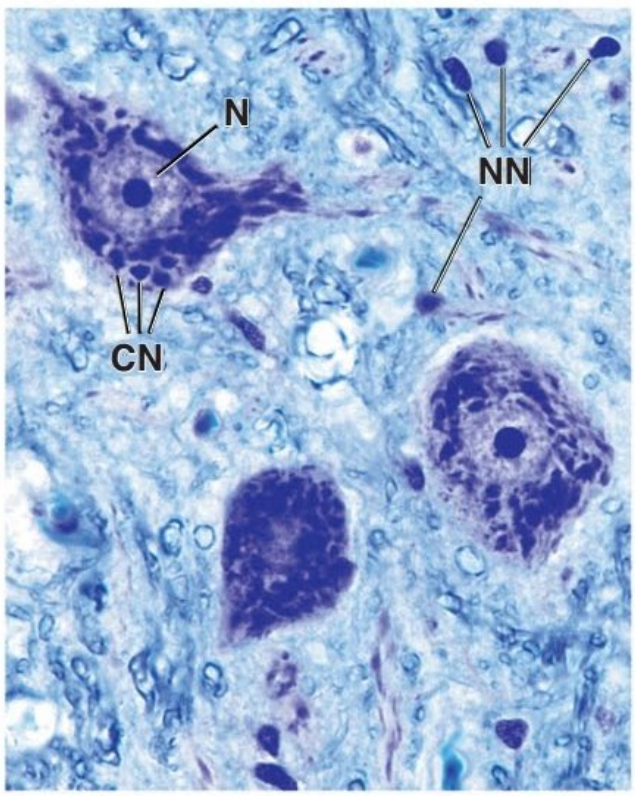
N
NN
CN

13 SISTEMA CARDIOVASCULAR

FUNDAMENTOS DEL SISTEMA CARDIOVASCULAR / 432

CORAZÓN / 433
- Pared del corazón / 434
- Válvulas cardíacas / 436
- Regulación intrínseca de la frecuencia cardíaca / 438
- Regulación sistémica de la frecuencia cardíaca / 439

CARACTERÍSTICAS GENERALES DE LAS ARTERIAS Y LAS VENAS / 440
- Capas de la pared vascular / 440
- Endotelio vascular / 442

ARTERIAS / 447
- Arterias grandes (arterias elásticas) / 447
- Arterias medianas (arterias musculares) / 450
- Arterias pequeñas y arteriolas / 451

CAPILARES / 452
- Clasificación de los capilares / 453
- Aspectos funcionales de los capilares / 454

ANASTOMOSIS ARTERIOVENOSAS / 455

VENAS / 455
- Vénulas y venas pequeñas / 455
- Venas medianas / 456
- Venas grandes / 457

VASOS SANGUÍNEOS ATÍPICOS / 458

VASOS LINFÁTICOS / 459

Cuadro 13-1 Correlación clínica: ateroesclerosis / 442
Cuadro 13-2 Correlación clínica: hipertensión / 448
Cuadro 13-3 Correlación clínica: coronariopatía / 460

HISTOLOGÍA 101 / 462

■ FUNDAMENTOS DEL SISTEMA CARDIOVASCULAR

El sistema cardiovascular es aquel que lleva sangre y linfa hacia los tejidos del cuerpo y de regreso. Los elementos constitutivos de estos líquidos incluyen células, sustancias nutritivas, productos de desecho, hormonas y anticuerpos.

El sistema cardiovascular incluye el corazón, los vasos sanguíneos y los vasos linfáticos.

El **sistema cardiovascular** consiste en una bomba, representada por el corazón, y los vasos sanguíneos, que proveen la ruta por la cual circula la sangre desde una parte del cuerpo hacia otra (fig. 13-1). El **corazón** bombea la sangre a través del sistema arterial con una presión considerable; la sangre retorna al corazón a baja presión con la ayuda de la presión negativa que hay en la cavidad torácica durante la inspiración y la compresión de las venas por el músculo esquelético. Los **vasos sanguíneos** están organizados de modo que la sangre impulsada desde el corazón alcance con rapidez una red vascular estrecha y de paredes delgadas, los **capilares sanguíneos**, dentro o cerca de los tejidos en todas las partes del organismo.

En los capilares ocurre un intercambio bidireccional de líquido entre la sangre y los demás tejidos. El líquido, llamado **filtrado sanguíneo**, transporta oxígeno y metabolitos y atraviesa la pared capilar. En los tejidos, estas moléculas se intercambian por dióxido de carbono y productos de desecho. La mayor parte del líquido vuelve a la sangre por el extremo distal o venoso de los capilares sanguíneos. El líquido restante entra en los capilares linfáticos en forma de la linfa y finalmente regresa a la sangre a través de un sistema de **vasos linfáticos** que está comunicado con el sistema de vasos sanguíneos donde las venas yugulares internas se unen con las venas subclavias. Por lo general, muchos de los leucocitos transportados por la sangre abandonan los vasos sanguíneos para introducirse en los tejidos. Esto ocurre a la altura de las **vénulas poscapilares**. Cuando se producen alteraciones patológicas en el organismo, como en la reacción inflamatoria, una gran cantidad de leucocitos migran desde estas vénulas.

Las ***arterias*** son los vasos que llevan sangre hasta los capilares. Las arterias más pequeñas, llamadas *arteriolas*, están asociadas funcionalmente con las redes de capilares que conducen la sangre. Las arteriolas regulan la cantidad de sangre que ingresa en estas redes capilares. En conjunto, las arteriolas, la red capilar asociada y las vénulas poscapilares forman una unidad funcional denominada ***lecho microcirculatorio*** o ***microvascular*** de ese tejido. Las venas, que comienzan con la vénula poscapilar, recogen la sangre del lecho microvascular y la retornan al corazón.

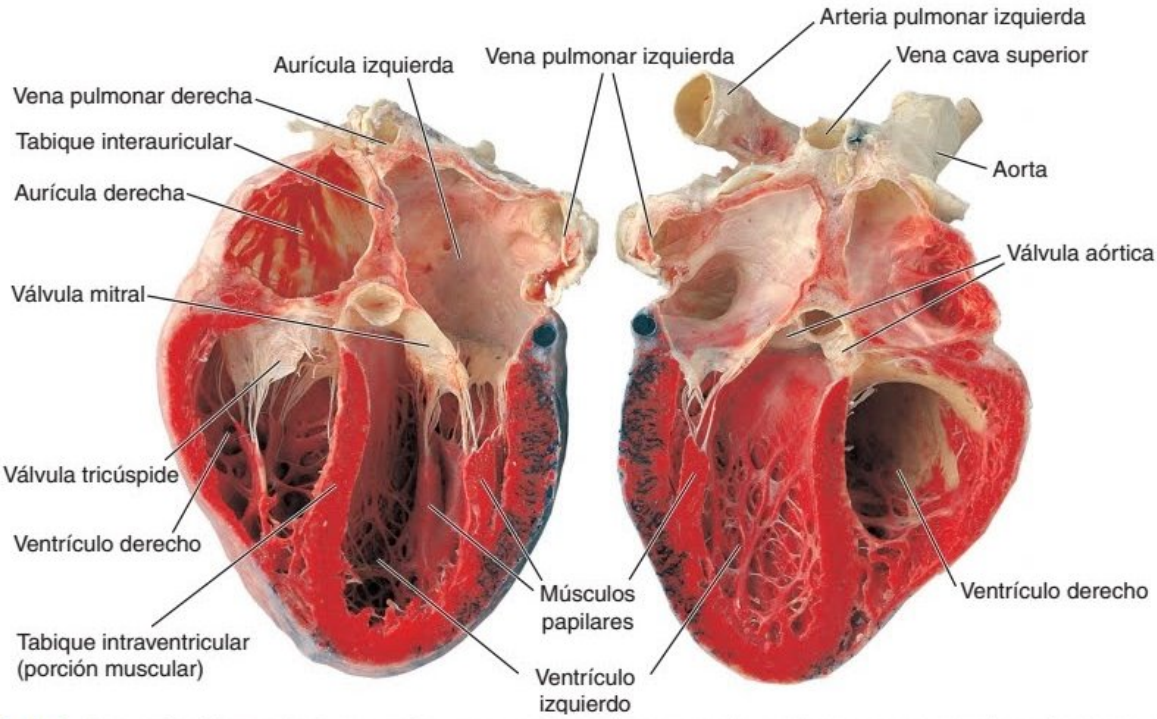

FIGURA 13-1. Fotografía del corazón humano. Esta muestra se seccionó por un plano oblicuo para ver todas las cavidades cardíacas. La parte posterior del corazón está a la *izquierda*; la parte anterior se ha separado y se exhibe a la *derecha*. Nótese el espesor de las paredes ventriculares y el tabique interventricular. También se observa el tabique interauricular, que separa las aurículas (atrios).

Dos circuitos distribuyen la sangre en el organismo: la circulación pulmonar y la circulación sistémica.

El corazón y los vasos sanguíneos forman dos vías de circulación:

- La **circulación pulmonar** transporta la sangre desde el corazón hacia los pulmones y desde los pulmones hacia el corazón (fig. 13-2).
- La **circulación sistémica** transporta la sangre desde el corazón hacia los tejidos del organismo y desde ellos de retorno hacia el corazón.

Si bien la disposición general de los vasos sanguíneos en ambas circulaciones es de arterias a capilares y después a venas, en algunas partes la circulación sistémica está modificada de manera que una vena o una arteriola se interpone entre dos redes capilares; estos vasos constituyen el **sistema porta**. Estos sistemas se componen de los vasos que llevan sangre hacia el hígado, el **sistema porta hepático** (**vena porta**), y los vasos que irrigan la hipófisis, el **sistema porta hipotalámico-hipofisario**.

■ CORAZÓN

El **corazón** está situado de forma oblicua en la cavidad torácica y desplazado hacia la izquierda (alrededor de dos terceras partes) en el **mediastino medio** (un espacio delimitado por el esternón, la columna vertebral, el diafragma y los pulmones). Está rodeado por un saco fibroso resistente, el **pericardio**, que también contiene los segmentos finales e iniciales de los grandes vasos que llegan o salen del corazón. A través del pericardio, el corazón está firmemente adherido al diafragma y a los órganos adyacentes que se encuentran en la cavidad torácica.

El corazón es una bomba muscular que mantiene el flujo unidireccional de la sangre.

El corazón tiene cuatro cavidades: las aurículas (atrios) derecha e izquierda y los ventrículos derecho e izquierdo, a través de las cuales bombea la sangre (*véase* fig. 13-1). A la salida de las cavidades hay válvulas que impiden el flujo retrógrado de la sangre. Un **tabique interauricular** y uno **interventricular** separan los lados derecho e izquierdo del corazón.

El lado derecho del corazón bombea la sangre a través de la circulación pulmonar. La **aurícula derecha** recibe la sangre que regresa

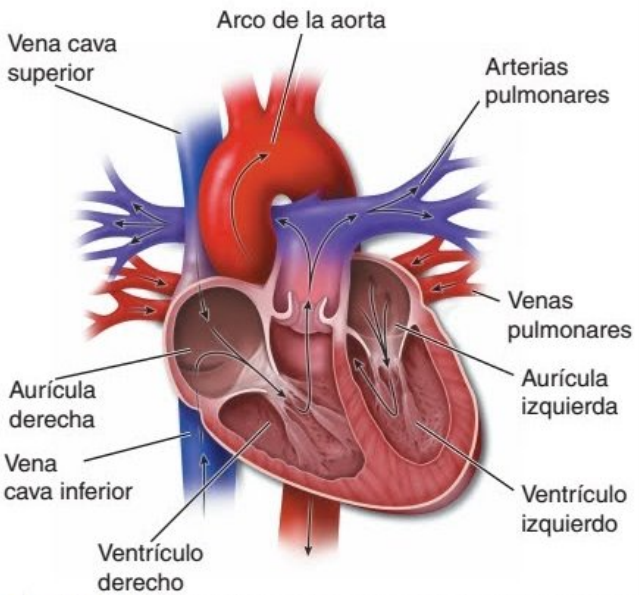

FIGURA 13-2. Circulación de la sangre a través del corazón. La sangre retorna de los tejidos del organismo a través de la vena cava superior y la vena cava inferior. Estas dos venas principales desembocan en la aurícula derecha. Después, la sangre pasa de la aurícula al ventrículo derecho, y desde aquí se bombea hacia el tronco pulmonar para continuar por las arterias pulmonares derecha e izquierda hasta los pulmones. En los pulmones, la sangre se oxigena y después vuelve a la aurícula izquierda por las venas pulmonares. De la aurícula pasa al ventrículo izquierdo y de ahí se bombea hacia la aorta, que la transporta hacia los demás tejidos del organismo. El trayecto desde el corazón hasta los pulmones y de regreso al corazón constituye la *circulación pulmonar*; y el trayecto desde el corazón hasta el resto del organismo y desde ahí otra vez al corazón constituye la *circulación sistémica*.

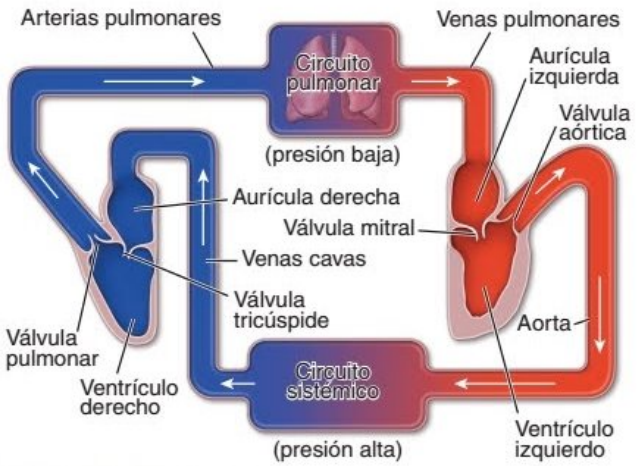

FIGURA 13-3. Circulación sanguínea. En este diagrama se muestran los lados derecho e izquierdo del corazón separados de forma artificial. El lado derecho del corazón bombea sangre a través del circuito pulmonar de baja presión. La aurícula derecha recibe sangre desoxigenada que retorna del cuerpo a través de las venas cavas inferior y superior. El ventrículo derecho recibe la sangre desde la aurícula derecha y la bombea hacia los pulmones para su oxigenación, a través de las arterias pulmonares. El lado izquierdo del corazón bombea sangre a través del circuito sistémico, de alta presión. La aurícula izquierda recibe la sangre oxigenada que retorna de los pulmones a través de las cuatro venas pulmonares. El ventrículo izquierdo recibe la sangre desde la aurícula izquierda y la bombea hacia la aorta para su distribución en el resto del cuerpo.

del cuerpo a través de las venas cavas inferior y superior, las dos venas más grandes del organismo (fig. 13-3). El **ventrículo derecho** recibe la sangre desde la aurícula derecha y la bombea hacia los pulmones para su oxigenación, a través de las arterias pulmonares. El lado izquierdo del corazón bombea la sangre a través de la circulación sistémica. La **aurícula izquierda** recibe la sangre oxigenada que retorna de los pulmones a través de las cuatro venas pulmonares. El **ventrículo izquierdo** recibe la sangre desde la aurícula izquierda y la bombea hacia la aorta para su distribución en el resto del cuerpo.

El corazón contiene:

- Una estructura muscular, compuesta por **músculo cardíaco** para impulsar la sangre.
- Un **esqueleto fibroso**, que consta de cuatro anillos fibrosos alrededor de los orificios valvulares, dos trígonos fibrosos que conectan los anillos y la porción membranosa de los tabiques interauricular e interventricular. Los **anillos fibrosos** se componen de tejido conjuntivo denso irregular. Rodean la base de las dos arterias que salen del corazón (aorta y tronco pulmonar) y los orificios que hay entre las aurículas y los ventrículos (orificio auriculoventricular [AV] derecho e izquierdo; fig. 13-4). Estos anillos son el sitio de inserción para las valvas de las cuatro válvulas cardíacas que permiten el flujo sanguíneo en una sola dirección a través de los orificios. La **porción membranosa del tabique interventricular** carece de músculo cardíaco; consiste en un tejido conjuntivo denso que contiene un segmento corto del haz auriculoventricular del sistema de conducción cardíaca. El esqueleto fibroso provee puntos de fijación independientes para el miocardio auricular y ventricular. También actúa como aislante eléctrico porque impide el libre flujo de impulsos eléctricos entre las aurículas y los ventrículos.
- Un **sistema de conducción**, para iniciar y propagar las despolarizaciones rítmicas que producen las contracciones rítmicas del músculo cardíaco (fig. 13-5). Este sistema está formado por **células musculares cardíacas modificadas (fibras de Purkinje)** que generan y conducen los impulsos eléctricos con rapidez a través del corazón. En el **paro cardíaco**, la detención súbita del ritmo cardíaco normal que conduce al cese repentino de la circulación sanguínea, el sistema de conducción del corazón deja de producir o conducir los impulsos eléctricos que generan la contracción cardíaca para distribuir la sangre a los tejidos del cuerpo. El paro cardíaco es una urgencia médica; el tratamiento de primeros auxilios, como la **reanimación cardiopulmonar (RCP)** y la desfibrilación (la aplicación de una dosis terapéutica de energía eléctrica al corazón), puede mejorar las probabilidades de supervivencia. Si no se trata, el paro cardíaco conduce a la **muerte cardíaca súbita**. Las patologías del ritmo relacionadas con el paro cardíaco incluyen taquicardia (aceleración del ritmo cardíaco), fibrilación (contracciones irregulares, rápidas e ineficaces), bradicardia (ritmo cardíaco desacelerado) y asistolia (ausencia total de ritmo cardíaco).
- Un **sistema de vasos coronarios**, que consta de dos arterias coronarias y las venas cardíacas. Las arterias coronarias derecha e izquierda proveen la sangre arterial al corazón. Se originan en un segmento inicial de la aorta ascendente cerca de la válvula aórtica, circundan la base del corazón y emiten ramas que convergen hacia el vértice del órgano. El drenaje venoso del corazón se produce a través de varias **venas cardíacas**, la mayoría de las cuales desembocan en el seno coronario ubicado en la superficie posterior del corazón. El seno coronario drena en la aurícula derecha.

Pared del corazón

La pared del corazón está compuesta por tres capas: epicardio, miocardio y endocardio.

La organización estructural de la pared del corazón es continua en las aurículas y los ventrículos. La pared cardíaca está compuesta por tres capas. De afuera hacia adentro son las siguientes:

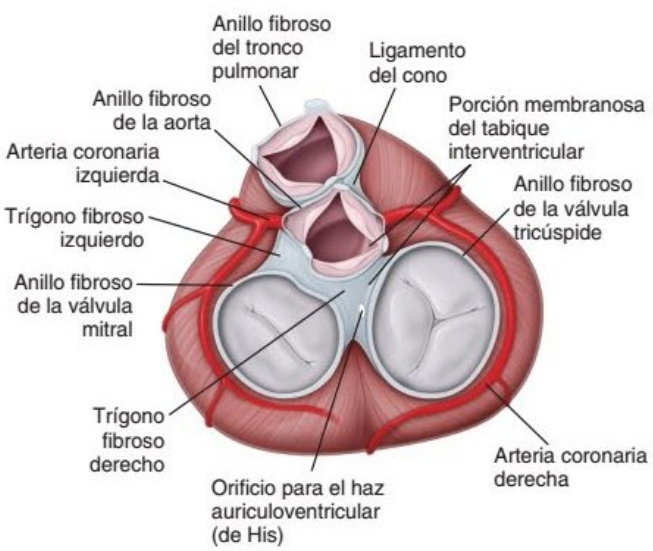

FIGURA 13-4. Esqueleto fibroso del corazón según se observa al retirar las dos aurículas. La malla fibrosa (*coloreada en azul claro*) sirve para la fijación del músculo cardíaco y también para la inserción de las valvas valvulares entre las aurículas y los ventrículos, así como las válvulas semilunares aórtica y pulmonar. El haz auriculoventricular atraviesa la porción membranosa del tabique ventricular del esqueleto fibroso en su trayecto desde la aurícula derecha.

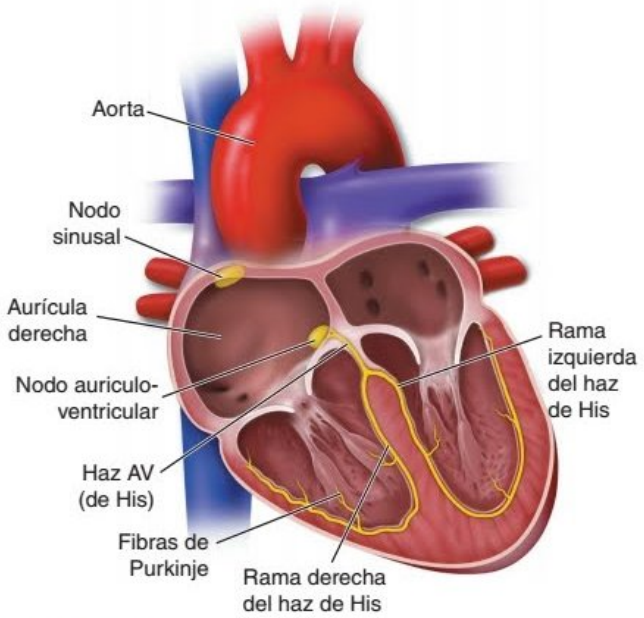

FIGURA 13-5. Cavidades cardíacas y sistemas de conducción de los impulsos. El corazón se muestra seccionado en un plano frontal para dejar expuesto su interior y las partes principales del sistema de conducción cardíaca (*coloreado en amarillo*). Los impulsos se generan en el nodo sinusal, se transmiten a través de la pared auricular hasta el nodo auriculoventricular y, después de atravesar el haz AV, se distribuyen por las fibras Purkinje. *AV*, auriculoventricular.

- El **epicardio**, también conocido como ***capa visceral del pericardio seroso***, se adhiere a la superficie externa del corazón (fig. 13-6). Se compone de una sola capa de células mesoteliales, así como de tejido conjuntivo y adiposo. Los vasos sanguíneos y los nervios que irrigan e inervan el corazón se encuentran en el epicardio y están rodeados por tejido adiposo que protege al corazón en la cavidad pericárdica. El epicardio se refleja a la altura de los grandes vasos que llegan y abandonan el corazón como la **capa parietal del pericardio seroso**, que reviste la superficie interna del pericardio que rodea el corazón y las raíces de los grandes vasos. Por lo tanto, existe un espacio potencial que contiene una cantidad mínima (15-50 mL) de líquido seroso (pericárdico) entre las capas visceral y parietal de la serosa pericárdica. Este espacio se conoce como ***cavidad pericárdica***; su revestimiento es de células mesoteliales (*véase* fig. 13-6).
- La alteración en la que se acumula con rapidez un exceso de líquido (sangre o derrame pericárdico) en la cavidad pericárdica se llama ***taponamiento cardíaco***. Las causas habituales son los traumatismos torácicos tanto penetrantes como romos y las roturas del miocardio o la pericarditis (inflamación del pericardio). Es una alteración potencialmente mortal en la que el líquido que se acumula comprime el corazón y evita el llenado adecuado de las cavidades cardíacas con la sangre. El alivio de la compresión se logra mediante la **pericardiocentesis** (un procedimiento para drenar el líquido de la cavidad pericárdica).
- El **miocardio** está formado por músculo cardíaco, el componente principal del corazón. Los detalles de la estructura histológica y la función del músculo cardíaco se comentan en el capítulo 11. El miocardio de las aurículas es sustancialmente más delgado que el de los ventrículos. Las aurículas reciben la sangre de las venas grandes y la entregan a los ventrículos contiguos, un proceso que requiere una presión relativamente baja. El miocardio de los ventrículos es sustancialmente más grueso debido a la mayor presión necesaria para bombear la sangre a través de las circulaciones pulmonar y sistémica (fig. 13-7).

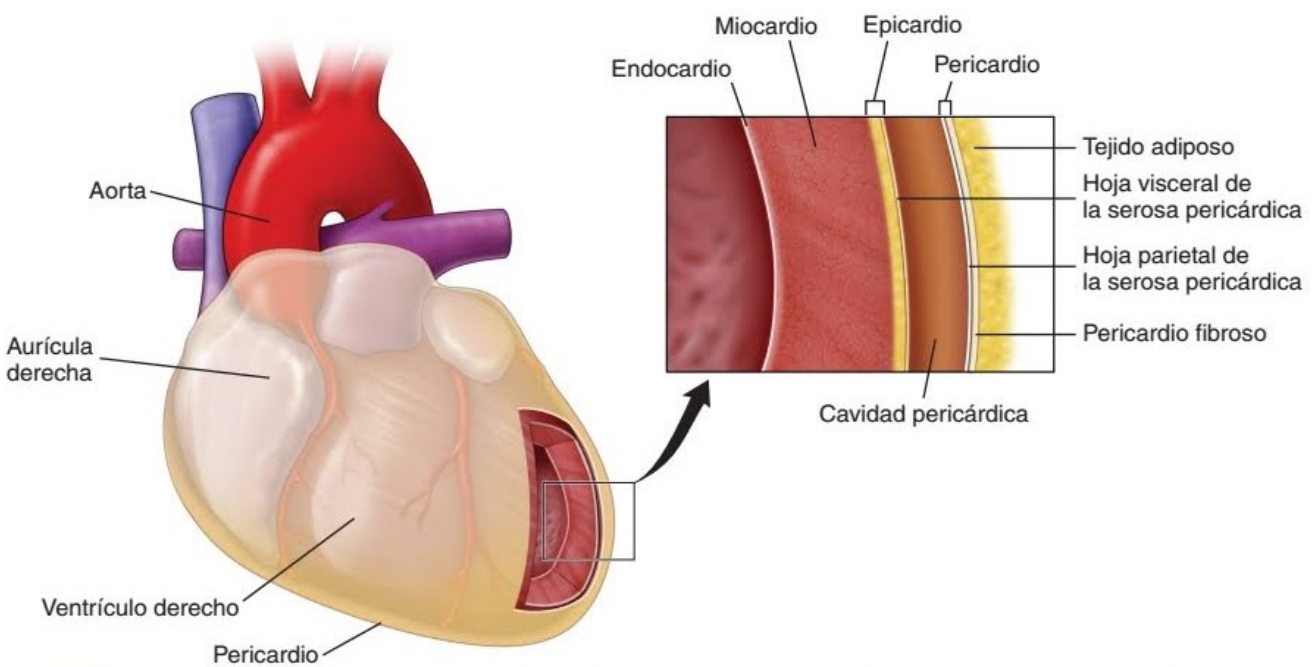

FIGURA 13-6. Capas del corazón y el pericardio. En este diagrama se muestra la relación anatómica entre las capas del corazón. En el mediastino medio, el corazón y las raíces de los grandes vasos están rodeados por el pericardio, que a menudo está cubierto por cantidades muy variables de tejido adiposo. El pericardio tiene dos capas: una capa fibrosa externa resistente llamada *pericardio fibroso* y una capa parietal serosa pericárdica que reviste su superficie interna. La capa parietal de la serosa pericárdica, a la altura de los grandes vasos que entran o salen del corazón, se refleja para formar la capa visceral de la serosa pericárdica o epicardio. El epicardio reviste la superficie externa del corazón. La cavidad pericárdica es un espacio entre las capas visceral y parietal de la serosa pericárdica y está cubierta por células mesoteliales. Profundo con respecto al epicardio se encuentra el miocardio, que consiste en el músculo cardíaco. Nótese la pequeña cantidad de tejido adiposo del epicardio, que contiene las arterias coronarias y las venas cardíacas. La capa interna del miocardio se llama *endocardio* y tiene un revestimiento de mesotelio con una fina capa subyacente de tejido conjuntivo.

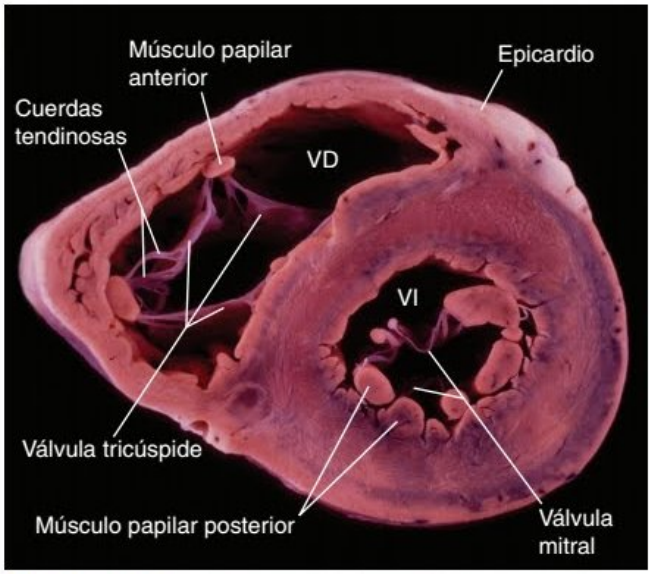

FIGURA 13-7. Corte horizontal a través de los ventrículos cardíacos. Esta fotografía muestra un corte transversal del corazón humano a la altura de los ventrículos. Pueden verse las valvas tanto de la válvula tricúspide en el ventrículo derecho como de la válvula mitral en el ventrículo izquierdo con sus inserciones en las cuerdas tendinosas. También son visibles los cortes transversales de los músculos papilares en ambos ventrículos. Deben tenerse en cuenta las diferencias en el espesor entre la pared de los ventrículos derecho e izquierdo. El tejido adiposo del epicardio contiene ramas de las arterias coronarias y tributarias de las venas cardíacas. *VD*, ventrículo derecho; *VI*, ventrículo izquierdo (cortesía del Dr. William D. Edwards).

- El **endocardio** consta de una capa interna de endotelio y tejido conjuntivo subendotelial, una capa media de tejido conjuntivo y células de músculo liso, así como una capa más profunda de tejido conjuntivo, también llamada ***capa subendocárdica***. Esta última es continua con el tejido conjuntivo del miocardio. El sistema de conducción del corazón se encuentra en la capa subendocárdica del endocardio (*véase* la sección *Regulación intrínseca de la frecuencia cardíaca*).

El **tabique interventricular** es la pared que separa los ventrículos derecho e izquierdo. Contiene músculo cardíaco, excepto en su porción membranosa. Ambas superficies del tabique están revestidas por endocardio. El **tabique interauricular** es mucho más delgado que el anterior. Excepto en ciertas regiones localizadas que contienen tejido fibroso, este tabique posee una capa central de músculo cardíaco y un revestimiento de endocardio frente a cada cavidad auricular.

Válvulas cardíacas

Las válvulas cardíacas son estructuras compuestas por tres capas de tejido conjuntivo revestidas por endocardio.

Las válvulas cardíacas están fijadas al complejo del esqueleto fibroso de tejido conjuntivo denso no moldeado, que forma los anillos fibrosos y rodea los orificios que contienen las válvulas (fig. 13-8). Cada válvula se compone de tres capas: la **fibrosa**, la **esponjosa** y la **ventricular** (en la superficie ventricular de las válvulas semilunares aórtica y pulmonar) o la **auricular** (en la superficie auricular de las válvulas auriculoventriculares mitral y tricúspide):

- **Fibrosa**. La capa fibrosa se localiza en la superficie ventricular de las válvulas auriculoventriculares y la superficie arterial (aorta o tronco pulmonar) de las válvulas semilunares. Esta capa se deriva del tejido conjuntivo denso irregular de los anillos esqueléticos del corazón. Está compuesta principalmente por fibras de colágeno

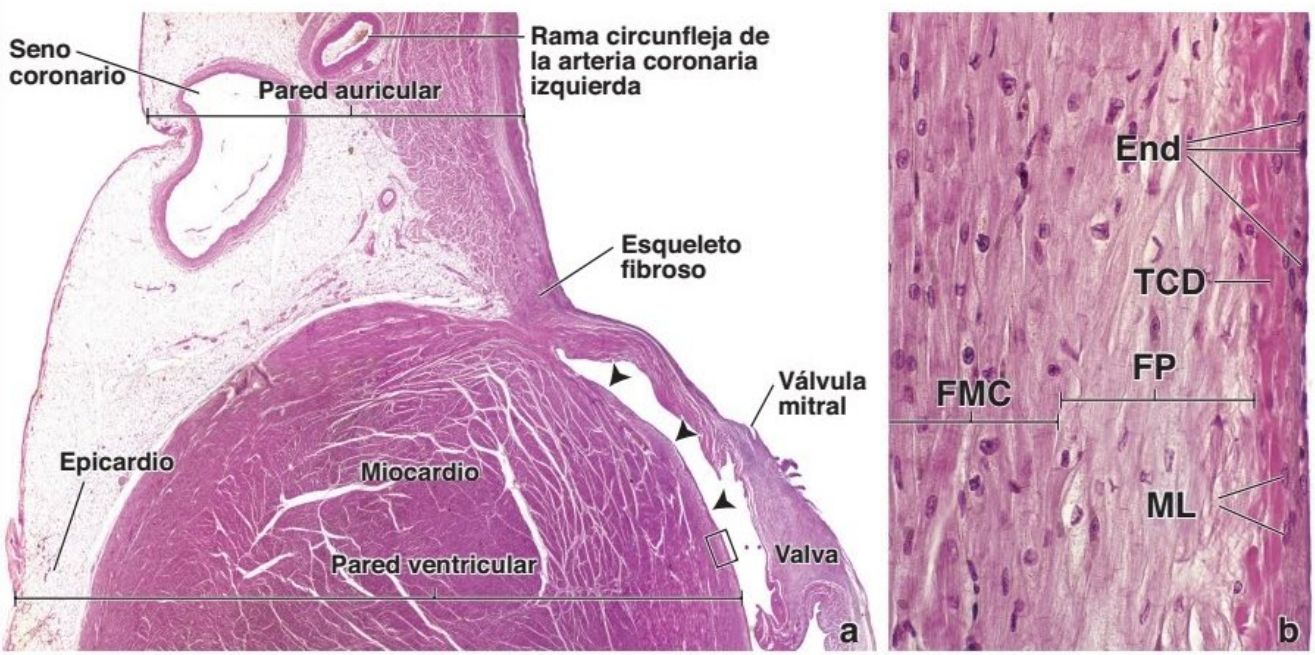

FIGURA 13-8. Microfotografía de la pared de la aurícula y el ventrículo izquierdos. a. En esta microfotografía se muestra un corte sagital de la pared posterior de la aurícula y el ventrículo izquierdos. La línea de la sección cruza el surco coronario auriculoventricular (*AV*) que aloja el seno coronario y la rama circunfleja de la arteria coronaria izquierda. Nótese que el corte ha atravesado el anillo fibroso de la válvula mitral, que proporciona el sitio de inserción para el músculo de la aurícula y el ventrículo izquierdos, así como para una cúspide de la válvula mitral. La pared ventricular consiste en tres capas: 1) endocardio (*puntas de flecha*), 2) miocardio y 3) epicardio. Los vasos sanguíneos visibles se encuentran en el epicardio y están rodeados por tejido adiposo. Las capas de la válvula mitral se muestran con mayor aumento en la figura 13-9b. 35×. **b.** Este gran aumento de la región incluida en el *rectángulo* muestra los rasgos característicos de la superficie interna del corazón. Debe considerarse que el endocardio consiste en una capa interna plana de endotelio (*End*), una capa intermedia de tejido conjuntivo denso (*TCD*) subendotelial que contiene células de músculo liso (*ML*) y una capa más profunda subendocárdica que contiene fibras de Purkinje (*FP*). El miocardio contiene fibras musculares cardíacas (*FMC*), y puede verse a la *izquierda*. 120×.

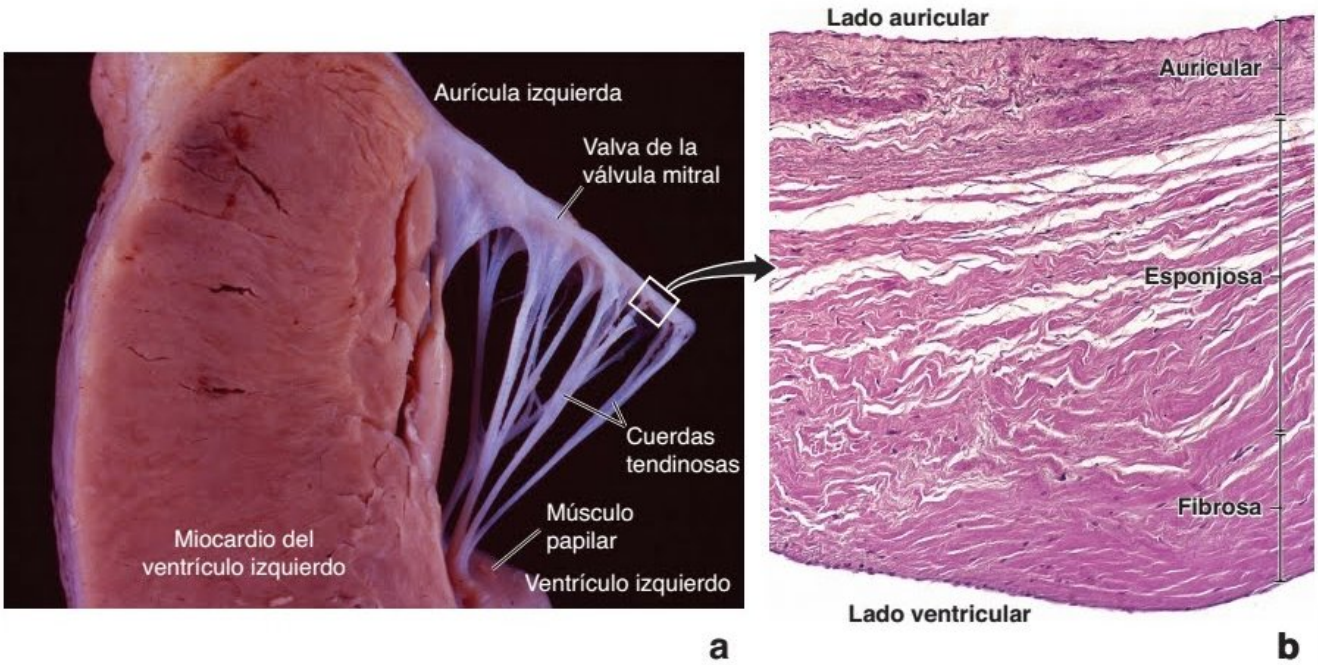

FIGURA 13-9. Válvula mitral del corazón humano. a. En esta microfotografía se muestra un corte sagital de la pared posterior del ventrículo izquierdo y la valva posterior de la válvula mitral. Las cuerdas tendinosas se extienden desde el músculo papilar hasta el lado ventricular de la valva de la válvula mitral. Nótese el espesor del miocardio en el ventrículo izquierdo. La superficie interna brillante del corazón corresponde al endocardio; la superficie exterior del miocardio está cubierta por el epicardio. 2× (cortesía del Dr. William D. Edwards). **b.** Microfotografía de una válvula mitral. En esta microfotografía se observa un corte a través de una de las dos valvas de la válvula mitral. Ambos lados de la valva están revestidos por el endotelio. Obsérvese que la válvula presenta una arquitectura de capas. Comenzando desde el lado auricular (*parte superior de la imagen*), la primera capa que hay debajo del endotelio es la arterial, que está compuesta por colágeno densamente dispuesto y fibras elásticas. La segunda capa (media) es la esponjosa, que forma la mayor parte del tejido conjuntivo denso en el centro de la válvula y contiene fibras de colágeno laxas incluidas en la sustancia fundamental con abundantes proteoglucanos y glucosaminoglucanos. Esta capa se adelgaza en dirección a la inserción de la valva mitral en el anillo fibroso y se engrosa hacia el borde libre de la valva. La tercera capa, la fibrosa, está formada por tejido conjuntivo denso que contiene capas de laminillas elásticas y fibras de colágeno. Con este aumento es complicado identificar los núcleos de las células valvulares intersticiales que se asemejan a los fibroblastos. 125×.

tipo I (74%) y III (24%) densamente agrupadas, además de fibras elásticas que están en disposición paralela al borde libre de la valva. En las superficies ventricular y arterial, la fibrosa está cubierta por una capa de células endoteliales. Esta brinda rigidez a la valva. En las válvulas auriculoventriculares, continúa hacia las **cuerdas tendinosas**, que son prolongaciones similares a cuerdas que también están revestidas de endotelio (fig. 13-9). En los sitios en los que se insertan las cuerdas tendinosas, la fibrosa cambia de una capa plana a una cuerda cilíndrica que permite que las fuerzas se transmitan desde la cuerda hasta la valva sin producir la deformación de esta última. Las cuerdas tendinosas se extienden desde las superficies ventriculares de las válvulas mitral y tricúspide hasta unas proyecciones de la pared ventricular que se conocen como ***músculos papilares***.

- **Esponjosa.** Es la capa media de la valva. Consiste en fibras elásticas y de colágeno en una disposición laxa infiltradas con una gran cantidad de **sustancia fundamental** que contiene **proteoglucanos** y **glucosaminoglucanos**. La capa esponjosa actúa como un amortiguador, ya que reduce las vibraciones asociadas con el cierre de la válvula. También confiere flexibilidad y plasticidad a las cúspides de la valva. Es delgada en la base y se hace más prominente cuando llega al borde libre de la valva, donde contribuye a la aposición correcta de las valvas durante el cierre valvular para permitir el reflujo (regurgitación).
- **Ventricular/auricular.** Está contigua a la superficie ventricular o auricular de cada valva y tiene un revestimiento endotelial. Representa una capa de tejido conjuntivo denso con fibras de colágeno bien organizadas con un gran número de **fibras** y **laminillas elásticas**. La capa ventricular/auricular favorece el movimiento de las válvulas permitiendo la extensión y el retroceso de las valvas durante el ciclo de contracción cardíaca. En las válvulas auriculoventriculares, esta capa también contiene cardiomiocitos derivados de las aurículas (no de los ventrículos) y pequeños haces de células de músculo liso que es posible que regulen la rigidez y la deformación de la valva durante el cierre valvular.

Aunque las válvulas cardíacas comparten un patrón estructural y requisitos funcionales básicos, cada una tiene una estructura distinta. Existe evidencia que indica que algunas variaciones moleculares mantienen las diferencias estructurales y biomecánicas de cada una de las válvulas.

Las valvas son avasculares y contienen células valvulares intersticiales especiales que mantienen la estructura interna de la válvula durante toda la vida.

Las valvas son, por lo general, avasculares. Se pueden encontrar pequeños vasos linfáticos y sanguíneos, nervios y músculo liso solo en la base de las válvulas tricúspide y mitral. Las superficies valvulares están expuestas a la sangre y las valvas son lo suficientemente delgadas como para permitir que las sustancias nutritivas y el oxígeno se difundan desde la sangre.

Las valvas tienen **células intersticiales** especiales con características únicas que mantienen la homeostasis valvular a lo largo de la vida. Estas células se originan de las células endoteliales endocárdicas; sin embargo, en la microscopía son **semejantes a los fibroblastos**. Son positivas a la vimentina y la condromodulina 1, que inhiben la formación de vasos sanguíneos. En condiciones

normales, mantienen la expresión génica de la matriz extracelular necesaria para la reparación y la síntesis de las fibras de tejido conjuntivo y las proteínas de la matriz extracelular. No obstante, en condiciones de activación (p. ej., durante el desarrollo valvular o las valvulopatías), las células valvulares intersticiales transicionan a **células similares a miofibroblastos** para expresar los genes que codifican para las proteínas necesarias para la síntesis de colágeno, elastina, proteoglucanos, actina α del músculo liso, metaloproteinasas de la matriz y citocinas inflamatorias, que remodelan con rapidez la matriz extracelular de la válvula.

Varias enfermedades afectan a las válvulas del corazón, producen su degeneración (p. ej., calcificación, fibrosis) y causan un mal funcionamiento cardíaco por insuficiencia o estenosis de los orificios valvulares. Estas alteraciones, conocidas colectivamente como ***valvulopatías cardíacas***, incluyen la cardiopatía reumática, la endocarditis infecciosa, la estenosis valvular aórtica calcificada degenerativa y la calcificación anular mitral. A nivel celular, las valvulopatías se caracterizan por la activación de las **células valvulares intersticiales** y la expresión de los genes que codifican las proteínas de la matriz extracelular y las enzimas de remodelado. Los cambios patológicos de las válvulas pueden dividirse en tres categorías según el tipo de daño valvular. La primera categoría es la **degeneración de la matriz extracelular** por la acumulación de proteoglucanos dañinos, degeneración del colágeno y fragmentación de las fibras elásticas. Estos cambios son característicos de la **valvulopatía mitral mixomatosa** y conducen a una válvula laxa que es susceptible de prolapso y regurgitación. La segunda categoría incluye la **fibrosis**, que se caracteriza por la acumulación de colágeno, la degradación de proteoglucanos y la fragmentación de las fibras elásticas. Estos cambios se presentan en la **cardiopatía reumática** como consecuencia de una válvula gruesa, rígida e inflexible que es susceptible de restricción del movimiento y estenosis. La fibrosis inicia con la inflamación de las válvulas (**valvulitis**), que se presenta durante la infección bacteriana (fiebre reumática). La inflamación conduce a la angiogénesis en la válvula y la vascularización de las capas de la válvula generalmente avasculares. Este cambio afecta con mayor frecuencia a la válvula mitral (65-70%) y la válvula aórtica (20-25%). La inflamación conduce al reemplazo progresivo del tejido elástico por masas irregulares de fibras de colágeno, lo que causa que la válvula se engruese. La tercera categoría incluye la **calcificación nodular** que comienza dentro de las células valvulares intersticiales. Estos cambios se presentan en la **estenosis valvular aórtica calcificada degenerativa**, que se caracteriza por el engrosamiento de las valvas y la formación de nódulos de calcio. La calcificación valvular también es un hallazgo tardío en la enfermedad renal crónica y en los adultos mayores.

Regulación intrínseca de la frecuencia cardíaca

La contracción del corazón es sincronizada por fibras musculares cardíacas especializadas.

El músculo cardíaco se puede contraer de manera rítmica sin ningún estímulo directo desde el sistema nervioso. Para que el corazón actúe como una bomba eficaz, es necesario que las aurículas y los ventrículos se contraigan de una manera rítmica y coordinada. La actividad eléctrica (impulsos eléctricos) que estimula las contracciones cardíacas se inicia y se propaga por la acción del **sistema de conducción cardíaco**. La frecuencia de la despolarización del músculo cardíaco varía en las diferentes partes del sistema de conducción; la más rápida corresponde a las aurículas, y la más lenta, a los ventrículos. El ciclo de contracción cardíaco se inicia en las aurículas para empujar la sangre hacia los ventrículos. A continuación, en el vértice del corazón comienza una onda de contracción ventricular y empuja la sangre hacia la aorta y el tronco pulmonar.

El **sistema de conducción cardíaco** consta de dos nodos, el sinoauricular (o sinusal) y el auriculoventricular, así como una serie de fibras de conducción o haces. Los impulsos eléctricos son generados en el **nodo sinoauricular** (**SA**), un grupo de células musculares cardíacas especializadas que se ubican cerca de la unión de la vena cava superior y la aurícula derecha (*véase* fig.13-5). Dado que tiene la frecuencia de despolarización más rápida, el nodo SA también recibe el nombre de ***marcapasos cardíaco***. La frecuencia del nodo SA oscila entre 60 y 100 latidos por minuto. El nodo SA inicia un impulso que se propaga a través de las fibras musculares cardíacas de las aurículas y a través de los haces internodales compuestos por fibras musculares cardíacas modificadas. Así, el impulso llega al **nodo auriculoventricular** (**AV**) y es conducido a través del esqueleto fibroso hacia los ventrículos por el **haz de His** (o **haz AV**). El haz se divide en una rama derecha y una izquierda más pequeña, y después en ramas subendoteliales, habitualmente llamadas ***fibras de Purkinje***. Los componentes del sistema de conducción transmiten impulsos a una velocidad unas cuatro veces más rápida que las fibras musculares cardíacas, y son los únicos elementos que pueden propagar impulsos a través del esqueleto fibroso.

Si el nodo SA deja de funcionar (p. ej., por una irrigación sanguínea insuficiente), entonces se hace cargo la región con la frecuencia intrínseca de despolarización siguiente. En esta situación, el nodo AV impulsa las contracciones cardíacas a una velocidad de alrededor de 50 latidos por minuto. En el **bloqueo cardíaco completo**, en el cual se interrumpe la conducción de los impulsos eléctricos hacia los ventrículos, estos se contraen con su propia frecuencia de alrededor de 30-40 latidos por minuto, impulsada por la despolarización de las fibras de Purkinje. Estas fibras tienen la frecuencia intrínseca de despolarización más baja de todo el sistema de conducción. La propagación de los impulsos eléctricos a través del miocardio puede verificarse y grabarse por medio de un **electrocardiograma** (**ECG**), que se obtiene mediante la colocación de electrodos en diferentes puntos de la piel a distancias específicas del corazón. Los electrodos registran la actividad eléctrica del corazón midiendo las diferencias de voltaje entre los diferentes puntos. La propagación coordinada de la actividad eléctrica a través del corazón es responsable de la forma de las ondas del ECG, cuyo análisis minucioso puede proporcionar información sobre la frecuencia y el ritmo cardíacos, los tiempos de conducción a través de diversas partes del corazón, los efectos de la concentración de los electrólitos y de la medicación cardíaca, así como la ubicación de las lesiones patológicas (isquémicas) del corazón.

Las **células musculares cardíacas nodales**, tanto del nodo SA como del nodo AV, son fibras musculares cardíacas modificadas con un tamaño menor que las células musculares auriculares circundantes. Contienen menos miofibrillas y carecen de discos intercalares típicos. El haz de His, sus ramas y las fibras de Purkinje también se componen de células musculares cardíacas modificadas de un tamaño mayor que las células musculares ventriculares circundantes (fig. 13-10 y lám. 32, p. 464). Los estudios de electrofisiología de las células en el nodo SA indican la existencia de dos grupos celulares

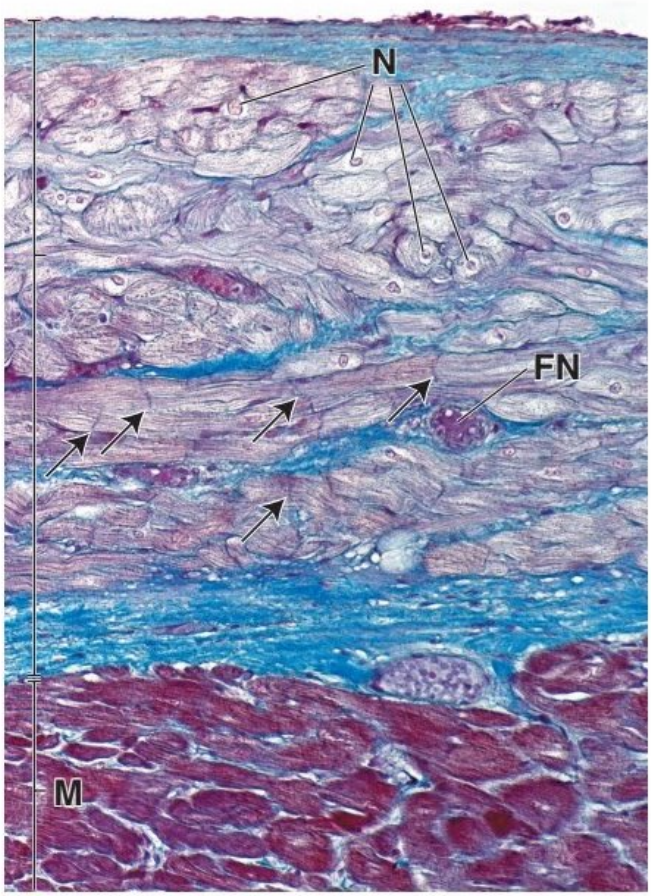

FIGURA 13-10. Microfotografía de la pared ventricular que contiene el sistema de conducción. En esta microfotografía se muestra un corte de la pared ventricular de un corazón humano teñido con la técnica de Mallory-Azan. Las *dos terceras partes superiores* de la imagen corresponden al endocardio que contiene una capa gruesa de fibras de Purkinje. La superficie luminal libre del ventrículo (*arriba*) está cubierta por endotelio y una capa subyacente de tejido conjuntivo subendotelial (*teñida de color azul*). La capa más externa del endocardio contiene las fibras de Purkinje. Nótense los discos intercalares en las fibras (*flechas*). Las fibras de Purkinje contienen gran cantidad de glucógeno, que aparecen como regiones homogéneas pálidas en la parte central de la célula rodeadas de las miofibrillas. Los núcleos (*N*) son redondos y más grandes que los de las células del músculo cardíaco en el miocardio (*M*). Con frecuencia están rodeados por el citoplasma menos teñido de la llamada *región yuxtanuclear de la célula*. Debido al considerable tamaño de las células de Purkinje, a menudo el núcleo no está incluido en el plano de corte. Entre las fibras de Purkinje discurren fibras nerviosas (*FN*) que pertenecen al sistema nervioso autónomo. 320×.

funcionales. Estos son las células del marcapasos (células P) con función de marcapasos intrínseca, que generan impulsos, y las células transicionales (células T), que son responsables de la propagación de los impulsos a la aurícula derecha. Las células P están agrupadas en conjuntos alargados a la mitad del nodo SA.

La disfunción de los miocitos nodales, conocida como ***disfunción sinusal*** o ***síndrome del seno enfermo*** (**SSE**), es una enfermedad principalmente de los adultos mayores, y es la indicación más frecuente en todo el mundo para la implantación de un marcapasos electrónico. Se debe a la degeneración asociada con la edad de los miocitos nodales en el nodo SA, que afecta la capacidad para generar y transmitir impulsos al músculo auricular. El SSE se distingue por provocar alteraciones del ritmo cardíaco, que incluyen frecuencia cardíaca anómala lenta (**bradiarritmia**) que alterna con una frecuencia cardíaca rápida (**taquiarritmia**). El fallo de las células del marcapasos se manifiesta como una pausa sinusal de hasta 3 s o más sin generación de impulsos. El fallo de las células transicionales se observa como un bloqueo SA, que consiste en que las células no pueden transmitir los impulsos hacia el músculo auricular. Los síntomas del SSE incluyen **palpitaciones** (frecuencia cardíaca irregular) e hipoperfusión tisular que conduce a **fatiga**, **presíncope** (mareos, debilidad muscular, visión borrosa y sensación de desmayo) y **síncope** (desmayo). Los estudios genéticos recientes en pacientes con SSE han identificado que existen diversas mutaciones relacionadas con las formas congénita y familiar del SSE. El tratamiento principal para el SSE es la colocación de un marcapasos electrónico permanente.

Las ramificaciones terminales del sistema de conducción consisten en fibras de Purkinje.

Las **células cardíacas de conducción** que componen el haz de His se originan en el nódulo AV, pasan por el esqueleto fibroso del corazón, discurren a lo largo de ambos lados del tabique interventricular (*véase* fig. 13-5) y terminan como fibras de Purkinje en el miocardio de los ventrículos. Las células que forman las **fibras de Purkinje** son más grandes que las células musculares ventriculares. Sus miofibrillas se encuentran en la periferia de la célula. Los núcleos son redondeados y más grandes que los de las células del músculo cardíaco en el miocardio. Debido al considerable tamaño de las células, el núcleo a menudo no está incluido en el plano de corte. En las fibras de Purkinje hay discos intercalares, pero su aspecto y cantidad varían según su ubicación. Las células son positivas para la tinción con ácido peryódico de Schiff (PAS, *periodic acid-Schiff*), debido a la gran cantidad de glucógeno que contienen. Con hematoxilina-eosina (H&E) y la mayoría de las otras coloraciones, la porción central de la célula provista de glucógeno aparece homogénea y se tiñe pálidamente (*véase* fig. 13-10). Debido al glucógeno almacenado, las células de las fibras de Purkinje son más resistentes a la hipoxia que las células musculares ventriculares.

Regulación sistémica de la frecuencia cardíaca

Como ya se mencionó, el **corazón late de forma independiente** a cualquier estimulación nerviosa. Este ritmo cardíaco espontáneo puede ser alterado por los impulsos nerviosos en la división tanto simpática como parasimpática del sistema nervioso autónomo. Los **nervios autónomos** no inician la contracción del músculo cardíaco, sino más bien regulan la frecuencia cardíaca (**efecto cronotrópico**) según las necesidades inmediatas del cuerpo.

La estimulación de los nervios parasimpáticos disminuye la frecuencia cardíaca.

La **inervación parasimpática** del corazón se origina en el nervio vago (nervio craneal [NC] X). Las fibras parasimpáticas presinápticas establecen sinapsis con las neuronas postsinápticas dentro del corazón. Sus fibras postsinápticas cortas terminan principalmente en los nodos SA y AV, pero también se extienden hacia las arterias coronarias que irrigan el corazón. La liberación del neurotransmisor **acetilcolina** desde las terminaciones de estas fibras disminuye el ritmo cardíaco (un efecto conocido como ***bradicardia***), reduce la fuerza del latido cardíaco y contrae las arterias coronarias.

La estimulación de los nervios simpáticos aumenta la frecuencia cardíaca.

Las **fibras simpáticas presinápticas** que inervan el corazón se originan en las astas laterales de los segmentos T1-T6 de la médula

espinal. Conducen las señales eléctricas hacia los cuerpos celulares de las neuronas postsinápticas situados en los ganglios paravertebrales cervicales y torácicos de los troncos simpáticos (*véase* fig. 12-25, p. 410). Las **fibras postsinápticas** terminan en los nódulos SA y AV, se extienden hacia el miocardio y también pasan a través del epicardio para llegar a las arterias coronarias. Las fibras autónomas secretan **noradrenalina**, que regula la frecuencia de los impulsos provenientes del nodo SA. El componente simpático hace que se incremente la frecuencia (efecto conocido como ***taquicardia***) y la fuerza de contracción muscular. La estimulación simpática produce dilatación de las arterias coronarias por la inhibición de su contracción.

Las hormonas circulantes y otras sustancias pueden regular la frecuencia cardíaca y la fuerza de la contracción.

Los cambios en la fuerza y la frecuencia de las contracciones del músculo cardíaco son regulados por las hormonas secretadas por la médula suprarrenal. Estas hormonas incluyen la **adrenalina** y la **noradrenalina**, que llegan a las células musculares del corazón a través de la circulación coronaria. La activación de los receptores adrenérgicos (principalmente de tipo β_1) por la adrenalina y, con menos eficacia, la noradrenalina aumenta la fuerza de contracción (**efecto inotrópico positivo**) y la frecuencia cardíacas (**efecto cronotrópico positivo**). Otras sustancias que tienen efectos inotrópicos y cronotrópicos positivos en el corazón incluyen el Ca^{2+}, las hormonas tiroideas, la cafeína, la teofilina y el glucósido cardíaco digoxina. Estas sustancias aumentan la concentración intracelular del Ca^{2+} en las células musculares cardíacas. Las sustancias que ejercen **efectos inotrópicos y cronotrópicos negativos** en el músculo cardíaco incluyen antagonistas de los receptores adrenérgicos, como el propranolol o los antagonistas de los canales de Ca^{2+}. Estas sustancias disminuyen la frecuencia cardíaca y la fuerza de contracción del músculo cardíaco.

El sistema nervioso central verifica la presión arterial y la función cardíaca a través de los receptores especializados, ubicados en el sistema cardiovascular.

La actividad del sistema cardiovascular es vigilada por centros especializados en el sistema nervioso central (SNC). En las paredes de los grandes vasos sanguíneos cercanos a y dentro del corazón, hay receptores nerviosos sensitivos especializados que proporcionan información aferente sobre la presión arterial. La información recibida de todos los tipos de **receptores cardiovasculares** inicia los reflejos fisiológicos adecuados. Los receptores funcionan como:

- **Barorreceptores** (receptores de alta presión). Detectan la presión arterial general. Estos receptores están ubicados en el seno carotídeo y en el arco aórtico.
- **Receptores de volumen** (receptores de presión baja). Están situados dentro de las paredes de las aurículas y los ventrículos. Detectan la presión venosa central y proveen información al SNC acerca de la distensión cardíaca.
- **Quimiorreceptores**. Detectan alteraciones en el oxígeno, la tensión de dióxido de carbono y el pH. Estos receptores son el **cuerpo carotídeo** y el **cuerpo aórtico**, que están ubicados en la bifurcación de las carótidas y en el arco aórtico, respectivamente.

Los cuerpos carotídeos constan de cordones y grupos irregulares de células epitelioides. Una fuente abundante de fibras nerviosas está asociada con estas células. Los elementos nerviosos son tanto aferentes como eferentes. La estructura de los cuerpos aórticos es, en esencia, similar a la de los cuerpos carotídeos. Ambos receptores funcionan en reflejos nerviosos que permiten el ajuste del volumen cardíaco y la frecuencia respiratoria.

■ CARACTERÍSTICAS GENERALES DE LAS ARTERIAS Y LAS VENAS

Capas de la pared vascular

Las paredes de las arterias y las venas están compuestas por tres capas llamadas *túnicas*.

Las tres capas de la pared vascular, desde la luz hacia fuera (fig.13-11 y lám. 33, p. 466), son las siguientes:

- **Túnica íntima**. Es la capa más interna de la pared del vaso; consta de tres componentes: 1) una capa simple de células epiteliales planas, el **endotelio**; 2) la **lámina basal** de células endoteliales (una delgada capa extracelular compuesta principalmente por colágeno, proteoglucanos y glucoproteínas); y 3) la **capa subendotelial**, que consta de tejido conjuntivo laxo. En este tejido a veces se encuentran células musculares lisas. La capa subendotelial de la íntima en las arterias y las arteriolas contiene una capa o lámina de material elástico fenestrado que recibe el nombre de ***membrana elástica interna***. Las fenestraciones permiten que las sustancias se difundan con facilidad a través de la capa y alcancen las células más profundas dentro de la pared del vaso.

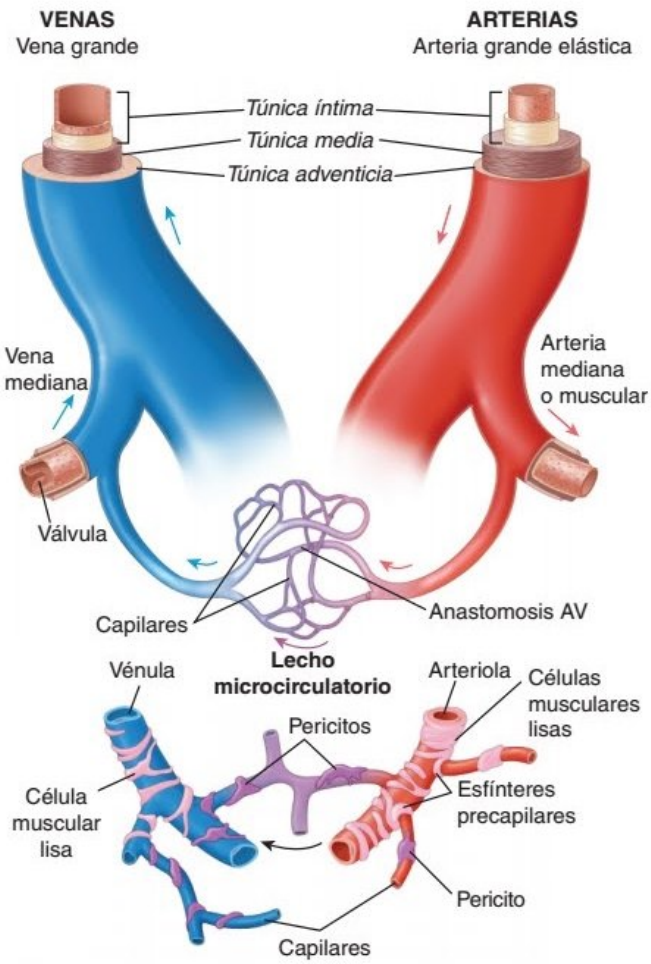

FIGURA 13-11. Principales características morfológicas de los vasos sanguíneos. En los *dos paneles superiores* están señaladas las capas o túnicas que componen la pared vascular. En el *panel inferior* se ilustra la organización del lecho microcirculatorio en ciertas partes del cuerpo. Nótese la ubicación de los pericitos y su relación con la lámina basal. En el lecho microcirculatorio también se muestra una anastomosis arteriovenosa (*AV*).

- **Túnica media.** También llamada *capa media*, se compone principalmente de capas organizadas en estratos circunferenciales de células musculares lisas. En las arterias, esta capa es relativamente gruesa y se extiende desde la membrana elástica interna hasta la **membrana elástica externa**. La membrana elástica externa es una lámina de elastina que separa la túnica media de la túnica adventicia. Entre las células musculares lisas de la túnica media hay cantidades variables de elastina, fibras reticulares y proteoglucanos. Las hojas o láminas de elastina son fenestradas y están dispuestas en capas circulares concéntricas. Todos los componentes extracelulares de la túnica media son producidos por las células musculares lisas.
- **Túnica adventicia.** Es la capa de tejido conjuntivo más externa; se compone principalmente de tejido colágeno de disposición longitudinal y algunas fibras elásticas. Estos elementos del tejido conjuntivo se mezclan de forma gradual con el tejido conjuntivo laxo que rodea los vasos. El espesor de la túnica adventicia oscila entre relativamente delgado en la mayor parte del sistema arterial hasta bastante grueso en las vénulas y venas, donde es el componente principal de la pared vascular. Además, la túnica adventicia de las arterias y las venas grandes contiene un sistema de vasos llamados ***vasa vasorum*** que irriga las paredes vasculares, al igual que una red de nervios autónomos llamados ***nervios vasculares*** (***nervi vasorum***), que controlan la contracción del músculo liso en las paredes de los vasos.

Desde el punto de vista histológico, los diversos tipos de arterias y venas se distinguen unos de otros por el espesor de la pared vascular y las diferencias en la composición de las capas. En la tabla 13-1 se resumen las características de los diversos tipos de vasos sanguíneos.

TABLA 13-1 Características de los vasos sanguíneos

Arterias

Vaso	Diámetro	Túnica íntima (capa interna)	Túnica media (capa media)	Túnica adventicia (capa externa)
Arteria grande (arteria elástica)	> 10 mm	Endotelio Tejido conjuntivo Músculo liso	Músculo liso Laminillas elásticas	Más delgada que la túnica media Tejido conjuntivo Fibras elásticas
Arteria mediana (arteria muscular)	2-10 mm	Endotelio Tejido conjuntivo Músculo liso Membrana interna elástica prominente	Músculo liso Fibras de colágeno Relativamente escaso tejido elástico	Más delgada que la túnica media Tejido conjuntivo Algunas fibras elásticas
Arteria pequeña	0.1-2 mm	Endotelio Tejido conjuntivo Músculo liso Membrana elástica interna	Músculo liso (8-10 capas de células) Fibras de colágeno	Más delgada que la túnica media Tejido conjuntivo Algunas fibras elásticas
Arteriola	10-100 µm	Endotelio Tejido conjuntivo Músculo liso	Músculo liso (una o dos capas de células)	Delgada, vaina mal definida de tejido conjuntivo
Capilar	4-10 µm	Endotelio	Ninguna	Ninguna

Venas

Vaso	Diámetro	Túnica íntima (capa interna)	Túnica media (capa media)	Túnica adventicia (capa externa)
Vénulas poscapilares	10-50 µm	Endotelio Pericitos	Ninguna	Ninguna
Vénulas musculares	50-100 µm	Endotelio	Músculo liso (una o dos capas de células)	Más gruesa que la túnica media Tejido conjuntivo Algunas fibras elásticas
Venas pequeñas	0.1-1 mm	Endotelio Tejido conjuntivo Músculo liso (dos o tres capas de células)	Músculo liso (dos o tres capas que se continúan con la túnica íntima)	Más gruesa que la túnica media Tejido conjuntivo Algunas fibras elásticas
Venas medianas	1-10 mm	Endotelio Tejido conjuntivo Músculo liso En algunos casos, membrana interna elástica	Músculo liso Fibras de colágeno	Más gruesa que la túnica media Tejido conjuntivo Algunas fibras elásticas
Venas grandes	> 10 mm	Endotelio Tejido conjuntivo Músculo liso	Músculo liso (2-15 capas) Fibras de colágeno	Mucho más gruesa que la túnica media Tejido conjuntivo Algunas fibras elásticas, músculo liso longitudinal Extensiones de músculo cardíaco (mangas miocárdicas) hacia las grandes venas cercanas al corazón

Endotelio vascular

En el cuerpo humano adulto, el sistema circulatorio consta de alrededor de 96 500 km de vasos de diferentes tamaños cuya superficie interna está revestida por un epitelio plano simple llamado ***endotelio***. El endotelio está formado por una capa continua de **células endoteliales** aplanadas, alargadas y de forma poligonal que se alinean con sus ejes mayores en la dirección del flujo sanguíneo. En la superficie luminal, expresan una gran variedad de **moléculas de adhesión** y **receptores de superficie** (receptores de lipoproteínas de baja densidad [LDL, *low-density lipoproteins*], insulina e histamina). Las células endoteliales desempeñan un papel importante en la homeostasis de la sangre. Las propiedades funcionales de estas células cambian en respuesta a diversos estímulos. Este proceso, conocido como ***activación endotelial***, también es responsable de la patogenia de muchas vasculopatías (p. ej., ateroesclerosis; cuadro 13-1). Entre los inductores de la activación endotelial se encuentran los antígenos bacterianos y víricos, las citotoxinas, los productos del complemento y los lipídicos, así como la hipoxia. Las

CUADRO 13-1

CORRELACIÓN CLÍNICA: ATEROESCLEROSIS

Las **lesiones ateroescleróticas** son las alteraciones adquiridas más frecuentes de los vasos sanguíneos. Más de la mitad de las muertes anuales en los Estados Unidos están relacionadas con complicaciones de la enfermedad ateroesclerótica, entre ellas la **coronariopatía** (*véase* cuadro 13-3), el infarto de miocardio, el ictus y la **arteriopatía periférica**. Las lesiones se desarrollan principalmente en la túnica íntima de las arterias elásticas grandes después de una lesión endotelial, lo que conduce a la **disfunción endotelial**. Los factores que predisponen a las lesiones endoteliales incluyen lipoproteínas de baja densidad (LDL) elevadas, hiperlipidemia, hiperglucemia (en la diabetes), hipertensión, aumento de las concentraciones de toxinas asociadas con el consumo de cigarrillos y ciertas infecciones víricas y bacterianas, como las causadas por citomegalovirus (CMV) o *Chlamydia pneumoniae*, respectivamente. La alteración de la función del endotelio vascular conduce a mayor expresión de moléculas de adhesión de superficie (p. ej., ICAM-1), aumento de la permeabilidad a las LDL e incremento de la adherencia de los leucocitos (principalmente monocitos) al endotelio. La lesión endotelial aumenta la producción de especies reactivas de oxígeno como O_2^-, H_2O_2, OH^- y $ONOO^-$, que a su vez oxidan las LDL en la túnica íntima de la arteria.

En respuesta a esta lesión, los **monocitos** provenientes de la circulación se introducen en la túnica íntima y se diferencian en macrófagos. Los macrófagos fagocitan LDL oxidadas y se transforman lentamente en **células espumosas** a medida que su citoplasma se llena con vesículas de contenido lipídico, lo que les confiere su aspecto esponjoso característico. Las células espumosas y los linfocitos T infiltrados forman la lesión ateroesclerótica inicial o **estría grasa**. En esta lesión temprana, las células de músculo liso de la túnica media proliferan y migran hacia la estría grasa en respuesta al factor de crecimiento derivado de plaquetas producido por las células endoteliales. En etapas posteriores, esta lesión se remodela aún más para convertirse en una **placa fibrograsa** conforme las células musculares lisas migran desde la túnica media y sintetizan colágeno para formar una cápsula protectora de tejido conjuntivo que encierra el núcleo de lípidos crecientes (fig. F13-1-1).

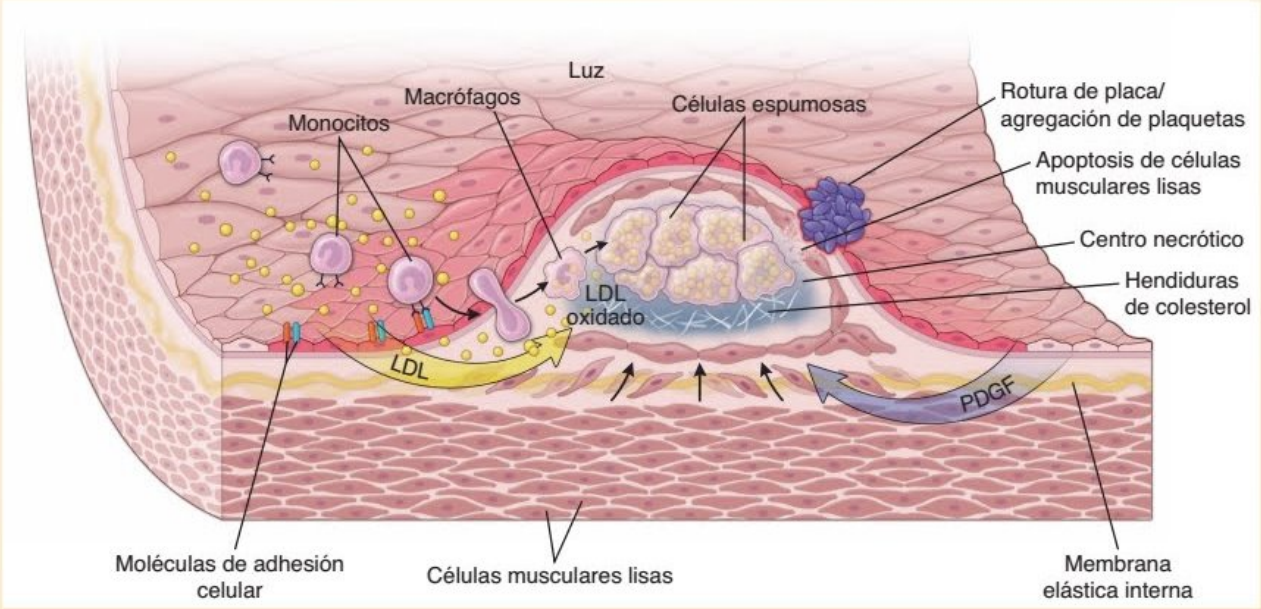

FIGURA C13-1-1. Interacciones celulares en la formación de una placa ateromatosa. Las células endoteliales disfuncionales (*rojo*) incrementan la expresión de moléculas de adhesión celular y aumentan la permeabilidad de las moléculas de lipoproteínas de baja densidad (LDL; *flecha amarilla*). Los monocitos circulantes se adhieren al endotelio lesionado y migran entre las células endoteliales a la túnica íntima, donde se diferencian en macrófagos. Los radicales libres producidos por las células endoteliales oxidan las LDL, que posteriormente son fagocitadas por los macrófagos. El factor de crecimiento derivado de plaquetas (*PDGF*) y otros factores de crecimiento (*flecha azul*) liberados por las células endoteliales estimulan la migración de las células de músculo liso de la túnica media hacia la túnica íntima. Las células espumosas derivadas de macrófagos (y también de células de músculo liso) acumulan LDL intracelulares, mientras que el colesterol se deposita en los cristales dentro del centro necrótico. En la túnica íntima, las células de músculo liso producen grandes cantidades de matriz extracelular (proteoglucanos, colágeno) que aumentan aún más el espesor de la túnica íntima.

CUADRO 13-1

CORRELACIÓN CLÍNICA: ATEROESCLEROSIS *(CONTINUACIÓN)*

Una gruesa capa de tejido conjuntivo fibroso en el que están dispersas células de músculo liso, macrófagos, células espumosas, linfocitos T, cristales de colesterol y detritos celulares recibe el nombre de ***placa ateromatosa***. La progresión de la placa se caracteriza por la acumulación de lípidos y el aumento de la actividad enzimática que degrada la matriz, por lo que se acumula el tejido necrótico. La pérdida gradual de las células de músculo liso por apoptosis y la pérdida de la integridad del endotelio conducen a la rotura de la placa, que viene seguida por la unión de plaquetas y la coagulación (trombosis). En las lesiones avanzadas, la estasis sanguínea y la coagulación pueden conducir a la oclusión del vaso. Otros cambios que se observan en las lesiones avanzadas incluyen adelgazamiento de la túnica media, calcificación de los lípidos extracelulares aglomerados y acumulación de cristales de colesterol visibles en los cortes histológicos como espacios abiertos en forma de aguja llamados *hendiduras de colesterol* (fig. C13-1-2a,b). La progresión de las lesiones simples a lesiones complicadas se puede encontrar en algunas personas tan pronto como a los 20 años y en la mayoría de las personas a los 50 o 60 años de edad.

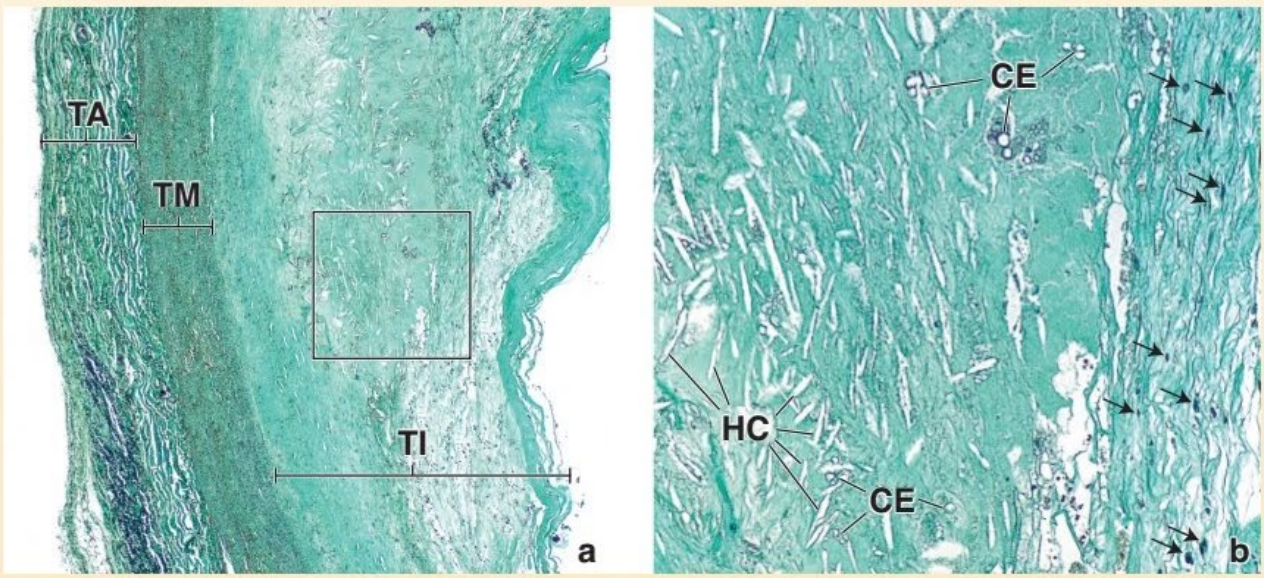

FIGURA C13-1-2. Microfotografías de una lesión ateromatosa. a. Esta muestra proviene de una aorta humana y se ha teñido con la técnica tricrómica de Masson. La lesión, que recibe el nombre de *placa fibrosa*, consiste en fibras de tejido conjuntivo, células de músculo liso, macrófagos que contienen grasa (células espumosas) y material necrótico. Ocupa el sitio de la túnica íntima (*TI*), cuyo espesor ha aumentado en gran medida. *TM*, túnica media; *TA*, túnica adventicia. 40×. **b.** Aumento mayor de la región incluida en el *rectángulo* en **a**. A la *derecha*, es visible parte del tejido conjuntivo fibroso de la placa. Las *flechas* señalan los núcleos de las células de músculo liso que han producido las fibras de colágeno de la placa fibrosa. También pueden verse las células espumosas (*CE*) y las características hendiduras de colesterol (*HC*). Estas últimas son los espacios ocupados anteriormente por cristales de colesterol que se han disuelto durante la preparación de la muestra. El resto de la placa consiste en material necrótico y lípidos. 240×.

células endoteliales activadas presentan nuevas moléculas de adhesión en su superficie y producen diferentes clases de citocinas, linfocinas, factores de crecimiento y moléculas vasoconstrictoras y vasodilatadoras, así como moléculas que controlan la coagulación de la sangre.

Las células endoteliales contribuyen a la integridad estructural y funcional de la pared vascular.

Las **células endoteliales** son participantes activas en una variedad de interacciones entre la sangre y el tejido conjuntivo subyacente, y son responsables de muchas de las propiedades de los vasos (tabla 13-2, p. 446). Estas propiedades incluyen las siguientes:

- **Mantenimiento de una barrera de permeabilidad selectiva**, lo que permite el paso selectivo de las pequeñas y grandes moléculas de la sangre hacia los tejidos y viceversa. La barrera está mediada por complejos de adhesión endotelial de célula con célula, que incluyen las uniones estrechas, la zónula adherente y una gran variedad de otras moléculas de adhesión que están conectadas con el citoesqueleto de actina. Este movimiento está relacionado con el tamaño y la carga eléctrica de las moléculas. El endotelio es permeable para las moléculas hidrófobas (liposolubles) pequeñas (p. ej., oxígeno, dióxido de carbono) que pasan con facilidad a través de la bicapa lipídica de la membrana celular endotelial (un proceso denominado ***difusión simple***). Sin embargo, el agua y las moléculas hidrófilas (hidrosolubles) (p. ej., glucosa, aminoácidos, electrólitos) no pueden difundir a través de la membrana de las células endoteliales. Estas moléculas y solutos deben ser transportados activamente a través de la membrana plasmática y liberarse en el espacio extracelular (**vía transcelular**) o atravesar las uniones estrechas entre dos células epiteliales (**vía paracelular**; *véase* cap. 5). La vía transcelular utiliza numerosas vesículas **micropinocíticas** y **macropinocíticas** (una forma de endocitosis independiente de clatrina) para transportar un gran volumen de material de la sangre hacia la célula. Además, algunas moléculas específicas (p. ej., LDL, colesterol, transferrina) se transportan mediante una **endocitosis mediada por receptores** (un proceso dependiente de claritina), que utiliza receptores específicos de la superficie endotelial. En algunos vasos sanguíneos, las moléculas más grandes se transportan a través de fenestraciones dentro de las células endoteliales que se observan en los preparados para la microscopía electrónica de transmisión (MET).

- **Mantenimiento de una barrera antitrombótica** entre las plaquetas de la sangre y el tejido subendotelial que se realiza por la producción de **anticoagulantes** (sustancias que previenen la coagulación, como la trombomodulina y otros) y sustancias **antitrombóticas** (sustancias que evitan o interfieren con la agregación plaquetaria y la liberación de factores que causan la formación de coágulos, o **trombos**, como la prostaciclina [PGI_2] y el activador tisular del plasminógeno). Además, la superficie de las células endoteliales tiene abundantes **glucosaminoglucanos sulfatados similares a la heparina** que se unen y activan las sustancias antitrombóticas circulantes. El endotelio normal no permite la adherencia de las plaquetas o la formación de trombos en su superficie. En una lesión, las células endoteliales hacen que se liberen **protrombóticos** (agentes que promueven la formación de trombos), como el factor de Von Willebrand o el inhibidor del activador del plasminógeno.
- **Modulación del flujo sanguíneo y la resistencia vascular**, que se consigue mediante la secreción de **vasoconstrictores** (endotelinas, enzima convertidora de angiotensina [ACE, *angiotensin-converting enzyme*], prostaglandina H_2, tromboxano A_2) y **vasodilatadores** (óxido nítrico [NO], prostaciclina). Este tema se trata con mayor detalle en la siguiente sección.
- **Regulación y modulación de respuestas inmunitarias** por el control de la interacción de los linfocitos con la superficie endotelial, que se consigue principalmente a través de la expresión de moléculas de adhesión y sus receptores en la superficie endotelial libre, así como por la secreción de tres clases de interleucinas (IL): IL-1, IL-6 e IL-8.
- **Síntesis hormonal y otras actividades metabólicas** realizadas mediante la síntesis y la secreción de diversos factores de crecimiento, por ejemplo, factores estimulantes de colonias hematopoyéticas (CSF, *colony-stimulating factors*) como el CSF de granulocitos-macrófagos (GM-CSF), CSF de granulocitos (G-CSF) y CSF de macrófagos (M-CSF), factor de crecimiento de fibroblastos (FGF, *fibroblast growth factor*) y factor de crecimiento derivado de plaquetas (PDGF, *platelet-derived growth factor*). Las células endoteliales también sintetizan inhibidores del crecimiento, como la heparina y el factor de crecimiento transformante β (TGF-β, *transforming growth factor β*). Las células endoteliales funcionan en la conversión de angiotensina I a angiotensina II en el sistema renina-angiotensina, que controla la presión arterial, así como en la inactivación o la conversión de varios compuestos transportados en la sangre (noradrenalina, trombina, prostaglandinas, bradicinina y serotonina) en sus formas inactivas.
- **Modificación de las lipoproteínas por oxidación**, pues las lipoproteínas, en su mayoría LDL con un alto contenido de colesterol y lipoproteínas de muy baja densidad (VLDL, *very low-density lipoproteins*), son oxidadas por los radicales libres producidos por las células endoteliales. Las LDL modificadas, a su vez, son incorporadas rápidamente por endocitosis por los macrófagos que forman **células espumosas** (*véase* fig. C13-1-1). Las células espumosas son un rasgo característico de la formación de las placas ateromatosas.

El endotelio de los vasos sanguíneos controla la contracción y la relajación de las células de músculo liso en la túnica media, lo que influye sobre el flujo y la presión de la sangre.

Históricamente, el **factor de relajación derivado del endotelio** (**EDRF**, ***endothelial-derived relaxing factor***) fue uno de los primeros compuestos en ser descubiertos en las células endoteliales que causaba dilatación de los vasos sanguíneos. Durante años, los investigadores tuvieron dificultades para caracterizar el EDRF desde el punto de vista químico. Ahora se sabe que la mayoría de los efectos vasculares del EDRF se pueden atribuir al **óxido nítrico** (**NO**) y sus compuestos afines, que son liberados por las células endoteliales en las arterias, los capilares sanguíneos e incluso los capilares linfáticos. Como compuesto químico, el NO es un gas con una vida media fisiológica muy breve, cuantificable en segundos; de ahí la dificultad para llegar a su descubrimiento.

Las fuerzas de cizallamiento producidas durante la interacción del flujo sanguíneo con las células endoteliales vasculares inician la dilatación de los vasos sanguíneos causada por el óxido nítrico (NO).

La **vasodilatación** (la relajación de las células de músculo liso) aumenta el diámetro luminal de los vasos y disminuye la resistencia vascular y la presión arterial sistémica. El **óxido nítrico** (**NO**) derivado del endotelio es uno de varios reguladores decisivos de la homeostasis cardiovascular. Regula el diámetro de los vasos sanguíneos, inhibe la adhesión de los monocitos a las células endoteliales disfuncionales y mantiene un ambiente antiproliferativo y antiapoptótico en la pared vascular.

El NO es un gas vasodilatador endógeno sintetizado de forma continua en las células endoteliales por la **óxido nítrico-sintasa endotelial** (**eNOS**, ***endothelial nitric oxide synthase***). Esta enzima dependiente de Ca^{2+} cataliza la oxidación de la L-arginina y actúa a través de la cascada de transmisión de señales de la proteína G. Las células endoteliales están sometidas de modo constante a **fuerzas de cizallamiento**, la fuerza de arrastre generada por el flujo sanguíneo. Las fuerzas de cizallamiento aumentan la síntesis de un potente estimulador de la eNOS, el factor de crecimiento del endotelio vascular (VEGF, *vascular endothelial growth factor*), y desencadenan una gran variedad de cambios moleculares y físicos en la estructura y función de las células endoteliales. Una vez que las células endoteliales producen el NO, se difunde a través de la membrana celular y la membrana basal hacia la túnica media subyacente y se une a la guanilato-ciclasa en el citoplasma de las células de músculo liso. Esta enzima aumenta la producción de monofosfato de guanosina cíclico (cGMP, *cyclic guanosine monophosphate*), el cual activa la proteína-cinasa G (PKG, *protein kinase G*) de las células de músculo liso. La activación de la PKG tiene un efecto negativo en la concentración intracelular de Ca^{2+} y causa la relajación del músculo liso (fig. 13-12). El NO también es una molécula de señalización en numerosos procesos patológicos y fisiológicos. Actúa como un antiinflamatorio en condiciones fisiológicas normales, pero su sobreproducción induce inflamación. El NO también participa en las reacciones inmunitarias (que estimulan a los macrófagos para liberar altas concentraciones de NO), es un potente neurotransmisor del sistema nervioso y contribuye a la regulación de la apoptosis. La patogenia de las alteraciones inflamatorias de las articulaciones, el intestino y los pulmones está asociada con la producción excesiva local de NO. Recientemente, se han utilizado los inhibidores de NO para tratar una gran cantidad de enfermedades, incluyendo algunas enfermedades inflamatorias, la migraña y los traumatismos craneoencefálicos.

El **estrés metabólico** en las células endoteliales también contribuye a la relajación del músculo liso. Los factores de relajación derivados del endotelio incluyen la **prostaciclina** (**PGI_2**), que además de relajar el músculo liso es un potente inhibidor de la agregación plaquetaria. La PGI_2 se une a los receptores en el músculo liso, estimula la proteína-cinasa A (PKA, *protein kinase A*) activada por monofosfato de adenosina cíclico (cAMP, *cyclic adenosine monophosphate*) que, a su vez, fosforila la cinasa de las cadenas ligeras de la miosina (MLCK,

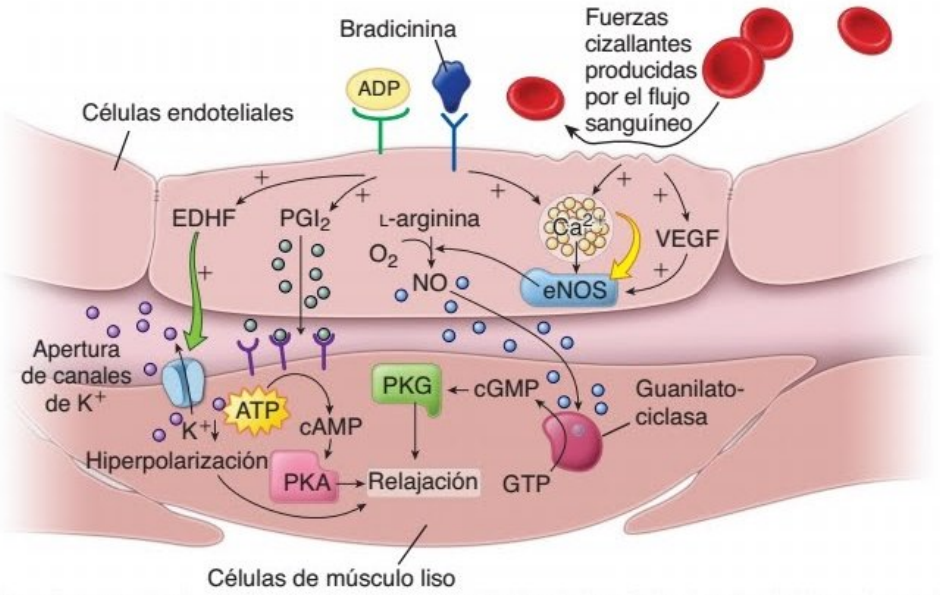

FIGURA 13-12. Mecanismo molecular de la vasodilatación. La relajación de las células de músculo liso en la pared del vaso sanguíneo causa un aumento de su diámetro y disminuye la resistencia vascular y la presión arterial sistémica. El óxido nítrico (*NO*) producido en las células endoteliales por la óxido nítrico-sintetasa endotelial (*eNOS*) es una molécula importante que regula la relajación del músculo liso vascular. Otras moléculas incluyen difosfato de adenosina (*ADP*), factor de crecimiento endotelial vascular (*VEGF*), bradicinina, prostaciclina (PGI_2) y factor hiperpolarizante derivado del endotelio (*EDHF*). Las fuerzas de cizallamiento producidas entre los eritrocitos y células endoteliales, así como el VEGF, activan la eNOS, lo cual aumenta la síntesis de NO. Una vez que se produce NO, se difunde al músculo liso subyacente y, por medio de la acción de la guanilato-ciclasa, activa la producción de cGMP, que a su vez activa las vías metabólicas de la proteína-cinasa G (PKG) dependiente de cGMP, con lo que provoca la relajación del músculo liso. El estrés metabólico de las células endoteliales causado por el aumento de la concentración de ADP o PGI_2 estimula la vía metabólica de la proteína cinasa A (PKA) activada por cAMP en el músculo liso, lo que ocasiona su relajación. Además, el EDHF abre los canales de potasio para generar una hiperpolarización de las membranas celulares del músculo liso, lo que lleva a una relajación mayor. *ATP*, trifosfato de adenosina; *cAMP*, monofosfato de adenosina cíclico; *cGMP*, monofosfato de guanosina cíclico; *GTP*, trifosfato de guanosina (basado en Noble A, Johnson R, Thomas A, et al. The Cardiovascular System. London: Churchill Livingstone, 2005).

myosin light chain kinase) y evita la activación del complejo calcio-calmodulina. Este tipo de relajación ocurre sin cambios en la concentración intracelular del Ca^{2+}. El **factor hiperpolarizante derivado del endotelio** (**EDHF**, ***endothelium-derived hyperpolarizing factor***) es otro factor de relajación derivado del endotelio que actúa sobre los canales de K^+ dependientes de Ca^{2+} para causar la hiperpolarización y relajación de las células vasculares del músculo liso (*véase* fig. 13-12).

Las endotelinas producidas por las células endoteliales vasculares desempeñan un papel importante en los mecanismos tanto fisiológicos como patológicos del sistema circulatorio.

La **vasoconstricción** (contracción del músculo liso) en la túnica media de las pequeñas arterias y arteriolas reduce el diámetro de la luz de estos vasos y aumenta la **resistencia vascular**. La vasoconstricción aumenta la presión arterial sistémica. Antes se pensaba que la vasoconstricción era inducida principalmente por impulsos nerviosos u hormonas circulantes. Hoy se sabe que los factores derivados del endotelio cumplen una función importante en los mecanismos fisiológicos y patológicos del sistema circulatorio. Los péptidos miembros de la **familia de la endotelina** de 21 aminoácidos producidos por células endoteliales vasculares son los vasoconstrictores más potentes. La familia está compuesta por tres miembros: **endotelina 1** (**ET-1**), **endotelina 2** (**ET-2**) y **endotelina 3** (**ET-3**). Las endotelinas actúan principalmente como agentes paracrinos y autocrinos, y se unen a los receptores de las células epiteliales y el músculo liso (fig. 13-13). La ET-1 es el vasoconstrictor natural más potente que interactúa con el receptor de endotelinas A (ETA) en las células de músculo liso vascular. Los altos niveles de expresión del gen de la ET-1 se asocian con muchas enfermedades que son causadas, en parte, por la vasoconstricción sostenida inducida por el endotelio. Entre estas enfermedades se encuentran la **hipertensión sistémica** (cuadro 13-2, p. 448), la hipertensión pulmonar, la ateroesclerosis, la insuficiencia cardíaca congestiva, la miocardiopatía idiopática y la insuficiencia renal. Cabe destacar que el veneno de la serpiente *Atractaspis engaddensis* contiene **sarafotoxina**, una proteína muy tóxica que tiene un muy alto grado de homología de secuencia con la ET-1. Después de que se introduce en la circulación, se une a receptores ETA y produce una vasoconstricción coronaria intensa que pone en peligro la vida. Esto es notable porque la endotelina es un compuesto natural del sistema vascular humano, mientras que la sarafotoxina es una toxina en el veneno de la serpiente. Los otros vasoconstrictores derivados del endotelio incluyen **tromboxano A_2** y **prostaglandina H_2**. El tromboxano A_2 se sintetiza a partir de la prostaglandina H_2. Además, la disminución en la velocidad de la producción de NO o la inactivación de NO por el anión superóxido (O_2^-) tiene el efecto de contracción del músculo liso (*véase* fig. 13-13).

En resumen, en condiciones fisiológicas normales, las células endoteliales vasculares se activan en presencia de factores ambientales, como los estímulos mecánicos (presión y cizallamiento) y las sustancias químicas (hormonas y sustancias vasoactivas secretadas localmente). En respuesta a estos estímulos, el endotelio libera factores que regulan la función vasomotora, los procesos inflamatorios, el crecimiento celular y la hemostasia. No obstante, la disfunción endotelial (un término que describe diversos defectos potenciales de las células endoteliales) puede alterar la acción del endotelio y causar la disminución de la vasodilatación y algunas anomalías proliferativas, protrombóticas y proinflamatorias. La disfunción endotelial es una acontecimiento temprano relevante que puede conducir a diversas enfermedades, como la **ateroesclerótica progresiva** (*véase* cuadro 13-1).

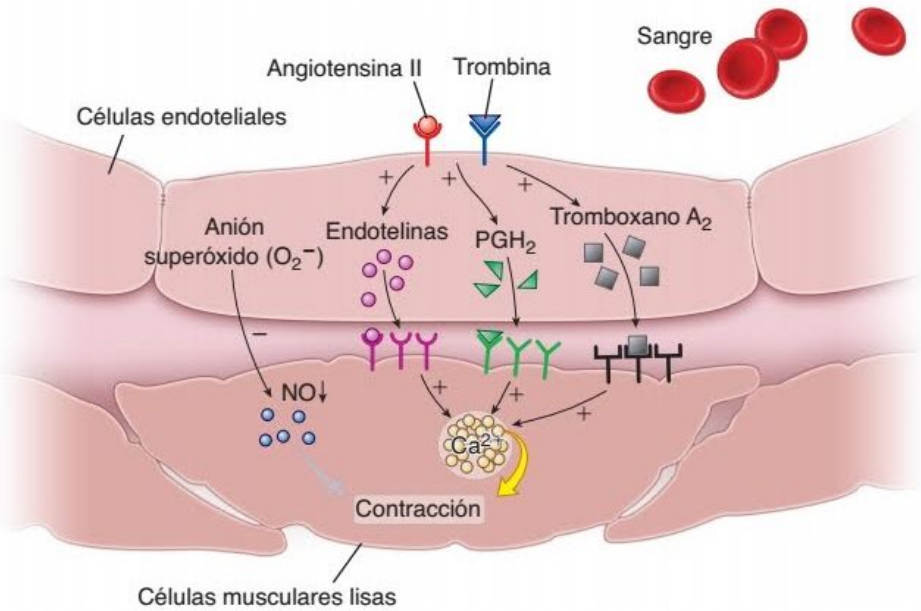

FIGURA 13-13. Mecanismos moleculares de la vasoconstricción. La contracción del músculo liso en un vaso sanguíneo (vasoconstricción) disminuye el diámetro y aumenta la resistencia vascular, lo que conduce a un aumento de la presión arterial sistémica. La unión de la angiotensina II y la trombina a las células endoteliales vasculares estimula la síntesis de factores derivados del endotelio que regulan la contracción del músculo liso. Estos incluyen endotelinas (la familia más potente de vasoconstrictores), prostaglandina H_2 (*PGH_2*) y su derivado, el tromboxano A_2. Estos agentes se unen a sus propios receptores en la membrana celular del músculo liso, lo que causa una entrada de Ca_2^+ y un aumento en la liberación de Ca_2^- almacenado de forma intracelular desde el retículo sarcoplasmático. La disminución del ritmo de producción del óxido nítrico (*NO*), que es un potente vasodilatador, o la inactivación del NO por el anión superóxido (*O_2^-*) tienen un efecto estimulante sobre la contracción del músculo liso (basado en Noble A, Johnson R, Thomas A, et al. The Cardiovascular System. London: Churchill Livingstone, 2005).

TABLA 13-2 Resumen de las propiedades y las funciones de las células endoteliales

Propiedades principales	Funciones asociadas	Moléculas activas que intervienen
Mantenimiento de una barrera de permeabilidad selectiva	Difusión simple Transporte activo Pinocitosis Endocitosis mediada por receptores	Oxígeno, dióxido de carbono Glucosa, aminoácidos, electrólitos Agua, moléculas pequeñas, proteínas solubles LDL, colesterol, transferrina, factores de crecimiento, anticuerpos, complejos MHC
Mantenimiento de una barrera antitrombótica	Secreción de anticoagulantes Secreción de antitrombóticos Secreción de protrombóticos	Trombomodulina Prostaciclina, activador del plasminógeno de los tejidos, antitrombina III, heparina Tromboplastina de los tejidos, factor de Von Willebrand, inhibidor del activador del plasminógeno
Modulación del flujo sanguíneo y de la resistencia vascular	Secreción de vasoconstrictores Secreción de vasodilatadores	Endotelina, enzima convertidora de angiotensina Factor de relajación derivado del endotelio, óxido nítrico, prostaciclina
Regulación de la proliferación celular	Secreción de factores estimulantes del crecimiento Secreción de factores inhibidores del crecimiento	Factor de crecimiento derivado de plaquetas, factores estimulantes de colonias hematopoyéticas (GM-CSF, CSF, M-CSF) Factor de crecimiento transformante β
Regulación de las respuestas inmunitarias	Regulación de la migración de los leucocitos por la expresión de moléculas de adhesión Regulación de las funciones inmunitarias	Selectinas, integrinas, moléculas marcadoras CD Interleucinas (IL-1, IL-6, IL-8), moléculas del MHC
Mantenimiento de la matriz extracelular	Síntesis de lámina basal Síntesis de glucocáliz	Colágeno tipo IV, laminina Proteoglucanos
Participación en el metabolismo de las lipoproteínas y el colesterol	Producción de radicales libres Oxidación de LDL	Especies reactivas de oxígeno, LDL, VLDL

CD, cúmulo de diferenciación; *G-CSF*, factor estimulante de colonias de granulocitos; *GM-CSF*, factor estimulante de colonias de granulocitos y macrófagos; *LDL*, lipoproteínas de baja densidad; *M-CSF*, factor estimulante de colonias de macrófagos; *MHC*, complejo mayor de histocompatibilidad; *VLDL*, lipoproteínas de muy baja densidad.

Modificado de Cotran S, Kumar V, Collins T, et al, eds. Robbins Pathologic Basis of Disease. Philadelphia: Saunders, 1999.

■ ARTERIAS

De forma tradicional, las arterias se clasifican en tres tipos según su tamaño y las características de su túnica media:

- **Arterias grandes o elásticas**, como la aorta y las arterias pulmonares, que transportan la sangre del corazón al circuito sistémico y pulmonar, respectivamente (*véase* fig. 13-2). Sus ramas principales (tronco braquiocefálico, carótida común, subclavia e ilíaca común) también están clasificadas como arterias elásticas.
- **Arterias medianas o musculares** (la mayoría de las arterias del cuerpo que tienen nombre), que no pueden distinguirse claramente de las arterias elásticas. Algunas de estas arterias son difíciles de clasificar porque tienen características que son intermedias entre estos dos tipos.
- **Arterias pequeñas y arteriolas**, que se distinguen una de otra por la cantidad de capas del músculo liso en la túnica media. Por definición, las arteriolas poseen una capa o dos, y las arterias pequeñas pueden tener hasta ocho capas de músculo liso en su túnica media.

Arterias grandes (arterias elásticas)

Las arterias elásticas tienen múltiples capas de laminillas elásticas en sus paredes.

Desde el punto de vista funcional, las **arterias elásticas** sirven principalmente como vías de conducción; no obstante, también favorecen el movimiento continuo y uniforme de la sangre a través de las vías. El flujo sanguíneo se produce de la siguiente manera: los ventrículos del corazón bombean la sangre hacia las arterias elásticas durante la **sístole** (la fase de contracción del ciclo cardíaco). La presión generada por la contracción de los ventrículos empuja la sangre a través de las arterias elásticas y a lo largo del árbol arterial. Al mismo tiempo, también hace que se distienda la pared de las grandes arterias elásticas. La distensión está limitada por la red de fibras colágenas en la túnica media y la túnica adventicia (fig. 13-14). Durante la **diástole** (la fase de relajación del ciclo cardíaco), cuando el corazón no genera presión, la retracción elástica de la pared arterial distendida sirve para mantener la presión arterial y el flujo de sangre dentro de los vasos. La retracción elástica inicial empuja la sangre tanto hacia dentro como hacia fuera del corazón. El flujo sanguíneo hacia el corazón determina el cierre de las válvulas aórtica y pulmonar. La retracción elástica continua mantiene entonces el flujo continuo de sangre desde el corazón.

La túnica íntima de la arteria elástica se compone de un endotelio, un tejido conjuntivo subendotelial y una membrana elástica interna no visible.

La **túnica íntima de las arterias elásticas** es relativamente gruesa y consiste en lo siguiente:

- **Endotelio de revestimiento con lámina basal.** Las células típicas son planas y alargadas, con sus ejes mayores orientados paralelos en la dirección del flujo sanguíneo en la arteria (fig. 13-15). En

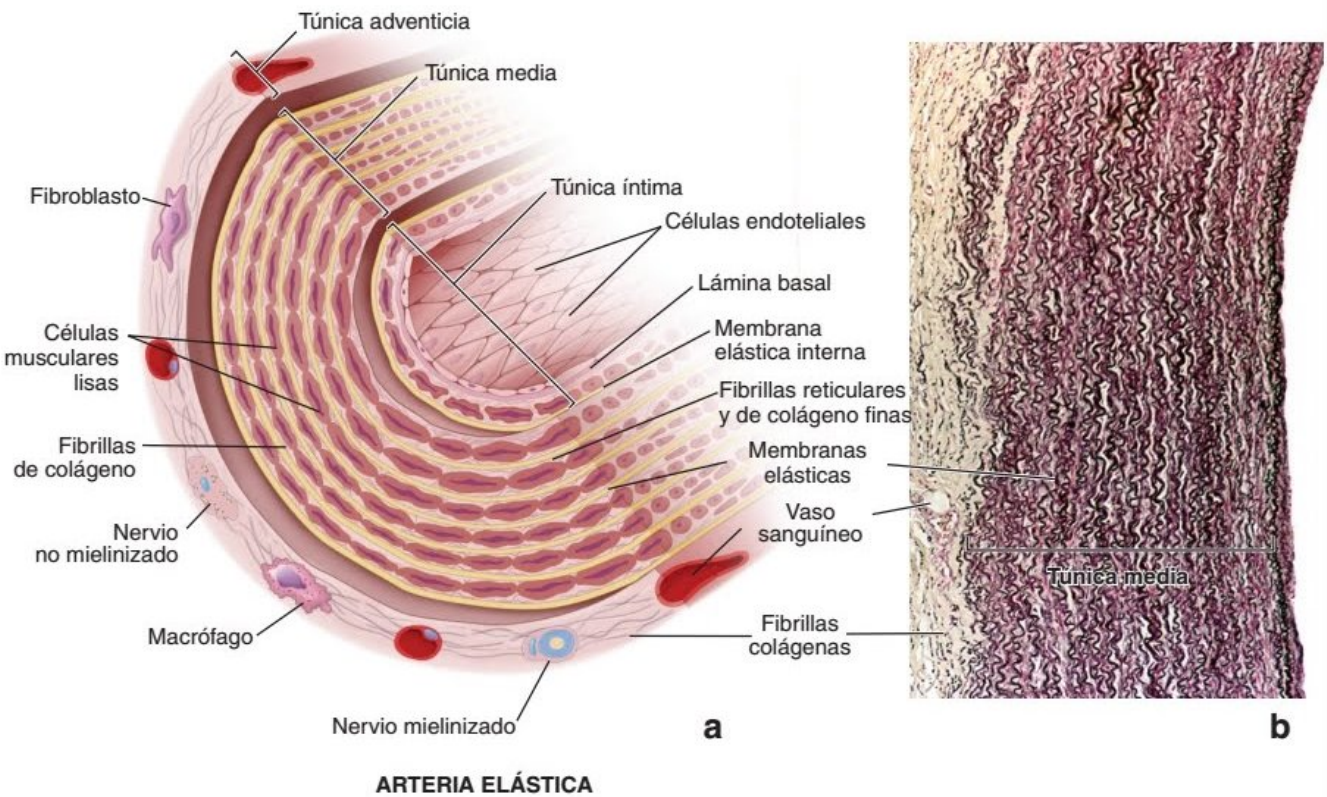

ARTERIA ELÁSTICA

FIGURA 13-14. Diagrama y microfotografía de una arteria elástica. a. En este diagrama de una arteria elástica normal se muestran los componentes celulares y extracelulares. Debe tenerse en cuenta la organización de las células musculares lisas en la túnica media y la distribución de las laminillas elásticas. La membrana elástica interna no está bien definida y se corresponde con la laminilla elástica más interna de la pared arterial. **b.** En esta microfotografía de bajo aumento se muestra el corte de la pared de la aorta humana teñida con resorcina-fucsina de Weigert para ver las laminillas elásticas entremezcladas con las células de músculo liso de la túnica media. En la imagen solo se ha identificado la túnica media, que es la más gruesa de las tres capas de las arterias elásticas. Nótese que las laminillas elásticas, las fibrillas de colágeno y los vasos sanguíneos están presentes en la túnica adventicia. 48×.

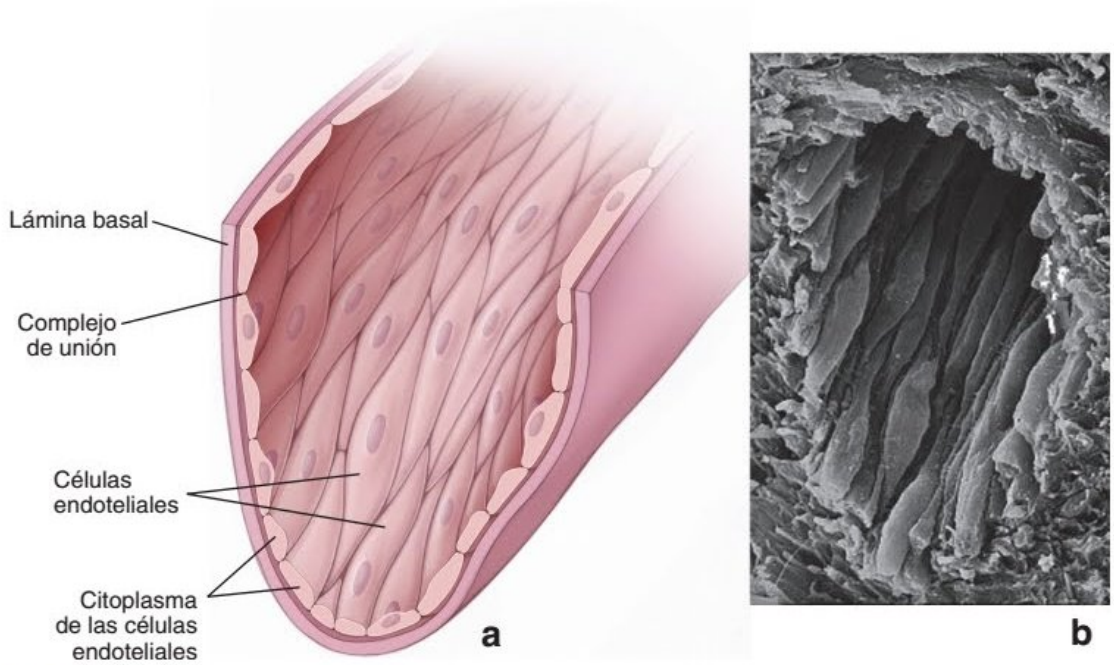

FIGURA 13-15. Diagrama y microfotografía electrónica de barrido del endotelio. a. En esta ilustración se muestra la superficie luminal del endotelio. Las células son alargadas y su eje longitudinal es paralelo a la dirección del flujo sanguíneo. Los núcleos de las células endoteliales también están alargados en la dirección del flujo sanguíneo. **b.** Microfotografía electrónica de barrido de una vena pequeña, en la que se observan las células del revestimiento endotelial. Obsérvese la forma celular ahusada con su diámetro mayor paralelo al eje longitudinal del vaso. 1100×.

CUADRO 13-2

CORRELACIÓN CLÍNICA: HIPERTENSIÓN

La **hipertensión** se produce en alrededor del 25% de la población y se define como una presión diastólica constantemente por arriba de los 80 mm Hg o una presión sistólica constante mayor de 130 mm Hg. A menudo, la hipertensión se asocia con vasculopatía ateroesclerótica y con un alto riesgo de alteraciones cardiovasculares, como ictus y angina de pecho. En la mayoría de los casos de hipertensión, se reduce el diámetro de la luz de las pequeñas arterias y arteriolas musculares, lo que conduce a un aumento de la resistencia vascular. La reducción del tamaño de la luz también puede producirse por la contracción activa del músculo liso en la pared del vaso o por un aumento en la cantidad de músculo liso en la pared.

En las personas con hipertensión, las células del músculo liso se multiplican. El músculo liso adicional aumenta el espesor de la túnica media. Al mismo tiempo, algunas de las células musculares lisas acumulan lípidos. Esta es una de las razones por las que la hipertensión es un factor de riesgo para la ateroesclerosis. En los animales alimentados con lípidos, la hipertensión acelera la tasa de acumulación de lípidos en las paredes del vaso. Con las dietas hipolipídicas, la hipertensión aumenta la velocidad de engrosamiento de la túnica íntima que se produce naturalmente con el envejecimiento.

El músculo cardíaco también se ve afectado por la hipertensión crónica que conduce a la sobrecarga de presión, lo que produce hipertrofia ventricular izquierda compensadora. La hipertrofia ventricular en esta alteración es causada por un aumento del diámetro (no de la longitud) de las células musculares cardíacas, con núcleos agrandados y rectangulares característicos. La hipertrofia ventricular izquierda es una manifestación habitual de la **cardiopatía hipertensiva**. La hipertrofia ventricular torna de forma uniforme la pared del ventrículo izquierdo más gruesa y menos elástica, y el corazón entonces debe trabajar más para bombear la sangre (fig. C13-2-1). La cardiopatía hipertensiva no tratada puede conducir a insuficiencia cardíaca. Algunos estudios recientes han demostrado que la reducción prolongada de la presión arterial en los pacientes con hipertrofia ventricular por hipertensión crónica puede disminuir el grado de hipertrofia.

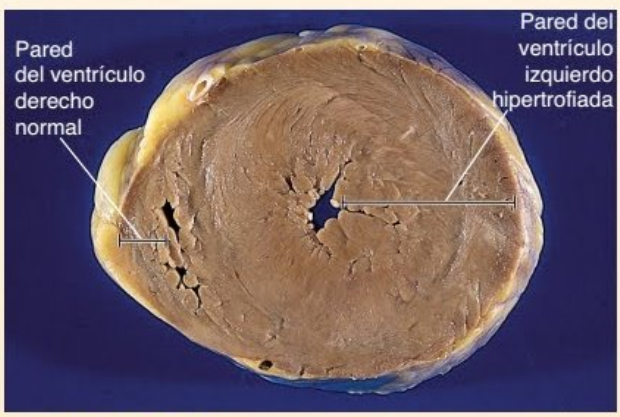

FIGURA C13-2-1. Corte horizontal de un corazón con hipertrofia ventricular izquierda. En esta fotografía se muestra un corte transversal de los ventrículos del corazón de un paciente con hipertensión crónica. Las paredes del ventrículo izquierdo tienen un engrosamiento concéntrico que se ha producido por una disminución del diámetro de la cavidad. Obsérvese que la pared del ventrículo derecho tiene dimensiones normales (reimpreso con autorización de Rubin R, Strayer DS, Rubin E, et al. Rubin's Pathology: Clinicopathologic Foundations of Medicine, 5th ed. Baltimore: Lippincott Williams & Wilkins, 2008).

la formación de la lámina epitelial, las células están unidas por uniones estrechas (zónula ocluyente) y uniones comunicantes. Las células endoteliales poseen en su citoplasma inclusiones con forma de bastón llamadas ***cuerpos de Weibel-Palade***. Estos orgánulos endoteliales específicos son estructuras electrodensas que contienen el **factor de Von Willebrand** y la **selectina P**. El factor de Von Willebrand es una glucoproteína sintetizada por las células endoteliales arteriales. Cuando se secreta hacia la sangre, se une al **factor VIII de coagulación** y desempeña una función importante en la adhesión de plaquetas al sitio de una lesión endotelial. Los anticuerpos contra el factor de Von Willebrand suelen usarse como un marcador inmunohistoquímico para la identificación de los tumores derivados del endotelio. La selectina P es una molécula de adhesión celular que interviene en el mecanismo de reconocimiento neutrófilo-célula endotelial. Esta inicia la migración de neutrófilos desde la sangre hacia su sitio de acción en el tejido conjuntivo (*véase* p. 299).

- **Capa subendotelial de tejido conjuntivo.** En las arterias elásticas más grandes, consta de tejido conjuntivo, colágeno y fibras elásticas. El tipo de célula principal en esta capa es la célula muscular lisa. Es contráctil y secreta sustancia fundamental extracelular, así como fibras de colágeno y elásticas. También puede haber macrófagos ocasionales.
- **Membrana elástica interna.** En las arterias elásticas no es visible debido a que es una de las muchas capas elásticas de la pared del vaso. Por lo general, se identifica solo por ser la capa elástica interna de la pared arterial.

Las células endoteliales contribuyen a la integridad estructural y funcional de la pared vascular.

Las **células endoteliales** no solo proporcionan una barrera física entre la sangre circulante y los tejidos subendoteliales, sino que también producen **vasoconstrictores** que provocan la constricción y relajación de los músculos lisos vasculares subyacentes. Las múltiples funciones del revestimiento endotelial de los vasos sanguíneos se describen con detalle al comienzo de este capítulo (*véanse* pp. 442-445).

La túnica media de las arterias elásticas consiste en capas de células musculares lisas separadas por laminillas elásticas.

La **túnica media** es la más gruesa de las tres capas de las arterias elásticas y se compone de lo siguiente:

- **Elastina,** en forma de hojas o laminillas fenestradas entre las capas de la célula muscular lisa. Estas laminillas se disponen en capas concéntricas (fig.13-16a; *véanse* fig. 13-14 y lám. 33, p. 466). Como

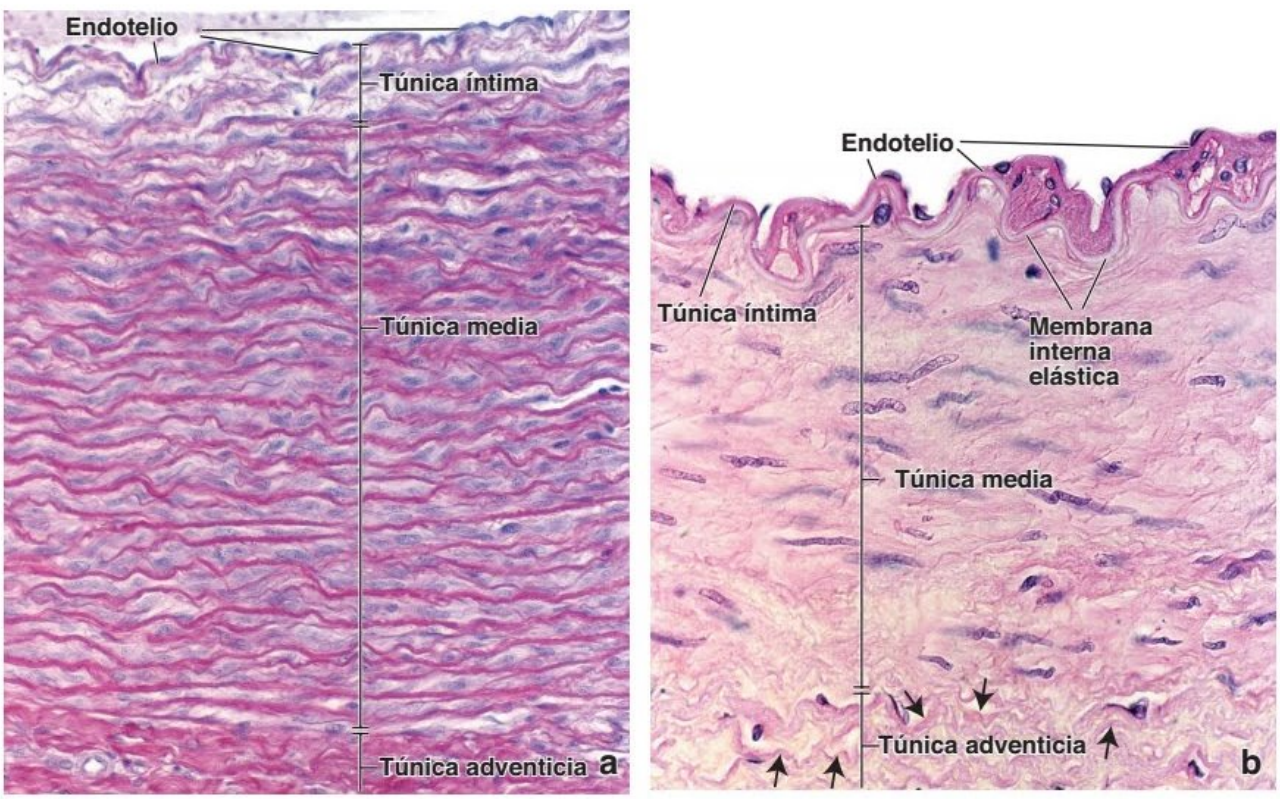

FIGURA 13-16. Microfotografías de la pared de una arteria elástica y de una arteria muscular. a. En esta microfotografía se muestra un corte transversal de una aorta humana teñida con resorcina-fucsina para mostrar el material elástico. Se pueden identificar tres capas: la túnica íntima, la túnica media y la túnica adventicia. La túnica íntima consiste en un revestimiento de células endoteliales que se apoya sobre una capa fina de tejido conjuntivo que contiene células de músculo liso, algunos macrófagos y fibras colágenas y elásticas. El límite entre este y el tejido contiguo, la túnica media, no está claramente definido. La túnica media contiene abundantes células de músculo liso (núcleos teñidos de *azul*) y numerosas membranas elásticas fenestradas (laminillas *onduladas rojas*). La túnica adventicia, la capa más externa, carece de láminas elásticas, se compone principalmente de tejido conjuntivo y contiene los vasos sanguíneos y los nervios que inervan la pared aórtica. 300×. **b.** En esta microfotografía de un corte transversal de la pared de una arteria muscular en un preparado de rutina teñido con H&E se muestra que la pared de la arteria muscular se divide también en las mismas tres capas que las de la arteria elástica. La túnica íntima consiste en un revestimiento endotelial, una pequeña cantidad de tejido conjuntivo y la membrana elástica interna. Esta estructura tiene un aspecto festoneado cuando el vaso está contraído y es muy refractivo. La constricción también causa que los núcleos de las células endoteliales se vean redondos. La túnica media se compone principalmente de células de músculo liso en disposición circular y fibras de colágeno y elásticas. Los núcleos de las células de músculo liso, cuando se contraen, tienen un aspecto en tirabuzón. La túnica adventicia se compone principalmente de tejido conjuntivo. En este vaso no se observa una membrana elástica externa bien definida, pero sí son visibles varias siluetas de material elástico (*flechas*). 360×.

se ha señalado, las fenestraciones en las láminas facilitan la difusión de sustancias dentro de la pared arterial. La cantidad y el espesor de estas láminas están relacionados con la presión arterial y la edad. Al nacer, la aorta no tiene casi ninguna laminilla; en el adulto, la aorta tiene 40-70 laminillas. En las personas con hipertensión, aumentan tanto la cantidad como el grosor de las láminas.

- **Células de músculo liso vascular**, distribuidas en capas. Las células de músculo liso describen una espiral de poca pendiente en relación con el eje longitudinal del vaso; así, en los cortes transversales de la arteria aparecen con una distribución circular. Las células de músculo liso son fusiformes y tienen un núcleo alargado. Están rodeadas por una lámina externa (basal), excepto en donde se unen por uniones comunicantes. **Los fibroblastos no están presentes en la túnica media.** Las células de músculo liso sintetizan el colágeno, la elastina y otras moléculas de la matriz extracelular. Además, como consecuencia de la acción de los factores de crecimiento (PDGF, FGF) producidos por las células endoteliales, las células de músculo liso pueden proliferar y migrar hacia la túnica íntima adyacente. Esta característica es importante en la reparación normal de la pared vascular y en los procesos patológicos similares a los que ocurren en la **ateroesclerosis**.
- **Fibras de colágeno** y sustancia fundamental (proteoglucanos). Son sintetizadas y secretadas por las células musculares lisas vasculares.

La túnica adventicia en la arteria elástica es una capa de tejido conjuntivo relativamente delgada.

En las arterias elásticas, la túnica adventicia suele ser menos de la mitad del grosor de la túnica media. Consta de lo siguiente:

- **Fibras de colágeno y fibras elásticas.** Forman una red fibrilar laxa (pero no láminas) que está menos organizada que los de la túnica media. Las fibras de colágeno contribuyen a prevenir la expansión de la pared arterial más allá de los límites fisiológicos durante la sístole del ciclo cardíaco.
- **Fibroblastos y macrófagos.** Las células principales de la túnica adventicia.
- ***Vasa vasorum*** (vasos sanguíneos). Comprenden ramificaciones de arterias pequeñas; sus redes capilares y venas son semejantes a las del sistema vascular general.
- **Nervios vasculares.** También llamados *nervi vasorum*, representan fibras nerviosas simpáticas postsinápticas no mielinizadas. Estas neuronas liberan noradrenalina (NE) como neurotransmisor sináptico, lo que causa el estrechamiento de la luz del vaso sanguíneo afectado (vasoconstricción).

La función de los *vasa vasorum* es entregar sustancias nutritivas y oxígeno a la pared vascular y eliminar productos de desecho.

En los vasos más grandes, el transporte de oxígeno, sustancias nutritivas y productos de desecho desde y hacia la luz se complementa mediante la difusión de la red de vasos sanguíneos pequeños llamados ***vasa vasorum***. Se compone de arterias pequeñas que entran en la pared vascular desde fuera del vaso y después se dividen en una red de arteriolas y capilares que irrigan la parte externa de la pared. Las venas pequeñas que salen de la red *vasa vasorum* drenan los capilares y las vénulas en las venas más grandes que acompañan a las arterias. La parte interna de la pared vascular es irrigada por la difusión de sustancias nutritivas desde la luz. En los humanos, los vasos con una luz de menos de 0.5 mm de diámetro generalmente carecen de *vasa vasorum*. En este tipo de vaso, la túnica media suele ser más delgada que una capa de 30 células. La función de los *vasa vasorum* es entregar sustancias nutritivas y oxígeno a la pared vascular y eliminar los productos de desecho producidos por las células que residen en la pared o que son difundidas desde la luz del vaso. Existe una fuerte asociación entre la mayor densidad de *vasa vasorum* en una pared arterial y la gravedad de la formación de placas ateromatosas. El impacto hemodinámico (el aumento de la presión arterial, la disminución de la tensión de oxígeno y el aumento de la entrega o eliminación fallida de colesterol LDL) en la función de los *vasa vasorum* puede tener algún papel en la patogenia de las **placas ateromatosas**.

Arterias medianas (arterias musculares)

Las arterias musculares tienen más músculo liso y menos elastina en la túnica media que las arterias elásticas.

Por lo general, en la región de transición entre las arterias elásticas y las arterias musculares grandes, la cantidad de material elástico disminuye y las células musculares lisas se convierten en el componente predominante de la túnica media (fig. 13-17 y lám. 34, p. 468). Además, se vuelve visible una membrana **elástica interna prominente**, lo que ayuda a distinguir las arterias musculares de las arterias elásticas. En muchos casos también se puede reconocer una **membrana elástica externa**.

La túnica íntima es más delgada en las arterias musculares y contiene una membrana elástica interna prominente.

La **túnica íntima** es relativamente más delgada en las arterias musculares que en las arterias elásticas y consiste en un revestimiento endotelial con su lámina basal, una capa subendotelial delgada de tejido conjuntivo y una prominente **membrana elástica interna**. En algunas arterias musculares, la capa subendotelial es tan escasa que la lámina basal del endotelio parece entrar en contacto con la membrana elástica interna. En los cortes histológicos, la membrana elástica interna generalmente aparece como una estructura ondulada bien definida debido a la contracción del músculo liso (fig. 13-16b).

El espesor de la túnica íntima varía con la edad y otros factores. En los niños pequeños es muy delgada. En las arterias musculares de los adultos jóvenes, la túnica íntima comprende aproximadamente una sexta parte del espesor total de la pared. En los adultos mayores, la túnica íntima puede estar expandida por depósitos lipídicos, que a menudo forman estrías grasas irregulares.

La túnica media de las arterias musculares está compuesta casi totalmente por músculo liso vascular con escaso material elástico.

La **túnica media** de las arterias musculares consiste en células de músculo liso entre fibras de colágeno y relativamente poco material elástico. Las células de músculo liso están dispuestas en forma de espiral en la pared arterial. Su contracción ayuda a mantener la presión arterial. Al igual que en las arterias elásticas, en esta capa **no hay fibroblastos**. Las células musculares lisas poseen una lámina externa (basal), excepto a la altura de las uniones de hendidura, y producen colágeno extracelular, elastina y sustancia fundamental.

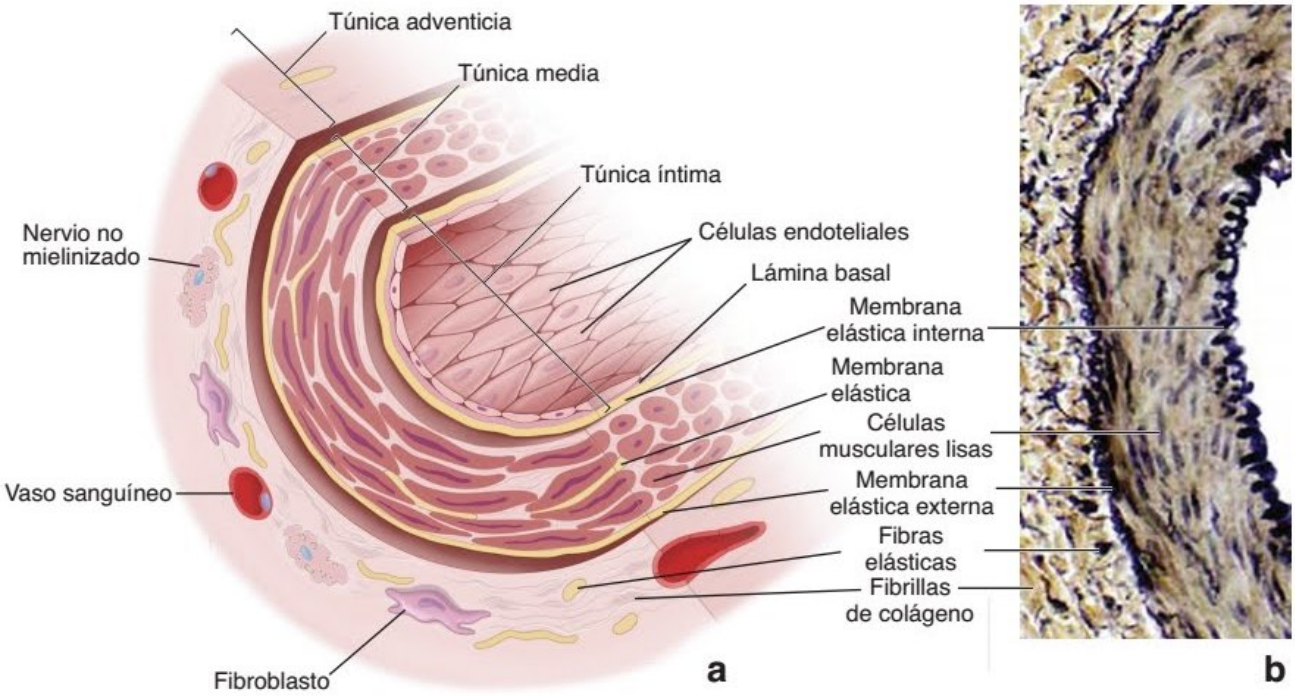

ARTERIA MUSCULAR

FIGURA 13-17. Diagrama y microfotografía de una arteria muscular. a. En este diagrama de una arteria muscular se señalan los componentes celulares y extracelulares. Obsérvese la distribución de los componentes celulares en las tres túnicas y las ubicaciones de la membrana elástica externa e interna. **b.** En esta microfotografía de un corte transversal a través de una arteria muscular teñido con la técnica de resorcina-fucsina de Weigert, pueden observarse las dos capas nítidas de tejido elástico: una *capa interna de aspecto ondulado* de la membrana elástica interna y una capa externa bien definida de la membrana elástica externa. La túnica media relativamente gruesa en medio de las membranas elásticas interna y externa consiste principalmente en células de músculo liso en distribución circular, colágeno y fibras elásticas finas. En este preparado, la túnica íntima no se distingue; la túnica adventicia está bien definida y se compone principalmente de tejido conjuntivo con fibras de colágeno y elásticas. 175×.

La túnica adventicia de las arterias musculares es relativamente gruesa y suele estar separada de la túnica media por una membrana elástica externa identificable.

La **túnica adventicia** de las arterias musculares está compuesta por fibroblastos, fibras de colágeno, fibras elásticas y, en algunos vasos, adipocitos diseminados. En comparación con la túnica de las arterias elásticas, la adventicia de las arterias musculares es relativamente gruesa, más o menos del mismo espesor que la túnica media. Las fibras de colágeno son el componente extracelular principal. Sin embargo, a menudo hay una concentración de material elástico justo en el límite con la túnica media que, como tal, constituye la **membrana elástica externa**. En la túnica adventicia se encuentran nervios y vasos de pequeño calibre que se ramifican para penetrar en la capa media de las arterias musculares grandes, como los *vasa vasorum*.

Arterias pequeñas y arteriolas

Las arterias pequeñas y las arteriolas se distinguen una de otra por la cantidad de capas del músculo liso en la túnica media.

Como ya se mencionó, las **arteriolas** tienen solo una o dos capas, y una arteria pequeña puede tener hasta ocho capas de músculo liso en la túnica media (fig. 13-18 y lám. 35, p. 470). Es normal que la túnica íntima de una arteria pequeña tenga una membrana elástica interna, mientras que, en una arteriola, esta membrana puede estar presente o no. El endotelio en ambas es, en esencia, similar al de otras arterias, excepto que con el microscopio electrónico pueden verse uniones comunicantes entre las células endoteliales y las células musculares lisas de la túnica media. Por último, la túnica adventicia es una delgada vaina conjuntiva mal definida que se mezcla con el tejido conjuntivo en el que discurren estos vasos.

Las arteriolas controlan el flujo sanguíneo hacia las redes capilares por contracción de las células del músculo liso.

Las **arteriolas** sirven como reguladoras del flujo hacia los lechos capilares. En la relación normal entre una arteriola y una red capilar, la contracción del músculo liso en la pared de la arteriola aumenta la **resistencia vascular** y disminuye o bloquea la sangre que va a los capilares. El engrosamiento leve del músculo liso en el origen de un lecho capilar de una arteriola se denomina ***esfínter precapilar***. La mayoría de las arteriolas pueden dilatarse el 60-100% de su diámetro en reposo y pueden mantener una constricción de hasta el 40% durante mucho tiempo. Por lo tanto, una gran disminución o un gran aumento de la resistencia vascular tiene un efecto directo en la distribución del flujo sanguíneo y la presión arterial sistémica. Esta regulación dirige la sangre hacia donde más se necesita. Por ejemplo, durante el ejercicio físico intenso, como al correr, el flujo de sangre hacia el músculo esquelético se incrementa por la dilatación de las arteriolas, y el flujo

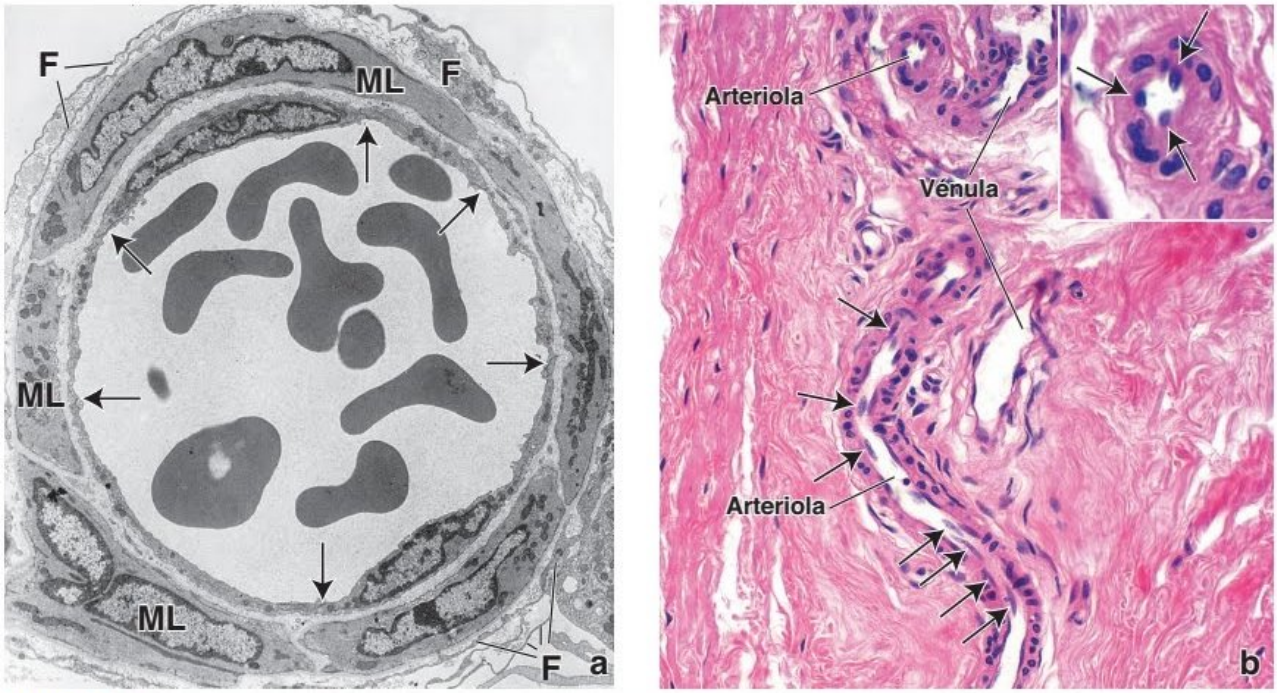

FIGURA 13-18. Microfotografía electrónica y microfotografía de arteriolas. a. En esta microfotografía electrónica se muestra un corte transversal de una arteriola. La túnica íntima del vaso se compone de un endotelio y una capa muy delgada de tejido conjuntivo subendotelial (fibrillas de colágeno y sustancia fundamental). Las *flechas* indican el sitio de unión entre células endoteliales contiguas. La túnica media se compone de una sola capa de células musculares lisas (*ML*). La túnica adventicia se compone de fibrillas de colágeno y varias capas de fibroblastos (*F*) con evaginaciones muy atenuadas. En la luz se observan eritrocitos. 6000×. **b.** Microfotografía de las arteriolas y las vénulas en la dermis. Una arteriola aparece en un corte longitudinal y la otra se ve en un corte transversal. Los núcleos redondos y ovoides en la pared de la arteriola seccionada longitudinalmente pertenecen a las células de músculo liso de la túnica media. La forma del núcleo redondeada u ovoide indica que estas células se han seccionado de forma transversal. Los núcleos alargados (*flechas*) pertenecen a las células endoteliales. 320×. **Recuadro.** Aquí se muestra con mayor aumento la arteriola en corte transversal, y los núcleos de las células endoteliales sobresalen en la luz (*flechas*). Se reflejan a lo largo de la sección transversal. Los núcleos de las células del músculo liso de la túnica media aparecen como siluetas alargadas que reflejan su patrón circular alrededor del vaso. 600×.

de sangre hacia los intestinos se reduce por la constricción arteriolar. Sin embargo, después de la ingesta de una comida abundante, ocurre lo contrario.

■ CAPILARES

Los capilares son los vasos sanguíneos de diámetro más pequeño; con frecuencia, su diámetro es menor que el de un eritrocito.

Los **capilares** forman redes vasculares sanguíneas que permiten que líquido con gases, metabolitos y productos de desecho se muevan a través de sus paredes delgadas. El cuerpo humano contiene alrededor de 80 000 km de vasos capilares. Cada uno consta de una sola capa simple de **células endoteliales** y su **lámina basal**. Las células endoteliales forman un tubo lo suficientemente grande como para permitir el paso de los eritrocitos, uno a la vez. En muchos capilares, la luz es tan estrecha que los eritrocitos literalmente se pliegan sobre sí para pasar a través del vaso (fig. 13-19). Los eritrocitos ocupan prácticamente toda la luz del capilar, con lo que se reduce al mínimo la trayectoria de difusión de los gases y las sustancias nutritivas entre el capilar y el tejido extravascular. En cortes transversales y con MET, el tubo parece estar formado por una sola célula o porciones de varias células. Debido a sus paredes delgadas y a su asociación física estrecha con las células y los tejidos metabólicamente activos, los capilares están particularmente bien adaptados para el intercambio de gases y metabolitos entre las células y el torrente sanguíneo. La proporción entre el volumen capilar y la superficie endotelial también favorece el movimiento de sustancias a través de la pared del vaso.

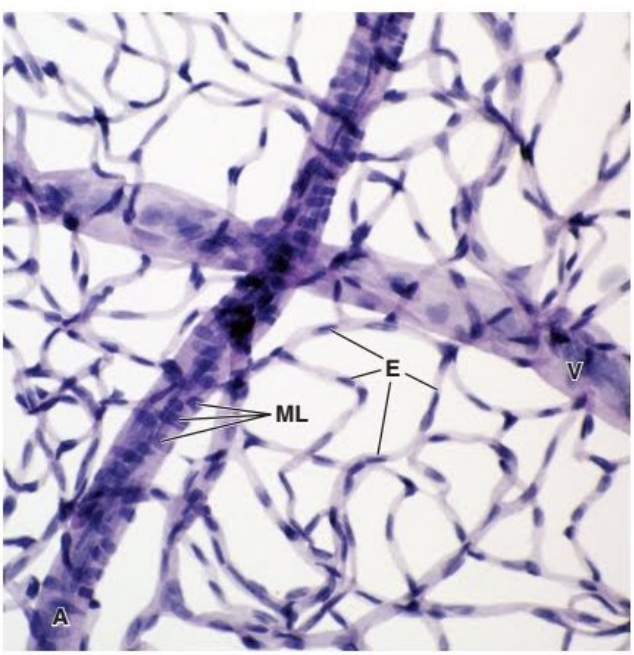

FIGURA 13-19. Microfotografía de la red capilar de la retina. Esta imagen es de una muestra completa, sin cortar, de capilares de la retina. Después de la digestión enzimática leve, la retina se extendió sobre un portaobjetos de vidrio, se tiñó con la técnica de PAS y se realizó una coloración de contraste con hematoxilina. Una arteria (*A*), en la cual se ve con claridad la capa de células de músculo liso (*ML*) de disposición circular, atraviesa verticalmente la imagen. Una vénula (*V*) cruza de forma perpendicular la arteria. Nótese la extensa red de capilares que conectan ambos vasos. Los núcleos de las células endoteliales (*E*) se observan con claridad en los capilares. Con este aumento, los pericitos son difíciles de discernir. 560× (cortesía de Mr. Denifield W. Player).

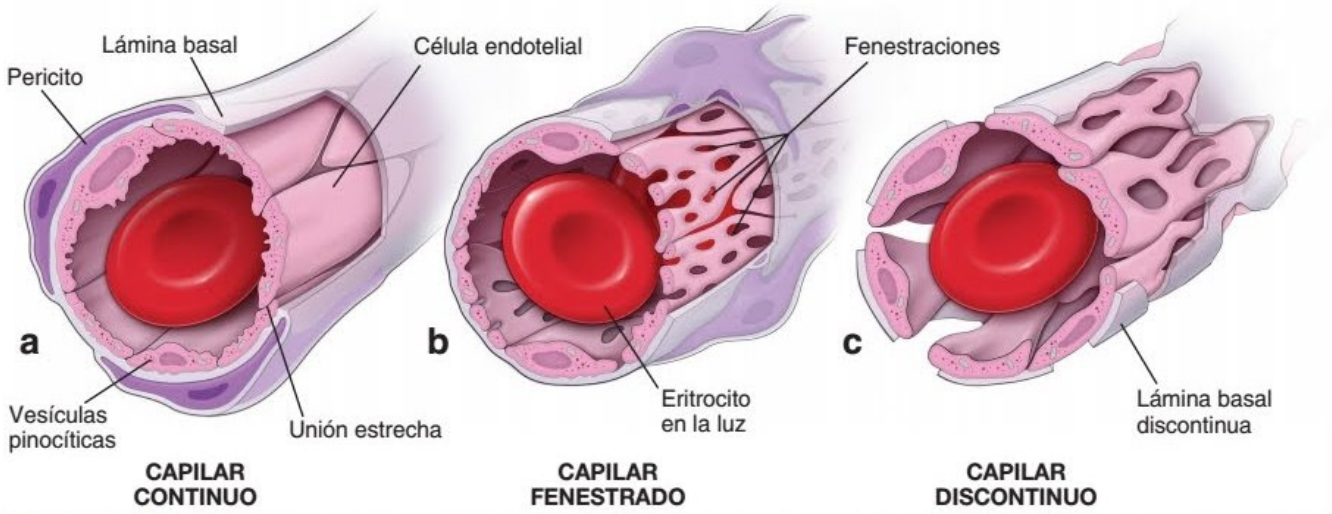

FIGURA 13-20. Diagrama de los tres tipos de capilares. a. Los capilares continuos se caracterizan por un endotelio vascular ininterrumpido que descansa sobre una lámina basal continua. Las células endoteliales individuales se unen por uniones estrechas que restringen el paso de moléculas desde la luz hacia el tejido contiguo. **b.** Los capilares fenestrados tienen células endoteliales que se caracterizan por la presencia de muchas fenestraciones. La lámina basal continua rodea este tipo de capilar. En algunos órganos, las fenestraciones pueden tener un diafragma delgado no membranoso a través de sus aberturas. **c.** Los capilares discontinuos (capilares sinusoidales o sinusoides) tienen grandes aberturas en sus células endoteliales y están separados por espacios intercelulares anchos irregulares. Además, las células endoteliales descansan sobre una lámina basal discontinua, que en algunos órganos es rudimentaria y puede no estar presente.

Clasificación de los capilares

Hay tres tipos de capilares: continuos, fenestrados y discontinuos.

La estructura de los capilares varía en diferentes tejidos y órganos. Según su morfología, se describen tres tipos de capilares: continuos, fenestrados y discontinuos (sinusoidales).

Los **capilares continuos** generalmente se encuentran en el tejido conjuntivo; los músculos cardíaco, esquelético y liso; la piel, los pulmones y el SNC. Se caracterizan por un **endotelio vascular ininterrumpido** que descansa sobre una **lámina basal continua** (fig. 13-20a). Las células endoteliales contienen los orgánulos habituales, unas pocas microvellosidades cortas en su superficie luminal, una cantidad variable de vesículas unidas a la membrana electrodensa y muchas vesículas pinocíticas que son contiguas con las superficies tanto luminal como basal de la membrana plasmática. Las vesículas miden unos 70 nm de diámetro y participan en la **transcitosis**, un proceso que transporta moléculas grandes entre la luz del capilar y el tejido conjuntivo, y viceversa. En cortes transversales con el uso de MET, se pueden ver capilares continuos a manera de dos membranas plasmáticas que encierran una banda de citoplasma que a veces incluye el núcleo (fig. 13-21). Las células endoteliales individuales están unidas por uniones estrechas (oclusión) que se pueden ver en el corte transversal normal de un capilar continuo. Las uniones estrechas restringen el paso de las moléculas entre las células endoteliales contiguas y solo permiten el paso de moléculas relativamente pequeñas (< 10 000 kDa).

Los **capilares fenestrados** generalmente se encuentran en las glándulas endocrinas y sitios de absorción de líquidos o metabolitos, como la vesícula biliar, los riñones, el páncreas y el tubo digestivo. Sus células endoteliales se caracterizan por la presencia de muchas aberturas circulares denominadas ***fenestraciones*** (70-80 nm de diámetro), que proveen conductos a través de la pared del capilar (fig. 13-20b). La **lámina basal continua** se encuentra a través de las fenestraciones en las superficies de la membrana plasmática basal. Las células endoteliales de los capilares fenestrados también tienen numerosas vesículas pinocíticas. Las fenestraciones tienen una mayor tendencia a formarse cuando una vesícula pinocítica en desarrollo abarca la capa citoplasmática estrecha y, al mismo tiempo, se abre en la superficie opuesta (fig. 13-22). Las fenestraciones pueden tener un **diafragma no membranoso** delgado a través de su apertura. Visto desde la superficie luminal, este diafragma tiene forma de rueda de carreta con un engrosamiento central y 14 espacios cuneiformes. Deriva del glucocáliz incluido previamente en la vesícula pinocítica,

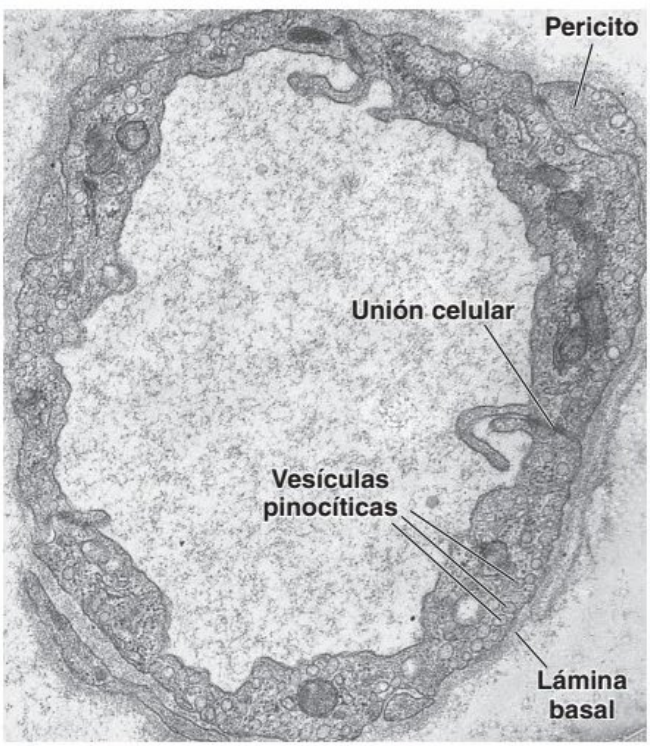

FIGURA 13-21. Microfotografía electrónica de un capilar continuo. Las células endoteliales que forman la pared de un capilar continuo presentan muchas vesículas pinocíticas. Las uniones celulares con frecuencia son marcadas por pliegues citoplasmáticos (marginales) que sobresalen hacia la luz. Los núcleos de las células endoteliales no están incluidos dentro del plano de corte en la microfotografía. Del mismo modo, se muestra solo una pequeña cantidad de citoplasma de pericitos. Debe considerarse que el citoplasma del pericito está en medio de la lámina basal. 30 000×.

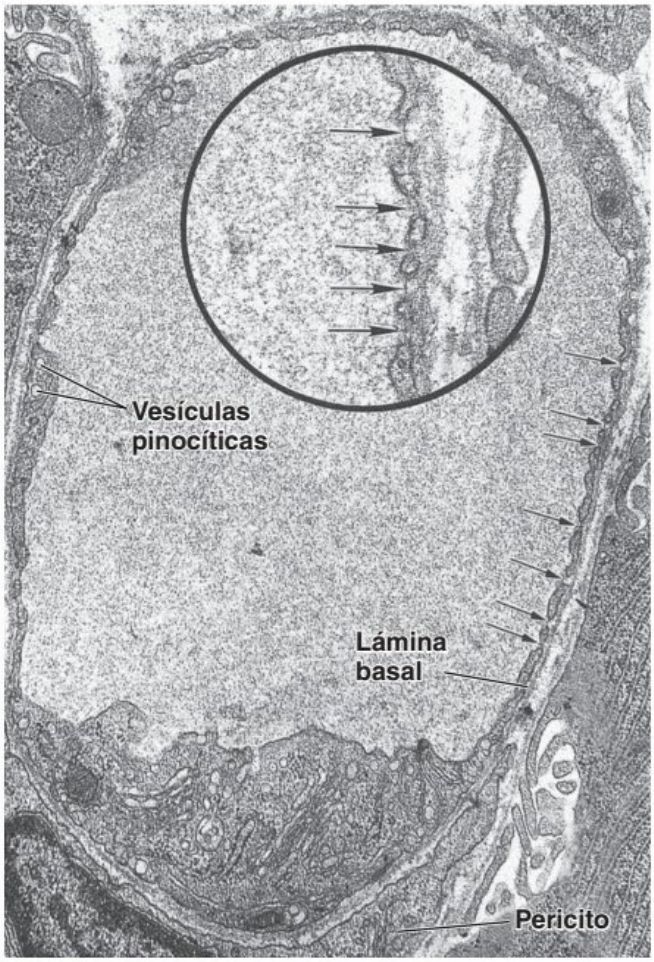

FIGURA 13-22. Microfotografía electrónica de un capilar fenestrado. El citoplasma de las células endoteliales contiene numerosas fenestraciones (*flechas pequeñas*). En algunas de las regiones más gruesas de las células endoteliales donde las fenestraciones están ausentes, se pueden observar vesículas pinocíticas. En la parte *inferior* de la microfotografía electrónica aparece parte de un pericito cuyo núcleo se observa en la esquina *inferior izquierda*. 21 500×. El *detalle* permite una fácil visualización de las fenestraciones y el diafragma que cierra las aberturas (*flechas grandes*). 55 000×.

de la cual se pudo haber originado la fenestración. Estas fenestraciones, también conocidas como *poros de filtración*, constituyen los sitios específicos de transporte dentro de las células endoteliales y no permiten el paso de plasma, como sí lo hacen los espacios entre las células endoteliales en los capilares discontinuos (*véase* fig. 13-20b).

Los capilares fenestrados en el tubo digestivo y la vesícula biliar tienen menos fenestraciones y una pared más gruesa cuando no se realiza la absorción. Cuando ocurre la absorción, las paredes finas y la cantidad de vesículas pinocíticas y fenestraciones aumenta con rapidez. Los cambios iónicos en el tejido conjuntivo perivascular, causados por los solutos absorbidos, estimulan la pinocitosis. Estos hallazgos sustentan la manera en la que se sugiere la formación de las fenestraciones que se comentó antes.

Los **sinusoides** (también llamados **capilares sinusoidales** o **discontinuos**) suelen observarse en el hígado, el bazo y la médula ósea. Tienen un diámetro mayor y una forma más irregular que otros tipos de capilares. Las células endoteliales vasculares que revisten estos capilares tienen grandes aberturas en su citoplasma y están separadas por espacios intercelulares amplios e irregulares, que permiten el paso de proteínas del plasma sanguíneo (fig. 13-20c). Las células endoteliales descansan sobre una **lámina basal discontinua**. Las características estructurales de estos capilares varían de un órgano a otro e incluyen células especializadas. Las **células de Kupffer** (macrófagos sinusoides estrellados) y las **células de Ito** (células estrelladas hepáticas), que almacenan vitamina A, se encuentran asociadas con las células endoteliales de los sinusoides hepáticos. En el bazo, las células endoteliales exhiben una forma ahusada singular con brechas entre las células vecinas; la lámina basal contigua en el endotelio es rudimentaria y puede faltar parcial o completamente.

Los pericitos corresponden a una población de células madre mesenquimatosas indiferenciadas que están asociadas con los capilares.

Los capilares y algunas vénulas poscapilares se relacionan con células perivasculares que presentan evaginaciones celulares que rodean las células endoteliales vasculares. Los **pericitos** (históricamente conocidos como *células de Rouget*) son ejemplos de células perivasculares que están asociadas con el endotelio (*véanse* figs. 13-21 y 13-22). Rodean de forma estrecha el capilar, con sus evaginaciones citoplasmáticas ramificadas, y están encerrados por una lámina basal que es continua con la del endotelio. Los pericitos son contráctiles y están controlados por el NO producido por las células endoteliales. Existen datos que señalan que los pericitos pueden modular el flujo sanguíneo capilar en lechos capilares específicos (p. ej., encéfalo).

Los pericitos proveen sustento vascular y promueven la estabilidad de los capilares y las vénulas poscapilares a través de una comunicación físico-química compleja y bidireccional con las células endoteliales vasculares. Desde el punto de vista histológico, los pericitos presentan características de **células madre mesenquimatosas indiferenciadas** de núcleos grandes con abundante heterocromatina. Los experimentos han identificado que las señales ambientales pueden estimular la proliferación, la capacidad migratoria y la diferenciación de pericitos en una variedad de tipos celulares, incluyendo adipocitos, fibroblastos, condrocitos, osteocitos y células del sistema osteomuscular. Durante el **desarrollo embrionario** o la **angiogénesis** (p. ej., cicatrización de heridas), los pericitos dan lugar a células tanto endoteliales como de músculo liso. Los pericitos participan de forma directa en la patogenia de las enfermedades causadas por factores vasculares (p. ej., retinopatía diabética y angiogénesis tumoral). Además, la mitosis descontrolada de los pericitos da lugar al **hemangiopericitoma**, una neoplasia vascular poco frecuente que puede aparecer en cualquier sitio del cuerpo donde existan capilares.

Aspectos funcionales de los capilares

Para comprender la función capilar, deben considerarse dos puntos importantes: la **vasomotilidad** (el flujo sanguíneo capilar) y la **densidad de la red capilar**.

El flujo sanguíneo se controla a través de señales locales y sistémicas. En respuesta a vasodilatadores (p. ej., NO, presión baja de O_2), el músculo liso en las paredes de las arteriolas se relaja, lo cual conduce a la vasodilatación y un aumento del flujo sanguíneo a través del sistema capilar. La presión dentro de los capilares aumenta y gran parte del líquido plasmático es impulsado hacia el tejido. Este proceso se produce en el **edema periférico**. Los factores locales derivados del endotelio, las señales sistémicas transmitidas por el sistema nervioso autónomo y la noradrenalina liberada por la glándula suprarrenal causan la contracción del músculo liso de las arteriolas (vasoconstricción), lo que produce una disminución del flujo sanguíneo a través del lecho capilar. En esta situación, puede disminuir la presión capilar y aumentar mucho la absorción de líquido del tejido. Esta circunstancia se produce durante la disminución del volumen sanguíneo y puede añadir una considerable cantidad de líquido a la sangre, lo que evita el choque hipovolémico.

La densidad de la red capilar determina el área total de la superficie disponible para el intercambio entre la sangre y el tejido. Esta se relaciona con la actividad metabólica de los tejidos. El hígado, los riñones, el músculo cardíaco y el músculo esquelético poseen redes capilares abundantes. El tejido conjuntivo denso tiene una actividad metabólica menor y sus redes capilares son menos extensas.

■ ANASTOMOSIS ARTERIOVENOSAS

Las anastomosis arteriovenosas permiten que la sangre evite los capilares porque proporcionan rutas directas entre las arterias y las venas.

Por lo general, en un **lecho microvascular**, las arterias transportan sangre hacia los capilares y las venas transportan sangre desde estos. Sin embargo, no necesariamente toda la sangre pasa desde las arterias hacia los capilares y las venas. En muchos tejidos hay rutas directas entre las arterias y las venas que desvían la sangre de los capilares. Estas rutas se llaman ***anastomosis arteriovenosas*** (AV) (*véase* fig. 13-11). Las anastomosis AV son frecuentes en la piel de la punta de los dedos, la nariz y los labios, y en el tejido eréctil del pene y el clítoris. La arteriola de las anastomosis AV suele estar enrollada como un solenoide, tiene una capa de músculo liso relativamente gruesa, está encerrada en una cápsula de tejido conjuntivo y posee una inervación abundante. Por el contrario, el esfínter precapilar ordinario, en la contracción del músculo liso de las arteriolas de la anastomosis AV, envía la sangre a un lecho capilar; la relajación del músculo liso envía la sangre a una vénula, sin pasar por el lecho capilar. Las anastomosis AV intervienen en la **termorregulación** de la superficie del cuerpo. El cierre de una anastomosis AV en la piel determina que la sangre fluya a través del lecho capilar, de manera que aumenta la pérdida de calor. La apertura de una anastomosis AV en la piel reduce el flujo sanguíneo a los capilares cutáneos, con lo que se conserva el calor del cuerpo. En el tejido eréctil, como el del pene, el cierre de las anastomosis AV dirige el flujo sanguíneo hacia el interior de los cuerpos cavernosos para iniciar la respuesta eréctil.

Las vías preferenciales, cuyo segmento proximal se llama ***metarteriola*** (fig. 13-23), también permiten que un poco de sangre pase de forma más directa de la arteria a la vena. Los capilares surgen tanto de las arteriolas como de las metarteriolas. Si bien los propios capilares no tienen músculo liso en sus paredes, en su origen se encuentra un esfínter del músculo liso llamado ***esfínter precapilar***, ya sea de una arteriola o de una metarteriola. Estos esfínteres controlan la cantidad de sangre que pasa a través del lecho capilar.

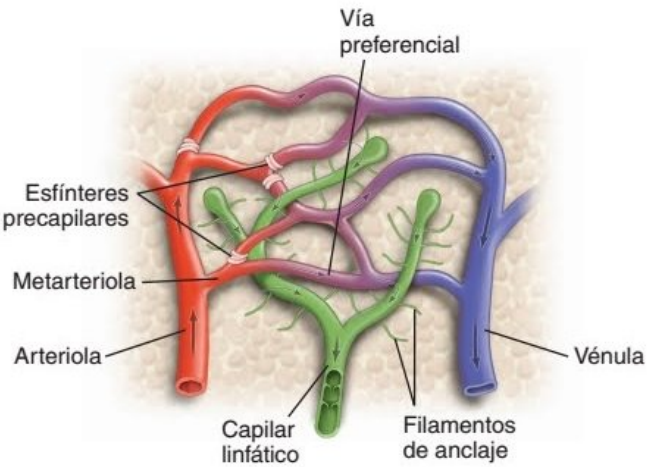

FIGURA 13-23. Diagrama de la microcirculación. En este diagrama se muestra una metarteriola (segmento inicial de una vía) que da origen a los capilares. Los esfínteres precapilares de la arteriola y la metarteriola controlan la entrada de sangre en los capilares. El segmento distal de la vía recibe capilares del lecho microcirculatorio y no hay esfínteres donde los capilares aferentes entran en estas vías. Se muestran los vasos linfáticos ciegos en asociación con el lecho capilar. Obsérvese la presencia de filamentos de anclaje y del sistema valvular dentro de los capilares linfáticos.

■ VENAS

Las túnicas de las venas no están tan bien definidas como las de las arterias. Por tradición, las venas se clasifican en cuatro tipos según su tamaño:

- **Vénulas.** Se subclasifican adicionalmente en **poscapilares** y **musculares**. Reciben la sangre de los capilares y su diámetro es tan pequeño como 0.1 mm.
- **Venas pequeñas.** Miden menos de 1 mm de diámetro y son la continuación de las vénulas musculares.
- **Venas medianas.** Corresponden a la mayor parte de las venas que tienen nombre. Suelen estar acompañadas por arterias y tienen un diámetro de hasta 10 mm.
- **Venas grandes.** Suelen tener un diámetro mayor de 10 mm. La vena cava superior, la vena cava inferior y la vena porta son algunos ejemplos de estas.

Si bien las venas grandes y medianas tienen tres capas, también llamadas *túnica íntima*, *túnica media* y *túnica adventicia*, estas no están tan definidas como las de las arterias. Las venas grandes y medianas suelen discurrir junto con las arterias grandes y medianas; las arteriolas y las vénulas musculares intercelulares a veces viajan juntas, lo que permite su comparación en los cortes histológicos. Por lo general, las venas tienen paredes más finas que sus arterias acompañantes y la luz de la vena es mayor que la de la arteria. La luz de las arteriolas suele ser permeable, mientras que la de la vena a menudo está colapsada. Muchas venas, en especial las que transportan la sangre en contra de la gravedad, como las de las extremidades, presentan válvulas que permiten que la sangre fluya en una sola dirección, de retorno hacia el corazón. Las válvulas están formadas por valvas semilunares que constan de un núcleo de tejido conjuntivo fino cubierto por células endoteliales.

Vénulas y venas pequeñas

Las vénulas poscapilares recogen la sangre de la red capilar y se caracterizan por la presencia de pericitos.

Las **vénulas poscapilares** poseen un revestimiento endotelial con su lámina basal y pericitos (lám. 35, p. 470). El **endotelio** de las vénulas poscapilares es el principal sitio de acción de los agentes vasoactivos, como la histamina y la serotonina. La respuesta a estos agentes produce la extravasación de líquido y la emigración de los leucocitos desde el vaso durante la inflamación y las reacciones alérgicas. Las vénulas poscapilares de los ganglios linfáticos también participan en la migración transmural de los linfocitos, desde la luz vascular hacia el tejido linfático. Dado que están cubiertos por células endoteliales cúbicas o cilíndricas, a menudo se denominan ***vénulas endoteliales altas*** (**VEA**). En el capítulo 14 puede consultarse la descripción y función de las VEA. Los **pericitos** forman las conexiones umbeliformes de las células madre mesenquimatosas con las células endoteliales. La relación entre las células endoteliales y los pericitos promueve su proliferación y supervivencia mutua. Ambos sintetizan y comparten la lámina basal (*véase* fig. 13-21), producen factores de crecimiento y se comunican entre sí a través de las uniones estrechas y comunicantes. La cubierta de pericitos es más extensa en las vénulas poscapilares que en los capilares.

Las del endotelio alto son vénulas poscapilares especializadas que se encuentran en los tejidos linfáticos, las cuales tienen niveles altos de migración de linfocitos desde la sangre.

Las vénulas poscapilares en el sistema linfático también se conocen como ***vénulas endoteliales altas*** (**VEA**), como consecuencia del aspecto cúbico prominente de las células endoteliales con núcleos ovoides. Se encuentran en todos los órganos linfáticos secundarios (periféricos), con excepción del bazo, como los ganglios linfáticos, las amígdalas y los nódulos linfáticos agrupados y solitarios. El endotelio de las VEA tiene la capacidad de reclutar una gran cantidad de linfocitos; con frecuencia se les puede observar migrando a través de la pared de la vénula. Cuando se observan con un microscopio electrónico, las células endoteliales de las VEA tienen un aparato de Golgi prominente, abundantes polirribosomas y una extensa red de retículo endoplasmático rugoso (RER). Estas características son típicas de las células con función secretora, que se refleja por la presencia de vesículas secretoras en su citoplasma. También contienen cuerpos multivesiculares, vesículas de transporte y cuerpos de Weibel-Palade.

Las vénulas musculares se distinguen de las vénulas poscapilares por tener una túnica media.

Las **vénulas musculares** se ubican a continuación de las vénulas poscapilares en la circulación venosa de retorno al corazón y tienen un diámetro de hasta 0.1 mm. Si se considera que las vénulas poscapilares no tienen una verdadera túnica media, las musculares tienen una o dos capas de músculo liso que constituyen una túnica media. Estos vasos también presentan una túnica adventicia delgada. Por lo general, en las vénulas musculares no se encuentran pericitos.

Las venas pequeñas son una continuación de las vénulas musculares.

Las **venas pequeñas** son una continuación de las vénulas musculares y sus diámetros varían de 0.1 a 1 mm. Las tres túnicas están presentes y se pueden reconocer en un preparado de rutina. La túnica media generalmente constituye dos o tres capas de músculo liso vascular. Estos vasos también tienen una túnica adventicia más gruesa.

Venas medianas

Las **venas medianas** tienen un diámetro de hasta 10 mm. La mayoría de las venas profundas que acompañan a las arterias se encuentran en esta categoría (p. ej., la vena radial, la tibial y la poplítea). Las válvulas son un rasgo característico de estos vasos y son más abundantes en la porción inferior del cuerpo, en particular en los miembros inferiores, para evitar el movimiento retrógrado de la sangre por acción de la gravedad. Con frecuencia, las venas profundas de los miembros inferiores son el sitio de formación de trombos (coágulos de sangre), una alteración conocida como ***trombosis venosa profunda*** (**TVP**). La TVP se asocia con la inmovilización de los miembros inferiores debido a la postración en cama (después de una cirugía u hospitalización), férulas ortopédicas o restricción de movimientos (como en los vuelos de larga distancia). La TVP puede hacer que un coágulo originado en las venas profundas se desprenda y se atasque en la arteria pulmonar, lo que se conoce como ***embolia pulmonar***.

Las tres túnicas de la pared venosa son visibles en las venas medianas (fig. 13-24).

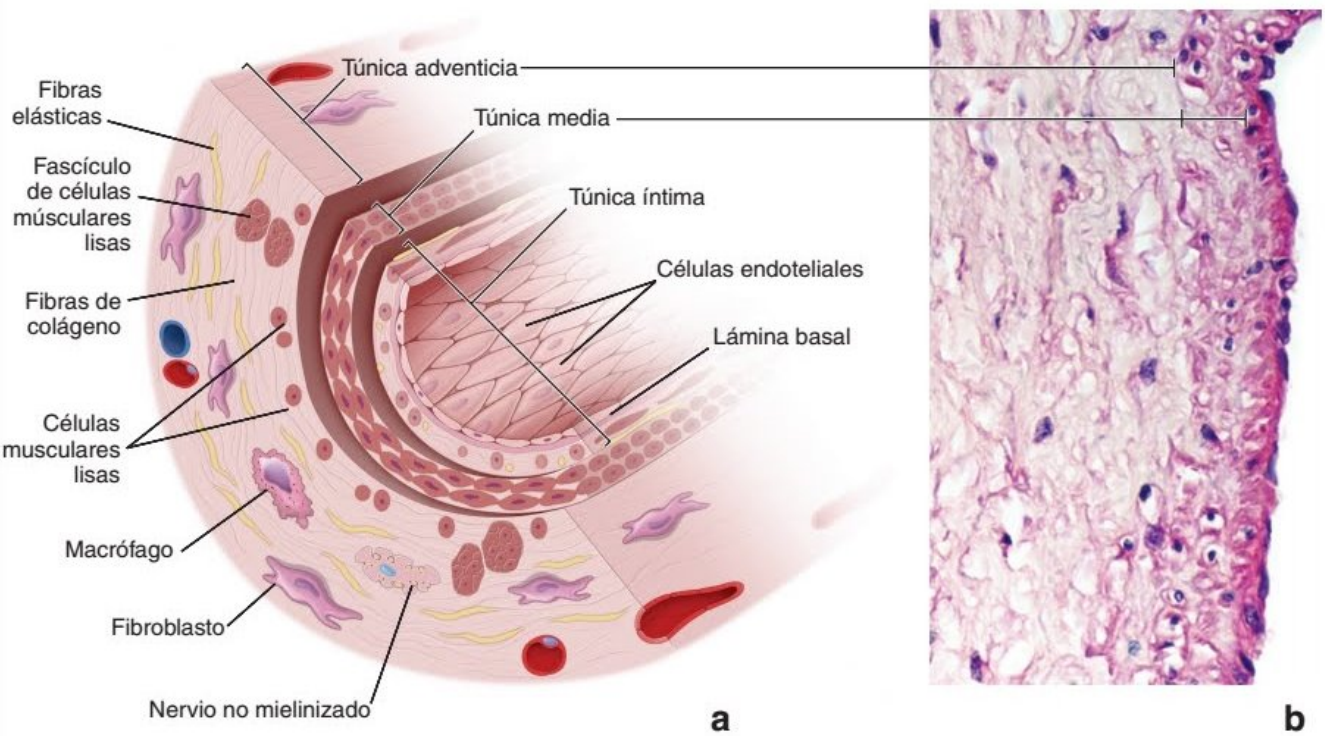

VENAS MEDIANAS

FIGURA 13-24. Diagrama y microfotografía de una vena mediana. a. En el diagrama se señalan los componentes celulares y extracelulares. Obsérvese que la túnica media contiene unas pocas células de músculo liso de disposición circular entremezcladas con fibras de colágeno y fibras elásticas. Además, hay células de músculo liso en disposición longitudinal en el límite con la túnica adventicia. **b.** En esta microfotografía se muestra un corte de la pared de una vena de tamaño mediano teñido con H&E. La túnica íntima consta de un endotelio y una capa subendotelial muy delgada de tejido conjuntivo que contiene algunas células de músculo liso. La túnica media contiene unas pocas capas de células de músculo liso en disposición circular en espiral con fibras colágenas y elásticas. Nótese que la capa más gruesa es la túnica adventicia, que contiene muchas fibras de colágeno y algunas elásticas. Los pocos núcleos observados en esta capa pertenecen a los fibroblastos. 360×.

- La **túnica íntima** consta de un endotelio con su lámina basal, una capa subendotelial fina con células musculares lisas ocasionales dispersas en los elementos del tejido conjuntivo y, en algunos casos, una membrana elástica interna fina discontinua.
- La **túnica media** es mucho más delgada que la misma capa en las arterias de tamaño mediano. Contiene varias capas de células musculares lisas dispuestas circularmente con fibras de colágeno y elásticas intercaladas. Además, pueden estar presentes células musculares lisas con una disposición longitudinal justo debajo de la túnica adventicia.
- La **túnica adventicia** suele ser más gruesa que la túnica media y consta de fibras de colágeno y redes de fibras elásticas (*véase* fig. 13-24b).

Venas grandes

En las venas grandes, la túnica media es relativamente más delgada y la túnica adventicia, gruesa.

Las venas con un diámetro mayor de 10 mm se clasifican como grandes.

- La **túnica íntima** de estas venas (fig. 13-25 y lám. 34, p. 468) consiste en un revestimiento endotelial con lámina basal, una pequeña cantidad de tejido conjuntivo subendotelial y algunas células de músculo liso. A menudo, el límite entre la túnica íntima y la media no está claro, y no siempre es fácil decidir si las células de músculo liso cercanas al endotelio pertenecen a la túnica íntima o a la media.
- La **túnica media** es relativamente delgada y contiene células de músculo liso en disposición circunferencial, fibras de colágeno y algunos fibroblastos.
- La **túnica adventicia** de las venas grandes (p. ej., las venas subclavia, porta y cavas) es la capa más gruesa de la pared vascular. Junto con las fibras de colágeno, las fibras elásticas y los fibroblastos, la túnica adventicia también contiene células de músculo liso con disposición longitudinal (fig. 13-26). Las extensiones del miocardio auricular, conocidas como ***mangas miocárdicas***, están presentes en la túnica adventicia en la vena cava tanto superior como inferior, así como en el tronco pulmonar. La disposición, la longitud, la orientación y el espesor de las mangas miocárdicas pueden variar entre personas. La presencia de una extensión miocárdica que contenga cardiomiocitos en la túnica adventicia de las venas grandes puede provocar **fibrilación auricular**, la alteración que consiste en un ritmo cardíaco anómalo que contribuye con mayor frecuencia a la morbilidad y la mortalidad cardíaca. El análisis *post mortem* de las venas pulmonares de los pacientes con fibrilación auricular revela con frecuencia la presencia de **mangas miocárdicas** que contienen cardiomiocitos alterados.

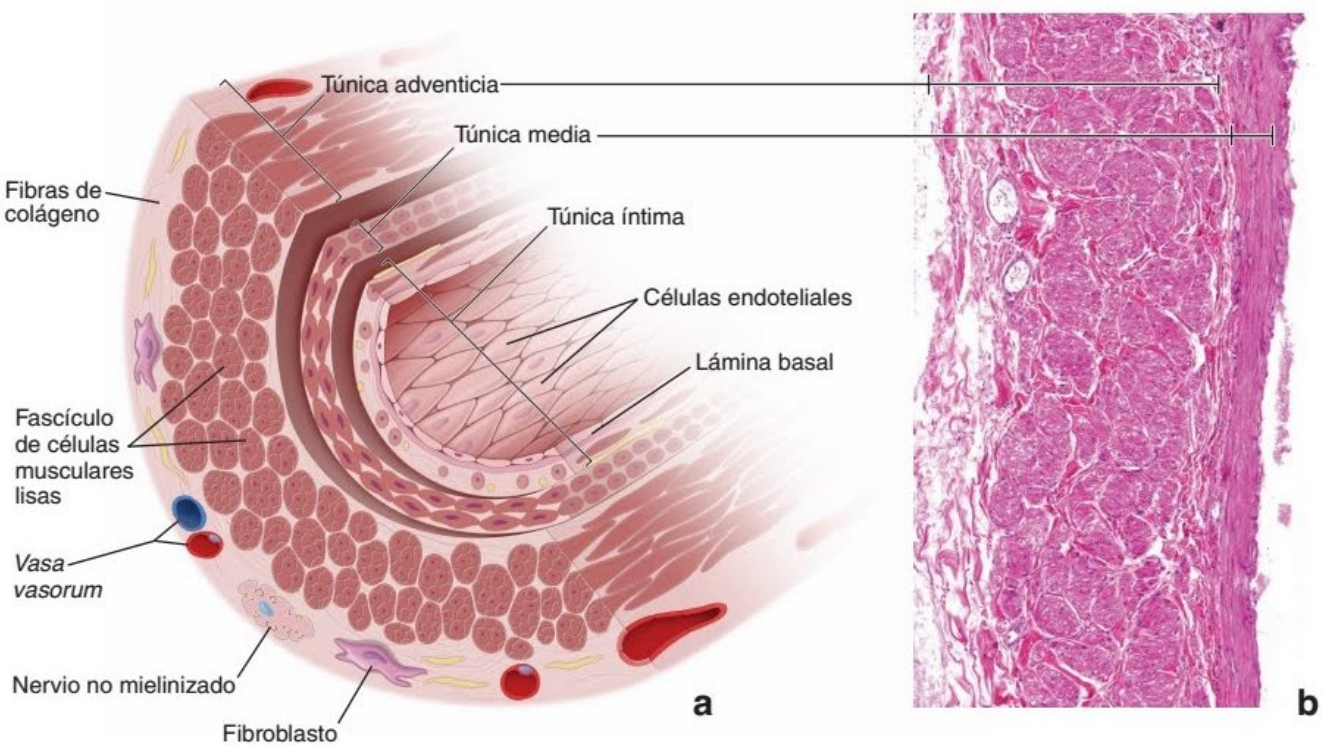

VENA GRANDE

FIGURA 13-25. Diagrama y microfotografía de una vena grande. a. En el diagrama se señalan los componentes celulares y extracelulares. Nótense en la fina capa de túnica media las células de músculo liso de disposición circunferencial y en la túnica adventicia la gran cantidad de haces de músculo liso dispuestos longitudinalmente. **b.** En esta microfotografía se muestra un corte de la pared de una vena porta humana teñido con H&E. La túnica íntima no se distingue con este aumento. La túnica media contiene una capa de células de músculo liso en distribución circunferencial con fibras de colágeno y elásticas. Obsérvese que la capa más gruesa de esta pared es la túnica adventicia. Además de una extensa red de fibras de colágeno y elásticas, la túnica adventicia contiene una amplia capa de células de músculo liso dispuestas en haces longitudinales. Estos haces varían en tamaño y se encuentran separados unos de otros por fibras de tejido conjuntivo. 125× (cortesía del Dr. Donald J. Lowrie Jr., University of Cincinnati College of Medicine).

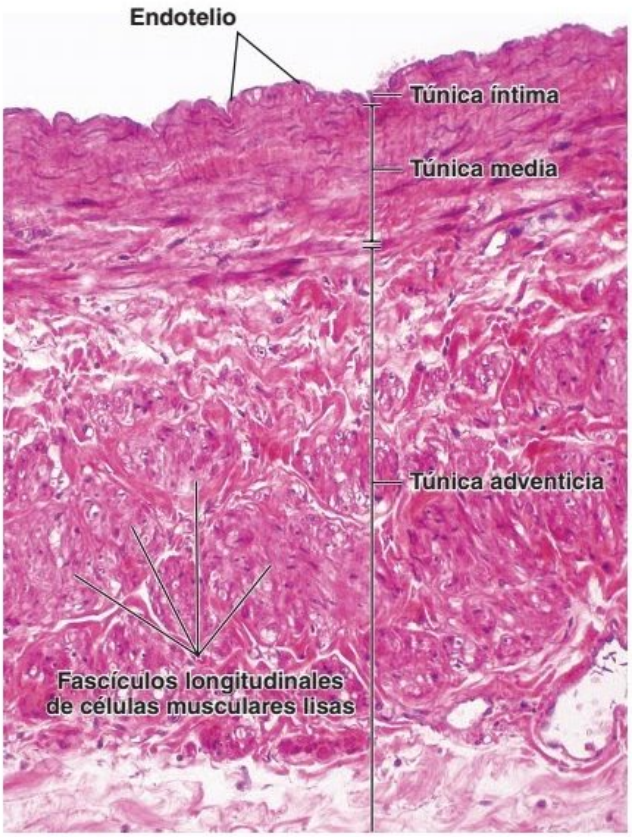

FIGURA 13-26. Microfotografía de una vena grande. En esta microfotografía se muestran las tres túnicas en un corte de la pared de la vena porta teñido con H&E. La túnica íntima consta de un endotelio y una capa subendotelial delgada de tejido conjuntivo que contiene unas pocas células de músculo liso. La túnica media contiene una capa relativamente delgada de células de músculo liso dispuestas circularmente. La túnica adventicia es la capa más gruesa de este vaso. Contiene una gruesa capa de haces de músculo liso en disposición longitudinal (visto aquí en corte transversal) separados por fibras de colágeno y elásticas. Obsérvese una capa de tejido conjuntivo que contiene gruesas fibras de colágeno y elásticas que separa los haces longitudinales de músculo liso de la túnica adventicia en la túnica media. 240× (cortesía del Dr. Donald J. Lowrie Jr., University of Cincinnati College of Medicine).

■ VASOS SANGUÍNEOS ATÍPICOS

En varios sitios del organismo hay vasos sanguíneos, tanto arterias como venas, que tienen una estructura atípica. Estos incluyen los siguientes:

- **Arterias coronarias.** Se consideran arterias musculares medianas, se originan en la parte proximal de la aorta ascendente y discurren por la superficie del corazón, en el epicardio, rodeadas por tejido adiposo. Las paredes de las arterias coronarias suelen ser más gruesas que las de las arterias comparables en los miembros superiores o inferiores, debido a la gran cantidad de capas circulares de células musculares lisas en la túnica media. En los preparados de rutina teñidos con H&E, la capa subendotelial de la túnica íntima de las personas jóvenes es poco visible; sin embargo, se torna progresivamente más gruesa conforme aumenta la cantidad de células musculares lisas y el tejido fibroelástico a causa del envejecimiento (fig. 13-27). La membrana elástica interna está bien desarrollada, aunque puede estar fragmentada, duplicada o localmente ausente en los adultos mayores. La consistencia relativamente "laxa" de la túnica adventicia está reforzada por los haces longitudinales de fibras de colágeno que permiten cambios continuos del diámetro vascular. Las alteraciones ateroescleróticas en las arterias coronarias que restringen el flujo sanguíneo y el suministro de oxígeno al músculo cardíaco conducen a la aparición de **coronariopatías** (cuadro 13-3).
- **Senos venosos durales.** Representan los conductos venosos en la cavidad craneal. En esencia, son espacios amplios dentro de la duramadre que están revestidos por células endoteliales y carecen de células de músculo liso.
- **Vena safena magna.** Representa una vena larga subcutánea del miembro inferior que se origina en el pie y drena en la vena femoral, justo debajo del ligamento inguinal. Esta vena se describe a menudo como una **vena muscular** a causa de la presencia de una cantidad poco frecuente de músculo liso (fig. 13-28). Además de la gruesa capa de células de músculo liso de distribución circular en su túnica media, la vena safena magna posee numerosos haces musculares lisos longitudinales en la túnica íntima y en la túnica adventicia bien desarrollada. La túnica íntima está separada de la túnica media por una membrana elástica interna delgada poco desarrollada. La vena safena magna se extrae con frecuencia del miembro inferior y se utiliza para autotrasplante en la **cirugía de revascularización por deri-**

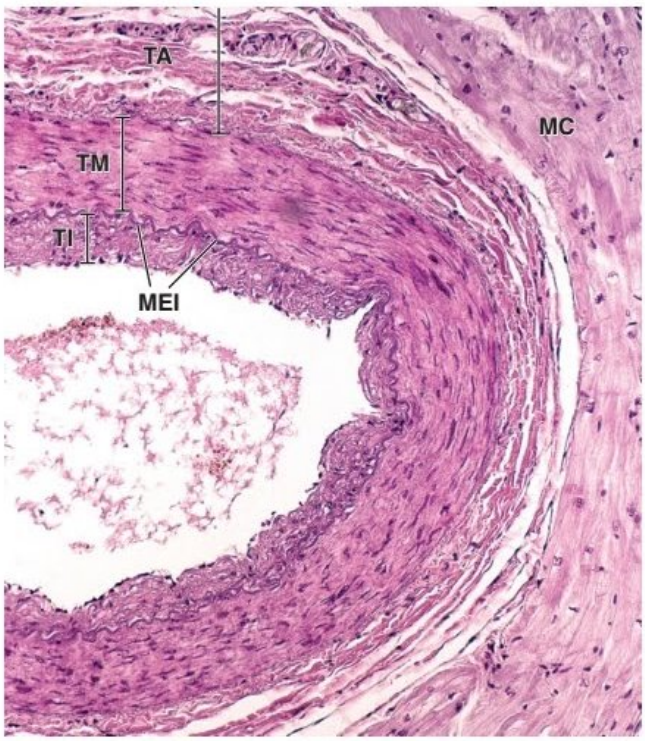

FIGURA 13-27. Microfotografía de una arteria coronaria. En esta microfotografía de un corte transversal de la arteria coronaria de un humano adulto se muestran las tres túnicas vasculares similares a las de las arterias musculares. Debido al proceso de envejecimiento, la capa subendotelial de la túnica íntima (*TI*) es considerablemente más gruesa que una arteria muscular comparable. La membrana elástica interna (*MEI*) se observa en el límite con la túnica media (*TM*), que también es más gruesa que las de otras arterias de tipo muscular. El tejido conjuntivo de la túnica adventicia (*TA*) es de organización laxa y contiene haces longitudinales de fibras de colágeno de ubicación periférica. Hay una separación artificial entre el músculo cardíaco (*MC*) y la túnica adventicia. 175×.

vación coronaria con injerto (DCI) cuando no se dispone de material de injerto arterial (a menudo, obtenido de la arteria torácica interna) o se necesita mucho material para múltiples anastomosis de revascularización. La DCI es uno de los procedimientos quirúrgicos más frecuentes en los Estados Unidos.

- **Vena central de la médula suprarrenal.** Esta vena pasa a través de la médula suprarrenal; sus tributarias tienen una túnica media poco habitual. Esta túnica contiene varios fascículos de células de músculo liso en orientación longitudinal, los cuales varían en tamaño y aspecto (fig. 13-29). Estos haces de músculo liso de disposición irregular (también llamados ***almohadillas musculares***) se extienden dentro de las tributarias de la vena central de la médula suprarrenal. Esta particular disposición excéntrica de haces de músculo liso es la causa de las irregularidades en el espesor de la pared vascular. En las zonas donde no hay haces musculares, las células de la médula suprarrenal o, en ocasiones, la corteza suprarrenal están separadas de la luz de la vena solo por una delgada capa de túnica íntima (*véase* fig. 13-29). La contracción del músculo liso dispuesto longitudinalmente en la túnica media aumenta la liberación de hormonas desde la médula suprarrenal hacia la circulación.

Las venas de algunos otros sitios (p. ej., retina, placenta, cordones del bazo) también tienen paredes atípicas y se comentan en los capítulos en los que se describen estos órganos.

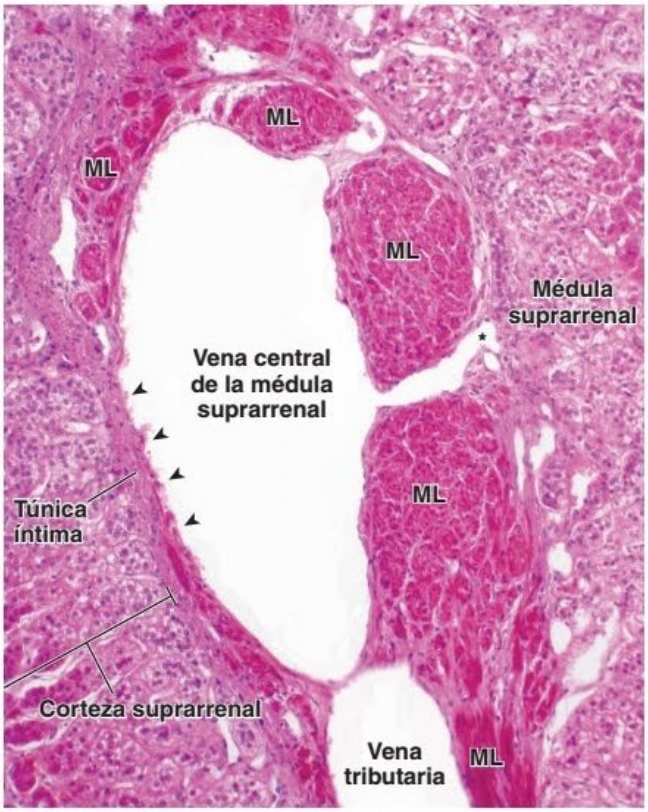

FIGURA 13-29. Microfotografía de la vena central de una médula suprarrenal. En esta microfotografía de una glándula suprarrenal humana teñida con H&E aparece una vena central de la médula suprarrenal con una de sus tributarias. La pared de la vena es muy irregular y contiene varios haces longitudinales de células de músculo liso (*ML*) que se extienden hacia la pared de la tributaria. Esta disposición excéntrica única del músculo liso, a veces llamada *almohadilla muscular*, da lugar a la irregularidad del espesor de la pared vascular. Obsérvese que, en la hendidura entre dos haces de músculo liso (*asterisco*), la luz de la vena se separa de las células cromafines de la médula suprarrenal solo por la túnica íntima. En el lado opuesto de la pared, los haces musculares están ausentes (*puntas de flecha*) y las células de la corteza suprarrenal están en contacto directo con la túnica íntima. 120× (cortesía del Dr. Donald J. Lowrie Jr., University of Cincinnati College of Medicine).

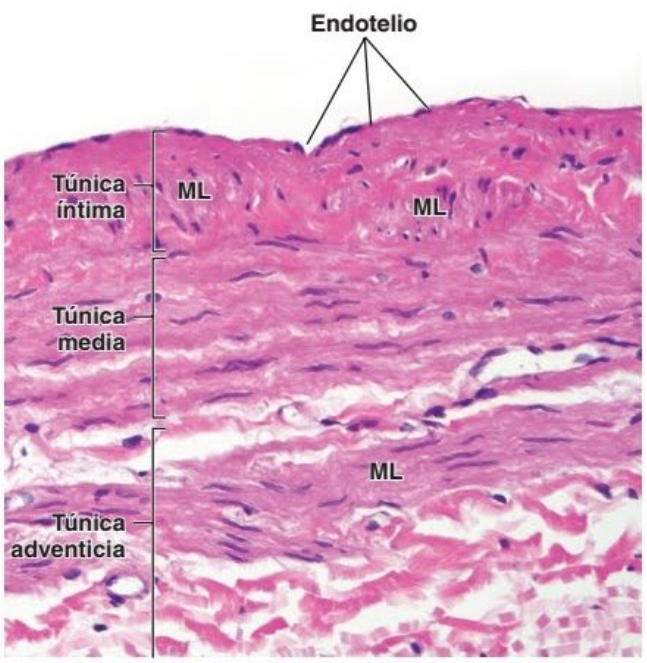

FIGURA 13-28. Microfotografía de la vena safena magna. En esta microfotografía se muestra un corte de la pared de la vena safena magna. La túnica íntima suele ser más gruesa que en las otras venas de tamaño medio, y se caracteriza por la presencia de numerosos haces longitudinales de músculo liso (*ML*) separados por fibras de tejido conjuntivo. La túnica media contiene una capa relativamente gruesa de músculo liso en disposición circular. La túnica adventicia está bien desarrollada y contiene capas adicionales de fibras musculares lisas dispuestas en haces longitudinales, oblicuos y en espiral. 380× (cortesía del Dr. Joseph J. Maleszewski).

■ VASOS LINFÁTICOS

Los vasos linfáticos transportan líquido desde los tejidos hacia el torrente sanguíneo.

Además de los vasos sanguíneos, existe otro conjunto de vasos por los que circula un líquido llamado ***linfa*** a través de la mayoría de las partes del cuerpo. Estos vasos linfáticos son auxiliares de los vasos sanguíneos. A diferencia de los vasos sanguíneos, que transportan sangre hacia y desde los tejidos, los vasos linfáticos son unidireccionales y transportan líquido solo desde los tejidos.

Los vasos linfáticos más pequeños se denominan ***capilares linfáticos***. Son especialmente abundantes en el tejido conjuntivo laxo subyacente al epitelio de la piel y las membranas mucosas. Los capilares linfáticos comienzan como conductos ciegos en los lechos microcapilares (*véase* fig. 13-23). Los capilares linfáticos convergen en vasos colectores cada vez más grandes conocidos como ***vasos linfáticos***. Por último, se unen para formar dos conductos principales que desembocan en el torrente sanguíneo a la altura de las venas grandes en la base del cuello. La linfa entra en el sistema vascular a la altura de la unión de las venas yugular interna y subclavia. El vaso

linfático más grande, que drena la mayor parte del cuerpo y desemboca en el ángulo venoso izquierdo, es el **conducto torácico**. El otro conducto principal es el **conducto linfático derecho**.

Los capilares linfáticos son más permeables que los capilares sanguíneos y recogen el exceso de líquido con proteínas abundantes que hay en los tejidos.

Los **capilares linfáticos** son una parte singular del sistema circulatorio, y forman una red de pequeños vasos en los tejidos. Debido a su mayor permeabilidad, los linfáticos son más eficaces que los capilares sanguíneos en la eliminación del líquido abundante en proteínas de los espacios intercelulares. También están especializados en la captación de moléculas inflamatorias, lípidos de la dieta y células inmunitarias. Una vez que el líquido recogido entra en el vaso linfático, se denomina ***linfa***. Los vasos linfáticos también sirven como vías de transporte de las proteínas y los lípidos que son demasiado grandes para atravesar las fenestraciones de los capilares de absorción en el intestino delgado.

CUADRO 13-3

CORRELACIÓN CLÍNICA: CORONARIOPATÍA

La **coronariopatía isquémica** es ocasionada por un desequilibrio entre la oferta y la demanda de sangre oxigenada al corazón. Esta alteración es el tipo más frecuente de cardiopatía en los Estados Unidos, y afecta aproximadamente al 6% de la población. La causa más frecuente de coronariopatía isquémica es la **ateroesclerosis**. El riesgo de desarrollar ateroesclerosis aumenta con la edad, los antecedentes familiares, la hipertensión, el hábito tabáquico, la hipercolesterolemia y la diabetes. En la ateroesclerosis, la luz de las arterias coronarias se estrecha progresivamente debido a la acumulación de lípidos, matriz extracelular y células, lo que conduce al desarrollo de placas ateromatosas (fig. C13-3-1). Las placas se forman por depósito intracelular y extracelular de lípidos, proliferación de células de músculo liso y aumento de la síntesis de proteoglucanos y colágeno dentro de la túnica íntima de la pared vascular. El flujo de sangre se vuelve crítico cuando se reduce en un 90% o más. Una obstrucción repentina de la luz por un trombo (coágulo de sangre) liberado de la superficie de una placa ateromatosa precipita un episodio isquémico agudo. Los episodios isquémicos se caracterizan por **dolor de angina** relacionado con la pérdida de flujo de sangre oxigenada en la región del corazón irrigada por el vaso coronario afectado. La **trombosis de las arterias coronarias** generalmente antecede y precipita un **infarto**, es decir, una insuficiencia repentina del suministro de sangre que conduce a la muerte de un área de células del músculo cardíaco. Puede desarrollarse un trombo mural que por lo general se asocia con la disfunción o rotura del endotelio que recubre la placa ateromatosa (fig. C13-3-2). Con el tiempo, el área del corazón afectada por el infarto de miocardio se cura. Se forma una cicatriz y se sustituye al tejido dañado. Sin embargo, el área de infarto pierde la función contráctil. La acumulación de infartos a lo largo del tiempo puede producir la pérdida de la función cardíaca lo suficiente como para causar la muerte. Los infartos también ocurren frecuentemente en cerebro, bazo, riñón, pulmón, intestino, testículos y tumores (especialmente ováricos y uterinos).

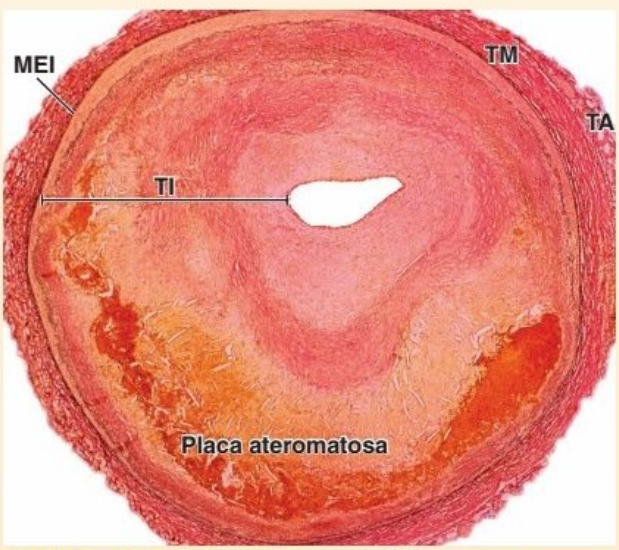

FIGURA C13-3-1. Microfotografía de una placa ateromatosa en una arteria coronaria. En esta microfotografía se muestra con poco aumento un corte transversal de una arteria coronaria humana con coronariopatía isquémica crónica. El corte se tiñó con la técnica Verhoeff van Gieson para fibras de tejido elástico y conjuntivo. Las *líneas negras* corresponden a laminillas elásticas; una membrana elástica interna (*MEI*) conservada y bien definida está presente entre la túnica media (*TM*) teñida de *color rojo oscuro*, que contiene células musculares lisas, y la túnica íntima (*TI*), que presenta alteraciones patológicas. Los tonos *rosados* variables corresponden a las fibras de colágeno depositadas en una túnica íntima gruesa, que contiene la placa ateromatosa avanzada con calcificaciones visibles (*color naranja rosado oscuro*) y la acumulación de lípidos extracelulares (hendiduras de colesterol). El color *rosa claro* que rodea la luz del vaso corresponde al depósito más reciente de material patogénico. Obsérvese que la luz del vaso está obstruida en casi el 90%, lo que condujo a un flujo sanguíneo coronario inadecuado. La túnica adventicia (*TA*) es la capa más externa del vaso. 34× (cortesía del Dr. William D. Edwards).

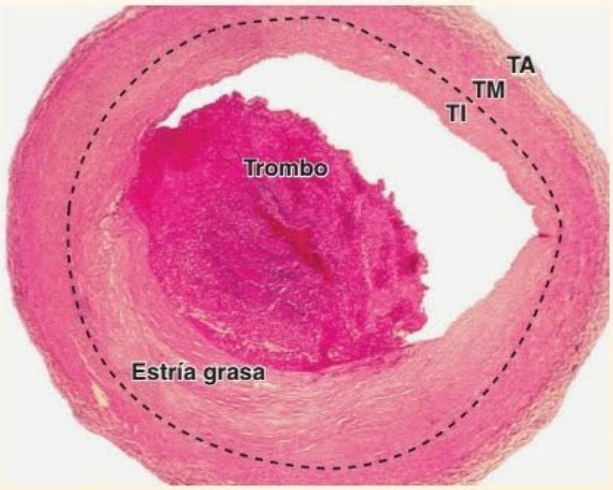

FIGURA C13-3-2. Microfotografía de una arteria coronaria con un trombo mural. En esta microfotografía se muestra un corte transversal de la arteria coronaria en una etapa menos avanzada de la enfermedad ateroesclerótica. Puede verse una placa fibroadiposa en la túnica íntima (*TI*) y un trombo desarrollado superpuesto sobre una placa que obstruye parcialmente la luz arterial. La *línea punteada* indica la frontera entre la túnica íntima y la túnica media (*TM*). La túnica adventicia (*TA*) forma la capa más externa del vaso. 40× (cortesía del Dr. William D. Edwards).

Antes de que la linfa retorne a la sangre, pasa a través de los **ganglios linfáticos**, donde es expuesta a las células del sistema inmunitario. Por lo tanto, los vasos linfáticos no solo sirven como un complemento del sistema vascular de la sangre, sino también como un componente integral del sistema inmunitario.

Los **capilares linfáticos**, en esencia, son conductos de endotelio que, a diferencia de los capilares sanguíneos típicos, carecen de una lámina basal continua. Esta lámina basal incompleta es la causa de su alta permeabilidad. Entre la lámina basal incompleta y el colágeno perivascular se extienden **filamentos de anclaje**. Los filamentos de anclaje consisten en microfibrillas de fibrilina. Estas microfibrillas se componen de moléculas de **fibrilina 1** y **emilina 1** asociadas con microfibrillas; este tipo de microfibrillas son similares a las encontradas en las fibras elásticas del tejido conjuntivo. Los filamentos de anclaje mantienen la permeabilidad de los vasos durante los momentos de aumento de presión del tejido, como en la inflamación. La deficiencia de la síntesis de emilina 1 en los animales está relacionada con defectos estructurales y funcionales de los capilares linfáticos.

A diferencia de lo que ocurre con los capilares linfáticos, los vasos linfáticos cuentan con ciertas características para evitar que la linfa se filtre. Estas incluyen las uniones estrechas continuas entre las células endoteliales y la lámina basal continua que está rodeada por las células musculares lisas. A medida que los vasos linfáticos aumentan su tamaño, la pared se vuelve más gruesa y se añaden fascículos de tejido muscular liso. Los **vasos linfáticos** poseen válvulas que evitan el reflujo de la linfa para ayudar, de esta manera, al flujo unidireccional (lám. 35, p. 470). El sistema vascular linfático carece de una bomba central. La linfa se mueve con lentitud, impulsada principalmente por la compresión de los vasos linfáticos por el músculo esquelético contiguo. Además, la contracción de la capa de músculo liso que rodea los vasos linfáticos puede contribuir al impulso de la linfa.

SISTEMA CARDIOVASCULAR

FUNDAMENTOS DEL SISTEMA CARDIOVASCULAR

- El sistema cardiovascular está compuesto por el corazón y los **vasos sanguíneos** y linfáticos. Transporta la sangre y la linfa hacia y desde los diversos tejidos del cuerpo.
- El sistema cardiovascular consiste en la **circulación pulmonar** (transporta sangre arterial del corazón a los pulmones y devuelve la sangre venosa al corazón) y la **circulación sistémica** (transporta sangre arterial del corazón a todos los demás tejidos y devuelve la sangre venosa al corazón).

CORAZÓN

- El **corazón** es una bomba muscular de cuatro cámaras (dos aurículas y dos ventrículos). Contiene **músculo cardíaco** (para la contracción que impulsa la sangre), un **esqueleto fibroso** (para la fijación de las válvulas y la separación de la musculatura auricular y ventricular), un **sistema de conducción** (para la iniciación y propagación de las contracciones rítmicas) y **vasos coronarios** (arterias coronarias y venas cardíacas).
- La pared del corazón está compuesta por tres capas: epicardio, miocardio y endocardio.
- El **epicardio** (capa visceral de pericardio seroso) es la capa externa del corazón y consiste en células mesoteliales con tejido conjuntivo y adiposo contiguo. Contiene los vasos coronarios.
- El **miocardio** es la capa intermedia y consiste en el músculo cardíaco.
- El **endocardio** es la capa interior y consta de endotelio, tejido conjuntivo subendotelial y una capa subendocárdica que contiene células del sistema de conducción del corazón.
- Las **válvulas cardíacas** están compuestas por tres capas: la **fibrosa**, la **esponjosa** y la **ventricular** (en las válvulas semilunares) o **auricular** (en las válvulas auriculoventriculares).
- La contracción cardíaca es iniciada y sincronizada por el **sistema de conducción**, que consiste en miocitos cardíacos modificados que forman el **nodo sinoauricular** (o sinusal) (SA), el **nodo auriculoventricular** (AV), el **haz AV** (**haz de His**) y **fibras de Purkinje**.
- La frecuencia cardíaca está regulada por los nervios simpáticos (aumentan la velocidad) y parasimpáticos (disminuyen la frecuencia), así como por las hormonas circulantes (**adrenalina** y **noradrenalina**) y otras sustancias (Ca^{2+}, hormonas tiroideas, cafeína, etc.).

CARACTERÍSTICAS GENERALES DE LAS ARTERIAS Y LAS VENAS

- Las paredes de las arterias y las venas están compuestas por tres *capas* llamadas **túnicas**.
- La **túnica íntima**, la capa más interna del vaso, se compone de **endotelio**, una **capa subendotelial** de tejido conjuntivo y una **membrana elástica interna**.
- La **túnica media**, la capa intermedia, consiste en capas de células musculares lisas con disposición circunferencial y laminillas elásticas interpuestas entre estas. En las arterias, la túnica media es relativamente gruesa y se extiende entre las membranas elásticas internas y externas.
- La **túnica adventicia**, la capa más externa de tejido conjuntivo, se compone principalmente de colágeno con unas pocas fibras elásticas dispersas. Contiene los ***vasa vasorum*** y una red de nervios autónomos llamados ***nervios vasculares*** (***nervi vasorum***).
- Las **células endoteliales** interactúan de forma activa con las células musculares lisas contiguas y el tejido conjuntivo. Además de mantener una barrera de permeabilidad selectiva entre la sangre y el tejido conjuntivo, las células endoteliales impiden la coagulación sanguínea (por secreción de anticoagulantes y antitrombóticos), modulan la resistencia vascular (por secreción de vasoconstrictores y vasodilatadores) y regulan la respuesta inmunitaria.

ARTERIAS

- Las **arterias** se clasifican en tres tipos según el tamaño y el espesor de su túnica media: arterias grandes (elásticas), arterias medianas (musculares) y arterias pequeñas (incluidas las arteriolas).
- La túnica media de las **arterias elásticas** consiste en capas de células musculares lisas separadas por laminillas elásticas. Los fibroblastos no están presentes en la túnica media.
- Las **arterias musculares** tienen una túnica media con más músculo liso y menos laminillas elásticas que las arterias elásticas. También tienen una prominente membrana elástica interna en la túnica íntima.
- Las **arterias pequeñas** y las arteriolas se distinguen una de otra por la cantidad de capas del músculo liso en la túnica media.
- Las **arteriolas** tienen una o dos capas de músculo liso y regulan la **resistencia vascular**, de manera que controlan el flujo de sangre hacia las redes de capilares.
- Las **anastomosis arteriovenosas** permiten que la sangre evite los capilares, ya que proveen rutas directas entre las arterias y las venas. Esta vía está regulada por la contracción de los esfínteres precapilares en las **metarteriolas**.

CAPILARES

- Los **capilares** son los vasos sanguíneos de diámetro más pequeño y se clasifican en tres tipos diferentes: **continuos** (caracterizados por el endotelio vascular ininterrumpido), **fenestrados** (caracterizados por numerosas aberturas en la pared capilar y una lámina basal continua) y **discontinuos** o **sinusoidales** (más grandes en diámetro con aberturas amplias, espacios intercelulares y una **lámina basal discontinua**).
- Los **pericitos** corresponden a una población de células madre mesenquimatosas indiferenciadas que están asociadas con los capilares.

VENAS

- Las **venas** se dividen en cuatro tipos según su tamaño (diámetro): **vénulas** (< 0.1 mm), **venas pequeñas** (< 1 mm), **venas medianas** (< 10 mm) y **venas grandes** (> 10 mm).
- Las **vénulas poscapilares** recogen la sangre de la red capilar y se caracterizan por la presencia de pericitos. En el tejido linfático, están revestidas por endotelio cúbico (**vénulas de endotelio alto**), lo que facilita la extensa migración de linfocitos de la sangre.
- Las **venas pequeñas**, **medianas** y **grandes** tienen una capa relativamente delgada de túnica media y una túnica adventicia más pronunciada.
- Las venas, especialmente las de las extremidades, pueden contener **válvulas** que impiden el flujo retrógrado de sangre.
- Las **venas grandes** cerca del corazón pueden contener **mangas miocárdicas** en la túnica adventicia.

VASOS LINFÁTICOS

- Los **vasos linfáticos** transportan líquido intersticial desde los tejidos hasta el torrente sanguíneo.
- Los vasos linfáticos más pequeños y más permeables se denominan **capilares linfáticos**. Drenan la linfa en los vasos linfáticos más grandes y después en el conducto torácico o conducto linfático derecho antes de desembocar en el sistema venoso.
- Todos los vasos linfáticos poseen válvulas que impiden el flujo retrógrado de la linfa.

LÁMINA 32 ■ CORAZÓN

El **sistema cardiovascular** es un sistema de transporte que lleva la sangre y la linfa hacia y desde los tejidos del cuerpo. El sistema cardiovascular se compone del corazón, los vasos sanguíneos y los vasos linfáticos. Los vasos sanguíneos proporcionan la ruta por la que circula la sangre hacia y desde todas las partes del cuerpo. El corazón bombea la sangre. Los vasos linfáticos transportan líquido derivado de los tejidos, llamado *linfa*, de regreso al sistema vascular sanguíneo.

El **corazón** es un órgano con cuatro cavidades, que son las aurículas (atrios) derecha e izquierda y los ventrículos derecho e izquierdo. La sangre del cuerpo retorna a la aurícula derecha, de donde pasa al ventrículo derecho. La sangre se bombea desde el ventrículo derecho hacia los pulmones para que se oxigene, y regresa a la aurícula izquierda. La sangre de la aurícula izquierda entra en el ventrículo izquierdo, de donde se bombea al resto del cuerpo, es decir, a la circulación sistémica.

El corazón, que se desarrolla a partir de un tubo vascular recto en el embrión, tiene la misma estructura básica con tres capas en su pared que los vasos sanguíneos de mayor tamaño que los capilares y las vénulas poscapilares. En los vasos sanguíneos, las tres capas se denominan ***túnica íntima***, incluyendo el endotelio vascular y el tejido conjuntivo subyacente; ***túnica media***, una capa muscular con espesor variable en arterias y venas; y ***túnica adventicia***, la capa más externa de tejido conjuntivo relativamente denso. En el corazón, estas capas se denominan *endocardio*, *miocardio* y *epicardio*, respectivamente.

Tabique auriculoventricular, corazón, humano, H&E, 45×; recuadro 125×.

En el campo de esta microfotografía se muestra parte de las paredes auriculares (*A*) y ventriculares (*V*) a la altura del **tabique auriculoventricular** y la raíz de la válvula mitral (*VM*). Ambas cavidades y la válvula están revestidas por el endotelio (*End*) plano del endocardio. Las **fibras de Purkinje** (*FP*) del sistema de conducción cardíaca se observan en la pared auricular entre el tejido conjuntivo (*TC*) subendocárdico relativamente escaso y los **cardiomiocitos** (*CM*) modificados del nodo auriculoventricular (*NAV*). El tejido conjuntivo denso (*TCD*), que se continúa con el tabique y las capas subendocárdicas de la aurícula y el ventrículo, se extiende desde la raíz de la válvula hacia el interior de la valva. También pueden verse delgadas fibras musculares cardíacas que se extienden desde la pared auricular hacia la porción superior de la válvula. **Recuadro.** Este aumento mayor de la región incluida en el *rectángulo* (girada ~90°) muestra con mayor claridad la capa endotelial (*End*) del **endocardio** y el tejido conjuntivo denso del subendotelio, así como la capa subendocárdica. Una fina capa de músculo liso (*ML*) aparece entre el tejido fibroso más compacto ubicado justo debajo del endotelio y el tejido fibroso menos denso del subendocardio. Son particularmente evidentes los cortes longitudinales de las fibras de Purkinje del sistema de conducción cardíaco. Estas células de músculo cardíaco modificadas contienen el mismo sistema filamentoso contráctil que sus contrapartes más pequeñas en el miocardio; sin embargo, las fibrillas son menos abundantes, están más separadas entre sí y a menudo rodean lo que parecen ser regiones vacuoladas. En algunos sitios se observan los **discos intercalares** (*DI*) típicos de la organización de los cardiomiocitos.

Arteria coronaria y vena cardíaca, corazón, humano, H&E, 30×.

En esta microfotografía se muestran cortes transversales de una arteria coronaria y la vena cardíaca en el surco coronario. El tejido adiposo (*AT*) circundante sirve como almohadilla protectora para los vasos sanguíneos que discurren en el surco coronario. La **arteria coronaria** (*AC*) en la parte *inferior izquierda* de esta microfotografía se encuentra rodeada por haces minúsculos de cardiomiocitos (*CM*) pequeños que forman parte del nodo auriculoventricular (*NAV*). Junto a la arteria se observa un pequeño ganglio linfático (*GL*) y un asa del **haz de conducción** (*HC*) que contiene fibras de Purkinje. La túnica íntima (*TI*) teñida con mucha intensidad está limitada por una membrana elástica interna (*MEI*), que se distingue con facilidad en este aumento relativamente bajo. La gruesa túnica media (*TM*) muscular también se distingue con facilidad de la túnica adventicia (*TA*) fibrosa más delgada. Un vaso arterial más pequeño (*A'*) se aprecia en la parte *superior izquierda* de la imagen. El vaso más grande, la vena cardíaca (*VC*), tiene una gran luz y una pared delgada en relación con su tamaño, una característica típica de las venas, en comparación con las arterias. La túnica íntima de esta vena aparece de nuevo como una capa más oscura. Con este aumento, no es posible distinguir la túnica media de la adventicia. También hay agregados parciales de elementos celulares sanguíneos (*S*) en las luces de los vasos.

A, aurícula
A', arteria pequeña
AC, arteria coronaria
AT, tejido adiposo (*adipose tissue*)
CM, cardiomiocito
DI, discos intercalares
End, endotelio
FP, fibras de Purkinje
GL, ganglio linfático
HC, haz de conducción
MEI, membrana elástica interna
ML, músculo liso
NAV, nodo auriculoventricular
S, sangre
TA, túnica adventicia
TC, tejido conjuntivo
TCD, tejido conjuntivo denso
TI, túnica íntima
TM, túnica media
V, ventrículo
VC, vena cardíaca
VM, válvula mitral

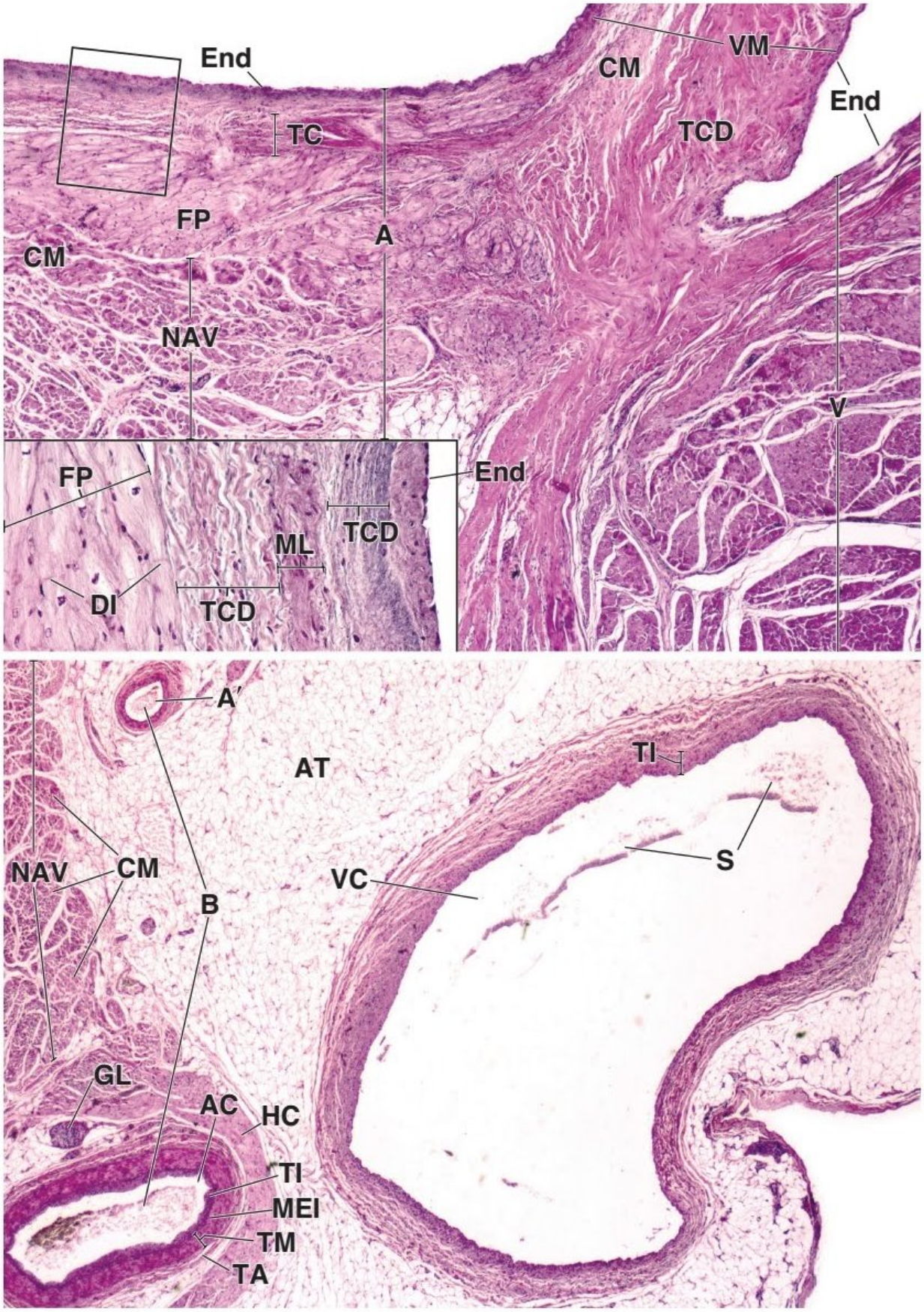
End
TC
FP
CM
NAV
A
VM
CM
End
TCD
V
FP
ML
TCD
DI
TCD
End
A′
AT
TI
S
NAV
CM
B
VC
GL
AC
HC
TI
MEI
TM
TA

LÁMINA 33 ■ AORTA

La **aorta**, la principal arteria sistémica del organismo, es una arteria elástica. La presencia de numerosas laminillas elásticas fenestradas le permite resistir las variaciones de presión causadas por la contracción rítmica del ventrículo izquierdo. La **túnica íntima** es comparativamente mucho más gruesa que la que se observa en las arterias musculares. La capa subendotelial de la túnica íntima consta de tejido conjuntivo con fibras de colágeno y elásticas. El componente celular consiste en células de músculo liso y fibroblastos. El borde externo de la túnica íntima está delimitado por una membrana elástica interna, que representa la primera capa de las muchas laminillas fenestradas concéntricas en la túnica media del vaso. La **túnica media** constituye la mayor parte de la pared. Entre las laminillas elásticas hay fibras de colágeno y células de músculo liso. Estas últimas son responsables de la síntesis de fibras de colágeno y elásticas. Con la edad, aumenta la cantidad y el espesor de las laminillas elásticas en la pared. A los 35 años de edad, en la aorta torácica se encuentran hasta 60 laminillas. Alrededor de los 50 años de edad, las laminillas comienzan a mostrar signos de degeneración y gradualmente son reemplazadas por colágeno que conduce a una pérdida gradual de la elasticidad de la pared aórtica.

La **túnica adventicia** está formada por tejido conjuntivo denso irregular con fibras elásticas entremezcladas, las cuales tienden a estar organizadas en un patrón circunferencial. También contiene pequeños vasos sanguíneos que irrigan la parte externa de la túnica media. Estos son los *vasa vasorum* de la aorta. También hay capilares linfáticos presentes en la túnica adventicia.

Microfotografía de orientación. En la *microfotografía superior* se muestra un corte transversal de una aorta humana infantil teñida con H&E. La túnica íntima (*TI*) se tiñe de forma considerablemente menos intensa que la túnica media (*TM*) contigua. La túnica adventicia (*TA*) contiene una gran cantidad de fibras de colágeno y se tiñe con mayor intensidad que las túnicas media o íntima. La *microfotografía inferior* es de un adulto y se ha teñido para revelar el componente elástico de la pared del vaso. La túnica íntima (*TI*) aparece muy pálida en este caso debido a la escasez de material elástico. La túnica media (*TM*) se ha teñido con mucha intensidad debido a la presencia de grandes cantidades de láminas elásticas. La túnica adventicia (*TA*) contiene, además del tejido conjuntivo denso, una cantidad moderada de fibras elásticas.

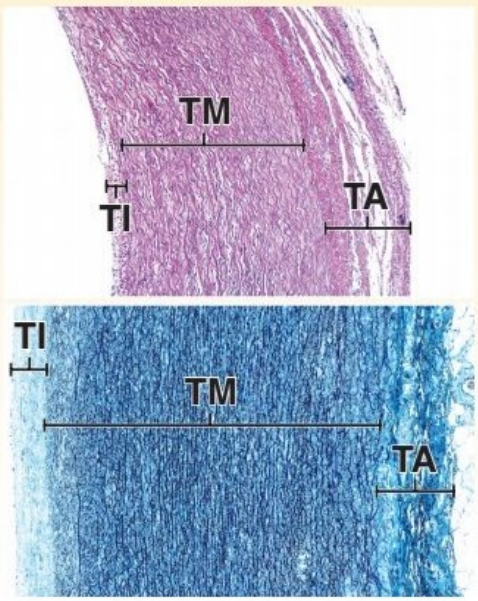



Aorta, humano, H&E, 365×; recuadro 700×.

En esta microfotografía se muestran las capas de la pared aórtica. La túnica íntima consiste en un endotelio (*End*) que recubre el tejido conjuntivo laxo (*TCL*). La porción más gruesa de la pared del vaso es la túnica media (*TM*). El material ondulado eosinófilo corresponde a fibras de colágeno. La tinción de eosina no revela las láminas elásticas. Los núcleos pertenecen a células de músculo liso. Los fibroblastos están ausentes. La capa externa de la pared del vaso es túnica adventicia (*TA*). El material eosinófilo corresponde a tejido conjuntivo denso. Los núcleos que son visibles pertenecen a los fibroblastos. También debe tenerse en cuenta el vaso sanguíneo (*VS*) pequeño en la túnica adventicia. El *recuadro* muestra la túnica íntima con mayor aumento e incluye una parte de la túnica media. Debe observarse el *End*. El material eosinófilo en la túnica íntima corresponde a fibras de colágeno (*FC*). El tipo de célula principal es la célula de músculo liso (*CML*).

Aorta, humano, hematoxilina férrica y azul de anilina, 255×; recuadro 350×.

La muestra que aparece aquí se ha teñido para distinguir el colágeno del material elástico. La túnica íntima (*TI*) se compone principalmente de fibras de colágeno. El endotelio (*End*), representado por varios núcleos, apenas es visible. La túnica media (*TM*) contiene numerosas laminillas elásticas que aparecen como *líneas onduladas negras*. El material interpuesto *teñido de azul* corresponde a fibras de colágeno. Un examen cuidadoso de la túnica permite identificar los núcleos de las células de músculo liso dispersos entre las laminillas elásticas. El *recuadro* muestra la túnica íntima con mayor aumento. Obsérvense los núcleos de las células endoteliales (*CEn*) en la superficie luminal. El resto de la túnica íntima se compone principalmente de fibras de colágeno (teñidas de *azul*) con algunas fibras elásticas (*FE*) identificadas por su *coloración más oscura*. Los núcleos de los fibroblastos y las células de músculo liso (*CML*) ocasionales parecen dispuestos al azar.



Aorta, humano, hematoxilina férrica y azul de anilina, 255×.

En esta microfotografía se muestra la parte externa de la túnica media (*TM*) con sus laminillas elásticas. La mayor parte de la microfotografía está ocupada por la túnica adventicia (*TA*). Aquí, las fibras de colágeno (*FC*) gruesas se reconocen con facilidad. La porción externa de la túnica adventicia contiene muchas fibras elásticas que aparecen como estructuras en forma de *puntos negros*. Estas fibras elásticas están dispuestas en un patrón circunferencial; por lo tanto, cuando se cortan, aparecen como estructuras en forma de *puntos negros*.

CEn, células endoteliales
CML, células de músculo liso
End, endotelio
FC, fibras de colágeno
FE, fibras elásticas
TA, túnica adventicia
TCL, tejido conjuntivo laxo
TI, túnica íntima
TM, túnica media
VS, vaso sanguíneo

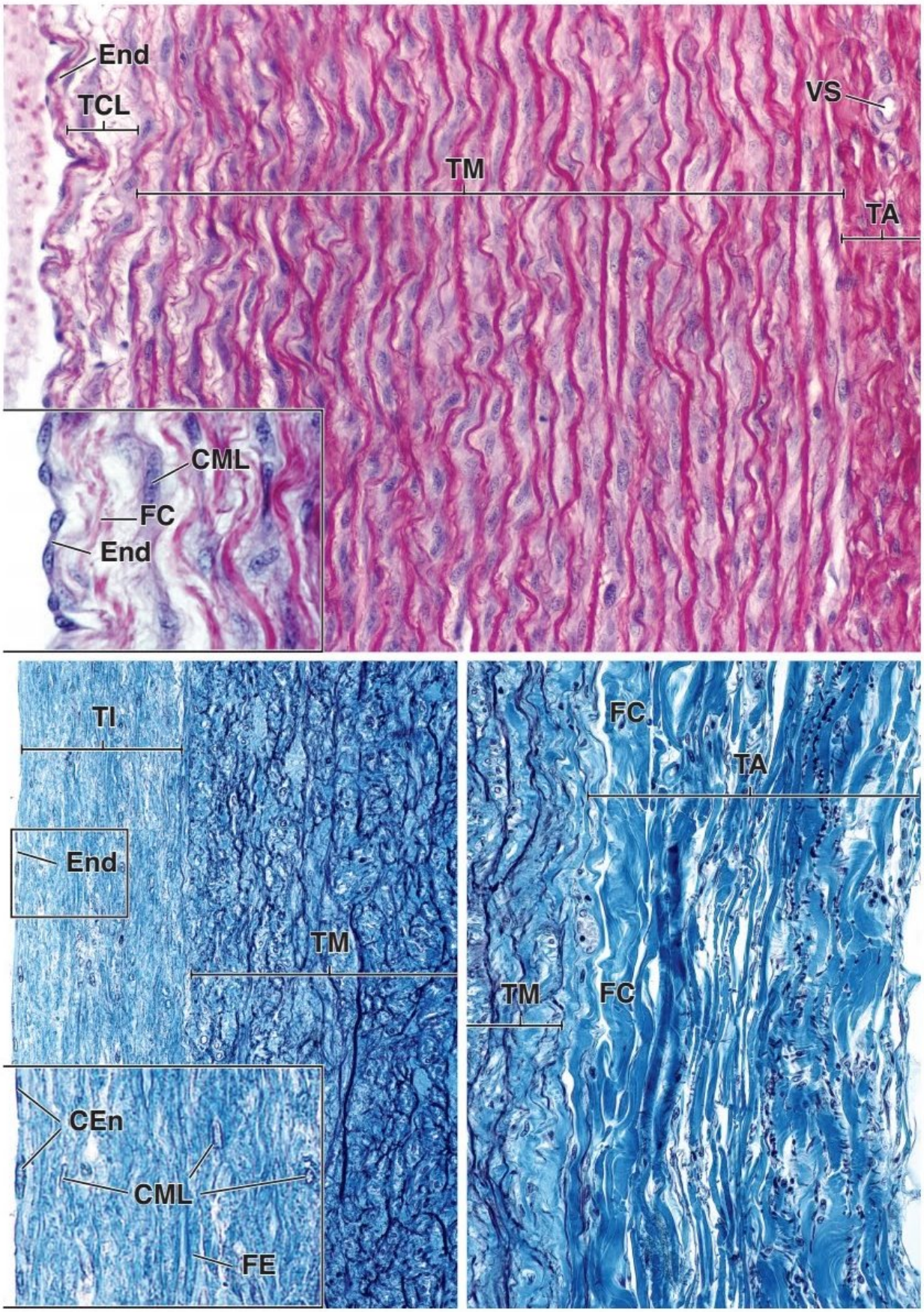
End
TCL
VS
TM
TA
CML
FC
End
TI
End
TM
CEn
CML
FE
FC
TA
TM
FC

LÁMINA 34 ■ ARTERIAS MUSCULARES Y VENAS MEDIANAS

Las **arterias musculares** tienen más músculo liso y menos elastina en la túnica media que las arterias elásticas. Por lo tanto, conforme el árbol arterial se aleja del corazón, el tejido elástico se reduce considerablemente y el músculo liso se convierte en el componente predominante de la túnica media. Sin embargo, las arterias musculares se caracterizan por una **membrana elástica interna** refractiva que separa la túnica íntima de la túnica media y, por lo general, por una **membrana elástica externa** que separa la túnica media de la túnica adventicia. Las arterias musculares, o arterias de mediano calibre, constituyen la mayoría de las arterias del organismo que han recibido nombre. Las venas suelen acompañar a las arterias a medida que discurren en el tejido conjuntivo laxo. Las venas tienen las mismas tres capas en sus paredes, pero la túnica media es más delgada que en la arteria que acompaña, y la túnica adventicia es la capa predominante en la pared. Las venas suelen tener el mismo nombre que la arteria que acompañan.



Arteria muscular y vena mediana, mono, H&E, 365×.

En esta microfotografía, la luz de la arteria está a la *izquierda* y la luz de la vena está a la *derecha*. En *medio de la imagen*, ambos vasos están unidos por sus capas más externas de túnica media. El endotelio arterial (*EnA*) se observa claramente en la superficie ondulada de la túnica íntima, mientras que el endotelio venoso (*EnV*) es algo más difícil de distinguir. La membrana elástica interna (*MEI*) se ve como una zona clara delgada justo debajo de la capa endotelial, y separa la túnica íntima del músculo liso (*ML*) subyacente de la túnica media (*TM*). La membrana elástica externa con fibras elásticas (*FE*) separa la túnica media de la túnica adventicia (*TA*') de la arteria. Es evidente que la túnica media es casi el doble de gruesa que la *TA*'. La túnica media de la vena de la *derecha* es delgada y difícil de observar. Contiene una capa de pequeñas células de músculo liso pequeño (*MLp*) que están junto a la túnica adventicia (*TA*) gruesa, que es cerca del doble de gruesa que la túnica media de la vena. La túnica adventicia representa la capa de tejido conjuntivo más externa que contiene haces de fibras de colágeno con núcleos (*N*) visibles de fibroblastos.

Arteria muscular, mono, H&E, 545×.

Esta microfotografía corresponde a una imagen con mayor aumento de la región incluida en el rectángulo de la figura anterior, rotada 90°. Con este aumento, se observa con claridad que las células endoteliales (*CEn*) aplanadas siguen los contornos de las membranas elásticas internas (*MEI*), refractivas y onduladas, que se apoyan directamente sobre la capa más interna de las células de músculo liso (*ML*) de la túnica media gruesa. La porción inferior de la microfotografía está ocupada por la túnica adventicia de la arteria (*TA*'), que es unas tres veces más delgada que la túnica media. Los núcleos (*N*) de los fibroblastos son visibles entre los haces de fibras de colágeno (*FC*) y fibras elásticas (*FE*) en la intersección entre la túnica media (*TM*) y la túnica adventicia de la arteria (*TA*') .

Vena mediana, mono, H&E, 600×.

En esta vista con mayor aumento de una parte de la pared de la vena en la figura anterior, las células endoteliales (*CEn*) se distinguen mejor y se ven más voluminosas que las del endotelio arterial. El límite entre la túnica íntima (*TI*) y la túnica media (*TM*) delgada es difícil de discernir, pero las células de músculo liso (*ML*) de la túnica son más fáciles de reconocer que en la figura anterior debido a la forma de sus núcleos y la leve basofilia de su citoplasma. La túnica adventicia (*TA*) es aproximadamente dos veces más gruesa que la túnica media y parece contener solo haces de fibras de colágeno y fibroblastos, estos últimos reconocibles por sus núcleos (*N*). Los haces de colágeno del tejido conjuntivo laxo debajo de la túnica adventicia son más grandes que los de la adventicia, y hay menos células en esta porción de la muestra.

CEn, célula endotelial
EnA, endotelio arterial
EnV, endotelio venoso
FC, fibras de colágeno
FE, fibras elásticas
MEI, membrana elástica interna
ML, músculo liso
MLp, músculo liso pequeño
N, núcleo
TA, túnica adventicia de la vena
TA', túnica adventicia de la arteria
TI, túnica íntima
TM, túnica media

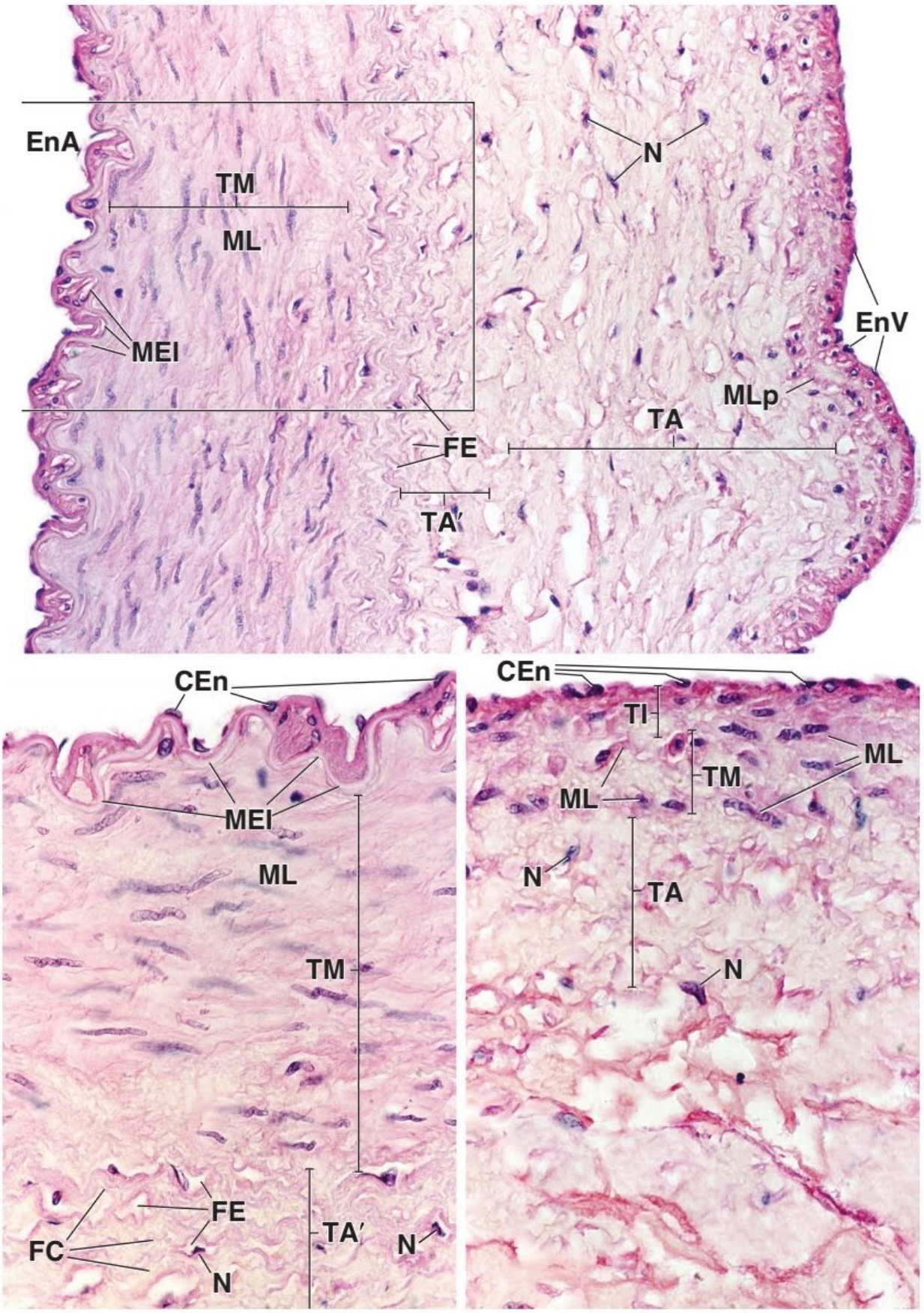
EnA
TM
ML
MEI
N
EnV
MLp
TA
FE
TA′
CEn
MEI
ML
TM
FE
FC
N
TA′
N
CEn
TI
ML
TM
ML
N
TA
N

LÁMINA 35 ■ ARTERIOLAS, VÉNULAS Y VASOS LINFÁTICOS

Los componentes terminales del árbol arterial justo antes de un lecho capilar o una anastomosis arteriovenosa son las **arteriolas**. Las arteriolas tienen un revestimiento endotelial y músculo liso en su pared, pero el espesor del músculo liso está limitado a una o dos células. Puede haber una membrana elástica interna, según el tamaño del vaso. Las arteriolas controlan el flujo sanguíneo hacia las redes capilares. En la relación normal entre una arteriola y una red capilar, la contracción del músculo liso de la pared arteriolar reduce o bloquea el flujo sanguíneo hacia los capilares. Un **esfínter precapilar** está formado por un leve engrosamiento del músculo liso en el origen de un lecho capilar de una arteriola. Los impulsos nerviosos y la estimulación hormonal pueden hacer que las células de los músculos se contraigan, dirigiendo la sangre hacia los lechos capilares donde más se necesita.

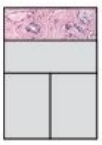

Arteriola, vénula y nervio pequeño, pulpejo de dedo, humano, H&E, 600×.

En esta microfotografía se muestran dos cortes transversales de arteriolas (*A*) y una vénula (*V*). La **arteriola** de la *izquierda* se identifica como grande por la presencia de dos capas bien definidas de células musculares lisas que forman la túnica media del vaso. Los núcleos de las células musculares aparecen en corte longitudinal como resultado de la disposición circunferencial de las células. Los núcleos de las células endoteliales del vaso aparecen como pequeñas siluetas alrededor de la luz. Estas células son alargadas y su eje longitudinal está orientado en la dirección del flujo. Por lo tanto, aquí se observan cortes transversales de los núcleos. La arteriola de la *derecha* es muy pequeña: tiene una sola capa de músculo liso. Una vez más, los núcleos de las células del músculo se ven en cortes longitudinales. Los núcleos de las células endoteliales aparecen como *pequeñas siluetas redondas* en la superficie luminal. Cerca de la arteriola más grande se observa una vénula y cerca de la arteriola pequeña se ve el corte transversal de nervio periférico (*N*). Compárese la pared de la **vénula**, que consiste solamente en endotelio y una capa delgada de tejido conjuntivo, con las arteriolas. Además, debe notarse la luz relativamente grande de la vénula.

Arteriola, pulpejo de dedo, humano, H&E, 350×.

En esta microfotografía se muestra un corte longitudinal de una **arteriola**. Debido a su trayecto tortuoso en el corte, la pared se ha reducido de tal manera que la capa única de células de músculo liso de la túnica media se observa en diferentes planos en toda su longitud. En el segmento señalado con el número *1*, a la *izquierda*, la pared del vaso se seccionó de manera tangencial. Por lo tanto, la luz del vaso no está incluida en el plano del corte, pero los núcleos de las células de músculo liso de la túnica media se ven seccionados longitudinalmente. Después de que la arteriola describe una curva cerrada (segmento indicado por el número *2*), la pared del vaso se corta para revelar la luz. Aquí, los núcleos del músculo liso aparecen como siluetas redondas y los núcleos de las células endoteliales que revisten la superficie luminal aparecen en el perfil longitudinal. En el segmento número *3*, la pared del vaso otra vez apenas fue rozada. En el segmento número *4*, el corte es más profundo y de nuevo se ven la luz y algunas siluetas de las células endoteliales (*puntas de flecha*). El área pálida sobre la región marcada con el número *4* corresponde a tejido adiposo (*AT*). El área debajo del vaso está ocupado por tejido conjuntivo denso irregular (*TCDI*), que contiene una terminación nerviosa encapsulada conocida como *corpúsculo de Pacini* (*P*), el cual detecta la presión y la vibración ejercida sobre la superficie cutánea.

Vaso linfático, pulpejo de dedo, humano, H&E, 175×.

El **vaso linfático** de esta muestra describe una región donde el vaso está haciendo un giro en forma de "U" en el plano del corte; por lo tanto, desaparece en las partes *superior* e *inferior* de la microfotografía. La pared del vaso consiste en un revestimiento endotelial y una pequeña cantidad de tejido conjuntivo, sin que pueda distinguirse uno del otro. Dentro del vaso, se observa una **válvula** (*Val*), la cual es característica de los vasos linfáticos. Está formada por una capa minúscula de tejido conjuntivo cubierta en ambos lados por endotelio. Las *flechas* indican los núcleos que son apenas visibles con este aumento; la mayoría de ellos pertenecen a las células endoteliales. Por lo general, la luz contiene material linfático (*L*) precipitado; en ocasiones, pueden estar presentes los linfocitos. Junto al vaso, a la *derecha*, se ve el tejido adiposo (*AT*) y en la parte *superior izquierda* se ve el tejido conjuntivo denso irregular (*TCDI*) .

Vaso linfático, pulpejo de dedo, humano, tricrómica de Mallory, 375×.

El **vaso linfático** que se muestra aquí está contenido dentro del *TCDI*. La luz es irregular, por lo que se percibe como estrecha por debajo del nivel de la válvula (*Val*). Son evidentes unos pocos núcleos de las células endoteliales (*flechas*). Una capa delgada de tejido conjuntivo que está presente fuera del endotelio se mezcla con el tejido conjuntivo denso más allá de la pared del vaso. También están presentes una vénula (*V*) y una arteriola (*A*); pueden distinguirse del vaso linfático con facilidad porque contienen eritrocitos en su luz. Además, al *fondo a la izquierda*, puede observarse un solo adipocito (*Ad*) que ha perdido su gotita lipídica durante la preparación del corte. En contraste con la luz del vaso linfático, que contiene linfa (*L*) precipitada, el espacio de la gotita lipídica no tiene borde y es claro.

A, arteriola
Ad, adipocito
AT, tejido adiposo (*adipose tissue*)
L, linfa
N, nervio
P, corpúsculo de Pacini
TCDI, tejido conjuntivo denso irregular
V, vénula
Val, válvula
flechas, núcleos de las células endoteliales
puntas de flecha, células endoteliales

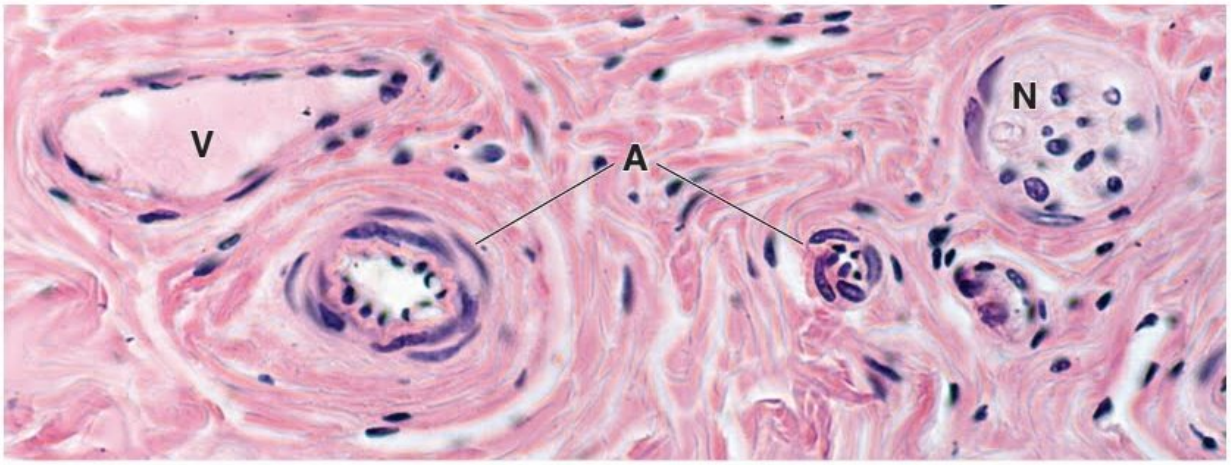
V
A
N

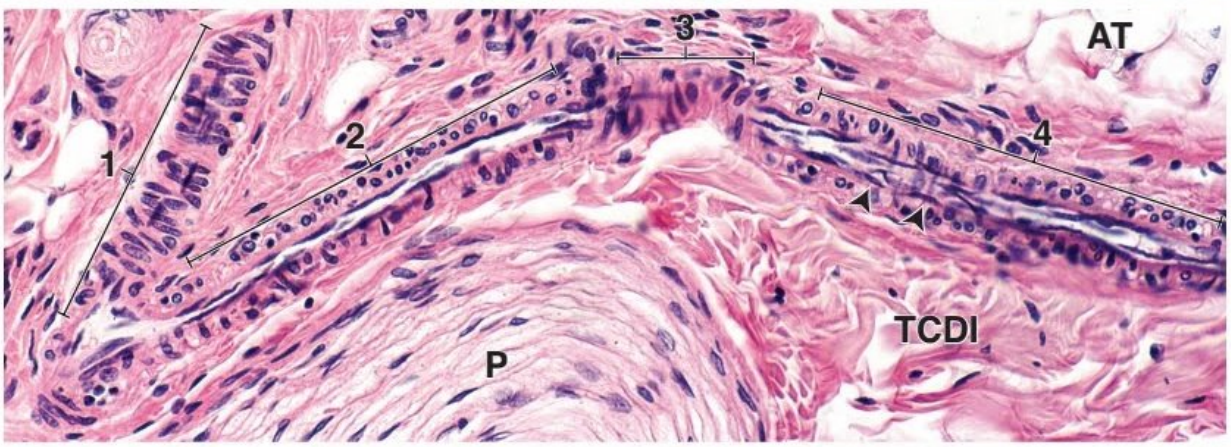
1
2
3
4
AT
TCDI
P

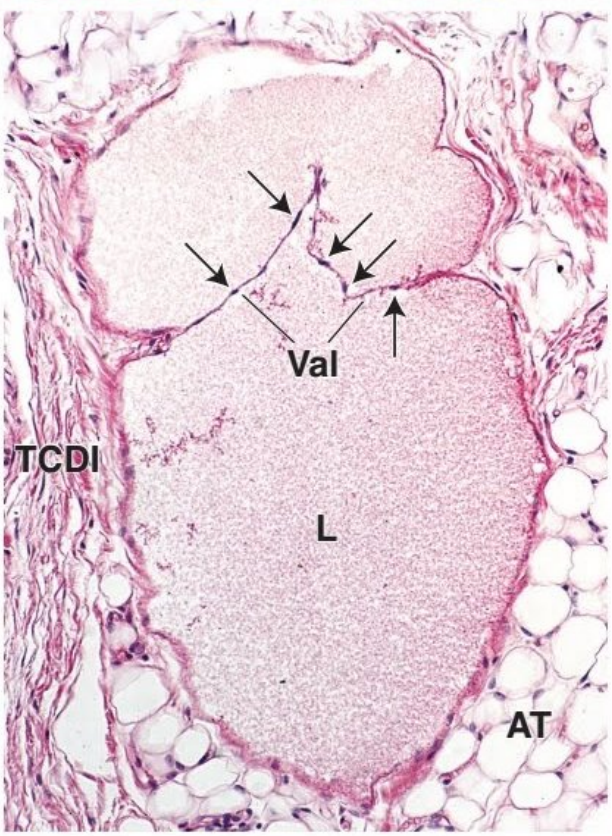
Val
TCDI
L
AT

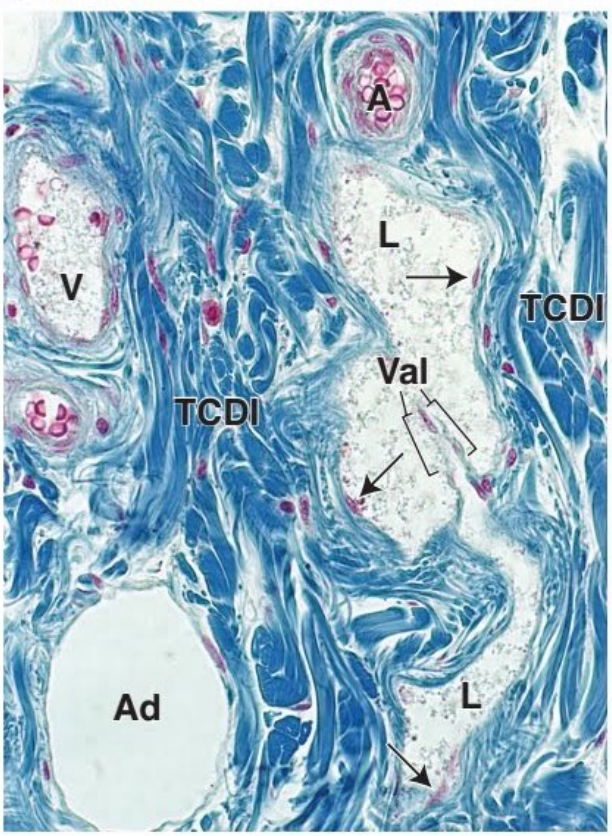
A
L
V
TCDI
Val
TCDI
Ad
L

14 SISTEMA INMUNITARIO Y TEJIDOS Y ÓRGANOS LINFÁTICOS

FUNDAMENTOS DE LOS SISTEMAS INMUNITARIO Y LINFÁTICO / 472

CÉLULAS DEL SISTEMA INMUNITARIO / 474
- Fundamentos / 474
- Linfocitos / 475
- Activación de los linfocitos T y B / 481
- Células presentadoras de antígenos / 485

TEJIDOS Y ÓRGANOS LINFÁTICOS / 488
- Vasos linfáticos / 488
- Tejido linfático difuso y nódulos linfáticos / 489
- Ganglios linfáticos / 493
- Células de la malla reticular / 493
- Timo / 498
- Barrera hematotímica y educación tímica / 501
- Bazo / 502
- Circulación sanguínea en el bazo / 507

Cuadro 14-1 Consideraciones funcionales: origen de los nombres de los linfocitos T y B / 479

Cuadro 14-2 Correlación clínica: reacciones de hipersensibilidad / 480

Cuadro 14-3 Correlación clínica: virus de la inmunodeficiencia humana y síndrome de inmunodeficiencia adquirida / 491

Cuadro 14-4 Correlación clínica: linfadenitis reactiva (inflamatoria) / 505

HISTOLOGÍA 101 / 510

■ FUNDAMENTOS DE LOS SISTEMAS INMUNITARIO Y LINFÁTICO

El papel fisiológico del **sistema inmunitario** es defender al cuerpo frente a los microorganismos infecciosos y patógenos, así como de las sustancias ajenas no infecciosas y las células alteradas y sus productos. El **sistema linfático** es la contraparte morfológica del sistema inmunitario; consiste en un grupo de células, tejidos y órganos que vigilan las superficies corporales y los compartimentos hídricos internos (fig. 14-1). Por lo tanto, el término *sistema inmunitario* indica la función fisiológica (mecanismos de defensa) del sistema linfático. Dentro del sistema linfático se incluyen los órganos linfáticos primarios y secundarios, conectados por los vasos linfáticos que culminan en el sistema circulatorio. Los dos sistemas están tan íntimamente asociados que son prácticamente indistinguibles. A lo largo de la historia, se ha observado que quienes se recuperan de ciertas enfermedades, como la varicela, el sarampión y las paperas, adquieren resistencia o inmunidad a esa enfermedad. Otro hallazgo que data de hace mucho tiempo es que la inmunidad es específica, es decir, la inmunidad para la varicela no evita la infección por el virus del sarampión. También se reconoce ahora que el sistema inmunitario puede reaccionar contra el propio cuerpo y causar enfermedades autoinmunitarias, como el lupus eritematoso, la anemia hemolítica autoinmunitaria, algunas formas de diabetes mellitus y la tiroiditis autoinmunitaria (de Hashimoto).

Casi todas las **células del sistema inmunitario** se derivan de **células madre hematopoyéticas** (**CMH**) en el hueso. Según la célula madre progenitora (*véase* p. 313), las células inmunitarias se derivan del linaje mieloide (monocitos, macrófagos, granulocitos y células dendríticas) o linfoide (todos los linfocitos). Los **linfocitos** son las células características y efectoras del sistema inmunitario que actúan ante las sustancias dañinas. El tejido linfático sirve como sitio principal de proliferación, diferenciación y maduración de los linfocitos. El timo y la médula ósea son los órganos linfáticos primarios en los mamíferos (*véase* fig. 14-1), pues en ellos "nacen" y son "educados" los linfocitos. Además, en estos sitios adquieren los diversos receptores de antígenos necesarios para reconocer y destruir antígenos específicos. Después de madurar y ser seleccionados cuidadosamente en los órganos linfáticos primarios, los linfocitos migran a los **órganos** y **tejidos linfáticos secundarios**, como el bazo, los ganglios

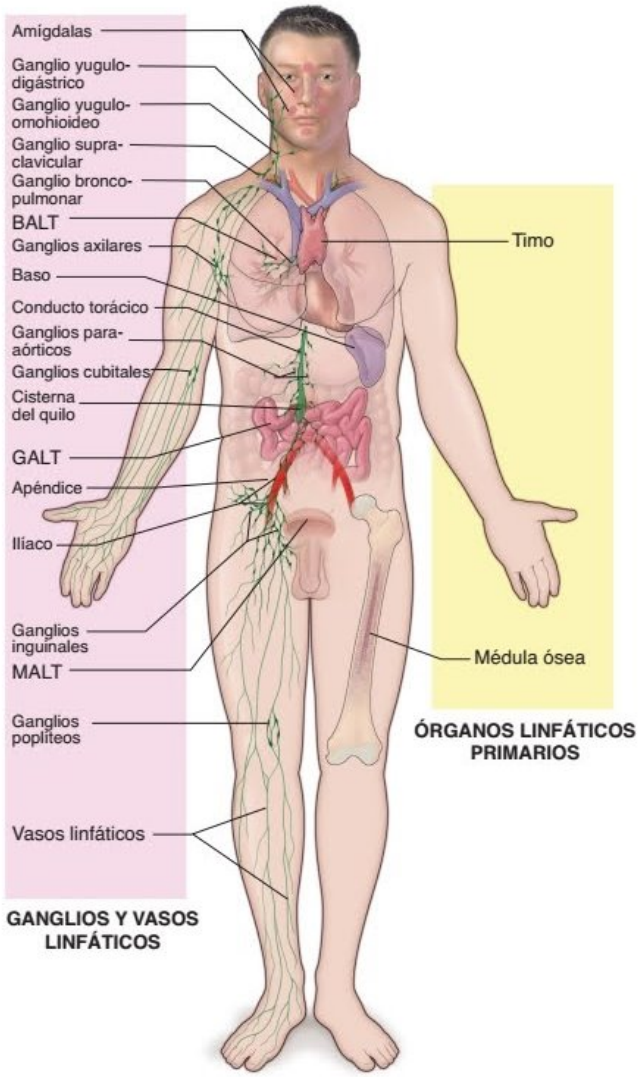

FIGURA 14-1. Estructuras que conforman el sistema linfático. El sistema linfático está compuesto por un grupo de células, tejidos y órganos que se encargan de la vigilancia de las superficies corporales y los compartimentos internos para combatir microorganismos extraños, células transformadas y otras sustancias nocivas. Los linfocitos son las células más importantes del sistema linfático. Se diferencian y adquieren inmunocompetencia en los órganos linfáticos primarios (centrales) que, para los linfocitos B, son la médula ósea y el tejido linfático asociado con el intestino (*GALT*); y para los linfocitos T, es el timo. Entonces, los linfocitos entran en la sangre o en los vasos linfáticos para colonizar los tejidos linfáticos secundarios (periféricos), donde experimentan las últimas etapas de la activación dependiente de antígenos. Los tejidos linfáticos secundarios están compuestos por varios grupos de ganglios linfáticos y agregaciones de nódulos linfáticos, como las amígdalas, el tejido linfático asociado con los bronquios (*BALT*) en los pulmones, el GALT y el tejido linfático asociado con las mucosas (*MALT*) en todo el aparato genitourinario (aquí se muestra la mucosa de la vejiga). La linfa es el líquido que se extrae de los espacios extracelulares de los tejidos conjuntivos. Fluye por los vasos linfáticos hacia los nódulos linfáticos, que se intercalan en el trayecto de los vasos linfáticos superficiales (asociados con la piel y con la fascia superficial) y de los vasos linfáticos profundos (asociados con las arterias principales). Por último, los vasos linfáticos desembocan en el torrente sanguíneo a la altura de las grandes venas en la base del cuello. El conducto torácico es el vaso linfático más grande.

linfáticos, el apéndice, los nódulos linfáticos y los tejidos linfáticos difusos (*véase* fig. 14-1). Ante la presencia de un antígeno dentro de los tejidos linfáticos secundarios, los linfocitos interactúan entre sí y con células no linfoides para activarse y convertirse en **linfocitos inmunocompetentes efectores T** o **B**. Estas células pueden distinguir entre las moléculas propias (normales en el organismo) y no propias (moléculas extrañas que en general no están presentes) e iniciar la respuesta inmunitaria apropiada.

Un antígeno es cualquier sustancia que puede inducir una respuesta inmunitaria específica.

El cuerpo está constantemente expuesto a organismos patógenos (que causan enfermedad) y sustancias peligrosas del medio externo (microbios, toxinas y células y tejidos no propios). Además, las células pueden experimentar cambios (transformación de células normales en células cancerosas) que les confieren características de células extrañas. Una respuesta inmunitaria se genera contra un **antígeno** específico, que puede ser una sustancia soluble (p. ej., una proteína, un polisacárido o una toxina extraños) o un organismo infeccioso, un tejido extraño o un tejido transformado (como los infectados por virus o con procesos cancerosos). La mayoría de los antígenos deben ser "procesados" por las células del sistema inmunitario antes de que otras células puedan iniciar la respuesta inmunitaria.

Históricamente, la palabra ***antígeno*** se ha utilizado para nombrar cualquier sustancia que puede producir una respuesta inmunitaria específica (adaptativa) que conduce a la producción de **anticuerpos** con capacidad para unirse a este antígeno. No obstante, se sabe que algunos antígenos son demasiado pequeños (menores de 20 kDa) o difíciles de detectar por las células del sistema inmunitario, por lo que no desencadenan una respuesta inmunitaria. Por esta razón comenzó a utilizarse la palabra ***inmunógeno*** para describir un tipo específico de antígeno que siempre desencadena una respuesta inmunitaria. En consecuencia, todos los inmunógenos son antígenos, pero no todos los antígenos son inmunógenos. Con frecuencia, las palabras *antígeno* e *inmunógeno* se utilizan de manera indistinta. En este capítulo, la diferencia entre inmunógeno y antígeno no es relevante, por lo que siempre se utiliza el término *antígeno*.

La respuesta inmunitaria puede dividirse en defensa inespecífica (innata) y específica (adaptativa).

El cuerpo tiene dos líneas de defensa inmunitaria contra los invasores extraños y las células transformadas: la inmunidad inespecífica y la inmunidad específica.

- En la **inmunidad inespecífica** (**innata**), las defensas inespecíficas preexistentes constituyen la respuesta inmunitaria innata. En todos los organismos vivos, la inmunidad innata representa la primera línea de defensa contra la agresión microbiana. Estas defensas consisten en: 1) barreras físicas (p. ej., la piel y las mucosas) que impiden que los organismos extraños invadan los tejidos; 2) defensas químicas (p. ej., pH bajo) que destruyen muchos microorganismos invasores; 3) varias sustancias secretoras (p. ej., tiocianato en la saliva, lisozimas, interferones, fibronectina y complemento en el suero) que neutralizan las células extrañas; 4) **células** del sistema inmunitario innato, que incluyen fagocitos (p. ej., **macrófagos**, **neutrófilos** y **monocitos**), linfocitos citolíticos naturales (NK, *natural killer*), mastocitos, basófilos y células dendríticas. Por ejemplo, los **neutrófilos** pueden reconocer las bacterias invasoras mediante los **receptores de reconocimiento de patrones** (**PRR, *pattern recognition receptors***), como los **receptores de tipo Toll** (**TLR, *Toll-like receptors***). Estos receptores reconocen una serie de moléculas asociadas con patógenos que suelen expresarse en la superficie bacteriana (pero no en la superficie

de las células propias), lo que desencadena la respuesta inmunitaria (*véase* p. 301). Los PRR son esenciales en el sistema inmunitario innato. En el caso de las **infecciones víricas**, las células infectadas producen una sustancia antiviral inespecífica, el **interferón**, que inhibe la replicación de muchos virus.

- Cuando las defensas inespecíficas fracasan, la **inmunidad específica** (**adaptativa**) brinda los mecanismos que permiten atacar a los invasores específicos. Los **linfocitos** proveen la **especificidad** y la **memoria inmunitaria**, que son las características de la respuesta inmunitaria adaptativa. El contacto inicial con un antígeno o un agente extraño específico inicia una cadena de reacciones en la que participan células efectoras del sistema inmunitario, y con frecuencia conduce a un estado de memoria inmunitaria. La inmunidad adaptativa induce la **resistencia adquirida** contra la agresión microbiana mediante reorganizaciones somáticas aleatorias de los genes que codifican inmunoglobulinas adheridas a la membrana de los linfocitos B (receptores de linfocitos B [BCR, *B-cell receptors*]) y los receptores específicos de los linfocitos T (TCR, *T-cell receptors*). Este reagrupamiento ocurre en el timo para el caso de los linfocitos T, y para los linfocitos B es en la médula ósea. Durante la respuesta inmunitaria adaptativa, los **linfocitos B y T** específicos se activan dentro de los órganos y los tejidos linfáticos secundarios para destruir organismos invasores.

Ambos sistemas inmunitarios, inespecífico (innato) y específico (adaptativo), convergen y se conectan entre sí. En la mayoría de los casos, la inmunidad innata se activa antes. Poco después de que se presenta la invasión por un microorganismo patógeno, el sistema inmunitario innato activa la **respuesta inflamatoria** para destruir a los causantes de la infección. Los **neutrófilos** son el principal tipo de células reclutadas durante las fases iniciales de la respuesta inflamatoria. Como ya se ha comentado, los neutrófilos cuentan con PRR y receptores del complemento que desencadenan la fagocitosis y la destrucción de los agentes patógenos. La acción de los neutrófilos viene seguida por la acción de los **monocitos**, que se diferencian en **macrófagos**. Tanto los macrófagos como los neutrófilos se conocen como *células inflamatorias*. Dado que el sitio de la inflamación drena a través de los vasos linfáticos, los agentes patógenos viajan junto con la linfa a los tejidos linfáticos adyacentes, lo que activa los linfocitos B y T. Estas células generan una respuesta inmunitaria específica (adaptativa) que puede conducir a una memoria a largo plazo en contra de esos microorganismos.

La inmunidad específica (adaptativa) puede dividirse en inmunidad humoral y celular.

La **inmunidad adaptativa** es desencadenada por la inmunidad innata (respuesta inflamatoria), y por lo general este proceso inicia cuando esta última fracasa. En general, la presencia de un antígeno específico desencadena una respuesta en la que predomina una respuesta inmunitaria ya sea humoral (producción de anticuerpos) o celular (mediada por células). Estas dos defensas específicas son iniciadas por diferentes tipos de linfocitos. No obstante, generalmente están implicados ambos sistemas inmunitarios (humoral y celular), pero uno de ellos predomina según el estímulo.

- La **respuesta humoral** (**inmunidad humoral**) está mediada por la secreción de proteínas denominadas ***anticuerpos***, que revisten y neutralizan los invasores (toxinas, virus y bacterias) y los marcan para que otras células inmunitarias los destruyan. Los **linfocitos B** son las principales células efectoras en este sistema. Una vez que los linfocitos B reconocen los antígenos patógenos, proliferan y se diferencian en **células plasmáticas** que secretan **anticuerpos**. La respuesta humoral representa el principal mecanismo de defensa extracelular (en las superficies celulares y en las luces de las vías digestivas, respiratorias y urogenitales) y en los líquidos corporales (sangre, linfa, entre otros) en contra de los microorganismos patógenos y sus toxinas. La inmunidad humoral promueve la eliminación de los invasores mediante los macrófagos y la activación del sistema del complemento, que consiste en proteínas de pequeño tamaño que intensifican la función de los anticuerpos y los macrófagos. En algunas enfermedades (p. ej., tétanos), una persona no inmunizada puede adquirir inmunidad al recibir una inyección con anticuerpos purificados de la sangre de una persona o animal con inmunidad frente al patógeno. La eficacia de esta transferencia pasiva es la evidencia de que el anticuerpo es lo que confiere la protección.
- La **respuesta mediada por células** (**inmunidad celular**) es llevada a cabo por los **linfocitos T** y sus productos (citocinas), que están dirigidos a las células transformadas por cáncer o infectadas por virus para que sean destruidas por las células específicas citolíticas ("asesinas"). Los linfocitos $CD8^+$ están implicados en la destrucción directa de las células infectadas. La inmunidad celular también promueve la destrucción de los microorganismos infecciosos dentro de las células fagocíticas, como las células hospederas infectadas por virus o bacterias y las células extrañas (trasplantadas). Los linfocitos T no producen anticuerpos; sin embargo, cuentan con **receptores de antígenos** especializados que reconocen los antígenos derivados de péptidos. Los antígenos deben ser presentados a los linfocitos T por las moléculas del complejo mayor de histocompatibilidad (MHC, *major histocompatibility complex*; *véanse* pp. 480-481), que se expresan en la superficie de la mayoría de las células. La inmunidad mediada por células es una defensa importante ante las infecciones víricas, micóticas y micobacterianas, así como en contra de las células tumorales. Este tipo de inmunidad también es responsable del rechazo a los trasplantes.

■ CÉLULAS DEL SISTEMA INMUNITARIO

Fundamentos

Las células del sistema inmunitario incluyen a los linfocitos y diversas células de sostén.

Los linfocitos y una gran variedad de células de sostén constituyen las células del sistema inmunitario. Se reconocen tres tipos principales de **linfocitos**: linfocitos B, linfocitos T y linfocitos citolíticos naturales (NK, *natural killer*). Las células de sostén interactúan con los linfocitos y desempeñan funciones importantes en la presentación de los antígenos a los linfocitos y la regulación de las respuestas inmunitarias. Estas células incluyen **monocitos**, **macrófagos**, **neutrófilos**, **basófilos**, **mastocitos**, **eosinófilos**, **células reticulares**, **células dendríticas**, **células dendríticas foliculares**, **células de Langerhans** y **células epiteliorreticulares**. Además, una serie de células epiteliales y del estroma especializadas proveen el entorno para que se produzcan numerosas reacciones inmunitarias mediante la secreción de sustancias específicas que regulan el crecimiento, la migración y la activación de las células efectoras y las células de sostén.

Las células de sostén en los órganos linfáticos están organizadas en redes laxas.

En los nódulos linfáticos, los ganglios linfáticos y el bazo, las **células reticulares** y las **fibras reticulares** producidas por estas células forman redes altamente organizadas. Los linfocitos, los macrófagos, las células dendríticas, las células dendríticas foliculares y otras células del sistema inmunitario residen en estas redes, así como en el tejido conjuntivo laxo del organismo. Las células de Langerhans se encuentran solo en el estrato espinoso de la epidermis. En estos sitios, llevan a cabo su misión de vigilancia y defensa. En el timo, las **células epiteliorreticulares** forman una red estructural dentro del tejido. A pesar de su nombre, estas células no producen fibras reticulares ni están relacionadas con ellas.

Los diferentes tipos de células del tejido linfático se identifican por medio de un grupo específico de moléculas de diferenciación que hay en sus superficies.

Las diferentes células del tejido linfático y el tejido hematopoyético poseen moléculas de superficie celular exclusivas. Estos marcadores específicos, denominados ***grupos de moléculas de diferenciación*** (**CD, *cluster of differentiation***), son designados con números de acuerdo con un sistema internacional que los relaciona con antígenos expresados en diferentes etapas de su diferenciación. Las moléculas CD pueden visualizarse mediante métodos inmunohistoquímicos que utilizan anticuerpos monoclonales, y son útiles para la identificación de subtipos específicos de células linfáticas o hematopoyéticas. Algunos marcadores CD son expresados por células durante toda su vida; otros se expresan solo durante una fase de la diferenciación o durante la activación celular. La tabla 14-1 muestra los marcadores más útiles desde el punto de vista clínico.

Linfocitos

Los linfocitos circulantes son los principales componentes celulares del tejido linfático.

Para comprender la función de los **linfocitos**, se debe tener en cuenta que la mayoría de estos (alrededor del 70%) en la sangre o la linfa constituyen una **reserva circulante** de células inmunocompetentes. Estas células participan en un ciclo durante el cual abandonan la circulación sistémica para entrar en el tejido linfático. Mientras están en el tejido linfático, se encargan de la **vigilancia inmunitaria** de los tejidos circundantes. Después, los linfocitos regresan a la circulación sistémica. Esta población de células corresponde principalmente a linfocitos maduros, de vida larga (en su mayor parte linfocitos T), que han desarrollado la capacidad de reconocer y responder a antígenos extraños y se encuentran en tránsito desde un sitio de tejido linfático hacia otro.

El 30% restante de los linfocitos en los vasos sanguíneos no circula entre los tejidos linfáticos y la circulación sistémica. Esta población consiste en su mayoría de células inmaduras o células activadas de vida corta cuyo destino es un tejido específico. Estas células abandonan los capilares y migran directamente hacia los tejidos, en especial hacia el tejido conjuntivo subyacente al epitelio de revestimiento de los sistemas respiratorio, digestivo y urogenital, así como hacia los espacios intercelulares de esos epitelios. Desde el punto de vista funcional, se presentan tres tipos principales de linfocitos en el cuerpo: **linfocitos T**, **linfocitos B** y **linfocitos NK**. La clasificación funcional de los linfocitos es independiente de sus características morfológicas (tamaño).

Los linfocitos T se diferencian en el timo y representan la mayoría de los linfocitos circulantes.

Los **linfocitos T** reciben su nombre por diferenciarse en el timo. Tienen una vida media prolongada y participan en la **inmunidad mediada por células.** Representan el 60-80% de los linfocitos circulantes. Los linfocitos T expresan los marcadores CD2, CD3, CD5 y CD7, así como los TCR. Sin embargo, se subclasifican de acuerdo con la presencia o ausencia de otros dos marcadores de superficie importantes: CD4 y CD8.

- Los **linfocitos T CD4⁺ cooperadores** (***helper***) son linfocitos T que también expresan marcadores CD4. Además, estas células se subdividen según su capacidad para secretar citocinas (*véase* p. 485). Los linfocitos T cooperadores que sintetizan principalmente interferón γ (IFN-γ) y otras citocinas (interleucina [IL] 2) se denominan ***linfocitos TH1***. Estas células activan los **macrófagos**, esenciales para el control de patógenos intracelulares como las bacterias y otros microorganismos. El segundo grupo de linfocitos T cooperadores sintetiza IL-4, IL-5, IL-10 e IL-13, y las células se denominan ***linfocitos TH2***. Son indispensables para activar **eosinófilos**, **mastocitos** y **linfocitos B** (para producir inmunoglobulina [Ig] E). Los linfocitos TH2 inician las respuestas inmunitarias mediadas por IgE, mastocitos y eosinófilos, que destruyen los parásitos extracelulares (helmintos). El tercer tipo de linfocitos T cooperadores sintetizan IL-17 y IL-22 y se denominan ***linfocitos TH17***. Su principal función es destruir las bacterias y los hongos extracelulares al reclutar neutrófilos al sitio de la inflamación. Además, la IL-22 producida por los linfocitos TH17 aumenta la secreción de péptidos antimicrobianos (p. ej., defensinas) y apoya la función epitelial de barrera. La función deficiente de los TH17 se asocia con el **síndrome de Job** (**síndrome de hiper IgE**), caracterizado por infecciones micóticas y bacterianas recurrentes de la piel.
- Los **linfocitos T CD8⁺ citotóxicos** son linfocitos T que también expresan marcadores CD8. Después del reconocimiento del antígeno y la consiguiente activación, matan las células diana por medio de proteínas citotóxicas que inducen la apoptosis. Las principales proteínas citotóxicas que se encuentran en los gránulos citoplasmáticos de estos linfocitos T son las mismas que están presentes en los linfocitos NK, e incluyen granzimas, perforina y granulisina. Intervienen en la destrucción de células diana, como aquellas infectadas por virus, transformadas por cáncer o infectadas por microorganismos intracelulares y parásitos; asimismo, participan en el rechazo agudo de las células y órganos trasplantados.
- Los **linfocitos T reguladores (supresores)** constituyen una población de linfocitos T diversa en cuanto a fenotipo que puede suprimir funcionalmente una respuesta inmunitaria frente a antígenos extraños o propios mediante la influencia sobre la actividad de otras células del sistema inmunitario. Por ejemplo, los linfocitos T reguladores provistos con marcadores $CD4^+CD25^+FOXP3^+$ son un ejemplo clásico de células que pueden disminuir la capacidad de los linfocitos T para iniciar la respuesta inmunitaria. El marcador FOXP3 indica la expresión de factores de transcripción de la familia *forkhead*, que son característicos de diversos linfocitos T. Otro linfocito T asociado con tumores provisto con los marcadores $CD8^+CD45R0^+$ puede inhibir la activación del linfocito T. Los linfocitos T supresores también pueden participar en la supresión de la diferenciación de los linfocitos B y en la regulación de la maduración celular eritroide en la médula ósea.

TABLA 14-1 Marcadores de grupos de diferenciación de empleo más frecuente en la práctica clínica

Marcador	Expresión celular principal	Función/identidad	Peso molecular (kDa)
CD1	Linfocitos T en la etapa intermedia de su desarrollo, células de Langerhans, células dendríticas	Presentación del antígeno lipídico a los linfocitos T Moléculas similares al MHC I asociadas con microglobulina β_2 Marcadores del desarrollo de los linfocitos T y las células de Langerhans de la piel	49
CD2	Linfocitos T, linfocitos NK	Moléculas de adhesión Se utilizan como marcadores de la activación de linfocitos T	50
CD3	Linfocitos T	Forma un complejo con el receptor de linfocitos T	25-28
CD4	Linfocitos T cooperadores, monocitos, macrófagos	Miembros de la superfamilia de las inmunoglobulinas Interactúan con las moléculas MHC II Se unen a la proteína vírica gp120 del VIH-1 y el VIH-2	56
CD5	Linfocitos T y algunos linfocitos B	Moléculas coestimuladoras que están presentes en los linfocitos B y T maduros Se requieren para la diferenciación de linfocitos TH2 y TH17 Altas concentraciones en la leucemia linfocítica crónica	67
CD7	Linfocitos T, células hematopoyéticas pluripotenciales	Miembros de la superfamilia de las inmunoglobulinas Se unen a la cinasa PI-3 Son marcadores clínicos útiles para la leucemia linfoblástica aguda de linfocitos T y las leucemias de células madre	40
CD8	Linfocitos T citotóxicos	Miembros de la superfamilia de las inmunoglobulinas Interactúan con las moléculas del MHC I	34
CD9	Linfocitos B, linfocitos T, monocitos, eosinófilos, basófilos, plaquetas, células endoteliales	Facilita la aglomeración de plaquetas, la adhesión celular y la migración celular	24
CD10	Linfocitos pre-B, linfocitos pre-T, monocitos, eosinófilos	Metaloproteasa de zinc Marcador frecuente para la leucemia linfoblástica aguda	100
CD16a	Linfocitos NK	Marcadores clínicos de los linfocitos NK Funciona como receptor de F_c para la IgG aglomerada Regula la fagocitosis y la citotoxicidad mediada por células dependientes de anticuerpos	50-70
CD16b	Neutrófilos, macrófagos	Funciona como receptor de F_c para la IgG aglomerada Regula la activación de neutrófilos	50-70
CD19	Linfocitos B, células dendríticas	Correceptor con CD21 y CD81 Marcador clínico para todas las etapas del desarrollo de linfocitos B	95
CD20	Linfocitos B	Forma canales de Ca^{2+} Participa en la activación de linfocitos B y en el desarrollo de las células plasmáticas Marcadores del desarrollo tardío de los linfocitos B	35-37
CD21	Linfocitos B, células dendríticas foliculares	Receptor para la proteína C3d del complemento y para el virus de Epstein-Barr	145
CD22	Linfocitos B	Molécula de adhesión celular de linfocitos B Media la adhesión de los linfocitos B a los linfocitos T	130-140
CD23	Linfocitos B, monocitos, macrófagos, eosinófilos, plaquetas, células dendríticas	Baja afinidad receptora para el fragmento F_c de la IgE que media la citotoxicidad dependiente de IgE y la fagocitosis por macrófagos y eosinófilos	45
CD24	Linfocitos B, granulocitos, células epiteliales	Sialoglucoproteína en la superficie celular Expresado en las etapas avanzadas de la diferenciación de linfocitos B	41
CD25	Linfocitos T y B activados	Se une a la IL-2 (cadena α del receptor de IL-2)	55
CD28	Linfocitos T (todos los $CD4^+$ y en más del 50% de los $CD8^+$ en los humanos)	Molécula coestimuladora de linfocitos que interactúa con CD80 (B7-1) y CD86 (B7-2); la señal coestimuladora induce la activación de linfocitos T y la producción de IL-2	44
CD34	Células madre hematopoyéticas (CMH)	Marcador clínico para CMH y ligando para CD62L Regula la adhesión de las células madre a la matriz extracelular de la médula ósea	105-120

TABLA 14-1 Marcadores de grupos de diferenciación de empleo más frecuente en la práctica clínica (*continuación*)

Marcador	Expresión celular principal	Función/identidad	Peso molecular (kDa)
CD35	Linfocitos T, linfocitos B, monocitos, células dendríticas, granulocitos, eritrocitos	Receptor 1 del complemento Promueve la fagocitosis de partículas cubiertas de complemento Se une a las proteínas C3b y C4b del complemento	250
CD38	Linfocitos B y T tempranos, linfocitos T activados	NAD-glucohidrolasa Utilizado como marcador para la activación y proliferación de linfocitos T	45
CD40	Linfocitos B, macrófagos, células dendríticas foliculares, células dendríticas, monocitos activados, células de músculo liso endoteliales y vasculares	Activo en los linfocitos B en proliferación Molécula coestimuladora para CD40L (CD154) Facilita la producción de citocinas en macrófagos y células dendríticas	48
CD40L	Linfocitos T $CD4^+$ activados; conocidos como CD154	Facilita la interacción entre los linfocitos T y B Regula la función del linfocito B Molécula coestimuladora para CD40	39
CD45	Todos los leucocitos humanos	Tirosina-fosfatasa Antígeno leucocítico habitual Necesario para la transducción de señal receptora de los linfocitos T y B	220
CD45R0	Linfocitos T de memoria, algunos linfocitos B, monocitos, macrófagos	Tirosina-fosfatasa Isoforma de CD45 Regula la activación de los linfocitos B y T	180
CD56	Linfocitos NK	Marcadores clínicos de los linfocitos NK Isoforma de las moléculas de adhesión nerviosas (N-CAM)	135-220
CD62E	Células endoteliales (únicamente)	Representa la molécula de adhesión de leucocitos endotelial 1 Se une a los hidratos de carbono sialil $Lewis^x$ (s-Le^x) de los leucocitos	140
CD62L	Leucocitos	Se une a CD34 Corresponde a la selectina L, una molécula de adhesión leucocítica que permite que los linfocitos rueden sobre la superficie endotelial	150
CD80	Linfocitos B, macrófagos, células dendríticas, monocitos; conocido como *receptor B7-1*	Molécula coestimuladora de APC que interactúa con CD28 y CTLA-4	60
CD86	Linfocitos B activados, macrófagos, monocitos, células dendríticas, células endoteliales; conocido como *receptor B7-2*	Molécula coestimuladora de APC que interactúa con CD28 y CTLA-4	80
CD94	Linfocitos NK	Regula la función de los linfocitos NK Marcadores clínicos de los linfocitos NK	43

APC, célula presentadora de antígeno; *CTLA-4*, proteína asociada con los linfocitos T citotóxicos 4; *Ig*, inmunoglobulina; *MHC*, complejo mayor de histocompatibilidad; *NAD*, dinucleótido de nicotinamida y adenina; *N-CAM*, molécula de adhesión celular neural; *NK*, linfocitos citolíticos naturales.

- Los **linfocitos T gamma/delta (γ/δ)** constituyen una pequeña población de linfocitos T (menor del 5%) cuyas superficies poseen un TCR distinto compuesto por una cadena γ y una cadena δ. Casi todos los otros TCR están compuestos por dos cadenas de glucoproteínas denominadas *cadenas α y β* de TCR. Estas células se desarrollan en el timo y **migran hacia varios tejidos epiteliales** (p. ej., la piel, las mucosas bucal y respiratoria, los intestinos y la vagina). Una vez que colonizan un tejido epitelial, estas células no recirculan entre la sangre y los órganos linfáticos. Los linfocitos T γ/δ se colocan de manera estratégica en las interfases de los medios interno y externo y funcionan como la primera línea de defensa frente a los organismos invasores. Se encuentran con el antígeno en la superficie de las células epiteliales, aun antes de que atraviese el epitelio del organismo.
- Los **linfocitos invariables T asociados con mucosas (LITAM)** son un subtipo de linfocitos T que expresan receptores compuestos por dos cadenas invariables α y β. Estas células reconocen los **metabolitos de la vía de la síntesis de riboflavina** (vitamina B_2) en los hongos y las bacterias. Estos metabolitos deben ser presentados a los LITAM por otras células que expresan complejos similares al MHC I, denominadas ***proteínas relacionadas con el MHC I*** (**MR1**, ***MHC I-related proteins***). Después de la activación, las células LITAM secretan citocinas inflamatorias como el IFN-γ y el factor de necrosis tumoral α (TNF-α, *tumor necrosis factor α*), con lo que son capaces de destruir las células infectadas. Las células LITAM componen cerca del 50% de todos los linfocitos en el hígado. Con toda seguridad representan un segundo mecanismo de defensa en contra de los microorganismos que cruzan la barrera mucosa epitelial del tubo digestivo e ingresan en la circulación portal.

Los linfocitos B se diferencian dentro de un órgano equivalente a la bolsa y participan en la inmunidad humoral.

Los **linfocitos B** se llaman así debido a que fueron identificados en su momento como una población separada en la bolsa de Fabricio de las aves (*véase* p. 479) y en los órganos equivalentes

a la bolsa (p. ej., médula ósea) de los mamíferos (cuadro 14-1). Estas células tienen vidas útiles variables y participan en la producción y secreción de los diferentes **anticuerpos** circulantes, también denominados ***inmunoglobulinas*** (**Ig**), que son las proteínas inmunitarias asociadas con la **inmunidad humoral** (fig. 14-2 y tabla 14-2). Los linfocitos B constituyen entre el 20 y el 30% de los linfocitos circulantes. Además de secretar inmunoglobulinas circulantes, los linfocitos B expresan formas de inmunoglobulina limitadas por membrana denominadas ***receptores de linfocitos B*** (**BCR**) que sirven como sitio de fijación para antígenos específicos. Durante la diferenciación, el isotipo del BCR cambia de inmunoglobulina M (IgM) en los linfocitos B inmaduros a una mezcla de **IgM** e inmunoglobulina D (**IgD**) en los **linfocitos B maduros**. El reconocimiento de los antígenos por los BCR activa estos linfocitos e inicia la respuesta humoral. Los linfocitos B también expresan las **moléculas del complejo mayor de histocompatibilidad II** en su superficie celular para la presentación del antígeno a los linfocitos T. Sus marcadores CD son CD9, CD19 y CD20. Los linfocitos B maduros con IgM e IgD en su membrana ingresan en la circulación y migran a la periferia, en donde colonizan el bazo y otros órganos linfáticos secundarios.

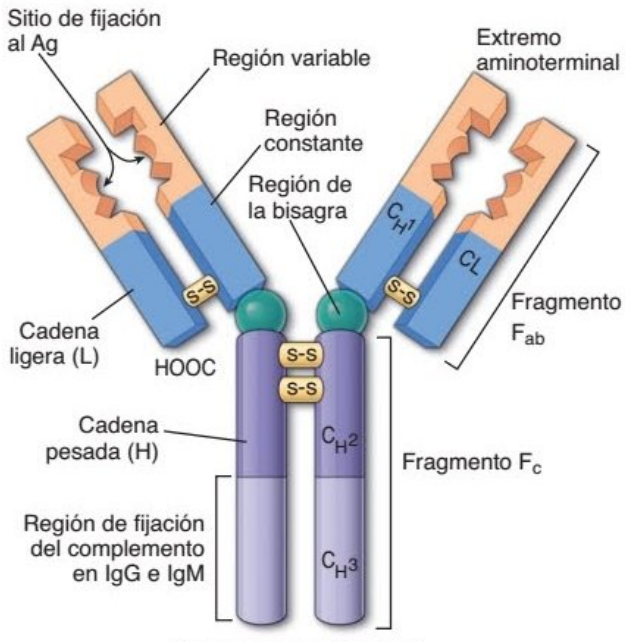

FIGURA 14-2. Molécula de un anticuerpo. Los anticuerpos son moléculas con forma de "Y" sintetizadas por las células plasmáticas. Están compuestos por dos cadenas polipeptídicas pesadas (*H, heavy*) y dos ligeras (*L, light*) conectadas por enlaces disulfuro (*S-S*). Tanto las cadenas pesadas como las ligeras están compuestas por dominios de aminoácidos que tienen secuencias constantes (en el extremo carboxiterminal) o variables (en el extremo aminoterminal). Los cinco tipos diferentes de inmunoglobulinas están determinados por el tipo de cadena pesada presente. Una molécula de un anticuerpo fija un antígeno (*Ag*) en los dos sitios del extremo aminoterminal donde la cadena pesada y la cadena ligera se asocian entre sí. La digestión de una molécula de anticuerpo por la enzima proteolítica papaína escinde el anticuerpo en dos fragmentos F_{ab} y un fragmento F_c cristalizable. Los fragmentos F_{ab} proporcionan la especificidad de fijación al antígeno, mientras que el fragmento F_c, que está compuesto por dos segmentos carboxiterminales de cadena pesada (C_H2 y C_H3), cumplen funciones efectoras (p. ej., en la activación del complemento). Muchas células expresan receptores para la porción F_c en su superficie, lo que les permite anclar anticuerpos a la membrana.

Los linfocitos citolíticos naturales no son linfocitos T o B, y están especializados en destruir ciertos tipos de células diana.

Los **linfocitos NK** son parte de la inmunidad inespecífica (innata). Los linfocitos NK, que se desarrollan a partir de las mismas células progenitoras linfoides (CPL) que los linfocitos B y los linfocitos T, reciben su nombre por la capacidad de destruir ciertos tipos de células diana. Constituyen entre el 5 y 10% de los linfocitos circulantes. Dado que los linfocitos NK son más grandes que los B o T y cuentan con gránulos citoplasmáticos, a menudo suelen nombrarse como ***linfocitos granulares grandes*** (**LGG**). No maduran en el timo y, por lo tanto, no expresan TCR. Sin embargo, durante su desarrollo, se programan genéticamente para reconocer las células transformadas. Los linfocitos NK destruyen células diana de forma semejante que los linfocitos T $CD8^+$ citotóxicos. Después del reconocimiento de una célula transformada, los linfocitos NK se activan y liberan **perforinas** y **granzimas** (fragmentinas), sustancias que crean conductos en la membrana plasmática celular e inducen la fragmentación del ADN. Estos fenómenos conducen a la **apoptosis** o **lisis** de la célula diana. La regulación de los linfocitos NK es mediada por la activación y la inhibición de **receptores de citotoxicidad natural** (**NCR**, ***natural cytotoxicity receptors***) en su superficie celular. Sus marcadores específicos incluyen CD16a, CD56 y CD94.

Desarrollo y diferenciación de los linfocitos

Los linfocitos experimentan una diferenciación independiente de antígenos en los órganos linfáticos primarios.

En los humanos y otros mamíferos, la **médula ósea** (**que es el órgano equivalente a la bolsa**) y el **timo** se han identificado como **órganos linfáticos primarios** (**centrales**). Los linfocitos se diferencian en células inmunocompetentes en estos órganos. Al principio, los linfocitos son programados genéticamente para reconocer un antígeno individual entre un número casi infinito de antígenos posibles, un proceso denominado ***diferenciación y proliferación independiente de antígenos***. Entonces, estas células inmunocompetentes ingresan en la sangre o la linfa y son transportadas hacia todo el organismo, donde se dispersan en los órganos linfáticos secundarios.

Los linfocitos experimentan una activación dependiente de antígenos en los órganos linfáticos secundarios.

Los linfocitos inmunocompetentes (junto con las células plasmáticas derivadas de linfocitos B y los macrófagos) se organizan alrededor de las células reticulares y sus fibras reticulares para formar los tejidos y los órganos linfáticos efectores adultos (nódulos linfáticos, ganglios linfáticos, amígdalas y bazo). Dentro de estos **órganos linfáticos secundarios** (**periféricos**), los linfocitos T y B vírgenes experimentan una **activación dependiente de antígenos** para convertirse en **linfocitos efectores** y **de memoria**.

Respuestas inmunitarias frente a antígenos

La inflamación es la respuesta inicial frente a un antígeno.

La reacción inicial del cuerpo frente a la invasión de un antígeno, ya sea una molécula extraña o un organismo patógeno, es la defensa inespecífica conocida como ***respuesta inflamatoria***. La respuesta inflamatoria puede capturar al antígeno y digerirlo físicamente mediante enzimas secretadas por los neutrófilos o activar la fagocitosis y degradar al antígeno en el citoplasma de los macrófagos. La degradación de los antígenos llevada a cabo por los macrófagos puede conducir a la posterior presentación de una porción del antígeno en las moléculas de MHC II a los lin-

TABLA 14-2 Características de las inmunoglobulinas humanas

Isotipo	Peso molecular (kDa)	Concentración sérica (mg/mL)	Porcentaje de todas las Ig en la sangre del adulto	Células a las que se une por la región F_c	Funciones principales
IgG	145	12.0	85	Macrófagos, linfocitos B, linfocitos NK, neutrófilos, eosinófilos	Principal Ig en la respuesta inmunitaria secundaria Tiene la vida media más prolongada de las cinco Ig (23 días) Activa el complemento Estimula la quimiotaxis Atraviesa la placenta para conferir inmunidad pasiva al neonato
IgM	190 (950)[a]	1.5	5-10	Linfocitos B	Principal Ig producida durante la respuesta inmunitaria primaria Es la Ig más eficaz para fijar el complemento Activa macrófagos Sirve como receptor de Ag en los linfocitos B
IgA	160 (385)[b]	2.0	5-15	Linfocitos B	Ig presente en varias secreciones del organismo, como lágrimas, calostro, saliva y secreciones vaginales, nasales, bronquiales, intestinales y prostáticas Protege contra la proliferación de microorganismos en estos líquidos y contribuye a la defensa contra microorganismos y moléculas extrañas que penetran en el organismo a través de los revestimientos celulares de estas cavidades
IgD	185	0.03	< 1	Linfocitos B	Actúa como receptor antigénico (junto con IgM) en la superficie de los linfocitos B maduros (solo hay trazas en el suero)
IgE	190	3×10^{-5}	< 1	Mastocitos, basófilos	Estimula a los mastocitos para que liberen histamina, heparina, leucotrienos y factor quimiotáctico para eosinófilos Es responsable de las reacciones de hipersensibilidad anafiláctica Aumenta su concentración en las parasitosis

[a]La IgM se encuentra en el suero como una molécula pentamérica.

[b]La IgA se encuentra en el suero como una molécula dimérica.

Ag, antígeno; *Ig*, inmunoglobulina; *NK*, citolítico natural.

CUADRO 14-1

CONSIDERACIONES FUNCIONALES: ORIGEN DE LOS NOMBRES DE LOS LINFOCITOS T Y B

A principios de la década de 1960, los investigadores que utilizaban embriones de pollo demostraron que la bolsa de Fabricio, una masa de tejido linfático asociado con la cloaca de las aves, era uno de los sitios anatómicos de diferenciación de los linfocitos. Cuando se destruía este tejido en los embriones de pollo (por extirpación quirúrgica o por administración de dosis altas de testosterona), los pollos adultos eran incapaces de producir anticuerpos, lo que conducía a la alteración de la inmunidad humoral. En estos pollos también se detectaba una marcada reducción de la cantidad de linfocitos en las regiones específicas dependientes de la bolsa en el bazo y los ganglios linfáticos. Por lo tanto, estos linfocitos afectados se denominaron ***linfocitos B*** o ***células B***. El órgano equivalente a la bolsa en los mamíferos (incluidos los seres humanos) es la **médula ósea**, donde los linfocitos B se diferencian en células inmunocompetentes. Por consiguiente, la "B" hace referencia a la **bolsa de Fabricio** de las aves o a los **órganos equivalentes a la bolsa** en los mamíferos.

Los investigadores que estudiaban ratones neonatos descubrieron que la extirpación del timo causaba deficiencias graves en las respuestas inmunitarias mediadas por células. El rechazo de la piel trasplantada de un donante heterólogo es un ejemplo de la respuesta inmunitaria mediada por células. Los ratones timectomizados exhiben una marcada reducción en la cantidad de linfocitos en regiones específicas del bazo y los ganglios linfáticos (regiones dependientes del timo). Las regiones de carencia son diferentes de las que se identificaron después de la extirpación de la bolsa de Fabricio en los pollos. Estos linfocitos afectados se denominaron, entonces, ***linfocitos T*** o ***células T***; por lo tanto, la "T" hace alusión al **timo**.

focitos cooperadores inmunocompetentes $CD4^+$ para obtener una respuesta inmunitaria específica.

Las respuestas inmunitarias específicas pueden ser primarias o secundarias.

Cuando las células inmunocompetentes se encuentran con un antígeno extraño (p. ej., antígeno asociado con microorganismos patógenos, trasplante de tejido o toxinas), se genera una **respuesta inmunitaria específica** contra ese antígeno.

Una **respuesta inmunitaria *primaria*** se refiere al primer encuentro del organismo con un antígeno. Esta respuesta se caracteriza por un período de latencia de varios días, antes de que puedan detectarse en la sangre los anticuerpos (principalmente IgM) o los linfocitos específicos dirigidos contra el antígeno invasor. La primera respuesta a un antígeno es iniciada por un solo linfocito B o unos pocos de estos, que han sido programados genéticamente para responder ante ese antígeno específico. Después de esta respuesta inmunitaria inicial, unos pocos **linfocitos B específicos** para el antígeno permanecen en la circulación como **células de memoria**.

La **respuesta inmunitaria secundaria** suele ser más rápida e intensa (se caracteriza por una mayor concentración de anticuerpos secretados, por lo general de la clase IgG) que la respuesta primaria, porque ya hay linfocitos B de memoria que están programados para responder ante ese antígeno específico. La respuesta secundaria es la base de la mayoría de las **vacunas** contra enfermedades bacterianas y víricas frecuentes. Algunos antígenos, como la penicilina y los venenos de insectos, pueden desencadenar respuestas inmunitarias secundarias intensas que **producen reacciones de hipersensibilidad**, como las de tipo I, también conocidas como ***hipersensibilidad anafiláctica*** (cuadro 14-2). Sin embargo, los anticuerpos por sí solos no destruyen los antígenos invasores, sino que simplemente los marcan para su destrucción por las células del sistema inmunitario.

Los linfocitos T cooperadores y los citotóxicos reconocen y se fijan a los antígenos que están unidos a moléculas del MHC.

Los linfocitos T cooperadores y citotóxicos tienen una papel fundamental en el inicio de la **respuesta inmunitaria específica** (humoral y mediada por células), pues actúan como "patrullas" del

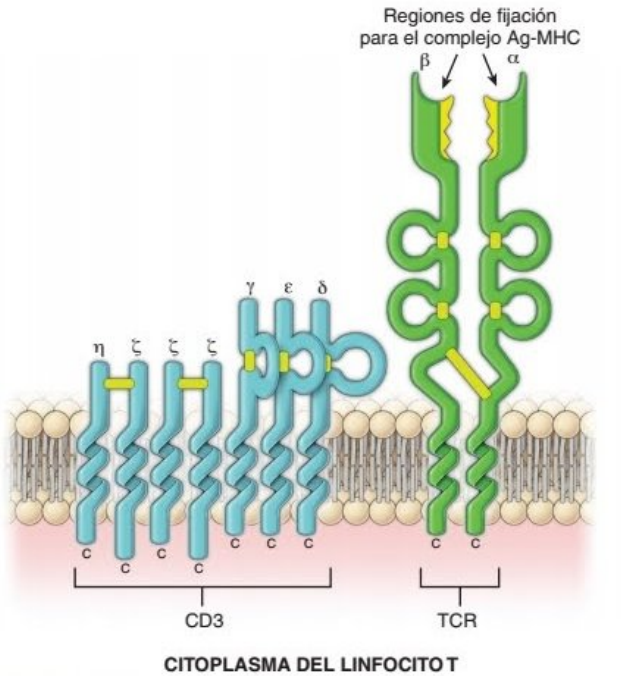

FIGURA 14-3. Estructura molecular del complejo CD3-TCR. La molécula CD3 consiste en cinco cadenas polipeptídicas diferentes con pesos moleculares que oscilan entre 16 y 28 kDa. Esta molécula se asocia de forma estrecha con el receptor de linfocitos T (*TCR*), que tiene dos cadenas polipeptídicas (α y β). El linfocito T puede activarse después de la interacción del TCR con el antígeno exhibido en la superficie de una molécula del complejo mayor de histocompatibilidad (*Ag-MHC*). Esta interacción transmite las señales al interior de la célula a través de la molécula CD3. Esta señal estimula el linfocito T para que secrete interleucinas, que a su vez estimulan la proliferación y la diferenciación de estos linfocitos.

sistema inmunitario. Ambos tipos de linfocitos tienen un **TCR**, una proteína transmembrana cuya porción expuesta se encuentra en la membrana del linfocito T en estrecha proximidad con el marcador CD3 (fig. 14-3). El TCR reconoce el antígeno solo cuando está unido a "moléculas de identificación", las **moléculas del MHC**. Además, los linfocitos T cooperadores solo pueden reconocer un antígeno cuando es "presentado" a ellos por células denominadas

CUADRO 14-2
CORRELACIÓN CLÍNICA: REACCIONES DE HIPERSENSIBILIDAD

Cuando una persona es sensibilizada inmunitariamente por la exposición a un **antígeno**, una exposición ulterior podría conducir no solo a la respuesta secundaria sino también a reacciones indeseables que lesionan los tejidos (**reacciones de hipersensibilidad**). Estas reacciones se observan en los humanos sensibilizados después de picaduras de insectos o de inyecciones de penicilina. Existen varios tipos de reacciones de hipersensibilidad; no obstante, el tipo más frecuente es la reacción alérgica (**tipo I, hipersensibilidad inmediata o anafiláctica**). La reacción suele desarrollarse alrededor de 15-30 min después de la exposición al **antígeno** (**alérgeno**) y puede causar una gran variedad de síntomas en la piel (urticaria, eccema), los ojos (conjuntivitis), la cavidades nasales (rinorrea, rinitis), los pulmones (asma) y el tubo digestivo (gastritis). Las reacciones alérgicas están mediadas por los **anticuerpos IgE**, que son responsables de la desgranulación inducida por anticuerpos de los **mastocitos** o los gránulos **basófilos**. Estos gránulos contienen mediadores preformados (histamina, proteasas de serina, factor quimiotáctico para eosinófilos) y mediadores recién sintetizados (leucotrienos, interleucinas) que causan las características más molestas y preocupantes de las reacciones de hipersensibilidad. Los **eosinófilos** son atraídos por el factor quimiotáctico para eosinófilos al sitio de desgranulación del mastocito, donde neutralizan los efectos de los mediadores liberados por los mastocitos y los basófilos. Por ello, los eosinófilos se observan con frecuencia en el tejido conjuntivo de los sitios en los que ocurren reacciones alérgicas o de hipersensibilidad de otro tipo. Las reacciones alérgicas son aumentadas por el factor de activación de plaquetas (PAF, *platelet activation factor*), que causa la aglomeración de plaquetas y la liberación adicional de histamina, heparina y sustancias vasoactivas. El tratamiento de los síntomas se logra mediante **antihistamínicos** que bloquean los receptores de histamina.

células presentadoras de antígenos (**APC**, *antigen-presenting cells*). Los linfocitos T citotóxicos solo pueden reaccionar ante un antígeno "extraño" expuesto en otras células del organismo, como las transformadas por cáncer o infectadas por un virus.

Las dos clases de moléculas del MHC exponen péptidos en la superficie de las células.

Las **moléculas de MHC** sirven como péptidos que presentan moléculas para que sean reconocidas por los linfocitos T. Exhiben fragmentos cortos digeridos de las proteínas "extrañas" y "propias" sobre la superficie celular. Estas proteínas se fijan a las moléculas del MHC dentro de las células y después son transportadas hacia la superficie celular. Las moléculas del MHC I y el MHC II son productos de un "super gen" localizado en el cromosoma 6 en los humanos, conocido como ***complejo génico mayor de histocompatibilidad***. La expresión de este complejo génico produce moléculas que son específicas no solo de la célula individual que lo produce, sino también del tipo de tejido y del grado de diferenciación celular.

El **MHC I** se expresa en la superficie de todas las células nucleadas y las plaquetas. Las moléculas del MHC I presentan fragmentos de péptidos derivados de proteínas citosólicas a los **linfocitos T CD8⁺**. Las moléculas del MHC I realizan esta función al exponer en su superficie fragmentos cortos de todos los péptidos (8-10 aminoácidos) sintetizados activamente por la célula. Las moléculas del MHC I actúan como dianas para permitir la eliminación de las células hospederas anómalas (como las infectadas por virus o con transformación cancerosa). Por lo tanto, todos los péptidos endógenos "propios" se exhiben en la superficie de cada célula en el organismo, pero los péptidos de virus o específicos de cáncer solo se observan en la superficie de las células infectadas o transformadas (fig. 14-4).

El **MHC II** tiene una distribución limitada (*véase* fig. 14-4). Se expresa en la superficie de todas las APC (p. ej., macrófagos, células dendríticas y linfocitos B) y es decisivo en las interacciones inmunitarias. Las moléculas del MHC II presentan péptidos extraños que han experimentado endocitosis y han sido parcialmente digeridos (18-20 aminoácidos de longitud) a los **linfocitos T CD4⁺ cooperadores**.

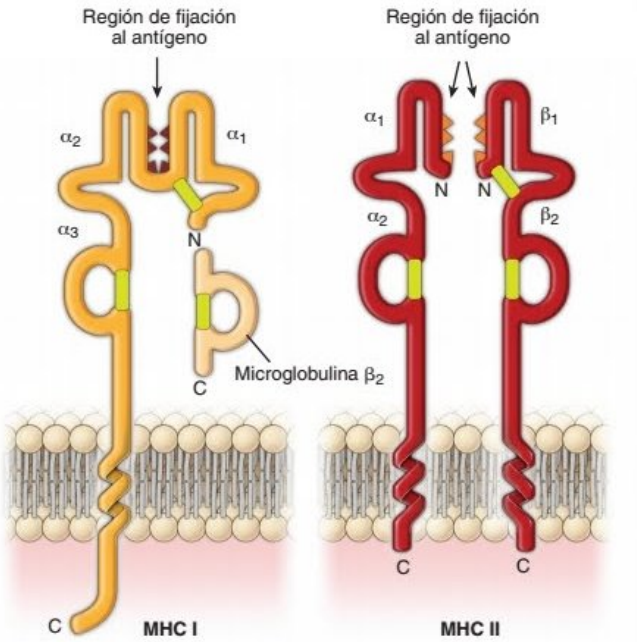

FIGURA 14-4. Estructura de las moléculas MHC I y MHC II. La molécula del complejo mayor de histocompatibilidad (*MHC*) I es una glucoproteína que se expresa en la superficie de todas las células nucleadas del cuerpo y las plaquetas. Estas moléculas presentan péptidos sintetizados de forma endógena para su reconocimiento por los linfocitos T $CD8^+$ (citotóxicos). Por lo tanto, la molécula del MHC I actúa como la diana para la eliminación de las células propias que producen proteínas anómalas (p. ej., células infectadas por un agente intracelular, como un virus, o células que han sido transformadas por el cáncer). El MHC I está compuesto por una cadena pesada α (45 kDa) y una cadena polipeptídica más pequeña de microglobulina β_2 (12 kDa) unida de forma no covalente. La microglobulina β_2 promueve la maduración de los linfocitos T y actúa como un factor quimiotáctico. La molécula MHC II también es una glucoproteína, pero se expresa en una población restringida de células conocidas como *células presentadoras de antígenos*. Las moléculas MHC II presentan péptidos exógenos (extraños) a los linfocitos T $CD4^+$ (cooperadores). Están formadas por dos cadenas, una cadena α (33 kDa) y una cadena β (29 kDa), cada una de las cuales posee grupos de oligosacáridos. Obsérvese que la región de fijación al antígeno en la molécula MHC I es más angosta que en la molécula MHC II. Por lo tanto, el tamaño de los péptidos exhibidos varía entre 8 y10 aminoácidos en el MHC I y entre 18 y 20 aminoácidos en el MHC II.

Activación de los linfocitos T y B

La activación de los linfocitos T requiere la presencia de señales coestimuladoras.

Tanto los linfocitos T cooperadores como los citotóxicos necesitan dos señales estimuladoras para activarse completamente, diferenciarse y proliferar. La interacción del **TCR** y las moléculas **CD4** o **CD8** con el complejo **antígeno-MHC** es la **primera señal**. La **segunda señal**, que se denomina señal ***coestimuladora***, se consigue por la interacción de moléculas de la membrana de los linfocitos T con moléculas superficiales de las APC. Las interacciones más importantes se producen entre la molécula **CD28** expresada en la membrana del linfocito T y las **moléculas** B7, ya sea B7-1 (CD80) o B7-2 (CD86), expresadas en la membrana de la APC. Otro par de señales coestimuladoras se genera por la interacción del **CD40** (en las APC) con el **CD40L** (CD154) en los linfocitos T. Un linfocito T también contiene un receptor inhibidor de alta afinidad conocido como *proteína asociada con los linfocitos T citotóxicos 4* (**CTLA-4**, ***cytotoxic T lymphocyte-associated protein 4***), que compite por la unión con la proteína B7 (CD80 y CD86). Por lo tanto, la CTLA-4 es un inhibidor competitivo de la interacción B7-CD28, e inhibe la respuesta inmunitaria, lo que es importante para mantener la tolerancia (ausencia de respuesta) ante los antígenos propios. De forma reciente, se ha desarrollado una proteína de fusión **CTLA-4-Ig** para inhibir la respuesta inmunitaria al bloquear la señal coestimuladora de B7-CD28. Esta proteína, que consiste en el dominio extracelular del receptor CTLA-4 fusionado con el fragmento F_c de la IgG humana, se une a las moléculas B7 para bloquearlas. La CTLA-4-Ig (abatacept) se utiliza para el tratamiento de la artritis idiopática juvenil y reumatoide, y se encuentra en estudios clínicos para la prevención del rechazo de trasplantes.

Cuando un **linfocito T cooperador** (**$CD4^+$**) reconoce un antígeno unido a una molécula de MHC, el TCR se une al complejo antígeno-MHC II. La unión del TCR al complejo antígeno-MHC II en presencia de una señal coestimuladora (derivada de la interacción CD28-B7) activa el linfocito T cooperador para que libere químicos inmunitarios o **citocinas**. Las citocinas son sustancias inmunitarias (proteínas) que actúan como moduladores biológicos de las respuestas inmunitarias. Las citocinas específicas secretadas por los linfocitos T $CD4^+$ cooperadores se denominan ***interleucinas*** (**IL**). Las interleucinas estimulan a otros linfocitos T, linfocitos B y linfocitos NK para que se diferencien y proliferen.

Cuando un **linfocito T CD8⁺ citotóxico** reconoce un complejo antígeno-MHC I, el TCR se une a este. Por lo general, cuando se presenta una señal coestimuladora (derivada de la interacción de CD40 y CD40L), el linfocito T citotóxico se activa. Una vez activado, este linfocito también libera citocinas que estimulan la proliferación celular y la destrucción de las células propias anómalas. Algunos linfocitos T citotóxicos pueden destruir las células diana con antígenos extraños expuestos sin señales coestimuladoras.

Los linfocitos T CD8⁺ citotóxicos se encuentran restringidos al MHC I y los linfocitos T CD4⁺ cooperadores están restringidos al MHC II.

Las moléculas del MHC son reconocidas por los linfocitos T $CD4^+$ cooperadores o por los linfocitos T $CD8^+$ citotóxicos, según la clase de molécula del MHC que participe. *Esta presentación restringida de antígenos extraños por moléculas del MHC a los linfocitos T citotóxicos o cooperadores es un componente clave de la vigilancia inmunitaria.*

La molécula del MHC I con el antígeno peptídico expuesto en su superficie interactúa solo con el TCR y la molécula CD8 expresada en los **linfocitos T CD8⁺ citotóxicos**. En consecuencia, estas células se describen como **restringidas al MHC I**. Esta interacción permite a los linfocitos T citotóxicos reconocer células diana infectadas o transformadas (fig. 14-5a).

En cambio, la molécula del MHC II con el antígeno peptídico expuesto en su superficie solo interactúa con el TCR y la molécula CD4 expresada en los **linfocitos T CD4⁺ cooperadores** (fig. 14-5b); se dice que estas células están **restringidas al MHC II**. Las moléculas del MHC II se encuentran en las APC, como los macrófagos, cuya función principal es presentar antígenos a los linfocitos T.

Para que los linfocitos B se activen y se diferencien en células plasmáticas, tienen que interactuar con los linfocitos T cooperadores.

Cada **linfocito B** ha sido programado genéticamente para reaccionar con un solo antígeno o un solo tipo de sitio antigénico. La activación de los linfocitos B requiere de **dos señales**. La primera deriva de la interacción entre los **BCR** y el **antígeno**. Las moléculas del antígeno fijadas se incorporan en los linfocitos B por endocitosis mediada por receptor y, luego, los fragmentos del antígeno se exponen en la superficie celular con la ayuda de las moléculas del MHC II. Los linfocitos T cooperadores con TCR complementarios se fijan a los linfocitos B y proporcionan la segunda **señal coestimuladora**. La unión implica la reacción entre las moléculas **CD40** en la superficie de un linfocito B con sus ligandos (**CD40L** o CD154) que residen en la superficie del linfocito T cooperador. Estas interacciones completan el proceso de activación de un linfocito B e inducen en un linfocito T participante la secreción de citocinas específicas que estimulan la mitosis y la diferenciación de los linfocitos B. Los detalles de la activación del linfocito B se ilustran en la figura 14-6. Los linfocitos B activados se diferencian en células plasmáticas y en linfocitos B de memoria.

- Las **células plasmáticas** sintetizan y secretan un anticuerpo específico. Durante este proceso, los linfocitos B activados experimentan un cambio, pues en lugar de sintetizar sus BCR como proteínas integrales de la membrana, producen una versión soluble que recibe el nombre de ***anticuerpo***.
- Los **linfocitos B de memoria** responden con mayor rapidez ante el próximo encuentro con el mismo antígeno. Los linfocitos B de memoria expresan grandes cantidades de proteínas Bcl-2, que actúan como agentes antiapoptóticos en los linfocitos, lo que contribuye a su larga vida. En los humanos, uno de los marcadores de los linfocitos B de memoria es el CD27.

El anticuerpo específico producido por una célula plasmática se une al antígeno estimulador para formar un **complejo antígeno-anticuerpo**. Estos complejos se eliminan de diferentes maneras, entre ellas la destrucción por linfocitos NK y la fagocitosis por macrófagos y eosinófilos.

En la citotoxicidad mediada por células dependiente de anticuerpos, las moléculas de IgG dirigen los linfocitos NK hacia sus dianas.

Las membranas de muchas células, incluidos los linfocitos NK, los macrófagos, los neutrófilos y los eosinófilos, poseen **receptores**

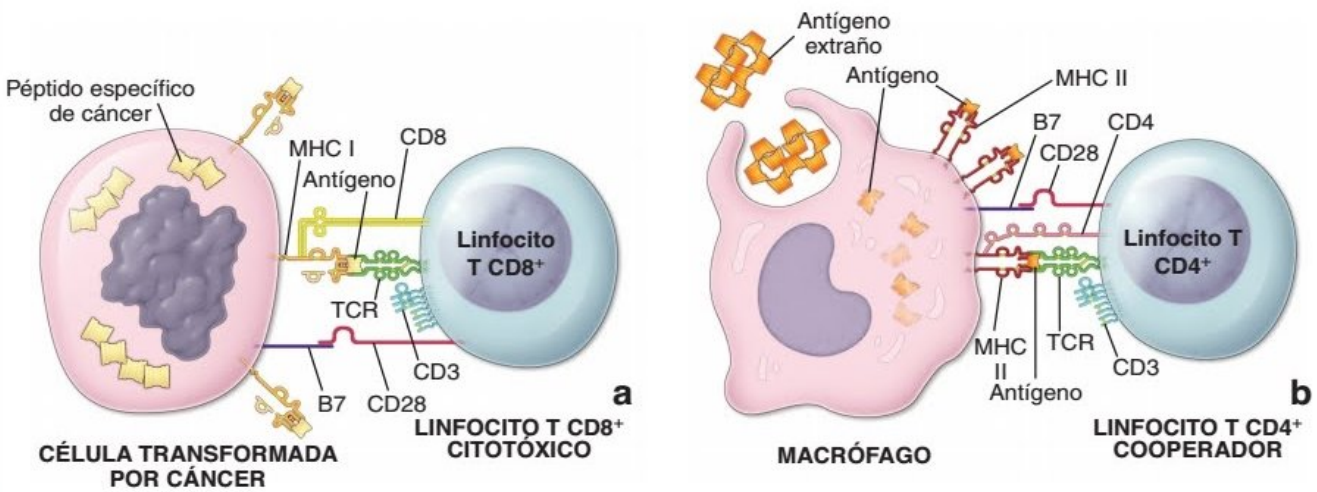

FIGURA 14-5. Interacciones moleculares que ocurren durante la presentación de antígenos. Para activarse, los linfocitos T, tanto citotóxicos como cooperadores, necesitan identificar antígenos presentados como "ajenos" y reconocer la clase apropiada de moléculas del MHC. Obsérvese que cada interacción entre un complejo antígeno-MHC y receptor de linfocitos T (*TCR*) específico necesita una señal coestimuladora proveniente de la interacción de CD28 con las moléculas B7. Sin una señal coestimuladora, el linfocito T no puede activarse por completo. **a.** En todas las células nucleadas del cuerpo, un antígeno de virus o las proteínas de cáncer (específicas de tumor) se exhiben en el contexto de las moléculas del MHC I para interactuar con los linfocitos T $CD8^+$ citotóxicos. **b.** En las células presentadoras de antígeno (p. ej., macrófagos), los antígenos extraños se exhiben en el contexto de las moléculas MHC II para interactuar con un linfocito T $CD4^+$ cooperador.

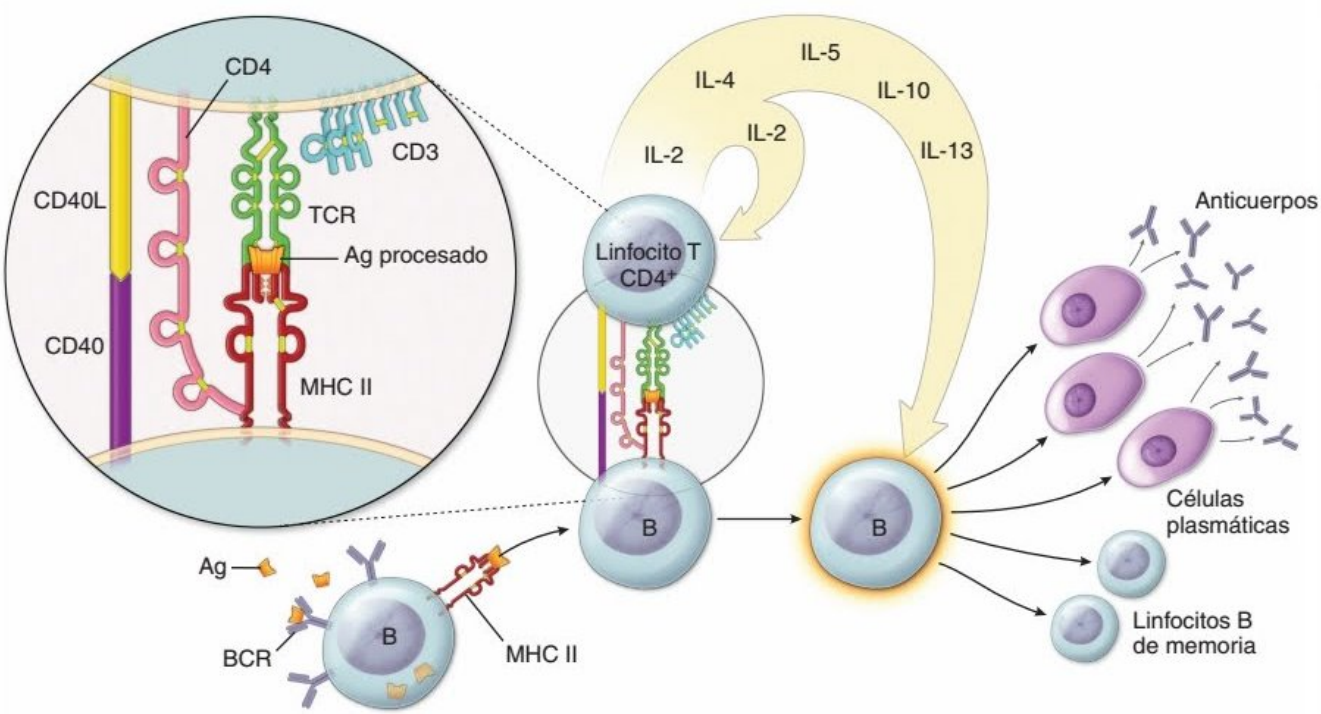

FIGURA 14-6. Activación de los linfocitos B que conduce a la formación de células plasmáticas y de linfocitos B de memoria. Los linfocitos B se activan por la unión de un antígeno (*Ag*) a los receptores de los linfocitos B (*BCR*; anticuerpos unidos a la membrana) expresados en su superficie. Como célula presentadora de antígenos, un linfocito B internaliza el complejo BCR-antígeno, digiere parcialmente el antígeno y, después, exhibe partes de este en la superficie de sus propias moléculas del complejo mayor de histocompatibilidad (*MHC*) II. El receptor del linfocitos T (*TCR*) en un linfocito T CD4+ cooperador (linfocito T_H2) reconoce tanto el antígeno como la molécula del MHC II y se activa. El linfocito T cooperador activado libera las interleucinas IL-2, IL4, IL-5, IL-10 e IL-13, que promueven la mitosis y la diferenciación de los linfocitos B en células plasmáticas y linfocitos B de memoria. Obsérvese la presencia de un complejo de moléculas coestimuladoras entre los linfocitos B y T.

de F_c de inmunoglobulinas, y pueden destruir ciertas células diana. Los linfocitos NK reconocen la región F_c de los anticuerpos y atacan y destruyen de forma preferencial las células diana, en general las que están cubiertas con anticuerpos IgG (fig. 14-7). El reconocimiento y la posterior destrucción de las células diana cubiertas con anticuerpos se denomina ***citotoxicidad mediada por células dependiente de anticuerpos*** (**CMCDA**). Los anticuerpos en la CMCDA que cubren las células diana suelen incluir anticuerpos específicos para tumores. Esta unión (a través de la región F_c) produce la apoptosis y la lisis de la célula diana.

Si el antígeno es una bacteria, el complejo antígeno-anticuerpo también puede activar un sistema de proteínas plasmáticas denominado ***sistema del complemento*** y hacer que uno de sus componentes, por lo general C3, se una a la bacteria y actúe como un ligando para su fagocitosis por macrófagos. Las células extrañas unidas al complemento también son dianas de la CMCDA.

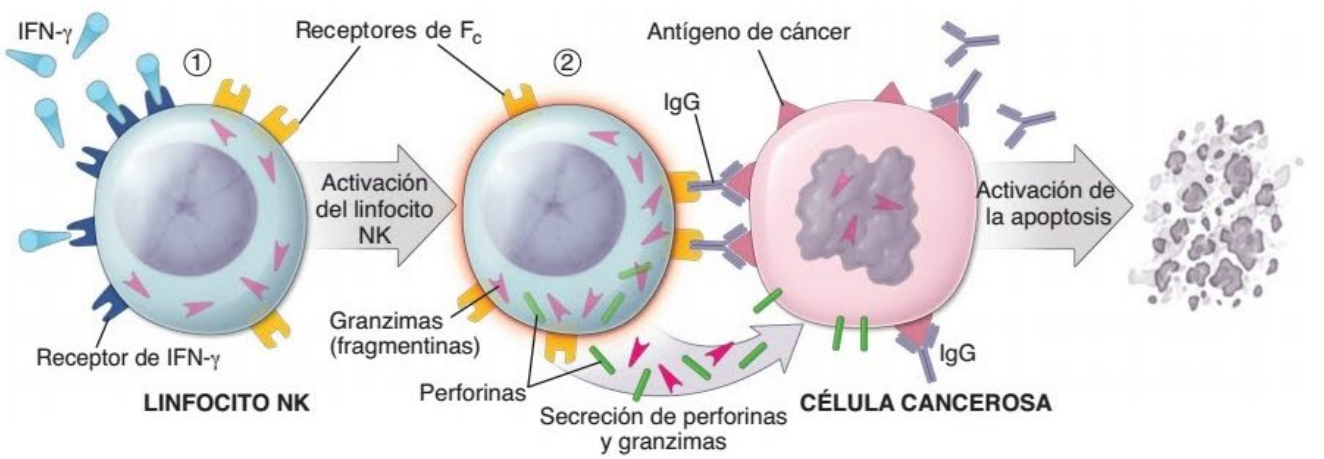

FIGURA 14-7. Activación de los linfocitos NK que conduce a la destrucción de una célula tumoral transformada (célula cancerosa) por citotoxicidad mediada por células dependiente de un anticuerpo (CMCDA). La reacción de CMCDA consiste en (*1*) la activación de los linfocitos *NK* por la unión del interferón γ (*IFN-γ*), un poderoso activador de células NK, al receptor en su superficie celular (*receptor* de *IFN-γ*), y (*2*) la unión de una célula a un anticuerpo o un complejo anticuerpo-célula diana cubierta por el complemento a un linfocito NK portador de receptores para F_c. Estas reacciones inducen la apoptosis o la lisis de la célula diana, generalmente a través de la acción de anticuerpos específicos de tumores o la acción de perforinas y granzimas (fragmentinas) secretadas por los linfocitos NK activados.

En la respuesta inmunitaria mediada por células, los linfocitos T $CD8^+$ citotóxicos (LTC) alcanzan y destruyen las células infectadas por virus y las células transformadas.

Cuando el TCR de un LTC reconoce y se une a un complejo antígeno-MHC I en la superficie de una célula infectada por virus o una célula transformada, se desencadena el proceso de activación. Primero, los LTC son sometidos a la "**expansión clonal**" al ingresar en el ciclo celular y proceden con las mitosis celulares seguidas por la diferenciación en células efectoras ("asesinas"). Durante la diferenciación, se forma una gran cantidad de vesículas secretoras que contienen proteínas específicas, entre las que se hallan perforinas y granzimas (fragmentinas). Como consecuencia de la interacción con el antígeno, los LTC secretan estas proteínas. Las **perforinas** son proteínas formadoras de poros que ingresan en la célula diana mediante la formación de conductos transmembrana anulares en sus membranas celulares. Estos conductos causan un incremento en la permeabilidad de la membrana que contribuye a la muerte celular. Las **granzimas** son serina-proteinasas exógenas que se liberan desde los gránulos citoplasmáticos, y pasan a las células diana a través de los poros creados por las perforinas. Una vez dentro de la célula, las granzimas activan las caspasas que inducen la apoptosis celular (fig. 14-8). Después de la destrucción de la célula diana, la mayoría de los LTC activados se destruyen (por apoptosis); sin embargo, algunos de estos que interactuaron con linfocitos T cooperadores se convierten en células de memoria.

Los linfocitos T $CD4^+CD25^+FOXP3^+$ reguladores representan un subgrupo de linfocitos T $CD4^+$ capaz de inhibir las respuestas inmunitarias de otros linfocitos.

Una vez que las reacciones inmunitarias se inician por contacto con el antígeno, el sistema inmunitario puede controlar la magnitud de esta respuesta y terminarla después de un tiempo. Como ya se ha comentado, este proceso es regulado por los **receptores CTLA-4** expresados en los linfocitos T activados, que inhiben las señales estimuladoras de B7-CD28. Además, ciertos linfocitos T denominados ***linfocitos T reguladores*** disminuyen o inhiben las respuestas de otros linfocitos ante el antígeno. Desempeñan un papel importante en la regulación y el mantenimiento de la **autotolerancia inmunitaria** para evitar las enfermedades autoinmunes. La caracterización de estas células ha resultado difícil; sin embargo, algunos estudios recientes han demostrado de forma convincente que estas células pertenecen a la población de linfocitos T $CD4^+$ que coexpre-

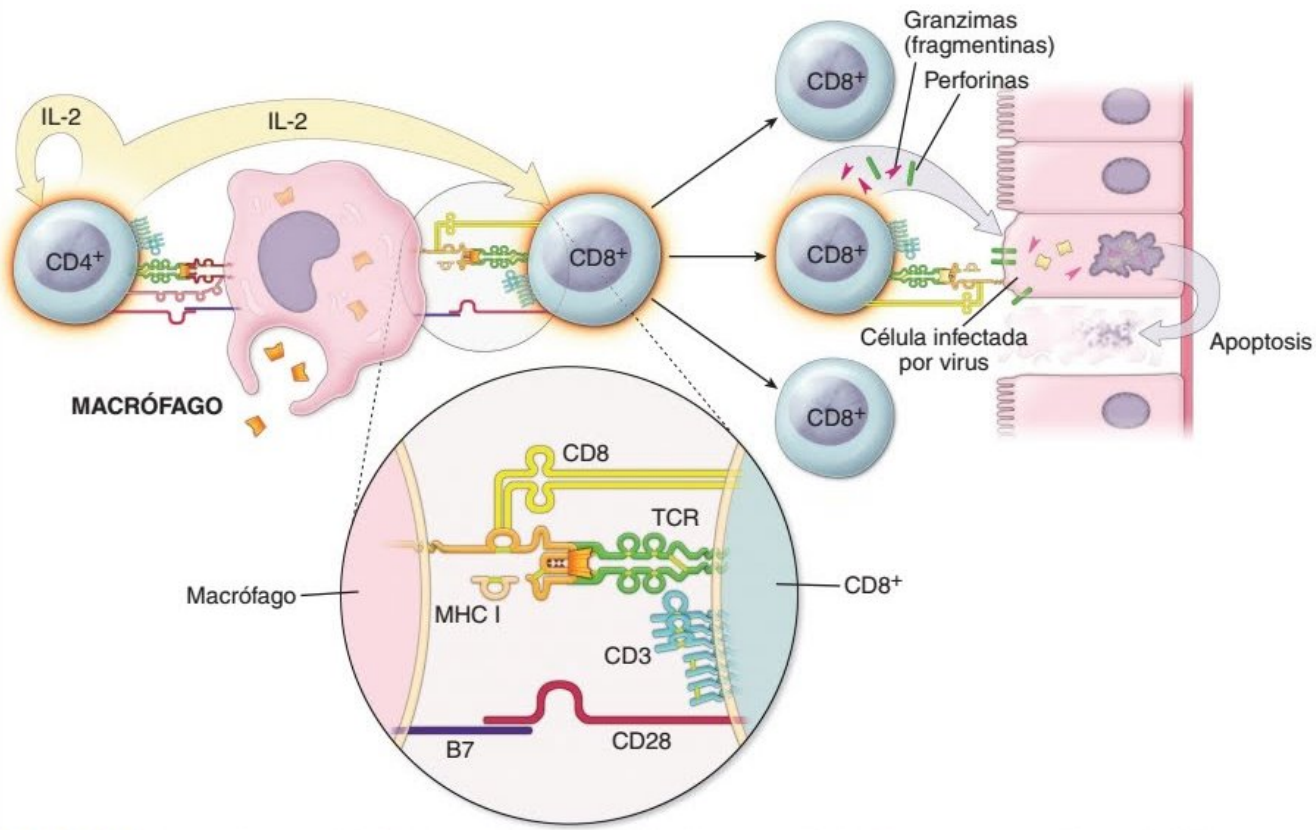

FIGURA 14-8. Activación de un linfocito T que conduce a la eliminación de una célula infectada por virus. El complejo TCR-CD3 en un linfocito T cooperador reconoce el antígeno extraño presentado por el MHC II en la superficie de un macrófago. Este reconocimiento desencadena una rápida respuesta de los linfocitos T y la liberación de interleucina 2 (*IL-2*). El mismo macrófago también expresa moléculas del MHC I (como todas las otras células del organismo) que interactúan con el TCR adecuado en la superficie de un linfocito T citotóxico. El linfocito T citotóxico también posee receptores de IL-2. Las IL-2 unidas a estos receptores estimulan la célula para que se divida y se diferencie. El linfocito T citotóxico recién formado migra al sitio de la infección vírica. Ahí, el TCR reconoce los antígenos del virus exhibidos en las superficies del MCH I de las células infectadas. Después del reconocimiento exitoso de estas proteínas "ajenas", el linfocito T citotóxico secreta perforinas y granzimas que destruyen las células infectadas. Obsérvese que la interacción de los linfocitos T citotóxicos con una célula infectada no necesita señales coestimuladoras.

san las proteínas marcadoras CD25 y FOXP3$^+$. Los linfocitos T **CD4$^+$CD25$^+$FOXP3$^+$** se originan en el timo y constituyen cerca del 5% de la población total de linfocitos T. Secretan citocinas como la IL-10 y el factor de crecimiento transformante β (TGF-β, *transforming growth factor β*), que es un potente supresor de la proliferación de tipos específicos de linfocitos efectores T y B.

Los linfocitos T reguladores disminuyen o inhiben la formación de anticuerpos por los linfocitos B; de igual manera reducen la capacidad de los LTC para desarrollar una respuesta inmunitaria mediada por células. Estos linfocitos desempeñan funciones importantes en las reacciones de **hipersensibilidad retardada** (**reacciones de hipersensibilidad tipo IV**) mediante la inhibición de las respuestas a los antígenos que entran en el cuerpo a través de la piel o las mucosas. El ejemplo clásico de las reacciones de hipersensibilidad retardada es la **prueba de tuberculina** (**Mantoux**), en la que la tuberculina (extraída de *Mycobacterium tuberculosis*) es inyectada entre las capas de la dermis, con lo que se produce el endurecimiento de la piel y el eritema (enrojecimiento) en los individuos expuestos a la tuberculosis. La reacción de Mantoux alcanza su pico 48 h después de la inyección de tuberculina.

Los linfocitos T reguladores participan en la patogenia de muchas enfermedades autoinmunitarias e infecciosas, y también cumplen un papel importante en la prevención del **rechazo de injertos**. Los linfocitos T reguladores también pueden funcionar en el control de la maduración de las células eritroides en la médula ósea.

Los linfocitos T activados sintetizan una gran variedad de citocinas.

Las **citocinas** son sustancias polipeptídicas solubles, sintetizadas principalmente por los linfocitos T activados, que afectan la función de las células efectoras del sistema inmunitario (linfocitos T y B), los monocitos, los macrófagos y otras APC. En general, las citocinas y los factores de crecimiento son moléculas con propiedades semejantes. La diferencia entre ambos está relacionada con sus efectos sobre las poblaciones diana de células. Las ***citocinas*** se definen como sustancias que participan en los mecanismos de defensa inmunitaria y **actúan sobre los linfocitos**, mientras que los factores de crecimiento actúan sobre otras células somáticas. Entre estas sustancias se encuentran agentes quimiotácticos y mitógenos, factores inhibidores de la migración, interferón e interleucinas.

Las citocinas funcionan como **mensajeros químicos** entre las células del sistema inmunitario y actúan de forma local sobre la misma célula que las secreta (control autocrino) o sobre las células adyacentes (control paracrino). Al igual que las hormonas, también pueden comunicar el estado del sistema inmunitario a las células en otros sistemas (p. ej., el sistema nervioso central, el sistema endocrino y el sistema hematopoyético). Las citocinas funcionan a través de receptores específicos. Por lo tanto, las células reguladas por citocinas poseen receptores de citocinas.

Las **interleucinas** son sintetizadas principalmente por los linfocitos T CD4$^+$ cooperadores y en menor medida por los monocitos, los macrófagos y las células endoteliales. Las interleucinas promueven el crecimiento y la diferenciación de los linfocitos T, los linfocitos B y las células hematopoyéticas. Actualmente, se han identificado más de 29 interleucinas. La interleucina 2 (IL-2) fue la primera citocina en ser descubierta y se descrita. También es la citocina más importante en inducir la proliferación de linfocitos T. Diversos **fármacos inmunosupresores** (p. ej., ciclosporina A, tacrólimus, rapamicina) se utilizan con frecuencia para evitar el rechazo de trasplantes. Estos fármacos inhiben la proliferación de los linfocitos T al evitar la expresión del **gen que codifica la IL-2**, un factor de crecimiento importante para los linfocitos T. La rapamicina también inhibe la proliferación de linfocitos T al detener su ciclo celular en la fase G_1 y promover la apoptosis.

Se han identificado las mutaciones de algunos de los genes que codifican diversos receptores de citocinas en las alteraciones por inmunodeficiencia (cuadro 14-3; p. 491), la septicemia bacteriana, ciertos tipos de cáncer linfoide y las enfermedades autoinmunitarias. Por ejemplo, las personas con una mutación en el **gen del receptor de IL-12** no pueden iniciar una respuesta inmunitaria eficaz en contra de las infecciones micóticas. Además, actualmente se están utilizando las citocinas para revertir las deficiencias celulares después de la quimioterapia y la radioterapia, así como para el tratamiento de algunos tipos de cáncer. Las principales funciones de algunas interleucinas se resumen en la tabla 14-3.

Células presentadoras de antígenos

Las APC interactúan con los linfocitos T cooperadores CD4$^+$ para potenciar las respuestas inmunitarias.

La interacción entre la mayoría de los antígenos y los anticuerpos es suficiente para estimular las respuestas inmunitarias. El antígeno debe descomponerse en péptidos pequeños y ser presentado en conjunto con las moléculas del MHC II por las APC especializadas a los linfocitos cooperadores CD4$^+$. Los antígenos también pueden ser procesados como parte de la vía de activación de los linfocitos B (*véase* fig. 14-6). La mayoría de las APC pertenecen al sistema fagocítico mononuclear (SFM; *véase* cap. 6). Entre las APC se encuentran los **macrófagos**, los **macrófagos perisinusoidales** (**células de Kupffer**) **del hígado**, las **células de Langerhans** en la epidermis y las **células dendríticas** del bazo y de los ganglios linfáticos. Dos APC que no pertenecen al SFM son los **linfocitos B** y las **células epiteliorreticulares** tipos II y III del timo.

Para presentar un antígeno al linfocito T cooperador, la APC primero procesa el antígeno intracelularmente y después expone los péptidos antigénicos en su superficie por medio de moléculas del MHC II. El procesamiento del antígeno comienza cuando la APC lo incorpora por endocitosis y lo descompone en péptidos de 18-20 aminoácidos. En el compartimento endosómico de la APC, los péptidos se unen a las moléculas del MHC II. Después, el complejo antígeno-MHC II se transloca a la membrana plasmática de la APC y se expone en la superficie celular (fig. 14-9).

Además de actuar como APC, los macrófagos cumplen otras funciones decisivas en la respuesta inmunitaria.

Además de presentar antígenos a los linfocitos T y B, los **macrófagos** tienen otras funciones importantes, aunque inespecíficas, en la respuesta inmunitaria:

- Incorporan por endocitosis y degradan parcialmente tanto los antígenos proteínicos como los antígenos de tipo polisacárido antes de presentarlos en conjunto con las moléculas del MHC II a los linfocitos T CD4$^+$ cooperadores.
- Digieren microorganismos patógenos a través de la acción lisosómica en combinación con los linfocitos T CD4$^+$ cooperadores.
- Secretan múltiples citocinas, entre las que se encuentran linfocinas, componentes del complemento e interleucinas, así como hidrolasas ácidas, proteasas y lipasas.

TABLA 14-3 Características de las interleucinas

Nombre	Símbolo	Fuente	Funciones principales
Interleucina 1	IL-1	Neutrófilos, monocitos, macrófagos, células endoteliales	Estimula diversas células en la respuesta inflamatoria Induce fiebre Facilita la proliferación de linfocitos T $CD4^+$ y la proliferación y diferenciación de los linfocitos B
Interleucina 2	IL-2	Linfocitos T	Induce la proliferación y diferenciación de los linfocitos T $CD4^+$ y, en menor medida, de los linfocitos T $CD8^+$, los linfocitos B y los linfocitos NK
Interleucina 3	IL-3	Linfocitos T $CD4^+$, células epiteliorreticulares del timo, células del estroma	Induce la proliferación temprana de las células madre hematopoyéticas
Interleucina 4	IL-4	Linfocitos T $CD4^+$, mastocitos	Induce la proliferación y la diferenciación de los linfocitos B y los linfocitos T $CD4^+$ Activa los macrófagos Promueve la síntesis de IgE e IgG
Interleucina 5	IL-5	Linfocitos T $CD4^+$, mastocitos	Induce la proliferación y diferenciación de los eosinófilos Estimula los linfocitos B para que secreten IgA
Interleucina 6	IL-6	Células endoteliales, neutrófilos, macrófagos, linfocitos T	Estimula la diferenciación de las células hematopoyéticas Induce el crecimiento de los linfocitos B activados e induce la diferenciación de los linfocitos TH17
Interleucina 7	IL-7	Células adventicias de la médula ósea	Induce la proliferación y la diferenciación de los progenitores de los linfocitos B y T
Interleucina 8	IL-8	Macrófagos, células endoteliales	Induce la proliferación y la diferenciación de los progenitores de los linfocitos B y T
Interleucina 9	IL-9	Linfocitos T $CD4^+$	Mejora el crecimiento y la activación de los mastocitos Estimula el crecimiento de linfocitos TH2 $CD4^+$ y células hematopoyéticas
Interleucina 10	IL-10	Macrófagos, células dendríticas, linfocitos B	Actúa sobre los linfocitos T como un factor inhibidor de la síntesis de citocinas Inhibe las funciones de los macrófagos
Interleucina 11	IL-11	Células del estroma de la médula ósea (fibroblastos)	Favorece la proliferación de células hematopoyéticas, sobre todo de megacariocitos
Interleucina 12	IL-12	Macrófagos, células dendríticas	Estimula la proliferación de los linfocitos NK, los linfocitos TH1 $CD4^+$ y los linfocitos T $CD8^+$
Interleucina 13	IL-13	Linfocitos T	Modula las respuestas de los linfocitos B y promueve la síntesis de IgE Estimula la activación alternativa de los macrófagos M2
Interleucina 14	IL-14	Linfocitos T, células dendríticas foliculares, linfocitos B malignos	Induce la proliferación de linfocitos B normales y malignos
Interleucina 15	IL-15	Macrófagos, monocitos y otros tipos celulares	Induce la proliferación y la diferenciación de los linfocitos T $CD8^+$
Interleucina 16	IL-16	Linfocitos T, mastocitos, eosinófilos	Activa la migración de linfocitos T $CD8^+$, los monocitos y los eosinófilos
Interleucina 17	IL-17	Linfocitos TH17, linfocitos T $CD8^+$, linfocitos T γ/δ, neutrófilos	Estimula las células endoteliales y los fibroblastos para que secreten citocinas
Interleucina 18	IL-18	Macrófagos activados y células de Kupffer	Induce la diferenciación de linfocitos T $CD4^+$ Induce la síntesis de IFN-γ por los linfocitos T y NK
Interleucina 19	IL-19	Monocitos	Activa los monocitos
Interleucina 20	IL-20	Linfocitos TH1 $CD4^+$, monocitos, células epiteliales	Promueve la diferenciación de linfocitos T_H2 $CD4^+$ Estimula la proliferación de queratinocitos

IFN-γ, interferón γ; *Ig*, inmunoglobulina; *NK*, citolítico natural.

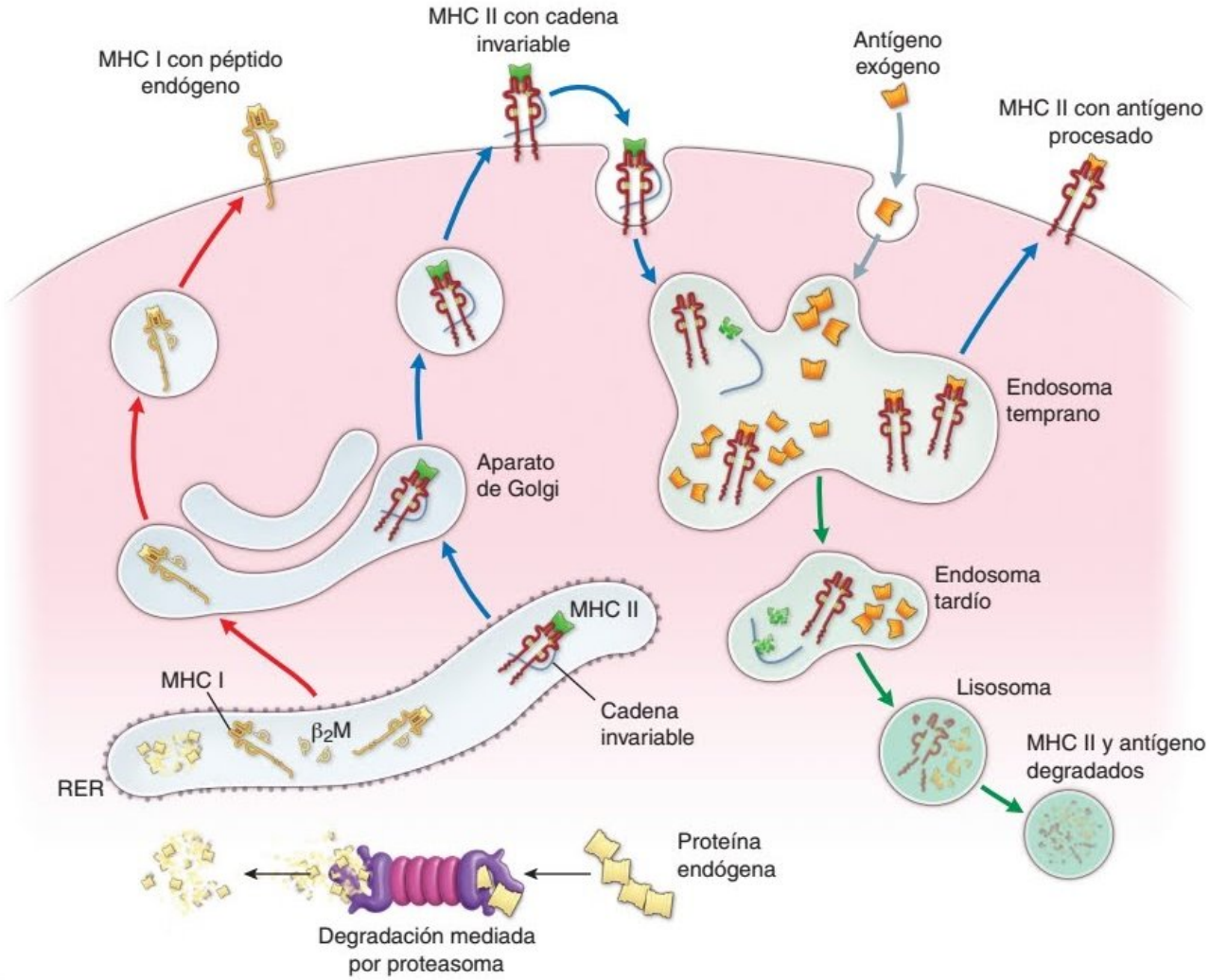

FIGURA 14-9. Mecanismos de procesamiento para la síntesis del MHC I y el MHC II y la presentación de antígenos. Durante el procesamiento y presentación de antígenos (*Ag*) citoplasmáticos para el *MHC I* (*flechas rojas*), los antígenos proteínicos en el citoplasma experimentan una degradación mediada por proteasoma en fragmentos de 8-10 aminoácidos, que después se introducen en el retículo endoplasmático rugoso (*RER*). En el RER, las cadenas α recién sintetizadas de moléculas del MHC I interactúan tanto con el antígeno procesado (*amarillo*) como con la microglobulina β_2 (β_2M) y forman un complejo estable. Este complejo abandona el RER siguiendo la vía secretora normal a través del aparato de Golgi. El complejo antígeno-MHC I se exhibe en la superficie celular, donde queda disponible para su reconocimiento por los linfocitos T citotóxicos. Las moléculas MHC II se ensamblan en el RER y, después, se unen a una cadena invariable que bloquea el sitio de fijación para el antígeno. En este punto, la molécula del MHC II y la cadena invariable son secretadas hacia la superficie celular (*flechas azules*). Después de una breve permanencia en la superficie celular, el MHC II y la cadena invariable atraviesan un proceso de endocitosis y, dentro de un endosoma temprano, la cadena invariable se degrada. El antígeno extraño (exógeno; *naranja*) experimenta endocitosis y es digerido parcialmente por degradación proteolítica en los endosomas (*flechas grises*). La molécula del MHC II ahora puede fijar el antígeno extraño procesado y regresar con este a la superficie celular. En la superficie celular, el complejo antígeno-MHC II es reconocido por los linfocitos T cooperadores, lo cual inicia la respuesta inmunitaria. Si la molécula del MHC II no consigue capturar el antígeno, este será degradado en el compartimento lisosómico (*flechas verdes*).

Los macrófagos activados destruyen bacterias fagocitadas y antígenos extraños.

Después del contacto con el antígeno, los linfocitos T cooperadores $CD4^+$ activados desencadenan el proceso de activación de macrófagos. Después del contacto con un antígeno, los macrófagos experimentan uno de dos procesos de activación caracterizados por múltiples cambios funcionales y morfológicos. Cuando los linfocitos TH1 son estimulados por el antígeno, las células expresan marcadores CD40L en la superficie y secretan IFN-γ. Los macrófagos que son activados por IFN-γ y coestimulados por la interacción de CD40L y CD40 (en la superficie del macrófago) se denominan ***macrófagos de activación clásica*** (**macrófagos M1**). Estos macrófagos aumentan de tamaño, como lo hacen muchos lisosomas y vacuolas citoplasmáticos (fig. 14-10). Los macrófagos M1 se tornan ávidamente fagocíticos con una gran capacidad para la lisis de microorganismos patógenos ingeridos y antígenos extraños. Promueven la inflamación, la destrucción de la matriz extracelular y la apoptosis. En cambio, los macrófagos que son activados por las interleucinas producidas por los **linfocitos TH2** se denominan ***macrófagos de activación alterna*** (**macrófagos M2**). Estos inhiben la inflamación; promueven la reconstrucción de la matriz extracelular, la proliferación de fibroblastos, la síntesis de colágeno; y estimulan la angiogénesis. Las citocinas producidas por las células TH2 también inhiben a los macrófagos de activación clásica. En el capítulo 6 se presenta una descripción detallada de ambos tipos de macrófagos, sus mecanismos de activación y sus funciones.

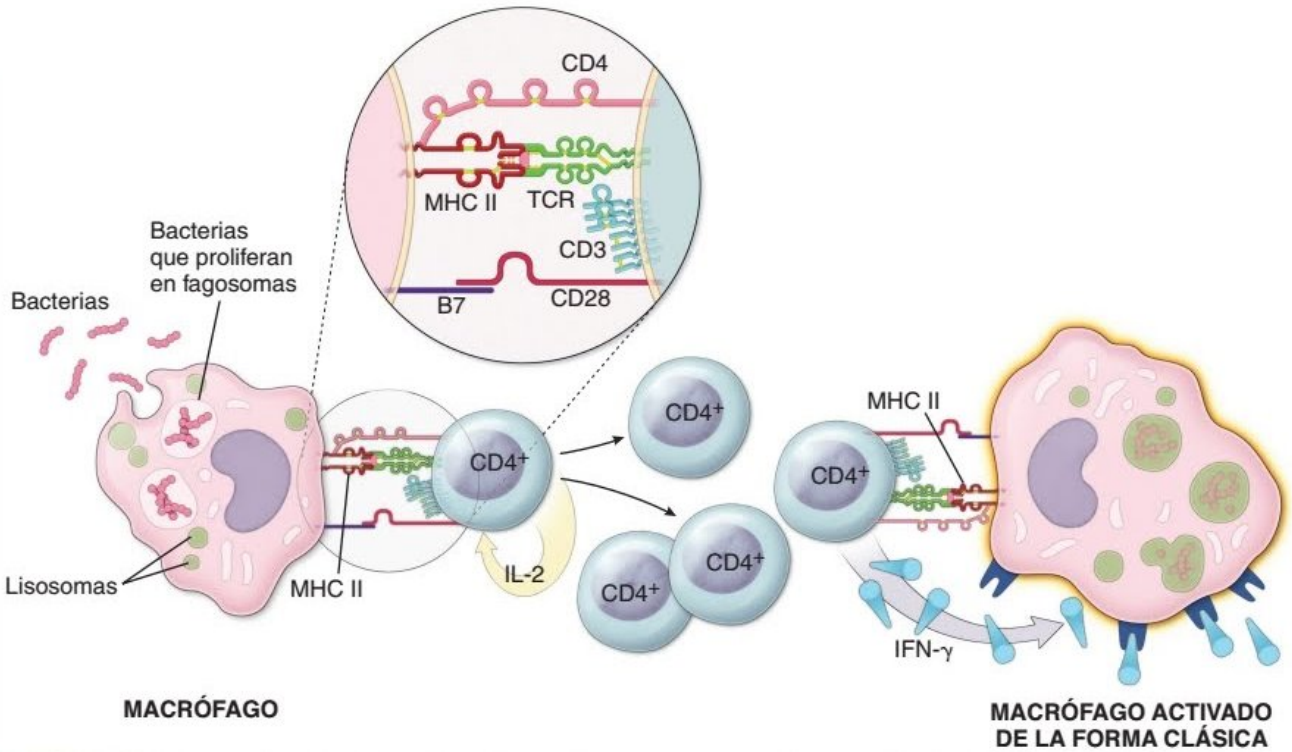

FIGURA 14-10. Proceso de activación clásica del macrófago por un linfocito T cooperador. Los linfocitos T cooperadores reconocen el antígeno bacteriano expresado en el MHC II en la superficie de un macrófago que ha fagocitado bacterias. El reconocimiento del MHC II activa el linfocito T, que a su vez secreta IL-2. La IL-2 actúa como una hormona autocrina al estimular la mitosis y la diferenciación. Los linfocitos T cooperadores $CD4^+$ recién formados también interactúan con el MHC II y liberan interferón γ (*IFN-γ*). Esta citocina estimula al macrófago para que se transforme en un macrófago activado de forma clásica (M1) y destruya las bacterias dentro de sus fagosomas. Las moléculas CD4 en la superficie del linfocito T también promueven las reacciones antibacterianas. *MHC*, complejo mayor de histocompatibilidad; *TCR*, receptor de linfocitos T.

Los **macrófagos** también desempeñan una función vital al secuestrar y eliminar materiales extraños y microorganismos que no despiertan una respuesta inmunitaria o que son fagocitados pero no digeridos. Aquí se incluyen partículas orgánicas e inorgánicas (p. ej., partículas de carbono), pigmentos (p. ej., de los tatuajes), celulosa y asbesto, así como los bacilos de la tuberculosis y la lepra y los microorganismos que ocasionan paludismo y otras enfermedades. En todos estos ejemplos, los macrófagos suelen fusionarse a fin de formar las células gigantes multinucleadas de cuerpo extraño, denominadas ***células gigantes de Langerhans***, que aíslan estos patógenos del organismo.

■ TEJIDOS Y ÓRGANOS LINFÁTICOS

Vasos linfáticos

Los vasos linfáticos son la vía a través de la cual las células y las grandes moléculas retornan a la sangre desde los espacios del tejido.

Los **vasos linfáticos** comienzan como redes de capilares ciegos en el tejido conjuntivo. Son más abundantes debajo del epitelio de la piel y de las membranas mucosas. Estos vasos eliminan sustancias y líquido desde los espacios extracelulares de los tejidos conjuntivos para formar la linfa. Debido a que las paredes de los capilares linfáticos son más permeables que las de los capilares sanguíneos, las grandes moléculas, como los antígenos y las células, logran entrar con mayor facilidad en los capilares linfáticos que en los capilares sanguíneos.

A medida que la linfa circula a través de los vasos sanguíneos, atraviesa los ganglios linfáticos. Dentro de los ganglios linfáticos, las sustancias extrañas (antígenos) transportadas en la linfa son atrapadas por las células dendríticas foliculares. El antígeno expuesto en la superficie de las células dendríticas puede ser procesado por las APC presentes dentro del ganglio linfático.

Los linfocitos circulan a través de los vasos linfáticos y de los vasos sanguíneos.

La circulación de linfocitos a través de los vasos linfáticos y del torrente sanguíneo les permite desplazarse de un sitio del sistema linfático hacia otro en diferentes etapas de su desarrollo y llegar a los lugares donde se necesitan. Los linfocitos transportados por la linfa ingresan en los ganglios linfáticos a través de los **vasos linfáticos aferentes**, mientras que los linfocitos transportados por la sangre ingresan en el ganglio a través de las paredes de las **vénulas poscapilares** (**vénulas de endotelio alto** [**VEA**]; fig. 14-11). Los linfocitos B y T migran hacia diferentes regiones dentro del ganglio linfático donde se asientan. Algunos linfocitos atraviesan el parénquima ganglionar y lo abandonan a través de los **vasos linfáticos eferentes**, que los llevan hacia el conducto linfático derecho o hacia el conducto torácico. A su vez, estos dos conductos desembocan en la circulación sanguínea a la altura de las uniones de la yugular interna y las venas subclavias en la base del cuello. Los linfocitos se transportan hacia varios tejidos linfáticos y, desde ellos, a través de los vasos sanguíneos.

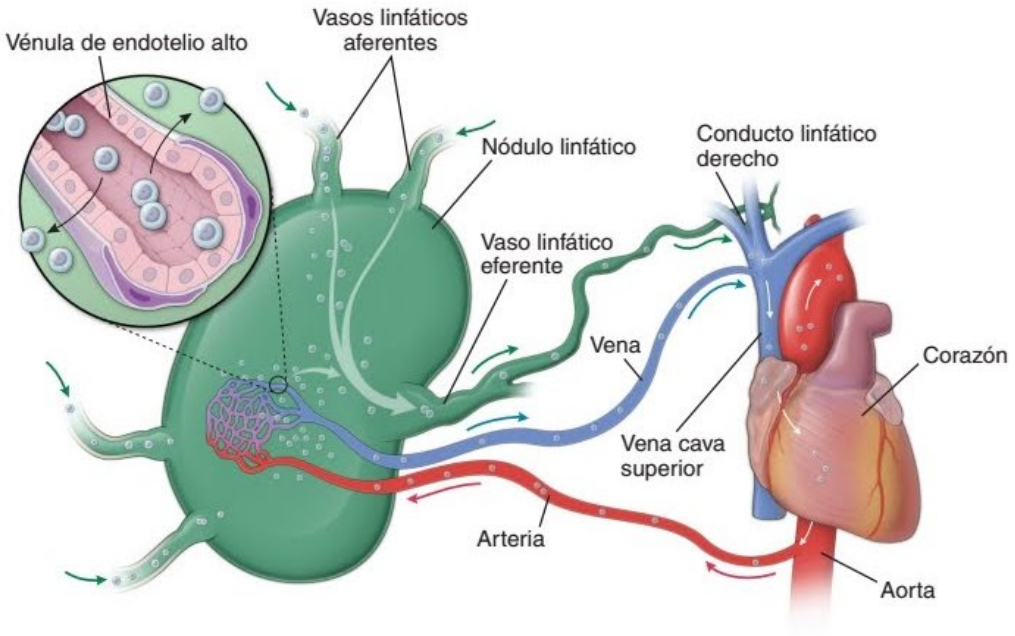

FIGURA 14-11. Diagrama de la circulación de los linfocitos en el organismo. Los linfocitos ingresan en los ganglios linfáticos mediante dos vías: los vasos linfáticos aferentes y la pared de las vénulas de endotelio alto (VEA) en la corteza profunda. El *detalle* muestra las características de las VEA, que incluyen el endotelio cúbico, la membrana basal continua y los pericitos ocasionales (*púrpura*). Algunos linfocitos se desplazan hacia las regiones T y B del ganglio, mientras que otros atraviesan el parénquima ganglionar y lo abandonan a través de un vaso linfático eferente. Por último, los linfocitos ingresan en un vaso linfático de gran calibre, en este caso al conducto linfático derecho, que desemboca en la unión de la vena yugular interna derecha y la vena subclavia derecha. Los linfocitos se dirigen hacia el lado arterial de la circulación a través de las arterias, hacia los tejidos linfáticos del organismo o hacia los tejidos, en donde participan en reacciones inmunitarias. Desde los tejidos linfáticos, los linfocitos retornan a los ganglios linfáticos y se introducen en ellos a través de las VEA.

Tejido linfático difuso y nódulos linfáticos

El tejido linfático difuso y los nódulos linfáticos protegen al organismo frente a los agentes patógenos y son el sitio de la respuesta inmunitaria inicial.

El tubo digestivo, las vías respiratorias y el aparato urogenital están protegidos por acumulaciones de tejido linfático que no están envueltas por una cápsula. Los linfocitos y otras células libres de este tejido se encuentran en la **lámina propia** (tejido subepitelial) de estos sistemas. Esta forma de tejido linfático se denomina ***tejido linfático difuso*** o ***tejido linfático asociado con las mucosas*** (**MALT**, ***mucosa-associated lymphatic tissue***) por su relación con las membranas mucosas (fig. 14-12). Estas células están ubicadas de forma estratégica para interceptar antígenos e iniciar una respuesta inmunitaria. Después del contacto con el antígeno, se desplazan hasta los ganglios linfáticos regionales, donde experimentan su proliferación y diferenciación. Entonces, la progenie de estas células regresa a la lámina propia como linfocitos B y T efectores.

La importancia del **tejido linfático difuso** en la protección del organismo frente a los antígenos está indicada por dos factores:

- La presencia frecuente de grandes cantidades de células plasmáticas, especialmente en la lámina propia del tubo digestivo, que es una indicación morfológica de la secreción local de anticuerpos.
- La presencia de gran cantidad de eosinófilos, también detectados con frecuencia en la lámina propia de las mucosas digestivas y respiratorias, que es una indicación de inflamación crónica y reacciones de hipersensibilidad.

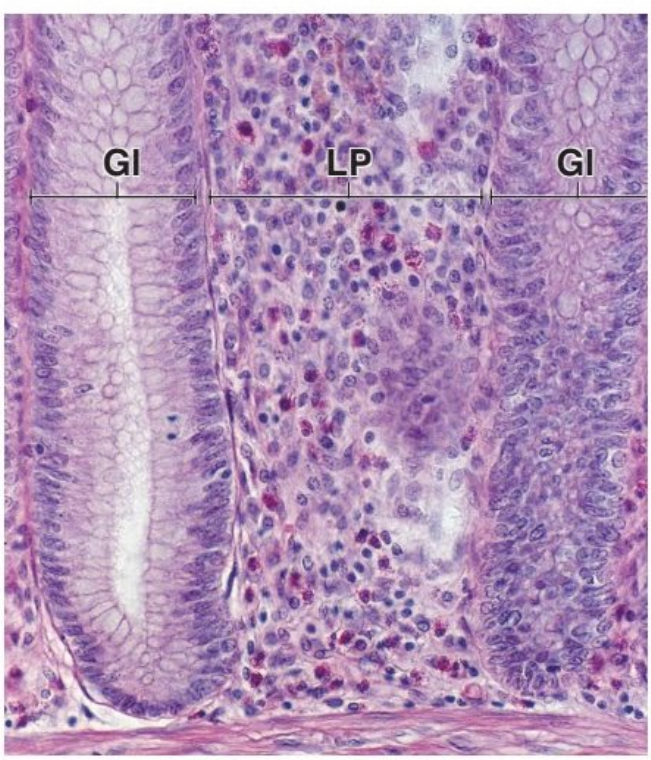

FIGURA 14-12. Microfotografía de tejido linfático difuso. En esta microfotografía se muestra el tejido linfático difuso en la lámina propia (*LP*) del intestino grueso. También se observa la porción inferior de dos glándulas intestinales (*GI*). El tejido linfático difuso, muy celular, incluye fibroblastos, células plasmáticas y eosinófilos. Sin embargo, el componente celular más abundante, cuya presencia caracteriza a este tipo de tejido, es el linfocito, que puede identificarse por su núcleo pequeño, redondo e hipercromático. 320×.

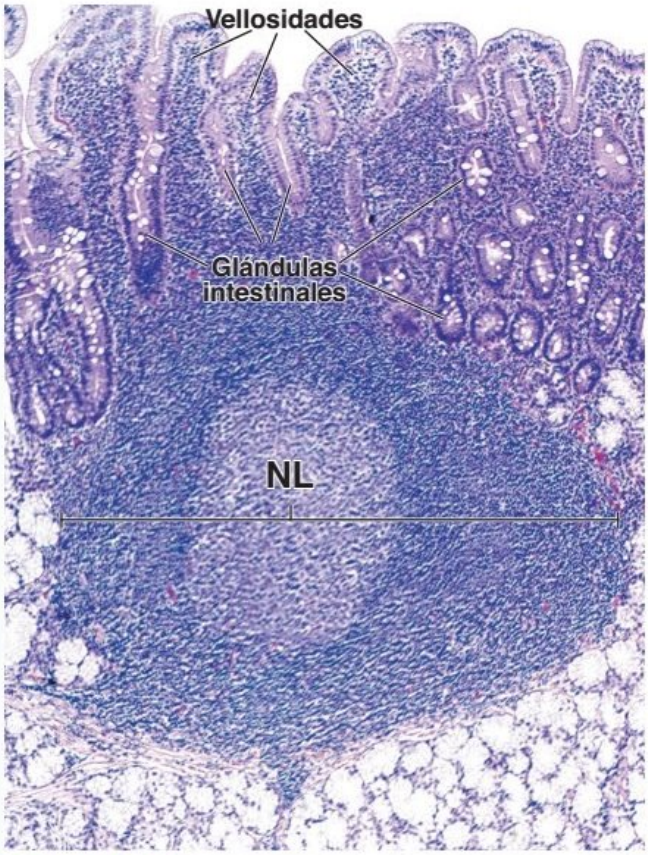

FIGURA 14-13. Microfotografía de un nódulo linfático. En esta microfotografía se muestra un corte de la pared del intestino delgado (duodeno). En la *parte superior* de esta microfotografía pueden verse vellosidades cortas y glándulas intestinales. Casi todo el resto de la imagen está ocupado por un nódulo linfático (*NL*). La región central más clara del nódulo es el centro germinativo. Los linfocitos en el centro germinativo son más grandes que los de la región más densa del nódulo. Las células tienen una mayor cantidad de citoplasma, por lo que sus núcleos están más dispersos y el aspecto general es el de una masa celular menos compacta. 120×.

Los nódulos linfáticos son concentraciones bien definidas de linfocitos contenidas en una malla de células reticulares.

Además del tejido linfático difuso, en las paredes del tubo digestivo, las vías respiratorias y el aparato urogenital suelen encontrarse concentraciones localizadas de linfocitos. Estas concentraciones, denominadas ***nódulos*** o ***folículos linfáticos***, se encuentran bien definidas aunque no encapsuladas (fig. 14-13). Un nódulo linfático que consiste principalmente en pequeños linfocitos recibe el nombre de ***nódulo primario***. Sin embargo, la mayoría de los nódulos son **nódulos secundarios** y tienen características distintivas, que incluyen las siguientes:

- Un **centro germinativo** ubicado en la región central del nódulo (fig. 14-14), que en los cortes histológicos aparece teñido pálidamente. El centro germinativo se desarrolla cuando un linfocito que ha reconocido un antígeno regresa a un nódulo primario y experimenta una gran división y proliferación. La tinción más pálida es atribuible a la presencia de linfocitos grandes (**linfoblastos**) y linfocitos B migratorios destinados a secretar anticuerpos denominados ***plasmoblastos***. Estos linfocitos tienen grandes cantidades de eucromatina dispersa en sus núcleos en lugar de la heterocromatina densa de los linfocitos pequeños. Las **células dendríticas foliculares** (**CDF**), los **linfocitos T cooperadores foliculares CD4⁺** (**THF**) y los **macrófagos** residentes también están presentes en los centros germinativos dispersos entre las poblaciones de linfocitos B. El centro germinativo es una indicación morfológica de respuesta del tejido linfático al antígeno. La presencia de un centro germinativo es el resultado de una cascada de fenómenos (llamada con frecuencia ***reacción del centro germinativo***) que incluyen la activación de los

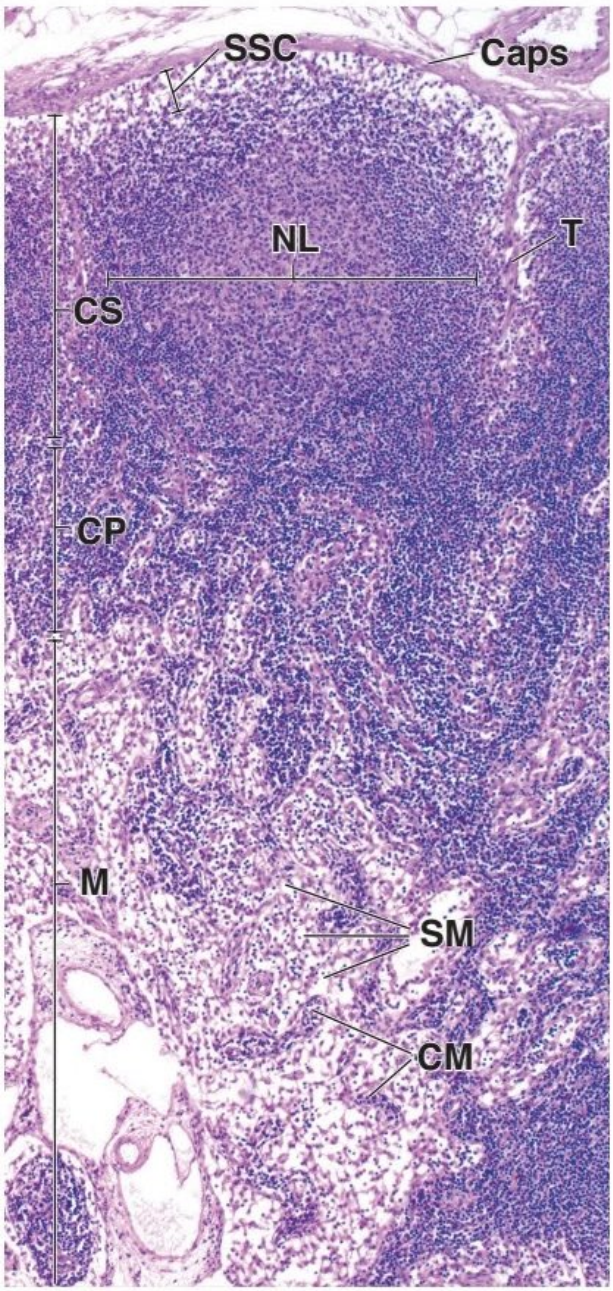

FIGURA 14-14. Microfotografía de un ganglio linfático. En esta microfotografía se muestra la corteza superficial (*CS*), la corteza profunda (*CP*) y la médula (*M*) de un ganglio linfático en un preparado de rutina teñido con H&E. La cápsula (*Caps*) está compuesta por tejido conjuntivo denso desde el cual las trabéculas (*T*) ingresan en el órgano. Debajo de la cápsula está el seno subcapsular (*SSC*), el cual recibe linfa desde los vasos linfáticos aferentes que penetran la cápsula. El seno subcapsular se continúa con los senos trabeculares que discurren a lo largo de las trabéculas. La corteza superficial contiene nódulos linfáticos (*NL*). La corteza profunda no contiene nódulos; consiste en linfocitos muy juntos y contiene vénulas de endotelio alto especiales (no visibles con este aumento). La médula está compuesta por bandas estrechas anastomosadas de tejido linfático que reciben el nombre de *cordones medulares* (*CM*), que están separados por espacios claros, los senos medulares (*SM*). Los senos medulares reciben linfa desde los senos trabeculares, así como linfa que se ha filtrado a través del tejido cortical. 140×.

CUADRO 14-3

CORRELACIÓN CLÍNICA: VIRUS DE LA INMUNODEFICIENCIA HUMANA Y SÍNDROME DE INMUNODEFICIENCIA ADQUIRIDA

El **virus de la inmunodeficiencia humana** (**VIH**) es un retrovirus de ARN; contiene una enzima denominada *transcriptasa inversa*. Este virus causa el **síndrome de inmunodeficiencia adquirida** (**sida**). Tiene un período de incubación que puede durar hasta 11 años antes de que aparezcan los síntomas clínicos del sida. La gran mayoría de las personas infectadas por el VIH finalmente desarrollan el sida. El VIH se introduce en los linfocitos T cooperadores al unirse a las moléculas CD4. Entonces, el virus inyecta su propia información genética en el citoplasma celular (fig. C14-3-1). Esta información genética inyectada consiste en ARN monocatenario. El ARN del virus se incorpora en el genoma del linfocito T hospedero infectado mediante la transcripción inversa del ARN vírico en el ADN humano. El linfocito T hace copias del virus que salen de la célula por exocitosis. Estas partículas de VIH infectan después otros linfocitos T cooperadores. El sistema inmunitario responde a esta situación con la producción de linfocitos T citotóxicos $CD8^+$ y anticuerpos dirigidos contra las partículas víricas. Los linfocitos T citotóxicos $CD8^+$ destruyen los linfocitos T $CD4^+$, con lo que reducen el número de linfocitos T cooperadores (el recuento de linfocitos T cooperadores se utiliza como un indicador clínico de la progresión de la infección por VIH). A medida que se agota la población de linfocitos T $CD4^+$ cooperadores, las personas infectadas finalmente se vuelven incapaces de generar una respuesta inmunitaria contra las infecciones bacterianas o víricas. Suelen morir a causa de infecciones secundarias producidas por microorganismos oportunistas o cáncer.

El tratamiento anti-VIH es la principal estrategia contra las infecciones por el VIH y el sida. La azidotimidina (AZT o zidovudina), un inhibidor de la transcriptasa inversa, fue el primer fármaco prometedor en ser utilizado para tratar la infección por VIH. Actualmente, lo más eficaz es un tratamiento farmacológico múltiple conocido como *terapia antirretroviral combinada* (TAC), que utiliza una combinación de diversos fármacos quimioterápicos. Estos incluyen inhibidores nucleosídicos de la transcriptasa inversa (INTI) más un inhibidor no nucleosídico de la transcriptasa inversa, un inhibidor de la proteasa (que bloquea la proteasa vírica) o un inhibidor de la transferencia de cadenas de la integrasa (que evita la integración del virus a la célula hospedera). La TAC ofrece diversas ventajas sobre el monotratamiento, por la acción sinérgica de la dosis y reducción de los efectos colaterales, así como disminución de la resistencia a los fármacos.

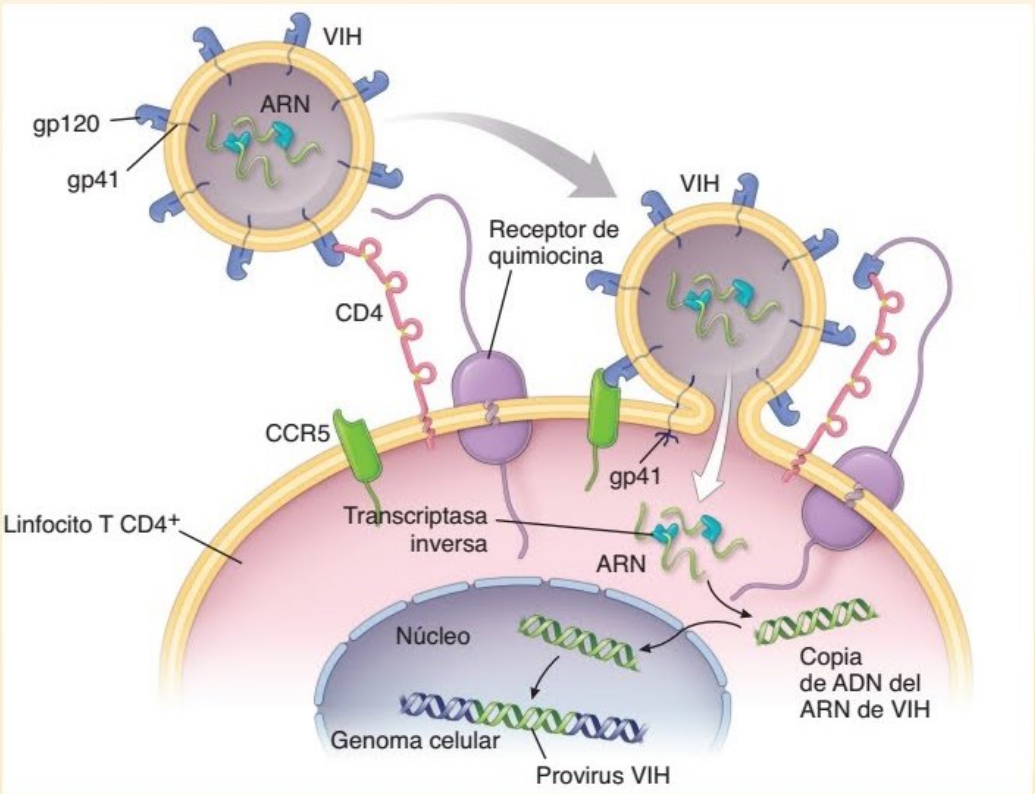

FIGURA C14-3-1. Diagrama de la interacción entre el VIH y el linfocito T $CD4^+$ cooperador. El virus de la inmunodeficiencia humana (*VIH*) es un virus de ARN que posee la enzima transcriptasa inversa. La envoltura del VIH contiene una gran concentración de glucoproteínas denominadas *gp120*, que se unen a las moléculas CD4 en los linfocitos T cooperadores. Ello conduce a la formación del complejo CD4-gp120, el cual extrae la proteína de su envoltura para permitir que otra glucoproteína, la gp41, quede expuesta en la superficie del virus. La gp41 expuesta interactúa con el linfocito T cooperador fijando el virus a la membrana celular. Además, la gp120 interactúa con el receptor de la quimiocina C-C tipo 5 (CCR5), el cual es un correceptor importante de esta unión. Otros receptores de la quimiocina también pueden interactuar con proteínas gp120. Entonces, la envoltura del virus se fusiona con la membrana del linfocito T para permitir que este inyecte su información genética (ARN vírico con transcriptasa inversa) en el citoplasma del linfocito T. La transcriptasa inversa produce una copia bicatenaria de ADN a partir de ARN monocatenario vírico. Entonces, el ADN vírico recién sintetizado se transporta hacia el núcleo del linfocito T. Con la colaboración de otra enzima integrasa vírica, este ADN que contiene información del virus se incorpora al genoma de la célula hospedera y en este punto recibe el nombre de "provirus". Al mismo tiempo, el mecanismo de producción de proteínas traduce el ARN del virus en el citoplasma del linfocito T para sintetizar nuevas proteínas víricas.

linfocitos T dependientes de células, la proliferación y diversificación génica de los linfocitos B, la generación de los linfocitos B de memoria, la diferenciación de células plasmáticas y la producción de anticuerpos. En los centros germinativos suelen observarse figuras mitóticas, lo cual es un reflejo de la proliferación de nuevos linfocitos en estos sitios. La cantidad de CDF y macrófagos en el centro germinativo con frecuencia experimenta un drástico aumento después de un período de respuesta intensa a un antígeno.

- Una **zona del manto** o **corona** que corresponde a un anillo externo de pequeños linfocitos que rodea el centro germinativo. Estos linfocitos representan los **linfocitos B vírgenes** que no han sido estimulados por el antígeno.

Los nódulos linfáticos suelen hallarse en las estructuras asociadas con el tubo digestivo, como las amígdalas, el íleon y el apéndice vermiforme.

Por lo general, los nódulos están dispersos individualmente de manera aleatoria. No obstante, en el tubo digestivo algunas **acumulaciones de nódulos** se encuentran en ubicaciones específicas. Estas incluyen las siguientes:

- Las **amígdalas**, que forman un anillo de tejido linfático en la entrada de la bucofaringe. Las **amígdalas faríngeas** (**adenoides**, localizadas en el techo de la faringe), las **amígdalas palatinas** (o simplemente amígdalas, localizadas a cada lado de la faringe y entre los arcos palatofaríngeo y palatogloso) y las **amígdalas faríngeas** en la base de la lengua contienen agregados de nódulos linfáticos. Las amígdalas palatinas consisten en cúmulos densos de tejido linfático localizado en la membrana mucosa. El epitelio plano que forma la superficie de las amígdalas se invagina en el tejido conjuntivo subyacente en numerosos sitios para formar las **criptas amigdalinas** (fig. 14-15). Las paredes de estas criptas suelen tener nódulos linfáticos abundantes. Al igual que otros cúmulos de nódulos linfáticos, las amígdalas no poseen vasos linfáticos aferentes. Sin embargo, la linfa drena desde el tejido linfático de la amígdala a través de los vasos linfáticos eferentes.
- Las **placas de Peyer**, que están localizadas en el íleon (la porción distal del intestino delgado), consisten en múltiples cúmulos de nódulos linfáticos que contienen linfocitos T y B (fig. 14-16). Asimismo, a lo largo de los intestinos grueso y delgado hay numerosos **nódulos linfáticos individuales** (**solitarios**).
- El **apéndice vermiforme** emerge del ciego. La lámina propia está muy infiltrada de linfocitos y contiene numerosos nódulos linfáticos. Si bien el apéndice suele describirse como un *órgano vestigial*, el abundante tejido linfático que contiene

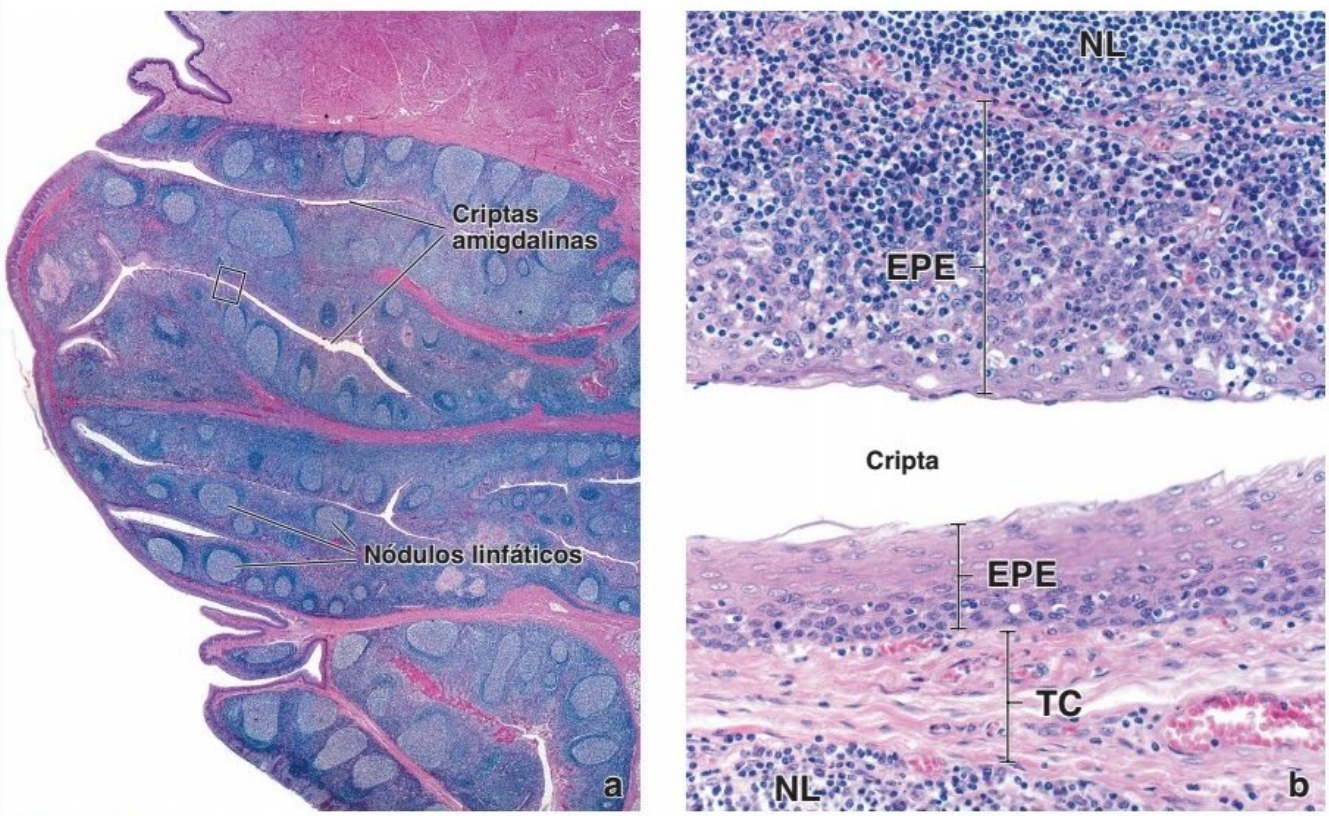

FIGURA 14-15. Microfotografías de una amígdala palatina. a. Esta microfotografía con poco aumento muestra un corte teñido con H&E de una amígdala palatina. El epitelio estratificado plano, que forma la superficie de la amígdala, se invagina en el tejido conjuntivo subyacente en numerosos sitios para formar las criptas amigdalinas. 25×. **b.** Esta microfotografía con mayor aumento de la *región rectangular* en **a** muestra el epitelio plano estratificado (*EPE*) que reviste la cripta amigdalina. En la porción de la microfotografía que está debajo de la luz de la cripta, el EPE está bien definido y separado por una capa de tejido conjuntivo (*TC*) del nódulo linfático (*NL*). En la *porción superior* de la imagen, el epitelio plano estratificado apenas puede reconocerse debido a la fuerte infiltración de linfocitos; sin embargo, las células epiteliales están presentes, aunque sean difíciles de identificar. En efecto, el nódulo linfático literalmente ha proliferado dentro del epitelio, lo ha distorsionado y ha hecho desaparecer el límite bien definido que generalmente se observa entre el tejido conjuntivo y el tejido epitelial. 450×.

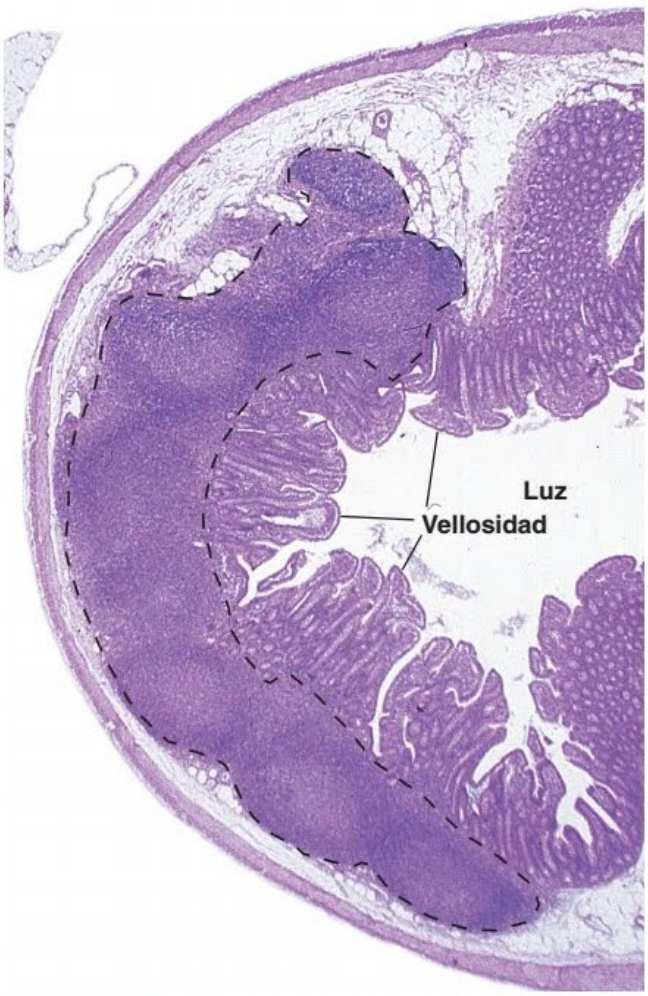

FIGURA 14-16. Microfotografía de aglomeraciones de nódulos en la pared del íleon. En esta microfotografía con poco aumento se presenta un ejemplo de nódulos aglomerados. En el íleon, con frecuencia se encuentran múltiples nódulos linfáticos (*línea discontinua*) con centros germinativos visibles. Este cúmulo de tejido linfático se conoce como *placa de Peyer*. Los nódulos se originan en la lámina propia y se extienden en la submucosa del íleon. 5×.

durante las primeras etapas de la vida indica que está asociado funcionalmente con las reacciones inmunitarias. Con la edad, la cantidad de tejido linfático dentro del órgano involuciona y se torna difícil de reconocer.

Como ya se ha mencionado, el tejido linfático difuso y los nódulos linfáticos reciben su nombre según la región o el órgano en donde aparecen. En el tubo digestivo se conocen con el nombre colectivo de ***tejido linfático asociado con el intestino*** (**GALT**, ***gut-associated lymphatic tissue***); en las vías respiratorias se llaman ***tejido linfático asociado con los bronquios*** (**BALT**, ***bronchus-associated lymphatic tissue***). El término ***tejido linfático asociado con la mucosa*** (**MALT**, ***mucosa-associated lymphatic tissue***) incluye el GALT y el BALT. El tejido linfático difuso y los nódulos linfáticos del MALT están presentes en varias otras regiones del organismo donde la mucosa está expuesta al medio externo (p. ej., el aparato reproductor de la mujer). Todos los nódulos linfáticos aumentan de tamaño como consecuencia de los encuentros con antígenos.

Ganglios linfáticos

Los ganglios linfáticos filtran la linfa a lo largo de la vía de los vasos linfáticos y comienzan la respuesta inmunitaria adaptativa a antígenos.

Los **ganglios linfáticos** son órganos linfáticos encapsulados pequeños. Su tamaño oscila entre 1 mm (apenas visible a simple vista) y cerca de 1-2 cm en su dimensión mayor. Los ganglios linfáticos están interpuestos a lo largo de los vasos linfáticos (fig. 14-17) y sirven como filtros a través de los cuales la **linfa** se filtra en su camino hacia el sistema sanguíneo vascular. Dada su ubicación, los ganglios linfáticos tienen acceso a los antígenos que ingresan al organismo a través de los epitelios o se originan en los tejidos drenados por los vasos linfáticos. A medida que los **antígenos** ingresan en el ganglio linfático, activan los **linfocitos específicos para antígenos** que proliferan y se diferencian en células efectoras. Estas células salen del ganglio linfático y viajan al tejido en donde ejercen su función. Aunque están ampliamente distribuidos a lo largo del cuerpo, los ganglios linfáticos están concentrados en ciertas regiones, como las axilas, las ingles, el cuello y los mesenterios.

Son dos los tipos de vasos linfáticos que se relacionan con el ganglio linfático:

- Los **vasos linfáticos aferentes** transportan la linfa hacia el ganglio y lo penetran en varios puntos de la superficie convexa de la cápsula.
- Los **vasos linfáticos eferentes** extraen la linfa del ganglio a la altura del hilio, una depresión en la superficie cóncava del ganglio que también sirve como entrada y salida para los vasos sanguíneos y los nervios.

Los elementos de soporte del **ganglio linfático** son los siguientes:

- La **cápsula**, compuesta por tejido conjuntivo denso que rodea al ganglio.
- Las **trabéculas**, que también están conformadas por tejido conjuntivo denso que se extiende desde la cápsula hacia el parénquima del ganglio para formar una red gruesa.
- El **tejido reticular**, compuesto por células y fibras reticulares que forman una fina malla de sostén a lo largo del resto del órgano (fig. 14-18). La red reticular de los tejidos y órganos linfáticos (excepto el timo) está constituida por células de origen mesenquimatoso y la sustancia fundamental producida por esas células.

Células de la malla reticular

La malla reticular del ganglio linfático contiene varios tipos de células que llevan a cabo diferentes funciones en la generación de respuestas inmunitarias.

Las **células de la red reticular** aparecen como células estrelladas o alargadas con un núcleo ovalado eucromático y una pequeña cantidad de citoplasma acidófilo. Estas células pueden captar colorantes y materiales coloidales. La microscopía electrónica de transmisión y las técnicas inmunocitoquímicas han permitido identificar varias poblaciones de estas células.

- Las **células reticulares** son indistinguibles de los fibroblastos normales. Estas células sintetizan y secretan colágeno tipo III (fibras reticulares) y la sustancia fundamental asociada que forma el estroma visible con el microscopio óptico (lám. 38, p. 516). Las evaginaciones citoplasmáticas alargadas de estas células envuelven los haces de las fibras reticulares, con lo que

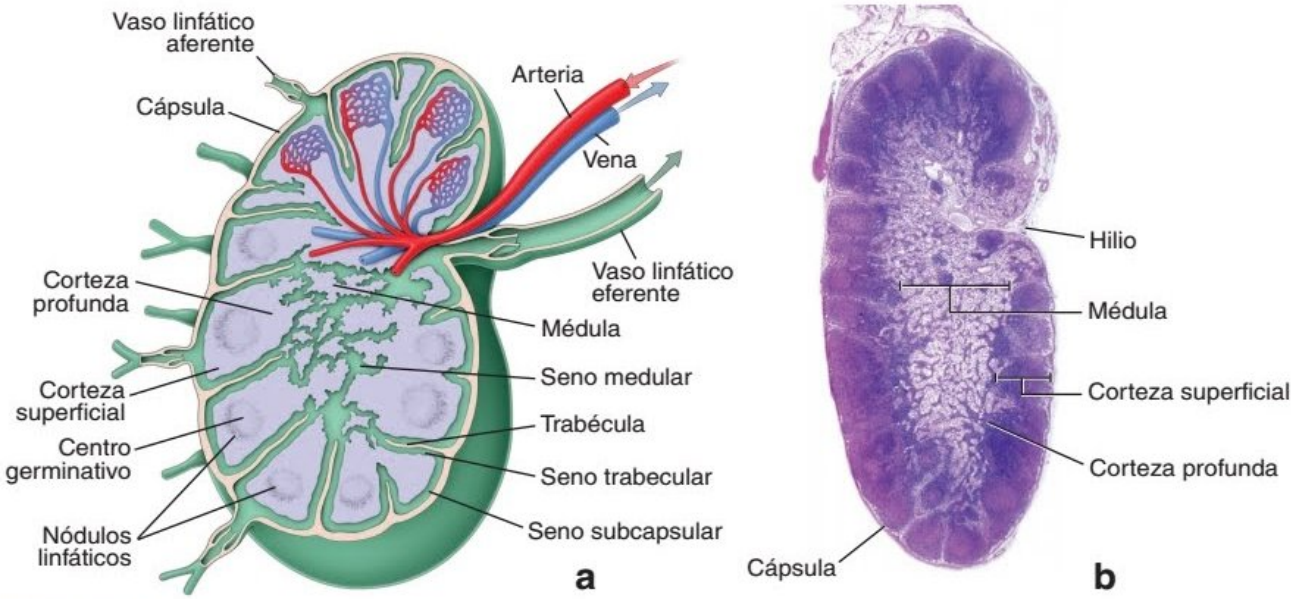

FIGURA 14-17. Estructura de un ganglio linfático. a. En este diagrama se ilustran las características generales de un corte del ganglio linfático. El parénquima del ganglio linfático se divide en una corteza, que incluye una corteza profunda, y una médula. La corteza es la región más externa y contiene aglomeraciones de linfocitos esferoidales u ovoides denominados *nódulos linfáticos*. En un ganglio linfático activo, los nódulos exhiben un centro más claro denominado *centro germinativo*. La médula es la región más interna del ganglio y consiste en tejido linfático que se distribuye en cordones irregulares separados por los senos linfáticos medulares. La densa población de linfocitos ubicada entre la corteza superficial y la médula constituye la corteza profunda. Esta es la región que contiene las vénulas del endotelio alto. Alrededor del ganglio linfático hay una cápsula de tejido conjuntivo denso de la que parten las trabéculas que se extienden hacia el parénquima del ganglio. Bajo la cápsula y junto a las trabéculas, se encuentran el seno subcapsular y los senos trabeculares y linfáticos, respectivamente. Los vasos linfáticos aferentes (*flechas*) penetran la cápsula y desembocan en el seno subcapsular. El seno subcapsular y los senos trabeculares se comunican con los senos medulares. En la parte superior del diagrama se muestra una arteria y una vena, así como la ubicación de las vénulas del endotelio alto en el ganglio linfático. **b.** Microfotografía de un corte de un ganglio linfático teñido con H&E. La porción externa más densa es la corteza, la cual consiste en aglomeraciones de linfocitos organizados en nódulos y en una corteza profunda sin nódulos. La porción más interna, la médula, se extiende hasta la superficie del hilio, donde entran y salen los vasos sanguíneos y los vasos linfáticos eferentes abandonan el órgano. Alrededor del ganglio linfático está la cápsula y justo debajo de ella se encuentra el seno subcapsular. 18×.

aíslan eficazmente a estos componentes estructurales del parénquima de los tejidos y los órganos linfáticos (fig. 14-19). Además de su función de sostén, expresan moléculas de superficie y producen sustancias (quimiocinas) que atraen linfocitos y células dendríticas.

- Las **células dendríticas** (**DC**, ***dendritic cells***) son APC especiales que derivan de la médula ósea. Las DC vigilan el entorno local para detectar sustancias extrañas que después procesan y presentan a los linfocitos T específicos de antígenos. Son mucho más eficaces en la presentación de antígenos que otras APC, y pueden presentar casi cualquier forma de antígenos proteínicos en las moléculas de MHC I y MHC II. Expresan un nivel excepcionalmente alto de MHC II y las moléculas coestimuladoras necesarias para la **activación de los linfocitos T**. En el ganglio linfático, las DC suelen localizarse en las zonas con gran cantidad de linfocitos T.
- Los **macrófagos** son células fagocíticas y presentadoras de antígenos que expresan MHC I, MHC II y moléculas coestimuladoras. Sin embargo, los niveles de expresión de MHC II y de las moléculas coestimuladoras son mucho más bajos que los de las células dendríticas, lo que las convierte en APC menos eficaces. En cambio, tienen una inmensa capacidad para la endocitosis y la digestión de materiales internalizados. La estructura, las características microscópicas y las funciones de los macrófagos se describen en el capítulo 6.
- Las **células dendríticas foliculares** (**CDF**) tienen múltiples evaginaciones citoplasmáticas muy finas y ramificadas, semejantes al pelo, que se interdigitan entre los **linfocitos B** en los centros

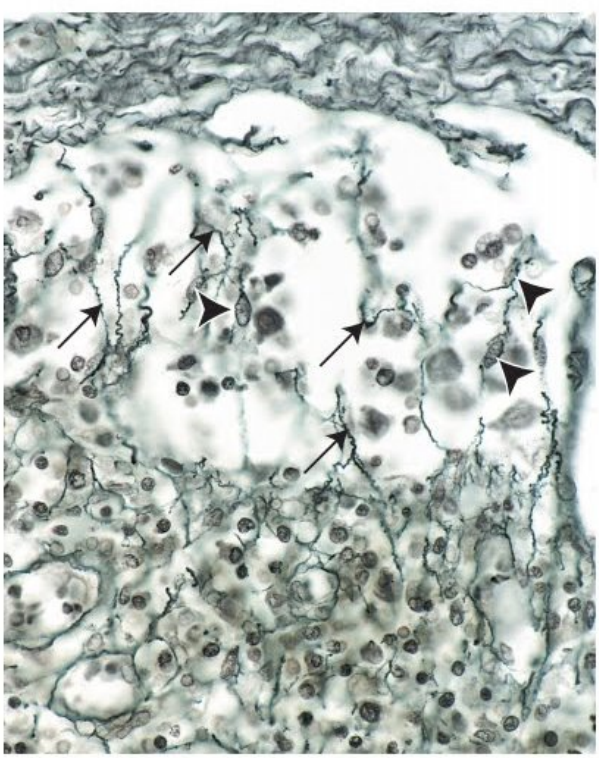

FIGURA 14-18. Microfotografía de un ganglio linfático. En esta impregnación argéntica se observan la cápsula de tejido conjuntivo (*arriba*), los senos subcapsulares y la corteza superficial del ganglio linfático (*abajo*). Las fibras reticulares (*flechas*) forman una red anastomosada irregular a lo largo del estroma ganglionar. Nótense los núcleos ovalados alargados de las células reticulares (*puntas de flecha*), en íntimo contacto con las fibras reticulares en el seno. 640×.

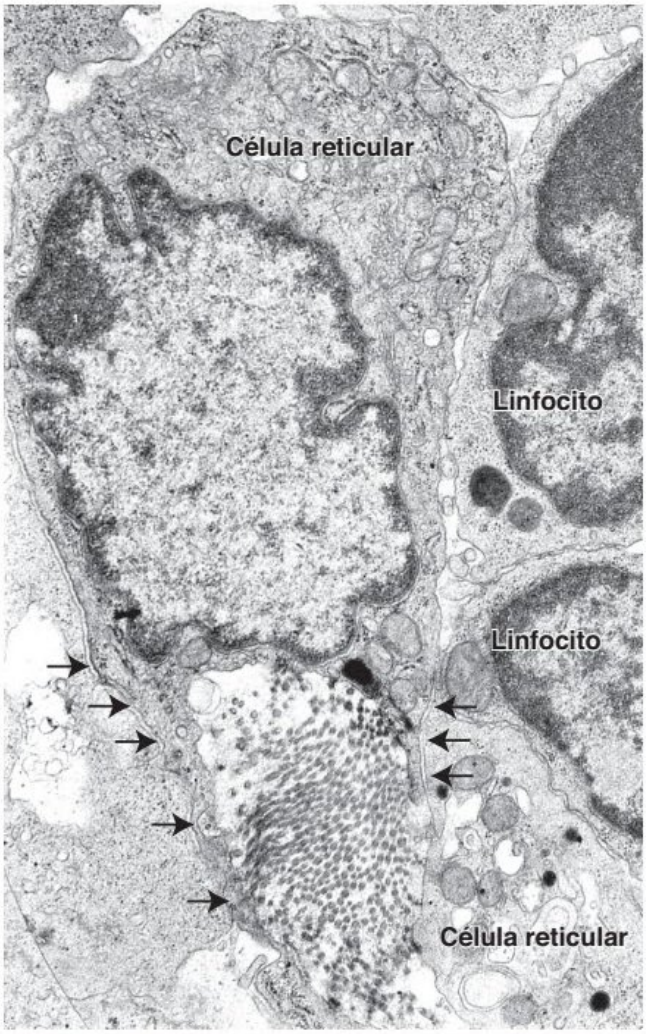

FIGURA 14-19. Microfotografía electrónica de una célula reticular. En esta microfotografía se observa el cuerpo de una célula reticular y sus evaginaciones (*flechas*). La disposición de la célula reticular contiene y aísla las fibrillas de colágeno de la exposición a los linfocitos. Obsérvense los linfocitos contiguos a la *derecha* de la microfotografía. Con el microscopio óptico y las técnicas de impregnación argéntica, estas fibrillas de colágeno se identificarían como una fibra reticular. 12 600×.

germinativos (fig. 14-20). Los complejos antígeno-anticuerpo se adhieren a las evaginaciones citoplasmáticas dendríticas por medio de los receptores para el fragmento F_c de los anticuerpos, y la célula puede retener un antígeno en su superficie durante semanas, meses o años. Si bien este mecanismo es similar al de la adhesión de los complejos antígeno-anticuerpo a los macrófagos, el antígeno no suele experimentar endocitosis, como ocurre en el caso del macrófago. Por lo tanto, las CDF no son células presentadoras de antígenos, pues no cuentan con moléculas del MHC II.

Arquitectura general del ganglio linfático

El **parénquima** del ganglio linfático se divide en una corteza y una médula (fig. 14-21). La **corteza** forma la porción externa del ganglio, excepto a la altura del hilio. Consiste en una masa densa de tejido linfático (armazón reticular, células dendríticas, células dendríticas foliculares, linfocitos, macrófagos y células plasmáticas) y senos linfáticos que son conductos para la linfa. La **médula** es la parte interna del ganglio linfático.

Los linfocitos en la corteza superficial se encuentran organizados en nódulos.

Como en otros tejidos, los nódulos linfáticos de la corteza se denominan *nódulos primarios* si están compuestos principalmente por linfocitos pequeños, y *nódulos secundarios* si poseen un centro germinativo. Los nódulos linfáticos se encuentran en la parte externa de la corteza, denominada ***corteza superficial*** (**nodular**) (lám. 37, p. 514). La porción de la corteza entre la médula y la corteza superficial está libre de nódulos y se denomina ***corteza profunda*** (**paracorteza**). Esta región contiene la mayoría de los linfocitos T en el ganglio linfático (fig. 14-22a). Debido a su dependencia del timo, la timectomía perinatal en los animales impide el correcto desarrollo de la corteza profunda. Por este motivo, la corteza profunda también se denomina ***corteza dependiente del timo***.

La médula del ganglio linfático está compuesta por cordones medulares y senos medulares.

La **médula**, la porción interna del ganglio linfático, está compuesta por cordones de tejido linfático separados por senos linfáticos denominados ***senos medulares***. Como ya se describió, una red de células reticulares y fibras atraviesa los cordones y los senos medulares y sirve como un armazón del parénquima. Además de las células reticulares, los **cordones medulares** contienen linfocitos (la mayoría linfocitos B), macrófagos, células dendríticas y células plasmáticas (fig. 14-22b). Los senos medulares convergen cerca del hilio, donde desembocan en los vasos linfáticos eferentes.

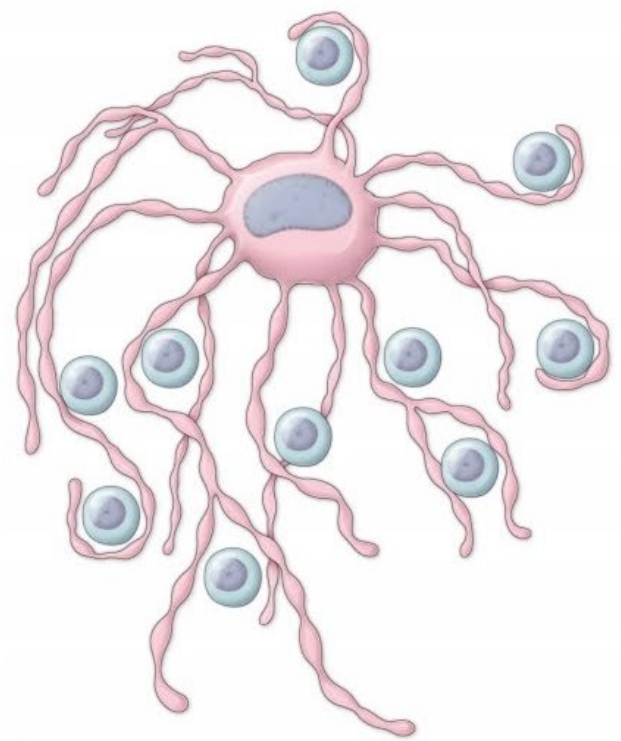

FIGURA 14-20. Diagrama de una célula dendrítica folicular. Esta célula, que suele encontrarse en los centros germinativos, tiene múltiples evaginaciones citoplasmáticas filiformes que se interdigitan entre los linfocitos B. Los complejos antígeno-anticuerpo se adhieren a las evaginaciones citoplasmáticas dendríticas por medio de los receptores de F_c. Las células dendríticas foliculares no son células presentadoras de antígenos porque carecen de moléculas del MHC II.

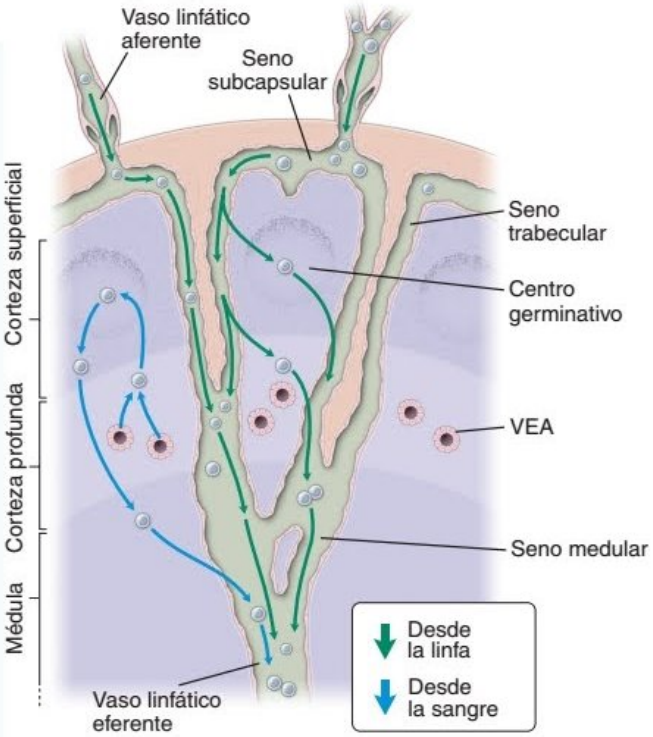

FIGURA 14-21. Diagrama de la circulación de los linfocitos en un ganglio linfático. Las *flechas verdes* indican el trayecto de circulación de los linfocitos que ingresan en el ganglio linfático junto con la linfa. Los vasos linfáticos aferentes transportan la linfa proveniente de los tejidos circundantes y de los ganglios linfáticos adyacentes hacia la compleja red de senos linfáticos. La pared de los senos permite que la linfa se filtre con libertad hacia la corteza superficial y profunda para que los linfocitos realicen la vigilancia inmunitaria. Los linfocitos que entran en el tejido después retornan a los senos y abandonan el ganglio linfático junto con la linfa. Los linfocitos que migran hacia el ganglio linfático desde la sangre (*flechas azules*) ingresan en la corteza profunda a través de las vénulas de endotelio alto (*VEA*) y también migran hacia la corteza superficial. Aquí, los linfocitos realizan las mismas funciones que los linfocitos que ingresan a través de los vasos linfáticos. También abandonan el ganglio linfático por los vasos linfáticos eferentes.

La filtración de la linfa en el ganglio linfático ocurre dentro de una red de conductos linfáticos interconectados conocidos como *senos*.

En el ganglio linfático hay tres tipos de **conductos linfáticos** llamados *senos*. Justo debajo de la cápsula del ganglio linfático hay un seno interpuesto entre la cápsula y los linfocitos corticales denominado ***seno subcapsular*** (**cortical**) (lám. 38, p. 516). Los vasos linfáticos aferentes drenan la linfa hacia este seno. Los **senos trabeculares**, que se originan a partir de los senos subcapsulares, se extienden a través de la corteza a lo largo de la trabécula y desembocan en los **senos medulares**. Los linfocitos y los macrófagos, o sus evaginaciones, van y vienen con facilidad entre los senos linfáticos y el parénquima del ganglio. Los senos tienen un revestimiento de endotelio que es continuo donde está junto al tejido conjuntivo de la cápsula o trabécula, pero discontinuo en el lado del parénquima linfático. Si bien un macrófago puede residir en el parénquima linfático, con frecuencia envía seudópodos (evaginaciones citoplasmáticas largas) hacia el seno a través de estas discontinuidades endoteliales. Estos seudópodos controlan la linfa a medida que se filtra a través del seno.

Los **senos linfáticos** no son espacios abiertos, como lo son los senos sanguíneos. Particularmente en la médula, las evaginaciones de los macrófagos junto con las fibras reticulares rodeadas por evaginaciones de las células reticulares atraviesan la luz del seno y forman una malla entrecruzada que retarda el flujo libre de la linfa y mejora su filtración. El material antigénico y las células transformadas del cáncer metastásico son atrapados por este filtro mecánico y, después, fagocitados por los macrófagos. En el cáncer metastásico, el sistema puede ser abrumado por una cantidad excesiva de células cancerosas que fluyen a través de los senos linfáticos. Como consecuencia, las células pueden establecer un nuevo foco de metástasis en el ganglio linfático.

Las vénulas del endotelio alto especializadas son el sitio de absorción de líquidos y la entrada de los linfocitos circulantes en el ganglio linfático.

Además de la linfa, los **linfocitos** también circulan a través de los ganglios linfáticos. Si bien algunos linfocitos entran en los ganglios a través de vasos linfáticos aferentes como componentes de la linfa, la mayoría (cerca del 90%) entran al ganglio a través de las paredes de las vénulas poscapilares ubicadas en la corteza profunda (*véanse* fig. 14-21 y lám. 38, p. 516). Dado que las vénulas poscapilares

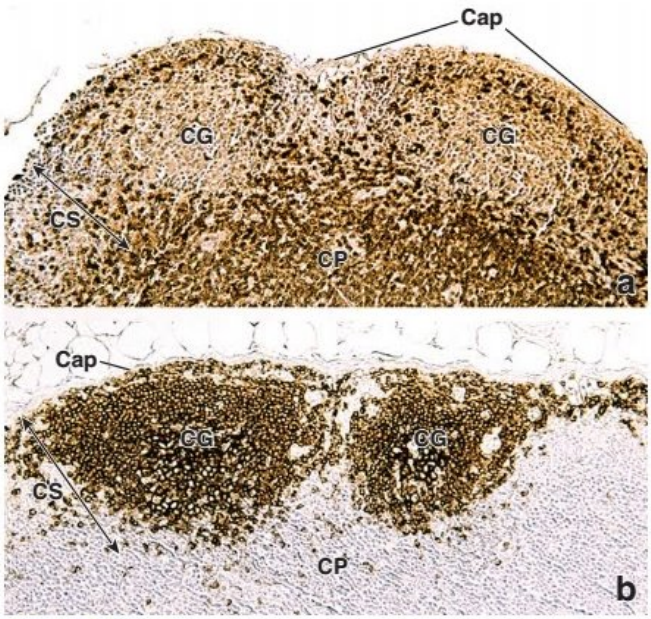

FIGURA 14-22. Distribución de los linfocitos T y B en la corteza superficial del ganglio linfático. a. La distribución de los linfocitos T en el ganglio linfático de un mono tití se visualizó con el uso de un método inmunohistoquímico que emplea anticuerpos contra la proteína CD3, un marcador específico de linfocitos T. Los cortes de tejido inicialmente se trataron con un anticuerpo primario antihumano hecho en conejo contra el marcador CD3, y posteriormente se incubaron con un anticuerpo secundario anticonejo biotinilado hecho en cerdo . Después de la incubación con el complejo avidina-biotina-peroxidasa, la respuesta positiva se visualizó con una solución de diaminobencidina (DAB; *reacción de color pardo*). Los núcleos celulares se sometieron a una coloración de contraste con hematoxilina. Nótese que la mayoría de los linfocitos T se distribuyen dentro de la corteza profunda (*CP*); una pequeña cantidad de linfocitos T se encuentra en la corteza superficial (*CS*), sobre todo alrededor de los centros germinativos (*CG*). **b.** Con la misma reacción de inmunoperoxidasa y DAB descrita antes, se identificaron los linfocitos B por medio del empleo de anticuerpos monoclonales primarios contra la proteína CD20 humana (un marcador específico para linfocitos B). A continuación, se utilizaron anticuerpos secundarios antirratón de conejo para detectar la ubicación de los linfocitos B, que se encuentran en cúmulos en los centros germinativos (*CG*) de la corteza superficial (*CS*). *Cap*, cápsula. 200× (cortesía del Dr. Douglas F. Paulsen).

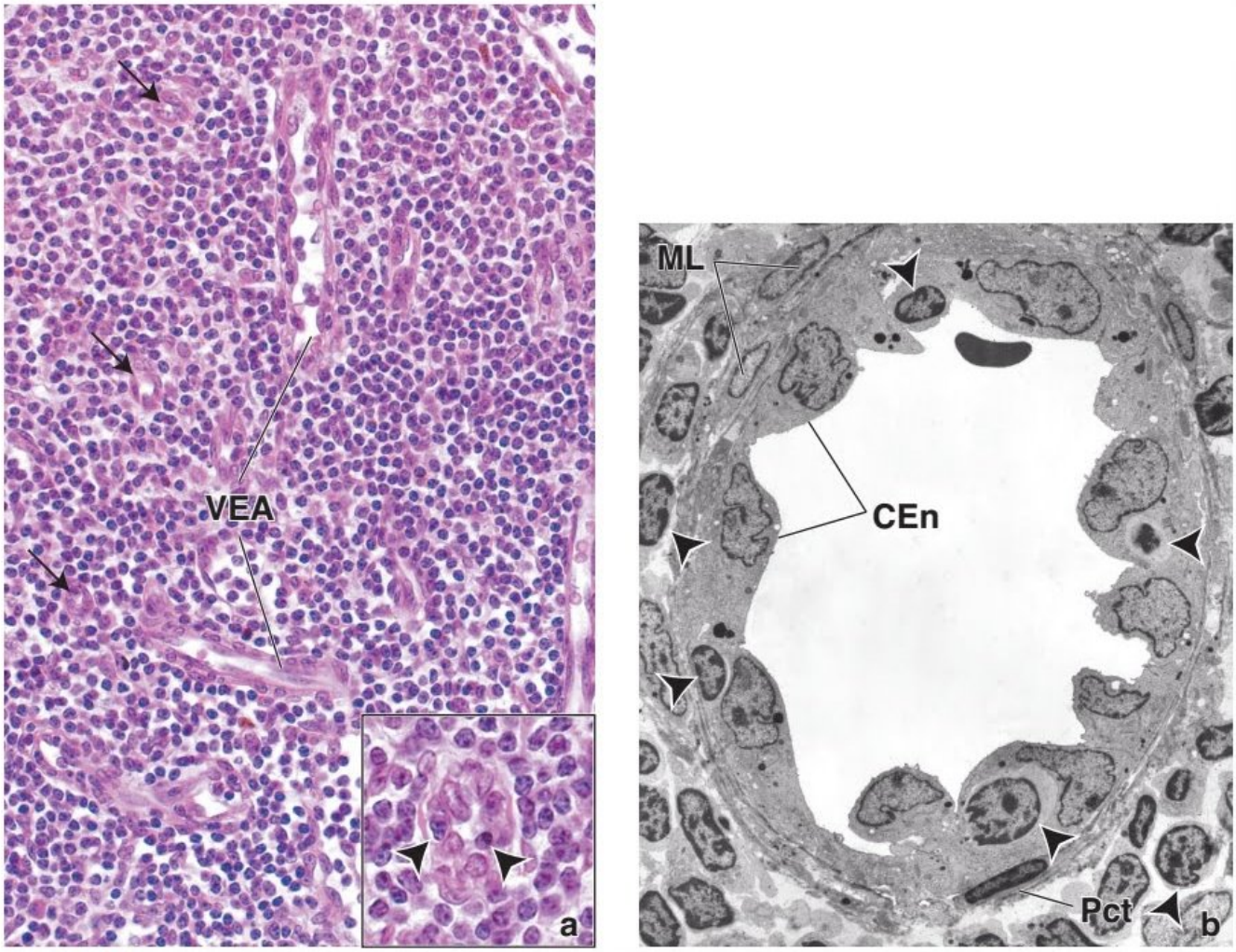

FIGURA 14-23. Microfotografía de la corteza profunda de un ganglio linfático con vénulas de endotelio alto. a. En esta microfotografía se muestran varias vénulas de endotelio alto (*VEA*) en cortes longitudinal y transversal (*flechas*). Estos vasos están revestidos por células endoteliales cúbicas. En algunos preparados, las paredes de una VEA pueden estar infiltradas por linfocitos en proceso de migración, lo que dificulta su identificación. 400×. **Recuadro.** En el corte transversal de una VEA que se muestra aquí con mayor aumento, se observan varios linfocitos (*puntas de flecha*) en proceso de migración desde la VEA hacia el parénquima del ganglio linfático. 640×. **b.** En esta microfotografía de poco aumento se muestra un corte transversal de una vénula de endotelio alto de la corteza profunda de un ganglio linfático revestido por células endoteliales cúbicas (*CEn*). Las células están sobre una lámina basal fenestrada y rodeadas por músculo liso (*ML*) esporádico y pericitos (*Pct*). Obsérvense los múltiples linfocitos (*L*) en diversas etapas de migración entre la luz de los vasos y el parénquima del ganglio linfático. 5000× (copyright © 2010. Regents of the University of Michigan. Reimpreso con autorización).

están revestidas por células endoteliales cúbicas o cilíndricas, se conocen como ***vénulas del endotelio alto***. En los cortes histológicos, la pared de la vénula suele estar infiltrada por una gran cantidad de linfocitos en diversas etapas de migración (fig. 14-23). Las VEA también están presentes en otras partes del sistema linfático, como el tejido linfático difuso y los nódulos linfáticos en las placas de Peyer.

Las células de las VEA cumplen una función importante en la atracción de los linfocitos T y B para iniciar la migración hacia los tejidos linfáticos subyacentes mediante la expresión de moléculas de adhesión y la secreción de quimiocinas específicas. Las células endoteliales también participan en la circulación y concentración de la linfa, pues transportan alrededor del 35% del líquido y los electrólitos que ingresan por los vasos linfáticos aferentes hacia la circulación. Las células de las VEA expresan una alta concentración de conductos acuosos (moléculas de acuaporina 1 [AQP1]). La reabsorción rápida del líquido intersticial hacia la sangre a través de los conductos acuosos hace que la linfa que entra a través de los vasos linfáticos aferentes sea atraída hacia la corteza profunda mediante el mecanismo de arrastre del disolvente.

La migración de los linfocitos T y B vírgenes a través de las VEA hacia el ganglio linfático está mediada por moléculas de adhesión y quimiocinas específicas.

Los linfocitos T y B vírgenes circulantes son linfocitos maduros que no han sido estimulados anteriormente por un antígeno. Estas células recirculan entre la sangre y los órganos linfáticos. Las células endoteliales altas de las VEA poseen moléculas de adhesión específicas que interactúan con la **selectina L** y las **integrinas** expresadas en los linfocitos en migración. Tanto los linfocitos B como los linfocitos T abandonan la circulación al pasar por el endotelio mediante diapédesis, es decir, por medio de la migración entre las células endoteliales, de modo similar al que se describe para los neutrófilos (*véase* fig. 10-9, p. 300). Las citocinas que determinan y regulan la migración de los linfocitos a través de las VEA en los ganglios linfáticos se llaman ***quimiocinas***, y se unen a los receptores de quimiocinas de los linfocitos. Las quimiocinas indican a los linfocitos que salgan de la circulación y migren hacia el ganglio linfático. Los linfocitos T expresan receptores CCR7 que interactúan con las quimiocinas

CCL19 y CCL21 producidas por las células endoteliales de las VEA. De manera similar, los linfocitos B expresan otra clase de receptores, los CXCR5, a los que se une una quimiocina llamada "CXCL13". Las interacciones entre las quimiocinas y sus receptores en los linfocitos B y T es lo que permite que estos ingresen al ganglio linfático.

Las quimiocinas también determinan la distribución regional de los linfocitos B y T dentro del ganglio linfático. Los **linfocitos T** permanecen en la **corteza profunda** dependiente del timo, pues fueron atraídos por las quimiocinas CCL19 y CCL21 producidas por las células reticulares y estromales de esta región. Los **linfocitos B** migran a la **corteza superficial** como consecuencia de la secreción de la quimiocina CXCL13 por las células dendríticas foliculares en los nódulos linfáticos y los centros germinativos de la corteza superficial (*véase* fig. 14-22). Después de que los linfocitos B han sido expuestos a un antígeno, un grupo de los linfocitos T se diferencia en **linfocitos T cooperadores foliculares CD^{4+}** (**THF**), que también expresan receptores CXCR5 (los mismos que aquellos en los linfocitos B). Estas células son esenciales para la formación y la función de los centros germinativos, especialmente en la producción de los linfocitos B de memoria.

El ganglio linfático es un sitio importante para la fagocitosis y el inicio de las respuestas inmunitarias.

La fagocitosis de partículas realizada por macrófagos y APC dentro de los ganglios linfáticos representa un paso importante en el inicio de la respuesta inmunitaria. Los antígenos transportados en la linfa se filtran a través de los senos y penetran los nódulos linfáticos para iniciar la respuesta inmunitaria. Algunos antígenos quedan atrapados en la superficie de las células dendríticas foliculares, mientras que otros son procesados por los macrófagos, las células dendríticas y los linfocitos B, lo que conduce a la activación de linfocitos B y T. Los **linfocitos B activados** se diferencian en células plasmáticas, linfocitos B de memoria y plasmoblastos. Estos plasmoblastos representan la población de linfocitos B en migración destinada a secretar anticuerpos.

Las **células plasmáticas** migran a continuación hacia los cordones medulares, donde sintetizan anticuerpos específicos y los liberan en la linfa que fluye a través de los senos. Las células plasmáticas representan el 1-3% de las células en los nódulos linfáticos en reposo. Su cantidad aumenta drásticamente durante una respuesta inmunitaria, con lo cual se incrementa la cantidad de inmunoglobulinas en la circulación. Los **plasmoblastos** salen del ganglio linfático y migran hacia la médula ósea, donde se diferencian en células plasmáticas que secretan anticuerpos durante largos períodos. Los **linfocitos B de memoria** pueden salir de los ganglios linfáticos y circular hacia varias regiones en el organismo, donde proliferan como respuesta a las exposiciones subsecuentes a antígenos específicos. La presencia de linfocitos de memoria en varios sitios de todo el cuerpo asegura una respuesta secundaria más rápida a un antígeno.

Los ganglios linfáticos, en los que los linfocitos están activos en una respuesta ante antígenos, con frecuencia aumentan de tamaño, un reflejo de la formación de centros germinativos y la proliferación de linfocitos. Este fenómeno se observa a menudo en los ganglios linfáticos del cuello por una infección nasal o bucofaríngea, y en las regiones axilar e inguinal debido a una infección en las extremidades. La ***linfadenitis***, un agrandamiento reactivo (inflamatorio) del ganglio linfático, es una complicación frecuente de las infecciones microbianas. Estos ganglios linfáticos agrandados suelen denominarse ***adenopatías*** o ***ganglios inflamados*** (cuadro 14-4, p. 505).

La salida de los linfocitos T y B del ganglio linfático está regulada por el lípido quimiotáctico esfingosina-1-fosfato y la expresión de su receptor en la superficie del linfocito.

La mayoría de los linfocitos salen del ganglio linfático para entrar en los senos linfáticos, desde donde circulan hacia un vaso linfático eferente. La salida de los linfocitos está regulada por la **vía de salida S1P**, que depende de la expresión del receptor de **esfingosina-1-fosfato 1** (**S1PR1**, ***sphingosine-1-phosphate receptor 1***) en la superficie del linfocito, así como de la interacción del receptor con la **esfingosina-1-fosfato** (**S1P**, ***sphingosine-1-phosphate***). La S1P tiene propiedades de señalización similares a las de las quimiocinas, y es un lípido circulante que está presente en altas concentraciones en la linfa, la sangre y otros tejidos. Los linfocitos T vírgenes que ingresan en el ganglio linfático expresan pequeñas cantidades de S1PR1. Si no logran reconocer el antígeno durante algunas horas, la expresión de S1PR1 aumenta, con lo que los linfocitos T pueden salir del ganglio linfático a través de los vasos linfáticos eferentes. Si los linfocitos T vírgenes son activados por un antígeno, disminuye la expresión de S1PR1 durante algunos días y se suspende la capacidad del linfocito para salir del ganglio linfático. Este proceso permite que los linfocitos T activados permanezcan en el ganglio linfático y se dividan y diferencien en linfocitos T efectores y de memoria que finalmente regresarán a la circulación mediante la vía de salida S1P.

Los linfocitos B vírgenes que no son activados por antígenos salen del ganglio linfático de manera similar que los linfocitos T vírgenes. Los linfocitos B activados que se han diferenciado en linfocitos B de memoria y plasmoblastos también salen del ganglio linfático y regresan a la circulación mediante la vía S1P.

La regulación de la salida de los linfocitos de los ganglios linfáticos y otros órganos linfáticos secundarios es el fundamento para el desarrollo de nuevos fármacos inmunomoduladores. Por ejemplo, un metabolito derivado de los hongos, el fingolimod, se utiliza para el tratamiento de la **esclerosis múltiple** (**EM**). Cuando se administra, es fosforilado para semejar la actividad de la molécula S1P. Después de la unión con el receptor S1PR1 en los linfocitos, el complejo S1PR1 es internalizado, lo que inhibe la respuesta inmunitaria y previene que los linfocitos efectores inmunocompetentes salgan del ganglio linfático. Los linfocitos son reclutados en los órganos linfáticos secundarios, lo que provoca linfopenia periférica (concentración anormalmente baja de linfocitos en la sangre).

En la tabla 14-4 (*véase* p. 509) se resumen las características específicas de los ganglios linfáticos en comparación con otros órganos linfáticos principales.

Timo

El timo es un órgano linfoepitelial localizado en el mediastino superior.

El **timo** es un órgano bilobulado localizado en el mediastino superior, por delante del corazón y los grandes vasos. Se desarrolla bilateralmente a partir de la tercera (algunas veces la cuarta) bolsa faríngea (bucofaríngea). Durante el desarrollo embrionario, el epitelio se invagina y el timo rudimentario crece caudalmente como una proyección tubular del epitelio endodérmico hacia el mediastino del tórax. El extremo en avance prolifera y, finalmente, se desconecta del epitelio

branquial. Las **células progenitoras linfoides (CPL) comunes** de la médula ósea, cuyo destino es desarrollarse en linfocitos T inmunocompetentes, invaden el rudimento epitelial y ocupan espacios entre las células epiteliales.

De este modo, el timo está formado por completo al momento del nacimiento. Persiste como un órgano de gran tamaño hasta el momento de la pubertad, cuando la diferenciación y proliferación de linfocitos T disminuye y la mayor parte del tejido linfático es reemplazado por tejido adiposo (involución). No obstante, la maduración de los linfocitos T puede continuar durante la vida adulta dentro del timo. El órgano puede ser reestimulado en situaciones específicas que demandan una gran cantidad de linfocitos T, como en el caso de los receptores de trasplantes de médula ósea.

Arquitectura general del timo

El timo está rodeado por tejido conjuntivo que lo divide en lobulillos tímicos.

El timo posee una delgada **cápsula** de tejido conjuntivo desde donde se extienden las **trabéculas** hacia el parénquima del órgano. La cápsula y las trabéculas contienen vasos sanguíneos, vasos linfáticos eferentes (pero no aferentes) y nervios. Además de las fibras de colágeno y los fibroblastos, el tejido conjuntivo del timo contiene una cantidad variable de células plasmáticas, granulocitos, linfocitos, mastocitos, células adiposas y macrófagos.

Las trabéculas establecen dominios en el timo llamados ***lobulillos tímicos***. En realidad, no son verdaderos lobulillos, sino casquetes corticales circunvalados pero continuos al tejido modular interno (fig. 14-24 y lám. 41, p. 522). En algunos planos de corte, la disposición "lobular" del casquete cortical y el tejido medular determina que su aspecto sea similar al de un nódulo linfático con un centro germinativo, lo cual suele confundir a los estudiantes. Otras características morfológicas (que se describen más adelante) permiten la identificación del timo en los cortes histológicos.

El parénquima tímico contiene linfocitos T en desarrollo en una red extensa formada por células epiteliorreticulares.

La porción externa del parénquima, la **corteza tímica**, es muy basófila en los cortes teñidos con hematoxilina-eosina (H&E) debido a los linfocitos T en desarrollo que están muy juntos y tienen núcleos teñidos intensamente. Estos linfocitos T en desarrollo, también denominados ***timocitos***, ocupan espacios dentro de una extensa red de **células epiteliorreticulares** (fig. 14-25). Entre las células corticales, también hay macrófagos dispersos. Los linfocitos T en desarrollo derivan de las CPL, que a su vez se originan en la médula ósea. A medida que progresa el desarrollo en el timo, las células derivadas de las CPL atraviesan una serie de etapas evolutivas que se distinguen por la expresión de diferentes moléculas CD.

Como su nombre lo indica, las células epiteliorreticulares tienen características tanto de células epiteliales como de células reticulares. Proveen un armazón o estroma para los linfocitos T en desarrollo; por lo tanto, son los equivalentes de las células reticulares y sus fibras reticulares asociadas en los demás tejidos y órganos linfáticos. Las células de tejido conjuntivo reticular y sus fibras no están presentes en el parénquima tímico. Las células epiteliorreticulares exhiben ciertos rasgos característicos del epitelio, como las uniones intercelulares y los filamentos intermedios.

Se reconocen **seis tipos de células epiteliorreticulares** según su función: tres tipos en la corteza y tres en la médula. Cada tipo está designado con un número romano. En la corteza, se reconocen los siguientes tipos de células:

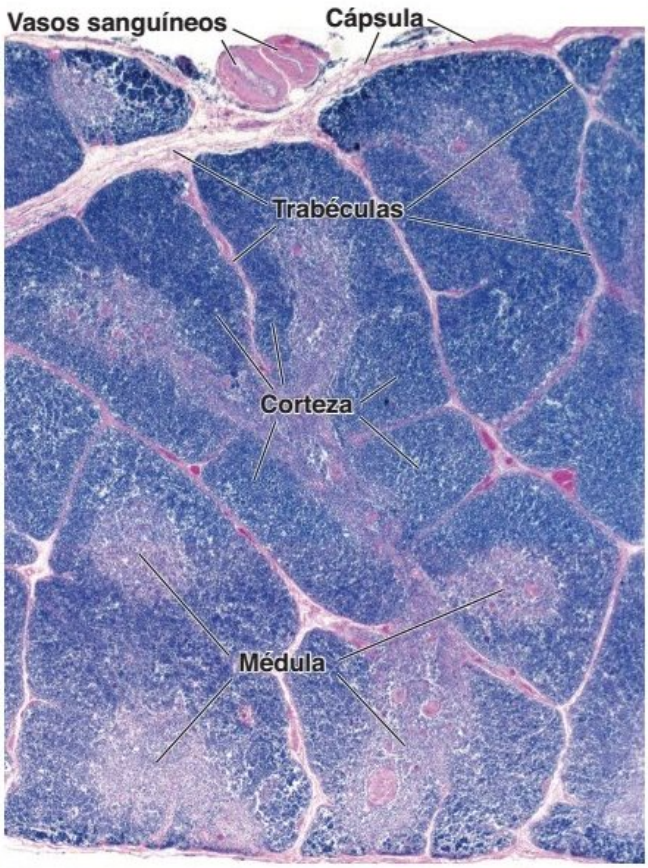

FIGURA 14-24. Microfotografía del timo de un lactante humano. En este preparado teñido con H&E se observan múltiples lobulillos separados por trabéculas de tejido conjuntivo que se extienden hacia el órgano desde la cápsula circundante. Cada lobulillo está compuesto por una corteza basófila más oscura y una médula más pálida y relativamente eosinófila. La médula en realidad es una masa ramificada continua que está rodeada por la corteza. La corteza contiene muchos linfocitos muy juntos, mientras que la médula los presenta en menor cantidad. Nótese que en algunos casos la médula puede guardar cierta semejanza con los centros germinativos de los nódulos linfáticos (*arriba, a la derecha* y en *el centro a la izquierda*). Estas regiones medulares aisladas son contiguas con todo el tejido medular, aunque tal continuidad puede no ser evidente en de este plano de corte. 25×.

- **Células epiteliorreticulares tipo I.** Están ubicadas en el límite de la corteza y la cápsula de tejido conjuntivo, así como entre el parénquima cortical y las trabéculas. También rodean la adventicia de los vasos sanguíneos corticales. En esencia, las células epiteliorreticulares tipo I sirven para separar el parénquima tímico del tejido conjuntivo del órgano. Las uniones ocluyentes que hay entre estas células son un reflejo de su función como barrera, que aísla los linfocitos T en desarrollo del tejido conjuntivo del órgano, es decir, de la cápsula, las trabéculas y el tejido conjuntivo perivascular.
- **Células epiteliorreticulares tipo II.** Se localizan dentro de la corteza. El microscopio electrónico de transmisión (MET) permite observar las máculas adherentes (desmosomas) que se unen a las evaginaciones citoplasmáticas largas de las células adyacentes. El cuerpo celular y las evaginaciones citoplasmáticas contienen abundantes filamentos intermedios. Debido

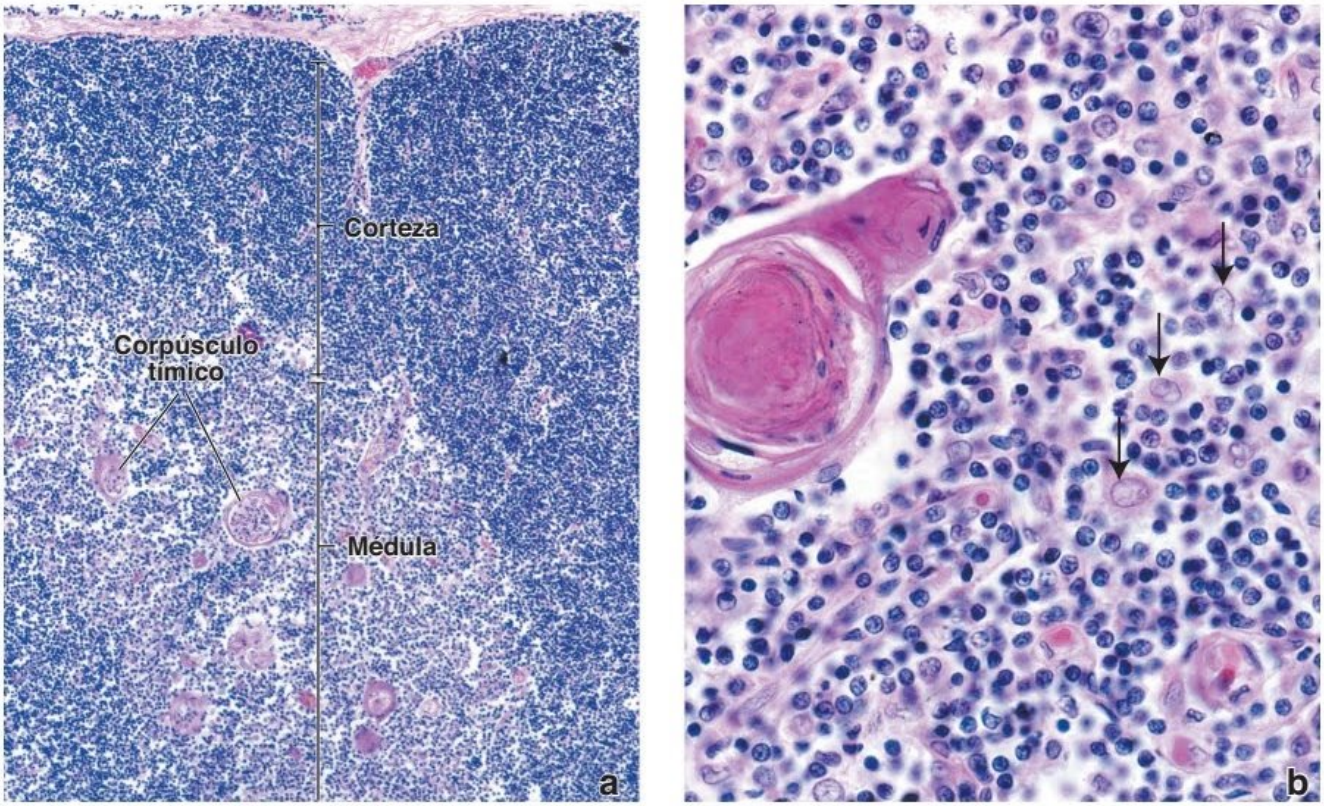

FIGURA 14-25. Microfotografía de un timo humano. a. La corteza contiene una población densa de linfocitos T pequeños en proceso de maduración que producen la tinción oscura de esta región del timo. La médula, en cambio, aparece más clara. Esta también contiene los corpúsculos tímicos que se tiñen con la eosina y le proporcionan una característica adicional para distinguirla. 120×. **b.** En esta microfotografía con mayor aumento se muestran la médula con un corpúsculo tímico (*izquierda*) y las células circundantes. Los corpúsculos tímicos son masas aisladas de células epiteliorreticulares tipo VI muy juntas, dispuestas de forma concéntrica, que presentan núcleos aplanados. La masa más central del corpúsculo contiene células completamente queratinizadas. Además de muchos linfocitos, en la microfotografía también se muestran células epitelioreticulares tipo V (*flechas*), con sus citoplasmas eosinófilos y sus núcleos grandes pálidos. 600×.

a sus evaginaciones, estas células tienen una forma estrellada. Poseen un núcleo grande que se tiñe pálidamente con H&E por su abundante eucromatina. Esta característica nuclear permite su fácil identificación en los preparados para el microscopio óptico. Las células tipo II compartimentalizan la corteza en regiones aisladas para los linfocitos T en desarrollo. A diferencia de lo que ocurre con las células tipo I, las de tipo II expresan moléculas del MHC I y el MHC II, que participan en la educación de los timocitos.

- **Células epiteliorreticulares tipo III.** Están ubicadas en el límite entre la corteza y la médula. El MET permite detectar las uniones oclusivas entre las evaginaciones citoplasmáticas laminares de las células contiguas. Al igual que las células tipo I, las células epiteliorreticulares tipo III crean una barrera funcional, en este caso, entre la corteza y la médula. Al igual que las células tipo II, poseen moléculas del MHC I y el MHC II.
- **Macrófagos.** Estos se encuentran dentro de la corteza tímica y son responsables de la fagocitosis de los linfocitos T que no cumplen con las exigencias de la educación tímica. Estos linfocitos T están programados para morir antes de salir de la corteza. Alrededor del 98% de los linfocitos T experimentan apoptosis y después son fagocitados por los macrófagos. Los macrófagos en la corteza son difíciles de identificar en los preparados teñidos con H&E. Sin embargo, la reacción de ácido peryódico de Schiff (PAS, *periodic acid-Schiff*) los define con facilidad, porque tiñe sus numerosos lisosomas grandes. A causa de esta propiedad tintorial, se dice que los macrófagos son ***células PAS***.

Si bien las células epiteliorreticulares de la corteza tímica desempeñan un papel importante en el desarrollo de los linfocitos T inmunocompetentes, algunos datos recientes indican que los linfocitos T en las diferentes etapas de diferenciación controlan la microarquitectura de las células epiteliorreticulares tímicas, un fenómeno denominado ***intercomunicación***. Por lo tanto, los linfocitos en desarrollo y las células epiteliorreticulares influyen unas sobre otras durante el desarrollo de los linfocitos T.

Los corpúsculos tímicos o de Hassall (que derivan de las células epiteliorreticulares tipo VI) son una característica distintiva de la médula del timo.

La **médula tímica**, la porción interna del parénquima, contiene una gran cantidad de células epiteliorreticulares y linfocitos T agrupados de forma laxa (*véase* fig. 14-25). La médula se tiñe con menos intensidad que la corteza porque contiene principalmente linfocitos grandes. Estos linfocitos tienen núcleos pálidos y cuantitativamente más citoplasma que los linfocitos pequeños. Al igual que la corteza, la médula también contiene tres tipos de células epiteliorreticulares:

- **Células epiteliorreticulares tipo IV.** Están localizadas entre la corteza y la médula cerca de las células tipo III. Poseen evaginaciones laminares con uniones ocluyentes entre células adyacentes, así como entre ellas y las células tipo III. En cooperación con las células tipo III, crean la barrera a la altura de la unión corticomedular.

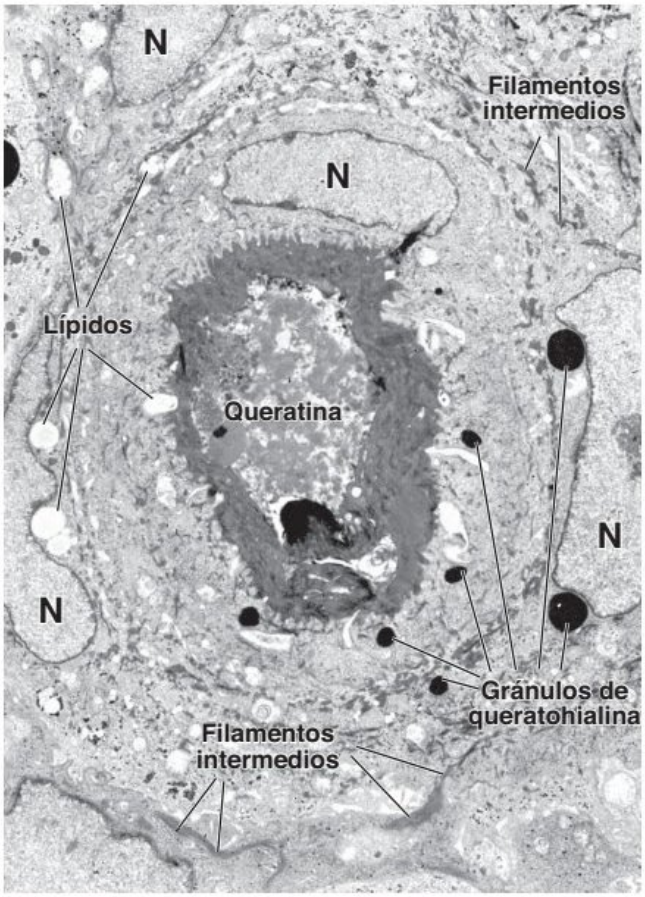

FIGURA 14-26. Microfotografía electrónica de un corpúsculo tímico (de Hassall). En esta microfotografía electrónica, con un aumento relativamente bajo, se muestran algunos de los núcleos (*N*) y citoplasmas de las células epiteliorreticulares dispuestas en forma concéntrica de un corpúsculo tímico (de Hassall). En el citoplasma de las células epiteliorreticulares también se ven haces de filamentos intermedios, gránulos de queratohialina e inclusiones lipídicas. En el centro del corpúsculo tímico se observan las células que han experimentado una queratinización completa (*estratos de color negro*). 5000× (cortesía del Dr. Johannes A. G. Rhodin).

- **Células epiteliorreticulares tipo V.** Se distribuyen por toda la médula. Al igual que las células tipo II localizadas en la corteza, las evaginaciones de las células adyacentes están unidas por desmosomas para proporcionar el armazón celular de la médula y para compartimentalizar grupos de linfocitos. Sus núcleos presentan un claro contraste con los núcleos de linfocitos que se tiñen con gran intensidad.

- **Células epiteliorreticulares tipo VI.** Forman el rasgo más característico de la médula tímica, los **corpúsculos tímicos (de Hassall)** (fig. 14-26 y lám. 41, p. 522). Los corpúsculos tímicos son masas aisladas de células epiteliorreticulares tipo VI muy juntas dispuestas de forma concéntrica que exhiben núcleos aplanados. Los estudios de estas células realizados con MET revelan **gránulos queratohialinos**, haces de filamentos intermedios e inclusiones lipídicas en el citoplasma. Las células están unidas por desmosomas. El centro de un corpúsculo tímico puede presentar indicios de queratinización, un rasgo que no es una sorpresa, pues estas células derivan del epitelio bucofaríngeo. Los corpúsculos tímicos son componentes multicelulares activos de la médula muy particulares desde el punto de vista antigénico. Si bien su función no se comprende del todo, se postula que los corpúsculos tímicos producen interleucinas (IL-4 e IL-7) que actúan en la diferenciación y la educación de los linfocitos T en el timo.

Los vasos sanguíneos abandonan las trabéculas para ingresar en el parénquima del timo. Por lo general, los vasos sanguíneos entran en la médula desde las partes más profundas de las trabéculas y llevan con ellos una vaina de tejido conjuntivo. Esta vaina de tejido conjuntivo perivascular tiene un espesor variable. Es más gruesa alrededor de los vasos de mayor calibre y se afina gradualmente alrededor de los vasos más pequeños. Donde es gruesa, contiene fibras reticulares, fibroblastos, macrófagos, células plasmáticas y otras células halladas en el tejido conjuntivo laxo; donde es delgada, puede contener solo algunas fibras reticulares y fibroblastos. Los rasgos específicos del timo, en comparación con otros órganos linfáticos principales, se resumen en la tabla 14-4 (*véase* p. 509).

Barrera hematotímica y educación tímica

La barrera hematotímica protege a los linfocitos en desarrollo de la exposición a los antígenos.

A los linfocitos que alcanzan la corteza tímica se les impide el contacto con antígenos por medio de una barrera física denominada ***barrera hematotímica*** (fig. 14-27). Los siguientes componentes constituyen la barrera hematotímica entre los linfocitos T y la luz de los vasos sanguíneos corticales, desde la luz vascular hacia afuera:

- El **endotelio** que reviste la pared capilar es continuo con uniones ocluyentes. Es muy impermeable a las macromoléculas y se

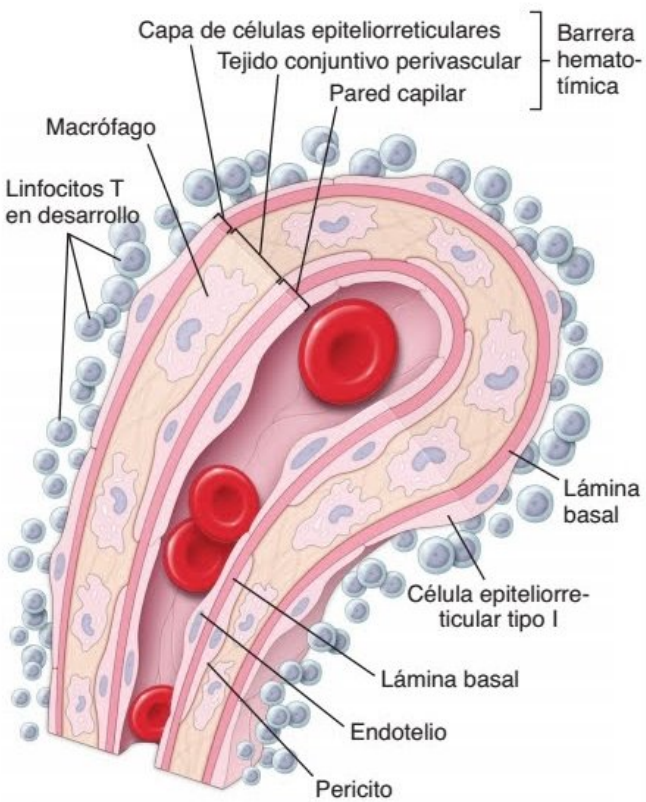

FIGURA 14-27. Diagrama de la barrera hematotímica. La barrera hematotímica está compuesta por tres elementos principales: 1) el endotelio capilar y su lámina basal, 2) el tejido conjuntivo perivascular que contiene macrófagos y 3) células epiteliorreticulares tipo I con su lámina basal. El tejido conjuntivo perivascular está encerrado entre la lámina basal de las células epiteliorreticulares y la lámina basal de las células endoteliales. Estas capas proporcionan la protección necesaria a los linfocitos T inmaduros en proceso de desarrollo y los separan de los linfocitos maduros inmunocompetentes que están en la circulación sanguínea.

considera un componente estructural importante de la barrera en el parénquima cortical. La **lámina basal** subyacente de las células endoteliales y los **pericitos** ocasionales son parte de la pared capilar.

- Los **macrófagos** que están en el tejido conjuntivo perivascular circundante pueden fagocitar las moléculas antigénicas que escapan de la luz capilar hacia el parénquima cortical.
- Las **células epiteliorreticulares tipo I** con sus uniones ocluyentes proveen protección adicional a los linfocitos T en desarrollo. Las células epiteliorreticulares rodean la pared capilar en la corteza y, junto con su lámina basal, representan otro componente estructural importante de la barrera hematotímica.

El timo es el sitio de la educación de los linfocitos T, en la que los timocitos deben superar pruebas de vida o muerte para lograr sobrevivir.

Durante la vida fetal, el timo está poblado por células madre linfoides multipotenciales que provienen de la médula ósea y están destinadas a convertirse en linfocitos T inmunocompetentes. La maduración de las células madre también se denomina ***educación tímica*** (fig. 14-28) y se lleva a cabo en un orden específico para rearreglar los genes del receptor de linfocitos T. Este proceso se caracteriza por la expresión y la desaparición de moléculas CD superficiales específicas. Estos cambios de superficie indican el estado de maduración funcional de los linfocitos T, por lo que las proteínas CD se utilizan como marcadores de la diferenciación de los linfocitos T.

La expresión de las moléculas CD2 y CD7 en la superficie de los linfocitos T indica una **etapa temprana de la diferenciación** (**etapa doble negativa**). El término *doble negativa* hace referencia a la falta de moléculas CD4 y CD8. A esta etapa inicial le sigue la expresión de la molécula CD1, que indica la **etapa intermedia de la diferenciación de los linfocitos T**. A medida que progresa la maduración, los linfocitos T expresan CD3, así como moléculas CD4 y CD8. Esta es la **etapa doble positiva** de la diferenciación de los linfocitos T. En esta etapa, los linfocitos T doble positivos, que se han desarrollado sin estimulación antigénica alguna, comienzan a expresar TCR.

Después, los linfocitos experimentan una **selección positiva** para asegurarse de que cuentan con TCR funcionales. Los linfocitos T doble positivos se enfrentan con células epiteliorreticulares de los tipos II y III que exhiben una gran gama de péptidos unidos a las moléculas del MHC I y II. Si el linfocito reconoce las moléculas del MHC y los péptidos propios presentados con suficiente afinidad como para generar las señales de supervivencia, supera el proceso de selección positiva. Si los TCR del linfocito no reconocen las moléculas del MHC propias, el linfocito es eliminado mediante un proceso conocido como ***muerte por negligencia*** (una vía de apoptosis). Durante el proceso de selección positiva, los linfocitos con TCR que reconocen las moléculas del MHC I propias se convierten en linfocitos T citotóxicos $CD8^+$ (pierden CD4 y mantienen CD8), mientras que las células que reconocen las moléculas propias del MHC II se convierten en linfocitos T cooperadores $CD4^+$ (pierden CD8 y mantienen CD4). Esta etapa de la diferenciación de los linfocitos T se conoce como ***positiva simple***.

Las células que superan las pruebas de selección positiva salen de la corteza e ingresan en la médula. En este lugar, son sometidas a más pruebas para verificar que sus TCR no respondan de manera exagerada ante los antígenos propios. El proceso de **selección negativo** elimina mediante apoptosis las células que reconocen los péptidos propios presentados por los complejos propios del MHC con gran avidez. Cualquier estimulación de estas células inmaduras por los antígenos propios (péptidos propios) en esta etapa se considera indeseable, por lo que son eliminadas.

Las células que sobreviven a ambos procesos de selección salen del timo y pasan de la médula a la circulación como linfocitos T maduros (pero vírgenes). El proceso de educación tímica es promovido por sustancias secretadas por las células epiteliorreticulares, entre las que se encuentran interleucinas (IL-4 e IL-7), factores estimulantes de colonias e IFN-γ.

Es importante enfatizar que cerca del 98% de los timocitos que se dividen y proliferan en el timo no superan la educación tímica y mueren dentro del timo por apoptosis. Los fragmentos celulares son fagocitados por los macrófagos, que se encuentran en todo el timo. La intensa educación de los linfocitos T para aprender a reconocer los péptidos propios es un factor importante para el desarrollo de la ***autotolerancia***, que se define como la capacidad del sistema inmunitario para reconocer que los antígenos propios no son una amenaza, y a la vez actuar ante las sustancias ajenas.

Bazo

El bazo tiene el tamaño aproximado de un puño; es el órgano linfático más grande. Se localiza en el cuadrante superior izquierdo de la cavidad abdominal y tiene una irrigación sanguínea abundante. No tiene una conexión directa con la circulación linfática; en su lugar, capta antígenos, microorganismos patógenos y otras partículas (p. ej., complejos inmunitarios) directamente desde la circulación sanguínea.

El bazo filtra la sangre e inicia una reacción inmunitaria adaptativa ante los antígenos transportados por la sangre.

El **bazo** tiene funciones de filtración tanto morfológica como inmunitaria. Además de una gran cantidad de linfocitos, contiene espacios o conductos vasculares especializados, una red de células y fibras reticulares, así como un suministro abundante de macrófagos y células dendríticas. Estos componentes permiten que el bazo vigile la sangre desde el punto de vista inmunitario, del mismo modo que los macrófagos y las células dendríticas de los ganglios linfáticos lo hacen con la linfa.

El bazo está rodeado por una **cápsula** de tejido conjuntivo denso desde donde las **trabéculas** se extienden hacia el parénquima del órgano (fig. 14-29). El tejido conjuntivo de la cápsula y de las trabéculas contiene **miofibroblastos**. Estas células contráctiles también producen las fibras extracelulares del tejido conjuntivo. En muchos mamíferos, el bazo almacena grandes volúmenes de eritrocitos como reserva. En ellos, la contracción en la cápsula y las trabéculas contribuye a la liberación de los eritrocitos almacenados hacia la circulación sistémica. El bazo humano por lo general retiene poca cantidad de sangre, pero tiene la capacidad de contraerse por acción de las células contráctiles capsulares y trabeculares.

El **hilio**, ubicado en la superficie medial del bazo, es el sitio por donde pasan la arteria y la vena esplénicas, los nervios y los vasos linfáticos. Los vasos linfáticos se originan en la pulpa blanca cerca de las trabéculas y constituyen una vía por la cual los linfocitos salen del bazo.

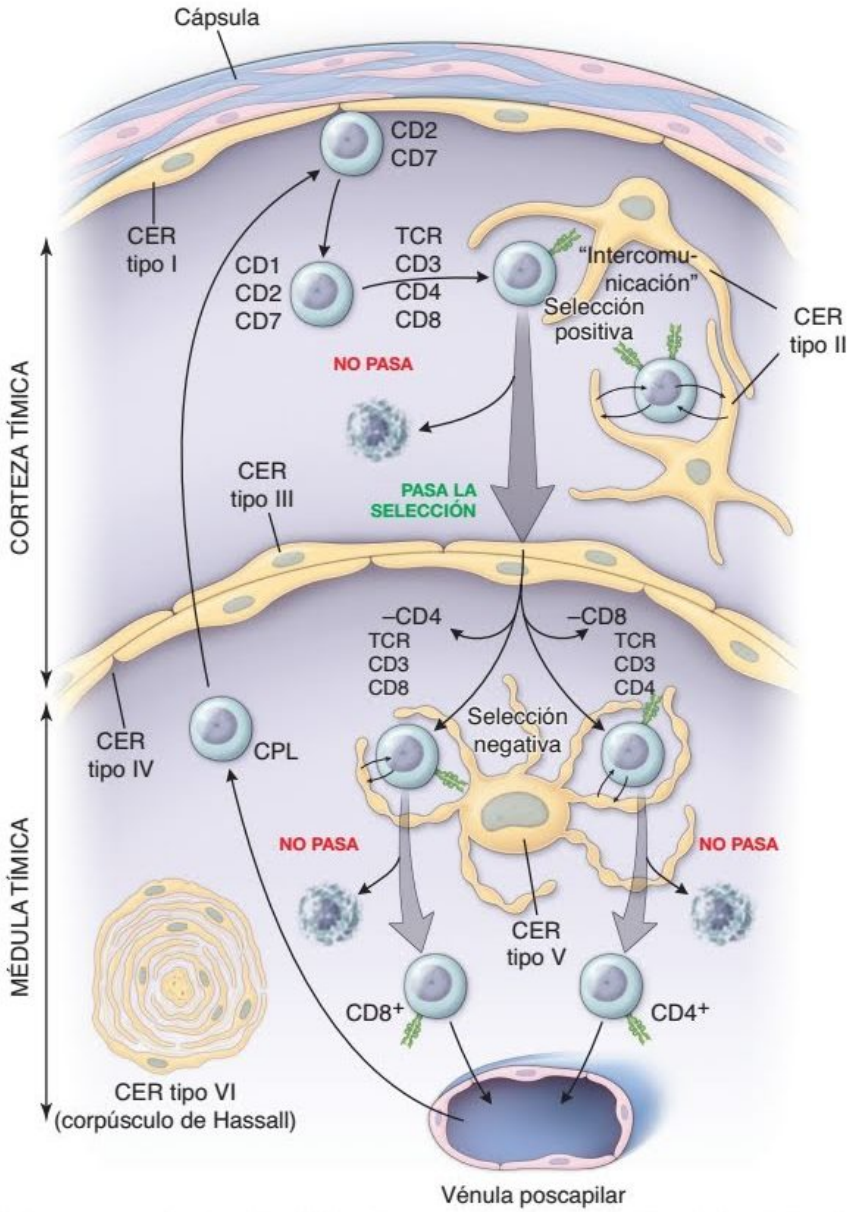

FIGURA 14-28. Principales etapas en la educación tímica. El proceso de maduración y diferenciación de las células progenitoras linfoides (*CPL*) comunes en los linfocitos T inmunocompetentes ocurre por la expresión y desaparición de antígenos CD de superficie específicos. Las CPL entran en la médula del timo a través de una vénula poscapilar y, después, migran hacia la periferia del lobulillo tímico. La presencia de moléculas CD2 y CD7 en la superficie celular indica una etapa inicial de la diferenciación. A esto le sigue la expresión de la molécula CD1, que indica la etapa intermedia de la diferenciación del linfocito T. A medida que progresa la maduración, las células expresan TCR, CD3, CD4 y CD8. Ahora, las células epiteliorreticulares (*CER*) tipo I y III les presentan antígenos propios y extraños a estos linfocitos. Si el linfocito reconoce las moléculas del MCH propias y los antígenos propios o extraños, entonces sobrevivirá al proceso de selección (selección positiva); si no lo hace, morirá. Las células que pasan la prueba de selección positiva abandonan la corteza y entran en la médula. Aquí atraviesan otro proceso de selección, en el cual los linfocitos que actúan intensamente contra antígenos propios presentados por la molécula MHC propia son eliminados (selección negativa). Las células que sobreviven a esta selección se tornan después en linfocitos T $CD8^+$ citotóxicos o $TCD4^+$ cooperadores. Estas células ahora están listas para actuar en la respuesta inmunitaria; abandonan el timo desde la médula y entran en la circulación sanguínea. Algunas sustancias hormonales secretadas por las células epiteliorreticulares (de Hassall) promueven el proceso de la educación tímica. Nótese la distribución de los seis tipos de células epiteliorreticulares.

La mayor parte del bazo se compone de pulpa esplénica. Desde los puntos de vista funcional y morfológico, la pulpa esplénica puede dividirse en dos regiones: la **pulpa blanca** y la **pulpa roja**, según el color de cada una en el estado fresco. La pulpa blanca se observa como regiones blancas grisáceas circulares o alargadas rodeadas por la pulpa roja.

La pulpa blanca está compuesta por una densa acumulación de linfocitos alrededor de una arteria.

La **pulpa blanca** está compuesta por tejido linfático, en su mayor parte **linfocitos** altamente compactados, lo que da la impresión de nódulos blancos que contrastan con los eritrocitos en el fondo dentro

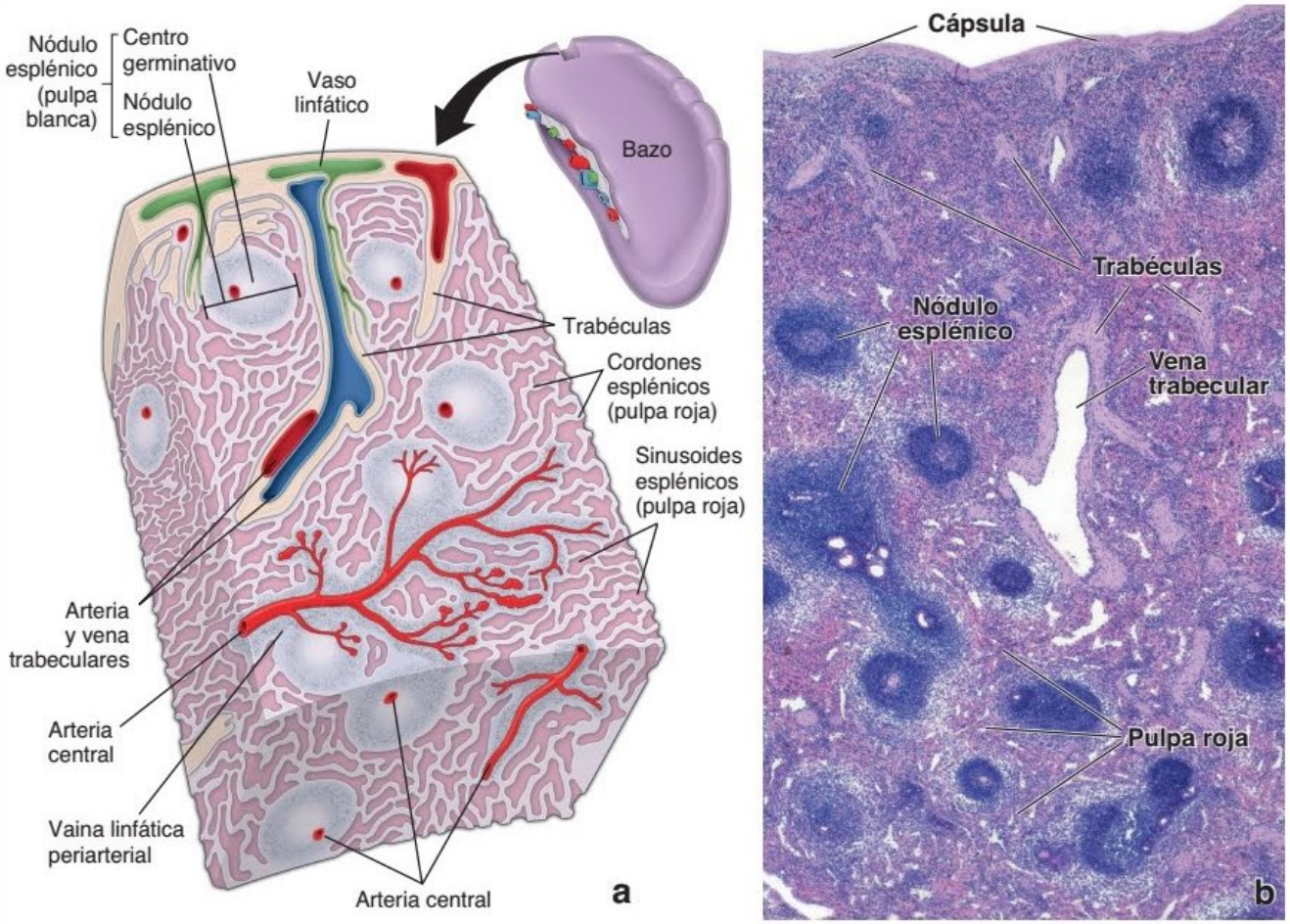

FIGURA 14-29. Diagrama y microfotografía de la estructura esplénica. a. El parénquima esplénico se divide en pulpa blanca y pulpa roja. La pulpa blanca consiste en una masa cilíndrica de linfocitos dispuestos alrededor de una arteria central para formar la vaina linfática periarterial (VLPA). Los nódulos esplénicos aparecen en toda la longitud de la VLPA. Cuando se observa un corte transversal de una parte de la vaina que contiene un nódulo, la arteria central tiene una ubicación excéntrica dentro de la masa linfática. La pulpa roja consiste en los senos esplénicos rodeados por los cordones esplénicos (cordones de Billroth). Alrededor del bazo hay una cápsula desde donde parten las trabéculas que se introducen en el parénquima del órgano. Tanto la cápsula como las trabéculas tienen un aspecto de tejido conjuntivo denso infiltrado por numerosos miofibroblastos. Los vasos sanguíneos atraviesan la cápsula y las trabéculas en su trayecto hacia y desde el parénquima. Los vasos linfáticos se originan en la pulpa blanca cerca de las trabéculas. **b.** En esta microfotografía de bajo aumento del bazo se revelan los mismos componentes mostrados en el diagrama. Obsérvese la cápsula con varias trabéculas que se proyectan dentro del parénquima esplénico. En el *centro* hay una trabécula que contiene una vena trabecular a través de la cual la sangre abandona el órgano. La pulpa roja constituye la mayor parte del tejido esplénico. La pulpa blanca contiene tejido linfático que sigue a la arteria central y la envuelve. Las expansiones de la pulpa blanca originan los nódulos esplénicos. 45×.

de los senos y cordones esplénicos. En los cortes teñidos con H&E, la pulpa blanca es basófila debido a la densa heterocromatina en los núcleos de los numerosos linfocitos (lám. 39, p. 518). Dentro de la pulpa blanca, la rama de la arteria esplénica se denomina ***arteria central***. Los linfocitos que se aglomeran alrededor de la arteria central constituyen la ***vaina linfática periarterial*** (**VLPA**). La VLPA tiene una configuración más o menos cilíndrica que se ajusta al trayecto de la arteria central. En los cortes transversales, la VLPA tiene un aspecto circular y puede parecerse a un **nódulo linfático**. La presencia de la arteria central distingue la VLPA de los nódulos linfáticos típicos encontrados en otros sitios. En la VLPA, los nódulos aparecen como expansiones localizadas que desplazan la arteria central, de manera que esta ocupa una posición excéntrica en lugar de central. La arquitectura de la pulpa blanca es análoga a la organización del ganglio linfático, donde los linfocitos B y T están separados en zonas diferentes. Además de los linfocitos, la pulpa blanca contiene células dendríticas especializadas y macrófagos. Estos desempeñan un papel importante en la fagocitosis de los linfocitos B apoptóticos que se derivan de la reacción del centro germinativo.

La migración de los linfocitos B y T hacia el bazo es diferente a la que se observa en el ganglio linfático.

Los linfocitos B y T vírgenes liberados desde el timo y la médula ósea ingresan en el bazo desde la circulación. En contraste con los ganglios linfáticos, no hay VEA en el bazo, por lo que la entrada de los linfocitos no está regulada y no hay necesidad de moléculas de adhesión (selectina, integrinas) o quimiocinas durante el proceso de entrada.

A continuación, los linfocitos T y B son atraídos a la superficie externa de las arterias pequeñas y arteriolas que componen la pulpa blanca. Los nódulos linfáticos en la pulpa blanca son el territorio de los linfocitos B; los otros linfocitos de la VLPA son principalmente los linfocitos T que rodean los nódulos. Por lo tanto, la VLPA puede considerarse una región dependiente del timo, como la corteza profunda del ganglio linfático. La distribución de los linfocitos T y B

CUADRO 14-4

CORRELACIÓN CLÍNICA: LINFADENITIS REACTIVA (INFLAMATORIA)

La ***linfadenitis reactiva*** (**inflamatoria**) hace referencia al agrandamiento de los ganglios linfáticos que suele ser secundario a infecciones bacterianas y microbianas. Los ganglios linfáticos aumentan de tamaño debido al edema y la hiperplasia de los nódulos linfáticos y sus componentes celulares (fig. C14-4-1). Entre ellos se encuentran los linfocitos B, los linfocitos T, los macrófagos y otras células presentadoras de antígenos. Además, también es prominente la infiltración de los senos linfáticos por neutrófilos. En las infecciones bacterianas graves, la linfadenitis puede acompañarse de linfangitis, una inflamación de vasos linfáticos aferentes que transportan la linfa infectada hacia los ganglios linfáticos regionales. Los vasos linfáticos inflamados pueden ser visibles como estrías rojas bajo la piel de la región de drenaje linfático afectada.

Los síntomas más frecuentes de la linfadenitis aguda consisten en ganglios linfáticos inflamados (adenomegalia) que son dolorosos a la palpación, fiebre, escalofríos, pérdida del apetito, taquicardia y debilidad general. Los ganglios linfáticos suelen ser palpables y dolorosos al tacto, y la piel que los cubre se observa eritematosa. En los casos graves de necrosis supurativa (necrosis con formación de pus), puede desarrollarse una fístula (abertura artificial) que permite el drenaje de pus desde el nódulo linfático agrandado hacia la superficie.

Los microorganismos que causan linfadenitis con mayor frecuencia son los estreptococos y los estafilococos. Otros organismos menos frecuentes son los virus (como en la mononucleosis o la rubéola), los protozoarios, las rickettsias, los hongos y el bacilo de la tuberculosis. La amigdalitis, las infecciones originadas en los dientes y la faringitis bacteriana son las causas más frecuentes de linfadenitis en la zona del cuello. La linfadenopatía generalizada es típica de la artritis reumatoide y se detecta como signo precoz de la infección por VIH. En la linfadenitis crónica, los ganglios linfáticos están agrandados, pero su palpación no es dolorosa.

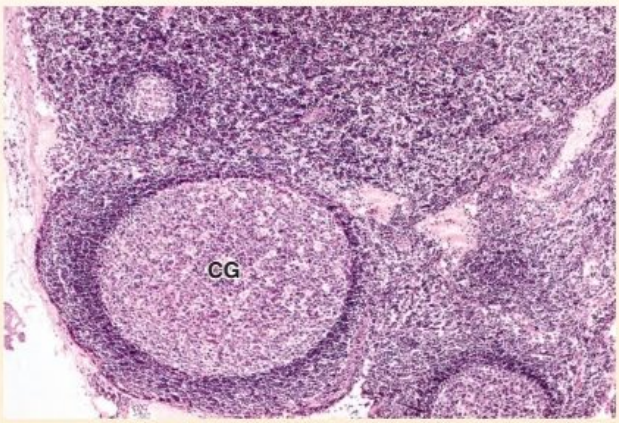

FIGURA C14-4-1. Microfotografía de un ganglio linfático con linfadenitis reactiva. Corte a través de la corteza superficial de un ganglio linfático que muestra un centro germinativo hiperplásico (*CG*) que se proyecta hacia la cápsula de tejido conjuntivo. La mayoría de las células de tinción pálida que ocupan el centro germinativo corresponden a linfocitos B y macrófagos; la acumulación de linfocitos T forma una región del manto o corona bien definida que rodea el centro germinativo. 120× (reproducido de Schwarting R, McKenzie S, Rubin R. Hematopathology. In: Rubin R, Strayer DS, eds. Rubin's Pathology: Clinicopathologic Foundations of Medicine, 5th ed. Baltimore: Lippincott Williams & Wilkins, 2008).

depende de la producción de diversas citocinas por las células estromales y la expresión de los receptores específicos en los linfocitos B (CXCR5) y T (CCR7) en un proceso semejante al que ocurre en el ganglio linfático (*véanse* pp. 497-498). Los nódulos suelen contener centros germinativos que, como en otros tejidos linfáticos, se desarrollan a medida que los linfocitos B proliferan después de su activación por antígenos. La salida de los linfocitos de la pulpa blanca hacia la pulpa roja está regulada e implica una vía de la S1P, similar a la que se utiliza en los ganglios linfáticos (*véase* p. 498).

Los linfocitos atraviesan el bazo con gran velocidad; cerca del 50% de los linfocitos circulan por el bazo cada 24 h. En los humanos, los centros germinativos se desarrollan dentro de las 24 h siguientes a la exposición a un antígeno y pueden tornarse extremadamente grandes y visibles a simple vista. Estos nódulos de gran tamaño se denominan ***nódulos esplénicos*** o corpúsculos de Malpighi (no deben confundirse con los corpúsculos renales, que tienen el mismo nombre).

La pulpa roja contiene una gran cantidad de eritrocitos, a los que filtra y degrada.

La **pulpa roja** presenta este color tanto en el estado fresco como en los preparados histológicos debido a que contiene una gran cantidad de eritrocitos (lám. 40, p. 520). En esencia, la pulpa roja está compuesta por **senos esplénicos** separados por los **cordones esplénicos** (cordones de Billroth). Los cordones esplénicos están compuestos por la ya mencionada red laxa de células reticulares y fibras reticulares, que contienen moléculas de colágeno tipo III y V. Dentro de la red reticular de los cordones esplénicos hay abundantes eritrocitos, plaquetas, macrófagos, linfocitos, células dendríticas, células plasmáticas y granulocitos. Los macrófagos de la pulpa roja son diferentes que los de la pulpa blanca; estos fagocitan principalmente los eritrocitos dañados y otros materiales que deben eliminarse de la sangre. El hierro de los eritrocitos destruidos es liberado por el macrófago o almacenado por la célula como ferritina o hemosiderina, que es un complejo insoluble de ferritina parcialmente degradada. Las inclusiones de ferritina pueden observarse con facilidad en los macrófagos de la pulpa roja. Los macrófagos de la pulpa roja son esenciales para comenzar el proceso de degradación de la hemoglobina y la recuperación del hierro, que es fundamental para la formación de nuevos eritrocitos.

La pulpa roja también es un gran reservorio de monocitos, que están agrupados en los cordones esplénicos rojos. Esta reserva de monocitos es mayor que la cantidad de estas células circulantes en la sangre, y puede ser rápidamente liberada del bazo

(p. ej., ante una infección). Los megacariocitos también están presentes en algunas especies como los roedores y los gatos, pero no en los humanos fuera de la etapa fetal. Los rasgos específicos del bazo, en comparación con otros órganos linfáticos principales, se resumen en la tabla 14-4 (*véase* p. 509).

Los senos esplénicos o venosos son vasos sinusoidales especiales revestidos por células endoteliales bastoniformes.

Las **células endoteliales** que revisten los **senos esplénicos** son muy largas. Su eje longitudinal corre paralelo a la dirección del vaso (fig. 14-30). Existen pocos puntos de contacto entre las células ad-

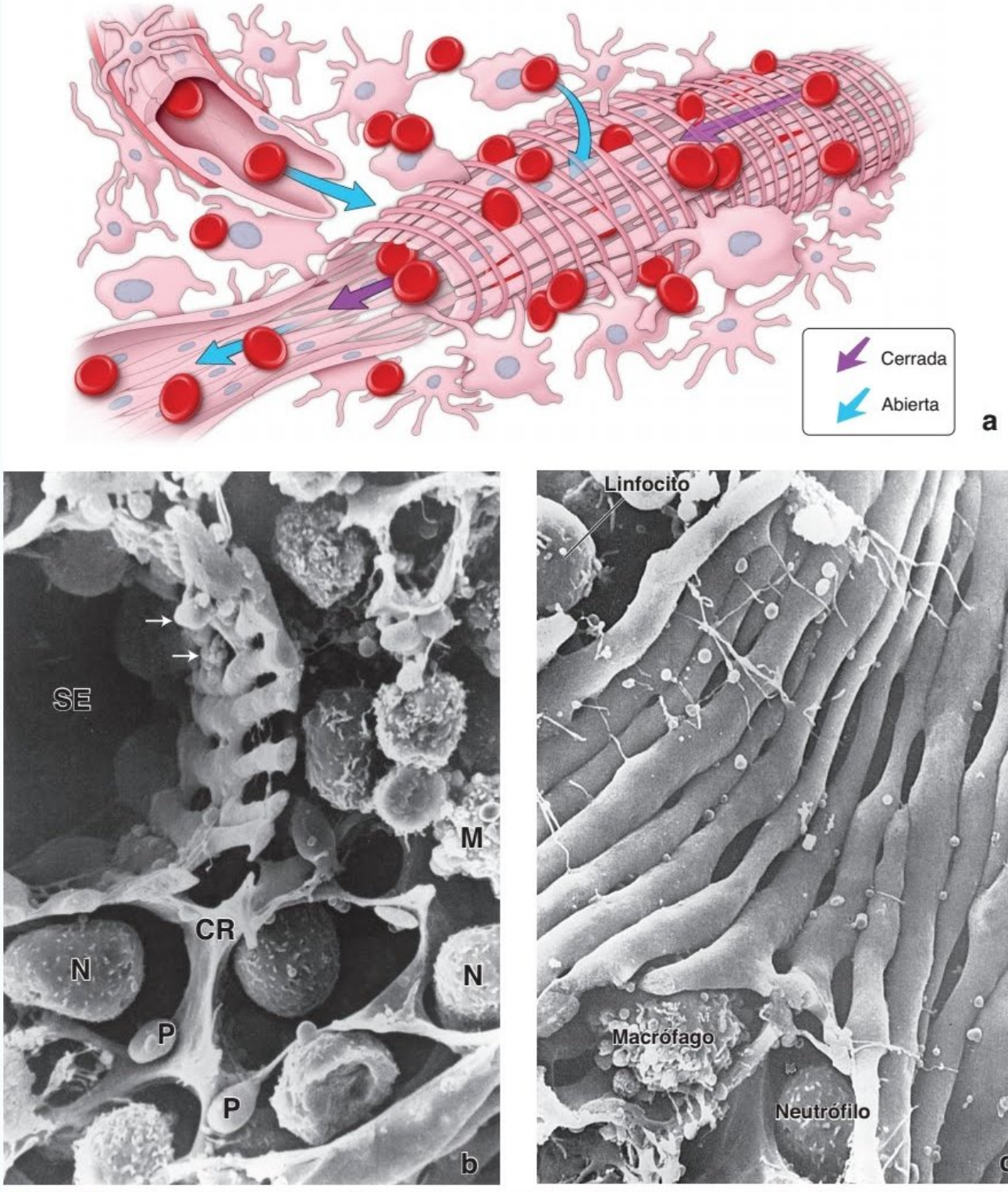

FIGURA 14-30. Estructura del sinusoide esplénico y del cordón esplénico. a. Diagrama del seno esplénico. Obsérvese la dirección del flujo sanguíneo en las circulaciones abiertas y cerradas. **b.** En esta microfotografía electrónica se muestra un corte transversal del seno esplénico (*SE*) que revela la estructura reticular de la pared. Los procesos de los macrófagos (*flechas*) ingresan en la luz del seno a través de múltiples aberturas de la pared. El resto de la microfotografía muestra los procesos de las células reticulares (*CR*) con su superficie lisa característica. Los espacios de la red de células reticulares contienen neutrófilos (*N*), macrófagos (*M*) y plaquetas (*P*). 4 400×. **c.** Microfotografía electrónica de barrido del sinusoide esplénico, en la cual se muestra la arquitectura de la pared sinusoidal vista desde la luz del vaso. Las células endoteliales con forma de bastón discurren paralelas y se conectan entre sí a intervalos por evaginaciones laterales. En el *ángulo inferior derecho* se muestra la tumefacción nuclear. También son visibles algunos de los extremos aguzados de las células endoteliales bastoniformes. El macrófago, el neutrófilo y el linfocito están fuera del sinusoide. 5 300× (reimpreso con autorización de Fujita T, Tanaka K, Tokunga J. SEM Atlas of Cells and Tissues. Tokyo: Igaku-Shoin, 1981).

yacentes, por lo que se producen espacios intercelulares prominentes. Estos espacios permiten que los eritrocitos entren y salgan de los senos con facilidad. Las imágenes del MET demuestran claramente que los eritrocitos humanos regresan a la circulación desde los cordones esplénicos al pasar en medio de los espacios intracelulares entre las células endoteliales sinusoidales (fig 14-31). Las células endoteliales contienen filamentos de actina (fibras de esfuerzo) en una disposición longitudinal justo por debajo de la membrana plasmática. Las fibras de esfuerzo son más evidentes en los bordes de las células adyacentes. La presencia de actina, filamentos similares a la miosina y actina α en las fibras de estrés es indicativa de las propiedades contráctiles y el posible papel de estas estructuras en la regulación del tamaño de los espacios intercelulares, lo que a su vez controla el paso de los eritrocitos desde los cordones esplénicos hacia los senos.

Los senos carecen de una lámina basal continua. Las **fibras de lámina basal** que contienen colágeno tipo IV y laminina rodean el seno como si fueran los anillos metálicos que sostienen unidas las duelas de un barril. Estas fibras están en ángulo recto en relación con los ejes de las células endoteliales. Este material se tiñe con impregnaciones argénticas o con la reacción de PAS (lám. 40, p. 520). En la pared de los senos esplénicos no hay células de músculo liso ni pericitos. Las evaginaciones de las células reticulares pueden extenderse hacia la superficie basal de las células endoteliales, y es probable que estén asociadas con las **fibras reticulares**, que parecen mezclarse con los anillos perisinusoidales de la lámina basal. La sangre llena los senos y los cordones de la pulpa roja y, a menudo, oculta las estructuras subyacentes y dificulta que pueda distinguirse entre cordones y senos en los cortes histológicos.

Circulación sanguínea en el bazo

La circulación dentro de la pulpa roja permite que los macrófagos detecten antígenos en la sangre.

Las ramas de la arteria esplénica se introducen en la pulpa blanca desde las trabéculas. La **arteria central** de algunos animales no humanos emite ramas hacia la pulpa blanca y hacia los senos de su periferia denominados *senos marginales* (*véase* fig. 14-29). En contraste con otros animales (ratones y ratas), los humanos no cuentan con senos marginales. La arteria central continúa hacia la pulpa roja, donde se ramifica en varias arteriolas bastante rectas llamadas ***arteriolas peniciladas***. Estas arteriolas terminan por convertirse en capilares arteriales. Algunos capilares arteriales están rodeados por cúmulos de macrófagos y, por lo tanto, se denominan ***capilares envainados***. Los capilares envainados, entonces, terminan directamente en la malla reticular de los cordones esplénicos en lugar de conectarse con los senos esplénicos revestidos de endotelio. La sangre que entra en la pulpa roja de esta manera se filtra a través de los cordones y queda expuesta a sus macrófagos antes de retornar a la circulación atravesando las paredes de los senos esplénicos. Además, algunas evaginaciones de los macrófagos se extienden entre las células endoteliales hacia la luz de los senos para detectar antígenos extraños en la sangre circulante (fig. 14-32; *véase también* fig. 14-31).

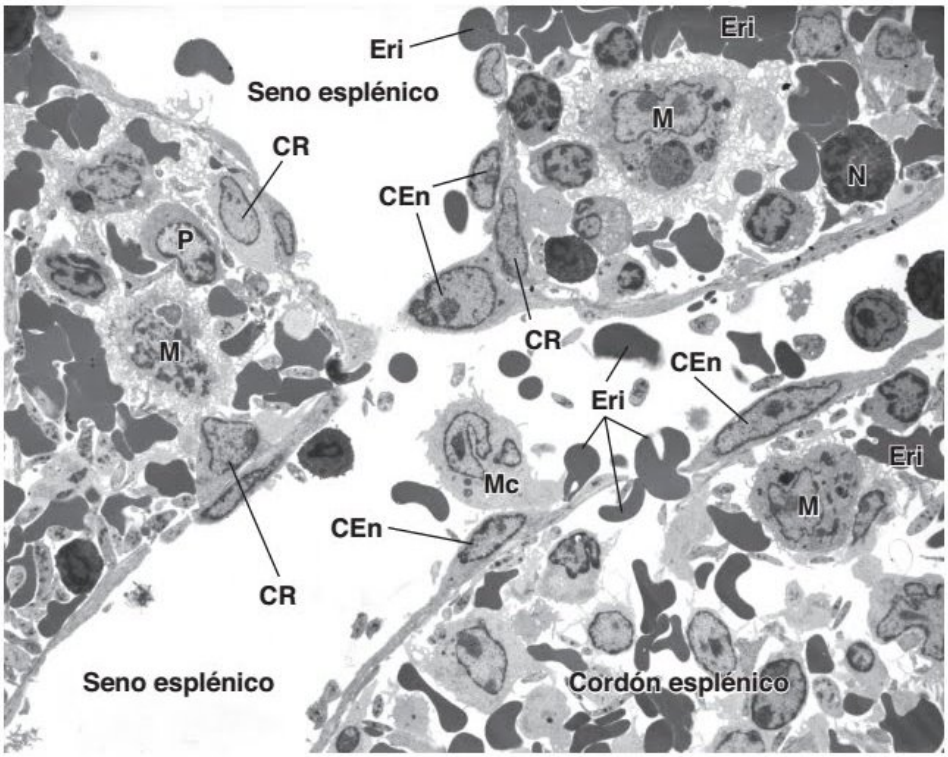

FIGURA 14-31. Microfotografía de la pulpa roja del bazo. En esta microfotografía de bajo aumento se muestra un corte de la pulpa roja del bazo. La unión de los dos senos esplénicos es evidente en el centro. Los senos están rodeados por células estromales de la pulpa roja. Los núcleos alargados pertenecen a las células endoteliales (*CEn*) con forma de bastón que revisten los senos. Obsérvese la gran cantidad de perfiles de eritrocitos (*Eri*) en la pulpa roja y los senos esplénicos; algunos de estos se encuentran en el proceso de pasar a través de los espacios intercelulares entre las células endoteliales. Las células reticulares (*CR*) están junto a la pared del seno. Puede observarse una gran cantidad de macrófagos (*M*) de la pulpa roja fuera de la pared del seno. *P*, plasma; *Mc*, monocito; *N*, neutrófilo. 2800× (copyright © 2010. Regents of the University of Michigan. Reimpreso con autorización).

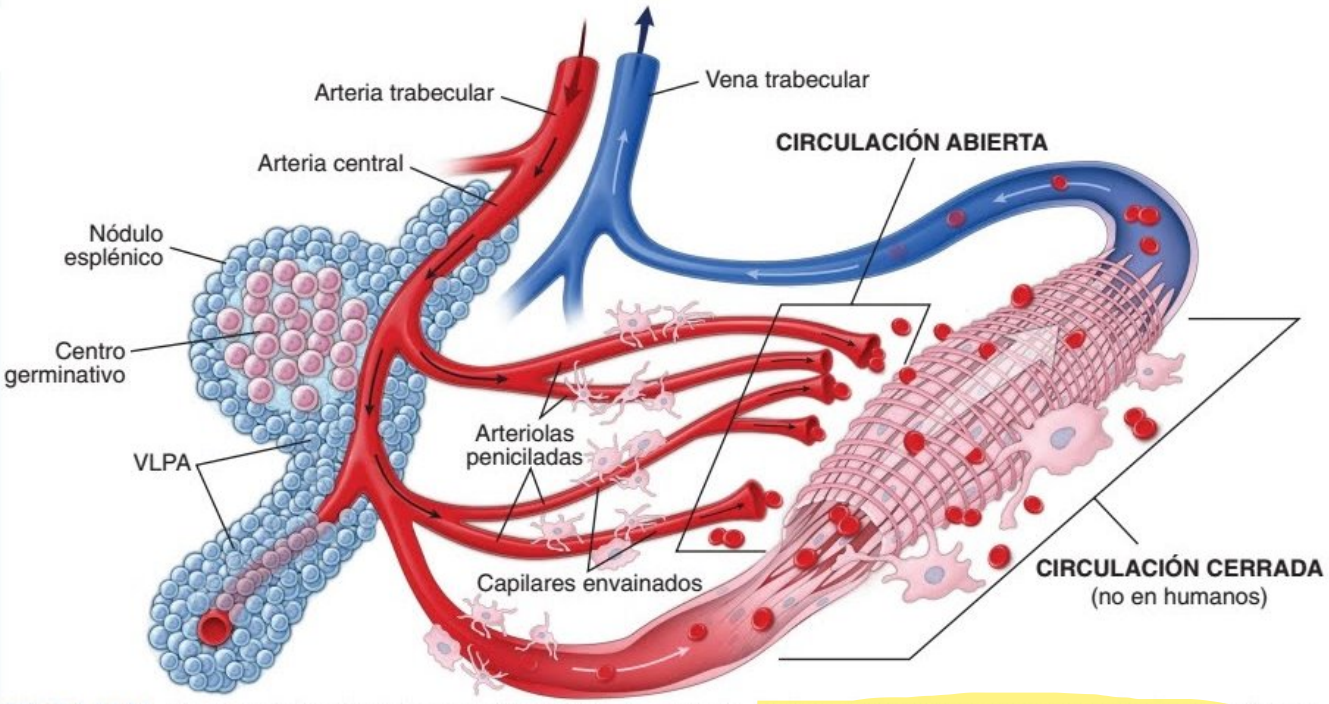

FIGURA 14-32. Diagrama de las circulaciones esplénicas abierta y cerrada. En la circulación abierta, que ocurre en los humanos, las arteriolas peniciladas desembocan directamente en la malla reticular de los cordones, en lugar de conectarse con los senos esplénicos revestidos de endotelio. Entonces, la sangre que entra en la pulpa roja se filtra a través de los cordones y queda expuesta a los macrófagos que se alojan allí. En la circulación cerrada, que es típica de otras especies, las arteriolas peniciladas desembocan directamente en los senos esplénicos de la pulpa roja. *VLPA,* vaina linfática periarterial.

Este tipo de circulación se denomina ***circulación abierta***, y es la única vía por la cual la sangre retorna a la circulación venosa en los seres humanos. Es importante saber que la información derivada de las investigaciones y los modelos en tercera dimensión apoya la idea de que la circulación esplénica es un sistema **completamente abierto en los humanos**. En otras especies, como ratas y perros, parte de la sangre de los capilares envainados pasa directamente a los senos esplénicos de la pulpa roja. Este tipo de circulación se conoce como ***circulación cerrada***.

La circulación abierta expone la sangre de forma más eficiente a los macrófagos de la pulpa roja. Las microfotografías electrónicas de transmisión y de barrido suelen mostrar eritrocitos en tránsito a través del endotelio sinusoidal, que se postula que están reingresando en el sistema vascular desde los cordones de la pulpa roja (*véase* fig. 14-31). La sangre recolectada en los senos drena en las tributarias de las venas trabeculares, que después convergen en venas más grandes y, finalmente, salen del bazo a través de la vena esplénica. La vena esplénica, a su vez, se une a las venas que drenan el intestino para formar la vena porta hepática.

El bazo inicia la respuesta inmunitaria adaptativa y realiza la hematopoyesis.

Debido a que el bazo filtra la sangre, como los ganglios linfáticos filtran la linfa, funciona en los sistemas tanto inmunitario como hematopoyético.

Las funciones del bazo en el sistema inmunitario incluyen las siguientes:

- Presentación de antígenos por las APC (sobre todo células dendríticas y macrófagos) e inicio de la respuesta inmunitaria ante antígenos transportados en la sangre.
- Activación y proliferación de linfocitos B y T.
- Producción de anticuerpos contra antígenos presentes en la sangre circulante.
- Eliminación de los antígenos macromoleculares de la sangre.

La activación y la proliferación de los linfocitos T y la diferenciación de los linfocitos B y las células plasmáticas, así como la secreción de anticuerpos, se producen en la pulpa blanca del bazo; en este sentido, la pulpa blanca es el equivalente de otros órganos linfáticos.

Las funciones hematopoyéticas del bazo incluyen las siguientes:

- Captación y destrucción de eritrocitos y plaquetas envejecidos, dañados y anómalos.
- Recuperación del hierro de la hemoglobina de los eritrocitos.
- Formación de eritrocitos durante la vida fetal inicial.
- Almacenamiento de sangre, en especial de eritrocitos, en algunas especies.

El papel de la pulpa roja es principalmente la **filtración de la sangre** (la eliminación del material particulado, los antígenos macromoleculares y los eritrocitos y plaquetas envejecidos, anómalos o dañados de la circulación sanguínea). Estas funciones son realizadas por los macrófagos incluidos en la red reticular de la pulpa roja, en especial por aquellos que se localizan directamente bajo el endotelio de los senos esplénicos. La circulación abierta en el bazo asegura que todos los materiales circulantes en la sangre tengan acceso directo a los macrófagos de la pulpa roja. Los eritrocitos envejecidos, dañados o anómalos son degradados por los lisosomas de los macrófagos; el hierro de la hemoglobina se recupera y se almacena en forma de ferritina o hemosiderina para su reciclaje futuro. El grupo hemo de la molécula se degrada a bilirrubina, la cual es transportada hacia el

TABLA 14-4 Comparación de los órganos linfáticos principales

Características	Nódulos linfáticos (BALT, GALT, MALT)	Ganglios linfáticos	Timo	Bazo
Funciones principales	Vigilancia inmunitaria de las membranas mucosas	Filtran la linfa; generan respuestas inmunitarias a los antígenos en la linfa	Desarrolla linfocitos T inmunocompetentes	Filtra la sangre Elimina eritrocitos viejos Genera respuestas inmunitarias a los antígenos circulantes
Cápsula de tejido conjuntivo	No	Sí	Sí	Sí; contiene miofibroblastos
Corteza	No	Sí	Sí	No
Médula	No	Sí	Sí	No
Nódulos linfáticos	Sí	Sí; solo en la corteza superficial	No	Sí; solo en la pulpa blanca
Vasos linfáticos aferentes	No	Sí; atraviesan la cápsula	No	No
Vasos linfáticos eferentes	Sí	Sí; abandonan el nódulo por el hilio	Sí (pocos); se originan en el tabique y la cápsula del tejido conjuntivo	Sí; escasos, se originan en la pulpa blanca cerca de las trabéculas
Vénulas de endotelio alto	Sí; en nódulos linfáticos bien establecidos (amígdalas, apéndice, placas de Peyer)	Sí; asociadas con la corteza profunda	No	No
Características distintivas	Tejido linfático difuso con nódulos linfáticos distribuidos de forma aleatoria subyacentes a la superficie epitelial	Presencia de senos linfáticos (subcapsular, trabecular y medular) Malla reticular	Lóbulos tímicos. Malla de células epiteliorreticulares Corpúsculos de Hassall solo en la médula	Pulpa blanca, con nódulos esplénicos a lo largo de la VLPA que contienen la arteria central Pulpa roja que contiene senos esplénicos, arterias peniciladas, capilares envainados y cordones esplénicos

BALT, tejido linfático asociado con bronquios; *GALT*, tejido linfático asociado con el intestino; *MALT*, tejido linfático asociado con la mucosa; *VLPA*, vaina linfática periarterial.

hígado a través del sistema porta y ahí se conjuga con ácido glucurónico. La bilirrubina conjugada es secretada hacia la bilis, lo que le confiere su color característico.

Los macrófagos de la pulpa roja reconocen los eritrocitos envejecidos o anómalos mediante varios mecanismos diferentes:

- Los **mecanismos inespecíficos** incluyen cambios morfológicos y bioquímicos que ocurren en los eritrocitos envejecidos; estos se tornan más rígidos y, por lo tanto, son atrapados con mayor facilidad en la red de la pulpa roja.
- Los **mecanismos específicos** comprenden la opsonización de la membrana celular con anticuerpos IgG antibanda 3, lo cual desencadena la fagocitosis eritrocítica dependiente del receptor F_c. Además, los cambios específicos en la glucosilación de las glucoforinas (*véase* p. 293) en los eritrocitos que envejecen actúan como una señal de reconocimiento que desencadena la eliminación de eritrocitos envejecidos por los macrófagos.

A pesar de estas importantes funciones, el bazo no resulta indispensable para la vida humana. Puede extirparse quirúrgicamente (**esplenectomía**), lo cual se realiza con frecuencia después de un traumatismo que causa rotura esplénica con hemorragia incontenible. La captación y destrucción de los eritrocitos envejecidos se producen en la médula ósea y en el hígado. Los estudios en pacientes esplenectomizados demuestran el papel esencial del bazo en la protección en contra de los patógenos transportados en la sangre, pues estas personas son incapaces de comenzar una respuesta inmunitaria ante diversos tipos de bacterias. Los pacientes sin bazo pueden estar en riesgo de padecer infecciones graves.

101 HISTOLOGÍA LIBRETA

SISTEMA INMUNITARIO Y TEJIDOS Y ÓRGANOS LINFÁTICOS

FUNDAMENTOS DEL SISTEMA LINFÁTICO

- El **sistema inmunitario** es el sistema de defensa del cuerpo que genera respuestas inmunitarias en contra de las células propias transformadas y los invasores externos. El **sistema linfático** es prácticamente indistinguible del sistema inmunitario; consiste en grupos de células, tejidos y órganos que participan en las respuestas inmunitarias.
- Los **linfocitos** son las células esenciales para el sistema inmunitario, además de ser las células efectoras en las respuestas inmunitarias.
- Los tejidos y órganos del sistema linfático incluyen el tejido linfático difuso, los nódulos linfáticos, los ganglios linfáticos, el bazo, la médula ósea y el timo.
- Las respuestas inmunitarias pueden dividirse en **inmunidad inespecífica** o **innata** (representa la primera línea de defensa frente a la agresión microbiana) y la **inmunidad específica** o **adaptativa** (se adquiere de forma gradual y se inicia mediante el contacto con el antígeno y la presentación de este a diversos tipos de linfocitos).
- Dos tipos de respuestas distinguen a la inmunidad específica: **respuesta humoral** (producción de anticuerpos contra antígenos extraños invasores) y **respuesta celular** (elimina células transformadas e infectadas por virus por medio de linfocitos citotóxicos específicos).

CÉLULAS DEL SISTEMA INMUNITARIO

- Existen tres tipos principales de **linfocitos** en el cuerpo: linfocitos T, linfocitos B y linfocitos NK.
- Los **linfocitos T** se diferencian y se tornan inmunocompetentes en el timo, y se caracterizan por la presencia de receptores de linfocitos T (TCR). Constituyen entre el 60 y 80% de los linfocitos circulantes y se subclasifican según la presencia de diferentes proteínas marcadoras de superficie, llamadas así por el sistema numerador de moléculas, el **grupo de diferenciación** (**CD**).
- Los **linfocitos B** se diferencian en los órganos equivalentes de la bolsa y se caracterizan por la presencia de receptores de linfocitos B (IgM e IgD unidas a membranas celulares). Participan en la inmunidad humoral y se diferencian en células plasmáticas productoras de anticuerpos.
- Los **linfocitos citolíticos naturales** (**NK**, *natural killer*) están especializados para destruir ciertos tipos de células diana mediante la liberación de perforinas y granzimas.
- Los linfocitos experimentan diferenciación dependiente de antígenos en los **órganos linfáticos primarios** (**timo** y **médula ósea**). Los linfocitos experimentan activación dependiente de antígenos en los **órganos linfáticos secundarios**.

TIPOS DE RESPUESTA INMUNITRIA

- La **respuesta inmunitaria primaria** hace referencia al primer encuentro del cuerpo con el antígeno; tiene un período de latencia de varios días y secreta principalmente anticuerpos IgM.
- La **respuesta inmunitaria secundaria** es más rápida e intensa que la respuesta primaria, y secreta anticuerpos IgG.
- La **inmunidad humoral** (**mediada por anticuerpos**) es mediada por anticuerpos producidos por los linfocitos B y por las células plasmáticas.
- La **inmunidad celular** (**mediada por células**) es mediada por linfocitos T citotóxicos específicos.
- En la **citotoxicidad mediada por células dependiente de anticuerpos** (**CMCDA**), las moléculas de IgG dirigen los linfocitos NK hacia sus dianas.

ACTIVACIÓN DE LOS LINFOCITOS T Y B

- Para iniciar la respuesta inmunitaria, los linfocitos T cooperadores y citotóxicos deben reconocer y unirse a un antígeno (polipéptido) que se exhibe en las moléculas del **complejo mayor de histocompatibilidad** (**MHC**).
- En las células se encuentran dos clases de moléculas del MHC: el **MHC I** se expresa en la superficie de todas las células nucleadas y las plaquetas; el **MHC II** tiene una distribución limitada y se expresa solo en la superficie de las células presentadoras de antígenos (**APC**).
- **Los linfocitos $CD8^+$ citotóxicos** están restringidos al MHC I y los **linfocitos T $CD4^+$ cooperadores** están restringidos al MHC II.
- Para que se activen los linfocitos T, es necesario que el TCR y las moléculas CD4 o CD8 interactúen con el antígeno exhibido en la molécula MHC (**primera señal**), y se requiere la interacción entre las diferentes moléculas CD (**señal coestimuladora**).
- Los **linfocitos T cooperadores activados** liberan citocinas (interleucinas) que estimulan a otros linfocitos T, B y NK para su diferenciación y proliferación. Los **linfocitos T citotóxicos activados** también liberan citocinas que estimulan a las células para su proliferación y la destrucción de las células propias anómalas.
- La **activación de los linfocitos B** requiere la interacción con los linfocitos T cooperadores para producir citocinas específicas y para que se diferencien en células plasmáticas y linfocitos B de memoria.
- Los **linfocitos T reguladores** (**supresores**) inhiben las respuestas inmunitarias de otros linfocitos activados, con lo que previenen las enfermedades autoinmunitarias.

TEJIDOS Y ÓRGANOS LINFÁTICOS

- El **tejido linfático difuso** en el intestino (GALT), las vías respiratorias (BALT) y el aparato genitourinario (MALT) protege al organismo frente a los agentes patógenos.
- El tejido linfático difuso es un sitio para la **respuesta inmunitaria inicial**, que se caracteriza por la proliferación clonal de los linfocitos B y el posterior desarrollo de los **nódulos linfáticos** (o **folículos**).
- El **centro germinativo** está ubicado en el centro del nódulo linfático; contiene **linfocitos B activados**, **plasmoblastos**, **células dendríticas foliculares** (**CDF**) presentadoras de antígenos y un tipo de **linfocitos T cooperadores**.
- Los **nódulos linfáticos** se encuentran en el GALT (amígdalas, placas de Peyer, nódulos linfáticos solitarios y apéndice vermiforme), en el BALT (árbol bronquial) y en el MALT (en la mucosa del aparato genitourinario).
- Los **vasos linfáticos** comienzan como redes de capilares ciegos en el tejido conjuntivo laxo que recogen la **linfa**, la cual está compuesta por líquido extracelular, moléculas grandes (antígenos) y células (sobre todo linfocitos). Muchos vasos linfáticos se originan en el tejido linfático difuso.

GANGLIOS LINFÁTICOS

- A medida que la linfa circula a través de los vasos linfáticos, atraviesa los **ganglios linfáticos**, que son órganos pequeños y encapsulados dentro de los cuales las CDF capturan antígenos y los exponen a los linfocitos para su activación.
- Los **vasos linfáticos** aferentes atraviesan la cápsula y penetran la corteza del ganglio linfático. Después, la linfa es filtrada dentro de una red de senos linfáticos interconectados (subcapsular, trabecular y medular) y abandona el ganglio linfático a través de un **vaso linfático eferente**.
- La **malla reticular** del ganglio linfático contiene células reticulares, células dendríticas, células dendríticas foliculares y macrófagos. Estas células interactúan con los linfocitos T y B que se encuentran dispersos en la **corteza superficial**, la **corteza profunda** y la **médula** del ganglio linfático.
- Los linfocitos de los vasos sanguíneos ingresan en el ganglio linfático a través de las **vénulas de endotelio alto** (**VEA**) localizadas en la **corteza profunda**, la cual contiene la mayoría de los **linfocitos T**.
- La mayoría de los **linfocitos B** están ubicados en los nódulos linfáticos dentro de la **corteza superficial**.

TIMO

- El **timo** es un órgano linfoepitelial ubicado en el mediastino superior que contiene **linfocitos T** en desarrollo, dentro de una malla extensa de **células epiteliorreticulares** interconectadas. El timo está completamente formado al momento del nacimiento y se mantiene hasta la pubertad.
- Las **células epiteliorreticulares** forman compartimentos (corteza y médula), secretan citocinas, rodean los vasos sanguíneos en la barrera hematotímica y, similar a las APC, participan en la **intercomunicación** con los linfocitos T en desarrollo.
- El rasgo microscópico más característico de la **médula tímica** es la presencia de **corpúsculos tímicos** (**de Hassall**) formados por células epiteliorreticulares tipo VI.
- Durante la **educación tímica** (caracterizada por la síntesis de TCR y la expresión y desaparición de moléculas CD superficiales específicas), los linfocitos T experimentan una diferenciación y un **proceso de selección de dos etapas** (**selección positiva** y **negativa**) que conduce al desarrollo de la tolerancia inmunitaria mediante la eliminación de todos los linfocitos T dirigidos contra los propios tejidos del cuerpo.

BAZO

- El **bazo** es el órgano linfático más grande y se ubica en la cavidad abdominal. El bazo filtra la sangre e induce respuestas inmunitarias a los antígenos que circulan en esta. Elimina los eritrocitos envejecidos y defectuosos y recicla el hierro de la hemoglobina degradada.
- El bazo tiene dos regiones desde el punto de vista funcional y morfológico: la **pulpa blanca** y la **pulpa roja**.
- La **pulpa blanca** está compuesta por tejido linfático asociado con ramas de la arteria central. Los linfocitos T que se aglomeran alrededor de la arteria central constituyen la **vaina linfática periarterial** (**VLPA**).
- La **pulpa roja** consiste en **senos esplénicos** separados por **cordones esplénicos**, que contienen grandes cantidades de eritrocitos, macrófagos y otras células inmunitarias.
- Los **senos esplénicos** están revestidos por células endoteliales con forma de bastón y bandas de lámina basal incompleta, que rodean la parte externa.
- La sangre que ingresa en el bazo fluye en una **circulación abierta**, donde los capilares se abren directamente hacia los cordones esplénicos (fuera del sistema circulatorio), o en una **circulación cerrada**, en la cual la sangre circula sin abandonar la red vascular. En los humanos, la circulación abierta es la única vía por la cual la sangre regresa a la circulación venosa.

LÁMINA 36 ■ AMÍGDALAS PALATINAS

Las **amígdalas palatinas** son estructuras pares compuestas por masas de tejido linfático ubicadas en ambos lados de la faringe. Junto con las amígdalas faríngeas (adenoides) y las amígdalas linguales, forman un anillo en la entrada de la bucofaringe (anillo de Waldeyer). Desde el punto de vista estructural, las amígdalas contienen abundantes nódulos linfáticos situados en la mucosa. El epitelio plano estratificado que cubre la superficie de la amígdala palatina (y faríngea) se sumerge en el tejido conjuntivo subyacente para formar varias criptas, las **criptas amigdalinas**. Las paredes de estas criptas contienen nódulos linfáticos. El revestimiento epitelial de las criptas generalmente se encuentra infiltrado por linfocitos y con frecuencia a un grado tal que el epitelio es difícil de identificar. Mientras que los nódulos ocupan sobre todo el tejido conjuntivo, la infiltración del epitelio por los linfocitos tiende a enmascarar el límite de los tejidos conjuntivo y epitelial. Las amígdalas protegen el orificio de la faringe, la entrada común a los sistemas respiratorio y digestivo. Las amígdalas palatinas y faríngeas pueden inflamarse debido a infecciones repetidas en la bucofaringe y la nasofaringe; asimismo, pueden albergar bacterias que causan infecciones recurrentes cuando son abrumados por ellas. Cuando esto ocurre, las amígdalas inflamadas se extirpan mediante cirugía (amigdalectomía y adenoidectomía). Las amígdalas, como otros conjuntos de nódulos linfáticos, no poseen vasos linfáticos aferentes. Sin embargo, la linfa se drena desde el tejido linfático amigdalino a través de los vasos linfáticos eferentes.

Microfotografía de orientación. En esta microfotografía con poco aumento se muestra un corte a través de una amígdala palatina. Las regiones teñidas con hematoxilina corresponden a tejido linfático (*L*). La amígdala está recubierta por epitelio plano estratificado (*EPE*), que se sumerge en el tejido conjuntivo subyacente para formar las criptas amigdalinas (*CA*). En la base de una de las criptas se observan varias glándulas secretoras de moco (*GM*).

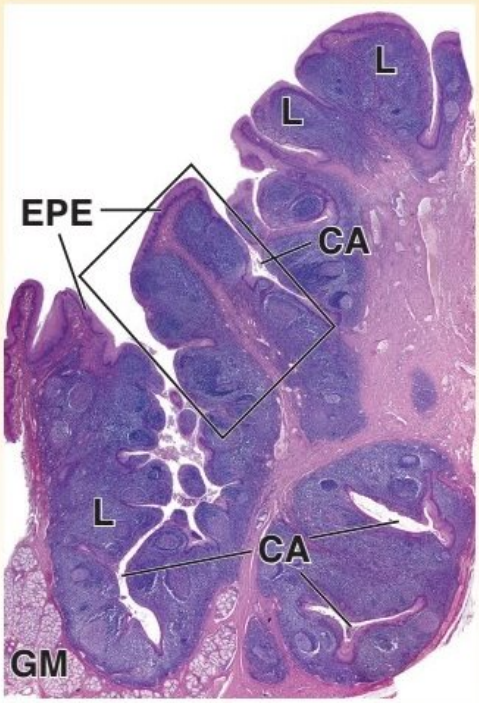

Amígdala, humano, H&E, 47×.

En esta microfotografía se muestra el área en el *rectángulo* de la microfotografía de orientación. Con este aumento mayor, se identifica fácilmente una parte del epitelio superficial (*ES*) de la amígdala. En otros sitios, los linfocitos (*Lin*) han infiltrado el epitelio en un grado tal que se dificulta su identificación. El cuerpo de cada nódulo (*N*) está situado en la mucosa y, debido a su gran proximidad, tienden a confluir. Varios de los nódulos se han cortado en un plano que incluye su centro germinativo (*CG*). Nótese la tinción eosinófila de estas regiones. Debajo de los nódulos se encuentra la submucosa (*S*) compuesta por tejido conjuntivo denso que se continúa con el tejido conjuntivo denso situado más allá del tejido amigdalino.

Amígdala, humano, H&E, 365×.

Con el mayor aumento en esta microfotografía, se observa fácilmente el carácter invasor de los linfocitos en el epitelio superficial. Obsérvese el límite nítido entre el epitelio y la lámina propia subyacente en el *sector inferior izquierdo* de la microfotografía. Pueden identificarse las células basales (*CB*) del epitelio plano estratificado. La lámina propia subyacente está ocupada por abundantes linfocitos; solo unos pocos han ingresado en el compartimento epitelial. Obsérvese también la banda delgada de fibras de colágeno (*FC*) situada en el límite entre el epitelio y la lámina propia. En cambio, en el *sector inferior derecho* de la microfotografía se ven muchos linfocitos que han invadido el epitelio. Más interesante es la presencia de lo que parecen ser islotes de células epiteliales (*CEp*) aisladas dentro de la periferia. La fina banda de colágeno (*C*) situada en la interfase del epitelio está tan interrumpida en esta región que parece compuesta de pequeños fragmentos. En efecto, la pequeña porción de nódulo que se ve en el *sector derecho* de la microfotografía literalmente ha proliferado dentro del epitelio, con la consiguiente desaparición del límite bien definido entre el tejido epitelial y el tejido conjuntivo.

C, colágeno
CA, criptas amigdalinas
CB, células basales
CEp, islotes de células epiteliales
CG, centros germinativos
EPE, epitelio plano estratificado
ES, epitelio superficial
FC, fibras de colágeno
GM, glándulas secretoras de moco
L, tejido linfático
Lin, linfocitos
N, nódulo
S, submucosa

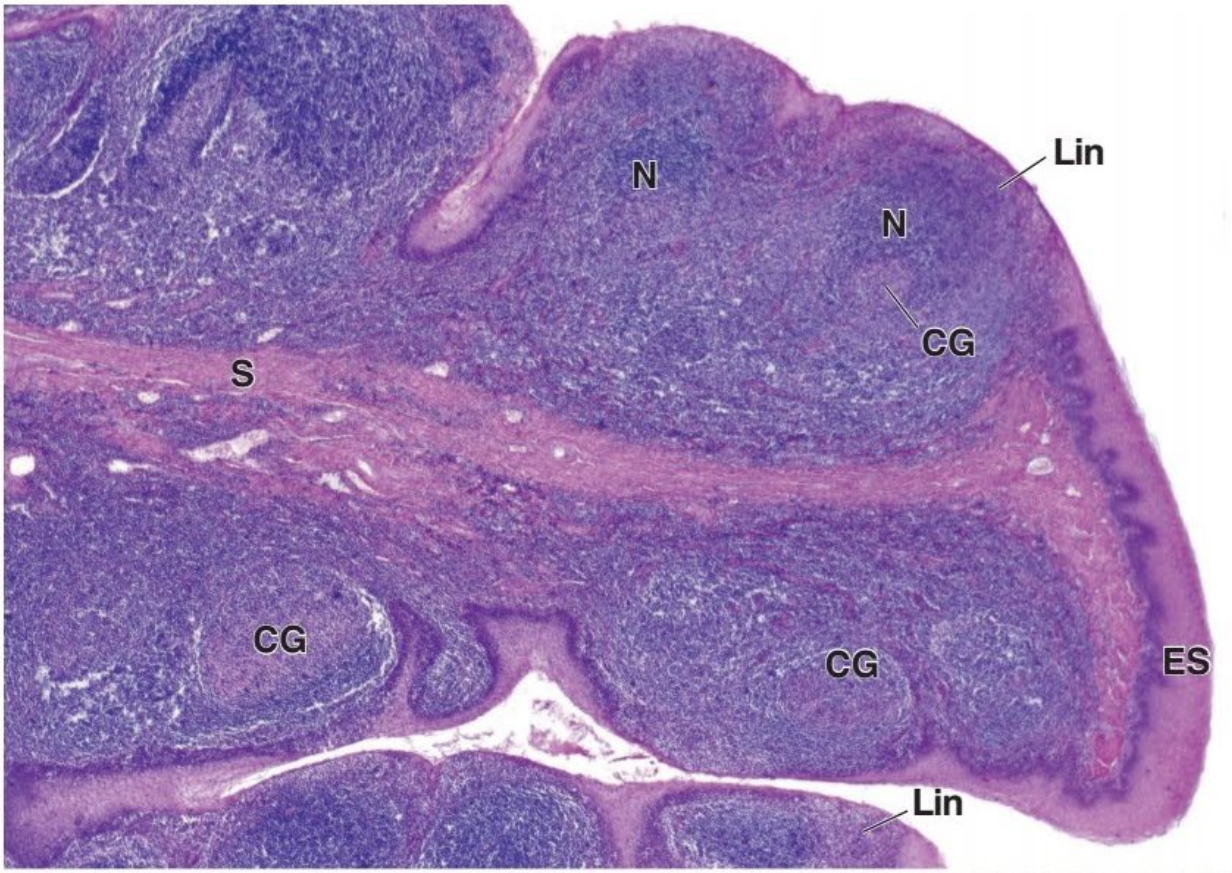
N
Lin
N
CG
S
CG
CG
ES
Lin

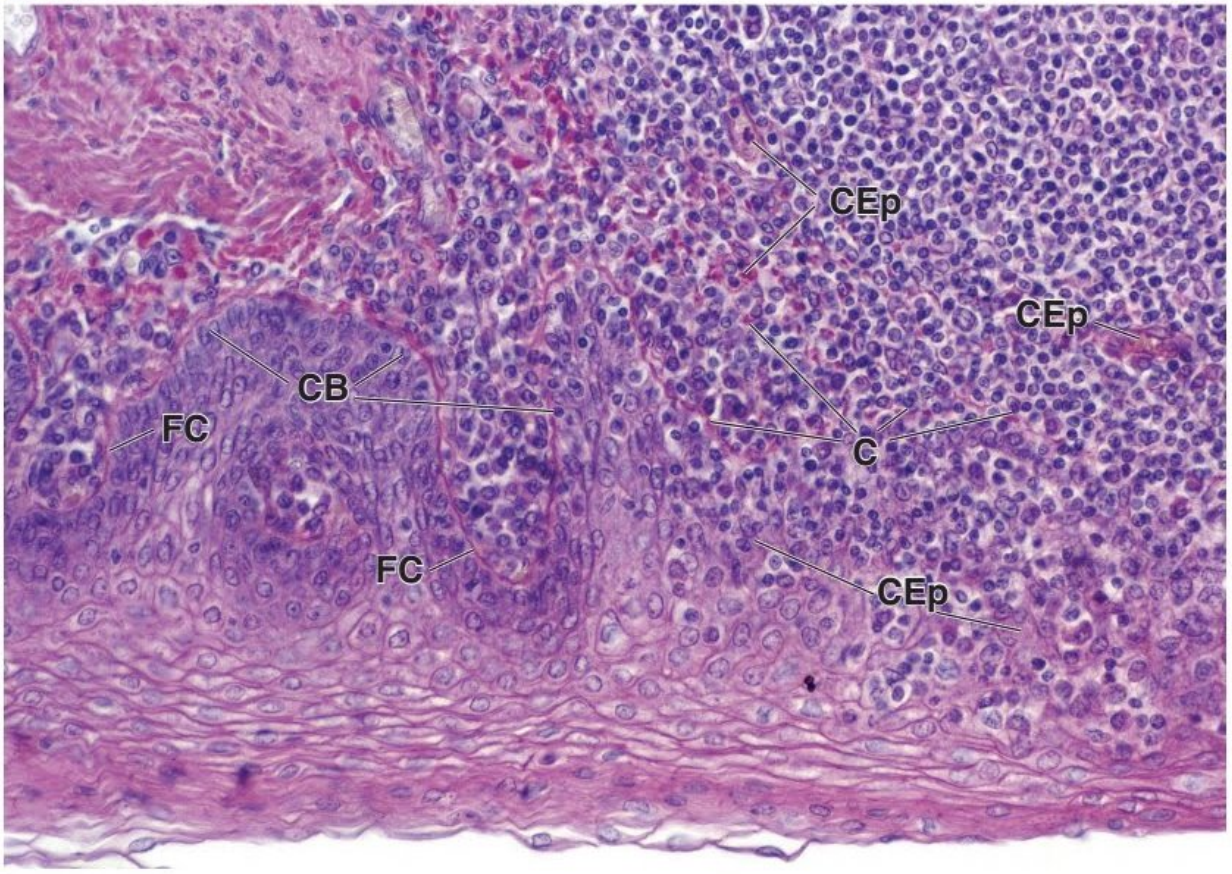
CEp
CEp
CB
FC
C
FC
CEp

LÁMINA 37 ■ GANGLIO LINFÁTICO I

Los ganglios linfáticos son pequeños órganos linfáticos encapsulados que se ubican en el trayecto de los vasos linfáticos. Funcionan como filtros de linfa y como el sitio principal en el cual los linfocitos T y B pasan por la proliferación *dependiente de antígenos* y la diferenciación en *linfocitos efectores* (células plasmáticas y linfocitos T) y *linfocitos T y B de memoria*. En esta página se muestra una microfotografía con poco aumento (14×) de un corte a través de un ganglio linfático humano con fines de orientación. La cápsula aparece como una fina cubierta de tejido.

El parénquima ganglionar está formado por una masa de tejido linfático organizada en una corteza (*C*) que rodea una región menos densa, la médula (*M*). La corteza se interrumpe en el *hilio* (*H*) del órgano, donde hay una cavidad reconocible. Es aquí donde los vasos sanguíneos arteriales entran en el órgano y los vasos venosos lo abandonan; los vasos linfáticos eferentes también abandonan el ganglio por el hilio.

Los vasos linfáticos aferentes penetran la cápsula en múltiples sitios para vaciar la linfa en un espacio revestido de endotelio, el seno *cortical* o *subcapsular*. Este seno drena en los senos trabeculares que se extienden a través de la corteza a lo largo de los cordones y después desembocan en los senos medulares. Estos, a su vez, desembocan en los *vasos linfáticos eferentes* que abandonan el ganglio a la altura del hilio.

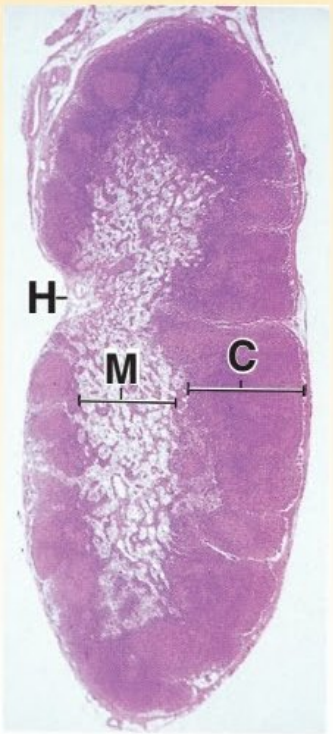

Corteza de ganglio linfático, humano, H&E, 120×.

Aquí se muestra con mayor aumento una parte de la **corteza**. La **cápsula** (*Caps*) está compuesta por tejido conjuntivo denso desde el cual parten **trabéculas** (*T*) hacia el interior del órgano. Justo debajo de la cápsula está el **seno subcapsular** (*SC*) o marginal, que recibe la linfa de los vasos linfáticos aferentes después de que penetran la cápsula. El seno subcapsular se continúa con los senos trabeculares (*ST*) que discurren a lo largo de los cordones.

La corteza contiene los nódulos linfáticos (*NL*) y un componente más profundo que carece de nódulos, conocido como *corteza profunda*. Mientras que los nódulos linfáticos y sus centros germinativos de tinción más pálida caracterizan a la corteza externa o superficial, una masa más densa de linfocitos, la cual proporciona una basofilia distintiva, caracteriza a la corteza profunda. A diferencia de estas regiones, la médula se caracteriza por presentar cordones estrechos anastomosados de tejido linfático que contienen abundantes linfocitos, los cordones medulares (*CM*), separados por espacios claros conocidos como *senos medulares* (*SM*). Los senos medulares reciben linfa de los senos trabeculares y la linfa que se ha filtrado a través del tejido cortical.

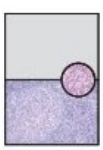

Nódulo linfático, ganglio linfático, humano, H&E, 400×; recuadro, 640×.

En esta microfotografía con mayor aumento de un nódulo linfático de la foto de arriba, se ilustra el **centro germinativo** (*CG*) que contiene linfocitos medianos y grandes (la mayoría son linfocitos B activados). Los centros germinativos también contienen células plasmáticas. Los linfocitos en proceso de mitosis se muestran con un aumento un poco mayor en el *detalle* (*flechas*), que corresponde a la región encerrada dentro del *detalle* en esta figura. El *detalle* también permite ver los núcleos de las **células reticulares** (*CR*) que forman el estroma de tejido conjuntivo de todo el órgano. La célula reticular ovoide tiene un núcleo grande pálido y su citoplasma emite evaginaciones largas que rodean a las fibras reticulares. En los preparados teñidos con H&E, las fibras reticulares y el citoplasma que las rodea son difíciles de identificar. Las células reticulares se observan mejor en los senos, donde se extienden a través del espacio linfático y relativamente no quedan ocultas por otras células.

Un tipo de vaso muy particular, las **vénulas de endotelio alto** (*VEA*), está relacionado con los nódulos linfáticos, en particular en la corteza profunda. Estos vasos tienen un endotelio formado por células altas entre las cuales migran los linfocitos desde la luz vascular hacia el parénquima del órgano.

C, corteza
Caps, cápsula
CG, centro germinativo
CM, cordón medular
CR, célula reticular
H, hilio
M, médula
NL, nódulo linfático
SC, seno cortical o subcapsular
SM, seno medular
ST, seno trabecular
T, trabécula
VEA, vénulas de endotelio alto
flechas, linfocitos en división

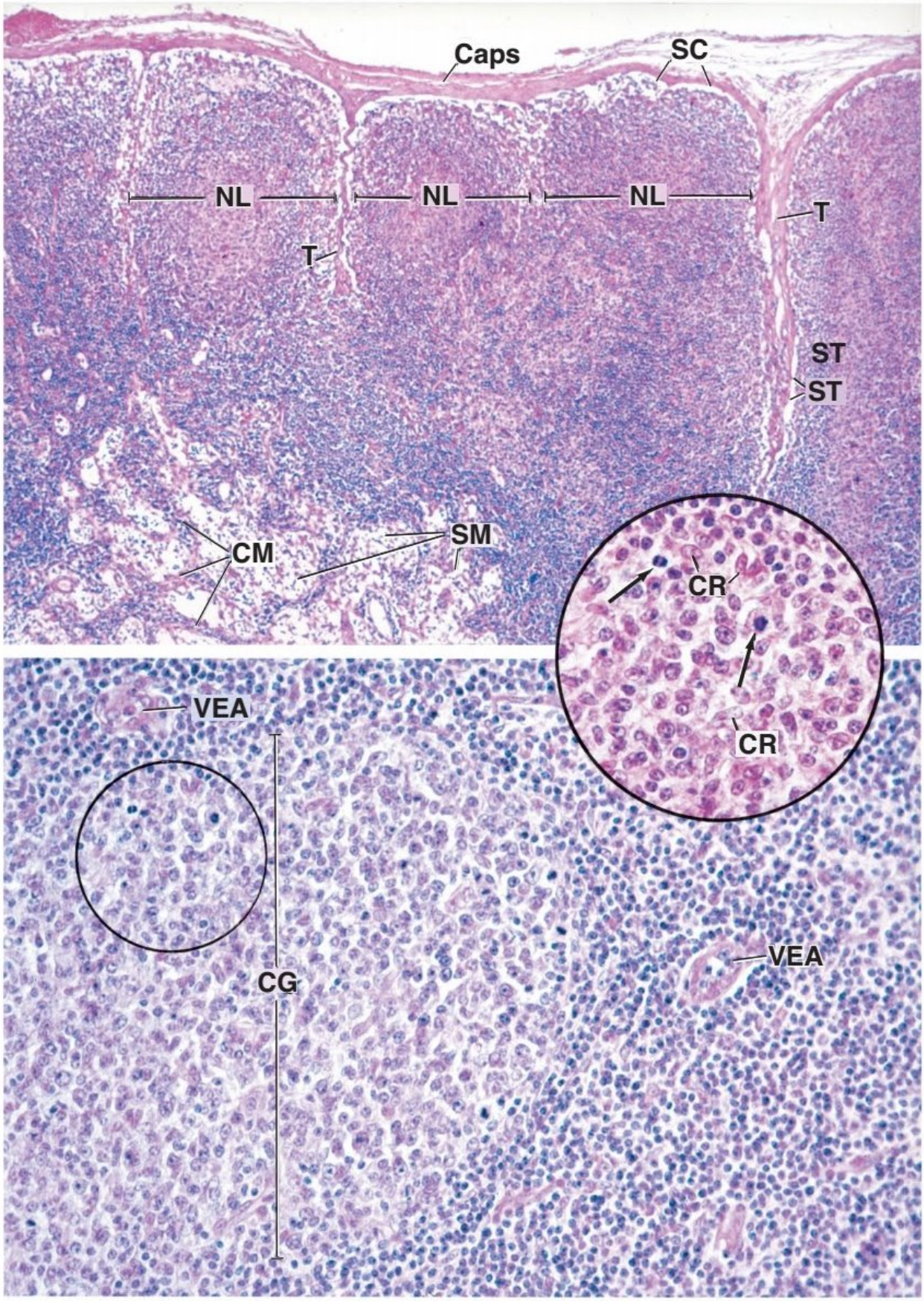
Caps
SC
NL
NL
NL
T
T
ST
ST
CM
SM
CR
CR
VEA
CG
VEA

LÁMINA 38 ■ GANGLIO LINFÁTICO II

Los linfocitos B inmunocompetentes que han sido expuestos a un antígeno que pueden reconocer y fijar migran hacia un ganglio linfático, donde experimentan activación y comienzan una serie de divisiones mitóticas que producen una gran cantidad de linfocitos inmaduros. Estos linfocitos continúan su proliferación en la **corteza superficial** para generar clones de linfocitos que se diferencian en células plasmáticas secretoras de anticuerpos y linfocitos de memoria. La proliferación de linfocitos B y su diferenciación ocurre en los **centros germinativos** en la corteza superficial del ganglio linfático. La activación y la diferenciación de linfocitos T ocurre en la **corteza profunda**. Las células plasmáticas recién diferenciadas migran hacia la médula, desde donde liberan anticuerpos hacia la linfa que abandona el ganglio. También pueden salir del ganglio, entrar en el sistema vascular sanguíneo a la altura de la desembocadura del conducto torácico y trasladarse hacia sitios ubicados en el tejido conjuntivo, donde pueden continuar la producción de anticuerpos.

Corteza profunda, ganglio linfático, humano, H&E, 365×.

En esta microfotografía se muestra la **corteza profunda** del ganglio linfático. Como se comentó en la lámina previa, esta parte de la corteza se ubica debajo de la región que contiene los nódulos linfáticos y consiste en linfocitos dispuestos muy juntos. En esta región se puede ver una gran cantidad de vasos sanguíneos. Si bien hay vasos sanguíneos de pequeño calibre típicos, como capilares (*Cap*) y vénulas, también se hallan aquí las vénulas poscapilares menos frecuentes que reciben el nombre de ***vénulas de endotelio alto*** (*VEA*). Un vaso de pequeño calibre, que puede identificarse como una vénula (*Ven*) por el tamaño de su luz y el espesor de su pared, se observa en un punto de transición para convertirse en una vénula de endotelio alto (*puntas de flecha*). Los núcleos de la célula endotelial en este punto de unión han adquirido una forma cúbica. La vénula de endotelio alto se identifica por su endotelio, que está compuesto por células cúbicas. En el *recuadro* se muestra un *corte transversal* de una vénula poscapilar visto con un mayor aumento (700×). Los núcleos de las células endoteliales son redondos y se tiñen pálidamente, a diferencia de los núcleos de los linfocitos circundantes, que son de forma y tamaño semejantes, pero su tinción es más intensa. En este vaso también se observan tres linfocitos (*flechas*) que están en el proceso de migrar a través de la pared vascular. A la altura del *ángulo inferior derecho* de esta figura hay una concentración de linfocitos bastante menor. Esta región, una parte de la médula, contiene espacios que corresponden a senos medulares (*SM*).



Región del hilio, ganglio linfático, humano, H&E, 250×.

La región que aparece aquí, cerca de la región del hilio ganglionar, contiene parte de un **nódulo linfático** (*NL*), el **seno cortical** (*SC*) justo debajo de la cápsula (*Caps*) y algunos senos medulares (*SM*). Tanto el seno subcapsular como el medular están atravesados por **células reticulares** (*CR*). Estas células envuelven los haces de colágeno que forman el armazón trabecular de sostén del ganglio. En el *recuadro* se muestra con un mayor aumento la región *encuadrada* (530×). Los núcleos de las células reticulares (*CR*) son más grandes y están menos condensados que los núcleos de los linfocitos, que son redondeados e hipercromáticos. En los preparados teñidos con H&E, estas características permiten distinguir entre la célula reticular y el linfocito.

Región del hilio, ganglio linfático, mono, H&E, 530×.

En esta microfotografía se muestra una parte de la región del hilio del ganglio. Dos de los vasos que se observan son **linfáticos eferentes**; ambos contienen una válvula (*Val*). El vaso linfático superior exhibe lo que parece ser una pared incompleta. Los orificios en la pared vascular (*flechas*) son los sitios por los cuales los senos medulares desembocan en el vaso linfático. También se observa una pequeña arteria (*A*) y una vena (*V*).

A, arteria
Cap, capilar
Caps, cápsula
CR, células reticulares
NL, nódulo linfático
SC, seno cortical
SM, seno medular
V, vena
Val, válvula
VEA, vénulas de endotelio alto
Ven, vénula
flechas, imagen de arriba, células endoteliales de la VEA; imagen de abajo, desembocadura de los senos medulares en un vaso linfático
puntas de flecha, células endoteliales de la vénula poscapilar

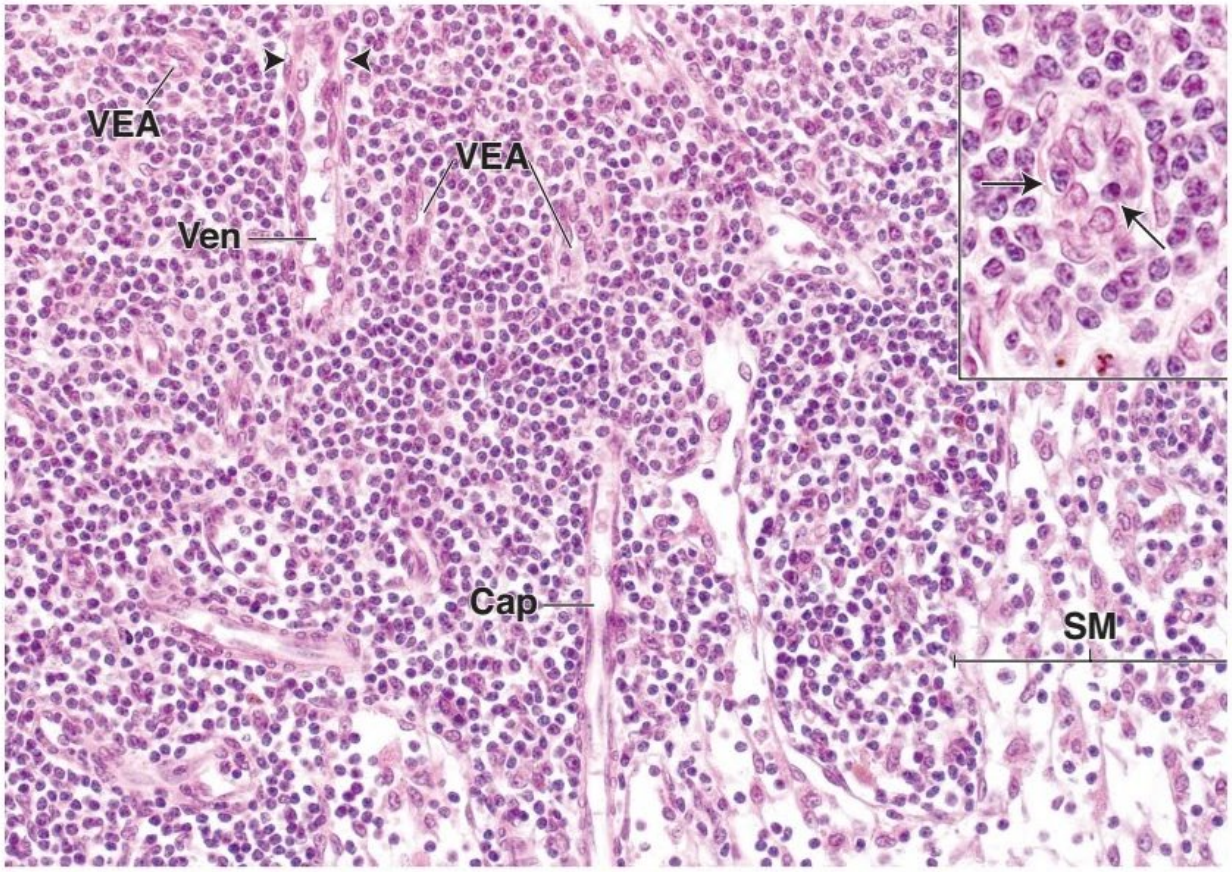
VEA
VEA
Ven
Cap
SM

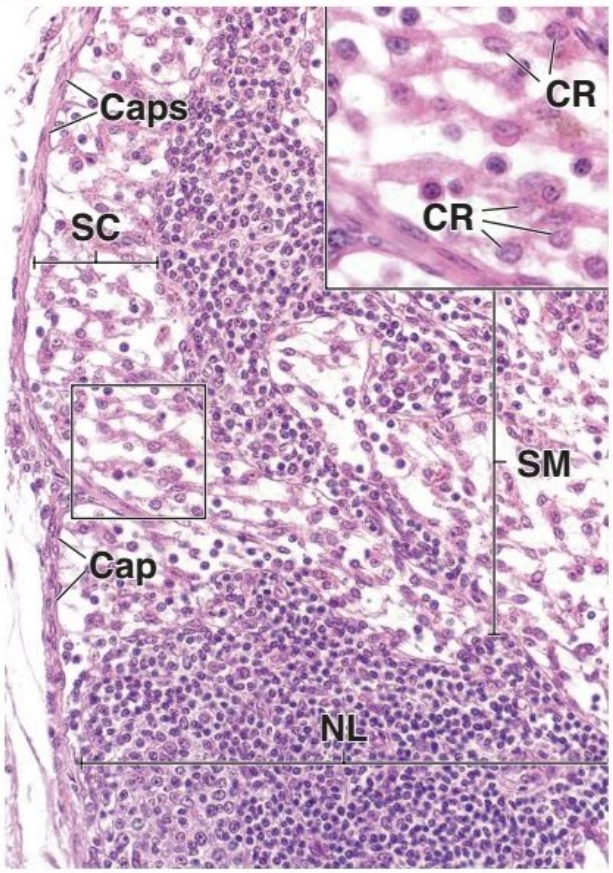
Caps
SC
CR
CR
SM
Cap
NL

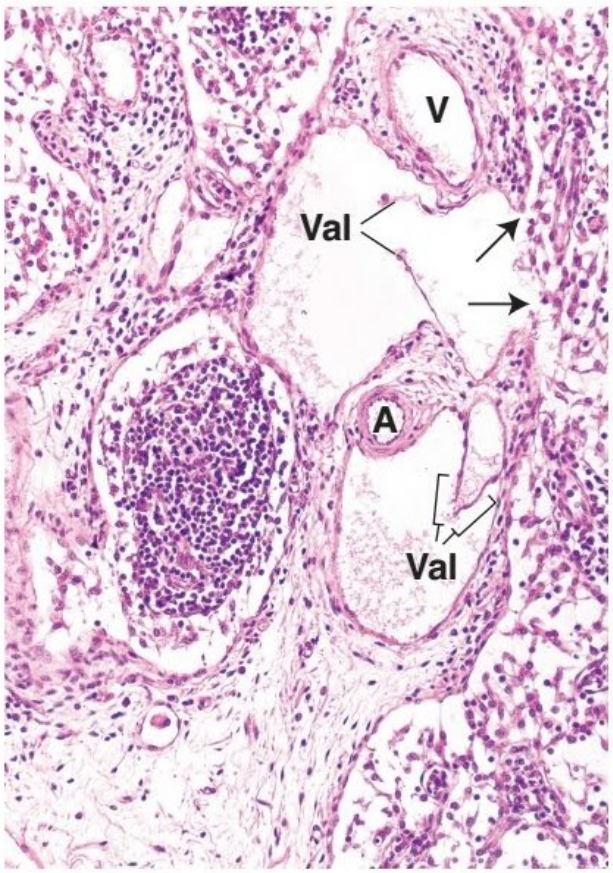
V
Val
A
Val

LÁMINA 39 ■ BAZO I

El **bazo** es el órgano linfático más grande. Está rodeado por una cápsula y se ubica en el trayecto del torrente sanguíneo (arteria y vena esplénicas). El bazo filtra la sangre y reacciona inmunitariamente a los antígenos que circulan en ella. Tiene funciones de filtrado tanto morfológico como inmunitario. El parénquima del bazo, la pulpa esplénica, está compuesto por la **pulpa roja** y la **pulpa blanca**, llamadas así debido a su aspecto en el tejido fresco. La pulpa blanca contiene una gran cantidad de linfocitos que forman una **vaina linfática periarterial** (**VLPA**) alrededor de las ramas de la arteria esplénica que la penetran. La pulpa roja contiene una gran cantidad de eritrocitos, a los que filtra y degrada. Los eritrocitos envejecidos, dañados o anómalos son atrapados por los macrófagos que están asociados con los raros senos vasculares de la pulpa roja. Estos macrófagos degradan los eritrocitos, inician la degradación metabólica de la hemoglobina y recuperan y almacenan el hierro del grupo hemo para su reutilización en la eritropoyesis que tiene lugar en la médula ósea.

Bazo, humano, H&E, 65×.

En esta microfotografía con poco aumento del bazo se observan sus dos componentes principales, la **pulpa roja** (*PR*) y la **pulpa blanca** (*PB*). En el *centro* de la figura hay una trabécula que contiene un vaso sanguíneo, una vena trabecular (*VT*) a través de la cual la sangre abandona el órgano. La pulpa roja constituye la mayor parte del tejido esplénico. En el organismo vivo, la pulpa roja tiene textura blanda y es roja a causa de la coloración natural de sus numerosos eritrocitos, de ahí su nombre.

La pulpa blanca, en cambio, se denomina así porque su contenido de linfocitos le brinda una coloración blanquecina en el organismo. Sin embargo, en los cortes histológicos, los núcleos de los linfocitos demasiado juntos determinan que la coloración general sea azul. El tejido linfático que constituye la pulpa blanca difiere de los nódulos observados en otras partes porque sigue y envaina un vaso sanguíneo, la arteria central. El tejido linfático que rodea la arteria emite expansiones periódicas para formar, de ese modo, los nódulos. Cuando ello ocurre, la **arteria central** (*AC*) es desplazada hacia la periferia del nódulo.

En las regiones donde el tejido linfático carece de forma nodular, aparece como un manguito delgado alrededor de la arteria central y se designa *vaina linfática periarterial*. Si el plano de corte no incluye la arteria, la vaina puede aparecer solo como una aglomeración de linfocitos focalizada e irregular.

Pulpa roja, bazo, humano, H&E, 160×.

En esta figura se observa, con un aumento mayor, la **pulpa roja** y una porción de la vena trabecular de la región incluida en el *rectángulo más arriba* de la imagen *superior*. La pulpa roja está compuesta por dos elementos: los **senos venosos** (*SV*) y los **cordones esplénicos** (de Billroth), es decir, el tejido que se ubica entre los senos. En esta muestra, los senos venosos pueden observarse mejor porque los eritrocitos en su luz han experimentado lisis y aparecen como "fantasmas" sin teñirse; solo los núcleos de los leucocitos son fácilmente visibles (esto se ilustra mejor en la lámina 40). Así, las regiones más pálidas, sin tinción, corresponden a la luz sinusoidal.

Cerca del extremo superior de la microfotografía hay dos senos venosos (*flechas*) que desembocan en la vena trabecular (*VT*), con lo que se demuestra la continuidad entre estos dos tipos de estructuras vasculares. La pared de la vena es delgada, pero la trabécula (*T*) que contiene el vaso parece ser parte de la pared vascular. En los humanos, así como en otros mamíferos, la cápsula y las trabéculas que se extienden desde la cápsula contienen miofibroblastos. En condiciones de estrés físico creciente, estas células se pueden contraer y causar la rápida expulsión de la sangre desde los senos venosos hacia las venas trabeculares y, de ese modo, hacia la circulación general. Obsérvese la pequeña área de pulpa blanca en la *porción superior derecha* de esta imagen con la zona marginal (*ZM*) etiquetada, la cual separa la pulpa blanca de la roja. Esta zona no es franca en los humanos.

Pulpa blanca, bazo, humano, H&E, 240×.

Esta microfotografía corresponde a una imagen con mayor aumento del **nódulo esplénico** contenido en el *rectángulo* de la *porción derecha* de la figura de arriba. Se observan un **centro germinativo** (*CG*) y una **arteria central** (*AC*) de paredes gruesas que se seccionó en sentido transversal. Como ya se mencionó, la ubicación de la arteria central en el nódulo es excéntrica. La zona marginal (*ZM*) no está bien definida en los humanos, pero se asume que es la región que separa la pulpa blanca de la pulpa roja (*PR*). Los pequeños vasos arteriales y capilares, ramas de la arteria central, irrigan la pulpa blanca y algunos pasan a la malla reticular de la zona marginal para terminar en un orificio con forma de embudo. Los detalles de la irrigación vascular son, en el mejor de los casos, difíciles de determinar en preparados típicos teñidos con H&E. Las arteriolas peniciladas, que son las ramas terminales de la arteria central e irrigan la pulpa roja, también son difíciles de observar.

AC, arteria central
CG, centro germinativo
PB, pulpa blanca
PR, pulpa roja
SV, seno venoso
T, trabéculas
VT, vena trabecular
ZM, zona marginal
flechas, senos venosos que vacían hacia la vena trabecular

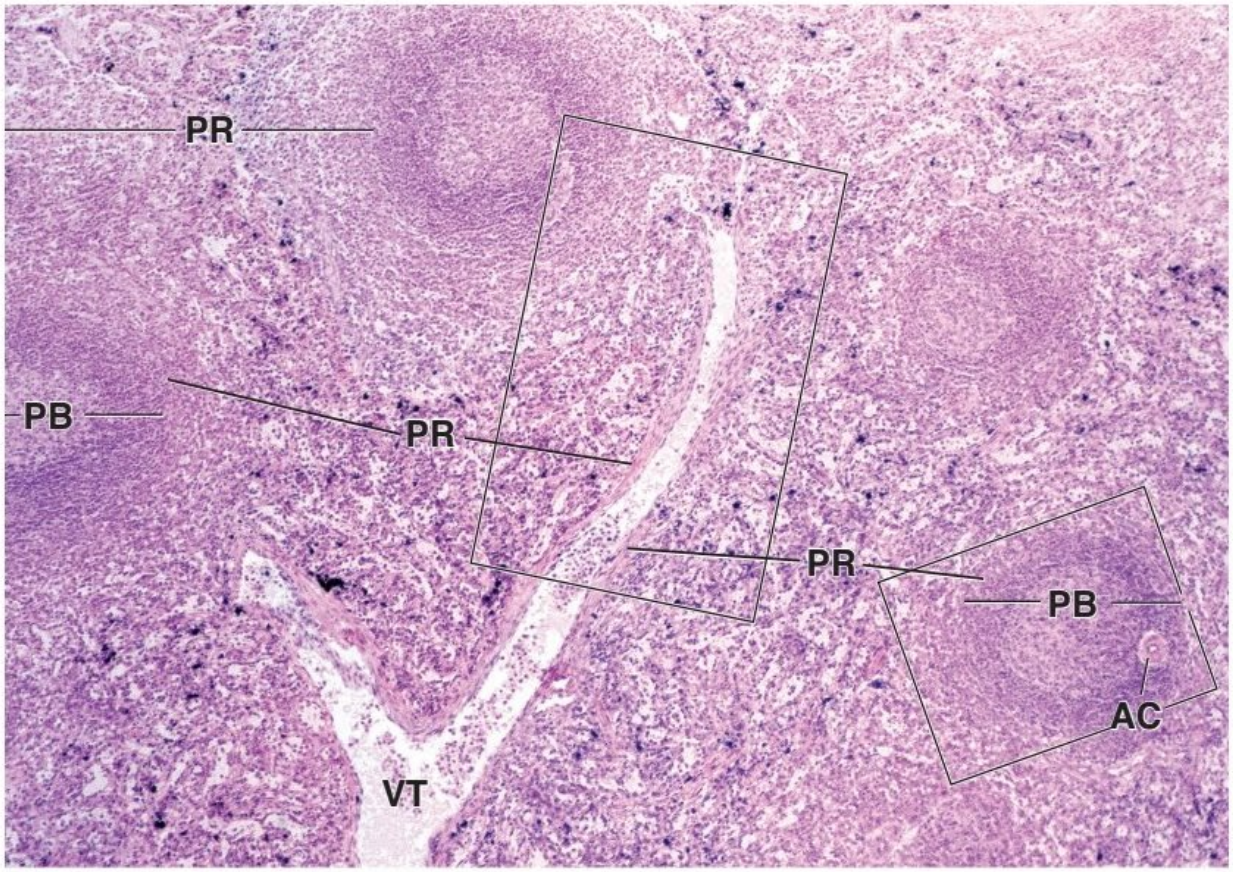
PR
PB
PR
PR
PB
AC
VT

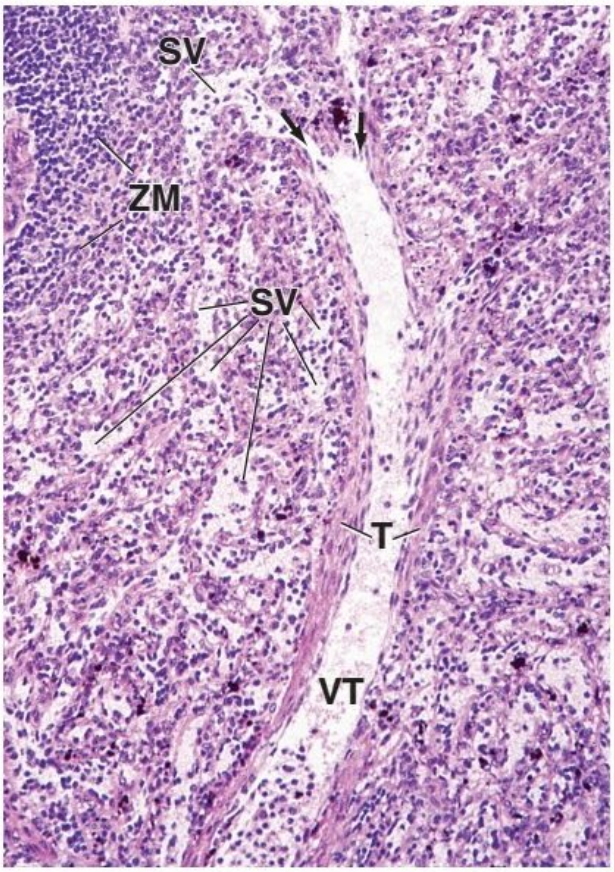
SV
ZM
SV
T
VT

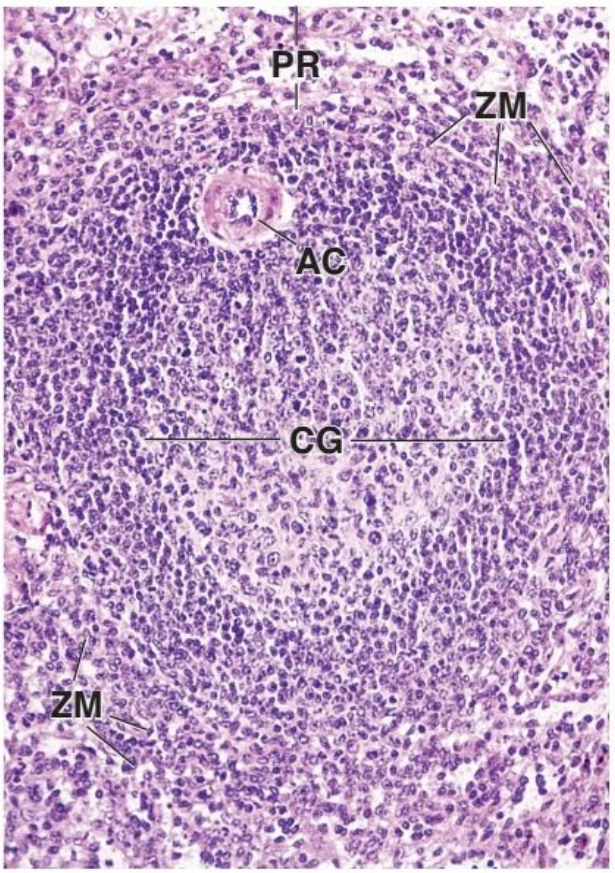
PR
ZM
AC
CG
ZM

LÁMINA 40 ■ BAZO II

Pulpa roja, bazo, humano, H&E, 360×.

Como ya se se mencionó, la **pulpa roja** consiste en **senos venosos** (*SV*) y la región situada entre ellos, los **cordones esplénicos** (*CE*). En esta muestra, los eritrocitos han experimentado lisis, por lo que solo se observa una silueta clara de las células individuales. En consecuencia, los espacios relativamente claros con núcleos dispersos corresponden a la luz de los senos venosos; los núcleos pertenecen a los leucocitos. Cuando la pared de un seno venoso (*PSV*) se corta de forma tangencial, como en esta figura, las células endoteliales, que tienen forma de bastón, aparecen como una serie de cuerpos lineales delgados.

Pulpa roja, bazo, humano, H&E, 1200×.

En esta microfotografía se muestra con mayor aumento la región incluida en el *rectángulo* de la microfotografía anterior. Los **senos venosos**, en el *centro* de la microfotografía, se han cortado en sentido transversal. Además de los eritrocitos lisados, que aparecen como siluetas circulares vacías, en la luz hay un gran número de linfocitos (*Lin*). La pared del sinusoide que se observa aquí está compuesta por células endoteliales con forma de bastón (*CEn*) que se han seccionado en sentido transversal. Entre las células adyacentes se encuentra un espacio intercelular estrecho pero claramente visible. Estos espacios permiten que los eritrocitos entren y salgan con facilidad de los senos. Además, las evaginaciones de los macrófagos ubicados fuera de los senos en los cordones esplénicos se extienden entre las células endoteliales y dentro de la luz de los senos para detectar antígenos extraños en la sangre circulante. Los núcleos de las células endoteliales (*NCE*) sobresalen en la luz del vaso y parecen estar apoyados sobre la superficie celular apical. Justo por fuera del sinusoide se observa un macrófago (*M*), que se identifica por los cuerpos residuales en su citoplasma.

Bazo, humano, H&E, 160×.

Esta imagen muestra una **vena trabecular** (*VT*) y la pulpa roja circundante. En el extremo *superior* de la microfotografía se pueden observar dos senos venosos (*flechas*) que desembocan en la vena trabecular. Estas pequeñas venas trabeculares convergen en grandes venas, que finalmente se unen para dar origen a la vena esplénica.

Bazo, humano, impregnación argéntica, 128×.

En esta microfotografía se muestra un **nódulo esplénico** (*NE*) que ocupa la porción superior de la microfotografía y la pulpa roja (*PR*) subyacente. Los componentes que pueden identificarse son un centro germinativo (*CG*), una arteria central (*AC*) y senos venosos (*SV*) en la pulpa roja. Los elementos estructurales que se han impregnado con la plata en el nódulo son las fibras reticulares. Cabe destacar su escasez dentro del centro germinativo. El delicado material fibrilar impregnado, que rodea los sinusoides venosos, es una modificación habitual de la membrana basal.

Sinusoides venosos, bazo, humano, impregnación argéntica, 515×.

En esta microfotografía se muestran varios **senos venosos** (*SV*). En los sitios en los que la pared del vaso se ha cortado de forma tangencial, la **membrana basal** (*MB*) aparece como una estructura semejante a una escalera. En los sitios en los que el vaso se ha cortado más profundamente a lo largo de su eje longitudinal, la membrana basal aparece en forma de puntos (*puntas de flecha*). Una reconstrucción tridimensional de la membrana basal permitiría comprobar que consiste en una serie de estructuras anulares.

AC, arteria central
CE, cordones esplénicos
CEn, células endoteliales bastoniformes
CG, centros germinativos
Lin, linfocitos
M, macrófago
MB, membrana basal
NCE, núcleos de las células endoteliales
NE, nódulo esplénico
PR, pulpa roja
PSV, pared del seno venoso
SV, senos venosos
VT, vena trabecular

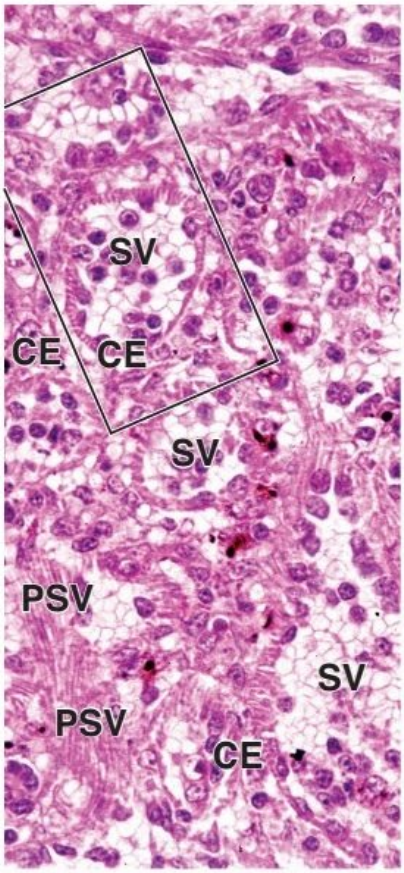
SV
CE
CE
SV
PSV
SV
PSV
CE

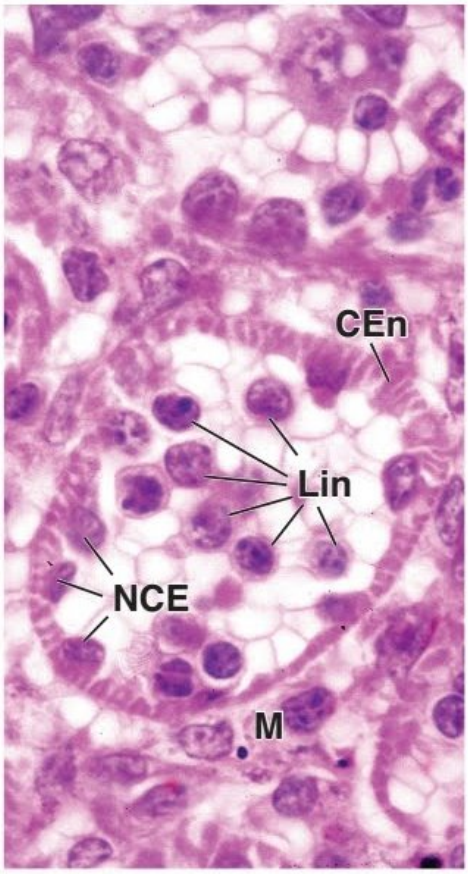
CEn
Lin
NCE
M

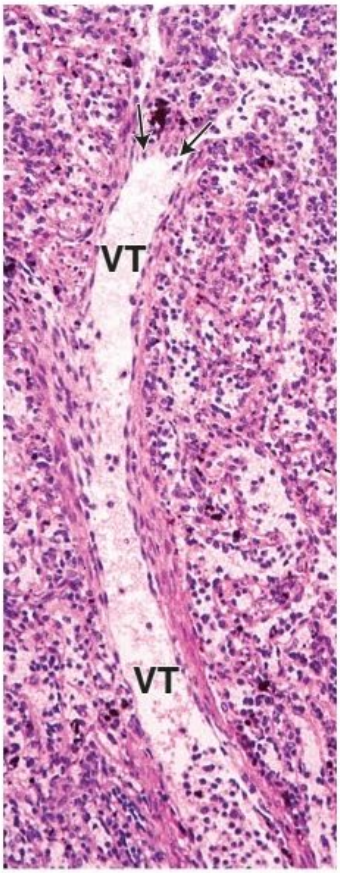
VT
VT

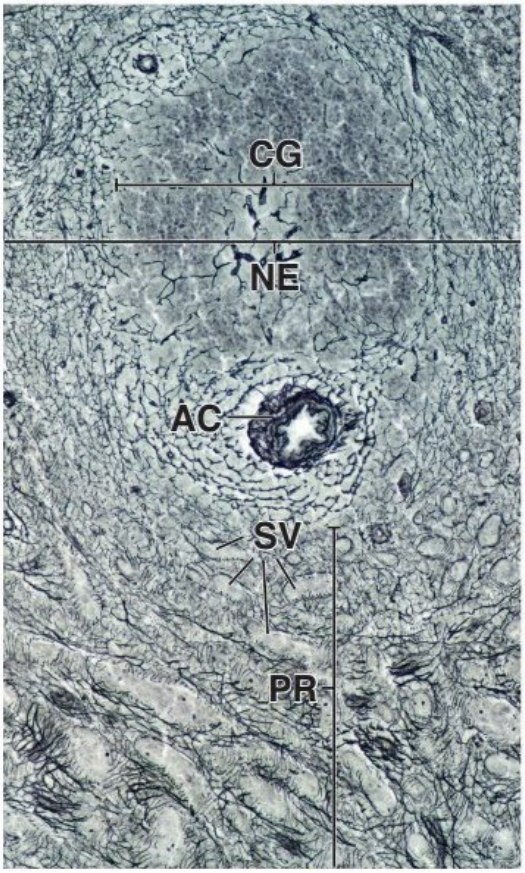
CG
NE
AC
SV
PR

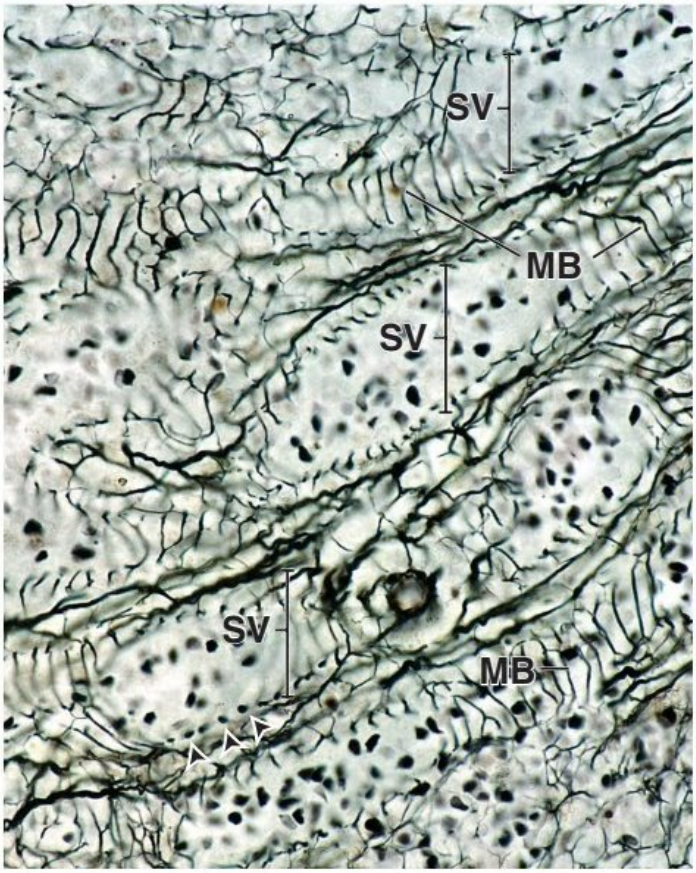
SV
MB
SV
Sv
MB

LÁMINA 41 ■ TIMO

El **timo** es un órgano linfático que exhibe ciertas características estructurales únicas. El **estroma reticular** de sostén deriva del epitelio endodérmico y produce un retículo celular. No hay fibras reticulares asociadas con estas células; en su lugar, las **células epiteliorreticulares** sirven como estroma. En los intersticios del retículo celular se acumulan linfocitos y estos dos elementos celulares, los linfocitos y las células epiteliorreticulares, constituyen la mayor parte del órgano. Los precursores linfocíticos que migran hacia el rudimento endodérmico del embrión derivan del saco vitelino y, más tarde, de la médula ósea roja. Estos linfocitos proliferan y se tornan inmunocompetentes en el timo al diferenciarse en **linfocitos dependientes del timo** (linfocitosT). Algunos de estos linfocitos migran hacia otros tejidos para poblar las regiones dependientes del timo de los ganglios linfáticos y del bazo, así como para alojarse en el tejido conjuntivo laxo. Muchos linfocitos mueren o son destruidos en el timo, pues en el proceso aleatorio mediante el cual adquieren la capacidad de reconocer y reaccionar frente a los antígenos, se programan contra los antígenos "propios". Numerosos macrófagos están presentes para fagocitar esos linfocitos destruidos. Las células epiteliorreticulares envainan el tejido conjuntivo perivascular del timo para formar la **barrera hematotímica**. Además, no existen vasos linfáticos aferentes hacia el timo. Por lo tanto, no puede reaccionar contra antígenos circulantes. El timo involuciona durante la adolescencia y suele ser difícil de reconocer en el adulto.

Una **cápsula** (*Caps*) de tejido conjuntivo rodea cada uno de los dos lóbulos del timo y envía trabéculas (*T*) hacia el parénquima para delimitar los lobulillos, los cuales no son unidades con separación completa, sino que se interconectan a causa de la índole discontinua de las trabéculas.

Timo, humano, H&E, 40×.

La exploración del timo con poco aumento permite comprobar que los lobulillos (*L*) consisten en una **corteza** (*C*) basófila muy teñida y una médula (*M*) **relativamente eosinófila** más pálida. La corteza contiene muchos linfocitos demasiado juntos, mientras que la médula contiene menos linfocitos y, por lo tanto, se encuentran más separados. La cápsula de tejido conjuntivo del timo envía trabéculas (*T*) hacia el parénquima glandular para formar lobulillos. No obstante, las trabéculas no separan por completo los lóbulos, pues son discontinuas.

Timo, humano, H&E, 140×

La diferencia relativa en la población de linfocitos (por unidad de superficie) y, en particular, la tinción de sus núcleos con hematoxilina son la causa de la diferencia de aspecto entre la **corteza** (*C*) y la **médula** (*M*). Obsérvese que algunas regiones medulares tienen cierta semejanza con los centros germinativos de otros órganos linfáticos porque la médula aparece como regiones circulares aisladas (*extremo superior izquierdo de la figura de arriba*). No obstante, el componente medular es en realidad una masa ramificada continua que está rodeada por el tejido cortical. Por lo tanto, las siluetas medulares "aisladas" en realidad están unidas entre sí, aunque no en el plano de corte. Una indicación de esta continuidad puede verse en la *mitad derecha de la figura de arriba*, donde la médula parece extenderse a través de varios lobulillos.

Los principales componentes del timo son los linfocitos (timocitos), con sus característicos núcleos pequeños, redondos e hipercromáticos, y las células de sostén epiteliorreticulares, con sus núcleos grandes y pálidos. Ambos tipos de células pueden distinguirse en la figura de la *derecha*, que corresponde a una vista con mayor aumento de la médula. Dado que tiene menos linfocitos, la médula es el sitio de elección para examinar las células epiteliorreticulares. El timo también contiene macrófagos; sin embargo, son difíciles de distinguir de las células epiteliorreticulares.

Médula, timo, humano, H&E, 600×.

La médula suele contener cantidades variables de cuerpos circulares, llamados **corpúsculos de Hassall** (*CH*) o **corpúsculos tímicos**. Además de las **células epiteliorreticulares** (*CER*) tipo VI y V que sirven como estroma reticular de la médula, los corpúsculos de Hassall contienen grandes capas de **células epiteliorreticulares** tipo IV planas (*puntas de flecha*). Se tiñen bien con la eosina y pueden distinguirse fácilmente con poco aumento, como en la *figura superior* y la *inferior izquierda* (*flechas*). El centro del corpúsculo, en particular de uno grande, puede mostrar indicios de queratinización y percibirse bastante amorfo. Obsérvese el vaso sanguíneo (*VS*) en la médula que está rodeado por linfocitos.

El timo se mantiene como una estructura grande hasta la pubertad. En ese momento, ocurren los cambios regresivos que generan una reducción importante en la cantidad de tejido tímico. El timo joven es muy celular y contiene un mínimo de tejido adiposo. En cambio, en el timo de mayor edad se encuentra mucho tejido adiposo entre los lobulillos. Con la involución continua, los adipocitos aparecen aún dentro de la corteza tímica. Además, en la periferia de la corteza tímica en involución, pueden encontrarse células plasmáticas dispersas.

C, corteza
Caps, cápsula
CER, células epiteliorreticulares
CH, corpúsculos de Hassall
L, lobulillo
M, médula
T, trabéculas
VS, vasos sanguíneos
flechas, corpúsculos de Hassall
puntas de flecha, núcleos de las células epiteliorreticulares tipo IV de los corpúsculos de Hassall

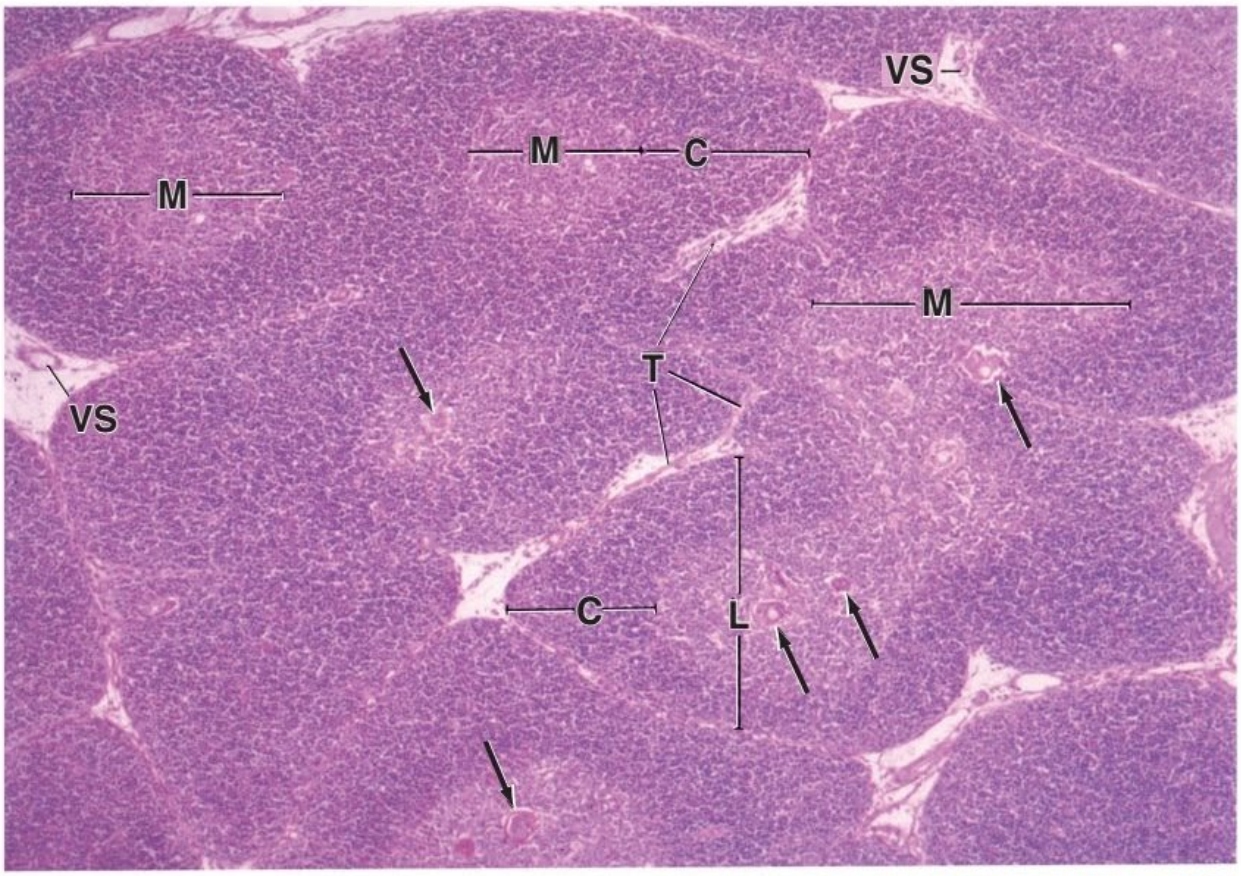
VS
M
C
M
M
T
VS
C
L

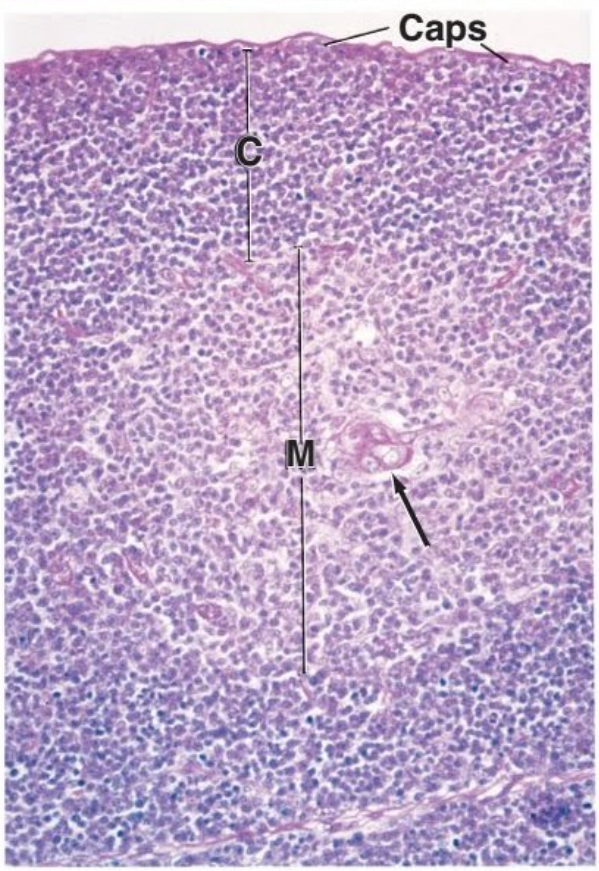
Caps
C
M

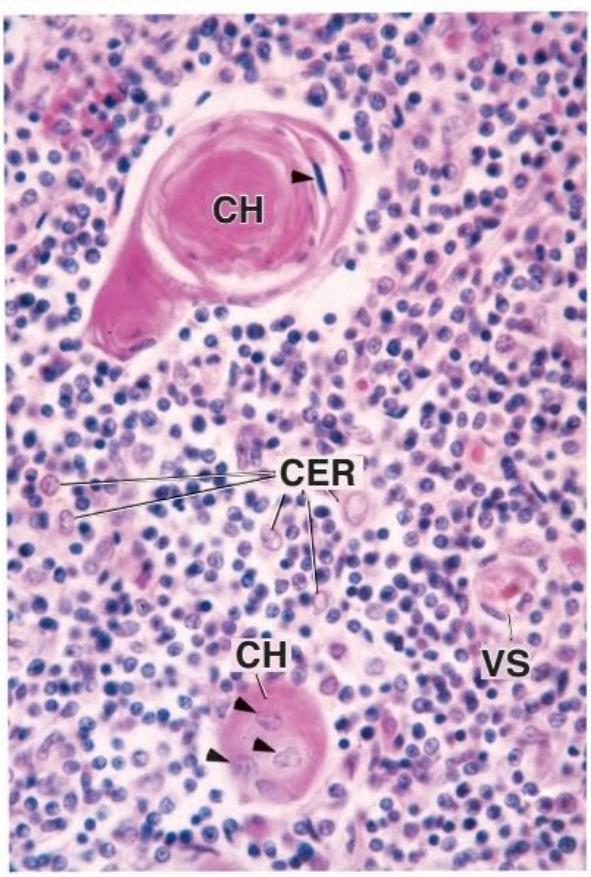
CH
CER
CH
VS

15 SISTEMA TEGUMENTARIO

FUNDAMENTOS DEL SISTEMA TEGUMENTARIO / 524

ESTRATOS DE LA PIEL / 525
- Epidermis / 525
- Dermis / 527

CÉLULAS DE LA EPIDERMIS / 529
- Queratinocitos / 529
- Melanocitos / 532
- Células de Langerhans / 535
- Células de Merkel / 536

ESTRUCTURAS DE LA PIEL / 536
- Inervación / 536
- Anexos cutáneos / 541

Cuadro 15-1 Correlación clínica: tipos de cáncer de origen epidérmico / 527
Cuadro 15-2 Correlación clínica: cirugía micrográfica de Mohs / 537
Cuadro 15-3 Consideraciones funcionales: color de la piel / 543
Cuadro 15-4 Consideraciones funcionales: crecimiento y características del pelo / 544
Cuadro 15-5 Correlación clínica: sudoración y enfermedad / 544
Cuadro 15-6 Correlación clínica: reparación cutánea / 550

HISTOLOGÍA 101 / 552

■ FUNDAMENTOS DEL SISTEMA TEGUMENTARIO

La **piel** (**cutis**, **tegumento**) y sus derivados constituyen el **sistema tegumentario**. La piel forma la cubierta externa del cuerpo y es su órgano más grande, ya que constituye el 15-20% de su masa total. La piel consta de dos estratos principales:

- La **epidermis** está compuesta por un epitelio plano estratificado queratinizado que crece continuamente; sin embargo, mantiene su espesor normal por el proceso de descamación. La epidermis deriva del ectodermo.
- La **dermis** está compuesta por un tejido conjuntivo denso que proporciona sostén mecánico, resistencia y espesor a la piel. La dermis deriva del mesodermo.

La **hipodermis** contiene cantidades variables de tejido adiposo organizado en lobulillos separados por tabiques de tejido conjuntivo. Se encuentra a mayor profundidad que la dermis y equivale a la **fascia subcutánea** para los anatomistas. En individuos bien nutridos y en aquellos que viven en climas fríos, el tejido adiposo puede ser bastante grueso.

Los **derivados epidérmicos de la piel** (anexos cutáneos) comprenden las estructuras y los productos tegumentarios que siguen:

- **Folículos pilosos y pelo**
- **Glándulas sudoríparas**
- **Glándulas sebáceas**
- **Uñas**
- **Glándulas mamarias**

El sistema tegumentario cumple funciones esenciales relacionadas con su ubicación en la superficie externa.

La piel y sus anexos constituyen un órgano complejo compuesto por muchos tipos celulares diferentes. La diversidad de estas células y su capacidad para trabajar en conjunto proporcionan numerosas funciones que permiten a la persona enfrentarse con el medio externo. Las principales funciones de la piel son las siguientes:

- Actúa como una **barrera** que protege contra agentes físicos, químicos y biológicos del medio externo (barrera mecánica, barrera de permeabilidad, barrera ultravioleta).
- Provee **información inmunitaria** obtenida durante el procesamiento de antígenos a las células efectoras adecuadas del tejido linfático.
- Participa en la **homeostasis** mediante la regulación de la temperatura corporal y la pérdida de agua.
- Transmite **información sensitiva** acerca del medio externo al sistema nervioso.
- Desempeña **funciones endocrinas** a través de la secreción de hormonas, citocinas y factores de crecimiento al convertir moléculas precursoras en moléculas con actividad hormonal (vitamina D_3).
- Interviene en la **excreción** a través de la secreción exocrina de las glándulas sudoríparas, sebáceas y apocrinas.

Además, ciertas sustancias liposolubles pueden absorberse a través de la piel. Aunque no es una función de la piel, esta propiedad se usa con frecuencia en la administración de fármacos terapéuticos. Por ejemplo, la nicotina, las hormonas esteroideas y los medicamentos contra el mareo suelen administrarse por vía cutánea mediante pequeños apósitos o parches. Para reducir los síntomas de **abstinencia de nicotina** cuando se abandona el hábito tabáquico, a menudo se utilizan parches de nicotina para brindar una dosis pequeña y constante que carece de los peligrosos efectos del humo del tabaco.

La piel se clasifica en delgada y gruesa, un reflejo de su espesor y su ubicación.

El espesor de la piel varía a través de la superficie del cuerpo, desde menos de 1 mm hasta más de 5 mm. Sin embargo, la piel es diferente desde los puntos de vista macroscópico y microscópico en dos sitios: las palmas de las manos y las plantas de los pies. Estas regiones están sometidas a una fricción intensa, carecen de pelo y poseen una capa epidérmica mucho más gruesa que la piel de cualquier otro lugar. Esta piel sin pelo se denomina ***piel gruesa***. En otros lugares, la piel posee una epidermis más delgada y se llama ***piel delgada***, la cual contiene folículos pilosos en casi toda su extensión.

Los términos *piel gruesa* y *piel delgada*, como se utilizan en la descripción histológica, son nombres inapropiados y se refieren solo al espesor de la capa epidérmica. Desde el punto de vista anatómico, la piel más gruesa se encuentra en la parte superior del dorso donde la dermis tiene un gran espesor. Sin embargo, la epidermis de esta región es comparable a la de la piel delgada que hay en otras partes del cuerpo. En cambio, en algunos otros sitios, como el párpado, la piel es muy delgada.

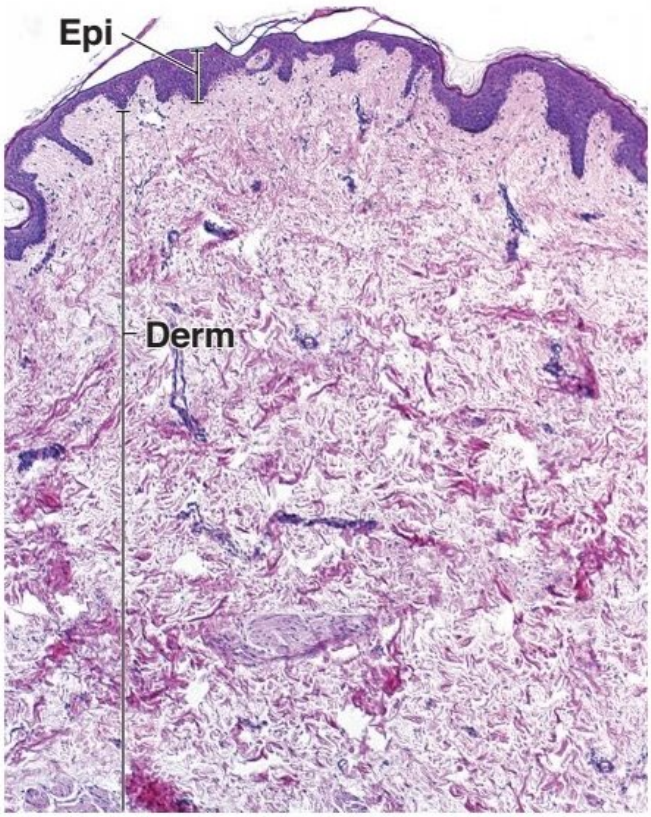

FIGURA 15-1. Microfotografía de las capas de la piel delgada. En esta muestra de piel humana teñida con hematoxilina-eosina (H&E) se pueden ver dos capas principales: la epidermis (*Epi*) y la dermis (*Derm*). La epidermis es la más superficial; consiste en un epitelio plano estratificado queratinizado. La dermis se compone de dos capas: la papilar, que es la capa más superficial y es contigua a la epidermis; y la reticular, que es de ubicación más profunda. El límite entre estas dos capas no es visible; sin embargo, la capa papilar es más celular que la reticular. Además, los haces de fibras de colágeno de la capa reticular son gruesos (se distinguen bien en la *parte inferior* de la figura); los de la capa papilar son delgados. 45×.

■ ESTRATOS DE LA PIEL

Epidermis

La **epidermis** está compuesta por un epitelio plano estratificado, en el que pueden identificarse cuatro estratos bien definidos. En el caso de la piel gruesa, hay un quinto estrato (figs. 15-1 y 15-2). Desde la profundidad hasta la superficie, los estratos son:

- **Estrato basal.** También llamado ***estrato germinal*** por la presencia de células con actividad mitótica, que son las células madre de la epidermis.
- **Estrato espinoso.** También denominado ***capa espinosa*** o ***de células planas*** por el aspecto microscópico óptico característico de sus componentes celulares, los cuales tienen proyecciones cortas que se extienden de una célula a otra.
- **Estrato granuloso.** Sus células contienen gránulos abundantes que se tiñen con intensidad.
- **Estrato lúcido.** Limitado a la piel gruesa y considerado una subdivisión del estrato córneo.
- **Estrato córneo.** Compuesto por células queratinizadas (cornificadas).

La diferenciación de las células epiteliales constituye una forma especializada de apoptosis.

La diferenciación terminal de las células de la epidermis, que comienza con las divisiones celulares en el estrato basal, se considera una forma especializada de la apoptosis. Las células en el estrato granuloso presentan la típica morfología nuclear apoptótica, incluida la fragmentación de su ADN. Sin embargo, la fragmentación celular asociada con la apoptosis normal no se produce; en cambio, las células se llenan de filamentos de la proteína intracelular **queratina** y más tarde se descaman de la superficie cutánea.

El estrato basal tiene a su cargo la renovación de las células epidérmicas.

El **estrato basal** consiste en una capa de una sola célula de espesor que se apoya en la membrana basal (lám. 42, p. 554). Contiene las **células madre** a partir de las cuales las nuevas células, los **queratinocitos**, se originan por división mitótica. Por esta razón, el estrato basal también se llama ***estrato germinal***. Las células son pequeñas y cúbicas o cilíndricas bajas. Tienen menos citoplasma que las células del estrato anterior; en consecuencia, sus núcleos están muy juntos. Los núcleos muy juntos, en combinación con el citoplasma basófilo de estas células, le confieren una basofilia más intensa al estrato basal. Las células basales también contienen cantidades variables de **melanina** (se describe más adelante) en su citoplasma que se transfieren desde los melanocitos vecinos intercalados en este estrato. Las células basales presentan muchas uniones celulares; las células están unidas entre sí y a los queratinocitos por los desmosomas, y a la membrana basal subyacente por los hemidesmosomas. A medida que surgen por división mitótica en este estrato, los nuevos queratinocitos se trasladan al siguiente estrato para comenzar el proceso de migración hacia la superficie. Este proceso termina cuando la célula

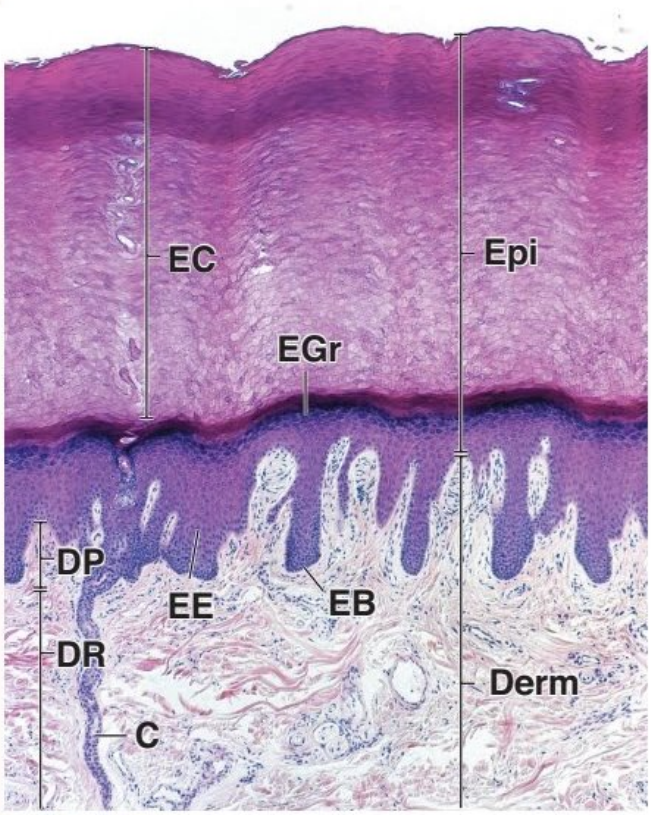

FIGURA 15-2. Microfotografía de las capas de la piel gruesa. Esta muestra obtenida de piel de la planta del pie muestra una epidermis (*Epi*) con un estrato córneo (*EC*) muy grueso. El resto de los estratos de la epidermis (salvo el estrato lúcido, que no aparece en este preparado), es decir, el estrato basal (*EB*), el estrato espinoso (*EE*) y el estrato granuloso (*EGr*), se aprecian bien en este corte teñido con H&E. El conducto (*C*) de una glándula sudorípara se puede observar a la *izquierda* mientras atraviesa la dermis (*Derm*), para después seguir un trayecto en espiral a través de la epidermis. En los sitios donde los conductos de la glándula sudorípara se introducen en la epidermis, se ven brotes epidérmicos en profundidad conocidos como *crestas interpapilares*. La dermis contiene papilas, protrusiones de tejido conjuntivo que se encuentran entre las crestas interpapilares. También debe tenerse en cuenta la mayor celularidad de la dermis papilar (*DP*) y que los haces de fibras de colágeno de la dermis reticular (*DR*) son más gruesos que los de la dermis papilar. 65×.

se convierte en una célula queratinizada madura, que finalmente se descama en la superficie de la piel.

Las células del estrato espinoso presentan proyecciones espinosas características.

El **estrato espinoso** tiene por lo menos varias células de espesor. Los **queratinocitos** en esta capa son más grandes que los del estrato basal. Presentan múltiples **evaginaciones citoplasmáticas** o espinas, que le dan nombre a este estrato (fig. 15-3 y lám. 42, p. 554). Las evaginaciones están unidas a otras evaginaciones semejantes de células contiguas por medio de **desmosomas**. Con el microscopio óptico, el sitio donde está el desmosoma aparece como un engrosamiento leve llamado *nodo de Bizzozero*. Las evaginaciones suelen ser visibles, en parte porque las células se encogen durante la preparación de la muestra y el espacio intercelular entre las espinas se expande. Debido a su apariencia, las células que constituyen esta capa se denominan con frecuencia ***células espinosas***. A medida que las células maduran y se mueven hacia la superficie, aumentan de tamaño y se adelgazan en un plano paralelo a la superficie. Esta disposición es particularmente evidente en las células planas más superficiales, donde los núcleos también se alargan en lugar de ser ovoides, para adecuarse a la forma aplanada adquirida por las células.

Las células del estrato granuloso contienen numerosos gránulos de queratohialina.

El **estrato granuloso** es la capa más superficial de la porción no queratinizada de la epidermis. Este estrato tiene de una a tres células de espesor. Los **queratinocitos** en esta capa contienen muchos gránulos de queratohialina, de ahí el nombre del estrato. Estos gránulos contienen proteínas con cistina e histidina abundantes, las cuales son las precursoras de la proteína **filagrina** (*filaggrin*, de *keratin* ***fil****ament* ***ag****gregating prote****in***), que aglomera los **filamentos de queratina** que se hallan dentro de las células queratinizadas del estrato córneo. Los gránulos de queratohialina tienen una forma irregular y un tamaño variable. En los cortes histológicos de rutina, se identifican con facilidad debido a su intensa basofilia.

El estrato córneo consiste en células escamosas anucleadas repletas de filamentos de queratina.

Por lo general, hay una transición brusca entre las células nucleadas del estrato granuloso y las anucleadas, planas y desecadas del **estrato córneo**. Las células del estrato córneo son las más diferenciadas de la epidermis. Pierden su núcleo y sus orgánulos citoplasmáticos

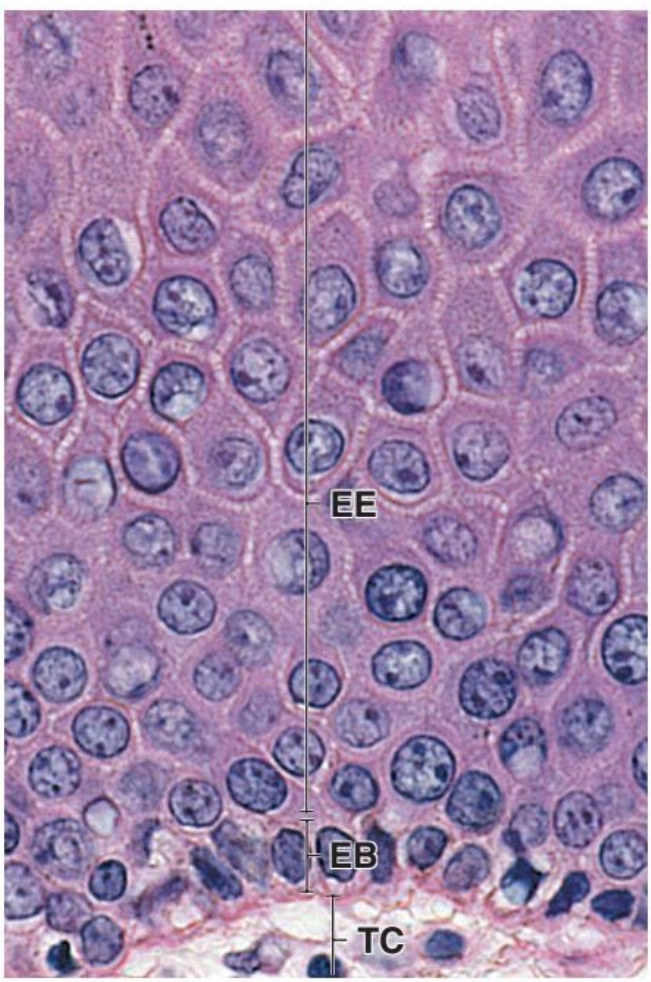

FIGURA 15-3. Microfotografía de los estratos basal y espinoso. La epidermis de la piel delgada se muestra aquí con mayor aumento. La capa de una célula de espesor en la base de la epidermis justo por encima del tejido conjuntivo (*TC*) de la dermis es el estrato basal (*EB*). Las células de esta capa se encuentran sobre la membrana basal. Una capa denominada *estrato espinoso* (*EE*) se encuentra justo por encima del estrato basal. Se compone de células que tienen procesos espinosos en sus superficies. Estas evaginaciones de aspecto espinoso están unidas a las evaginaciones espinosas de las células contiguas por medio de desmosomas y en conjunto se ven como puentes intercelulares. 640×.

y se llenan casi por completo con los filamentos de queratina. En la porción más profunda de este estrato, la membrana plasmática gruesa de estas células queratinizadas (cornificadas) está cubierta por fuera con una capa extracelular de lípidos que forman el componente principal de la **barrera contra el agua** en la epidermis.

El estrato córneo es la capa de espesor más variable y de mayor grosor en la piel gruesa. El espesor de este estrato constituye la principal diferencia entre la epidermis de la piel gruesa y la delgada. Esta capa córnea se torna aún más gruesa en los sitios sometidos a una fricción mayor, como ocurre con la formación de callos en las palmas de las manos y en los dedos.

El **estrato lúcido**, considerado una subdivisión del estrato córneo por algunos histólogos, solo suele observarse bien en la piel gruesa. Con el microscopio óptico suele presentar un aspecto refringente y se tiñe poco. Este estrato muy refringente contiene células eosinófilas en las que el proceso de queratinización está muy avanzado. El núcleo y los orgánulos citoplasmáticos se destruyen y desaparecen a medida que la célula se llena gradualmente de queratina.

Dermis

La adherencia de la epidermis a la dermis está potenciada por un aumento en la interfaz entre los tejidos.

Vista con el microscopio óptico, la unión entre la epidermis y la dermis (**unión dermoepidérmica**) exhibe un contorno muy irregular, excepto en la piel más delgada. Los cortes de piel perpendiculares a la superficie permiten observar abundantes evaginaciones digitiformes del tejido conjuntivo, llamadas ***papilas dérmicas***, que se extienden hacia la superficie profunda de la epidermis (*véanse* figs. 15-1 y 15-2). Las papilas se complementan con lo que parecen ser protuberancias similares a la epidermis, llamadas ***crestas epidérmicas*** o ***interpapilares***, que se hunden en la dermis. Sin embargo, si el plano de corte es paralelo a la superficie de la epidermis y pasa a través de las papilas dérmicas, el tejido epidérmico se observa como una lámina continua de epitelio, la cual contiene islotes circulares de tejido conjuntivo. Estos islotes son los cortes transversales de las papilas dérmicas digitiformes verdaderas, que se extienden hacia la superficie basal de la epidermis. En los sitios donde la piel está sometida a mayor **estrés mecánico**, las crestas epidérmicas son mucho más profundas (el epitelio es más grueso) y las papilas dérmicas son mucho más largas y están más juntas, lo que crea un límite más extenso entre la dermis y la epidermis. Este fenómeno es particularmente evidente en los cortes histológicos que incluyen las superficies palmar y dorsal de la mano, como ocurre en el corte de un dedo.

En la piel gruesa hay crestas interpapilares verdaderas, además de las papilas dérmicas.

Las **crestas interpapilares** tienden a tener una disposición paralela, con las papilas dérmicas ubicadas entre ellas. Estas crestas forman un patrón distintivo que es genéticamente único en cada individuo y se refleja en la aparición de surcos y pliegues epidérmicos que se observan en la superficie cutánea. Estos patrones son el fundamento de la ciencia de la ***dermatoglifia*** o identificación de huellas dactilares y plantares.

Las crestas y las papilas dérmicas son muy prominentes en la piel gruesa de las superficies palmares y plantares. Aquí, la superficie basal de la epidermis supera ampliamente la de su superficie libre. Por lo tanto, el estrato germinal está extendido sobre una gran superficie; si se supone que su ritmo de mitosis es casi constante, entran más células por unidad de tiempo en el estrato córneo de la piel gruesa que en el de la piel delgada. Se piensa que estas células adicionales son la causa del espesor mayor del estrato córneo en la piel gruesa.

Los hemidesmosomas fortalecen la adhesión de la epidermis al tejido conjuntivo subyacente.

Cuando se estudia con el microscopio electrónico de transmisión (MET), la superficie basal de las células epidérmicas exhibe un patrón de protuberancias citoplasmáticas irregulares que aumentan la superficie de unión entre la célula epitelial y su membrana basal subyacente. Una serie de **hemidesmosomas** une los filamentos intermedios del citoesqueleto con la membrana basal. Además, también están presentes las **adhesiones focales** que vinculan los filamentos de actina en la membrana basal. Estas uniones de anclaje especializadas se comentan en las páginas 155-157.

CUADRO 15-1

CORRELACIÓN CLÍNICA: TIPOS DE CÁNCER DE ORIGEN EPIDÉRMICO

Tres tipos principales de **cáncer de piel** se originan a partir de células de la epidermis. En general, el cáncer de piel es ocasionado por la exposición prolongada y sin protección a la radiación ultravioleta de la luz solar. El tipo más frecuente es el **carcinoma basocelular** (de células basales) que, bajo el microscopio, como su nombre lo indica, parece estar compuesto por células del estrato basal de la epidermis. El carcinoma basocelular es un tumor de crecimiento lento que, por lo general, no produce metástasis. En general, las células cancerosas surgen de la protuberancia folicular de la vaina radicular externa del folículo piloso. En casi todos los casos de carcinoma basocelular, el tratamiento recomendado es la extirpación del tumor mediante cirugía micrográfica de Mohs. La vigilancia histológica del tumor extirpado durante el procedimiento de resección permite identificar las células malignas y asegurar que los márgenes del tejido extraído estén libres de cáncer (para más detalles en cuanto a la cirugía micrográfica de Mohs, *véase* cuadro 15-2).

El segundo tipo de cáncer de piel más frecuente es el **carcinoma epidermoide** (de células escamosas), con más de 200 000 casos al año. Las personas con este tipo de cáncer suelen desarrollar una placa o un pequeño nódulo indoloro que está rodeado por un área de inflamación. El carcinoma epidermoide se caracteriza por células muy atípicas en todos los niveles de la epidermis (carcinoma *in situ*). La fragmentación de la membrana basal produce la propagación (metástasis) de las células neoplásicas a los ganglios linfáticos. Este carcinoma se caracteriza por patrones de diferenciación variables, que comprenden desde las células planas poligonales dispuestas en lobulillos ordenados y zonas de queratinización hasta células redondeadas con focos de necrosis y células queratinizadas individuales ocasionales. El tratamiento del carcinoma epidermoide depende del tipo histológico, el tamaño y la ubicación del tumor. Puede incluir la extirpación quirúrgica, el raspado y la electrodesecación, la crioterapia (congelación con nitrógeno líquido), la quimioterapia o la radioterapia.

(continúa)

CUADRO 15-1

CORRELACIÓN CLÍNICA: TIPOS DE CÁNCER DE ORIGEN EPIDÉRMICO (*CONTINUACIÓN*)

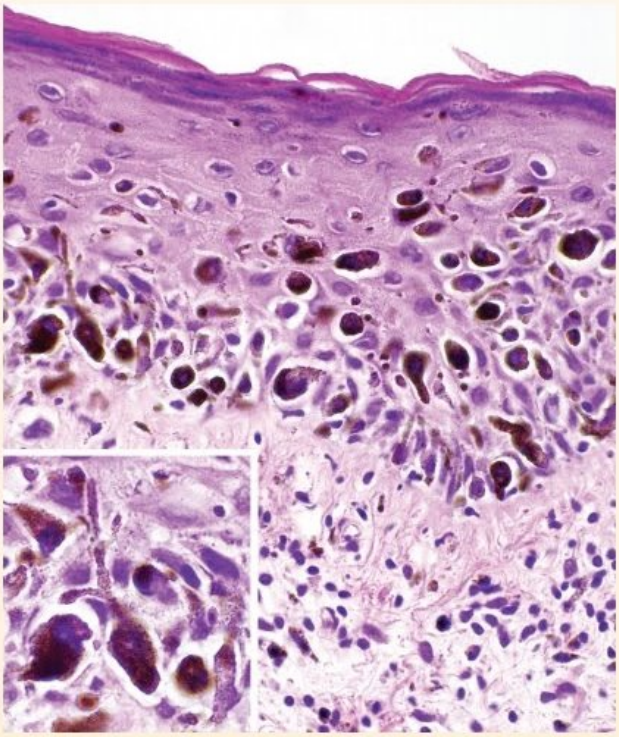

FIGURA C15-1-1. Microfotografía de una lesión de melanoma maligno en la etapa inicial de la fase de crecimiento. Este corte de piel muestra una capa de la epidermis que contiene células atípicas (hiperplásicas) repletas de gránulos del pigmento melanina pardo oscuro. Estas células representan melanocitos atípicos que generalmente se encuentran solo en el estrato basal de la epidermis. En esta etapa de la enfermedad, estos melanocitos anómalos migran a las capas superiores de la epidermis (hiperplasia melanocítica). En la dermis hay pequeños nidos de células atípicas dispersos. Debe tenerse en cuenta la acumulación de linfocitos en la dermis superficial. 320×. El *recuadro* muestra con mayor aumento un nido de melanocitos con procesos claramente visibles que contienen gránulos de melanina. 640×.

El **melanoma maligno** es la forma más grave de cáncer de piel cuando no se identifica en una etapa inicial y se extirpa quirúrgicamente. Las células individuales del melanoma, que se originan a partir de melanocitos, contienen grandes núcleos con contornos irregulares y nucléolos eosinófilos prominentes. Estas células se acumulan en un punto o se dispersan por todo el espesor de la epidermis (fig. C15-1-1). Pueden alojarse solo en la epidermis (melanoma *in situ*) o extenderse por la capa papilar subyacente de la dermis. Con el paso del tiempo, el melanoma tiene una **fase de crecimiento radial**. Los melanocitos proliferan en todas direcciones, hacia arriba en la epidermis, hacia abajo en la dermis y periféricamente en la epidermis. En esta etapa inicial, el melanoma tiene la tendencia a no producir metástasis. En la superficie de la piel, se presenta como una lesión multicolor de pigmentación irregular, de aspecto negro con partes pardas oscuras o claras y una mezcla de rosa a rojo o tonos azulados (fig. C15-1-2). Algún tiempo después (alrededor de un año o dos), los melanocitos exhiben actividad mitótica y forman nódulos redondos que crecen perpendicularmente a la superficie de la piel. En esta **fase de crecimiento vertical**, los melanocitos muestran poca pigmentación o carecen de ella y, por lo general, producen metástasis a los ganglios linfáticos regionales.

La **regla ABCD** es útil para recordar los signos y síntomas del melanoma (*véase* fig. C15-1-2):

- **A**simetría en la lesión cutánea.
- **B**orde irregular de la lesión.
- **C**olor variable; los melanomas suelen tener colores múltiples.
- **D**iámetro de la lesión cutánea; es muy probable que los lunares de más de 6 mm sean sospechosos.

La cirugía es el tratamiento de elección para el melanoma maligno localizado en la piel. Para una etapa avanzada se utiliza un abordaje multidisciplinario, incluida la cirugía combinada con quimioterapia o inmunoterapia con tratamiento adyuvante.

FIGURA C15-1-2. Fotografía de la piel con melanoma maligno durante la fase de crecimiento radial. En este paciente, la lesión relativamente plana y de pigmentación multicolor irregular corresponde a un melanoma maligno. El nódulo más grande es de *color negro como el ébano*. Se encuentra junto a una zona levemente elevada de tonos que van del *café oscuro* al *café claro*, con dos nódulos más pequeños de *color rojizo*. En esta etapa temprana, los melanocitos proliferan en todas direcciones, hacia arriba en la epidermis, hacia abajo en la dermis y periféricamente en la epidermis (reproducido de Storm CA, Elder DE. The Skin. En: Rubin R, Strayer DS, eds. Rubin's Pathology: Clinicopathologic Foundations of Medicine, 5th ed. Baltimore: Lippincott Williams & Wilkins, 2008).

La dermis está compuesta por dos capas: la dermis papilar y la dermis reticular.

La exploración de todo el espesor de la dermis con el microscopio óptico permite identificar dos capas de estructura bien definida:

- La **dermis papilar**, la capa más superficial, consiste en tejido conjuntivo laxo ubicado justo debajo de la epidermis (lám. 43, p. 556). Las fibras de colágeno en esta parte de la dermis no son tan gruesas como las de la porción más profunda. Esta delicada red de colágeno contiene sobre todo moléculas de colágeno de los tipos I y III. La cantidad y el diámetro de las fibras de colágeno disminuyen con la edad, mientras que la proporción de fibras tipo III aumenta en comparación con las de tipo I. De igual modo, las fibras elásticas son filiformes y se organizan en una

red irregular. La dermis papilar es relativamente delgada e incluye la sustancia de las papilas y las crestas dérmicas. Contiene vasos sanguíneos que irrigan la epidermis, pero no entran en ella. También contiene evaginaciones nerviosas que, o bien terminan en la dermis, o penetran en la membrana basal para introducirse en el compartimento epitelial. Debido a que los vasos sanguíneos y las terminaciones nerviosas sensitivas se concentran en esta capa, son particularmente evidentes en las papilas dérmicas.

- La **capa reticular** se encuentra más profunda que la capa papilar. Si bien su espesor varía en diferentes partes de la superficie corporal, siempre es bastante más gruesa y contiene menos células que la dermis papilar. Se caracteriza por los gruesos haces irregulares de fibras de colágeno, la mayoría de tipo I, y por las fibras elásticas más ásperas. Las fibras de colágeno y elásticas no están orientadas al azar, sino que forman las líneas regulares de tensión de la piel llamadas ***líneas de Langer***. Cuando las incisiones cutáneas se realizan paralelas a las líneas de Langer, dejan cicatrices menos prominentes.

En la piel de las aréolas, el pene, el escroto y el periné, las células del músculo liso forman una red laxa en las partes más profundas de la dermis reticular. Esta disposición causa las arrugas de la piel en estos sitios, en particular en los órganos eréctiles.

Justo debajo de la dermis reticular pueden encontrarse capas de tejido adiposo, músculo liso y, en algunos sitios, músculo estriado.

El ***panículo adiposo*** es una **capa de tejido adiposo** de espesor variable que se ubica en un plano más profundo que la dermis reticular. Esta capa es un importante sitio de almacenamiento de energía y también funciona como aislante. Es bastante gruesa en las personas que viven en climas fríos. Esta capa y su tejido conjuntivo laxo asociado constituyen la **hipodermis** o **fascia subcutánea**.

Las células musculares lisas, individuales o en forma de pequeños fascículos, que se originan en esta capa forman los **músculos erectores del pelo**, que conectan la parte profunda de los folículos pilosos con la dermis más superficial. La contracción de estos músculos en los humanos produce la erección de los pelos y el fruncimiento en la piel conocido como "piel de gallina". En los animales, la erección del pelo funciona tanto en la regulación térmica como en las reacciones de temor.

En muchos animales hay una delgada capa de músculo estriado, el **panículo carnoso**, debajo de la fascia subcutánea. Si bien en gran parte es vestigial en los humanos, permanece bien definido en la piel del cuello, la cara y el cuero cabelludo, donde constituye el músculo **platisma** y los otros **músculos de la expresión facial**.

■ CÉLULAS DE LA EPIDERMIS

Las células de la epidermis pueden pertenecer a cuatro tipos celulares diferentes:

- **Queratinocitos**. Son células epiteliales altamente especializadas diseñadas para cumplir una función muy específica: la separación del organismo de su medio ambiente. Constituyen el 85% de las células de la epidermis.
- **Melanocitos**. Son las células productoras de pigmento de la epidermis. Constituyen aproximadamente el 5% de las células de la epidermis.
- **Células de Langerhans**. Participan en la respuesta inmunitaria al presentar antígenos. Constituyen entre el 2 y 5% de las células de la epidermis.
- **Células de Merkel**. Son células mecanorreceptoras asociadas con terminaciones nerviosas sensitivas. Componen cerca del 6-10% de las células en la epidermis.

Queratinocitos

El **queratinocito** es el tipo celular predominante de la epidermis. Estas células se originan en el estrato epidérmico basal. Al abandonar este estrato, los queratinocitos realizan dos actividades esenciales:

- Se encargan de producir **queratinas** (**citoqueratinas**), las principales proteínas estructurales heteropoliméricas de la epidermis (*véase* tabla 2-3, p. 70). Las queratinas forman filamentos intermedios; constituyen casi el 85% de los queratinocitos diferenciados por completo.
- Participan en la formación de la **barrera epidérmica contra el agua**.

Los queratinocitos del estrato basal contienen abundantes ribosomas libres, filamentos intermedios (queratina) de 7-9 nm dispersos, un pequeño aparato de Golgi, mitocondrias y retículo endoplasmático rugoso (RER). El citoplasma de los queratinocitos inmaduros se observa basófilo en los cortes histológicos debido a la gran cantidad de ribosomas libres, la mayoría de los cuales participan en la síntesis de queratina, que después se ensambla en los **filamentos de queratina**. Estos filamentos se clasifican como filamentos intermedios, aunque lo más frecuente es que se llamen ***tonofilamentos***.

A medida que las células entran y se mueven a través del estrato espinoso, la síntesis de filamentos de queratina continúa, y estos se agrupan en haces lo suficientemente gruesos como para ser visibles con el microscopio óptico. Estos haces se llaman ***tonofibrillas***. El citoplasma se torna eosinófilo por la reacción tintorial de las tonofibrillas que lo llenan cada vez más.

Los gránulos de queratohialina contienen proteínas asociadas con los filamentos intermedios, que contribuyen a la agregación de los filamentos de queratina.

En la parte superior del estrato espinoso (fig. 15-4), los ribosomas libres dentro de los queratinocitos comienzan a sintetizar **gránulos de queratohialina**, que se convierten en la característica distintiva de las células en el estrato granuloso (lám. 42, p. 554). Los gránulos de queratohialina contienen las dos principales proteínas asociadas con los filamentos intermedios: **filagrina** y **tricohialina**. La aparición de los gránulos y la expresión de la filagrina en los queratinocitos se utilizan a menudo como un marcador clínico para el inicio de la fase final de la apoptosis. A medida que aumenta la cantidad de gránulos, su contenido se libera en el citoplasma de los queratinocitos. La filagrina y la tricohialina funcionan como promotoras de la agregación de los filamentos de queratina en tonofibrillas, lo cual inicia la conversión de células granulares en las células queratinizadas. Este proceso se denomina ***queratinización*** y se produce en 2-6 h, el tiempo que tardan las células en abandonar el estrato granuloso y entrar en el estrato córneo. Las fibrillas de queratina que se forman en este proceso son de **queratina blanda**, a diferencia de la **queratina dura** del cabello y de las uñas (*véase* más adelante).

La transformación de una célula granulosa en una queratinizada también implica la desintegración del núcleo y otros orgánulos, así como el engrosamiento de la membrana plasmática. Ello se acompaña de un cambio en el pH, que disminuye de un valor cercano al punto neutro (pH 7.17) en el estrato granuloso a un pH ácido en la superficie del estrato córneo, con valores que oscilan entre 4.5 y 6.

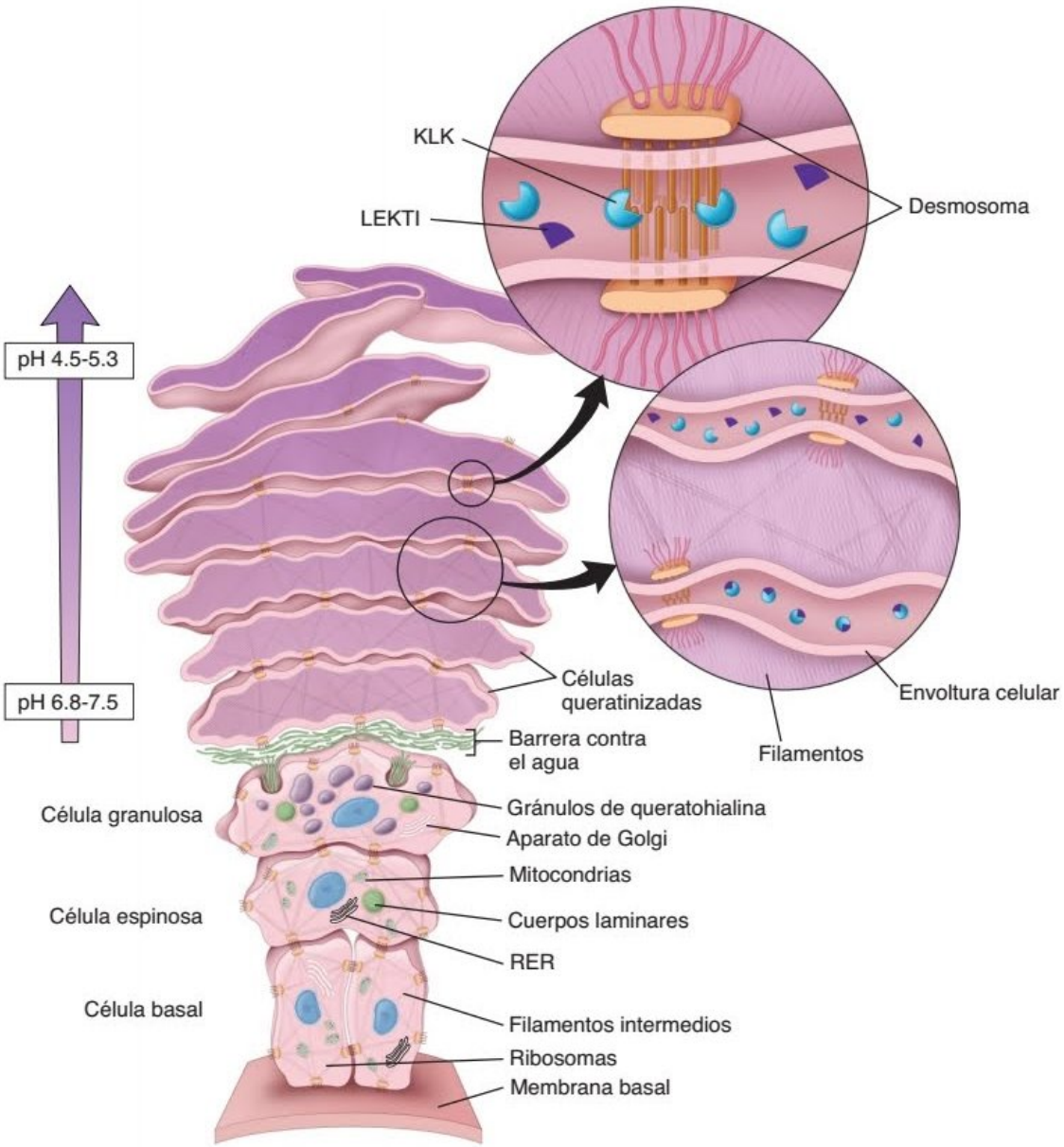

FIGURA 15-4. Queratinocitos en la epidermis. En la figura se ilustran las diferentes etapas del ciclo de vida del queratinocito en su migración desde la capa basal hasta la superficie de la piel, donde se exfolia. La célula basal comienza a sintetizar filamentos intermedios (queratina); estos se agrupan en haces, y con el microscopio óptico se observan como tonofibrillas. Después, la célula entra en el estrato espinoso, donde continúa la síntesis de filamentos intermedios. En la parte más superficial del estrato espinoso, las células comienzan a producir gránulos de queratohialina, que contienen proteínas asociadas con los filamentos intermedios y cuerpos laminares que contienen glucolípidos. En el estrato granuloso, la célula expulsa los cuerpos laminares que contribuyen a la formación de la barrera epidérmica contra el agua; el resto del citoplasma de la célula contiene abundantes gránulos de queratohialina que, en relación estrecha con los tonofilamentos, forman la envoltura celular. Las células superficiales están queratinizadas; contienen una envoltura celular gruesa y haces de tonofilamentos en una matriz especializada. La descamación de las células queratinizadas es controlada por la actividad de las KLK y su interacción con el LEKTI en los desmosomas, lo que a su vez depende del pH. Los queratinocitos situados cerca del estrato granuloso tienen un pH neutro, que mantiene las interacciones desmosómicas y, en la matriz extracelular, permite una fuerte interacción entre el LEKTI y sus dianas, las KLK. A medida que el pH se acidifica hacia la superficie de la piel, el LEKTI y las KLK se disocian, lo que libera estas últimas en el espacio extracelular. En las capas más superficiales de queratinocitos, el pH es lo suficientemente bajo como para que las moléculas de KLK activas digieran las proteínas de los desmosomas. En conjunto con otras actividades de proteinasa, esta acción causa la degradación completa de las uniones desmosómicas, lo que conduce al desprendimiento de la capa más superficial de queratinocitos. *KLK*, serina-peptidasas relacionadas con la calicreína; *LEKTI*, inhibidor linfoepitelial de tipo Kazal; *RER*, retículo endoplasmático rugoso.

La descamación de los queratinocitos superficiales del estrato córneo es regulada por la degradación proteolítica de los desmosomas de las células.

Las células se exfolian o descaman con regularidad de la superficie del estrato córneo. La **exfoliación continua** de los queratinocitos superficiales es un proceso proteolítico regulado que consiste en la degradación de los desmosomas de las células. Las serina-peptidasas relacionadas con las calicreínas (KLK, *kallikrein-related serine peptidases*) humanas, como **KLK5**, **KLK7** y **KLK14**, causan la escisión desmosómica **dependiente** del pH. Un inhibidor fisiológico de la serina proteasa, el **inhibidor linfoepitelial de tipo Kazal** (**LEKTI**, ***lymphoepithelial Kazal-type inhibitor***), a través de sus interacciones con las KLK en un pH neutro, impide la escisión desmosómica. Sin embargo, conforme el pH disminuye en las porciones más superficiales del estrato córneo, según se comentó, el LEKTI libera de forma progresiva las KLK con el pH más bajo y, así, permite que estas enzimas degra-

den los desmosomas y determina la separación de los queratinocitos (*véase* fig. 15-4). En condiciones normales, el proceso permite una renovación controlada de la epidermis por medio de su gradiente de pH. Existen mutaciones patológicas del gen llamado ***inhibidor de la serina-proteasa de Kazal tipo 5*** (***SPINK5, serine protease inhibitor Kazal-type 5***), que codifica el LEKTI. El **síndrome de Netherton**, una alteración genética poco frecuente asociada con un gen *SPINK5* defectuoso, se caracteriza por la disminución de la función cutánea de barrera, el enrojecimiento generalizado de la piel (eritrodermia) y la descamación.

Los cuerpos laminares contribuyen a la formación de la barrera epidérmica intercelular contra el agua.

Una **barrera epidérmica contra el agua** es esencial para los epitelios "secos" de los mamíferos, y es la responsable de mantener la homeostasis corporal. La barrera se establece principalmente por dos factores en los queratinocitos en diferenciación terminal: 1) el depósito de proteínas insolubles en la superficie interna de la membrana plasmática y 2) una capa de lípidos que se adhiere a la superficie externa de la membrana plasmática.

A medida que los queratinocitos en el estrato espinoso comienzan a producir gránulos de queratohialina, también forman unas vesículas limitadas por membrana que reciben el nombre de ***cuerpos laminares*** (**gránulos de revestimiento de la membrana**). Estos cuerpos laminares son orgánulos limitados por membrana, con forma tubular u ovoide, exclusivos de la epidermis de los mamíferos. Las células espinosas y granulares sintetizan una mezcla heterogénea de los **lípidos probarrera** y sus respectivas **enzimas procesadoras de lípidos**, como glucoesfingolípidos, fosfolípidos, ceramidas, esfingomielinasa ácida y fosfolipasa A^2 secretora; esta mezcla pasa al interior de los cuerpos laminares que se forman en el aparato de Golgi (fig. 15-5). Además, los cuerpos laminares contienen **proteasas** (enzima quimiotripsínica SC, catepsina D, fosfatasa ácida, glucosidasas, inhibidores de proteasa). El contenido de los gránulos se secreta por exocitosis hacia el espacio intercelular entre el estrato granuloso y el estrato córneo. La formación de la **barrera epidérmica contra el agua** (fig. 15-6) es producto de la organización que tienen estas **láminas lipídicas intercelulares**. Además de su importante papel en la homeostasis de la barrera, los cuerpos laminares participan en la formación de la envoltura queratinizada, la descamación de las células queratinizadas y las defensas antimicrobianas de la piel.

Así, la **barrera epidérmica contra el agua** se compone de dos elementos estructurales:

- La **envoltura celular** (**EC**) es una capa de proteínas insolubles de 15 nm de espesor depositada sobre la superficie interna de la membrana plasmática que contribuye a las propiedades mecánicas de resistencia de la barrera. El espesor de la EC aumenta en los epitelios sometidos a gran estrés mecánico (p. ej., labio, palma de la mano, planta del pie). La EC se forma por el establecimiento de enlaces cruzados entre **proteínas pequeñas con prolina abundante** (**SPR**, ***small proline-rich proteins***). Las proteínas estructurales incluyen **cistatina**, **proteínas desmosómicas** (**desmoplaquina**), **elafina**, **envoplaquina**, **filagrina**, **involucrina**, cinco cadenas diferentes de **queratina** y **loricrina**. La loricrina es la principal proteína estructural y constituye casi el 80% del total de la masa de proteínas de la EC. Esta proteína insoluble de 26 kDa tiene el contenido de glicina más alto que cualquier otra proteína conocida en el organismo.
- La **envoltura lipídica** es una capa de 5 nm de espesor de lípidos adheridos a la superficie celular por enlaces éster. Los componentes principales de los lípidos de la envoltura lipídica son **ceramidas**, que pertenecen a la clase de los esfingolípidos, **colesterol** y **ácidos grasos libres**. Sin embargo, el componente más importante es la capa monomolecular de acilglucosilceramida, que proporciona una cubierta similar al teflón a la superficie celular. Las ceramidas también desempeñan un papel importante en la transmisión de señales celulares y de forma parcial inducen la diferenciación de las células, desencadenan la apoptosis y reducen la proliferación celular. A medida que las células continúan desplazándose hacia la superficie libre, la barrera es mantenida constantemente por los queratinocitos que entran en el proceso de diferenciación terminal. Las láminas pueden permanecer como discos reconocibles en el espacio intercelular o pueden fusionarse en grandes capas o placas.

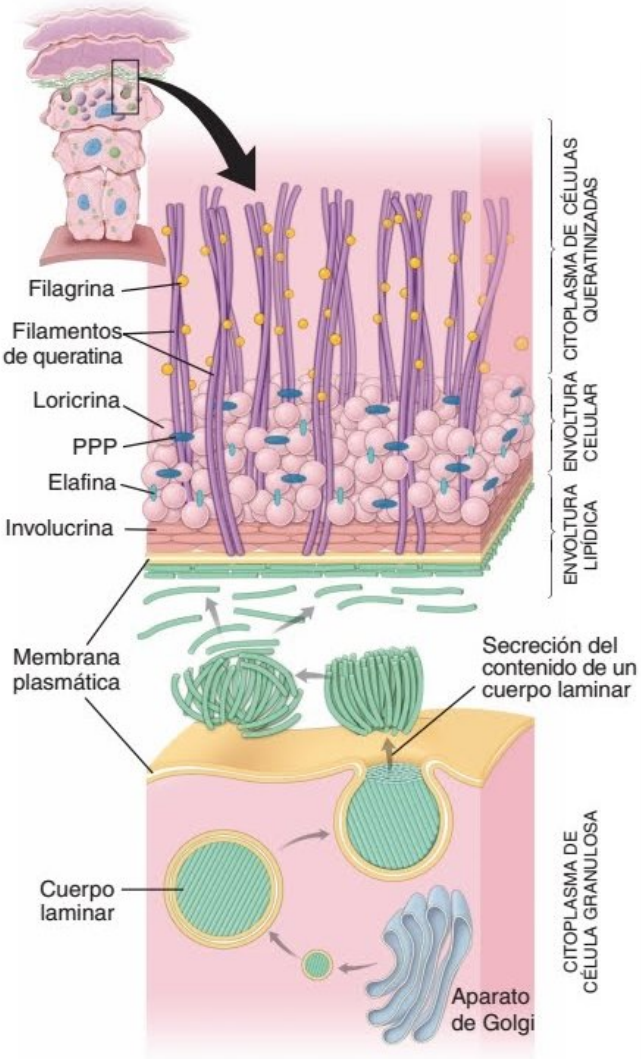

FIGURA 15-5. Diagrama de la barrera epidérmica contra el agua. La mezcla heterogénea de glucoesfingolípidos, fosfolípidos y ceramidas forma las laminillas de los cuerpos laminares. Los cuerpos laminares, producidos en el aparato de Golgi, se secretan por exocitosis hacia los espacios intercelulares entre el estrato granuloso y el estrato córneo, donde forman la envoltura lipídica. La disposición laminar de moléculas de lípidos se ilustra en el espacio intercelular justo debajo de la membrana plasmática engrosada, que forma la envoltura celular de los queratinocitos queratinizados. La parte más interna de la envoltura celular consiste principalmente en moléculas de loricrina (*esferas rosadas*) que están interconectadas a través de elafina y proteínas pequeñas con abundante prolina (*PPP*). La capa contigua a la superficie citoplasmática de la membrana plasmática está compuesta por dos proteínas muy juntas entre sí: la involucrina y la cistatina α. En la envoltura celular están fijados filamentos de queratina (tonofilamentos) unidos por filagrina.

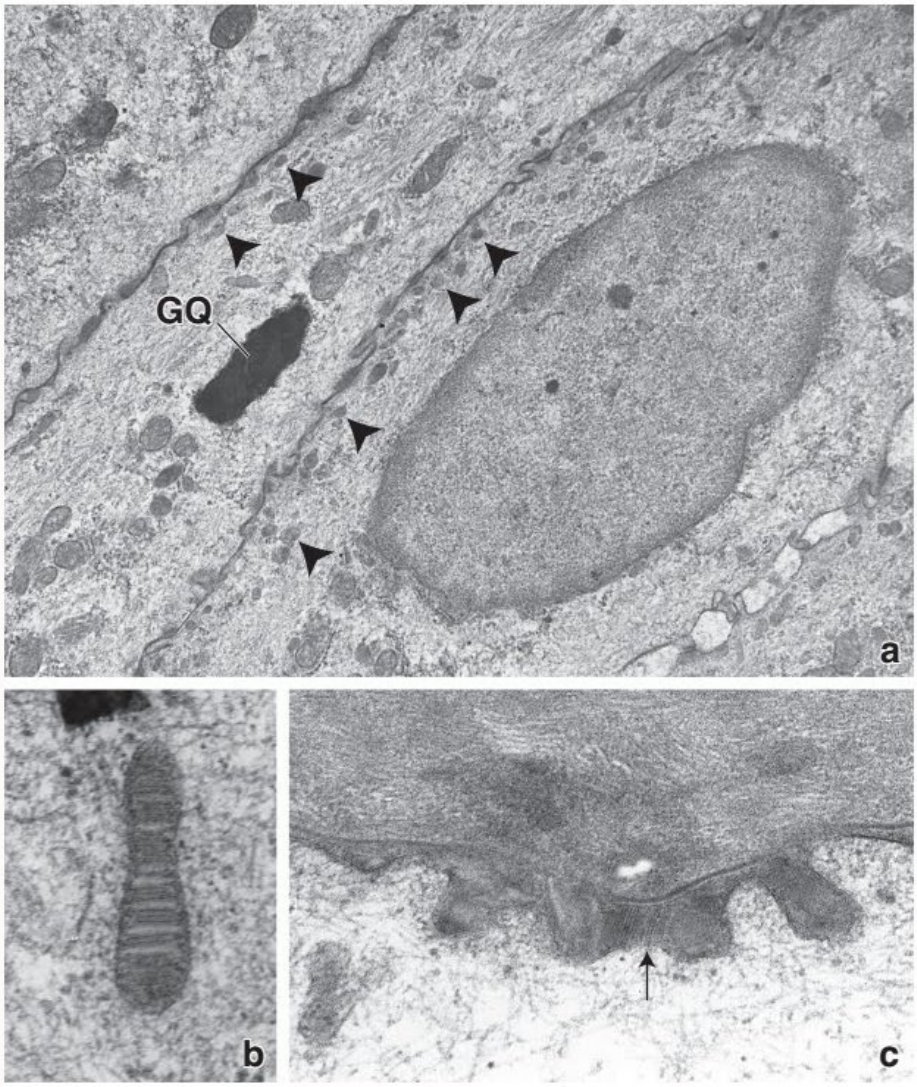

FIGURA 15-6. Microfotografías electrónicas de queratinocitos. a. Una gran parte del citoplasma de los queratinocitos está ocupada por tonofilamentos. Uno de los queratinocitos presenta un gránulo de queratohialina (*GQ*). Cerca de la membrana plasmática orientada hacia la superficie (*arriba en la parte izquierda*), dos queratinocitos contienen cuerpos laminares (*puntas de flecha*). 8500×. **b.** Cuerpo laminar observado con mayor aumento. 135000×. **c.** Parte de una célula queratinizada y el queratinocito subyacente. Entre las células se halla el contenido de los cuerpos laminares, que se expulsó hacia el espacio intercelular (*flecha*) para formar la envoltura lipídica. 90000× (cortesía del Dr. Albert I. Farbman).

Varios experimentos han demostrado que la epidermis de los animales con **deficiencia de ácidos grasos esenciales** (**DAGE**) inducida es más permeable al agua de lo normal. Los gránulos de revestimiento de la membrana también tienen menos láminas de lo normal. La destrucción de la barrera epidérmica contra el agua en regiones extensas, como ocurre en las **quemaduras graves**, puede conducir a la pérdida de líquido (deshidratación) que pone en peligro la vida.

La epidermis está en un estado de equilibrio dinámico, en el cual las células queratinizadas exfoliadas son reemplazadas de forma constante por un flujo continuo de células terminalmente diferenciadas.

El **reemplazo de las células epidérmicas** se mantiene mediante los siguientes procesos:

- Mitosis de las células basales en el estrato basal.
- Diferenciación y muerte celular programada, conforme las células ascienden hacia el estrato córneo.
- Pérdida de células por la exfoliación de la superficie cutánea.

Para mantener este equilibrio, cada célula individual en la epidermis tiene una cantidad predeterminada de tiempo para realizar funciones específicas. Varios experimentos científicos y cálculos empíricos concluyeron que el tiempo de rotación para el compartimento de queratinocitos (estrato espinoso y granuloso) es de unos 31 días, con un adicional de 14 días para el estrato córneo (espesor medio en los humanos de 16-20 capas de células). Con la adición de 1-2 días para las divisiones mitóticas en el estrato basal, el tiempo total de rotación epidérmica es de unos **47 días** (fig. 15-7). Se ha verificado que una capa de células en el estrato córneo se produce y se exfolia cada 22.4 h. En las enfermedades hiperproliferativas, como la **psoriasis**, la rotación epidérmica es más rápida y tarda alrededor de 8-10 días. Esta alteración se manifiesta por un aumento en el grosor epidérmico y una disminución en la muerte celular. En la clínica, la psoriasis aparece como manchas rojas elevadas que producen prurito cutáneo (picazón en la piel), a menudo cubiertas por escamas de color blanco plateado. Las manchas varían en tamaño y, por lo general, aparecen en las rodillas, los codos, el dorso inferior y el cuero cabelludo.

Melanocitos

Los melanocitos derivan de células de la cresta neural y están dispersos entre las células del estrato basal.

Durante la vida embrionaria, las **células precursoras de los melanocitos** migran desde la cresta neural y se introducen en la epidermis en desarrollo. Así se establece una asociación funcional específica, la ***unidad melanoepidérmica***, en la que uno de los melanocitos se mantiene asociado con una cantidad dada de queratinocitos. En los humanos, se calcula que cada unidad melanoepidérmica contiene un

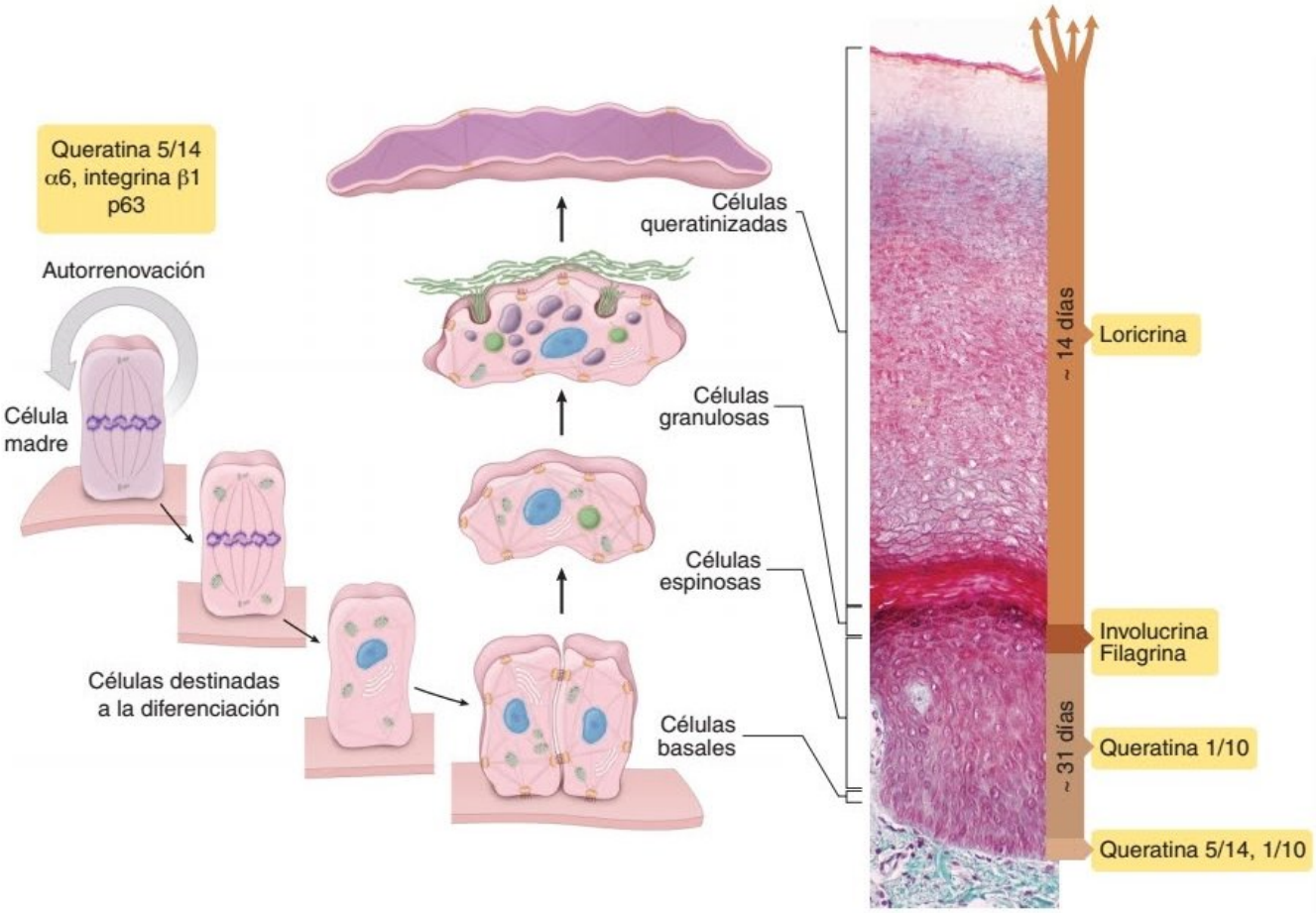

FIGURA 15-7. Diagrama de la diferenciación y sustitución de células epidérmicas. La sustitución de la célula epidérmica inicia con la división de las células madre en el estrato basal. Las células recién formadas experimentan una división adicional en el estrato basal y ascienden a medida que se diferencian en células queratinizadas, las cuales finalmente se eliminan por exfoliación en la superficie de la piel. Para mantener este equilibrio entre las divisiones celulares y la pérdida de células en la superficie cutánea, cada célula tiene un tiempo predeterminado para desplazarse a través de compartimentos específicos de la epidermis y para realizar funciones específicas. Las divisiones mitóticas en el estrato basal se producen en un lapso de 1-2 días; después de ello, los queratinocitos se desplazan por el estrato espinoso (células espinosas) y se diferencian en células granulosas en el estrato granuloso. Se requieren de otros 14 días para que la célula queratinizada atraviese el estrato córneo (si se supone un espesor promedio de 16-20 células en los seres humanos). Por lo tanto, el tiempo total de renovación epidérmica es de cerca de 47 días. En cada etapa de la diferenciación, las células expresan diferentes marcadores moleculares (*véanse* los cuadros de color amarillo), que pueden ser útiles para identificar células específicas con el uso de métodos inmunohistoquímicos. El *detalle* de la derecha muestra un corte de espesor completo de la epidermis de un pulpejo humano teñido con la técnica tricrómica de Mallory. 260×.

melanocito asociado con cerca de 36 queratinocitos. La relación melanocitos:queratinocitos o sus precursores en el estrato basal puede variar de 1:4 a 1:40 o incluso más, según la zona del cuerpo. Esta relación es constante en todos los grupos étnicos, pero es modificada por la edad y los factores ambientales, como la exposición al sol.

En los adultos, un fondo común de melanoblastos indiferenciados reside en la región del folículo piloso llamada ***protuberancia folicular***. La diferenciación del melanoblasto está regulada por la expresión del gen ***Pax3***, que pertenece a la familia de factores de transcripción de caja apareada (PAX, *paired box*). El *Pax3* activa la expresión del factor de transcripción de microftalmia (MITF, *microphthalmia transcription factor*), que es decisivo para el desarrollo y la diferenciación de melanocitos (melanogénesis). Los melanocitos conservan la capacidad de duplicarse durante toda su vida, aunque lo hacen a una velocidad mucho menor que la de los queratinocitos, con lo que mantienen la unidad melanoepidérmica.

El ***melanocito epidérmico*** es una célula dendrítica que se encuentra entre las células basales del estrato basal (fig. 15-8). Se consideran **células dendríticas** porque el cuerpo celular redondeado, que se sitúa en la capa basal, emite evaginaciones largas entre los queratinocitos del estrato espinoso. Ni las evaginaciones ni el cuerpo celular establecen uniones desmosómicas con los queratinocitos adyacentes. No obstante, los melanocitos situados cerca de la membrana basal presentan estructuras que se asemejan a hemidesmosomas. En los cortes de rutina teñidos con hematoxilina-eosina (H&E), los melanocitos se observan en el estrato basal como células con núcleos alargados, rodeados por un citoplasma claro. Sin embargo, con el MET son identificados fácilmente a causa de los gránulos de melanina en desarrollo y maduros presentes en el citoplasma (*véase* fig. 15-8).

Los melanocitos producen melanina y la distribuyen a los queratinocitos.

Los **melanocitos** epidérmicos producen y secretan el pigmento denominado ***melanina***. La función más importante de la melanina es proteger al organismo frente a los efectos dañinos de la radiación ultravioleta no ionizante. La melanina es producida por la oxidación de la **tirosina** a **3,4-dihidroxifenilalanina** (**DOPA**) a través de la acción de la **tirosinasa** y la ulterior conversión de la DOPA en **melanina**. Estas reacciones ocurren inicialmente en orgánulos relacionados con el lisosoma y limitados por membrana llamados ***premelanosomas***, que

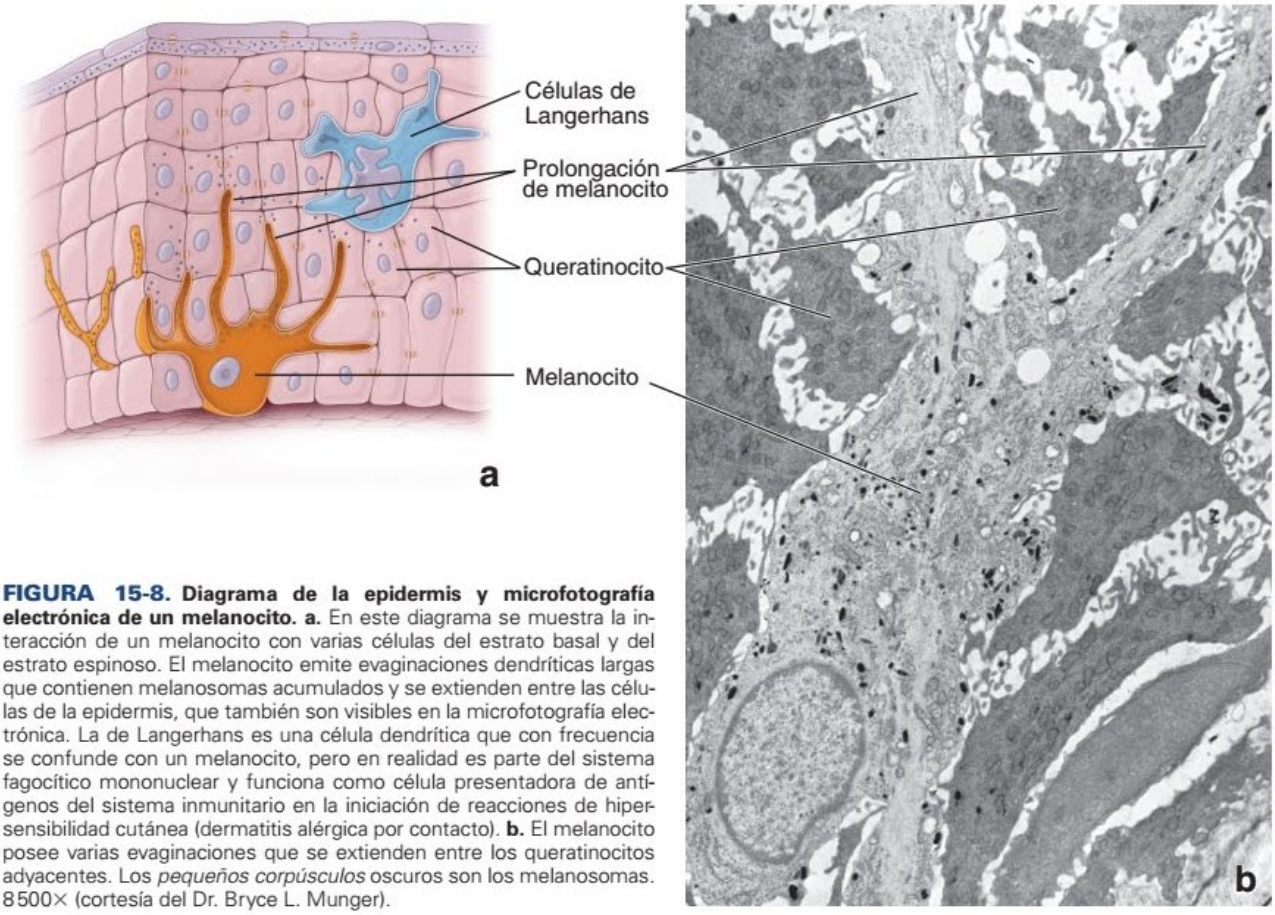

FIGURA 15-8. Diagrama de la epidermis y microfotografía electrónica de un melanocito. a. En este diagrama se muestra la interacción de un melanocito con varias células del estrato basal y del estrato espinoso. El melanocito emite evaginaciones dendríticas largas que contienen melanosomas acumulados y se extienden entre las células de la epidermis, que también son visibles en la microfotografía electrónica. La de Langerhans es una célula dendrítica que con frecuencia se confunde con un melanocito, pero en realidad es parte del sistema fagocítico mononuclear y funciona como célula presentadora de antígenos del sistema inmunitario en la iniciación de reacciones de hipersensibilidad cutánea (dermatitis alérgica por contacto). **b.** El melanocito posee varias evaginaciones que se extienden entre los queratinocitos adyacentes. Los *pequeños corpúsculos* oscuros son los melanosomas. 8500× (cortesía del Dr. Bryce L. Munger).

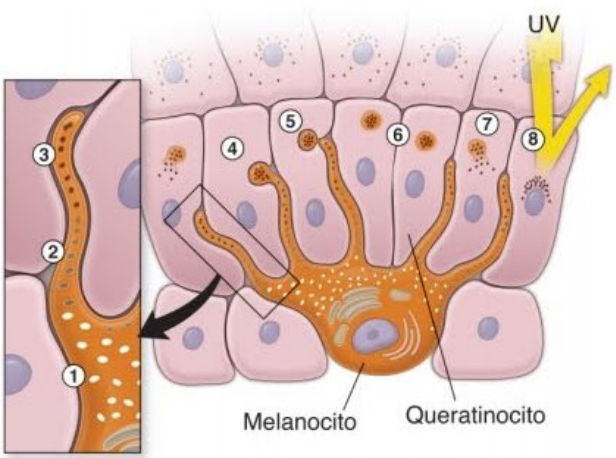

FIGURA 15-9. Formación de la melanina y mecanismo de donación de pigmentos. Los melanocitos producen estructuras limitadas por membrana relacionadas con el lisosoma que se originan en el aparato de Golgi, como los premelanosomas (*1*) que intervienen en la síntesis de melanina. La melanina se produce a partir de la tirosina mediante una serie de reacciones enzimáticas y su acumulación es visible en los primeros melanosomas (*2*). A medida que progresa la maduración, los melanosomas se trasladan hacia los extremos de las evaginaciones de los melanocitos. Los melanosomas maduros (*3*) tienen una gran concentración de melanina y se acumulan en los extremos de las evaginaciones de los melanocitos que se invaginan en la membrana celular del queratinocito (*4*). Los queratinocitos fagocitan las puntas de las evaginaciones de los melanocitos que contienen los melanosomas (*5*). En el proceso descrito como "donación de pigmento", la melanina se transfiere a los queratinocitos adyacentes en vesículas que contienen melanosomas con una pequeña cantidad de citoplasma del melanocito (*6*). Una vez dentro de los queratinocitos, los melanosomas se liberan en el citoplasma (*7*). Los melanosomas se distribuyen dentro de los queratinocitos con una acumulación más pronunciada en las zonas sobre los núcleos, creando "sombrillas oscuras" (*8*), que protegen el ADN nuclear de la radiación ultravioleta (*UV*) dañina del sol.

derivan del aparato de Golgi (fig. 15-9). La síntesis de melanina está regulada por la acción de la hormona estimuladora de los melanocitos (MSH, *melanocyte-stimulating hormone*). La MSH producida por el lóbulo anterior de la hipófisis se une al receptor de melanocortina 1 (MC1R, *melanocortin 1 receptor*) de los melanocitos, y a través de la cascada de señalización de la proteína G aumenta la actividad de la tirosinasa y, de ese modo, estimula la síntesis de melanina.

Los premelanosomas y los **melanosomas iniciales** o tempranos, que tienen poca melanina, presentan una estructura interna ordenada cuando se examinan con el MET, lo cual es un reflejo de su contenido de moléculas de tirosinasa. A medida que se produce más melanina por oxidación de la tirosina, la estructura interna del premelanosoma se va ocultando hasta que se forma el gránulo de melanina maduro, el **melanosoma**, que aparece entonces como un gránulo electrodenso. Los premelanosomas se concentran cerca del aparato de Golgi; los melanosomas casi maduros lo hacen en las bases de las evaginaciones de melanocitos; y los melanosomas maduros suelen verse en toda la extensión de las evaginaciones y, en especial, en sus extremos (*véase* fig. 15-9). Los melanosomas en desarrollo y su contenido de melanina se transfieren a los queratinocitos adyacentes por **donación pigmentaria**. Este proceso, que consiste en la fagocitosis del extremo de la prolongación melanocítica por los queratinocitos, es un tipo de **secreción citocrina** porque también se fagocita una pequeña cantidad del citoplasma que rodea al melanosoma.

Los melanosomas y su contenido se degradan en el proceso de macroautofagia con diversas tasas en diferentes personas. En las de piel más oscura, la melanina se degrada lentamente y los melanosomas se mantienen discretos; en las de piel más clara, la melanina se degrada más rápido.

Dada la complejidad de la biogénesis de la melanina, el transporte de las proteínas, el movimiento de los orgánulos y las interacciones célula-célula en la unidad melanoepidér-

mica, incluso pequeños cambios en el entorno celular pueden afectar la estructura de los melanosomas y el proceso de donación pigmentaria. Muchos factores intrínsecos y extrínsecos también son responsables de la **pigmentación cutánea**, como la edad, el origen étnico y las diferencias de sexo, las variaciones de las concentraciones de hormonas y las afinidades por sus receptores, los defectos genéticos, la radiación ultravioleta, los cambios climáticos y estacionales, así como la exposición a sustancias químicas, toxinas y contaminantes.

Células de Langerhans

Las células de Langerhans son células presentadoras de antígenos de la epidermis.

Las **células de Langerhans** son células presentadoras de antígenos de aspecto dendrítico que se localizan en la epidermis. Se originan a partir de **células progenitoras linfoides** (**CPL**) **comunes** en la médula ósea, migran a través de la circulación y, por último, se introducen en la epidermis, donde se diferencian en células inmunocompetentes. Las células de Langerhans captan y presentan antígenos que entran a través de la piel. Por lo tanto, constituyen parte del sistema fagocítico mononuclear (SFM; p. 197) y proveen inmunovigilancia para la epidermis.

Las células de Langerhans se especializan en "percibir" el microentorno de la epidermis mediante la extensión de sus prolongaciones a través de las uniones estrechas intercelulares para muestrear las capas más externas de la piel (estrato córneo). Una vez que el antígeno es fagocitado y procesado por la célula de Langerhans, y exhibido en su superficie, la célula migra de la epidermis hacia un ganglio linfático regional. Dentro del ganglio linfático, la instrucción de las células de Langerhans con los linfocitos inicia la señal para que el sistema inmunitario adaptativo lleve a cabo la tolerancia inmunitaria o la activación inmunitaria, así como la respuesta ante el antígeno. La exposición a la radiación ultravioleta provoca el agotamiento de las células de Langerhans y la capacidad de la presentación de antígenos. Varios estudios experimentales determinaron que la relación de células de Langerhans a otras células en la epidermis de la piel humana normal es un índice de 1:53 constante.

Las células de Langerhans no se pueden distinguir con certeza en los cortes de parafina teñidos con H&E de rutina. Al igual que los melanocitos, las células de Langerhans no establecen uniones desmosómicas con los queratinocitos adyacentes. El núcleo se tiñe intensamente con hematoxilina y el citoplasma se observa claro. Con técnicas especiales, como la impregnación con cloruro de oro o la inmunotinción con anticuerpos contra **moléculas CD1a**, las células de Langerhans se pueden ver con facilidad en el estrato espinoso (fig. 15-10). La estructura de

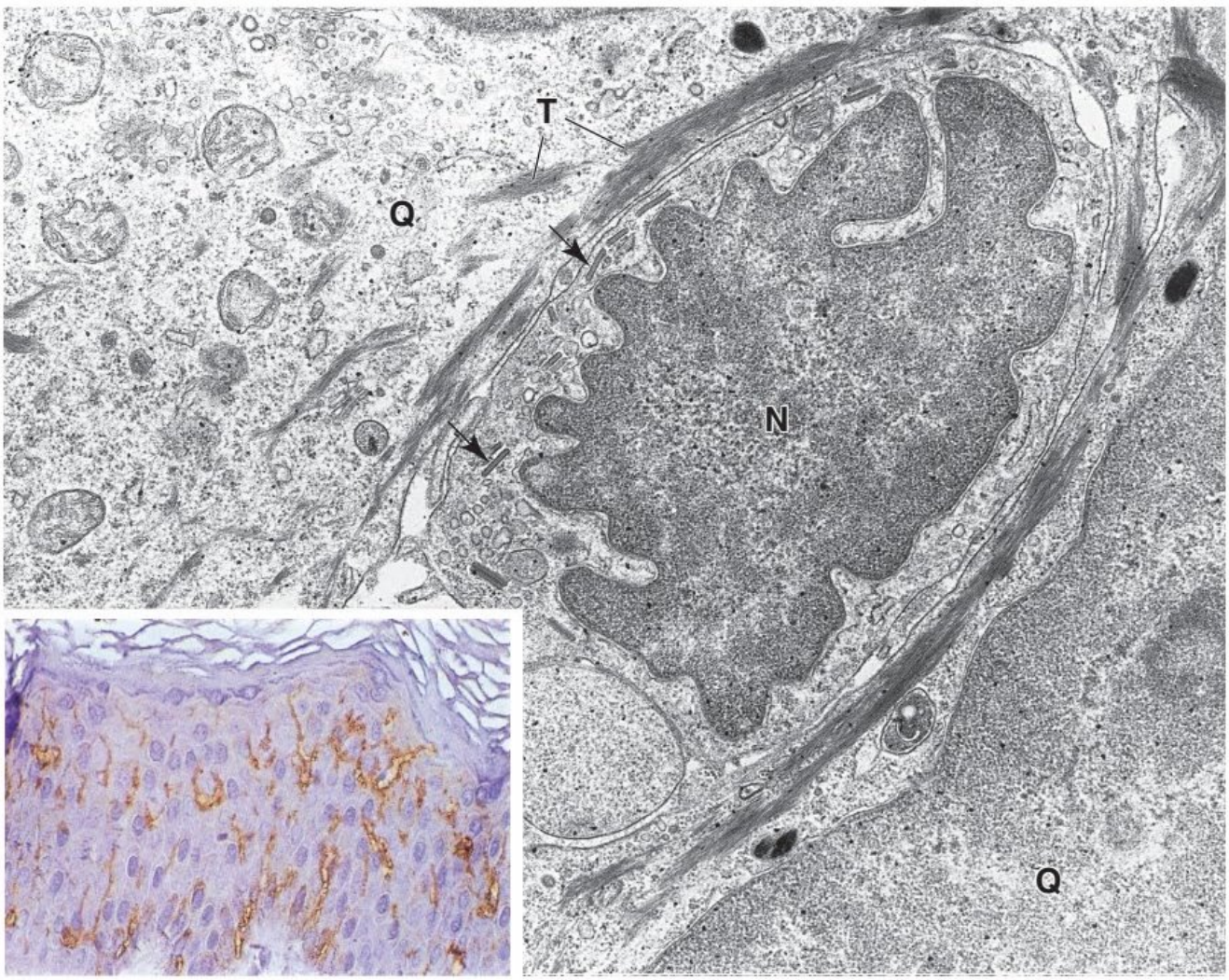

FIGURA 15-10. Microfotografía electrónica de una célula de Langerhans. El núcleo (*N*) de una célula de Langerhans exhibe muchas muescas características y el citoplasma contiene corpúsculos con forma de bastoncillos distintivos (*flechas*). Nótese la presencia de tonofilamentos (*T*) en los queratinocitos (*Q*) contiguos y la ausencia de estos en las células de Langerhans. 19 000×. **Recuadro.** Microfotografía de la epidermis en la que se muestra la distribución y la índole dendrítica de las células de Langerhans, que se tiñeron mediante técnicas de inmunotinción con anticuerpos contra el antígeno de superficie CD1a. 300× (reimpreso con autorización de Urmacher CD. Normal Skin. In: Sternberg SS, ed. Histology for Pathologists. Philadelphia: Lippincott-Raven, 1997:25–45).

las moléculas CD1a está relacionada con las moléculas del complejo mayor de histocompatibilidad I (MHC I, *major histocompatibility complex I*) en la superficie de las células de Langerhans (*véase* más adelante). Las células de Langerhans poseen evaginaciones dendríticas que se asemejan a las del melanocito. Con el MET pueden observarse varias características distintivas de una célula de Langerhans (*véase* fig. 15-10). Su núcleo habitualmente presenta escotaduras en muchos sitios, por lo que su contorno es irregular. Además, posee **gránulos de Birbeck**, con su forma característica de raqueta de tenis. Corresponden a vesículas de tamaño relativamente pequeño y se ven como bastoncillos con una expansión bulbosa en un extremo.

Al igual que los macrófagos, las células de Langerhans expresan las moléculas MHC I y MHC II, que son esenciales para la presentación del antígeno a los linfocitos T citotóxicos $CD8^+$ y cooperadores $CD4^+$. Además, también expresan los receptores de Fc para la inmunoglobulina (Ig) G, los receptores para el componente C3b del complemento y cantidades variables de moléculas CD1a, que sirven como marcadores clínicos de las células de Langerhans. En su papel como célula presentadora de antígenos, la célula de Langerhans **interviene en las reacciones de hipersensibilidad retardada** (p. ej., dermatitis alérgica de contacto y otras respuestas inmunitarias cutáneas mediadas por células) a través de la captación de antígenos en la piel y su transporte hacia los ganglios linfáticos. Las muestras de piel para biopsia de personas con **sida** o con el complejo relacionado con el sida permiten comprobar que el citoplasma de las células de Langerhans contiene VIH. Estas células, al parecer, son más resistentes que los linfocitos T a los efectos mortales del VIH y, por lo tanto, pueden funcionar como un reservorio para el virus.

Además, una transformación maligna de las células de Langerhans causa la **histiocitosis X** (histiocitosis de células de Langerhans), un grupo de enfermedades inmunitarias caracterizadas por el aumento y la acumulación de las células de Langerhans que puede derivar en tumores en diversas partes del cuerpo, como huesos, pulmones y cráneo, entre otros.

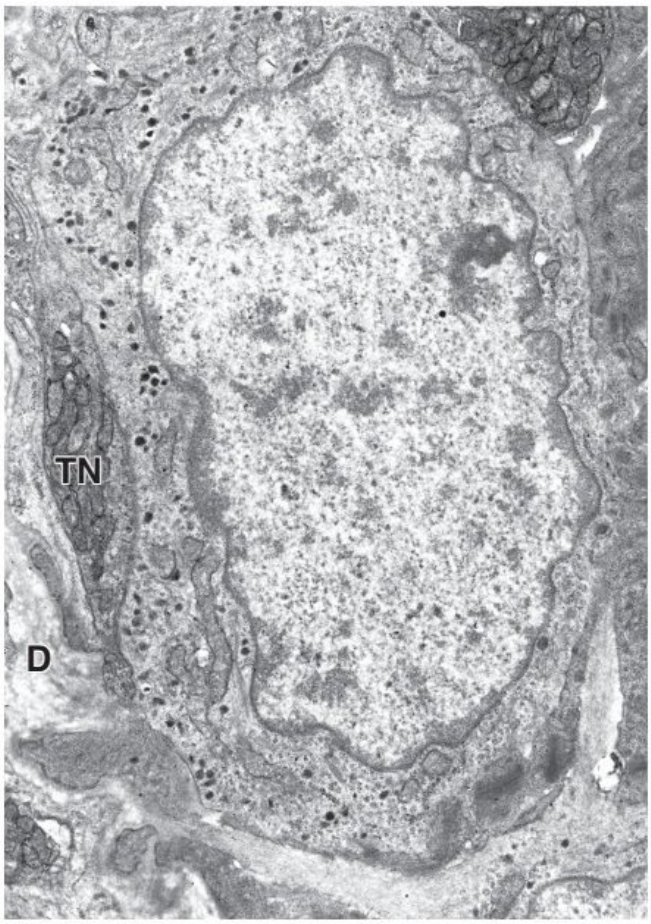

FIGURA 15-11. Microfotografía electrónica de una célula de Merkel. La célula contiene pequeños gránulos de neurosecreción en el citoplasma y entra en contacto con una terminación nerviosa periférica (*TN*). La dermis (*D*) es visible en la *parte inferior* de la imagen. 14 450× (cortesía del Dr. Bryce L. Munger).

Células de Merkel

Las células de Merkel son células epidérmicas que intervienen en la percepción sensitiva cutánea.

Las **células de Merkel** son células dendríticas localizadas en el estrato basal. El origen de estas células es desconocido; poseen marcadores antigénicos de tipo epidérmico y nervioso. Son muy abundantes en la piel en donde la percepción sensorial es aguda, como en las yemas de los dedos. Las células de Merkel están unidas a los queratinocitos contiguos a través de desmosomas y contienen filamentos intermedios (de queratina) en su citoplasma. El núcleo es lobulado y el citoplasma es un poco más denso que el de los melanocitos y las células de Langerhans. Pueden contener algunos melanosomas en su citoplasma, pero se caracterizan mejor por la presencia de **gránulos de neurosecreción de centro denso de 80 nm** semejantes a los que se encuentran en la médula suprarrenal y el cuerpo carotídeo (fig. 15-11). Las células de Merkel están estrechamente relacionadas con los bulbos terminales expandidos de las fibras nerviosas mielínicas aferentes. La terminación nerviosa pierde su cubierta de células de Schwann y de inmediato perfora la membrana basal, donde se expande en una estructura en forma de placa llamada *disco receptor*, que se encuentra en contacto estrecho con la base de la célula de Merkel. La combinación de la fibra nerviosa y la célula epidérmica, llamada ***corpúsculo de Merkel***, forma un **mecanorreceptor sensitivo**.

El **carcinoma de células de Merkel** (**CCM**) es un tipo de cáncer cutáneo poco frecuente, pero muy agresivo, que se desarrolla cuando las células de Merkel experimentan una proliferación descontrolada. Comienza con mayor frecuencia en las zonas de la piel expuestas al sol, como la cabeza, el cuello y los miembros superiores e inferiores. El CCM tiene la tendencia a crecer con rapidez y producir metástasis a través de los vasos linfáticos en una etapa temprana.

■ ESTRUCTURAS DE LA PIEL

Inervación

La piel está dotada de receptores sensoriales de diversos tipos que son terminaciones periféricas de nervios sensitivos (fig. 15-12). También está bien inervada con terminaciones nerviosas motoras para los vasos sanguíneos, los músculos erectores del pelo y las glándulas sudoríparas.

Las terminaciones nerviosas libres son los receptores neuronales más abundantes de la epidermis.

Las **terminaciones nerviosas libres** en la epidermis finalizan en el estrato granuloso. Las terminaciones son "libres" porque carecen de una cubierta de tejido conjuntivo o de células de Schwann. Estas terminaciones nerviosas tienen modalidades sensitivas múltiples, como tacto fino, calor, frío y dolor, sin una distinción morfológica evidente. Las redes de terminaciones dérmicas libres rodean la mayor parte de los folículos pilosos y se fijan a su vaina radicular

(continúa en la p. 540)

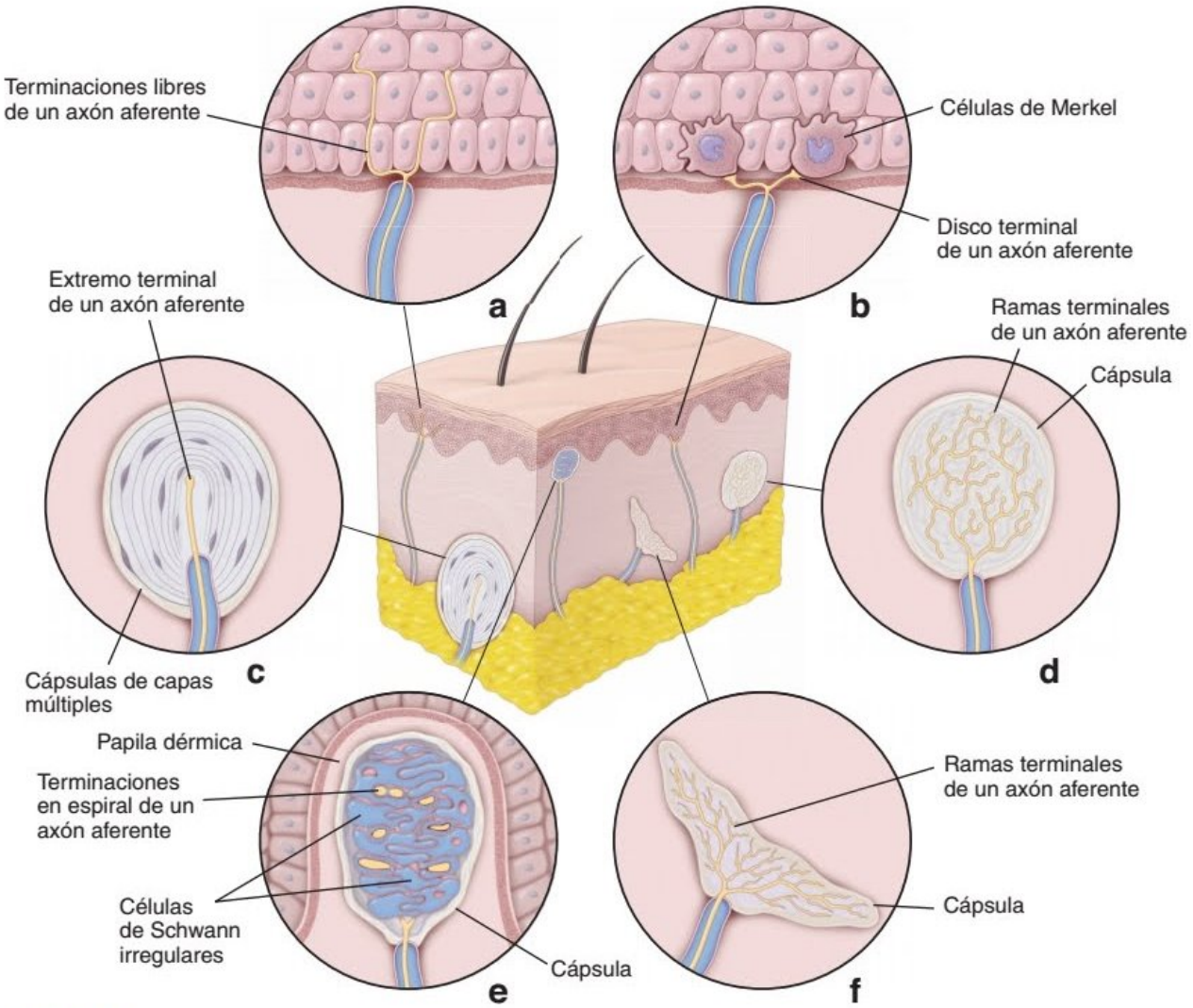

FIGURA 15-12. Receptores sensoriales de la piel. a. Terminales epidérmicas libres. **b.** Corpúsculos de Merkel, que contienen células de Merkel y discos receptores de axones aferentes mielinizados. **c.** Corpúsculo de Pacini, situado en la capa profunda de la dermis profunda y la hipodermis. **d.** Bulbo terminal de Krause que actúa como receptor de frío. **e.** Corpúsculo de Meissner en la papila dérmica. **f.** Corpúsculo de Ruffini en las capas profundas de la dermis. Debe tenerse en cuenta que los axones sensitivos de los receptores mostrados en **c-f** se encapsulan.

CUADRO 15-2

CORRELACIÓN CLÍNICA: CIRUGÍA MICROGRÁFICA DE MOHS

La **cirugía micrográfica de Mohs** (**CMM**), o **cirugía de Mohs**, es una técnica especializada guiada por microscopía para extirpar ciertos tipos de cáncer de piel. Esta técnica fue desarrollada por el Dr. Frederic E. Mohs en la década de 1930 y ha sido perfeccionada a lo largo de las siguientes décadas. Utiliza cortes congelados de la piel extraída para guiar la escisión de la lesión en su totalidad.

Por lo general, la muestra quirúrgica tiene forma de disco y se coloca en un portaobjetos de vidrio de modo tal que el margen quirúrgico esté contra la superficie del portaobjetos. Es importante que los márgenes quirúrgicos estén en el mismo plano que el resto de la muestra. Para lograrlo, se realiza una incisión circunferencial de relajación en sentido paralelo al borde que resultó de la resección cutánea. Suelen requerirse cuatro cortes radiales para lograr que el margen quirúrgico sea plano (figs. C15-2-1 y C15-2-2a). Los bordes de la muestra se marcan con color para lograr su orientación. Se vierte un medio de fijación para congelamiento sobre la muestra y el sostén metálico. A continuación, la muestra (aún una superficie quirúrgica plana unida al portaobjetos) se gira de manera que se fije en la parte superior de la superficie metálica. Se coloca nitrógeno líquido a la pieza metálica para congelar de inmediato la muestra. Se retira el portaobjetos para exponer la superficie quirúrgica incluida en el medio de fijación; la muestra se transfiere al criostato (un microtomo dentro de un congelador) para que sea cortada. Los cortes son secciones horizontales en extremo delgadas de las capas más profundas de la muestra. Estas secciones se colocan en un portaobjetos, se tiñen con H&E y son analizadas bajo el microscopio por el cirujano (*véase* fig. C15-2-1).

Aplanar la muestra como se ha descrito permite que el 100% del margen quirúrgico verdadero sea visible en el primer corte del criostato. Esta técnica durante la extracción de los tumores permite que se examinen por completo los márgenes periférico y profundo de la muestra en un solo plano focal (*véase* fig. C15-2-2a). Esta técnica difiere de la sección

(continúa)

CUADRO 15-2

CORRELACIÓN CLÍNICA: CIRUGÍA MICROGRÁFICA DE MOHS (*CONTINUACIÓN*)

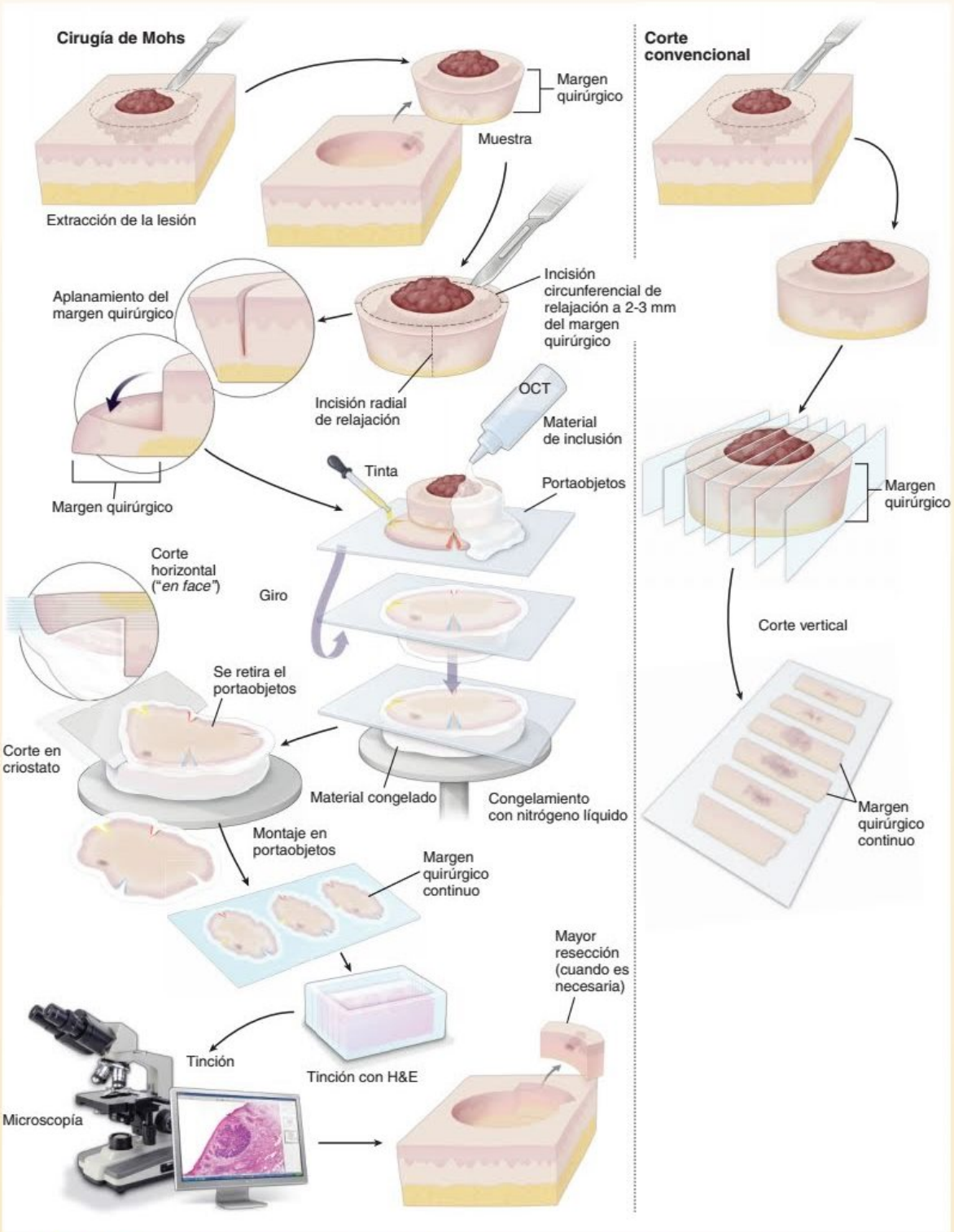

FIGURA C15-2-1. Pasos de la cirugía micrográfica de Mohs en comparación con la preparación quirúrgica convencional. La técnica de Mohs permite un procesamiento histológico especial del tejido extirpado que puede ser examinado por el cirujano durante la cirugía de extracción del tumor. En esta preparación, se muestra el 100% del margen quirúrgico en el mismo plano focal que el margen profundo. Los cortes congelados son seccionados horizontalmente de las capas más profundas de la muestra obtenida. Si las células tumorales están presentes en el margen durante la exploración microscópica, el cirujano puede retirar una mayor cantidad de tejido del área específica reconocida por las señales de color hechas con tinta, las cuales indican las regiones de incisión en la piel del paciente. En los cortes convencionales, las muestras se cortan verticalmente y cada uno de estos muestra una superficie discontinua de los márgenes periférico y profundo. Es posible que se pierdan células cancerosas entre los cortes. Además, es complicado orientar la ubicación del tumor sobre la región cutánea del cuerpo del paciente. *OCT*, medio de inclusión de temperatura óptima para el corte.

CUADRO 15-2

CORRELACIÓN CLÍNICA: CIRUGÍA MICROGRÁFICA DE MOHS (*CONTINUACIÓN*)

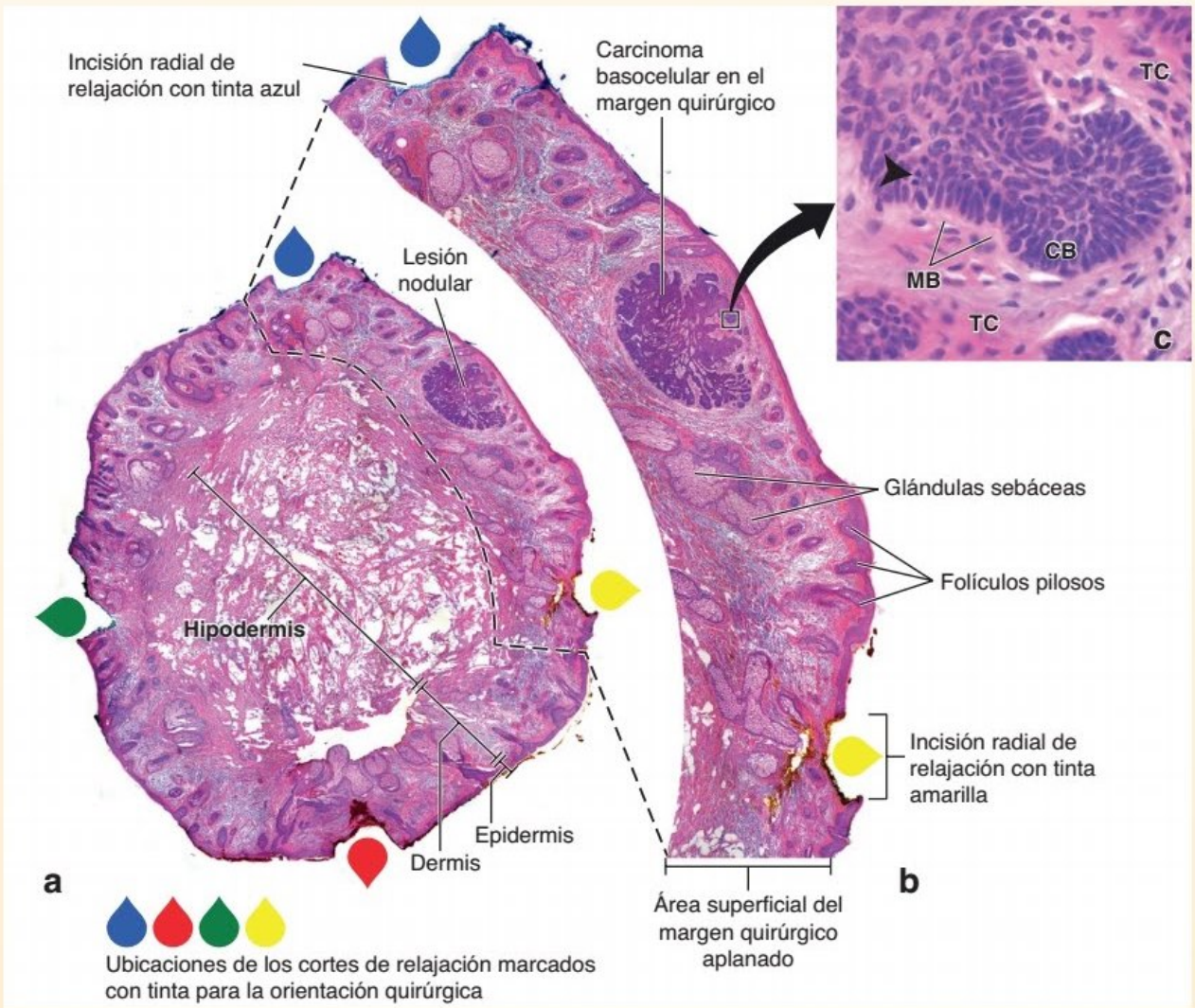

FIGURA C15-2-2. Microfotografía de una muestra extraída de labio superior durante la cirugía micrográfica de Mohs. Se ha extraído una pequeña muestra de piel de 0.5 cm de diámetro de un paciente con diagnóstico de carcinoma basocelular y se ha procesado de acuerdo con la técnica de preparación de tejidos para las secciones congeladas del procedimiento de Mohs. **a.** En esta imagen se presenta toda la muestra con sus márgenes quirúrgicos claramente visibles y aplanados, y la hipodermis en un solo plano focal. Nótese que el 100% del margen es visible. Se pueden observar cuatro incisiones radiales con cuatro colores de tinta distintos para la orientación. Con este bajo aumento, un nódulo con tinción más intensa indica la presencia de células cancerosas en el margen quirúrgico de la incisión. 8×. **b.** Esta mayor amplificación de la superficie del margen quirúrgico muestra las características de la piel, incluida la epidermis, la dermis con folículos pilosos y las glándulas sebáceas. La estructura del nódulo es claramente visible. Contiene múltiples cordones e islotes bien definidos que consisten en células epiteliales basófilas intensamente teñidas. Esta lesión nodular es característica del carcinoma basocelular que crece hacia la profundidad de la dermis y no tiene conexión con las capas superiores de la epidermis. 20×. **c.** El mayor aumento muestra un islote de células cancerosas rodeado de tejido conjuntivo (*TC*) de la dermis. El islote está compuesto por capas celulares definidas que semejan las células cilíndricas del estrato basal, por lo que se conocen como *células basaloides* (*CB*). En la periferia, las células basaloides están organizadas en disposición paralela, con los ejes longitudinales perpendiculares a la membrana basal (*MB*) subyacente. Sus núcleos elongados son basófilos y están rodeados por un pequeño borde de citoplasma; en ocasiones, también se visualiza mitosis (*punta de flecha*). Las células en el centro del islote son fusiformes y más regulares. 280× (muestra cortesía del Dr. Kevin Christensen, Winona Health).

vertical convencional, que no permite que el cirujano visualice el borde quirúrgico continuo del material extraído (*véase* fig. C15-2-1).

Dado que los bordes de la muestra se tiñen con tinta de diferentes colores visible con el microscopio, el cirujano puede identificar la ubicación exacta de las células cancerosas restantes. Entonces, el cirujano puede eliminar el área correspondiente, lo que permite que se conserve una mayor cantidad de tejido en comparación con una resección estándar a ciegas. Por ello, está técnica es ideal para extraer tumores cutáneos de ciertas partes del cuerpo, como el rostro, las manos, los pies y los genitales.

La CMM solo funciona en los casos de tumores contiguos, pues las lesiones múltiples pueden dar la impresión equivocada de que cuentan con márgenes negativos. Por fortuna, la mayoría de los casos de cáncer de piel primario, incluidos los carcinomas epidermoide y basocelular, crecen de manera contigua y son susceptibles de ser examinados mediante esta técnica. En la CMM, el cirujano también sirve como patólogo, pues corta el tejido y examina de manera progresiva los cortes procesados. Esto permite que se realice una correlación clínica directa y la identificación precisa de la ubicación del tumor. Una vez que el tumor se ha extraído por completo, puede realizarse la reconstrucción de la herida el mismo día de manera ambulatoria.

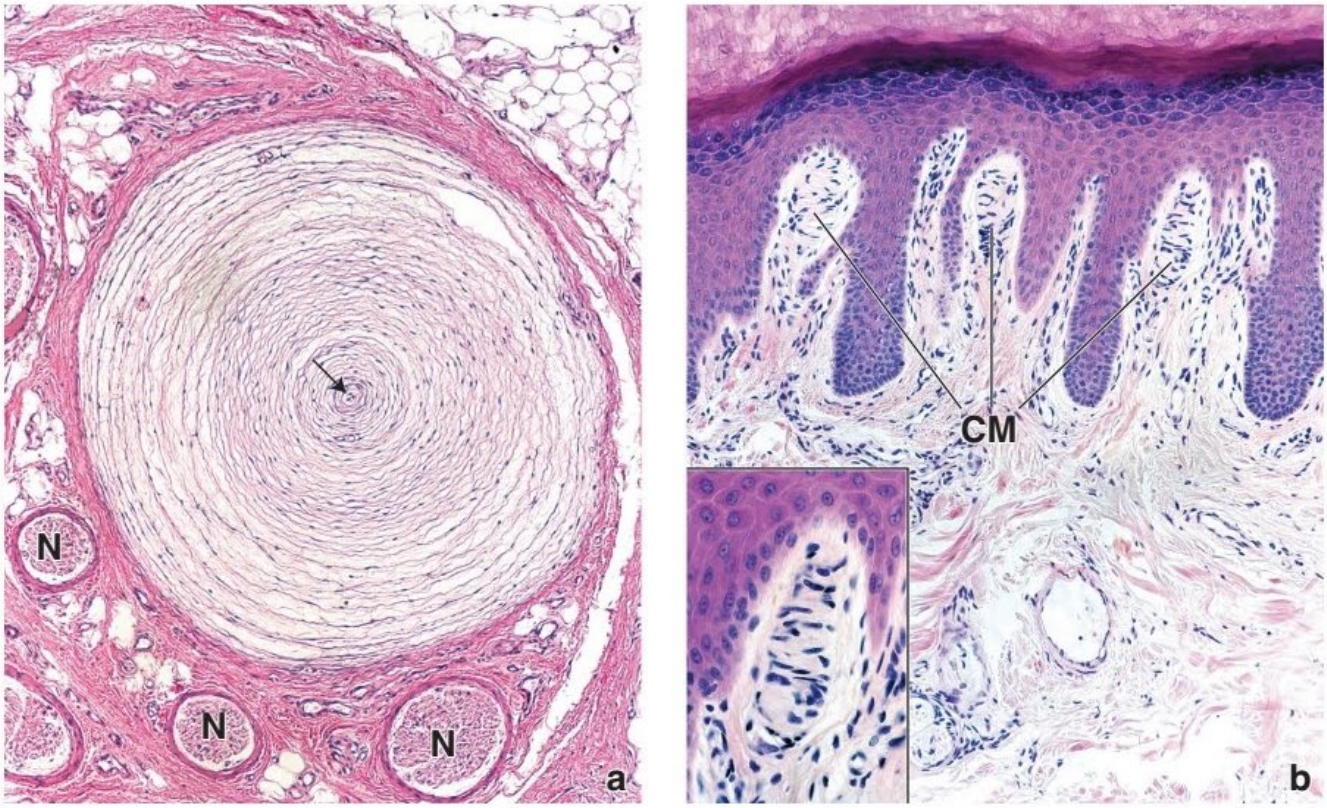

FIGURA 15-13. Corpúsculos de Pacini y de Meissner en cortes teñidos con H&E. a. En esta microfotografía, las laminillas celulares concéntricas del corpúsculo de Pacini son visibles a causa de las células de sostén aplanadas de tipo fibroblástico. Aunque no es visible en el corte histológico, estas células son continuas con el endoneuro de la fibra nerviosa. Los espacios que hay entre las laminillas contienen principalmente líquido. La terminación nerviosa del corpúsculo de Pacini se desplaza en sentido longitudinal a través del centro de la estructura (*flecha*). Junto al corpúsculo hay varios nervios (*N*). 85×. **b.** En esta microfotografía se señalan tres corpúsculos de Meissner (*CM*) en las papilas dérmicas. Debe notarse la contigüidad directa entre el corpúsculo y la superficie profunda de la epidermis. 150×. **Recuadro.** Corpúsculo de Meissner con mayor aumento. La fibra nerviosa termina en el polo superficial del corpúsculo. Obsérvese que las células de sostén están orientadas más o menos perpendiculares al eje longitudinal del corpúsculo. 320×.

externa (figs. 15-13 y 15-14). En esta posición, son particularmente sensibles al movimiento del pelo y actúan como mecanorreceptores. Esta relación confiere un grado de especialización sofisticado a los receptores que rodean los pelos táctiles (vibrisas), como los bigotes de los felinos o los roedores, en los que las vibrisas tienen una representación específica en la corteza cerebral.

Otras terminaciones nerviosas de la piel están encerradas en una cápsula de tejido conjuntivo. Entre las **terminaciones nerviosas encapsuladas** se encuentran las siguientes:

- **Corpúsculos de Pacini.** Detectan los cambios de presión y las vibraciones aplicadas a la superficie cutánea.
- **Corpúsculos de Meissner.** Se encargan de percibir las sensaciones táctiles leves.
- **Corpúsculos de Ruffini.** Son sensibles al estiramiento y la tensión de la piel.

Los corpúsculos de Pacini son barorreceptores profundos que captan estímulos mecánicos y vibratorios.

Los **corpúsculos de Pacini** son estructuras ovoides grandes que se encuentran en la dermis y la hipodermis (en particular, en los dedos), en el tejido conjuntivo en general y en asociación con las articulaciones, el periostio y las vísceras. Los corpúsculos de Pacini suelen tener dimensiones macroscópicas y miden más de 1 mm en su diámetro mayor. Están compuestos por una terminación nerviosa mielínica rodeada por una estructura capsular (*véanse* figs. 15-12 y 15-13a). La fibra nerviosa perfora la cápsula en un polo con su vaina de mielina intacta. La mielina es retenida por uno o dos nódulos y después desaparece. La porción amielínica del axón se extiende hacia el polo opuesto al de su entrada, y su longitud está cubierta por una serie de láminas muy juntas de células de Schwann aplanadas, que forman el núcleo interno del corpúsculo. El resto o la mayor parte de la cápsula, el núcleo externo, está formado por una serie de láminas concéntricas; cada lámina se separa de su vecina por un espacio estrecho que contiene un líquido semejante a la linfa (lám. 46, p. 562). El aspecto de las láminas concéntricas, visibles con el microscopio óptico, evoca la superficie de corte de una cebolla hemiseccionada. Cada lámina está compuesta por células aplanadas que son equivalentes a las células del endoneuro que está fuera de la cápsula. Además de líquido, entre las láminas hay escasas fibrillas de colágeno y pocos capilares.

Los corpúsculos de Pacini responden a la **presión** y la **vibración** a través del desplazamiento de las láminas capsulares. Este desplazamiento provoca la despolarización eficiente del axón.

Los corpúsculos de Meissner están situados en las papilas dérmicas y funcionan como receptores del tacto.

Los **corpúsculos de Meissner** (*véanse* figs. 15-12 y 15-13b) son receptores del tacto que responden particularmente a los **estímulos de baja frecuencia** en la dermis papilar de la piel lampiña (p. ej., los labios y las superficies palmares y plantares, en especial las de los dedos de las manos y los pies). Por lo general, son cilindros de extremos adelgazados que miden alrededor de 150 µm en su diámetro mayor y tienen una orientación perpendicular a la superficie de la piel. Los corpúsculos de Meissner están ubicados en las papilas dérmicas justo debajo de la membrana basal epidérmica (lám. 46, p. 562). En estos receptores, una o dos terminaciones amielínicas de fibras nerviosas mielínicas

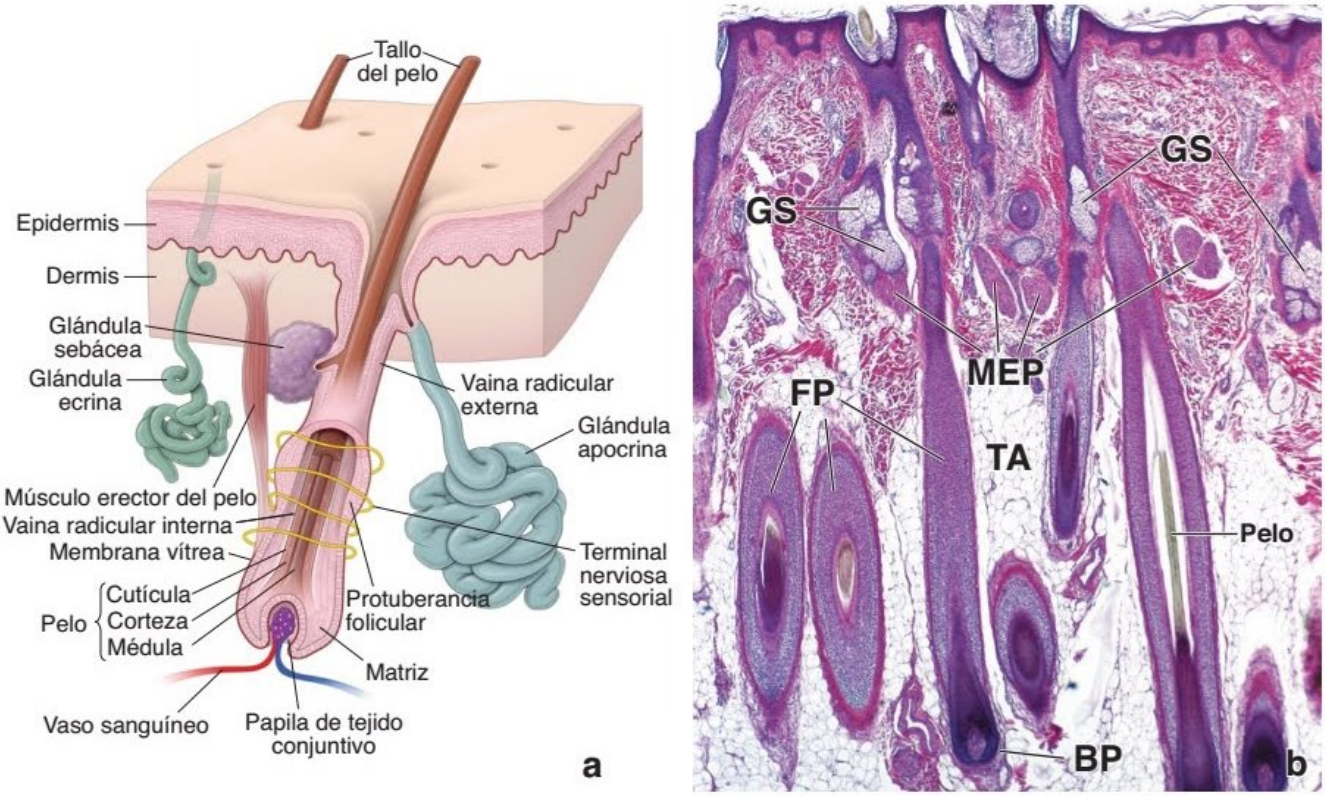

FIGURA 15-14. Folículo piloso y otros anexos cutáneos. a. Diagrama de un folículo piloso. Obsérvense las capas de células que forman el tallo del pelo y las vainas radiculares externas e internas circundantes. La glándula sebácea consiste en un adenómero y un conducto corto que desemboca en el infundíbulo, la parte superior del folículo piloso. El músculo erector del pelo acompaña a la glándula sebácea; la contracción de este músculo liso contribuye a la secreción de la glándula y expulsa el sebo en el infundíbulo del folículo piloso. La proyección de la vaina radicular externa cerca de la inserción del músculo erector del pelo forma la protuberancia folicular que contiene las células madre epidérmicas. Las terminaciones nerviosas (*amarillo*) rodean la protuberancia folicular con la inserción cercana del músculo erector del pelo. La glándula sudorípara apocrina también desemboca en el infundíbulo. Debe tenerse en cuenta que las glándulas sudoríparas ecrinas son estructuras independientes y no están asociadas de forma directa con el folículo piloso. **b.** Microfotografía de un corte de piel delgada de cuero cabelludo teñido con H&E. El extremo en crecimiento de un folículo piloso consiste en un bulbo piloso (*BP*) expandido de las células epiteliales que se invagina por una papila de tejido conjuntivo. La matriz del pelo que ocupa el bulbo se compone de células que se diferencian en el eje del pelo y en la vaina radicular interna del folículo piloso (*FP*). Debe tenerse en cuenta que varios cortes oblicuos y longitudinales de los folículos pilosos están incluidos en el tejido adiposo (*TA*) de la hipodermis. Algunos de ellos exhiben un corte del pelo que contienen. Las glándulas sebáceas (*GS*) son visibles en asociación con el infundíbulo del folículo piloso. 60×. *MEP,* músculo erector del pelo.

describen trayectos en espiral dentro del corpúsculo. El componente celular consiste en células de Schwann aplanadas que forman varias láminas irregulares, entre las cuales discurren los axones hasta el polo del corpúsculo. En los preparados teñidos con H&E de cortes sagitales, esta estructura es similar a una madeja de lana trenzada de forma laxa. Son las células de Schwann las que dan esta impresión.

Los corpúsculos de Ruffini responden al desplazamiento mecánico de las fibras de colágeno adyacentes.

Los **corpúsculos de Ruffini** son los mecanorreceptores encapsulados más simples. Tienen una forma alargada fusiforme y miden 1-2 µm de longitud (*véase* fig. 15-12f). Desde el punto de vista estructural, consisten en una delgada cápsula de tejido conjuntivo que encierra un espacio lleno de líquido. Las fibras de colágeno del tejido conjuntivo circundante atraviesan la cápsula. El elemento nervioso consiste en una sola fibra mielínica que perfora la cápsula, pierde su vaina de mielina y se ramifica para formar una arborización densa de terminaciones axónicas delgadas, que finalizan en una pequeña dilatación bulbosa. Las terminaciones axónicas se encuentran dispersas y entrelazadas dentro de la cápsula. Responden al desplazamiento de las fibras de colágeno inducido por estrés mecánico continuo; por lo tanto, responden al **estiramiento** y la **torsión**. Desde el punto de vista funcional, los corpúsculos de Ruffini pertenecen a la familia de los receptores de adaptación rápida (receptores fásicos) que generan potenciales de acción breves al principio y al final de un estímulo.

Anexos cutáneos

Los **anexos cutáneos** derivan de brotes profundos del epitelio epidérmico durante el desarrollo embrionario. Estos incluyen los siguientes:

- **Folículos pilosos** y su producto, el **pelo**.
- **Glándulas sebáceas** y su producto, el **sebo**.
- **Glándulas sudoríparas ecrinas** y su producto, el **sudor**.
- **Glándulas sudoríparas apocrinas** y su producto mixto, que consiste en una forma de sudor con una concentración elevada de hidratos de carbono, lípidos y proteínas.

Tanto los pelos como las glándulas sudoríparas desempeñan funciones específicas en la regulación de la temperatura corporal. Las glándulas sebáceas secretan una sustancia oleosa que puede tener funciones de protección. Las glándulas apocrinas producen una secreción serosa que contiene feromonas que actúan como sustancias de atracción sexual en animales y quizás también en los humanos. El epitelio de los anexos cutáneos (en especial el de los folículos pilosos) puede servir como fuente de nuevas células madre epiteliales para la reparación de las heridas de la piel.

Folículos pilosos y pelo

Cada folículo piloso es una invaginación de la epidermis en la que se forma un pelo.

Los **folículos pilosos** y los **pelos** están distribuidos por casi toda la superficie corporal; están ausentes solo en los bordes y las palmas de las manos, los bordes y las plantas de los pies, y los labios y la piel periorificial de los aparatos urinario y genital. La distribución del pelo recibe la influencia, en un grado considerable, de las hormonas sexuales; por ejemplo, en el hombre, los pelos faciales gruesos y pigmentados comienzan a crecer en la pubertad y también en esta etapa se desarrolla el vello púbico y axilar en ambos sexos. En el hombre, la línea de implantación pilosa en el cuero cabelludo tiene la tendencia a retroceder según avanza la edad; en ambos sexos, el cabello se adelgaza con la edad debido a la menor secreción de estrógenos y sus análogos.

El **folículo piloso** se encarga de la producción y el crecimiento de un pelo. La coloración del pelo está dada por el contenido y el tipo de melanina que posee. El aspecto histológico del folículo varía dependiendo de si está en fase de crecimiento o de reposo. El folículo en crecimiento muestra una estructura más compleja, que es la que se describe aquí.

El folículo piloso se divide en cuatro regiones:

- **Infundíbulo.** Se extiende desde el orificio superficial del folículo hasta la altura del orificio de su glándula sebácea. El infundíbulo es una parte del **conducto pilosebáceo**, el cual se utiliza como una vía para la descarga del **sebo**.
- **Istmo.** Se extiende desde el infundíbulo hasta la altura de la inserción del músculo erector del pelo.
- **Protuberancia folicular.** Sobresale del folículo piloso cerca de la inserción del músculo erector del pelo y contiene las **células madre de la epidermis** (*véase* fig. 15-14).
- **Segmento inferior.** En el folículo en proceso de crecimiento (*véase* fig. 15-14) tiene un diámetro casi uniforme salvo en su base, donde se expande para formar el **bulbo**. La base del bulbo se invagina por un ovillo de tejido conjuntivo laxo vascularizado llamado, como es lógico, ***papila dérmica*** (lám. 47, p. 564).

Las otras células que forman el bulbo, incluso las que rodean la papila dérmica de tejido conjuntivo, reciben la denominación colectiva de ***matriz del pelo***, que consiste simplemente en **células matriciales**. Estas células, inmediatamente contiguas a la papila dérmica, constituyen la población de células en división y diferenciación rápidas provenientes de la protuberancia folicular que contiene las células madre (fig. 15-15). La división y proliferación de estas células son responsables del crecimiento del pelo. Los melanocitos se encuentran dispersos en este estrato germinal. Proporcionan melanosomas a las células del pelo en desarrollo, de manera análoga a la que ocurre en el estrato basal de la epidermis. Las células matriciales en división se diferencian en las células productoras de queratina del pelo y en la **vaina radicular interna**.

La *vaina radicular interna* es una cubierta celular multiestratificada que rodea la parte profunda del pelo; tiene tres capas:

- **Capa de Henle.** Está constituida por una sola capa exterior de células cúbicas. Estas células se encuentran en contacto directo con la parte más externa del folículo piloso, que es una invaginación de la epidermis y recibe el nombre de ***vaina radicular externa***.
- **Capa de Huxley.** Consiste en una capa simple o doble de células aplanadas que forman la placa intermedia de la **vaina radicular interna**.

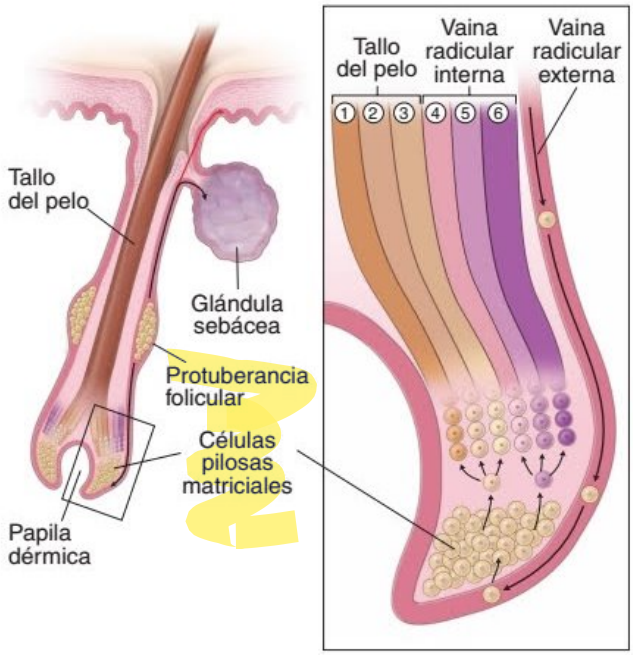

FIGURA 15-15. Folículo piloso y mecanismos de migración de las células madre epidérmicas. En este diagrama se muestran la ubicación y los mecanismos de migración de las células madre epidérmicas que se encuentran en la protuberancia folicular. En situaciones normales, las células madre epidérmicas ascienden hacia la glándula sebácea y descienden hasta llegar a la matriz del pelo en el bulbo del folículo (*flechas negras*). La matriz del pelo está formada por las células en diferenciación que migran a través de la vaina radicular externa desde la protuberancia folicular. Conforme la diferenciación progresa, las células dejan la matriz; forman capas de células que se diferencian en el tallo del cabello que contiene (*1*) la médula, (*2*) la corteza y (*3*) la cutícula del pelo y la vaina radicular interna, que se compone de (*4*) la cutícula propia, (*5*) la capa de Huxley y (*6*) la capa de Henle. Durante una lesión de la epidermis, las células madre epidérmicas migran desde la protuberancia folicular hacia la superficie de la piel (*flecha roja*) y participan en la regeneración inicial de la epidermis lesionada.

- **Cutícula de la vaina radicular interna.** Se compone de células planas (o escamosas) cuya superficie libre externa está en contacto con el tallo del pelo.

Un nicho de células madre epidérmicas que se encuentra en la prominencia folicular de la vaina radicular externa provee las células madre para el crecimiento del pelo y la regeneración de la piel.

El seguimiento de la vaina radicular externa del folículo piloso hacia la superficie epidérmica permite identificar el sitio de inserción del músculo erector del pelo y el origen del conducto de la glándula sebácea desde la pared del conducto folicular (*véase* fig. 15-14). Las terminaciones nerviosas rodean la vaina radicular externa a la altura de la inserción del músculo erector del pelo. En esta región general se halla una aglomeración de células epiteliales relativamente indiferenciadas, llamada ***prominencia folicular***. Algunos estudios recientes identifican la prominencia folicular como un nicho de células madre epidérmicas (CME; *véase* fig. 15-15). Las CME pueden permanecer en esta región por tiempo indefinido y presentar autorrenovación o diferenciación en linajes celulares específicos. En condiciones normales, las CME son las encargadas de proveer células madre para el crecimiento de los folículos pilosos (la matriz del pelo, la vaina radicular interna, la corteza y la médula), así como de las glándulas sebáceas (*véase* fig. 15-15). Las CME que generalmente se encuentran en la prominencia folicular no contribuyen a la población de las células

CUADRO 15-3

CONSIDERACIONES FUNCIONALES: COLOR DE LA PIEL

El **color de la piel de una persona** se debe a varios factores que incluyen determinantes genéticos importantes, varios genes modificadores, factores ambientales (como la exposición a la radiación ultravioleta) y el sexo de la persona. El más significativo es el **contenido de melanina**. Si bien la cantidad de melanocitos es en esencia la misma en todos los grupos étnicos, el destino de la melanina producida por los melanocitos es diferente. Por ejemplo, debido a la actividad lisosómica de los queratinocitos, la melanina se degrada con mayor rapidez en las personas de piel clara que en aquellas de piel oscura. En las primeras, los melanosomas están más concentrados en los queratinocitos más cercanos al estrato basal y son relativamente escasos en la región media del estrato granuloso. En cambio, la piel oscura puede exhibir melanosomas en toda la epidermis, incluido el estrato córneo.

Además, el pigmento melanina se compone de dos formas distintas. Una de ellas, la **eumelanina**, es un pigmento de color café a negro. La otra forma, la **feomelanina**, es un pigmento rojo amarillento. Ambas están determinadas genéticamente. La coloración es más visible en el pelo debido a la concentración de gránulos de pigmento de melanina, pero también puede verse en la coloración de la piel.

La exposición a la **radiación ultravioleta**, en particular a los rayos del sol, se llama ***bronceado***. Esta exposición aumenta la cantidad de melanocitos y acelera la tasa de producción de melanina, con lo que protege contra otros efectos de la radiación. La respuesta a la radiación ultravioleta está determinada genéticamente y es más pronunciada en las personas con una piel de color más oscuro.

El aumento de la pigmentación de la piel también puede deberse a un desequilibrio hormonal, como ocurre en la enfermedad de Addison. La falta de pigmentación se produce en una alteración conocida como ***albinismo***. En esta afección hereditaria, los melanocitos producen premelanosomas; sin embargo, debido a la falta de tirosinasa, la tirosina no se convierte en 3,4-dihidroxifenilalanina (DOPA) y entonces no hay DOPA que convertir en melanina. Por lo tanto, no hay pigmentación en la piel o el pelo de estas personas.

Dos genes, *Bcl2* y *Mitf*, parecen ser responsables del **proceso de encanecimiento**. La expresión de ***Bcl2*** en las células madre melanocíticas es esencial para mantener su población dentro del nicho de la protuberancia folicular. La insuficiencia en la expresión de *Bcl2* causa la apoptosis de los melanoblastos y la consiguiente disminución en la cantidad de melanocitos. El agotamiento de los melanocitos ocurre con la edad, lo que produce una disminución de la tasa de donación de pigmento a los queratinocitos. En consecuencia, la piel se vuelve más clara con el aumento de la edad, y la incidencia de cáncer cutáneo también se incrementa. El agotamiento de los melanocitos causado por un automantenimiento defectuoso de los melanoblastos también está vinculado con la aparición de canas, el signo más evidente de envejecimiento en los humanos. Las personas con una mutación en el gen *Bcl2* pueden encanecer prematuramente.

Otros factores normales que afectan la coloración de la piel incluyen la presencia de oxihemoglobina en el lecho vascular dérmico, que confiere un color rojo; la presencia de carotenos, un pigmento naranja exógeno tomado de los alimentos que se concentra en los tejidos que contienen lípidos; y ciertos pigmentos endógenos. Estos últimos incluyen productos de degradación de la hemoglobina, como la hemosiderina, que contiene hierro, y la bilirrubina, los cuales brindan color a la piel. La hemosiderina es un pigmento pardo dorado, mientras que la bilirrubina es un pigmento de color pardo amarillento. La bilirrubina habitualmente se extrae de la circulación por el hígado y se elimina a través de la bilis. El color amarillento de la piel como resultado de la acumulación anómala de bilirrubina indica una disfunción hepática y se manifiesta como **ictericia**.

madre basales de la epidermis. No obstante, cuando la epidermis se lesiona o se pierde (como ocurre en las quemaduras cutáneas extensas y en las heridas superficiales de la piel), las CME se reprograman, migran hacia la superficie de la herida desde sus nichos foliculares y participan en la formación inicial de una nueva superficie epidérmica en la herida.

Los pelos están compuestos por células queratinizadas que se desarrollan a partir de folículos pilosos.

La **queratinización** del pelo y de la vaina radicular interna se produce poco después de que las células dejan la matriz en una región llamada la ***zona queratógena***, ubicada en el tercio inferior del folículo. A medida que las células corticales pasan a través de esta zona, se diferencian, expulsan sus orgánulos y se compactan con los filamentos intermedios de queratina reticulados. Cuando el pelo emerge del folículo, ya está queratinizado por completo como **queratina dura**. La vaina radicular interna, que consiste en queratina blanda, no emerge del folículo junto con el pelo, sino que se desintegra a la altura del istmo folicular, en donde las secreciones sebáceas ingresan al folículo. Una membrana basal gruesa, llamada ***membrana vítrea***, separa el folículo piloso de la dermis. Alrededor del folículo hay una vaina de tejido conjuntivo denso irregular. El **músculo erector del pelo** se inserta cerca de la protuberancia folicular que, como ya se indicó, funciona como un nicho de células madre epidérmicas.

Los pelos son estructuras filamentosas alargadas que se proyectan desde los folículos pilosos. Se componen de queratinas duras fuertemente reticuladas y constan de tres capas (*véase* fig. 15-14):

- **Médula**. Forma la parte central del tallo del pelo y contiene una columna de células queratinizadas grandes, conectadas de forma laxa, que contienen queratina blanda. La médula está presente solo en los pelos gruesos.
- **Corteza**. Es la capa más grande y constituye alrededor del 80% de la masa total del pelo. Se encuentra fuera de la médula y se compone de células corticales llenas de filamentos intermedios de queratina dura. Cada filamento está rodeado por un espacio amorfo que contiene **proteínas asociadas con la queratina** (**KAP**, ***keratin-associated proteins***). Estas KAP de alto contenido de azufre son responsables de la formación del tallo piloso rígido al generar un extenso reticulado de los filamentos intermedios de queratina a través de enlaces disulfuro. La corteza determina la textura, la elasticidad y el color del pelo. La melanina, responsable del color del pelo, es producida por los melanocitos presentes en el estrato germinal del bulbo piloso.
- **Cutícula del pelo**. Es la capa más externa del pelo. Contiene varias capas de células planas superpuestas, semitransparentes y queratinizadas. Estas células se asemejan a las escamas de un pez o a tejas de techos, con sus bordes libres alejados del folículo piloso.

CUADRO 15-4

CONSIDERACIONES FUNCIONALES: CRECIMIENTO Y CARACTERÍSTICAS DEL PELO

A diferencia de la renovación de la superficie de la epidermis, el crecimiento del pelo no es continuo, sino que es un proceso cíclico. El **período de crecimiento** (**anágeno**) se continúa por un período breve en el que el **crecimiento se detiene** (**catágeno**). El catágeno es seguido por un **período de reposo prolongado** (**telógeno**), en el cual el folículo se atrofia y el pelo finalmente se pierde. Las células madre epidérmicas presentes en la protuberancia folicular pueden dar lugar a células madre precursoras de folículos anágenos maduros. Durante el ciclo de crecimiento capilar, el pelo anágeno maduro pasa por apoptosis de forma periódica e involuciona a la fase catágena. En esta fase, la división celular se detiene, la matriz involuciona, la papila dérmica se retrae, la nutrición capilar disminuye y folículos completos se retraen hacia la capa epidérmica. A medida que la base del folículo retraído se acerca a la protuberancia folicular, el tallo del pelo no puede ser sostenido por el bulbo anágeno con abundantes nutrientes y finalmente es expulsado desde el folículo telógeno en reposo. Este proceso deja un espacio disponible para un nuevo tallo, el cual crecerá durante la regeneración anágena.

El pelo en la fase anágena es susceptible de destrucción mediante los procedimientos de **eliminación de pelo por láser** (**EPL**). Dado que el crecimiento del pelo es cíclico, se requieren de múltiples sesiones de tratamiento para eliminar los folículos nuevos en fase anágena. En la actualidad, se encuentran disponibles equipos profesionales y para uso en casa destinados a eliminar el "pelo no deseado" (que se refiere al pelo facial y corporal, pero no al cabelludo).

Del total de más de 100 000 cabellos en el cuero cabelludo normal, más del 80% están en la fase anágena. En la fase catágena, la zona germinal se limita a una hebra epitelial unida al vestigio de la papila dérmica. En la fase telógena, el folículo atrofiado se contrae a la mitad o menos de su longitud original. El cabello puede permanecer unido al folículo durante varios meses en esta etapa, lo que se conoce como ***pelo telógeno*** (o claviforme debido a su forma característica en el extremo proximal).

El pelo varía en tamaño desde un **pelo terminal** largo y áspero que puede llegar a medir hasta 1 m o más (pelo del cuero cabelludo y la barba en los hombres) hasta un **vello** corto y delgado que es visible solo con la ayuda de un lente de aumento (vello de la frente y la superficie anterior del antebrazo). El pelo terminal es producido por folículos largos y anchos, mientras que el pelo velloso se origina de folículos pequeños. El pelo terminal puede permanecer durante años en el estado anágeno y solo unos pocos meses en el telógeno. El crecimiento promedio del pelo es de 0.4 mm/día (1.2 cm/mes), pero con la edad esta tasa disminuye, así como el grosor del pelo. El pelo gris es la consecuencia de la disminución de la producción de melanina dentro de la matriz capilar.

En las personas calvas, los folículos terminales grandes se convierten gradualmente en folículos vellosos pequeños tras varios ciclos de crecimiento. La proporción de folículos vellosos frente a los terminales aumenta a medida que progresa la calvicie. El cuero cabelludo "calvo" no está desprovisto de pelo, sino que cuenta con folículos vellosos que producen pelo delgado y permanecen durante períodos relativamente largos en la fase telógena.

La cutícula protege el pelo del daño físico y químico y determina su porosidad.

La **estructura del pelo** en los seres humanos está determinada por factores genéticos múltiples, incluidos 17 genes de queratina (11 genes para el tipo I y 6 genes para el tipo II) y más de 85 genes *KAP*.

Glándulas sebáceas

La mayoría de las glándulas sebáceas están asociadas con folículos pilosos y forman unidades pilosebáceas.

Las **glándulas sebáceas** suelen encontrarse en asociación con folículos pilosos en la mayor parte de la superficie corporal, excepto en las palmas de las manos y las plantas de los pies. Forman **unidades pilosebáceas** compuestas por cuatro estructuras: folículo piloso, pelo, músculo erector del pelo y glándula sebácea. El rostro cuenta con la mayor densidad de glándulas sebáceas. En algunas áreas, como los párpados (glándulas de Zeis y Meibomio), las aréolas (regiones pigmentadas alrededor de los pezones de las mamas) y el bermellón de los labios, las glándulas sebáceas no se acompañan de folículos pilosos y desembocan directamente en la superficie de la piel.

Las glándulas sebáceas surgen temprano en el desarrollo fetal como evaginaciones de la vaina de la raíz externa del folículo piloso en la epidermis. Pueden ser unilobulares o multilobulares (fig. 15-16 y lám. 45, p. 560). Durante el segundo trimestre del desarrollo fetal, las glándulas sebáceas adquieren su función completa y su secreción contribuye a la generación de la ***vernix caseosa***, una sustancia similar al queso de color blanco cremoso que cubre la piel del recién nacido.

CUADRO 15-5

CORRELACIÓN CLÍNICA: SUDORACIÓN Y ENFERMEDAD

Aunque muchos factores nerviosos y emocionales pueden alterar la **composición del sudor**, esto también puede ser un signo de enfermedad. Por ejemplo, las concentraciones elevadas de sodio y cloruro en el sudor pueden servir como un indicador de **fibrosis quística**. Las personas con esta enfermedad tienen una cantidad de sodio y cloruro en el sudor dos a cinco veces mayor de lo normal.

En la **uremia**, cuando los riñones son incapaces de eliminar la urea del cuerpo, la concentración de urea en el sudor aumenta. En esta alteración, después de que se evapora el agua, se pueden observar cristales sobre la piel, en especial en el labio superior. Estos incluyen cristales de urea y se conocen como ***escarcha ureica***.

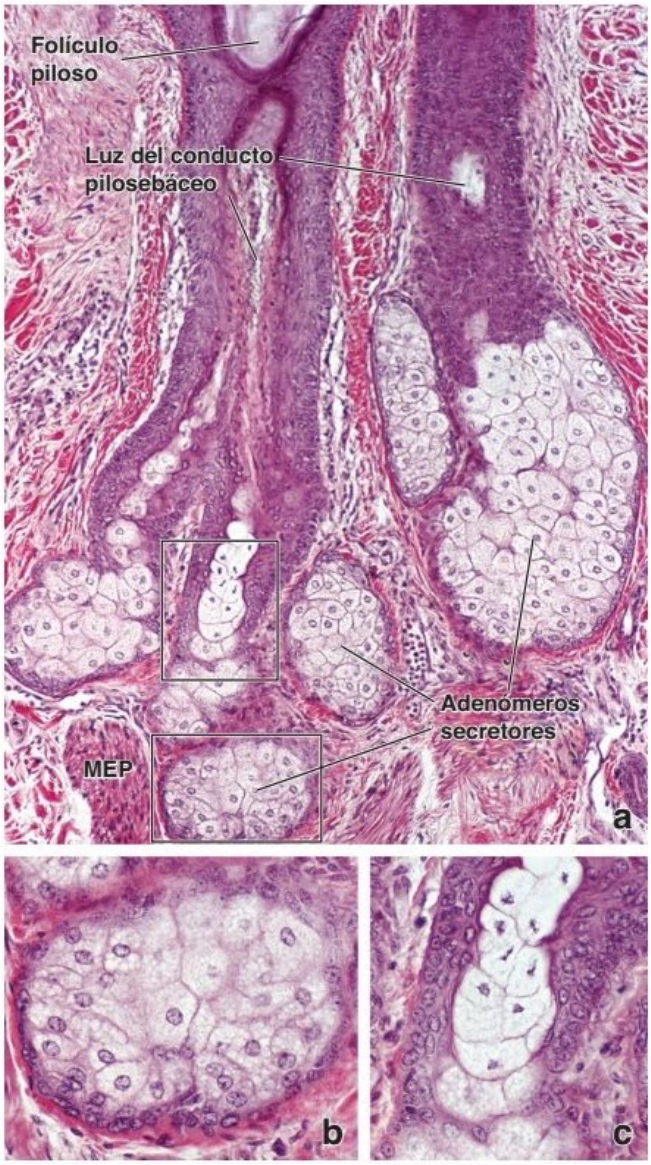

FIGURA 15-16. Microfotografía de una glándula sebácea. a. En esta microfotografía se muestran los adenómeros secretores y su conducto pilosebáceo de dos glándulas sebáceas. El conducto de la glándula de la *izquierda* está a punto de introducirse en el folículo piloso que se observa en la parte *superior* de la microfotografía. El conducto de la glándula sebácea de la *derecha* se ha seccionado de manera que permite ver toda su pared. 60×. **b.** Aquí se muestra con mayor aumento el componente secretor del adenómero ubicado en el *cuadro inferior* de la imagen **a**. Obsérvese el aspecto pálido de las células secretoras debido a la falta de tinción del sebo que contienen. Estas células producen sebo activamente. Las células basales en la periferia del adenómero proliferan para generar nuevos sebocitos. Además, el músculo erector del pelo (*MEP*), compuesto por fibras de músculo liso, es visible en la periferia del adenómero. 120×. **c.** Aquí se muestra con mayor aumento el componente secretor del adenómero en el cuadro superior de la imagen **a**. Los sebocitos ahora están dentro del conducto. Obsérvense sus núcleos picnóticos, lo que indica la muerte de la célula. 120×.

El desarrollo de las glándulas sebáceas está regulado por diversos factores de transcripción, como Sox9, Blimp1, Wnt, BMP y la vía hedgehog. La proliferación, la diferenciación y el metabolismo de estas glándulas están regulados por las hormonas sexuales, en especial por los andrógenos. La actividad de la glándula sebácea aumenta poco después del parto, pero disminuye pasados los primeros meses posnatales. El aumento de los andrógenos en la pubertad coincide con el aumento de la actividad de las glándulas sebáceas y la secreción del sebo. La producción del sebo disminuye con la edad en cerca del 23% cada década en los hombres y el 32% en las mujeres.

Los sebocitos son células epiteliales diferenciadas terminalmente que producen y acumulan sebo.

Los **sebocitos** son las principales células dentro de las glándulas sebáceas; producen y acumulan lípidos. La sustancia oleosa y cerosa denominada ***sebo*** se produce en los sebocitos maduros en un proceso conocido como ***secreción holocrina***. En este proceso, toda la célula produce y se llena de material graso a la vez que experimenta muerte celular programada (apoptosis). En última instancia, tanto el producto de secreción como el detrito celular se eliminan desde la glándula hacia el infundíbulo del folículo piloso que, junto con el conducto corto de la glándula sebácea, forma el **conducto pilosebáceo**. La actividad mitótica de las células basales en la periferia de la glándula produce células nuevas, y las células en la glándula permanecen unidas entre sí por los desmosomas y uniones comunicantes sin importar la etapa de diferenciación. La membrana basal de estas células es continua con la de la epidermis y el folículo piloso. Las células basales de la glándula sebácea contienen retículo endoplasmático liso (REL) y RER, ribosomas libres, mitocondrias, glucógeno y un aparato de Golgi bien desarrollado. A medida que los sebocitos se alejan del estrato basal y comienzan a sintetizar el producto de secreción lipídica, la cantidad de REL aumenta, lo que es un reflejo de la función del REL en la síntesis y secreción de lípidos. Las células se llenan de manera gradual de múltiples gotitas lipídicas, separadas por tabiques delgados de citoplasma. El proceso de producción de sebo toma cerca de ocho días desde la mitosis de la célula basal hasta la secreción del sebo.

La compleja mezcla de sustancias oleosas que constituyen el sebo brinda una firma química personalizada que es única para cada persona.

El **sebo** representa una mezcla oleosa compleja compuesta por triglicéridos, diglicéridos y ácido grasos libres (57%), ésteres cerosos (26%), escualeno (12%) y colesterol, así como ésteres de colesterol (2%). Debido a su compleja composición, el sebo humano es bastante específico como consecuencia de las variaciones genéticas en la concentración de enzimas, pH y temperatura. El sebo secretado brinda a cada persona una **firma química única**. Los animales con un sentido del olfato altamente desarrollado, como los perros, son capaces de identificar a las personas con base en su firma química específica. Además de contribuir al mantenimiento de la barrera epidérmica funcional y a la secreción de las glándulas de Meibomio altamente especializadas en los párpados, no se conoce con certeza la función del sebo en la piel humana. Algunas teorías indican que puede tener una función en la protección contra la radiación ultravioleta, mientras que otras investigaciones apuntan a que tiene funciones inflamatorias y comunicantes derivadas de la presencia de antioxidantes (especialmente vitamina E), sustancias antiinflamatorias y proinflamatorias, péptidos antimicrobianos y feromonas en la superficie cutánea.

La diferenciación, la proliferación y la secreción de las sustancias lipídicas por los sebocitos son controladas por vías endocrinas complejas. En general, los andrógenos aumentan la función de las glándulas sebáceas, mientras que los estrógenos tienen una función inhibidora en la producción de sebo. Además, la histamina, la sustancia P, la corticotropina (CRH, *corticotropin-releasing hormone*) y las sustancias de la dieta (ácidos grasos libres, azúcares, grasas) pueden inducir la producción de sebo. El aumento de la secreción de sebo y los cambios en la composición lipídica durante la pubertad,

tanto en hombres como en mujeres, suele asociarse con la enfermedad inflamatoria crónica de la unidad pilosebácea, conocida como ***acné vulgar***. Los tres acontecimientos fundamentales en el desarrollo del acné son 1) exceso de producción de sebo (seborrea), 2) queratinización folicular anómala del conducto pilosebáceo y 3) proliferación de *Propionibacterium acnes* dentro de la unidad pilosebácea. Al estudio histológico, el acné se caracteriza por la retención de sebo en el istmo del folículo piloso con infiltración linfocítica variable. En casos graves, pueden desarrollarse abscesos dérmicos junto con la inflamación de los folículos pilosos.

Glándulas sudoríparas

Los humanos tienen cerca de 4 millones de **glándulas sudoríparas** que se clasifican según su estructura y tipo de secreción. Se reconocen dos tipos de glándulas sudoríparas:

- **Glándulas sudoríparas ecrinas.** Se distribuyen sobre toda la superficie del cuerpo, salvo los labios, los lechos ungueales y ciertas partes de los genitales externos (glande del pene, clítoris y labios menores). La mayor densidad de glándulas sudoríparas se encuentra en las palmas de las manos, las plantas de los pies y la piel de las axilas, la frente y el tórax.
- **Glándulas sudoríparas apocrinas.** Se limitan a la axila, la aréola y el pezón de la glándula mamaria, así como a la región perianal y los genitales externos. Las **glándulas ceruminosas** del conducto auditivo externo y las **glándulas apocrinas de las pestañas** (**glándulas de Moll**) también son glándulas de tipo apocrino.

Glándulas sudoríparas ecrinas

Las glándulas sudoríparas ecrinas son glándulas tubulares simples que regulan la temperatura corporal.

Las **glándulas sudoríparas ecrinas** son estructuras independientes, no asociadas con el folículo piloso, que se originan como brotes en la profundidad de la epidermis fetal. Cada glándula ecrina está dispuesta como una estructura tubular simple, enrollada y de fondo ciego. Se compone de dos segmentos: 1) un **segmento secretor**, situado en la dermis profunda o en la parte superior de la hipodermis y 2) un **segmento canalicular** menos tortuoso, que se continúa directamente con el anterior y desemboca en la superficie epidérmica (fig. 15-17 y lám. 44, p. 558).

Las glándulas sudoríparas ecrinas desempeñan un papel importante en la **regulación de la temperatura** a través del enfriamiento causado por la evaporación del agua del sudor sobre la superficie del cuerpo. Las glándulas sudoríparas ecrinas en la piel de las palmas de las manos y las plantas de los pies aumenta la fuerza de agarre. La porción secretora de las glándulas produce una secreción de composición semejante a la de un ultrafiltrado de la sangre. La resorción de un poco de sodio y agua en el conducto excretor genera la emisión de un sudor hipotónico hacia la superficie de la piel. Esta solución acuosa hipotónica es baja en proteínas y contiene cantidades variables de cloruro de sodio, urea, ácido úrico y amonio. Por lo tanto, la glándula sudorípara ecrina también actúa, en parte, como un órgano excretor.

La sudoración excesiva puede conducir a la pérdida de otros electrólitos, como potasio y magnesio, y a una deshidratación importante. Por lo general, el cuerpo pierde alrededor de 600 mL de agua al día a través de la evaporación pulmonar y cutánea. En condiciones de alta temperatura ambiente, la pérdida de agua puede aumentar de una manera regulada por un incremento de la sudoración. Esta **sudoración termorreguladora** se inicia en la región frontal de la cabeza y en el cuero cabelludo, se extiende a la cara y al resto del cuerpo y, por último, aparece en las palmas de las manos y las plantas de los pies. En cambio, las palmas de las manos, las plantas de los pies y las axilas son las primeras superficies que sudan en situaciones de tensión emocional. El control de la sudoración termorreguladora es colinérgico, mientras que la sudoración emocional podría ser estimulada por terminaciones adrenérgicas de la división simpática del sistema nervioso autónomo.

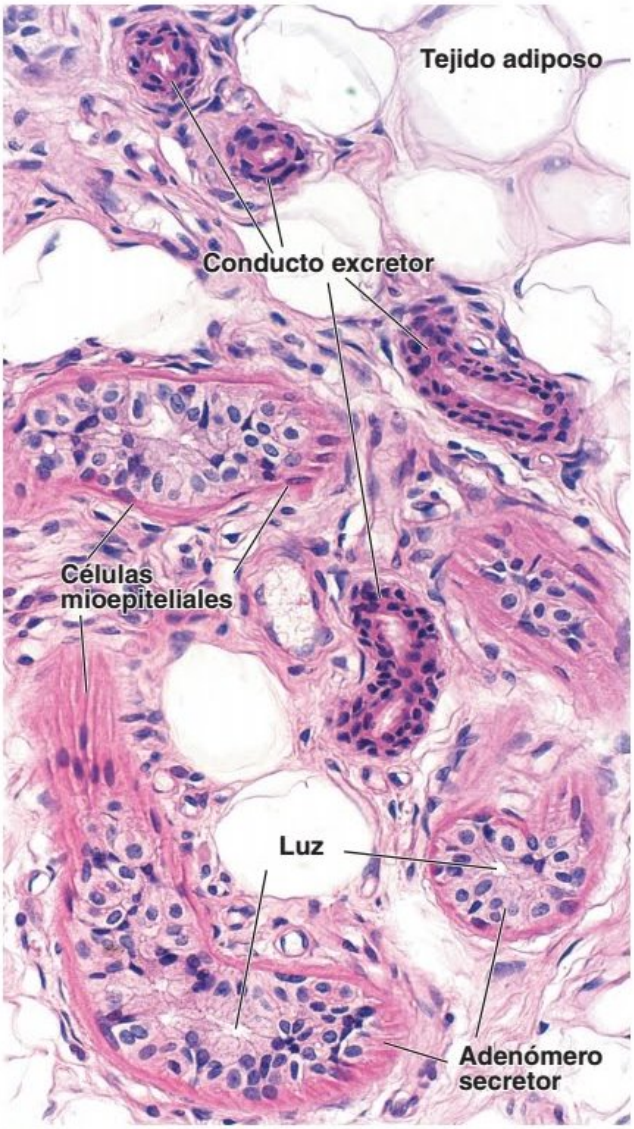

FIGURA 15-17. Microfotografía de una glándula sudorípara ecrina. En esta microfotografía de un preparado de piel humana teñido con H&E se muestran las siluetas del adenómero secretor y del conducto excretor de una glándula ecrina. El adenómero secretor aparece como una doble capa de células epiteliales cúbicas y una capa de células mioepiteliales periféricas dentro de la membrana basal. El conducto excretor de la glándula tiene un diámetro externo y una luz menores que los del adenómero. Está compuesto por una capa doble de células cúbicas pequeñas sin células mioepiteliales. 320×.

El segmento secretor de la glándula sudorípara ecrina contiene tres tipos celulares.

En el adenómero de las glándulas ecrinas hay tres tipos de células: **claras**, **oscuras** (ambas son células epiteliales secretoras) y **mioepiteliales**, que son células epiteliales de tipo contráctil (fig. 15-18 y lám. 45, p. 560). Todas las células se encuentran en contacto con

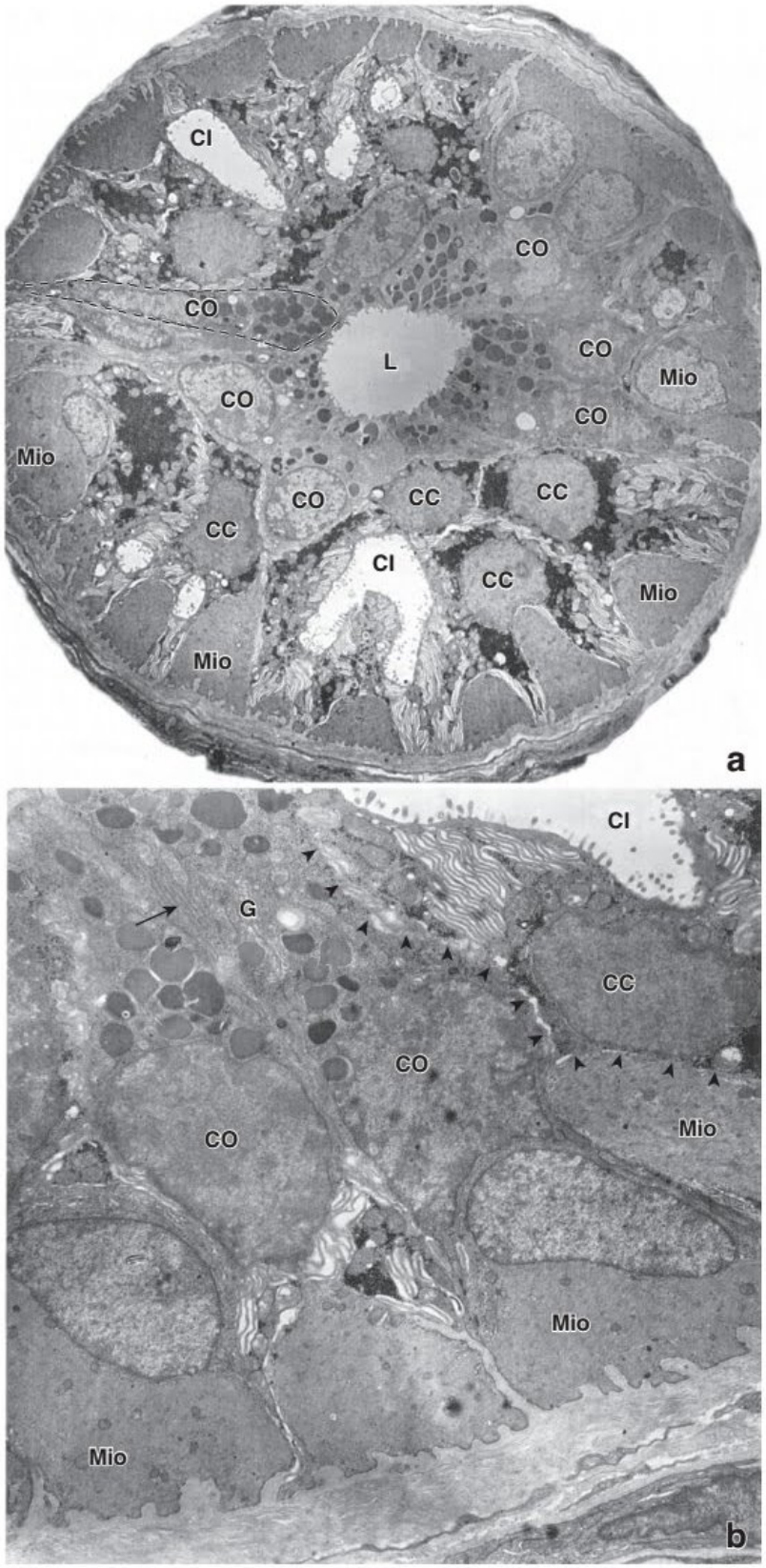

FIGURA 15-18. Microfotografías electrónicas de una glándula sudorípara ecrina. a. En esta microfotografía se muestran células mioepiteliales (*Mio*) y dos tipos de células glandulares distintivas, las células oscuras (*CO*) y las células claras (*CC*). La porción apical de la célula oscura es amplia; está en contacto con la luz (*L*) de la glándula y contiene numerosos gránulos secretores. La *línea discontinua* marca el límite de una célula oscura. La célula clara está más alejada de la luz de la glándula. Su base se apoya en las células mioepiteliales o directamente sobre la membrana basal. Casi toda la superficie libre de la célula clara mira hacia un canalículo intercelular (*Cl*). Las células claras contienen muchas mitocondrias, numerosos pliegues de la membrana plasmática y abundantes inclusiones electrodensas de glucógeno. 5600×. **b.** Con mayor aumento, se observa que las células oscuras poseen bastante RER (*flecha*) y un aparato de Golgi (*G*), además de gránulos de secreción. En las células claras hay numerosos pliegues de la membrana, mitocondrias y glucógeno. Las células mioepiteliales (*Mio*) contienen una gran cantidad de filamentos contráctiles de actina. La serie de *flechas cortas y anchas* (*arriba a la derecha*) marcan el límite de una célula clara. 17500× (cortesía del Dr. John A. Terzakis).

la membrana basal; su distribución es la de un epitelio seudoestratificado. Los tres tipos de células se describen a continuación:

- Las **células claras** se caracterizan por la abundancia de glucógeno. El glucógeno es visible en la figura 15-18a debido a su gran cantidad; se tiñó intensamente con el método del ácido peryódico de Schiff (PAS, *periodic acid-Schiff*). En los preparados de rutina con H&E, el citoplasma de células claras se tiñe muy poco. Los orgánulos membranosos incluyen numerosas mitocondrias y cisternas del REL, así como un aparato de Golgi relativamente pequeño. La membrana plasmática está muy ampliada en las superficies laterales y apicales por extensos pliegues citoplasmáticos. Además, la superficie basal de la célula posee repliegues, aunque son mucho menos complejos que los citoplasmáticos. La morfología de estas células indica que producen el componente acuoso del sudor.
- Las **células oscuras** se caracterizan por un RER y abundantes gránulos de secreción (*véase* fig. 15-18). El aparato de Golgi es relativamente grande, una característica que concuerda con la actividad secretora de glucoproteínas de estas células. El citoplasma apical contiene gránulos de secreción maduros y ocupa la mayor parte de la superficie luminal (*véase* fig. 15-18a). Las células claras tienen una exposición citoplasmática a la luz mucho menor; la secreción de su producto ocurre en gran parte a través de las superficies laterales de la célula, que están en contacto con canalículos intercelulares que permiten que la secreción acuosa alcance la luz. Aquí se mezcla con la secreción proteínica de las células oscuras.
- Las **células mioepiteliales** se limitan al aspecto basal del segmento secretor. Se encuentran entre las células secretoras, con sus evaginaciones orientadas en sentido transversal con respecto al túbulo. El citoplasma contiene muchos filamentos contráctiles (de actina) que se tiñen intensamente con eosina, lo que permite su fácil identificación en los preparados de rutina teñidos con H&E. La contracción de estas células produce la expulsión rápida del sudor desde la glándula.

El segmento canalicular de las glándulas ecrinas está revestido por un epitelio cúbico estratificado y carece de células mioepiteliales.

El **conducto excretor** de la glándula continúa de forma tortuosa desde la porción secretora. En los preparados histológicos, es habitual que aparezcan siluetas del conducto entre los perfiles de las zonas secretoras. A medida que asciende a través de la dermis, el conducto adquiere un trayecto en espiral hasta que alcanza la epidermis, donde continúa hasta la superficie describiendo una espiral más compacta. No obstante, cuando el conducto entra en la epidermis, las células canaliculares desaparecen y las células epidérmicas forman la pared del conducto. Desde el punto de vista clínico, la parte dérmica del conducto ecrino se conoce como ***siringe***, mientras que la porción intraepidérmica que desemboca en la superficie cutánea se denomina ***acrosiringio***. Los tumores benignos de la siringe reciben el nombre de ***siringomas*** y los tumores del acrosiringio se conocen como ***poromas***. El acrosiringio también es un sitio de origen para el porocarcinoma ecrino, un tipo infrecuente de cáncer de piel.

La porción dérmica del conducto está compuesto por un **epitelio cúbico estratificado**, que consiste en una capa de células basales y una capa celular luminal. Las células del conducto son más pequeñas y aparecen más oscuras que las células de la porción secretora de la glándula. Además, el conducto tiene un diámetro menor que el de la porción secretora (adenómero). A diferencia de la porción secretora de la glándula ecrina, la porción de conducto carece de células mioepiteliales. Estas características son útiles para distinguir el conducto del adenómero en un corte histológico (*véase* fig. 15-17).

Las células basales o periféricas del conducto tienen un núcleo redondeado u ovoide que contiene un nucléolo prominente. El citoplasma está repleto de mitocondrias y ribosomas. Las células apicales o luminales son más pequeñas que las células basales; sin embargo, sus núcleos presentan un aspecto semejante. La característica más llamativa de las células luminales es el aspecto vítreo (hialinizado) muy teñido de su citoplasma apical. El aspecto vítreo se debe a la presencia de una gran cantidad de tonofilamentos aglomerados en el citoplasma apical.

Glándulas sudoríparas apocrinas

Las glándulas apocrinas son glándulas tubulares de luz amplia que están asociadas con los folículos pilosos.

Las **glándulas sudoríparas apocrinas** tienen su origen en los mismos brotes epidérmicos de los que surgen los folículos pilosos. La conexión con el folículo se conserva, lo que permite que la secreción de la glándula drene en él, con frecuencia a una altura justo por encima de la desembocadura del conducto sebáceo. Desde aquí, el producto hace su camino a la superficie.

Al igual que las glándulas ecrinas, las apocrinas son glándulas tubulares enrolladas. A veces son ramificadas. La porción secretora de la glándula está ubicada en la dermis profunda o, con mayor frecuencia, en la región más superficial de la hipodermis.

La porción secretora (adenómero) de las glándulas apocrinas tiene una luz más amplia que la de las glándulas ecrinas y está compuesta por un solo tipo celular.

El adenómero de las glándulas apocrinas difiere en varios aspectos del de las glándulas ecrinas. La diferencia más evidente, visible con el microscopio óptico, es su luz muy amplia (fig. 15-19 y lám. 44, p. 558). En contraste con las glándulas ecrinas, las apocrinas almacenan su producto de secreción en la luz. Los adenómeros de la glándula apocrina están compuestos por un epitelio simple. Tienen un solo tipo celular y el citoplasma de las células es eosinófilo. La superficie apical de las células suele presentar una protrusión vesiculosa. Antes se pensaba que esta parte de la célula se desprendía hacia la luz para formar la secreción apocrina, de ahí el nombre de la glándula. Sin embargo, los estudios con el MET confirmaron que la secreción es de **tipo merocrino**. El citoplasma apical contiene abundantes gránulos pequeños, el material de secreción dentro de la célula, los cuales se eliminan por exocitosis. Otras características de la célula incluyen numerosos lisosomas y gránulos del pigmento lipofuscina. Estos últimos corresponden a lisosomas secundarios y terciarios. Las mitocondrias también son abundantes. Durante la fase refractaria, después de la expulsión del material de secreción, el aparato de Golgi aumenta de tamaño en preparación para una nueva fase secretora.

Las **células mioepiteliales** también están presentes en la porción secretora de la glándula y se encuentran entre las células secretoras y la membrana basal contigua. Al igual que en las glándulas ecrinas, la contracción de las evaginaciones de las células mioepiteliales facilita la expulsión del producto de secreción de la glándula.

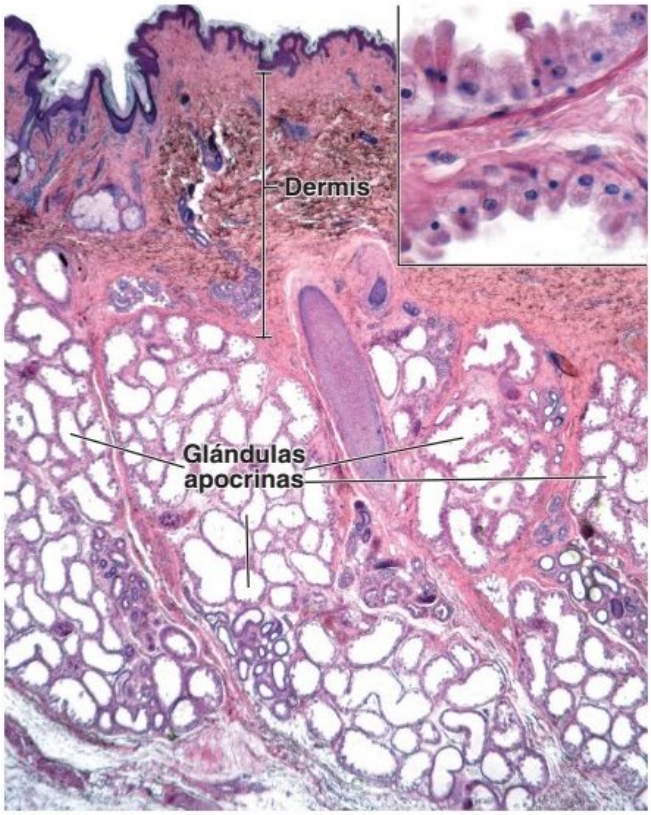

FIGURA 15-19. Microfotografía de una glándula sudorípara apocrina. En este corte de piel de la región perianal de un adulto hay varias glándulas sudoríparas apocrinas (anales), que se identifican con facilidad por la gran luz de sus adenómeros. Esta glándula sudorípara apocrina está cerca de un folículo piloso (*centro* de la microfotografía) y profunda con respecto al tejido conjuntivo denso irregular de la dermis. 45×. **Recuadro.** El componente secretor visto con mayor aumento muestra los tipos de células de la glándula apocrina. La glándula consiste en un epitelio simple cuyas células son cilíndricas bajas o cúbicas, y en células mioepiteliales ubicadas en la porción basal de la capa celular epitelial. 230×.

El segmento canalicular de las glándulas ecrinas está revestido por epitelio cúbico estratificado y carece de células mioepiteliales.

El **conducto de las glándulas apocrinas** es similar al conducto ecrino, con una luz estrecha. Sin embargo, desde la porción secretora de la glándula, continúa con un trayecto bastante recto que desemboca en el conducto folicular. Dado su trayecto, se reduce la probabilidad de ver el conducto y la porción secretora de una glándula apocrina en el mismo corte histológico. También en contraste con el conducto ecrino, no hay resorción de sustancias en el conducto apocrino. La secreción no se altera en su paso a través del conducto.

El epitelio del conducto es cúbico estratificado, por lo general de dos capas celulares de espesor, aunque a veces pueden ser tres capas de células. El citoplasma apical de las células luminales aparece hialinizado, una consecuencia de la acumulación de tonofilamentos en el citoplasma apical. En este aspecto, se asemejan a las células luminales del conducto ecrino.

Las glándulas apocrinas producen una secreción con proteínas abundantes que contiene feromonas.

Las **glándulas apocrinas** producen una secreción que contiene proteínas, hidratos de carbono, amonio, lípidos y ciertos compuestos orgánicos que le confieren color. Sin embargo, las secreciones varían según el sitio anatómico. En la axila, la secreción es lechosa y un tanto viscosa. Cuando se secreta, el líquido es inodoro; sin embargo, por la acción de bacterias en la superficie de la piel, adquiere un olor acre.

Las **glándulas apocrinas** se vuelven funcionales en la pubertad; al igual que ocurre con el vello púbico y axilar, su desarrollo depende de las hormonas sexuales. En la mujer, las glándulas apocrinas axilares y areolares experimentan cambios morfológicos y secretores que se corresponden con el ciclo menstrual.

En muchos mamíferos, algunas glándulas similares segregan ***feromonas***, señales químicas utilizadas en la demarcación de territorio, las conductas de cortejo y ciertos comportamientos maternales y sociales. En general, se piensa que las secreciones apocrinas funcionarían como feromonas en los seres humanos. Las feromonas masculinas (androstenol y androstenona) en la secreción de las glándulas apocrinas tienen un impacto directo sobre el ciclo menstrual femenino. Por otra parte, las feromonas femeninas (copulinas) ejercen influencia en la percepción masculina de las mujeres y también inducirían cambios hormonales en los hombres.

Las glándulas ecrinas y apocrinas están inervadas por la porción simpática del sistema nervioso autónomo.

Las **glándulas sudoríparas ecrinas** son estimuladas por el **neurotransmisor colinérgico acetilcolina**; de forma paradójica, este es secretado por fibras nerviosas simpáticas que con frecuencia utilizan noradrenalina y no acetilcolina (la acetilcolina suele ser un neurotransmisor en las fibras nerviosas parasimpáticas). Por lo tanto, las glándulas sudoríparas ecrinas tienen una inervación funcional colinérgica, pero son anatómicamente simpáticas. Las **glándulas apocrinas** son estimuladas por el transmisor **adrenérgico noradrenalina**, que está relacionado con fibras nerviosas simpáticas. Como se comentó antes, las glándulas ecrinas reaccionan ante el calor y el estrés. La inervación simpática de las glándulas sudoríparas está mediada por el centro termorregulador del hipotálamo. Las glándulas apocrinas están implicadas en la sudoración emocional a causa de estrés, temor, dolor y estimulación sexual, pero no responden ante el calor. La **hiperhidrosis** es una anomalía que afecta al 0.6-5% de la población, y se caracteriza por la producción excesiva de sudor, más allá del necesario para la termorregulación. Puede ser idiopática (hiperhidrosis primaria) o a causa de otra anomalía endocrina, neurológica o infecciosa. La **hiperhidrosis primaria** se caracteriza por sudoración incontrolable, excesiva e impredecible, que se presenta en el reposo y no se relaciona con la temperatura. Los síntomas de hiperhidrosis pueden afectar gravemente la calidad de vida y ocasionar vergüenza, aislamiento, ansiedad y depresión. Las opciones de tratamiento incluyen fármacos anticolinérgicos tópicos y orales, cirugías (simpatectomía torácica endoscópica), terapia láser e inyección de toxina botulínica.

Uñas

Las placas ungueales son células queratinizadas que contienen queratina dura.

Las uñas de los dedos de las manos y los pies se encuentran levemente arqueadas y se denominan ***placas ungueales***, las cuales se

unen firmemente a los lechos ungueales. El lecho ungueal consiste en células epiteliales que son continuas con el estrato basal y el estrato espinoso de la epidermis (fig. 15-20 y lám. 47, p. 564).

La parte proximal de la uña, la **raíz ungueal**, está oculta por un pliegue de la epidermis y cubre las células de la **zona germinal** o **matriz**. La matriz contiene una variedad de células, como células madre, células epiteliales, melanocitos, células de Merkel y células de Langerhans. Las células madre de la matriz se dividen con regularidad, migran hacia la raíz y ahí se diferencian para producir la queratina de la uña. La queratina de la uña es **queratina dura**, como la de la corteza del pelo. A diferencia de la queratina blanda de la epidermis, la queratina dura no se descama. Se compone de filamentos de queratina muy juntos incluidos en una matriz amorfa de queratina con un contenido elevado de azufre, que es el responsable de la dureza de la uña. El proceso de formación de queratina dura, al igual que en la corteza del pelo, no incluye la aparición de gránulos de queratohialina. Además, una envoltura celular queratinizada contiene proteínas similares a las encontradas en la epidermis.

La adición constante de células nuevas en la raíz y su producción de queratina son la causa del crecimiento de las uñas. A medida que crece la superficie de la uña, se desliza sobre el lecho ungueal. La velocidad de crecimiento de las uñas de las manos se estima en 2-3 mm/mes, mientras que la de los pies es de 1 mm/mes; por lo tanto, el reemplazo total de la uña de la mano es de 6 meses y la del pie, de 18 meses. Desde el punto de vista microscópico, la superficie de la uña contiene **corneocitos** interdigitados muy juntos que carecen de núcleo y orgánulos.

El área blanca en forma de media luna ubicada cerca de la raíz de la uña, la **lúnula**, delimita la porción distal de la zona germinal. Su color deriva de la capa gruesa y opaca de células de la matriz parcialmente queratinizadas en esta región. Cuando la superficie de la uña se queratiniza por completo, es más transparente y adquiere el color del lecho vascular subyacente. El borde del pliegue cutáneo que cubre la raíz de la uña es el **eponiquio** o **cutícula**. La cutícula también se compone de queratina dura; por lo tanto, no se descama. Debido a su delgadez, tiene la tendencia a separarse, por lo que muchas personas la recortan o la empujan hacia atrás. Una capa epidérmica engrosada, el hiponiquio, asegura el borde libre de la placa ungueal en el extremo del dedo.

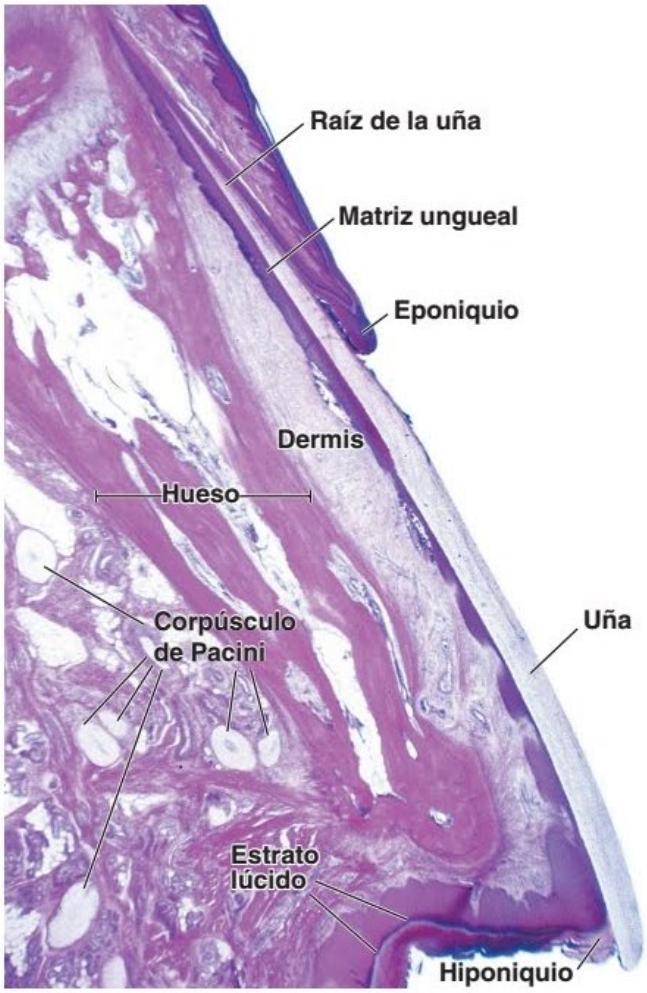

FIGURA 15-20. Microfotografía de corte sagital de una falange distal unida a la uña. La uña es una placa queratinizada situada en la cara dorsal de las falanges distales. Bajo el borde libre de la uña hay una capa limitante, el hiponiquio, que es continuo con el estrato córneo de la epidermis contigua. El extremo proximal, la raíz de la uña, está cubierto por un repliegue cutáneo, el eponiquio, que también es continuo con el estrato córneo de la epidermis contigua. Profunda con respecto a la uña hay una capa de epitelio con dermis contigua. La porción proximal de este epitelio se denomina *matriz de la uña*. El hueso en esta sección corresponde a una falange distal. En el tejido conjuntivo del lado palmar hay muchos corpúsculos de Pacini. Obsérvese que, incluso con este poco aumento, el estrato lúcido es visible en la epidermis de la yema del dedo. 10×.

CUADRO 15-6

CORRELACIÓN CLÍNICA: REPARACIÓN CUTÁNEA

El proceso de cicatrización de heridas cutáneas por tradición se clasifica en unión primaria o secundaria. La cicatrización por **unión primaria** (**primera intención**) se produce después de las incisiones quirúrgicas, en las cuales las heridas, que suelen ser limpias y asépticas, tienen sus bordes aproximados por suturas. La cicatrización por **unión secundaria** (**segunda intención**) ocurre en heridas traumáticas con bordes separados, que se caracterizan por una pérdida más extensa de células y tejidos. La cicatrización de heridas, en estos casos, consiste en la generación de una gran cantidad de **tejido de granulación**, el cual se compone de un tejido especializado que se forma durante el proceso de reparación.

Para la reparación de una incisión o una laceración de la piel, se requiere la proliferación estimulada tanto de la dermis como de la epidermis. La reparación dérmica incluye 1) la formación de un coágulo sanguíneo, 2) la eliminación de las fibras de colágeno dañadas, sobre todo a través del esfuerzo de la actividad de los macrófagos que se asocia con la inflamación, 3) la formación de tejido de granulación, 4) la reepitelización de la superficie expuesta, 5) la proliferación y migración de fibroblastos y la diferenciación de miofibroblastos que participan en la contracción de la herida, y 6) el depósito y remodelado de la matriz extracelular del tejido conjuntivo subyacente. La cicatrización por unión primaria después de la aplicación de suturas reduce la extensión de la zona de reparación a través del cierre máximo de una herida, disminuyendo la formación de cicatrices. Las incisiones quirúrgicas generalmente se realizan a lo largo de las líneas de división; el corte se efectúa paralelo a los haces de fibras de colágeno para reducir, de ese modo, la necesidad de un

CUADRO 15-6

CORRELACIÓN CLÍNICA: REPARACIÓN CUTÁNEA

exceso de producción de colágeno y la inherente formación de una cicatriz prominente.

La reparación de la epidermis comprende la proliferación de los queratinocitos basales en el estrato germinativo de los sitios no dañados que rodean la herida (fig. C15-6-1). La actividad mitótica se incrementa mucho en las primeras 24 h. Al poco tiempo, el sitio de la herida queda cubierto por una **costra** que corresponde al coágulo de sangre deshidratado. Las células basales proliferantes del estrato basal comienzan su migración por debajo de la costra y en toda la superficie de la herida. La velocidad de migración alcanza hasta 0.5 mm/día y el proceso comienza entre 8 y 18 h después de producida la herida. La proliferación y diferenciación ulterior ocurren detrás del frente de la migración, lo que conduce a la restauración de la epidermis multiestratificada. A medida que nuevas células se queratinizan y al final se exfolian, la costra suprayacente se separa junto con las células descamadas, lo que explica por qué una costra se desprende de su periferia hacia el centro.

En los casos en los que se pierde todo el espesor de la capa epidérmica, ya sea por traumatismo o en cirugía, partes de los folículos pilosos (la protuberancia folicular que contiene el nicho de células madre epidérmicas) producen células que migran sobre la superficie expuesta para restablecer una capa epitelial completa (epidermis). La destrucción masiva de todas las estructuras epiteliales de la piel, como ocurre en una quemadura de tercer grado o en las abrasiones extensas de todo el espesor cutáneo, impide la reepitelización. Estas heridas solo se pueden curar con injertos de epidermis para cubrir el área lesionada. Sin un injerto, la herida, en el mejor de los casos, se reepitelizará con lentitud y de manera imperfecta por proliferación celular desde los bordes.

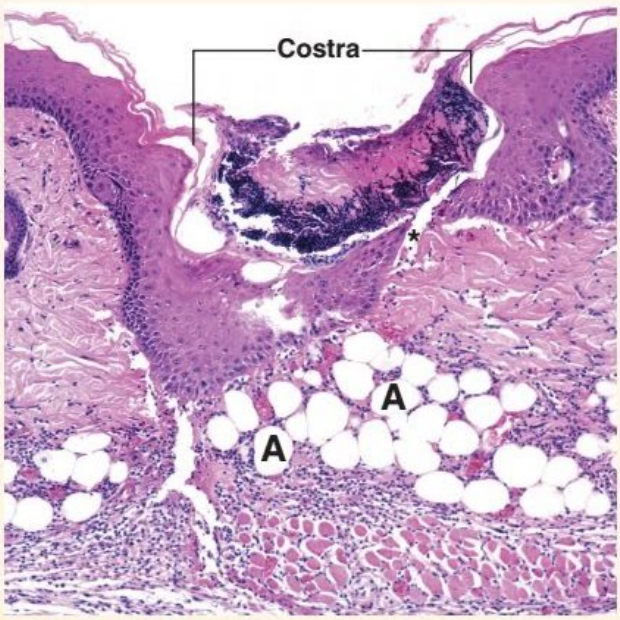

FIGURA C15-6-1. Microfotografía de una etapa avanzada en la reparación epidérmica de una herida cutánea. La herida inicial fue causada por una incisión a través de todo el espesor de la piel y parte de la hipodermis, que contiene adipocitos (*A*). La epidermis se ha vuelto a formar debajo de la costra. El *asterisco* marca un artificio donde el epitelio se ha separado durante la preparación de la muestra. La costra, que contiene abundantes neutrófilos muertos en su cara profunda, está a punto de desprenderse. En esta etapa, la dermis exhibe pocos cambios durante el proceso de reparación, pero al final se restablecerá para formar una capa continua. 110×.

101 HISTOLOGÍA LIBRETA

SISTEMA TEGUMENTARIO

FUNDAMENTOS DEL SISTEMA TEGUMENTARIO

- El **sistema tegumentario** se compone de la piel y sus derivados (anexos cutáneos).
- La **piel** tiene dos capas: la **epidermis**, una capa superficial que consiste sobre todo en un epitelio plano estratificado queratinizado (cornificado), y la **dermis**, una capa más profunda de tejido conjuntivo denso irregular.
- La **hipodermis** se encuentra a mayor profundidad en la piel y contiene cantidades variables de tejido adiposo.

EPIDERMIS

- La **epidermis** se compone sobre todo de **queratinocitos** (85%), que experimentan diferenciación para formar el epitelio plano estratificado queratinizado.
- En la epidermis se pueden distinguir cuatro capas (estratos).
- El **estrato basal** es una capa monocelular de células cúbicas pequeñas con actividad mitótica que están unidas al tejido conjuntivo subyacente (por hemidesmosomas) y entre sí (por desmosomas).
- El **estrato espinoso** contiene varias capas de queratinocitos más grandes que están unidos entre sí por desmosomas situados en los extremos de sus evaginaciones citoplasmáticas y que contienen filamentos intermedios (filamentos de queratina).
- El **estrato granuloso** es una capa distintiva de queratinocitos aplanados repletos de **gránulos de queratohialina** (contienen precursores de la **filagrina**), que aglomera **filamentos de queratina** y cuerpos laminares que contienen lípidos, los cuales, cuando se secretan, son responsables de la formación de la **barrera contra el agua** en la epidermis.
- El **estrato córneo** es la capa más superficial de células (sin núcleo) planas terminalmente diferenciadas, las cuales están llenas casi por completo de filamentos de queratina. Estas células están en constante descamación en la superficie de la piel.
- El tiempo total de renovación epidérmica es de alrededor de **47 días**.

CÉLULAS ESPECIALIZADAS DE LA EPIDERMIS

- Los **melanocitos** (5% de las células de la epidermis) se encuentran en el estrato basal y emiten evaginaciones largas que se extienden entre los queratinocitos en el estrato espinoso.
- Los melanocitos sintetizan el pigmento **melanina** en los **melanosomas**, que es transferido (**donación de pigmento**) a los queratinocitos adyacentes. El pigmento transferido se acumula por encima de los núcleos de los queratinocitos para proteger el ADN nuclear de la radiación y del daño producido por los rayos ultravioleta (UV).
- Otras células en la epidermis incluyen las **células de Langerhans** (2-5%), que son células presentadoras de antígeno que participan en la señalización del sistema inmunitario, y las **células de Merkel** (6-10%), que son células mecanorreceptoras asociadas con terminaciones nerviosas sensitivas.

DERMIS

- La **dermis** está compuesta por dos capas.
- La **capa papilar** es superficial y consiste en tejido conjuntivo laxo (colágeno tipo I y III) que contiene un plexo extenso de sangre, vasos linfáticos y terminaciones nerviosas sensitivas.
- La **capa reticular** es más profunda y se compone de tejido conjuntivo denso irregular que contiene colágeno tipo I, fibras elásticas y vasos sanguíneos más grandes.
- La **unión dermoepidérmica** tiene muchas evaginaciones digitiformes de tejido conjuntivo llamadas ***papilas dérmicas***, que se corresponden con las protuberancias similares a la epidermis (**crestas interpapilares**).
- Las **papilas dérmicas** contienen terminaciones nerviosas y una red de capilares sanguíneos y linfáticos.

RECEPTORES NERVIOSOS SENSITIVOS CUTÁNEOS

- La epidermis contiene **terminaciones nerviosas libres** que detectan el tacto fino, el calor, el frío y el dolor.
- Además, los **corpúsculos de Merkel** (células de Merkel con una terminación nerviosa) son un mecanorreceptor sensitivo.
- La dermis contiene varias terminaciones nerviosas encapsuladas; por ejemplo, **corpúsculos de Pacini** para detectar presión y vibraciones, **corpúsculos de Meissner** para detectar sensaciones táctiles ligeras y **corpúsculos de Ruffini** para detectar estiramiento y torsión cutánea.

PELO Y UÑAS

- El **pelo** y los **folículos pilosos** están presentes en casi todo el cuerpo.
- El **folículo piloso** contiene un reservorio de células madre epidérmicas (**protuberancia folicular**) que son responsables de la diferenciación en células matriciales formadoras de pelo.
- El **pelo** está formado por la diferenciación de las **células matriciales** en el segmento inferior del folículo piloso (**bulbo**) para formar la médula, corteza (80% de la masa de pelo) y cutícula del tallo del pelo.
- El **tallo del pelo** está rodeado por la vaina radicular interna y externa. La **vaina radicular interna** tiene tres capas: la **capa de Henle**, la **capa de Huxley** y la cutícula de la vaina radicular interna. La **vaina radicular externa** es continua con la epidermis.
- Las **uñas** son placas de células queratinizadas que descansan sobre los **lechos ungueales**, que contienen **queratina dura** formada en la raíz ungueal en la parte proximal de la uña. Los queratinocitos proliferan ahí y se diferencian para formar queratina dura.
- A medida que la **placa ungueal** crece, se desliza sobre el lecho ungueal con bordes cubiertos por los pliegues cutáneos.

GLÁNDULAS DE LA PIEL

- Las **glándulas sebáceas** producen el **sebo** que recubre la superficie del pelo y la piel. El sebo es producido mediante secreción holocrina por los **sebocitos** y desemboca en el folículo piloso a través del conducto pilosebáceo.
- Las **glándulas sudoríparas apocrinas** secretan sudor con abundancia de proteínas en los folículos pilosos, pero se limitan a regiones específicas del cuerpo (axilas, periné).
- Las glándulas sudoríparas apocrinas son glándulas tubulares enrolladas con luz amplia. Sus partes secretoras contienen **células mioepiteliales**, cuya contracción es responsable de la expulsión del sudor.
- Las **glándulas sudoríparas ecrinas** no están relacionadas con los folículos pilosos. Producen sudor de composición similar a un ultrafiltrado de la sangre en el riñón.
- Las glándulas sudoríparas ecrinas desempeñan un papel importante en la **regulación de la temperatura** a través del enfriamiento causado por la evaporación del agua del sudor sobre la superficie del cuerpo. Las partes secretoras también contienen **células mioepiteliales**.

LÁMINA 42 ■ PIEL I

La **piel**, o tegumento, se compone de dos capas principales: la **epidermis**, conformada por epitelio plano estratificado que está queratinizado, y la **dermis**, formada por tejido conjuntivo. Bajo la dermis hay una capa de tejido conjuntivo laxo llamada ***hipodermis***, que en general también se conoce como ***tejido subcutáneo*** o, por los anatomistas, como *fascia superficial*. En general, la hipodermis contiene una gran cantidad de tejido adiposo, en particular en una persona mal alimentada.

La epidermis da origen a uñas, pelos, glándulas sebáceas y glándulas sudoríparas. En las palmas de las manos y las plantas de los pies, la epidermis tiene una capa queratinizada exterior que es sustancialmente más gruesa que en las otras partes del cuerpo. En consecuencia, la piel de las palmas y las plantas se conoce como ***piel gruesa***, a diferencia de la piel sobre otras partes del cuerpo, que se conoce como ***piel delgada***.

No hay pelo en la piel gruesa. Además, el límite entre la epidermis y la dermis es más complejo en la piel gruesa que en la piel delgada. Las evaginaciones digitiformes de la dermis contra la base de la epidermis, las **papilas dérmicas**, son mucho más largas y están mucho más cerca unas de otras en la piel gruesa. Esto proporciona una mayor resistencia frente a las fuerzas de fricción que actúan sobre esta piel.



Piel gruesa, humano, H&E, 45×.

En esta muestra de piel gruesa, la **epidermis** (*Ep*) está en la parte superior; el resto del campo está ocupado por la dermis, en la que se puede observar una gran cantidad de **glándulas sudoríparas** (*GSu*). Si bien las capas de la epidermis se examinan mejor con mayor aumento, es fácil de ver, incluso con este aumento relativamente bajo, que alrededor de la mitad del espesor de la epidermis se compone de una capa superficial distintiva que se tiñe más claro que el resto de la epidermis. Esta es la capa queratinizada. Los contornos de la superficie en forma de cúpula representan un corte transversal a través de los diminutos pliegues en la superficie de la piel gruesa, que producen las huellas dactilares de una persona.

Además de las glándulas sudoríparas, la dermis contiene vasos sanguíneos (*VS*) y tejido adiposo (*TA*). Los conductos excretores (*C*) de las glándulas sudoríparas se extienden desde las glándulas hacia la epidermis. Se observa uno de los conductos que entra en la epidermis a la altura del vértice de una cresta epitelial. Este atraviesa la epidermis con un trayecto en espiral para abrirse sobre la superficie de la piel.

Piel delgada, humano, H&E, 60×.

Se presenta una muestra de piel delgada para comparar con la piel gruesa de la figura anterior. Obsérvese la capa delgada de epidermis (*Ep*) queratinizada, en comparación con la piel gruesa. Además de las glándulas sudoríparas, la piel delgada contiene folículos pilosos (*FP*) y sus **glándulas sebáceas** (*GS*) asociadas. Cada glándula sebácea se abre en un folículo piloso. A menudo, como en esta muestra de tejido, los folículos pilosos y las glándulas, tanto sebáceas como sudoríparas, se extienden más allá de la dermis (*De*) hacia el interior de la hipodermis. Obsérvense los vasos sanguíneos (*VS*) y el tejido adiposo (*TA*) en la hipodermis.

Epidermis, piel, humano, H&E, 320×; recuadro 640×.

Aquí se muestran las **capas de la epidermis de la piel delgada** con mayor aumento. La capa de células que ocupa el lugar más profundo es el **estrato basal** (*EB*). Tiene una sola célula de espesor. Justo encima hay una capa de varias células de espesor, el **estrato espinoso** (*EE*). Se compone de células que tienen procesos espinosos en su superficie. Estas evaginaciones entran en contacto con las evaginaciones espinosas de las células adyacentes y, juntas, se observan como puentes intercelulares (*flechas*, *recuadro*). La siguiente capa es el **estrato granuloso** (*EGr*), cuyas células contienen gránulos de queratohialina (*punta de flecha*, *recuadro*). En la superficie está el **estrato córneo** (*EC*), que está formado por células queratinizadas, es decir, células que ya no poseen núcleos. Las células queratinizadas son planas y generalmente se adhieren a otras células por arriba y por abajo sin que puedan discernirse límites celulares. En la piel gruesa se ve una quinta capa, el **estrato lúcido**, que se encuentra entre el estrato granuloso y el estrato córneo. El pigmento en las células del estrato basal es la melanina; algo de este pigmento (*P*) también está presente en algunas células del tejido conjuntivo de la dermis. Obsérvense los vasos sanguíneos (*VS*) que se extienden hacia las papilas dérmicas.

C, conducto de la glándula sudorípara
De, dermis
EB, estrato basal
EC, estrato córneo
EE, estrato espinoso
EGr, estrato granuloso
Ep, epidermis
FP, folículo piloso
GS, glándula sebácea
GSu, glándula sudorípara
P, pigmento
TA, tejido adiposo
VS, vasos sanguíneos
flechas, puentes intercelulares
punta de flecha, gránulos en la célula del estrato granuloso

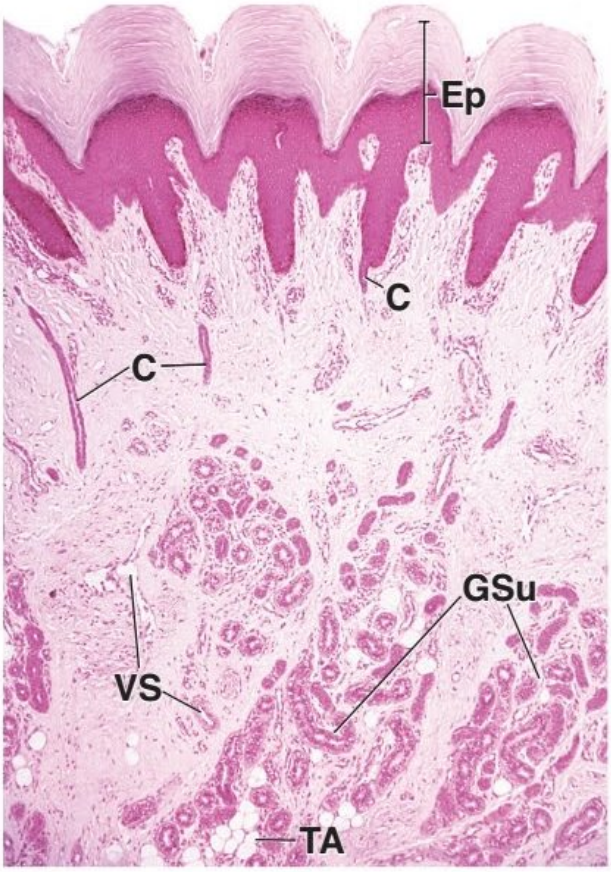
Ep
C
C
GSu
VS
TA

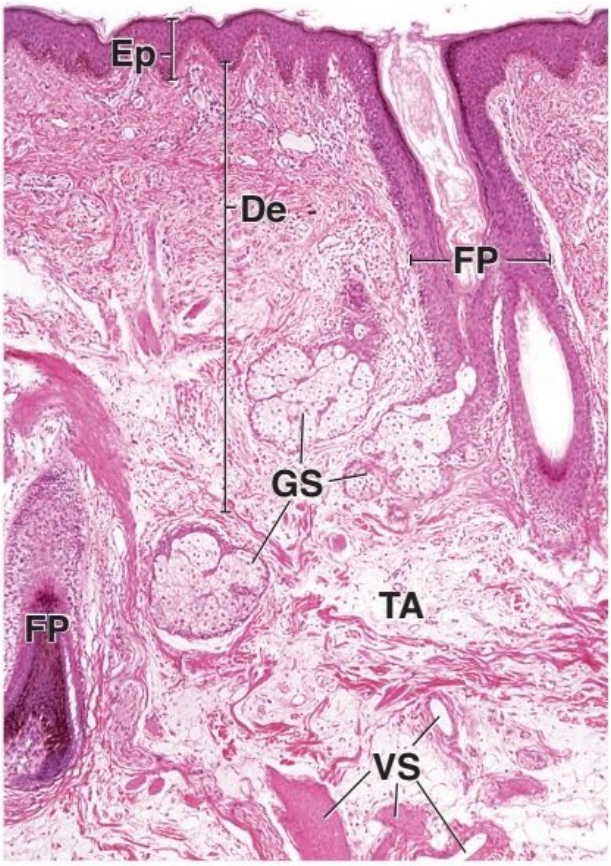
Ep
De
FP
GS
TA
FP
VS

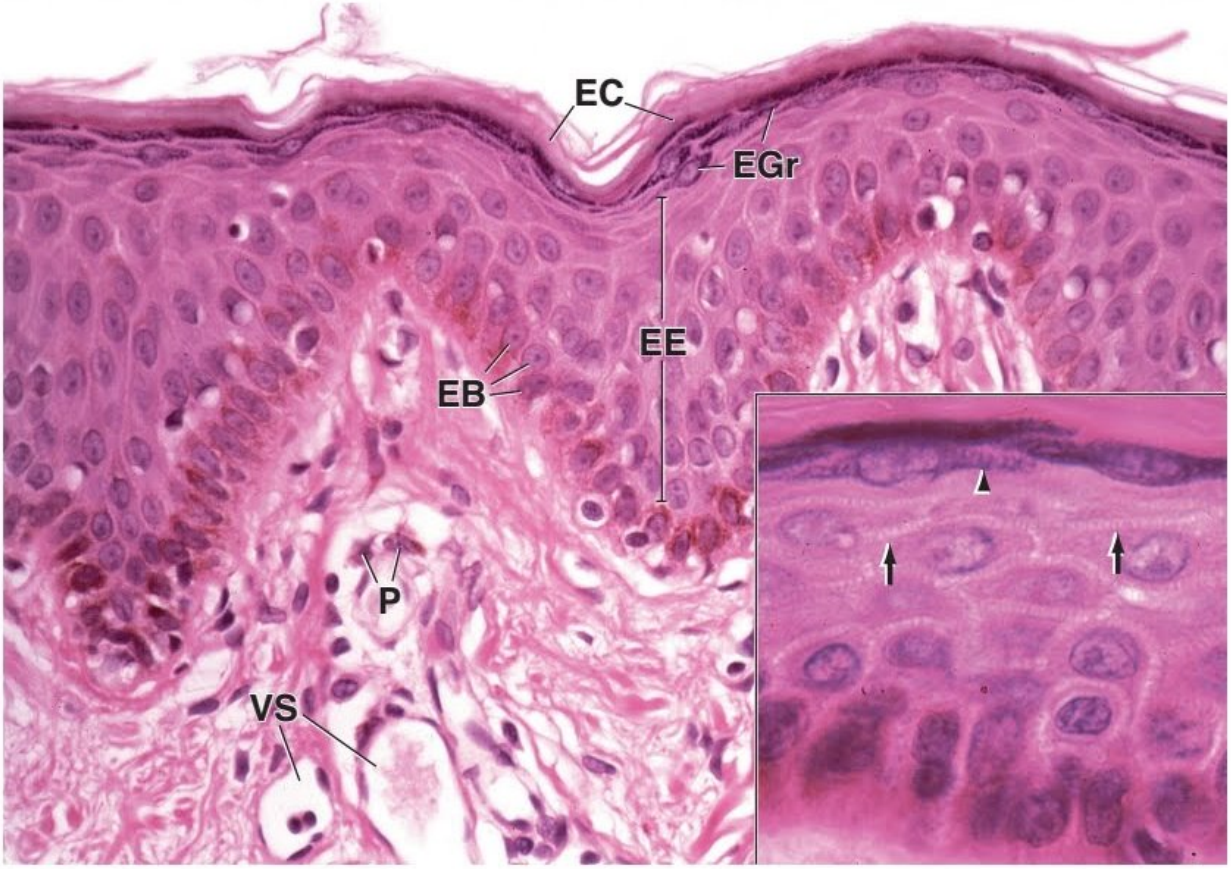
EC
EGr
EE
EB
P
VS

LÁMINA 43 ■ PIEL II

La **epidermis** contiene cuatro tipos celulares distintos: **queratinocitos**, **melanocitos**, **células de Langerhans** y **células de Merkel**. Los queratinocitos son las células más abundantes; se generan en el **estrato basal** y avanzan hacia la superficie. Al hacerlo, producen la proteína intracelular **queratina** y el lípido extracelular especial que sirve como barrera contra el agua en las capas superiores de la epidermis. Desde el punto de vista histológico, los queratinocitos son las células que exhiben evaginaciones como espinas en el **estrato espinoso**. Los otros tres tipos de células no se identifican con facilidad en los cortes de parafina teñidos con H&E. Sin embargo, el producto del melanocito sí se percibe en los cortes teñidos con H&E, y esto se considera en las dos primeras figuras de esta lámina.

La piel contiene un pigmento, la **melanina**, que protege el tejido contra los efectos nocivos de la luz ultravioleta. Este pigmento está formado por melanocitos que después lo entregan a los queratinocitos. En la piel oscura hay más pigmento que en la piel clara; esto se puede apreciar mediante la comparación de la piel clara (*figura de arriba*) y la piel oscura (*figura del medio*). En cada una de las figuras se muestra la epidermis y una pequeña cantidad de la dermis. Mientras que la parte profunda de la piel oscura contiene pigmento abundante, la cantidad de pigmento en la piel clara es insuficiente para que se observe con este aumento. Las células productoras de pigmento están presentes en ambos tipos de piel y en cantidades aproximadamente iguales. La diferencia se debe a una degradación más rápida del pigmento por los lisosomas de los queratinocitos en la piel clara. Después de la exposición prolongada a la luz solar, en la piel clara también se produce pigmento en cantidad suficiente para que sea visible.

Piel clara, humano, H&E, 300×.

En los cortes de parafina teñidos con H&E de muestras de piel clara, como en esta microfotografía, los **melanocitos** se ven como células pequeñas, redondeadas y claras (*CC*), mezcladas con las otras células del estrato basal. Sin embargo, no todas las células claras de la epidermis son melanocitos. Por ejemplo, las células de Langerhans también pueden aparecer como células claras, pero están situadas más superficialmente en el estrato espinoso. Las células de Merkel también pueden aparecer como células claras, por lo que se dificulta la identificación exacta de estos tres tipos de células.

Piel oscura, humano, H&E, 300×.

En la piel oscura, la mayor parte del pigmento está en la porción basal de la epidermis, pero también está presente en las células que avanzan hacia la superficie y dentro de las células anucleadas de la capa queratinizada. Las *flechas* indican el **pigmento melanina** en los queratinocitos del estrato espinoso y en el estrato córneo. En la piel clara, la melanina se degrada antes de salir de la porción más superficial del estrato espinoso. Por lo tanto, el pigmento no se observa en las capas superiores de la epidermis.

Dermis, piel, humano, H&E y técnica para elastina, 200×; recuadro 450×.

Esta imagen se incluye en la lámina porque muestra ciertas características de la dermis, la capa de tejido conjuntivo de la piel. La dermis se divide en dos capas: la **capa papilar** (*CP*) de tejido conjuntivo laxo y la capa reticular (*CR*) de tejido conjuntivo más denso. La capa papilar está justo debajo de la epidermis. Incluye las papilas de tejido conjuntivo que se proyectan hacia la superficie epidérmica profunda. La **capa reticular** es profunda con respecto a la capa papilar. El límite entre estas dos capas no está marcado por ninguna característica estructural específica, excepto por el cambio en la composición histológica de ambas.

Esta muestra se tiñó con H&E, así como con una técnica para visualizar las fibras elásticas (*FE*). Estas son relativamente gruesas y visibles en la capa reticular (*véase también* el *recuadro*), donde aparecen como siluetas de color azul oscuro, algunas de las cuales son alargadas, mientras que otras son cortas. En la capa papilar, las fibras elásticas son más delgadas y relativamente escasa (*flechas*). El *recuadro* muestra la tinción eosinófila típica de las fibras de colágeno gruesas en la capa reticular. Si bien con el poco aumento de esta microfotografía los haces de fibras de colágeno no se observan tan prominentes, es posible observar que son más gruesos en la capa reticular que en la capa papilar. La capa papilar es francamente más celular que la capa reticular. Muchas de las pequeñas siluetas de color azul oscuro en la capa reticular representan cortes oblicuos y transversales de fibras elásticas (véase el *recuadro*), y no núcleos de células.

CC, células claras
CP, capa papilar
CR, capa reticular
FE, fibras elásticas
flechas, *microfotografía central,* pigmento en diferentes capas de la epidermis; *microfotografía inferior,* fibras elásticas delgadas

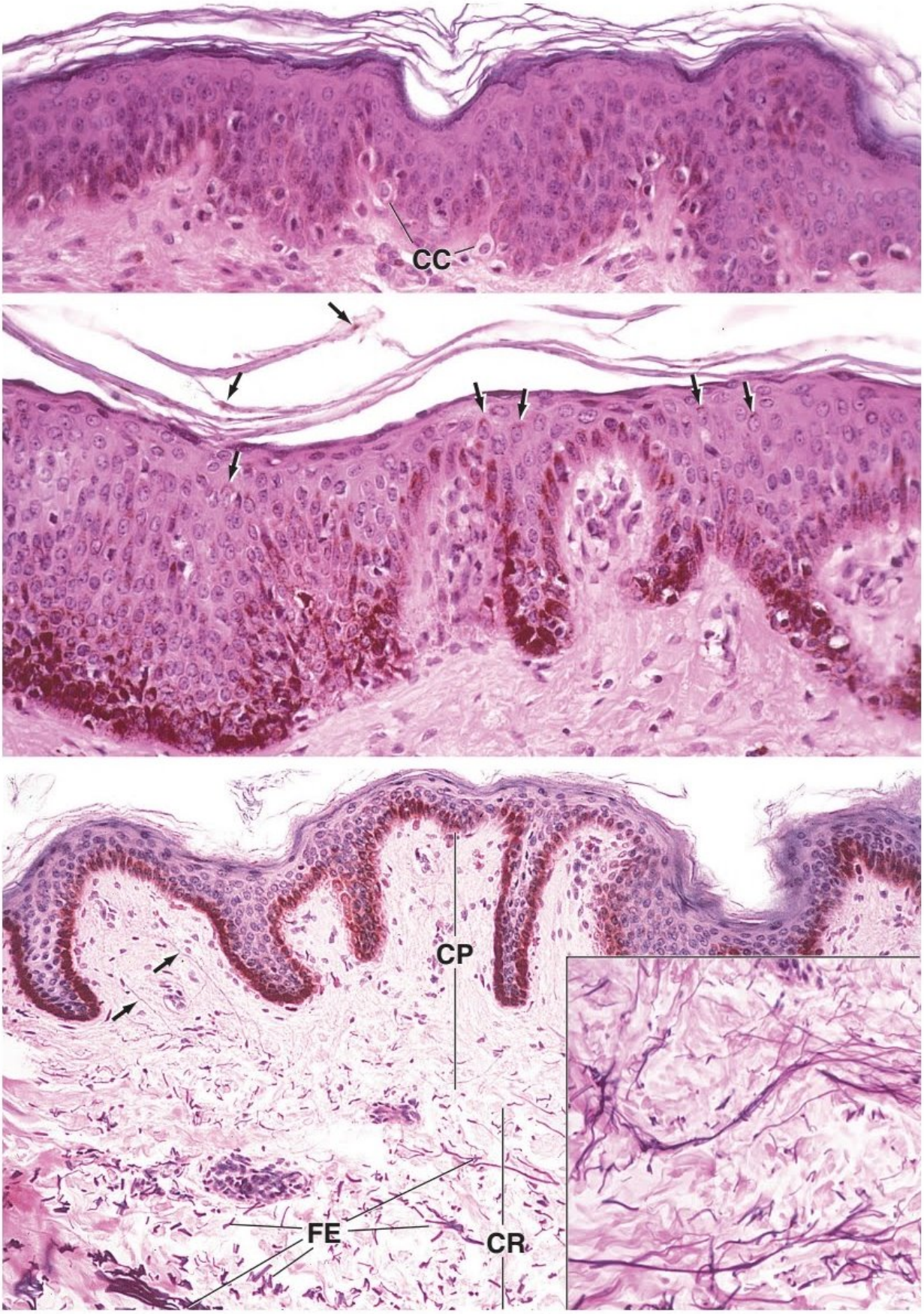
CC
CP
FE
CR

LÁMINA 44 ■ GLÁNDULAS SUDORÍPARAS APOCRINAS Y ECRINAS

La **piel** posee tres tipos de glándulas: **ecrinas**, **apocrinas** y **sebáceas**. Las glándulas sudoríparas ecrinas están distribuidas por toda la superficie del cuerpo, con excepción de los labios, el glande del pene, el prepucio, el clítoris y los labios menores. Son especialmente abundantes en la piel gruesa de las manos y los pies. La evaporación del sudor secretado en la superficie de la piel refresca el cuerpo.

Las **glándulas sudoríparas apocrinas** se encuentran en axilas, aréolas, regiones perineal y perianal, prepucio, escroto, monte del pubis y labios mayores. Muchas de las células epiteliales en el segmento secretor de estas glándulas presentan una protuberancia apical en forma de vesícula que antes se creía que estaba relacionada con su mecanismo de secreción (desprendimiento de la vesícula como el producto de secreción, de ahí el nombre de *apocrinas*). En la actualidad se sabe que la secreción apocrina es un proceso merocrino. La secreción es un producto transparente y viscoso que se torna odorífero por la acción de los microorganismos residentes en la superficie de la piel. En el humano, su papel no está claro, pero por lo general se piensa que la secreción puede actuar como un atrayente sexual (feromona). Las glándulas apocrinas están presentes al nacer, pero no alcanzan su desarrollo pleno ni se tornan funcionales hasta la pubertad. En la mujer, estas glándulas presentan cambios que acompañan al ciclo menstrual.

Microfotografía de orientación. En esta microfotografía de la piel de la axila se muestran las glándulas apocrinas (*A*) tubulares ramificadas grandes y las glándulas ecrinas (*E*) tubulares simples más pequeñas en la hipodermis (*H*). También se ve un folículo piloso (*FP*) cortado de forma tangencial. La dermis (*D*) suprayacente está formada por tejido conjuntivo denso e incluye parte de una glándula sebácea (*GS*).

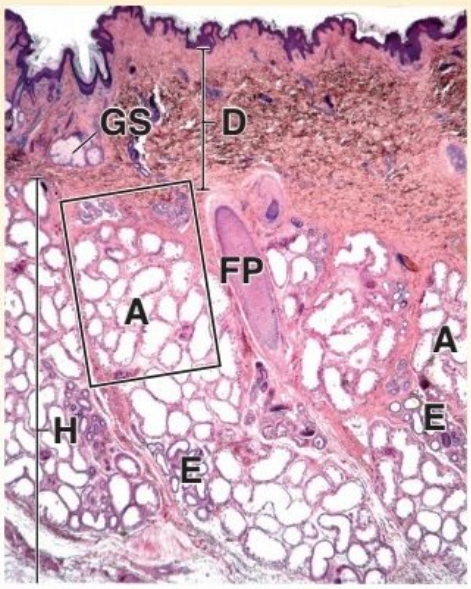



Glándulas sudoríparas apocrinas, piel, humano, H&E, 33×.

Microfotografía con poco aumento del segmento secretor de las **glándulas sudoríparas apocrinas**. Las siluetas de corte vistas aquí corresponden a varias ramificaciones enrolladas de una sola glándula rodeada por tejido conjuntivo denso (*TCD*). En la *parte superior* de esta imagen, hay dos **glándulas sudoríparas** (*GSu*) también rodeadas por tejido conjuntivo denso. Obsérvese la considerable diferencia en diámetro y tamaño de la luz de los dos tipos de glándulas.

Glándulas sudoríparas apocrinas, piel, humano, H&E, 256×.

El epitelio (*Ep*) de la **glándula sudorípara apocrina** de la región incluida en el *rectángulo de la izquierda* es cilíndrico simple. Las células individuales tienen altura variable y algunas muestran protrusiones vesiculares (*V*). En la base del epitelio se encuentran las células mioepiteliales fusiformes. En algunas regiones del túbulo, estas células se han cortado en sentido longitudinal y, por lo tanto, aparecen como una banda eosinófila (*BE*). En otros sitios, las células se han cortado de forma tangencial y aparecen como una serie de formas lineales (*Mio*) y paralelas.

Glándulas sudoríparas ecrinas, piel, humano, H&E, 256×.

En esta microfotografía con mayor aumento, se observa la **glándula sudorípara ecrina** de la imagen de arriba. Se pueden observar tanto las porciones secretoras como los conductos. El **segmento secretor** (*SS*) tiene un diámetro más ancho y una luz más grande que el conducto excretor (*CE*). El epitelio de la porción secretora es cilíndrico simple; el epitelio del **conducto excretor** presenta dos capas celulares de espesor y se clasifica como cúbico estratificado. Además, la porción secretora posee un componente mioepitelial.

Glándulas sudoríparas ecrinas, piel, humano, H&E, 512×.

En esta microfotografía se muestra una imagen con mucho aumento de las dos formas de corte transversal del segmento secretor (*SS*) y de un corte de un conducto excretor (*CE*), que aparecen en la región incluida en el rectángulo de la *izquierda*. Cuando la pared tubular de la porción secretora se corta en un plano perpendicular, la cualidad cilíndrica simple del epitelio (*Ep*) se torna visible. Dado que el túbulo es tan sinuoso, el epitelio suele aparecer multiestratificado. En esta microfotografía, las células **mioepiteliales** de la porción secretora aparecen tanto en forma de una banda circunferencial (*BC*), como en la forma de una colección cortada en forma transversal (*Trans*) que se asemeja a los dientes de una sierra. En ocasiones, los núcleos de las células mioepiteliales (*NMio*) aparecen en el plano de corte. Estos cortes dan la apariencia de un epitelio seudoestratificado. El conducto excretor (*CE*) carece de mioepitelio y también se diferencia porque su epitelio es estratificado cúbico. *Véase* la siguiente lámina.

A, glándula apocrina
BC, banda circunferencial
BE, banda eosinófila
CE, conducto excretor
D, dermis
E, glándula ecrina
Ep, epitelio
FP, folículo piloso
GS, glándula sebácea
GSu, glándulas sudoríparas
H, hipodermis
Mio, perfiles lineales de las células mioepiteliales
NMio, núcleos de las células mioepiteliales
SS, segmento secretor
TCD, tejido conjuntivo denso
Trans, disposición transversal
V, protrusiones vesiculares

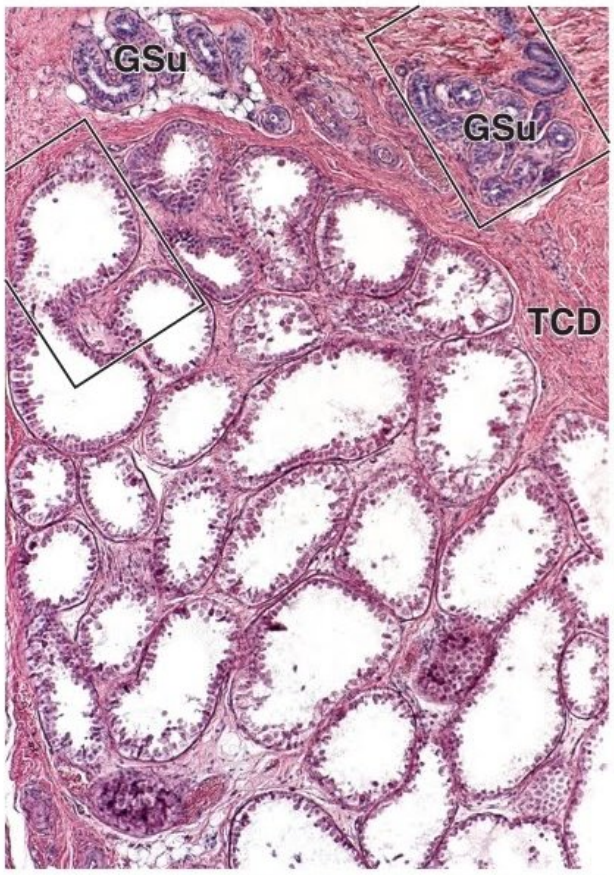
GSu
GSu
TCD

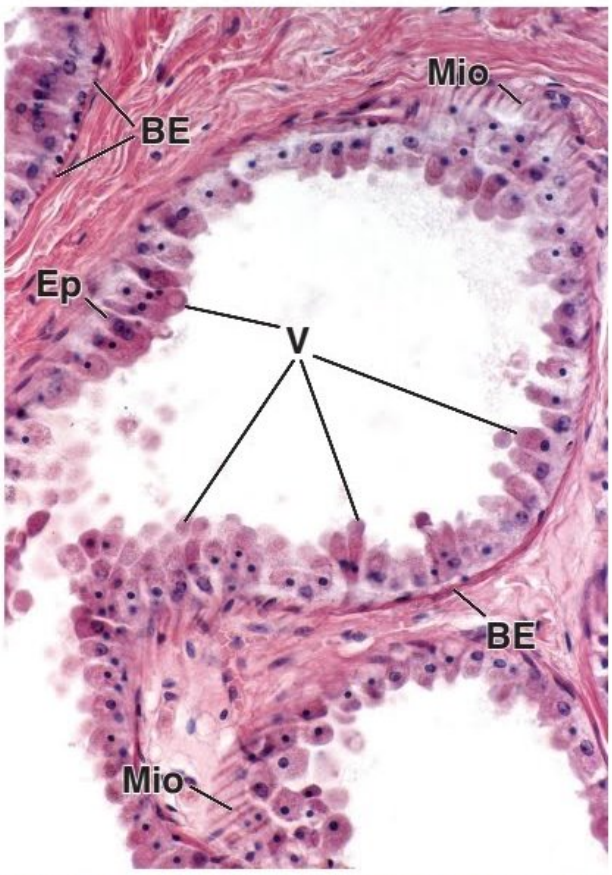
Mio
BE
Ep
V
BE
Mio

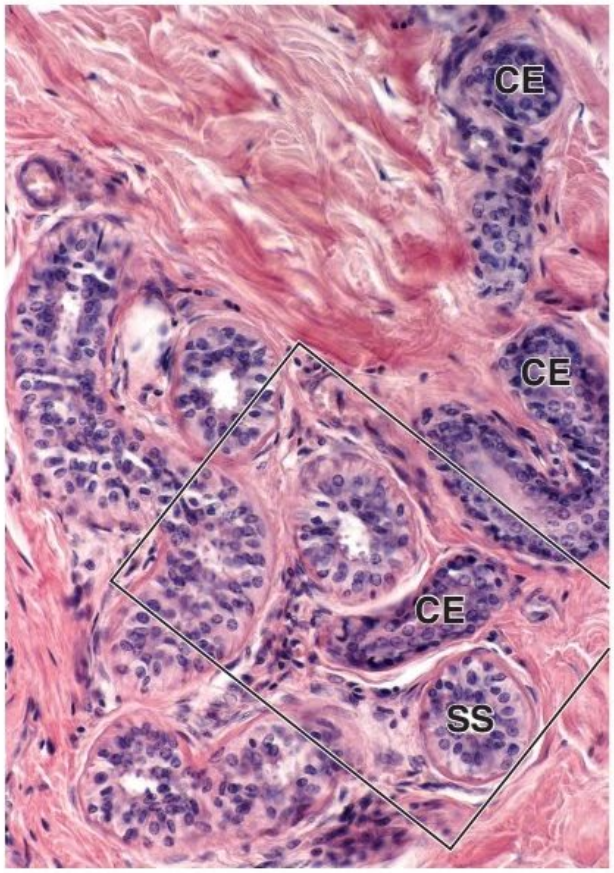
CE
CE
CE
SS

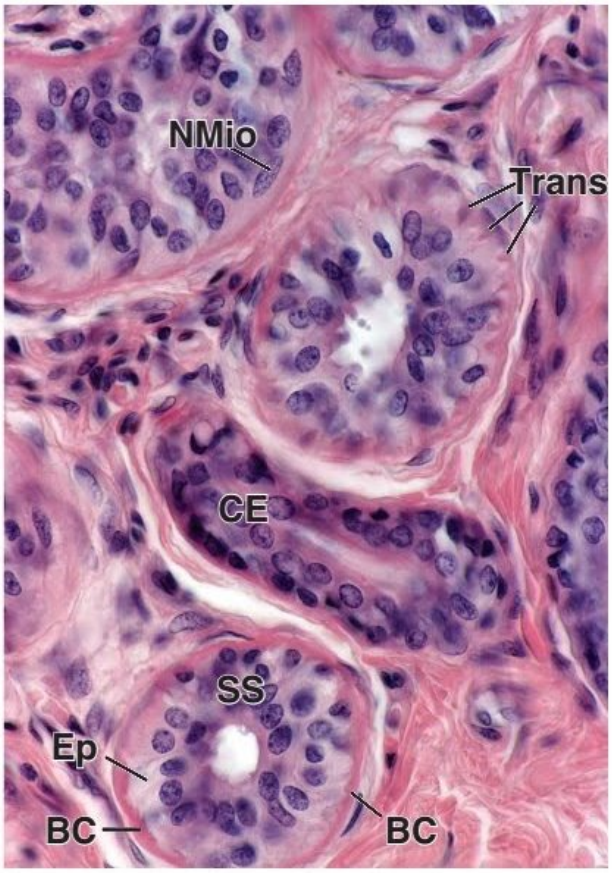
NMio
Trans
CE
SS
Ep
BC
BC

LÁMINA 45 ■ GLÁNDULAS SUDORÍPARAS Y SEBÁCEAS

Por lo general, el cuerpo pierde alrededor de 600 mL de agua al día a través de la evaporación pulmonar y cutánea. En condiciones de alta temperatura ambiental, la pérdida de agua se incrementa por un aumento de la sudoración. Esta *sudoración termorreguladora* se inicia en la región frontal de la cabeza y el cuero cabelludo, se extiende a la cara y el resto del cuerpo y, por último, aparece en las palmas de las manos y las plantas de los pies. Sin embargo, la *sudoración emocional* se produce en primer lugar en las palmas de las manos y las plantas de los pies, así como en las axilas. La sudoración está tanto bajo control nervioso, a través del sistema nervioso autónomo, como bajo control hormonal.

Las **glándulas sebáceas** secretan sebo, una sustancia oleosa que recubre la superficie del pelo y la piel. La secreción sebácea es de tipo *holocrino*; todas las células elaboran el producto de secreción graso y se llenan de él mientras experimentan de forma simultánea una destrucción progresiva, seguida de apoptosis, conforme el producto llena la célula. Tanto el producto de secreción como los restos celulares se eliminan hacia el **conducto pilosebáceo**.

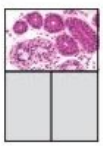

Glándula sudorípara, piel, humano, H&E, 1000×.

Este corte a través de una **glándula sudorípara** muestra cinco cortes del conducto (*C*) y dos cortes del adenómero (*Ade*). La porción secretora de tamaño mayor se seccionó donde describía un giro en "U" y por ello que muestran dos luces. Las luces de conductos y adenómeros están indicadas con *asteriscos*.

La **unidad secretora** de la glándula sudorípara ecrina contiene dos tipos celulares epiteliales y células mioepiteliales (*Mio*). Las *puntas de flecha* muestran pequeños cortes transversales de citoplasma de la célula mioepitelial; las *flechas grandes* indican contornos más alargados de citoplasma mioepitelial. Las células epiteliales son de dos tipos: oscuras y claras. Por desgracia, la intensa tinción citoplasmática de las células oscuras no es evidente a menos que se tomen precauciones especiales para preservar los gránulos secretores en su citoplasma apical. Sin embargo, debe señalarse que las células oscuras están más cerca de la luz, mientras que las células claras están más cerca de la base de la capa epitelial y entran en contacto con la membrana basal o, lo que es más frecuente, con las células mioepiteliales. Además, las células claras delimitan canalículos intercelulares. Varios de estos canalículos intercelulares (*flechas pequeñas*) se observan en las unidades secretoras. Esta figura también muestra que el conducto se compone de dos capas de células cúbicas pequeñas.

Glándula sebácea, piel, humano, H&E, 160×.

Las glándulas sebáceas se desarrollan a partir de células epiteliales del folículo piloso y eliminan su secreción hacia el folículo, desde donde llega a la superficie de la piel. La secreción sebácea es abundante en lípidos, y esto se refleja en las células de la glándula sebácea. En esta figura se muestra un corte de una glándula sebácea y su folículo piloso relacionado. En este nivel, el folículo piloso se compone de la vaina radicular externa (*VRE'*) que rodea el tallo del pelo. La **glándula sebácea** (*GS*) aparece como un conjunto de células llamadas ***sebocitos***, la mayoría de los cuales muestran un citoplasma claro de aspecto vacío o reticulado fino. Esto ocure porque estas células contienen muchas inclusiones lipídicas que desaparecen al disolverse en los solventes de grasa utilizados durante la preparación de rutina de la muestra de parafina teñida con H&E. En el *ángulo inferior derecho* se ve la desembocadura de la glándula sebácea en el folículo piloso a través de la vaina radicular externa (*VRE*).

Glándula sebácea, piel, humano, H&E, 280×.

Aquí se muestran con más aumento la glándula **sebácea** y el **conducto pilosebáceo**. Los *números 1-4* señalan una serie de células productoras de sebo llenas de una mayor cantidad de lípido creciente y cada vez más cercanas a la desembocadura del conducto pilosebáceo (*CPS*) que se va introduciendo en el folículo piloso. La secreción sebácea comprende la célula entera y, por lo tanto, las células necesitan ser reemplazadas constantemente en la glándula funcional. Las células en la periferia de la glándula son células basales (*CBas*). Las células que experimentan mitosis en la capa basal sustituyen a las que se pierden con la secreción.

Ade, adenómero de la glándula sudorípara ecrina
C, conducto de la glándula sudorípara ecrina
CBas, células basales
CPS, conducto pilosebáceo
GS, glándula sebáceas
Mio, células mioepiteliales
TC, tejido conjuntivo
VRE, unión entre la glándula sebácea y la vaina radicular externa
VRE', vaina radicular externa del folículo piloso
asteriscos, luces de glándulas y conductos
flechas grandes, citoplasma de célula mioepitelial (corte longitudinal)
flechas pequeñas, canalículos intercelulares
números 1-4 (imagen de abajo a la derecha), *véase* el texto
puntas de flecha, citoplasma de la célula mioepitelial (corte transversal)

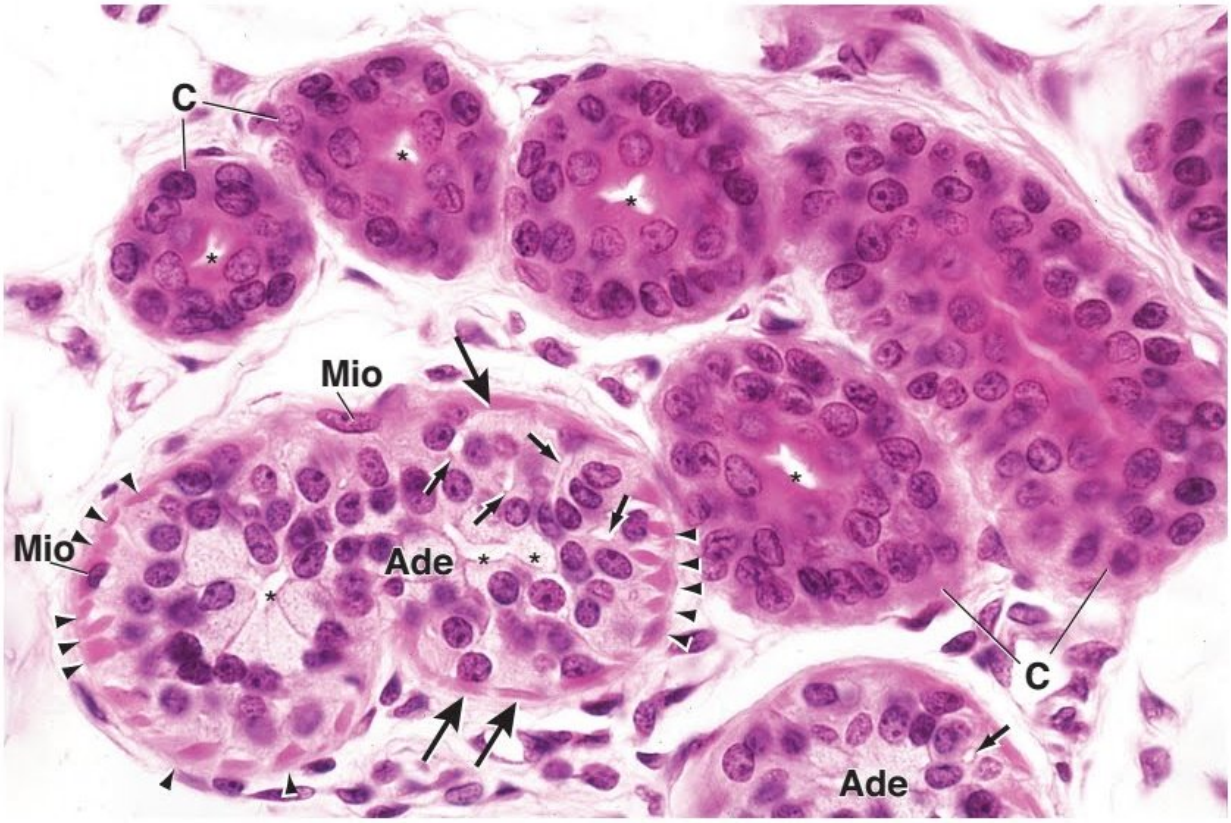
C
Mio
Mio
Ade
C
Ade

VRE'
TC
VRE
GS
GS

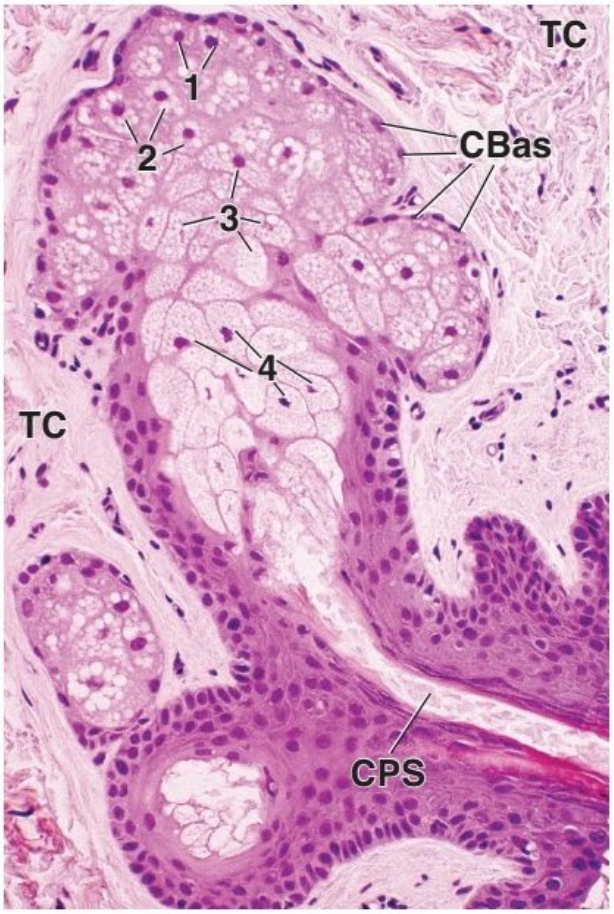
TC
1
2
CBas
3
4
TC
CPS

LÁMINA 46 ■ PIEL Y RECEPTORES SENSORIALES

La **piel** está dotada de abundantes **receptores sensoriales** de varios tipos. Estos receptores son las terminaciones periféricas de los nervios sensitivos cuyos cuerpos celulares se hallan en los ganglios espinales dorsales. Los receptores de la piel se describen como **terminaciones nerviosas libres** y **terminaciones nerviosas encapsuladas**. Las terminaciones nerviosas libres son las más abundantes. Perciben las sensaciones de tacto fino, calor y frío, y se encuentran en las capas basales de la epidermis como una red alrededor de la vaina radicular de los folículos pilosos. Las terminaciones nerviosas encapsuladas comprenden los **corpúsculos de Pacini** (presión), los **corpúsculos de Meissner** (tacto, en especial en los labios y la piel gruesa de los dedos de las manos y de los pies) y los corpúsculos de Ruffini (tensión mecánica sostenida en la dermis).

Las terminaciones motoras del sistema nervioso autónomo inervan los vasos sanguíneos, los músculos erectores del pelo y las glándulas sudoríparas apocrinas y ecrinas.

Piel, pulpejo, humano, H&E, 20×.

Esta muestra corresponde a un corte de la piel gruesa de un pulpejo en el que se observan la **epidermis** (*Ep*) y la **dermis** (*De*) y, debajo de la piel, una porción de la **hipodermis** (*Hipo*). El espesor de la epidermis se debe, en gran parte, al espesor del estrato córneo. Este estrato se tiñe con menor intensidad que las porciones más profundas de la epidermis. Obsérvense, incluso con este aumento escaso, las fibras de colágeno gruesas en la capa reticular de la dermis. Las **glándulas sudoríparas** (*GSu*) están presentes en la parte superior de la hipodermis y varios de sus conductos sudoríparos (*C*) pasan a través de la epidermis. Un aspecto interesante de esta muestra es que contiene receptores sensitivos que pueden ser reconocidos en un corte de parafina teñido con H&E; estos son los corpúsculos de Meissner y los corpúsculos de Pacini (*CP*). En la proximidad de los corpúsculos de Pacini se ven varios fascículos nerviosos (*N*). Los corpúsculos de Meissner están en la parte superior de la dermis, en las papilas dérmicas justo debajo de la epidermis. Estos corpúsculos son pequeños y difíciles de identificar con poco aumento; sin embargo, su ubicación es característica. Saber dónde están ubicados es un paso importante en la búsqueda de los corpúsculos de Meissner en un corte de tejido; se muestran con gran aumento en la siguiente figura.

Los corpúsculos de Pacini se observan en la parte profunda de la hipodermis. Estos corpúsculos son estructuras grandes, levemente ovaladas, que incluso con poco aumento exhiben un patrón estratificado o multilaminar.

Corpúsculo de Pacini, piel, humano, H&E, 320×.

Con el aumento mayor de esta microfotografía se observan las capas o láminas concéntricas del **corpúsculo de Pacini**, que están formadas por células escamosas. Estas son células de tipo fibroblástico, y si bien no es evidente en el corte, se continúan con el perineuro de la fibra nerviosa. El espacio entre las láminas celulares contiene principalmente líquido. La terminación nerviosa del corpúsculo de Pacini se desplaza en sentido longitudinal a través del centro del corpúsculo. En esta muestra, el corpúsculo se seccionó en sentido transversal; una *punta de flecha* indica la fibra nerviosa en el centro del receptor.

Corpúsculo de Meissner, piel, humano, H&E, 190×.

En esta microfotografía de gran aumento se muestran partes del campo *superior izquierdo* de la figura anterior, en la que dos **corpúsculos de Meissner** (*CM*) entran en contacto directo con la superficie profunda de la epidermis en las papilas dérmicas adyacentes. El corte muestra el eje longitudinal de los corpúsculos. Los corpúsculos de Meissner constan de un axón (a veces dos) que describe un trayecto en espiral desde un polo del corpúsculo hasta el otro. La fibra nerviosa termina en el polo superficial del corpúsculo. En consecuencia, como se ve aquí, las fibras nerviosas y las células de sostén se orientan casi en ángulo recto al eje longitudinal del corpúsculo. Los corpúsculos de Meissner son particularmente abundantes cerca de los pulpejos de los dedos de las manos y de los pies.

Corpúsculo de Meissner, piel, humano, H&E, 550×.

Con el aumento todavía mayor de esta figura, puede comprobarse muy bien la contigüidad directa del **corpúsculo de Meissner** con la superficie profunda de la epidermis, en toda la papila dérmica. Aquí se observa el trayecto en espiral compacta de la neurona (no visible) y sus células de sostén, así como la cápsula fibrosa (*CF*) que rodea el receptor.

C, conductos sudoríparos
CM, corpúsculos de Meissner
CF, cápsula fibrosa
CP, corpúsculos de Pacini
De, dermis
Ep, epidermis
GSu, glándulas sudoríparas
Hipo, hipodermis
N, fascículos nerviosos
punta de flecha, fibra nerviosa en el centro del corpúsculo de Pacini

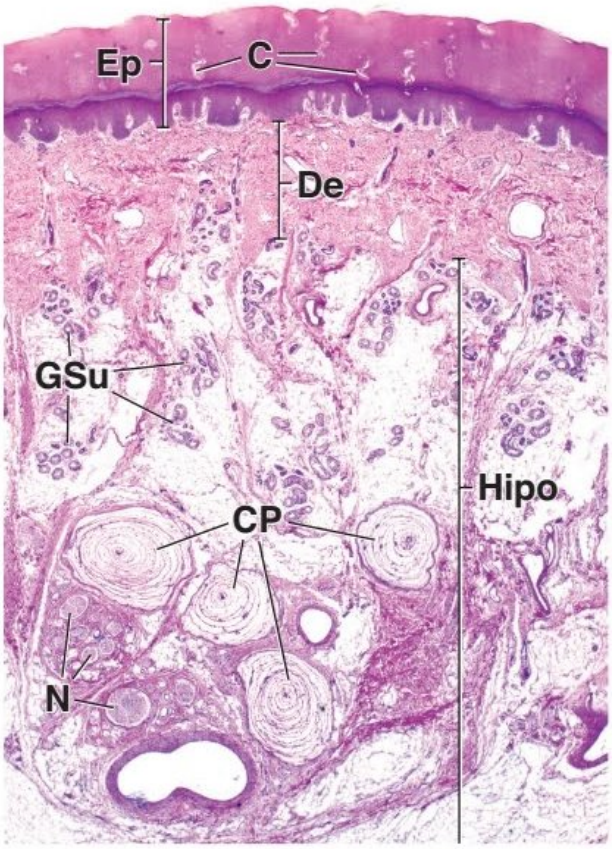
Ep
C
De
GSu
Hipo
CP
N

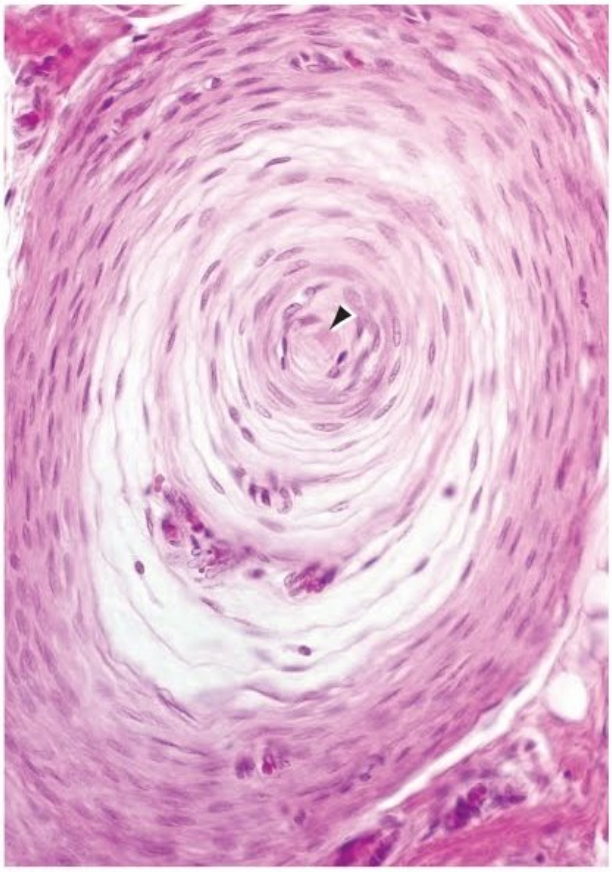

CM

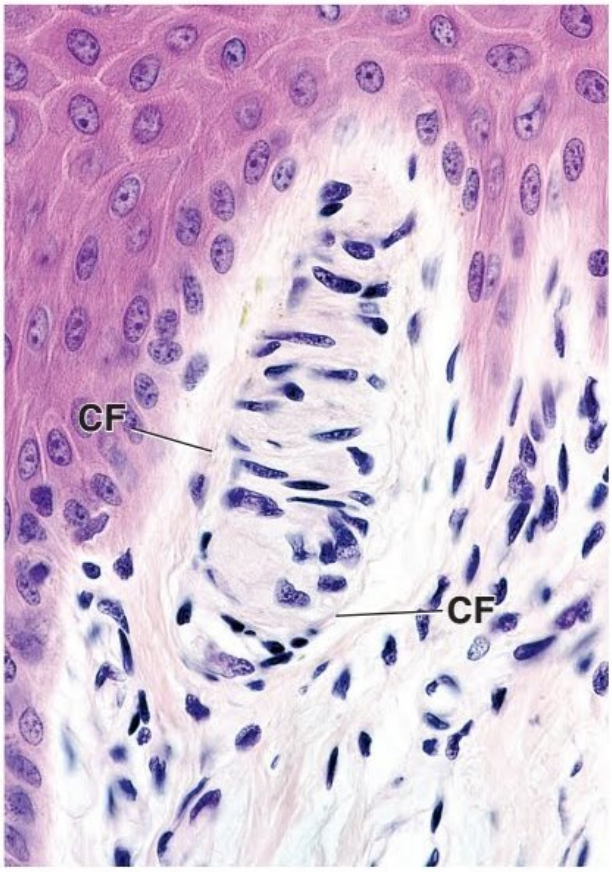
CF
CF

LÁMINA 47 ■ FOLÍCULO PILOSO Y UÑA

El **pelo** está compuesto por células queratinizadas que se desarrollan a partir de folículos pilosos. El pelo está presente sobre casi toda la superficie corporal y solo se observa su falta en las caras laterales y las palmas de las manos, en las caras laterales y las plantas de los pies, en los labios y en la piel que rodea los orificios urogenitales. La coloración del pelo está dada por el contenido y tipo de melanina que posee. El folículo varía en apariencia, según esté en fase de crecimiento o de reposo; el folículo en crecimiento es el más complejo.

Los **anexos cutáneos**, en especial los folículos pilosos y las glándulas sudoríparas, son de particular importancia en la cicatrización de las heridas cutáneas. Sirven como fuente de células epiteliales nuevas cuando hay una destrucción epidérmica extensa, como en las abrasiones profundas y quemaduras de segundo grado.

Folículo piloso, piel, humano, H&E, 300×; recuadro 440×.

El extremo en crecimiento de un **folículo piloso** consta de un bulbo expandido de células epiteliales que se invagina por una papila (*FL*) del tejido conjuntivo. Las células epiteliales que rodean la papila en la punta del folículo todavía no están especializadas; constituyen la matriz, que es la región del folículo piloso donde se produce la división celular. A medida que abandonan la matriz, las células forman capas que se convertirán en el tallo del pelo y las vainas radiculares internas y externas del folículo piloso.

Las células que darán origen al **tallo del pelo** se ven justo a la derecha del bulbo expandido. Estas constituyen la corteza (*C*), la médula (*M*) y la cutícula (*asteriscos*) del pelo. Las células de la corteza se queratinizan. Esta capa formará la mayor parte del tallo del pelo como un cilindro grueso. La médula forma el eje ubicado en el centro del tallo piloso; este eje no siempre se extiende a través de toda la longitud del pelo y en algunos pelos está ausente. La cutícula se compone de células superpuestas que finalmente pierden su núcleo y se llenan de queratina. La cutícula cubre el cabello como si fuera una capa de tejas superpuestas.

La **vaina radicular** (*VR*) tiene dos partes: la vaina radicular externa, que es continua con la epidermis de la piel, y la vaina radicular interna, que se extiende solo hasta la altura en la que las glándulas sebáceas desembocan en el folículo piloso. La vaina radicular interna se divide en tres capas: 1) la capa de Henle, 2) la capa de Huxley y 3) la cutícula de la vaina radicular interna. Estas capas se ven en el folículo piloso en crecimiento y se muestran con mayor aumento en el recuadro con los números 1-5: *1*) células de la vaina radicular externa, *2*) capa de Henle, *3*) capa de Huxley, *4*) cutícula de la vaina radicular interna y *5*) futura cutícula del pelo.

Muchas de las células del folículo piloso en crecimiento contienen pigmento que contribuye al color del pelo. La mayor parte de este pigmento se halla dentro de la célula (*recuadro*); sin embargo, en el pelo muy oscuro también hay algo de pigmento extracelular.

El tejido conjuntivo que rodea el folículo del pelo forma una capa distinta que se conoce como *vaina*, o *vaina dérmica* (*VD*), del folículo piloso.

Uña, humano, H&E, 12×.

La uña es una placa queratinizada situada en la cara dorsal de las falanges distales. Aquí se muestra un corte a través de una placa ungueal. La **uña** (*U*) propiamente dicha es difícil de teñir. Bajo su borde libre hay una capa limitante, el **hiponiquio** (*Hipo*), que se continúa con el estrato córneo de la epidermis adyacente. Sobre el borde proximal de la uña se superpone la piel; aquí, la región de unión se llama ***eponiquio*** (*Epon*) y también es continuo con el estrato córneo de la epidermis adyacente. Bajo la uña hay una capa de epitelio, cuya porción más proximal se conoce como ***matriz ungueal*** (*MU*). Las células de la matriz ungueal permiten el crecimiento de la uña. En conjunto, el epitelio debajo de la uña y la dermis subyacente (*D*) constituyen el lecho de la uña. La porción proximal de la uña, cubierta por el pliegue de la piel, es la raíz ungueal (*RU*).

En esta microfotografía también se ilustra la relación de la uña con otras estructuras en el extremo distal del dedo. El hueso (*H*) en la muestra corresponde a una falange distal. Debe tenerse en cuenta que en este hueso hay un disco epifisario (*PE*) de crecimiento en el extremo proximal del hueso, pero no en el extremo distal. El tejido conjuntivo de la cara palmar del dedo contiene abundantes corpúsculos de Pacini (*CP*). También se ve muy bien el estrato lúcido (*EL*) en la epidermis de la piel gruesa de la porción distal del dedo.

C, corteza
CP, corpúsculos de Pacini
D, dermis
EL, estrato lúcido
Epon, eponiquio
FL, papila dérmica del folículo piloso
H, hueso
Hipo, hiponiquio
M, médula
MU, matriz ungueal
PE, placa epifisaria
RU, raíz ungueal
U, uña o placa ungueal
VD, vaina dérmica
VR, vaina radicular
asteriscos, cutícula del pelo
números, *1*) vaina radicular externa; *2*) capa de Henle; *3*) capa de Huxley; *4*) cutícula de la vaina radicular interna; *5*) futura cutícula del pelo

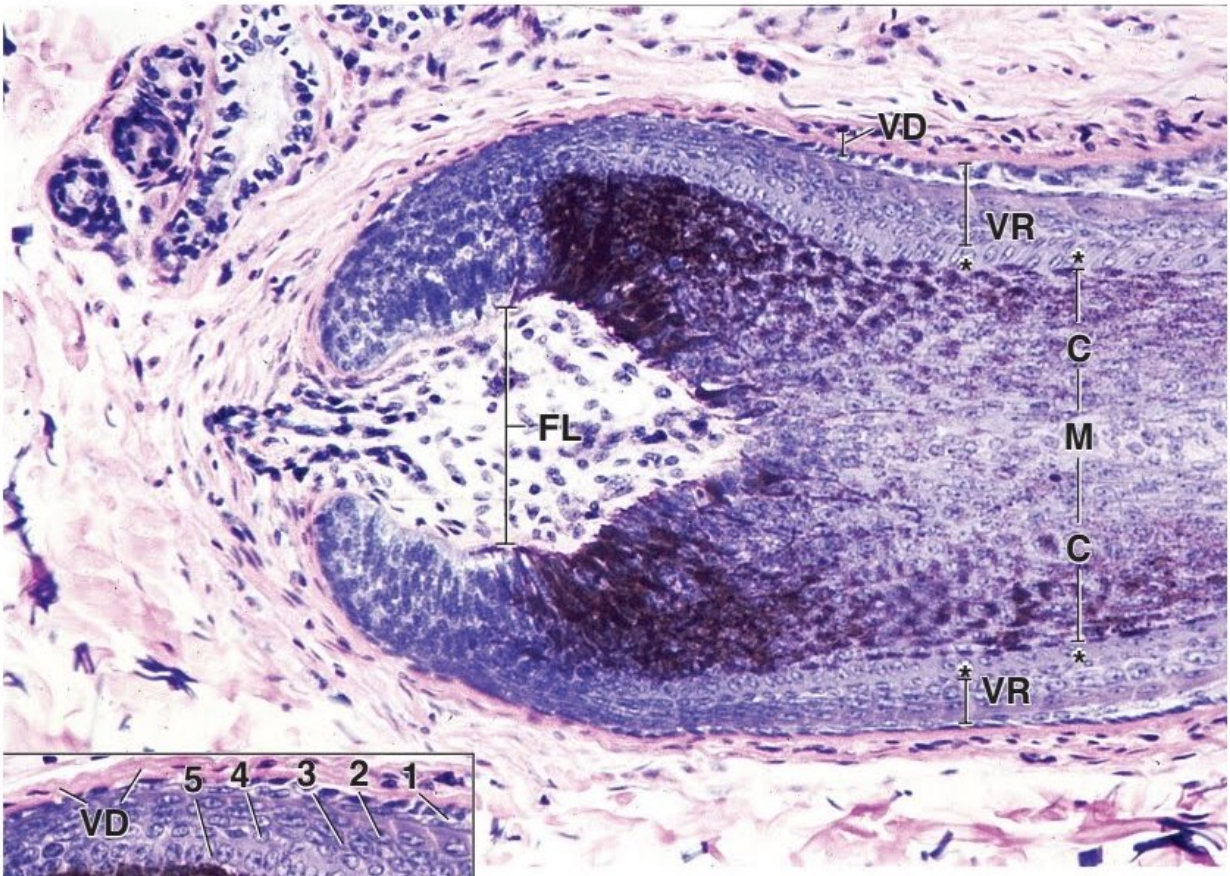
VD
VR
C
M
C
VR
FL

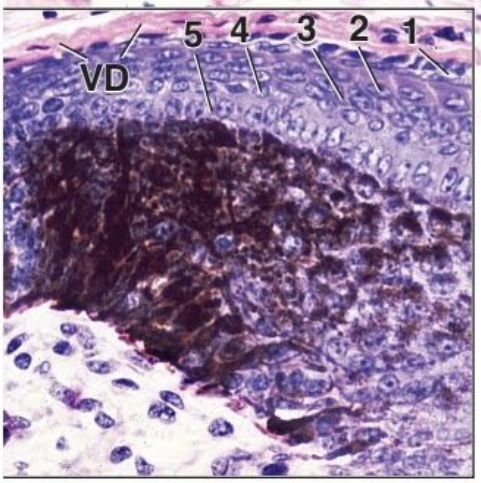
VD
5
4
3
2
1

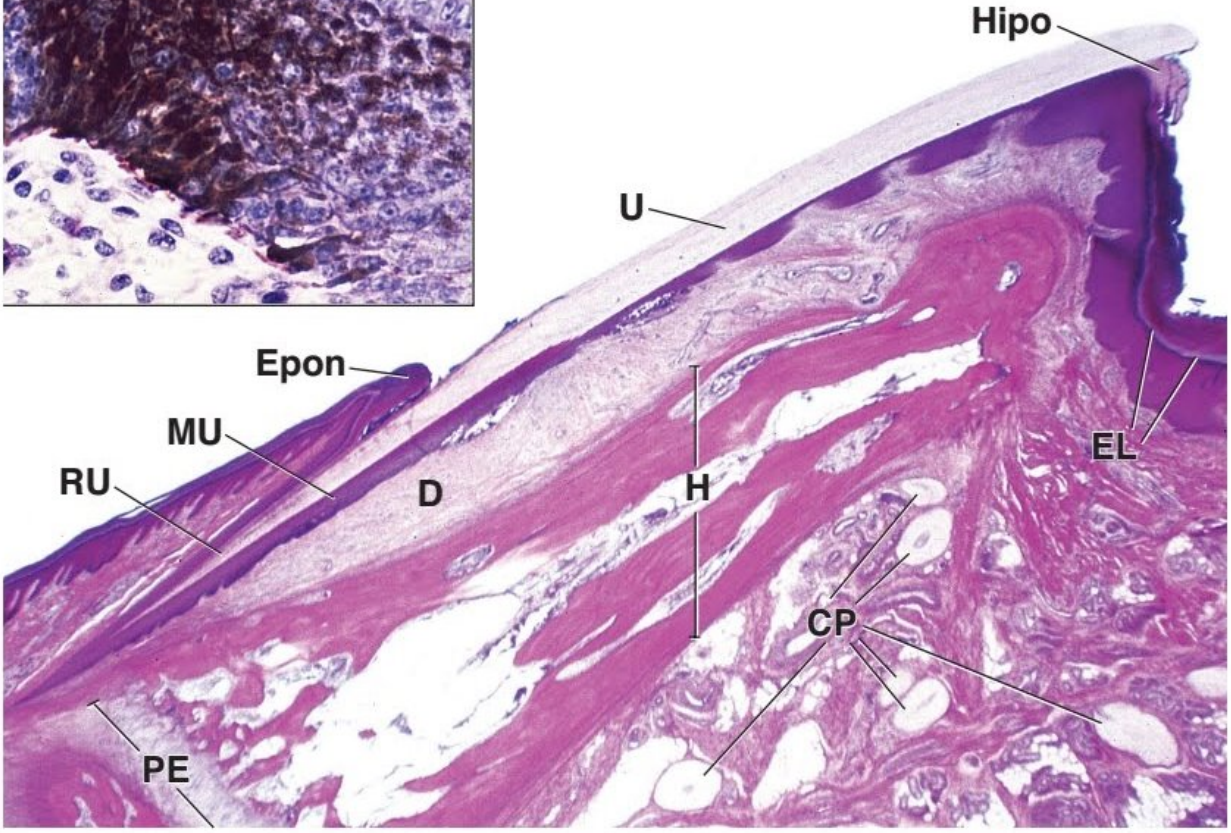
Hipo
U
Epon
MU
RU
D
H
EL
CP
PE

16 SISTEMA DIGESTIVO I: CAVIDAD BUCAL Y ESTRUCTURAS ASOCIADAS

FUNDAMENTOS DEL SISTEMA DIGESTIVO / 566
CAVIDAD BUCAL / 567
LENGUA / 569
DIENTES Y SUS TEJIDOS DE SOPORTE / 573
Esmalte / 574
Cemento / 581
Dentina / 582
Pulpa dental y cavidad pulpar central (cámara pulpar) / 583
Tejidos de soporte de los dientes / 584
GLÁNDULAS SALIVALES / 585
Acinos secretores glandulares / 585
Conductos salivales / 590
Glándulas salivales mayores / 590
Saliva / 591
Cuadro 16-1 Correlación clínica: el fundamento genético del gusto / 575
Cuadro 16-2 Correlación clínica: clasificaciones de las denticiones permanente (secundaria) y decidual (primaria) / 578
Cuadro 16-3 Correlación clínica: caries dentales / 586
Cuadro 16-4 Correlación clínica: tumores de las glándulas salivales / 592
HISTOLOGÍA 101 / 594

■ FUNDAMENTOS DEL SISTEMA DIGESTIVO

El **sistema digestivo** está formado por el **tubo digestivo** y sus **órganos asociados** principales, a saber: la lengua, los dientes, las glándulas salivales, el páncreas, el hígado y la vesícula biliar. Las principales funciones de este sistema incluyen el transporte de agua y alimentos ingeridos a través del tubo digestivo; la secreción de líquidos, electrólitos y enzimas digestivas; la digestión y absorción de los productos digeridos, y la excreción de los detritos no digeribles.

La luz del tubo digestivo es física y funcionalmente exterior al cuerpo.

Al pasar por el tubo digestivo, los alimentos se degradan física y químicamente para que los productos de esa degradación puedan ser absorbidos por el cuerpo. Los diferentes segmentos del **tubo digestivo** están especializados morfológicamente para cumplir aspectos específicos de la digestión y la absorción.

Cada día se ingieren alrededor de 2 L de agua y alimentos (fig. 16-1). Después de la maceración, la humidificación y la formación de un **bolo alimenticio** por acción de las estructuras de la cavidad bucal y la secreción de las glándulas salivales, la comida pasa con rapidez a través de la faringe hasta el esófago. El paso rápido de los alimentos por la faringe garantiza solo breves interrupciones de la vía aérea para que pueda pasar el aire. El movimiento de los alimentos a través del **tubo digestivo** es más lento y se le agregan los jugos digestivos secretados que pueden alcanzar cerca de 7 L al día. Durante el tránsito de los alimentos a través del estómago y del intestino delgado se producen las principales modificaciones asociadas con la digestión, la solubilización y la absorción. La mayoría de estos líquidos y sustancias nutritivas se absorben sobre todo a través de la pared del intestino delgado, pero una pequeña parte lo hace en el intestino grueso (*véase* fig. 16-1). El **alimento no digerido** y otras sustancias dentro del tubo digestivo, como mucosidades, bacterias, células descamadas y pigmentos biliares, se excretan en forma de sólidos (**heces**).

La mucosa digestiva es la superficie a través de la cual la mayoría de las sustancias entran en el organismo.

La mucosa digestiva desempeña numerosas funciones en su papel de mediadora entre el organismo y el ambiente. Estas funciones incluyen las siguientes:

- **Secreción.** El revestimiento del tubo digestivo secreta enzimas digestivas, ácido clorhídrico, mucina y anticuerpos en algunos sitios específicos.

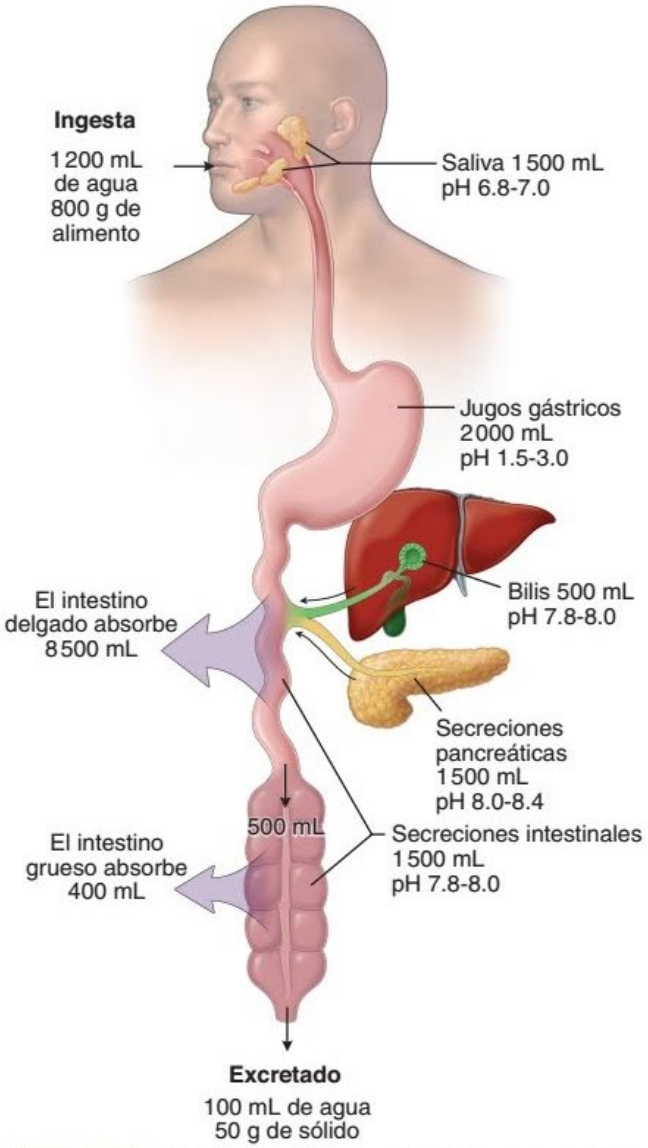

FIGURA 16-1. El tubo digestivo y su función en la secreción y la absorción de líquidos. En este diagrama se muestran las regiones del tubo digestivo junto con sus glándulas exocrinas asociadas, que contribuyen a la secreción de jugos digestivos. Casi toda la absorción de líquidos, electrólitos y sustancias nutritivas se produce en el intestino delgado.

- **Absorción.** El epitelio de la mucosa absorbe sustratos metabólicos (p. ej., los productos de degradación de la digestión), así como vitaminas, agua, electrólitos, materiales reciclables (p. ej., componentes biliares y colesterol) y otras sustancias esenciales para las funciones del organismo.
- **Barrera.** La mucosa sirve como una barrera para impedir la entrada de sustancias nocivas, antígenos y microorganismos patógenos.
- **Protección inmunitaria.** El tejido linfático dentro de la mucosa actúa como la primera línea de defensa inmunitaria del cuerpo.

Las funciones mencionadas en esta lista se comentan al inicio del capítulo siguiente. En esta obra, el tema del sistema digestivo se encuentra distribuido en tres capítulos que se ocupan, respectivamente, de la cavidad bucal y la faringe (este capítulo); el esófago y el tubo digestivo (cap. 17); y el hígado, la vesícula biliar y el páncreas (cap. 18).

■ CAVIDAD BUCAL

La cavidad bucal consiste en una serie de estructuras que incluyen la lengua, los dientes y sus medios de soporte (periodonto), las glándulas salivales mayores y menores y las amígdalas.

La **cavidad bucal** se divide en un vestíbulo y la cavidad bucal propiamente dicha. El **vestíbulo** es el espacio que hay entre los labios, las mejillas y los dientes. La **cavidad bucal propiamente dicha** se ubica detrás de los dientes y sus otros límites son los siguientes: hacia arriba el paladar duro y el paladar blando; hacia abajo la lengua y el piso de la boca, hacia atrás la entrada a la bucofaringe.

Cada una de las tres **glándulas salivales mayores** es una estructura par; estas glándulas son las siguientes:

- **Glándula parótida**, que es la más grande de las tres y está ubicada en la región infratemporal (parotidomaseterina) de la cabeza. Su conducto excretor, el conducto parotídeo (de Stensen), desemboca en la papila parótida, una pequeña eminencia de la mucosa yugal ubicada frente al segundo molar superior.
- **Glándula submandibular**, que se encuentra localizada en el triángulo submandibular del cuello. Su conducto excretor, el conducto submandibular (de Wharton), desemboca en una pequeña prominencia carnosa (la carúncula sublingual) a cada lado del frenillo lingual en el piso de la cavidad bucal.
- **Glándula sublingual**, que está ubicada bajo la lengua, en los pliegues sublinguales del piso de la cavidad bucal. Tiene varios conductos excretores pequeños; algunos se unen al conducto submandibular y otros desembocan de forma independiente en la cavidad bucal.

Las glándulas parótida y submandibular tienen conductos relativamente largos que se extienden desde la porción secretora de la glándula hasta la cavidad bucal. Los conductos de la sublingual son relativamente cortos.

Las **glándulas salivales menores** se encuentran en la submucosa de la cavidad bucal. Desembocan directamente en la cavidad a través de conductos cortos y se denominan de acuerdo con su ubicación (glándulas bucal, labial, lingual y palatina).

Las amígdalas son cúmulos de nódulos linfáticos que se congregan alrededor del istmo de las fauces, en la bucofaringe y en la nasofaringe.

El tejido linfático está organizado en un **anillo amigdalino (de Waldeyer)**, de protección inmunitaria, ubicado en la región anatómica inicial compartida por los sistemas digestivo y respiratorio. Este tejido linfático rodea los orificios posteriores de las cavidades bucal y nasal, y contiene cúmulos de nódulos linfáticos que comprenden las siguientes estructuras:

- **Amígdalas palatinas**, o simplemente **amígdalas**, que se encuentran a cada lado de la entrada de la bucofaringe, entre los arcos palatogloso y palatofaríngeo.
- **Amígdalas tubáricas**, localizadas en las paredes laterales de la nasofaringe, posteriores a la desembocadura de las trompas auditivas.
- **Amígdalas faríngeas** o **adenoides**, que se ubican en el techo de la nasofaringe.
- **Amígdalas linguales**, que están en la superficie dorsal de la base de la lengua.

La cavidad bucal está revestida por una mucosa masticatoria, una mucosa de revestimiento y una mucosa especializada.

La **mucosa masticatoria** se encuentra en las encías y el paladar duro (fig. 16-2). Posee un **epitelio plano estratificado queratinizado** y, en algunas regiones, **paraqueratinizado**. El epitelio paraqueratinizado

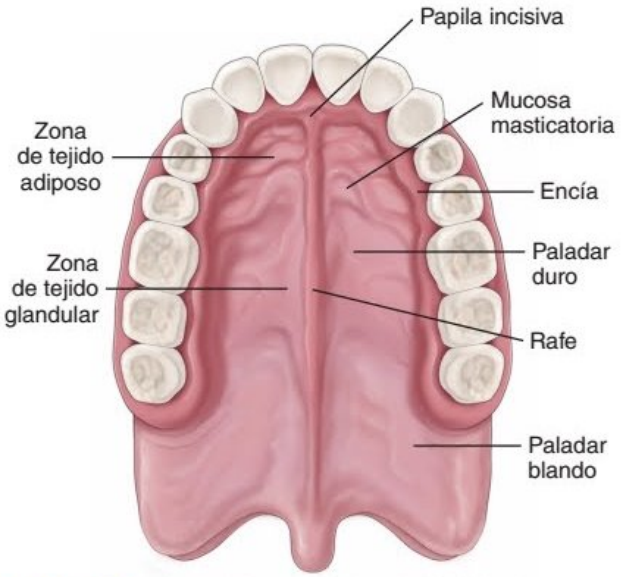

FIGURA 16-2. Techo de la cavidad bucal. El paladar duro, que se compone de hueso, está dividido en las mitades derecha e izquierda por un rafe. En la parte anterior, en la zona adiposa, la submucosa del paladar duro contiene tejido adiposo; en la parte posterior, en la zona glandular, hay glándulas mucosas dentro de la submucosa. El rafe y la encía carecen de submucosa, allí la mucosa está adherida directamente al hueso. El paladar blando tiene músculo en lugar de hueso y sus glándulas submucosas son una continuación de las que se encuentran en el paladar duro.

es similar al epitelio queratinizado, salvo que las células superficiales no pierden sus núcleos y su citoplasma no se tiñe intensamente con eosina (lám. 48, p. 596). Los núcleos de las células paraqueratinizadas son picnóticos (muy condensados) y se mantienen hasta que la célula se exfolia (fig. 16-3). El epitelio queratinizado de la mucosa masticatoria se asemeja al de la piel, pero carece de estrato lúcido. La **lámina propia** subyacente consiste en una capa papilar gruesa de tejido conjuntivo laxo que contiene vasos sanguíneos y nervios; algunos de los nervios envían terminaciones axónicas desnudas hacia el interior del epitelio para que actúen como receptores sensoriales, varios de los cuales terminan en los corpúsculos de Meissner. En la parte profunda de la lámina propia hay una capa reticular de tejido conjuntivo más denso.

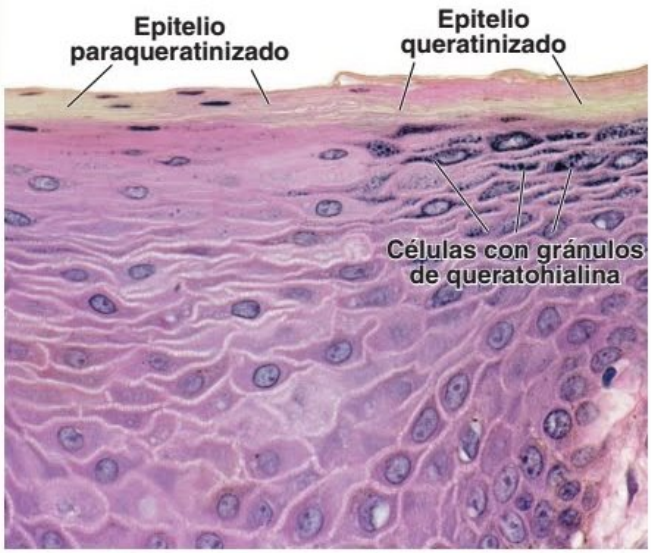

FIGURA 16-3. Epitelio plano estratificado en la unión mucocutánea del labio. En esta imagen se muestra una transición en la mucosa bucal desde un epitelio plano estratificado y queratinizado (*a la derecha*) hacia un epitelio plano estratificado paraqueratinizado (*a la izquierda*). Las células superficiales aplanadas del epitelio queratinizado están desprovistas de núcleos. En este tipo de epitelio se aprecia bien la capa de células que contienen gránulos de queratohialina. Las células superficiales aplanadas del epitelio paraqueratinizado muestran las mismas características que las células queratinizadas, excepto que conservan sus núcleos. Además, cabe destacar la escasez de gránulos de queratohialina en el estrato celular debajo de las células paraqueratinizadas. 380×.

Al igual que en la piel, la profundidad y la cantidad de papilas de tejido conjuntivo contribuyen a la inmovilidad relativa de la mucosa masticatoria, lo cual la protege de las fuerzas de fricción y cizallamiento. En la línea media del paladar duro (**rafe palatino**), la mucosa se adhiere firmemente al hueso subyacente. La **capa reticular** de la lámina propia se funde con el periostio y, por lo tanto, no hay submucosa. Lo mismo ocurre en la encía. En los sitios donde hay submucosa bajo la lámina propia del paladar duro (*véase* fig. 16-2), esta contiene tejido adiposo en la parte anterior (zona adiposa) y glándulas mucosas en la parte posterior (zona glandular), que se continúan con las del paladar blando. En las regiones de la submucosa hay bandas gruesas de colágeno que se extienden desde la mucosa hasta el hueso.

La **mucosa de revestimiento** se encuentra en los labios, las mejillas, la superficie mucosa alveolar, el piso de la boca, la superficie ventral de la lengua y el paladar blando. En estos sitios, la mucosa de revestimiento cubre el músculo estriado (labios, mejillas y lengua), el hueso (mucosa alveolar) y las glándulas (paladar blando, mejillas, superficie ventral de la lengua). Esta mucosa tiene papilas menos abundantes y más cortas, de modo que puede adaptarse al movimiento de los músculos subyacentes.

En general, el epitelio de la mucosa de revestimiento no está queratinizado, aunque en algunos lugares puede estar paraqueratinizado (*véase* fig. 16-3). El epitelio del borde bermellón del labio (la porción rojiza entre la mucosa húmeda interna y la piel facial) está queratinizado. El epitelio de revestimiento sin estrato córneo es más grueso que el epitelio queratinizado. Se compone de solo tres capas:

- **Estrato basal**, que es una sola capa de células que se asientan sobre la lámina basal.
- **Estrato espinoso**, que tiene varias células de espesor.
- **Estrato superficial**, la capa de células más superficial y que también se conoce como *capa superficial de la mucosa*.

Las células del epitelio de la mucosa son similares a las de la epidermis de la piel e incluyen queratinocitos, células de Langerhans, melanocitos y células de Merkel.

La lámina propia contiene vasos sanguíneos y nervios que envían terminaciones axónicas desnudas hacia el estrato basal del epitelio y terminaciones sensoriales encapsuladas en algunas papilas. El fuerte contraste entre las numerosas papilas profundas de la mucosa alveolar y las papilas poco profundas del resto de la mucosa de revestimiento permite una fácil identificación de las dos diferentes regiones en un corte histológico.

Debido a que está muy vascularizada, la absorción de los fármacos a través de la **mucosa bucal** se utiliza a menudo como un método alternativo de administración sistémica de medicamentos. La **administración transmucosa bucal** ofrece varias ventajas porque la sustancia absorbida ingresa directamente en la circulación sistémica, por lo que se eluden el tubo digestivo y la circulación portal, evitando así el metabolismo en el hígado. Diversos medicamentos cardiovasculares como la nitroglicerina, así como analgésicos, sedantes,

antieméticos, medicamentos contra la disfunción eréctil y los hormonales están disponibles como formulaciones transmucosas bucales. Algunos de estos fármacos se administran por colocación debajo de la lengua (**administración sublingual**); otros se administran por colocación entre la mejilla y la encía (**administración bucal**).

Bajo la mucosa de revestimiento, hay una **submucosa** bien definida, salvo en la superficie ventral de la lengua. Esta capa contiene bandas amplias y elásticas de fibras de colágeno que unen la mucosa al músculo subyacente; también contiene las múltiples glándulas salivales menores de los labios, la lengua y las mejillas. A veces se encuentran **glándulas sebáceas** no asociadas con un folículo piloso en la submucosa justo al lado de los ángulos labiales y en las mejillas, frente a los molares. Se aprecian a simple vista y se llaman ***gránulos de Fordyce***. La submucosa contiene los vasos sanguíneos y los nervios de mayor calibre, así como vasos linfáticos que forman las redes neurovasculares subepiteliales de la lámina propia en toda la cavidad bucal.

La **mucosa especializada** está relacionada con el sentido del gusto y se encuentra restringida a la superficie dorsal de la lengua. Contiene papilas y botones gustativos responsables de generar la sensación gustativa mediante estímulos químicos.

La **mucosa bucal** forma una **barrera protectora** importante entre el medio externo de la cavidad bucal y el medio interno de los tejidos circundantes. Es resistente a los gérmenes patógenos que entran en la cavidad bucal y a los microorganismos nativos que residen allí en forma de flora microbiana. Las células epiteliales, los neutrófilos migratorios y la saliva contribuyen a mantener la salud de la cavidad bucal, así como la protección de la mucosa bucal contra infecciones por bacterias, hongos y virus. Los mecanismos protectores incluyen varios **péptidos antimicrobianos salivales**, las defensinas β expresadas en el epitelio, las defensinas α expresadas en los neutrófilos y la inmunoglobulina A secretora (sIgA). Sin embargo, en las personas que padecen inmunodeficiencia o están sometidas a tratamiento con antibióticos, en quienes el equilibrio entre los microorganismos patógenos y los mecanismos de protección se encuentra alterado, las infecciones bucales son bastante frecuentes.

■ LENGUA

La **lengua** es un órgano muscular que se proyecta dentro de la cavidad bucal desde su superficie inferior. Los **músculos linguales** (los músculos de la lengua) son tanto extrínsecos (con un punto de inserción fuera de la lengua) como intrínsecos (confinados por completo dentro del órgano, sin inserción externa). El músculo estriado de la lengua está organizado en fascículos que, por lo general, se disponen en tres planos más o menos perpendiculares entre sí. Esta distribución de las fibras musculares permite una enorme flexibilidad y precisión en los movimientos de la lengua, que son esenciales para el habla humana, así como para su función en la digestión y en la deglución. Esta forma de organización muscular es exclusiva de la lengua, lo que permite su fácil identificación como músculo lingual. Entre los grupos de fibras musculares hay cantidades variables de tejido adiposo.

La **superficie dorsal de la lengua** se divide anatómicamente por una depresión en forma de "V", el **surco terminal**, en dos tercios anteriores y un tercio posterior (fig. 16-4). El vértice de la "V" apunta hacia atrás y es el sitio donde está el **foramen ciego**, un remanente del sitio desde el cual se produjo una evaginación del piso de la faringe embrionaria para formar la glándula tiroides.

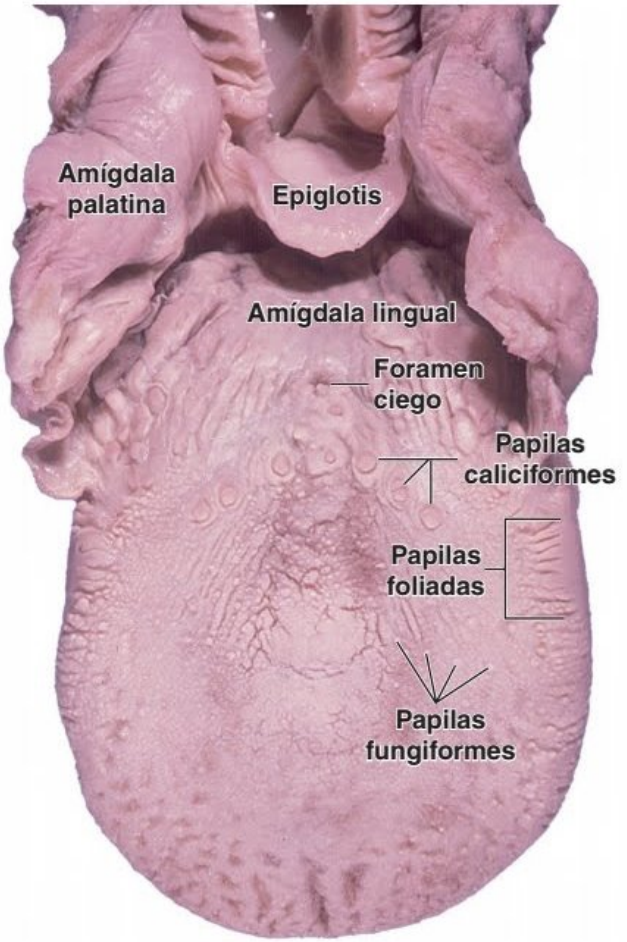

FIGURA 16-4. Lengua humana. Las papilas caliciformes se disponen en una configuración en "V" que separa los dos tercios anteriores del tercio posterior de la lengua. Las papilas fungiformes y filiformes están en la parte anterior de la superficie dorsal de la lengua. El contorno irregular de la superficie del tercio posterior de la lengua se debe a las amígdalas linguales. Las amígdalas palatinas están en el límite entre la cavidad bucal y la faringe.

La superficie dorsal de la lengua se encuentra cubierta de papilas.

Numerosas irregularidades mucosas y prominencias llamadas ***papilas linguales*** cubren la superficie dorsal de la lengua por delante del surco terminal. Las papilas linguales y sus botones gustativos asociados constituyen la **mucosa especializada** de la cavidad bucal. Existen cuatro tipos de papilas: filiformes, fungiformes, caliciformes y foliadas.

- **Papilas filiformes.** Son las más pequeñas y abundantes en los humanos. Son proyecciones de tejido conjuntivo, cónicas, alargadas, revestidas por un epitelio plano estratificado muy queratinizado (fig. 16-5a y lám. 49, p. 598). Este epitelio no contiene botones gustativos. La función de las papilas es solo mecánica. Las papilas filiformes se distribuyen sobre toda la superficie dorsal anterior de la lengua, con sus extremos apuntando hacia atrás. Parecen formar filas que divergen hacia la izquierda y derecha de la línea media y son paralelas a los brazos del surco terminal.
- **Papilas fungiformes.** Como su nombre lo indica, son proyecciones en forma de hongo situadas en la superficie dorsal de la lengua (fig. 16-5b). Se proyectan más arriba que las papilas filiformes, entre las que se encuentran dispersas, y se ven a simple vista como pequeñas manchas (*véanse* fig. 16-4 y lám. 50, p. 600). Tienen la tendencia a ser más abundantes cerca de la punta de la

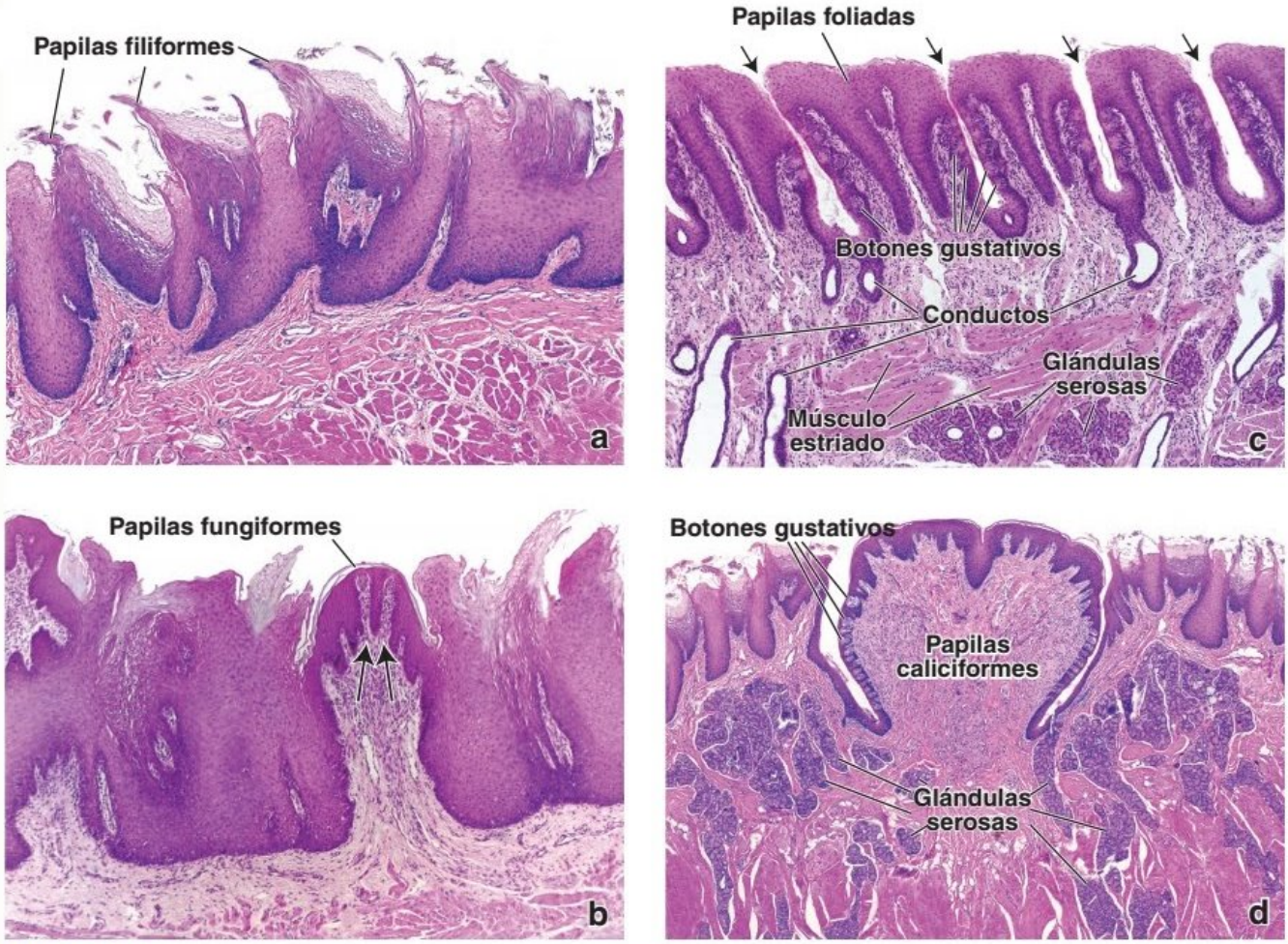

FIGURA 16-5. Papilas linguales. a. Desde un punto de vista estructural, las papilas filiformes son proyecciones cónicas del epitelio curvadas hacia atrás. Estas papilas no poseen botones gustativos y se componen de epitelio plano estratificado queratinizado. 45×. **b.** Las papilas fungiformes son protuberancias un poco redondas que se distribuyen entre las papilas filiformes. Un tejido conjuntivo muy vascularizado forma el centro de la papila fungiforme y se proyecta hacia la base del epitelio superficial. Debido a la penetración profunda del tejido conjuntivo en el epitelio (*flechas*) y a la gran delgadez de la superficie queratinizada, las papilas fungiformes se observan como pequeños puntos rojos cuando la superficie dorsal de la lengua se examina a simple vista. 45×. **c.** En un corte, las papilas foliadas pueden distinguirse de las fungiformes porque aparecen distribuidas en hileras y separadas por hendiduras profundas (*flechas*). Las papilas foliadas están revestidas por un epitelio plano estratificado no queratinizado que contiene abundantes botones gustativos en sus superficies laterales. El epitelio superficial libre de cada papila es grueso y tiene varias papilas de tejido conjuntivo secundario que se proyectan dentro de su superficie inferior. El tejido conjuntivo dentro y debajo de las papilas foliadas contiene glándulas serosas (de Von Ebner), cuyos conductos excretores desembocan en las hendiduras interpapilares. 45×. **d.** Las papilas caliciformes están revestidas por un epitelio plano estratificado que puede estar un poco queratinizado. Cada una está rodeada por un surco o hendidura. En las paredes papilares laterales hay muchos botones gustativos. La superficie dorsal de la papila es lisa. El surco profundo que rodea a las papilas caliciformes y la presencia de botones gustativos en las paredes laterales, y no en su superficie libre, son las características que las distinguen de las papilas fungiformes. El tejido conjuntivo cercano a las papilas caliciformes también contiene numerosas glándulas de tipo seroso que desembocan, a través de conductos, en el fondo de los surcos. 25×.

lengua. En el epitelio plano estratificado de la superficie dorsal de estas papilas se encuentran los **botones gustativos**.

- **Papilas caliciformes.** Son estructuras grandes en forma de cúpula que se encuentran en la mucosa, justo por delante del surco terminal (*véase* fig. 16-4). La lengua humana tiene 8-12 de estas papilas. Cada papila está rodeada por un surco profundo revestido por epitelio plano estratificado que contiene numerosos botones gustativos (fig. 16-5d). Los conductos de las **glándulas salivales linguales (de Von Ebner)** vacían su secreción serosa en la base de los surcos. Se supone que esta secreción expulsa el material acumulado en los surcos para que los botones gustativos puedan responder con rapidez a los estímulos cambiantes.
- **Papilas foliadas.** Consisten en crestas bajas, paralelas, separadas por hendiduras profundas de la mucosa (*véanse* fig. 16-5c y lám. 50, p. 600) alineadas en ángulo recto con respecto al eje longitudinal de la lengua. Se localizan en los bordes laterales de la lengua. En los adultos mayores, las papilas foliadas pueden ser irreconocibles; en las personas más jóvenes se descubren con facilidad en la superficie lateral de la lengua y contienen muchos botones gustativos en el epitelio de las paredes enfrentadas de papilas contiguas (*véase* fig. 16-4). En las hendiduras desembocan glándulas serosas pequeñas. En algunos animales, como el conejo, las papilas foliadas constituyen el sitio principal de congregación de los botones gustativos.

La superficie dorsal de la base de la lengua exhibe protuberancias redondas que indican la presencia de las amígdalas linguales en la lámina propia (*véase* fig. 16-4).

Los botones gustativos se localizan en las papilas fungiformes, caliciformes y foliadas.

En los cortes histológicos, los **botones gustativos** se ven como estructuras ovaladas pálidas que se extienden a través de todo el espesor del epitelio (fig. 16-6). El orificio pequeño en la superficie epitelial, a la altura del vértice del botón, recibe el nombre de ***poro gustativo***.

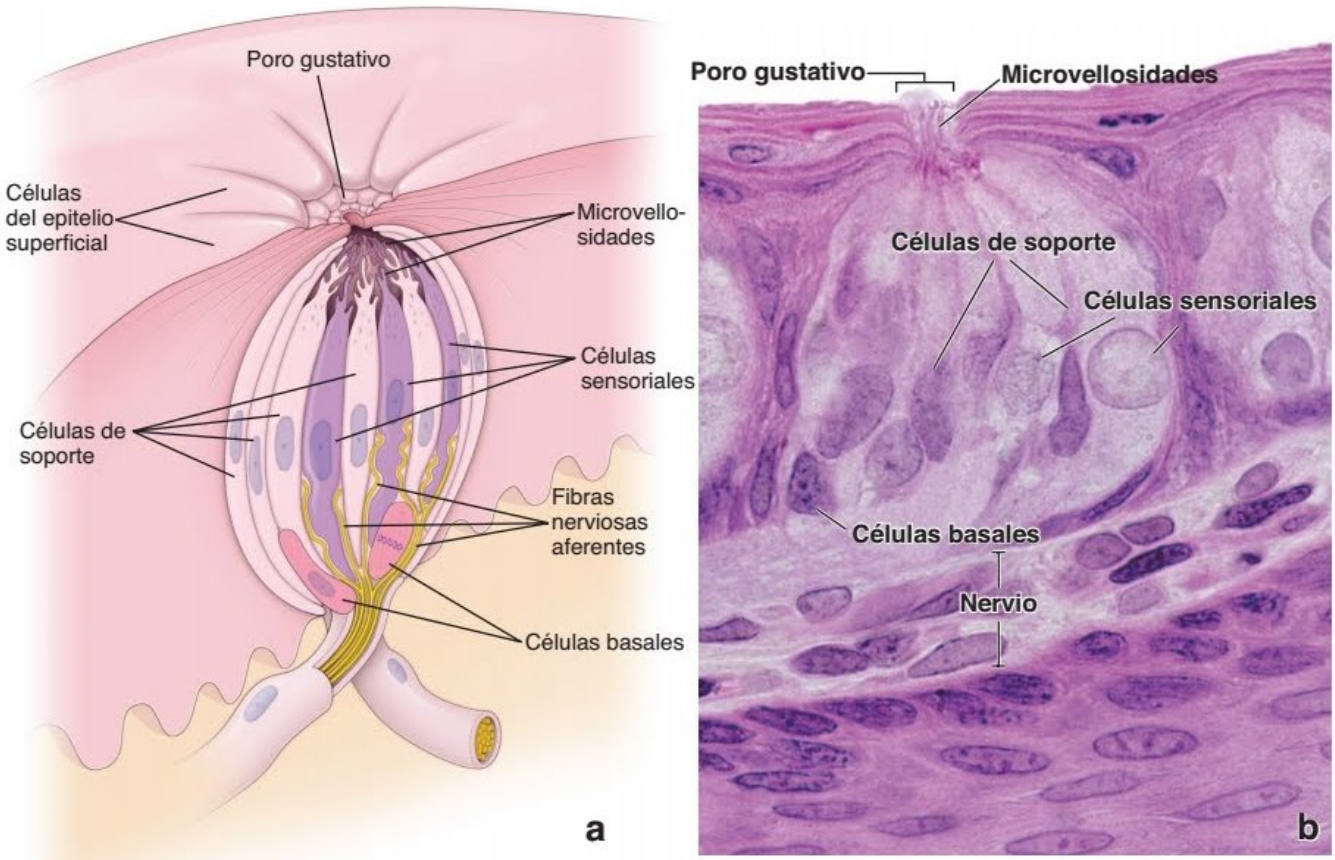

FIGURA 16-6. Diagrama y microfotografía de un botón gustativo. a. En este diagrama de un botón gustativo se ilustran las células neuroepiteliales (sensoriales), de soporte y basales. Una de las células basales está en proceso de mitosis. Hay fibras nerviosas que establecen sinapsis con las células neuroepiteliales (basado en Warwick R, Williams PL, eds. Gray's Anatomy, 35th ed. Edinburgh: Churchill Livingstone, 1973). **b.** Se muestra, con gran aumento, la organización de las células dentro de un botón gustativo. Las células sensoriales y de soporte se extienden a través de todo el espesor del botón gustativo. La superficie apical de estas células posee microvellosidades. Las células basales se hallan en el fondo del botón gustativo. Obsérvese que el botón gustativo se abre en la superficie por medio de un poro gustativo. 1100×.

En los corpúsculos gustativos se encuentran tres tipos celulares principales:

- **Células neuroepiteliales (sensoriales).** Son las células más numerosas del botón gustativo. Estas células alargadas se extienden desde la lámina basal del epitelio hasta el poro gustativo, a través del cual la superficie apical adelgazada de cada célula emite microvellosidades (*véase* fig. 16-6). Cerca de su superficie apical están unidas a las células adyacentes, ya sean neuroepiteliales o de soporte, a través de uniones ocluyentes (*zonulae occludens*). A la altura de su base, forman una sinapsis con la prolongación aferente de neuronas sensitivas ubicadas en los núcleos encefálicos de los nervios **facial** (nervio craneal [NC] VII), **glosofaríngeo** (NC IX) o **vago** (NC X). El tiempo de recambio de las células neuroepiteliales es de alrededor de 10 días.
- **Células de soporte.** Son menos abundantes. También son células alargadas que se extienden desde la lámina basal hasta el poro gustativo. Al igual que las células neuroepiteliales, contienen microvellosidades en su superficie apical y poseen uniones herméticas, pero no establecen sinapsis con las células nerviosas. El tiempo de recambio de estas células también es de unos 10 días.
- **Células basales.** Son células pequeñas situadas en la porción basal del botón gustativo, cerca de la lámina basal. Son las células madre que originan los otros dos tipos celulares.

Además de estar relacionados con las papilas, los botones gustativos también están presentes en el arco palatogloso, el paladar blando, la superficie posterior de la epiglotis y la pared posterior de la faringe hasta la altura del cartílago cricoides.

El gusto es un tipo de sensibilidad en la cual diversas sustancias químicas estimulan las células neuroepiteliales de los botones gustativos.

El **gusto** se clasifica como una sensibilidad a estímulos químicos en la que diversas sustancias **sápidas** (que tienen sabor), contenidas en los alimentos o las bebidas, interactúan con los receptores gustativos situados en la superficie apical de las células neuroepiteliales. Estas células reaccionan a cinco estímulos básicos: **dulce**, **salado**, **amargo**, **agrio** y **umami** (sabroso en japonés). La acción molecular de las sustancias sápidas puede implicar la apertura y el paso a través de los canales iónicos (sabores salados y ácidos), su cierre (gusto agrio) o la estimulación de un receptor específico del gusto acoplado a proteínas G (amargo, dulce y umami).

Los estímulos amargos, dulces y umami interactúan con receptores del gusto acoplados a proteínas G que pertenecen a las familias T1R y T2R de receptores quimiosensoriales.

Los sabores amargos, dulces y umami son detectados por receptores proteínicos codificados por dos **genes receptores del gusto** (***T1R*** y ***T2R***). Sus productos se clasifican como **receptores del gusto acoplados a las proteínas G**.

- El **sabor amargo** es detectado por unos 30 tipos diferentes de **receptores quimiosensoriales T2R**. Cada receptor es una proteína

transmembrana individual acoplada a su propia **proteína G**. Después de la activación del receptor por la sustancia sápida, la proteína G estimula a la enzima fosfolipasa C, lo que conduce a un aumento en la producción intracelular de **inositol 1,4,5-trifosfato (IP_3)**, una segunda molécula mensajera. El IP_3, a su vez, activa **canales de Na^+ específicos del gusto** que permiten la entrada de iones Na^+ que despolarizan la célula neuroepitelial. La despolarización de la membrana plasmática determina la apertura de **canales de Ca^{2+} activados por voltaje** en las células neuroepiteliales. El aumento de la concentración de Ca^{2+} intracelular, ya sea por su influencia extracelular (el efecto de la despolarización) o su liberación desde los depósitos intracelulares (por estimulación directa del IP_3), produce la liberación de moléculas de neurotransmisores que generan impulsos nerviosos a lo largo de las fibras nerviosas aferentes gustativas (fig. 16-7a).

- Los receptores del **sabor dulce** también son receptores acoplados a proteínas G. A diferencia de los receptores del sabor amargo, tienen dos subunidades de proteína, **T1R2** y **T1R3**. Las sustancias dulces unidas a estos receptores activan la misma cascada de reacciones del sistema de segundos mensajeros que los receptores del sabor amargo (*véase* fig. 16-7a).
- El **sabor umami** está vinculado con ciertos aminoácidos (p. ej., L-glutamato, aspartato y compuestos relacionados) y es habitual en espárragos, tomates, quesos y carne. Los receptores del sabor umami son muy similares a los receptores del sabor dulce; también se componen de dos subunidades. Una subunidad, la **T1R3**, es idéntica a la homónima del receptor del sabor dulce, pero una segunda subunidad formada por la proteína **T1R1** es exclusiva de los receptores de sabor umami (*véase* fig. 16-7a). El proceso de transducción es idéntico al descrito antes para las vías del sabor amargo. El glutamato monosódico, que se añade a muchos alimentos para realzar su sabor (y el ingrediente principal de la salsa de soya [soja]), estimula los receptores de sabor umami.

El mecanismo de la transducción puede ser similar en varios sabores (amargo o dulce), pero es importante recordar que las células neuroepiteliales solo expresan selectivamente una clase de proteínas receptoras. Por lo tanto, los mensajes acerca de lo amargo o lo dulce de los alimentos se transfieren al sistema nervioso central a lo largo de diferentes fibras nerviosas.

Los iones sodio e hidrógeno, que son responsables de los sabores salado y ácido, respectivamente, actúan de forma directa sobre los canales iónicos.

Los mecanismos de transmisión de señales, en el caso de los sabores ácido o salado, son semejantes a otros mecanismos de señalización localizados en la sinapsis y las uniones neuromusculares.

- El **sabor ácido** es generado por los protones H^+ que se forman por la hidrólisis de los compuestos ácidos. El H^+ bloquea primero los **canales de K^+** que se encargan de generar el potencial

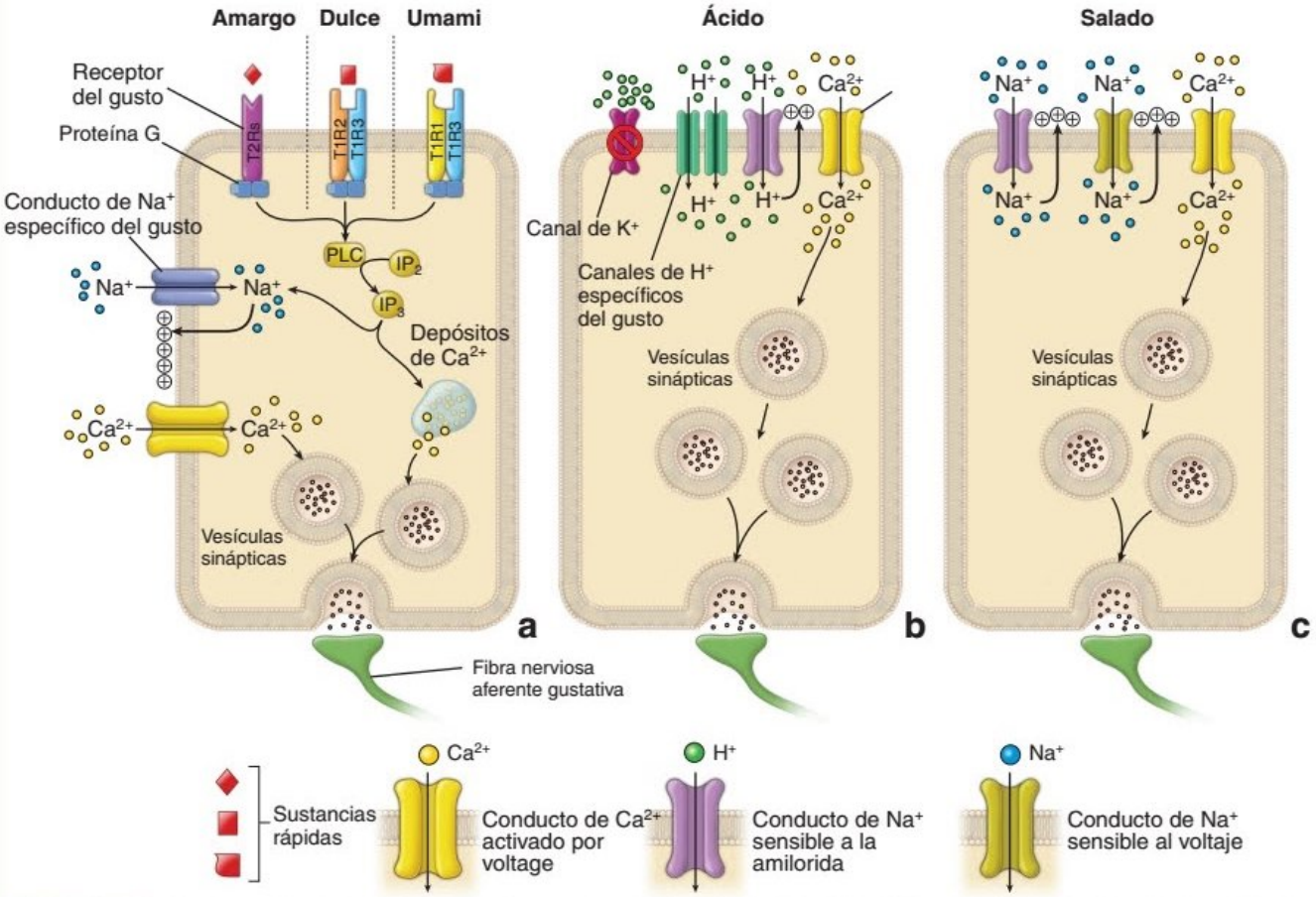

FIGURA 16-7. Diagrama de los receptores del gusto y su mecanismo de transmisión de señales. a. En este diagrama se muestra el mecanismo de transmisión de señales de los receptores del gusto para los sabores amargo, dulce y umami en las células neuroepiteliales. Estas células expresan de manera selectiva solo una clase de receptor de proteínas; por razones didácticas, los tres receptores se ilustran en una membrana celular apical. *Véase* el texto para más detalles. *IP_2*, inositol-1,4-difosfato; *IP_3*, inositol 1,4,5-trifosfato; *PLC*, fosfolipasa C. **b.** El mecanismo de transmisión de señales en el estímulo ácido es generado por protones H^+ que bloquean principalmente los canales de K^+. Los protones H^+ entran en la célula a través de canales de Na^+ sensibles a la amilorida y a través de canales de H^+ específicos del gusto (PKD1L3 y PKD2L1) que se expresan exclusivamente en las células que intervienen en la transducción del sabor ácido. **c.** El gusto salado proviene de los iones Na^+ que se introducen en las células neuroepiteliales a través de canales de Na^+ sensibles a la amilorida. El Na^+ intracelular causa una despolarización de la membrana y la activación de más canales de Na^+ y Ca^{2+} sensibles al voltaje. La liberación mediada por calcio de los neurotransmisores contenidos en la vesícula sináptica produce la estimulación de la fibra nerviosa gustativa.

de membrana celular que causa su despolarización. Además, los protones H^+ entran en la célula a través de **canales de Na^+ sensibles a la amilorida** y a través de canales de especificación llamados *PKD1L3* y *PKD2L1*, que se encuentran en las células neuroepiteliales dedicadas de forma exclusiva a la transducción del sabor ácido. La entrada de H^+ en la célula receptora activa los **canales de Ca^{2+} sensibles al voltaje**. La entrada del Ca^{2+} desencadena la migración de las vesículas sinápticas, su fusión y la liberación del transmisor, lo cual provoca la generación de potenciales de acción en fibras nerviosas sensoriales contiguas (fig. 16-7b).

- El **gusto de lo salado** que estimula la sal de mesa (NaCl) deriva, en esencia, del gusto de los iones de sodio. El Na^+ entra en las células neuroepiteliales a través de los **canales específicos de Na^+ sensibles a la amilorida** (los mismos involucrados en la transmisión del sabor ácido). Estos canales son diferentes de los de Na^+ sensibles al voltaje que generan potenciales de acción en las células nerviosas o musculares. La entrada de Na^+ en la célula receptora causa una despolarización de su membrana y la activación de más **canales de Na^+** y **canales de Ca^{2+} sensibles al voltaje**. Como ya se describió, el ingreso de Ca^{2+} desencadena la migración de las vesículas sinápticas y la liberación del neurotransmisor contenido en ellas, lo que provoca la estimulación de las fibras nerviosas gustativas (fig. 16-7c).

Algunas de las regiones de la lengua responden más a ciertos sabores que otras.

En general, los botones gustativos en la punta de la lengua detectan estímulos dulces; los de los lados y hacia atrás de la punta, los estímulos salados; y los que están un poco más posterolaterales, los ácidos. Los botones gustativos en las papilas caliciformes detectan los estímulos amargo y umami. Sin embargo, algunos estudios con estimulación térmica de la lengua han demostrado que los mapas clásicos de sabor que hemos descrito constituyen una simplificación de la distribución de los receptores del gusto. En toda la lengua hay sensibilidad para todas las calidades de sabores, pero algunas regiones responden más a ciertos sabores que otras (cuadro 16-1).

Las amígdalas linguales son cúmulos de tejido linfático ubicadas en la base de la lengua.

Las **amígdalas linguales** están situadas en la lámina propia de la raíz o base de la lengua. Se ubican detrás del surco terminal (*véase* fig. 16-4). Las amígdalas linguales contienen tejido linfático difuso con nódulos linfáticos que contienen centros germinativos. Estas estructuras se describen en el capítulo 14, *Sistema inmunitario y tejidos y órganos linfáticos*.

Las criptas epiteliales se invaginan con frecuencia en la amígdala lingual. Sin embargo, la estructura del epitelio puede ser difícil de distinguir debido a la gran cantidad de linfocitos que generalmente la invaden. Entre los nódulos, el epitelio lingual tiene las características del epitelio de revestimiento. Las glándulas salivales linguales mucosas pueden verse dentro de la amígdala lingual y pueden extenderse al interior del tejido muscular de la base de la lengua.

La inervación compleja de la lengua está dada por nervios craneales y el sistema nervioso autónomo.

- La **sensibilidad general** de los dos tercios anteriores de la lengua (por delante del surco terminal) es transmitida por el **ramo mandibular del nervio trigémino** (NC V). La sensibilidad general del tercio posterior es transmitida por el **nervio glosofaríngeo** (NC IX) y por el **nervio vago** (NC X).
- La **sensibilidad gustativa** es transmitida por la **cuerda del tímpano**, un ramo del nervio facial (NC VII) por delante del surco terminal, y por los **nervios glosofaríngeo** (NC IX) y **vago** (NC X) por detrás de dicho surco.
- La **inervación motora** para los músculos de la lengua está dada por el **nervio hipogloso** (NC XII).
- La inervación vascular y glandular está a cargo de los **nervios simpático** y **parasimpático**. Estos nervios inervan los vasos sanguíneos y las pequeñas glándulas salivales linguales. En la lengua suele haber células ganglionares. Estas son neuronas posganglionares parasimpáticas que inervan las glándulas salivales menores linguales. Los cuerpos celulares de las neuronas postsinápticas simpáticas están localizados en el ganglio cervical superior.

■ DIENTES Y SUS TEJIDOS DE SOPORTE

Los **dientes** son un componente importante de la cavidad bucal y son indispensables en el comienzo del proceso digestivo. Estos están incluidos y fijados en los procesos alveolares del maxilar y la mandíbula. Los niños tienen 10 dientes **deciduales** (**primarios o de leche**) distribuidos de la siguiente manera en cada hemiarco dental:

- Un **incisivo medial** (**central**), el primer diente que brota (por lo regular en la mandíbula) más o menos a los 6 meses de edad (en algunos niños el primer diente puede no emerger hasta los 12 o 13 meses de edad).
- Un **incisivo lateral**, que brota alrededor de los 8 meses.
- Un **canino**, cuya erupción se produce hasta los 15 meses.
- Dos **molares**: el primero brota entre los 10 y 19 meses y el segundo entre los 20 y 31 meses.

Durante un período de varios años, que suele comenzar más o menos a los 6 años de edad y terminar entre los 12 o 13 años, los dientes deciduales son reemplazados de forma gradual por 16 **dientes permanentes** (**secundarios**) en cada maxilar (cuadro 16-2, p. 578). Cada lado de los maxilares superior e inferior consta de lo siguiente:

- Un **incisivo medial** (**central**), que emerge a los 7 u 8 años de edad.
- Un **incisivo lateral**, que brota entre los 8 y 9 años de edad.
- Un **canino**, cuya erupción ocurre entre los 10 y 12 años de edad.
- Dos **premolares**, que emergen entre los 10 y 12 años.
- Tres **molares**, que brotan en diferentes momentos; el primer molar suele aparecer a los 6 años de edad, el segundo en los primeros años de la adolescencia y el tercero (**muela del juicio**) durante la adolescencia tardía o a partir de los 20 años de edad.

Los incisivos, los caninos y los premolares tienen solo una raíz, excepto el primer premolar de los maxilares que tiene doble raíz. Los molares tienen dos raíces (mandíbula) o tres (maxilar) y, en raras ocasiones, cuatro raíces. No obstante, todos los dientes tienen la misma estructura básica.

Los dientes están compuestos por varias capas de tejidos especializados.

Los tres tejidos especializados que conforman los dientes son:

- **Esmalte**, una capa delgada, dura y translúcida de tejido mineralizado acelular que cubre la corona del diente.
- **Dentina**, el tejido dental más abundante; está situada debajo del esmalte en la corona y el cemento en la raíz. Su estructura tubular única y su composición bioquímica sostienen el esmalte, más rígido, y el cemento que recubre la superficie del diente.
- **Cemento**, una capa delgada, amarilla pálida, de tejido calcificado similar al hueso que cubre la dentina de la raíz de los dientes. El cemento es más suave y más permeable que la dentina y se elimina con facilidad por abrasión cuando la superficie de la raíz está expuesta al ambiente de la cavidad bucal.

Esmalte

El esmalte es la sustancia más dura de todo el organismo; el 96-98% de su masa es hidroxiapatita.

El **esmalte** es un tejido mineralizado acelular que cubre la corona del diente. Una vez formado no se puede reemplazar. Es un tejido singular porque, a diferencia del hueso, que se forma a partir de tejido conjuntivo, es un material mineralizado derivado de epitelio. El esmalte está altamente mineralizado y es más duro que cualquier otro tejido mineralizado en el cuerpo; consiste en 96-98% de hidroxiapatita. El esmalte expuesto y visible por encima de la línea de las encías se llama ***corona clínica***, mientras que la **corona anatómica** incluye toda la superficie del diente cubierta por el esmalte, incluida la porción que está por debajo de la línea gingival. El espesor del esmalte varía en diferentes partes de la corona y puede alcanzar un máximo de 2.5 mm en las **cúspides** (superficies de corte y trituración) de algunos dientes. La capa de esmalte termina en el **cuello**, o región cervical, del diente a la altura del **límite entre el cemento y el esmalte** (fig. 16-8); así, la raíz del diente está cubierta por el **cemento**, un material similar al hueso.

El esmalte está compuesto por bastones que atraviesan todo el espesor de su capa.

Los cristales de hidroxiapatita carbonatada no estequiométrica, que forman el **esmalte**, se organizan en forma de **bastones** que miden 4 µm de ancho y 8 µm de alto. Cada bastón se extiende a través del espesor del esmalte desde la unión amelodentinaria hasta la superficie del esmalte. Cuando se examinan en un corte transversal con gran aumento, tienen la forma de un ojo de cerradura (fig. 16-9); la parte dilatada, o cabeza, se orienta hacia la superficie y la cola hacia la profundidad en dirección a la raíz del diente. Los **cristales de esmalte** se orientan principalmente en paralelo al eje longitudinal de los prismas en la región de la cabeza; en la cola su orientación es más oblicua (fig. 16-10; *véase también* fig. 16-9). Los límites entre los bastones también están llenos de cristales de esmalte. Las estrías observadas en los bastones de esmalte (estrías de Retzius) serían indicios del crecimiento rítmico del esmalte durante el desarrollo dental. Se observa una línea más ancha de hipomineralización en el esmalte de los dientes deciduales. Dicha línea, llamada *línea neonatal*, demuestra los cambios nutricionales que ocurren entre la vida prenatal y posnatal.

Aunque el esmalte de un diente que ha hecho erupción carece de células y proyecciones celulares, no se trata de un tejido estático. Tiene influencia sobre él la secreción de las glándulas salivales, que son indispensables para su mantenimiento. Las sustancias en la saliva que afectan a los dientes incluyen enzimas digestivas, anticuerpos secretados y una gran variedad de componentes inorgánicos (minerales).

El esmalte maduro contiene muy poco material orgánico. A pesar de su dureza, el esmalte puede ser descalcificado por bacterias productoras de ácido que actúan sobre los alimentos adheridos a la superficie del esmalte. Este es el motivo de que se produzca la caries dental. El fluoruro añadido al complejo de hidroxiapatita torna el esmalte más resistente a la desmineralización por ácido. El uso generalizado de flúor

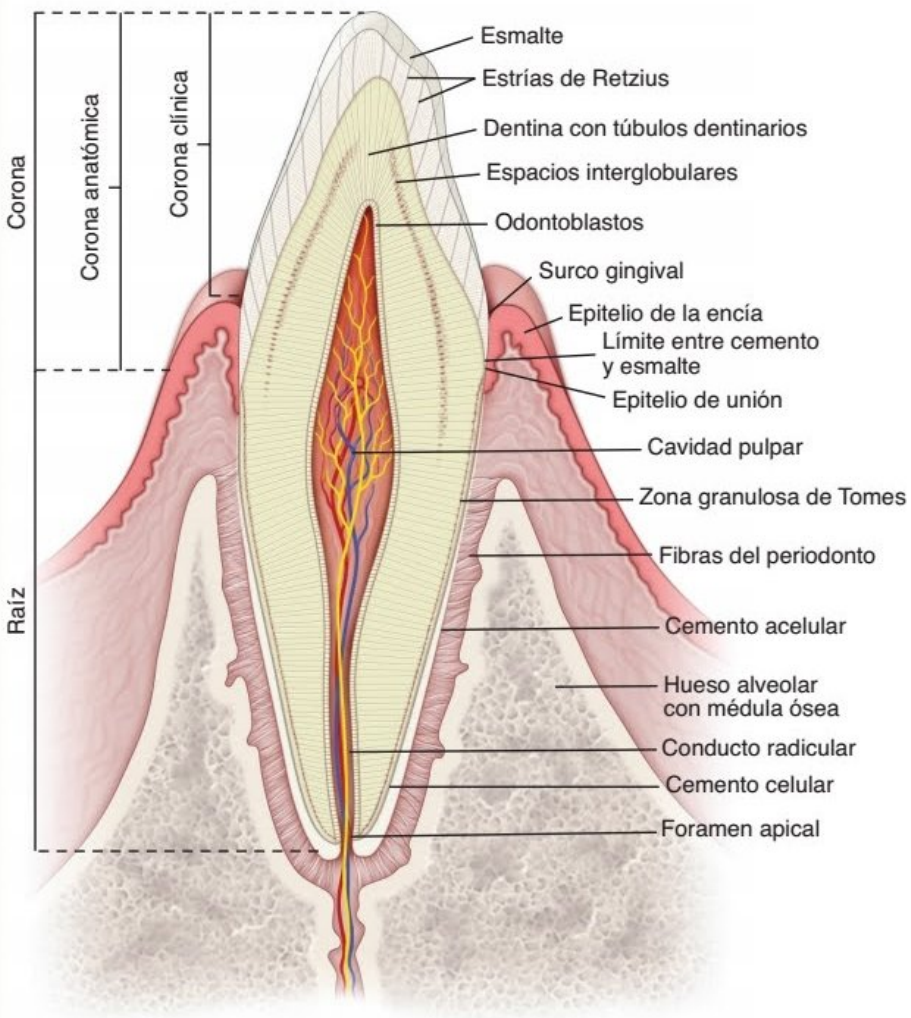

FIGURA 16-8. Diagrama del corte de un diente incisivo y de las estructuras óseas y mucosas circundantes. Los tres componentes mineralizados del diente son la dentina, el esmalte y el cemento. El núcleo blando central del diente es la pulpa. El ligamento periodontal (membrana) contiene haces de fibras de colágeno que fijan el diente al hueso alveolar circundante. La corona clínica del diente es la porción que se proyecta dentro de la cavidad bucal. La corona anatómica es la totalidad de la porción del diente cubierta por esmalte.

CUADRO 16-1

CORRELACIÓN CLÍNICA: EL FUNDAMENTO GENÉTICO DEL GUSTO

El sentido general del gusto y la capacidad de percibir sabores específicos están determinados genéticamente. Los estudios realizados en grandes poblaciones demuestran que las variaciones del gusto son frecuentes. Alrededor del 25% de la población tiene más papilas linguales de lo normal y una gran densidad de botones gustativos; a ellos se les conoce como "**superdegustadores**". Muy pocos dentro de este grupo, como los catadores de vino, brandy, café o té, tienen prodigiosas facultades de discriminación y memoria de los sabores. Estas personas se caracterizan por su extrema sensibilidad a la feniltiocarbamida (PTC, *phenylthiocarbamide*) y su derivado, el 6-*N*-propiltiouracilo (PROP, *propylthiouracil*); perciben un sabor muy amargo cuando se coloca una gota de solución de PTC/PROP en la punta de su lengua. En el otro extremo del espectro (alrededor del 25% de la población) están las personas conocidas como "**no degustadores**", que tienen menos papilas linguales de lo normal y una densidad muy baja de botones gustativos. Cuando se someten a la prueba con solución de PTC/PROP, estas personas no detectan el sabor amargo.

Muchas alteraciones clínicas pueden influir en la percepción de los sabores. Estas incluyen lesiones en los nervios que transmiten la sensibilidad gustativa hacia el sistema nervioso central, inflamación de la cavidad bucal, anomalías de la mucosa (incluida la inflamación de la mucosa lingual inducida por radiación), deficiencias nutricionales, enfermedades endocrinas (como diabetes mellitus, hipogonadismo y seudohipoparatiroidismo) y fluctuaciones hormonales durante la menstruación y el embarazo. Algunas alteraciones genéticas poco frecuentes también afectan la sensibilidad gustativa. La **disautonomía familiar de tipo I** (**síndrome de Riley-Day**) causa hipogeusia grave (disminución de la capacidad para detectar sabores) debido a la ausencia de desarrollo de las papilas fungiformes y botones gustativos. Esta neuropatía autónoma sensitiva es una afección autosómica recesiva causada por una mutación en el gen *DYS* (también conocido como el gen *IKBKAP*) localizado en el cromosoma 9. Además de hipogeusia, estas personas presentan otros síntomas relacionados con defectos embrionarios en los sistemas nerviosos periférico y autónomo, como lagrimeo disminuido, termorregulación defectuosa, hipotensión ortostática, sudoración excesiva, pérdida de la sensibilidad al dolor y la temperatura, así como ausencia de reflejos. Se ha desarrollado una prueba que detecta la mutación en el gen *DYS* que puede ser utilizada para confirmar el diagnóstico de disautonomía familiar.

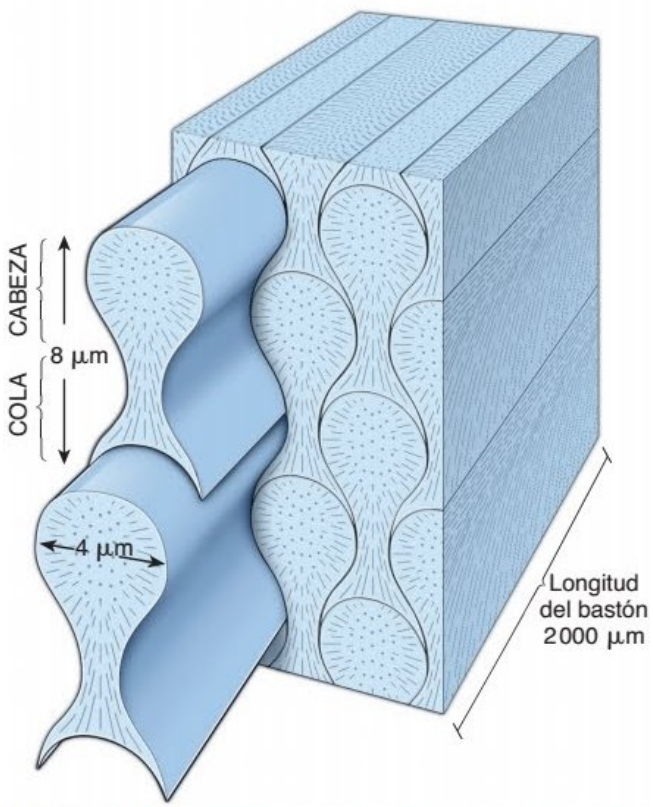

FIGURA 16-9. Diagrama de la estructura y organización básicas de los bastones de esmalte. El bastón de esmalte es una estructura delgada que se extiende desde la unión amelodentinaria hasta la superficie del esmalte. Los bastones son más largos ahí donde el esmalte es más grueso, en el vértice de la corona, donde miden hasta 2000 µm de longitud. En corte transversal, los bastones tienen una forma semejante al ojo de una cerradura. La parte superior (más dilatada) del bastón se llama *cabeza* y está orientada hacia arriba; la parte inferior (llamada *cola*) está orientada hacia abajo. En la cabeza, la mayoría de los bastones de hidroxiapatita tienen una disposición paralela al eje longitudinal del bastón. Dentro de la cola, los bastones están orientados de forma más oblicua.

en el agua potable, pastas dentales, suplementos vitamínicos pediátricos y enjuagues bucales reduce de forma significativa la incidencia de la **caries dental** (cuadro 16-3, p. 586).

El esmalte es producido por los ameloblastos del órgano adamantino (del esmalte), y la dentina por los odontoblastos que derivan de las crestas neurales del mesénquima contiguo.

El **órgano adamantino** es una formación epitelial que deriva de células epiteliales ectodérmicas de la cavidad bucal. El inicio del desarrollo dental está marcado por la proliferación del epitelio bucal para formar una banda de tejido celular en forma de herradura, llamada *lámina dental*, en el mesénquima contiguo donde se desarrollarán el maxilar y la mandíbula. En el sitio de cada futuro diente, hay una mayor proliferación de células surgidas en la lámina dental, que produce un brote celular redondeado, uno para cada diente, que se proyecta en el tejido mesenquimatoso subyacente. Este brote, conocido como ***etapa de yema***, representa el órgano adamantino inicial (fig. 16-11a). Poco a poco, la masa celular redondeada aumenta de tamaño y luego desarrolla una concavidad en el lado opuesto al de su origen en la lámina dental; esto se conoce como ***etapa de casquete*** (fig. 16-11b). Su crecimiento y desarrollo ulteriores llevan a la **etapa de campana** (figs. 16-11c y d). En esta etapa el órgano adamantino posee cuatro capas celulares identificables:

- **Epitelio externo del esmalte**, compuesto por una capa celular que forma la superficie convexa.
- **Epitelio interno del esmalte**, formado por una capa celular que da lugar a la superficie cóncava.
- **Estrato intermedio**, una capa celular que aparece por dentro del epitelio interno del esmalte.
- **Retículo estrellado**, compuesto por células que tienen aspecto estrellado y ocupan la porción interna del órgano adamantino.

Los **preodontoblastos**, derivados de la cresta neural, están alineados dentro de la "campana" contiguos a las células del epitelio interno del esmalte, adoptan una configuración cilíndrica y tienen una apariencia de tipo epitelial. Se convertirán en los

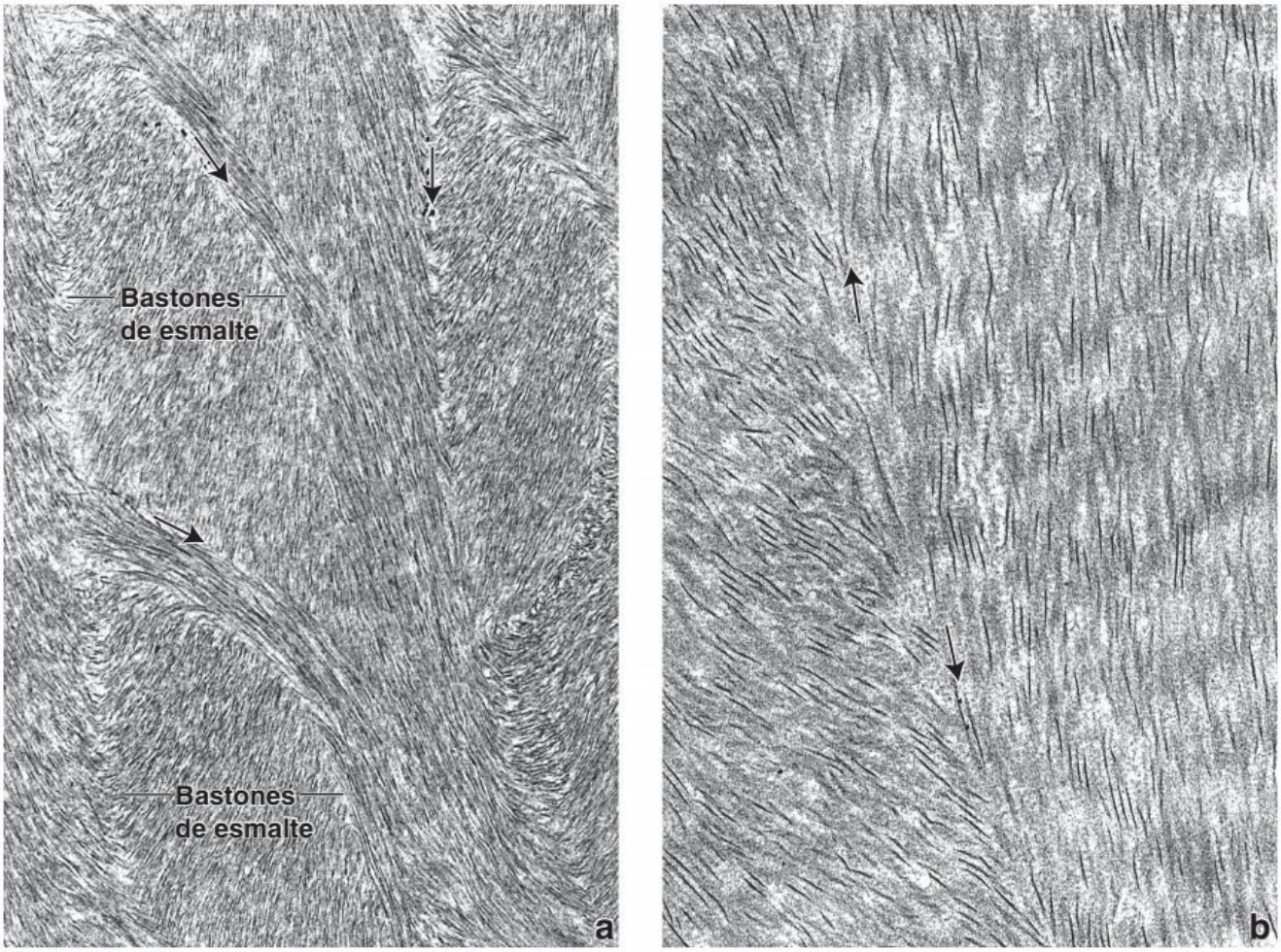

FIGURA 16-10. Estructura del esmalte joven. a. En esta microfotografía electrónica se muestran los bastones de esmalte en corte oblicuo. Las *flechas* indican los límites entre bastones contiguos. 14 700×. **b.** Se observan con mayor aumento partes de dos bastones contiguos. Las *flechas* marcan el límite entre dos bastones. Las siluetas oscuras que parecen agujas son cristales jóvenes de hidroxiapatita; la sustancia que hay entre los bastones es la matriz orgánica del esmalte en desarrollo. Conforme el esmalte madura, los bastones de hidroxiapatita crecen y la mayor parte de la matriz orgánica se elimina. 60 000×.

odontoblastos que forman la dentina del diente. Las células del epitelio interno del esmalte se convertirán en los **ameloblastos**. Junto con las células del estrato intermedio, serán responsables de la producción del esmalte. En la primera etapa, justo antes de la dentinogénesis y la amelogénesis, la lámina dental se degenera, lo cual separa al primordio del diente en desarrollo de su sitio de origen.

El esmalte dental se forma por un proceso de biomineralización mediado por matriz conocido como ***amelogénesis***. Las etapas principales de la amelogénesis son las siguientes:

- **Producción de la matriz o etapa secretora.** En la formación de los tejidos mineralizados del diente, la dentina se produce

FIGURA 16-11. Diagramas y microfotografías de un diente en desarrollo. a. En esta etapa de brote, el epitelio bucal prolifera hacia el mesénquima subyacente para dar origen al órgano adamantino (primordio del esmalte). Las células mesenquimatosas contiguas al brote dental comienzan a diferenciarse y forman la papila dental que sobresale en el brote del diente. **b.** Germen dentario en etapa de casquete. En esta etapa, las células ubicadas en la concavidad del casquete se diferencian en células cilíndricas alargadas (ameloblastos) y forman el epitelio interno del esmalte. El mesénquima condensado se invagina en el epitelio interno del esmalte, formando la papila dental que da lugar a la dentina y la pulpa. **c.** En esta etapa de campana, la conexión con el epitelio bucal casi ha desaparecido. El órgano adamantino consiste en una capa fina de epitelio externo, un epitelio interno formado por ameloblastos, varias capas condensadas de células que forman el estrato intermedio y el retículo estrellado de células muy separadas entre sí. La papila dental está profundamente invaginada contra el órgano del esmalte. **d.** En esta etapa de aposición de la dentina con el esmalte, el germen dentario está completamente diferenciado y se ha independizado del epitelio bucal. Se observa con claridad la relación de los dos tejidos mineralizados de la corona dental, es decir, el esmalte y la dentina. El mesénquima circundante se está convirtiendo en tejido óseo. **e.** En esta etapa de erupción dental, el vértice del diente emerge a través de la superficie del epitelio bucal. La capa de odontoblastos reviste la cavidad pulpar. Obsérvense los ligamentos periodontales desarrollados que fijan la raíz del diente al hueso circundante. El vértice de la raíz todavía es muy amplio, pero después de la erupción se hace más estrecho. **f.** Etapa de diente funcional. Nótese la distribución del esmalte y la dentina. El diente está incrustado en el hueso y la encía circundantes. **g.** En esta microfotografía del diente en desarrollo en etapa de casquete (comparable con **b**) se muestra su conexión con el epitelio bucal. El órgano adamantino se compone de una capa simple de células cúbicas que forman el epitelio externo del esmalte; el epitelio interno se ha diferenciado en ameloblastos cilíndricos y la capa de las células contiguas al epitelio interno del esmalte forman el estrato intermedio. El resto de la estructura está ocupada por el retículo estrellado. El mesénquima de la papila dental ha proliferado y se ha introducido en el órgano adamantino. En esta etapa, el diente en formación está rodeado por un mesénquima condensado, denominado *saco dental*, que da lugar a estructuras periodontales. 300×. **h.** En esta microfotografía se muestra la corona de un incisivo en desarrollo rodeada por el epitelio del esmalte externo y restos del retículo estrellado. Es comparable con **d**. La capa de dentina subyacente, que se tiñe con menor intensidad, es un producto de los odontoblastos. Estos odontoblastos cilíndricos y alargados se han diferenciado a partir de células de la papila dental. La cavidad pulpar está ocupada por la pulpa dental y en el tejido pulpar hay vasos sanguíneos. 40×.

primero. Después se deposita matriz adamantina mineralizada (fig. 16-12) directamente sobre la superficie de la dentina previamente formada. Las células productoras de esta matriz orgánica parcialmente mineralizada se llaman ***ameloblastos en etapa secretora***. De forma similar a como los osteoblastos forman hueso, estas células producen una matriz orgánica proteinácea por la actividad del retículo endoplasmático rugoso (RER), el aparato de Golgi y los gránulos de secreción. Los ameloblastos secretores continúan produciendo la matriz adamantina hasta que se alcanza el espesor del futuro esmalte.

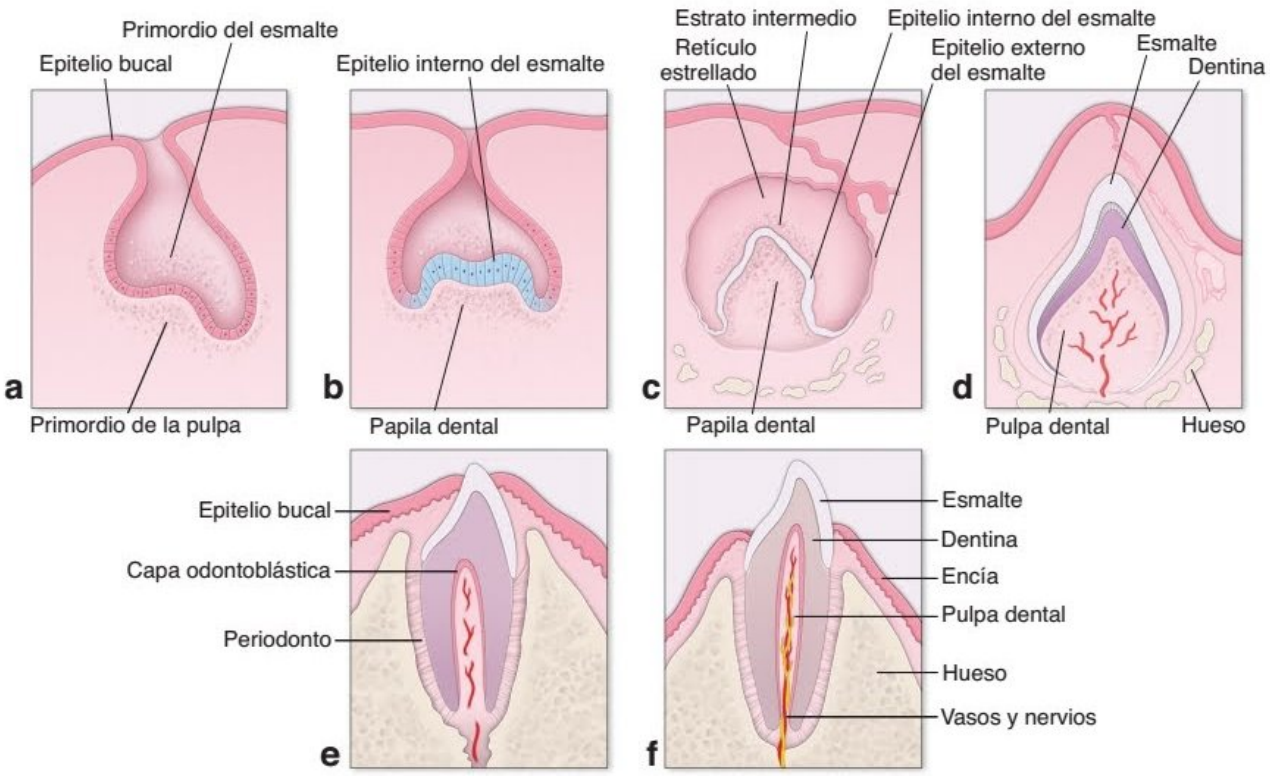

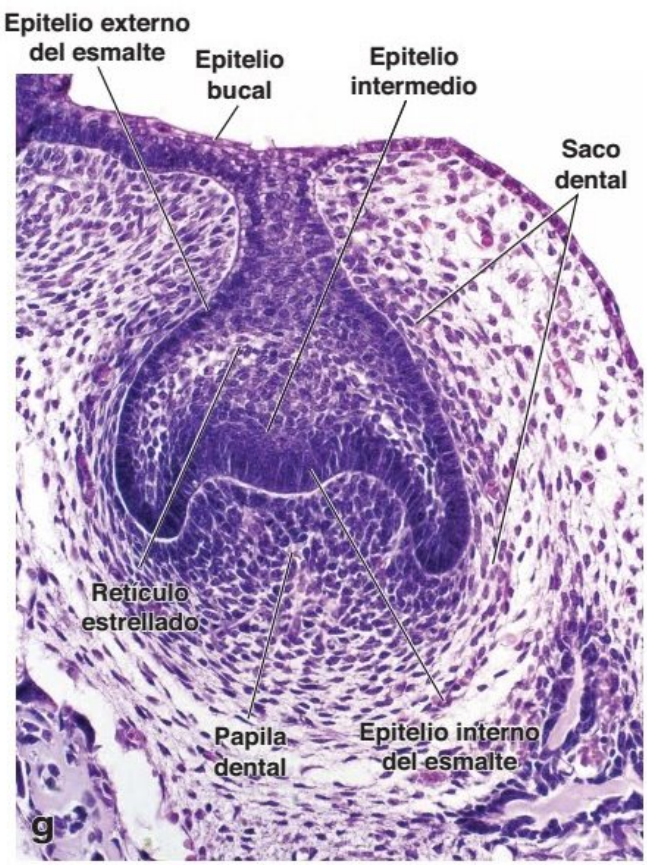

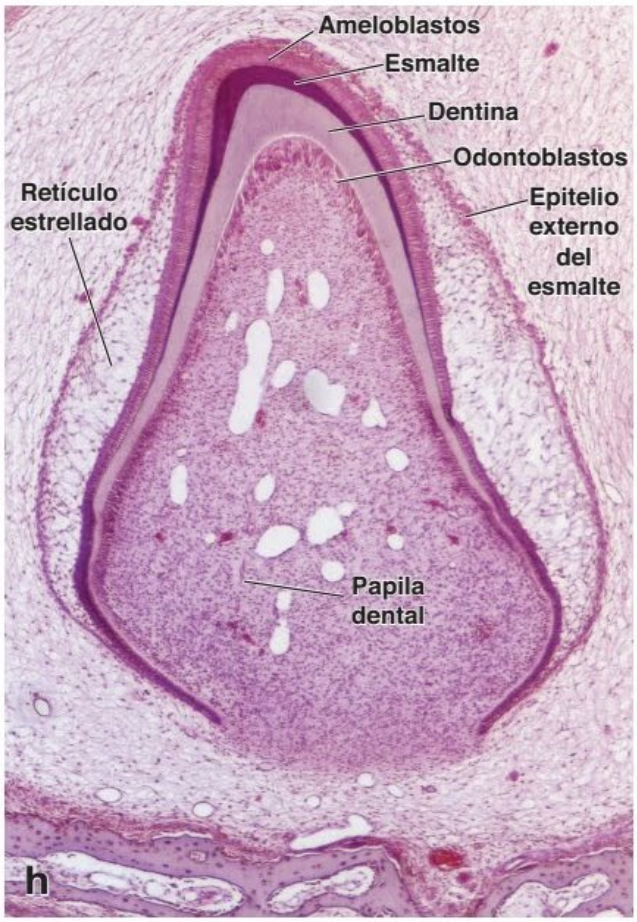

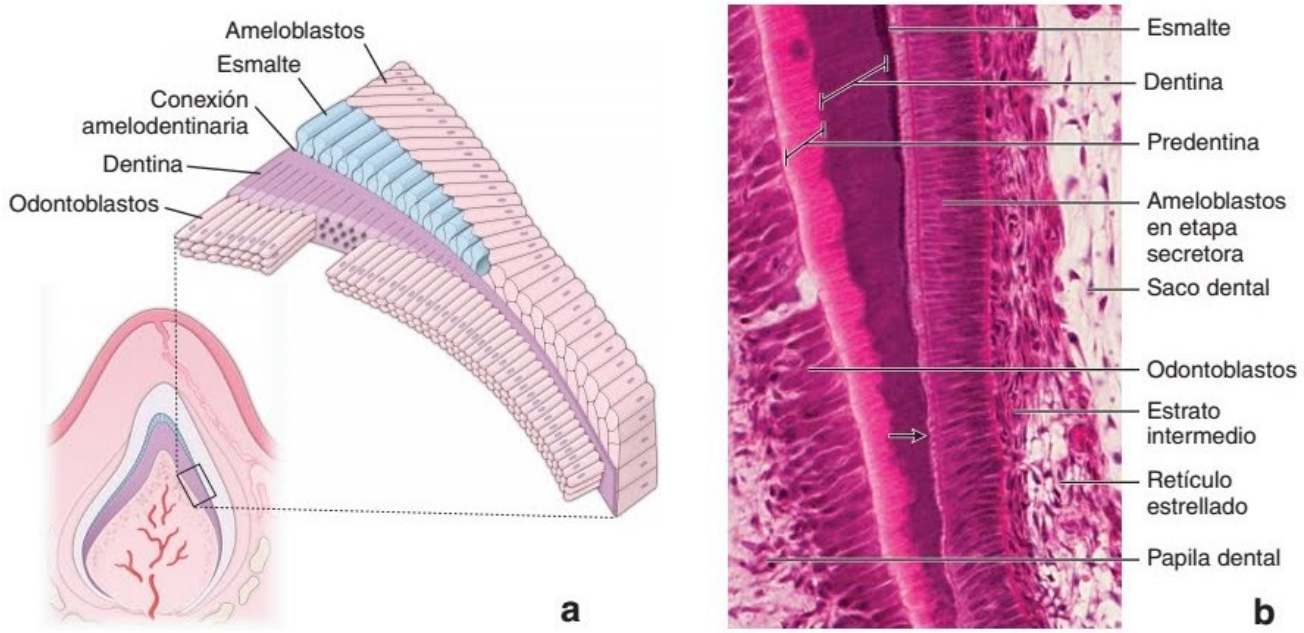

FIGURA 16-12. Diagrama y microfotografía de las relaciones celulares durante la formación del esmalte. a. En la etapa secretora inicial, los odontoblastos producen dentina. Después, y directamente sobre la superficie de la dentina formada previamente, depositan la matriz del esmalte. Los ameloblastos de la etapa secretora continúan produciendo matriz de esmalte hasta que se adquiere el espesor definitivo del futuro esmalte. **b.** En esta microfotografía de un corte teñido con H&E de un diente humano en desarrollo se muestra una etapa temprana en la formación del esmalte (amelogénesis). Los ameloblastos de la etapa secretora son directamente contiguos al esmalte en desarrollo, que se deposita sobre la capa de dentina. El comienzo del depósito del esmalte se indica con una *flecha*. Conforme se incrementa la cantidad de esmalte, los ameloblastos se alejan de la capa de dentina. Los dominios basales de los ameloblastos en etapa secretora son contiguos a las células en el estrato intermedio (una parte del órgano adamantino). La dentina es secretada por los odontoblastos. Debe notarse que la capa poco teñida de la matriz orgánica (predentina) recién secretada se ubica en aposición a las superficies apicales de los odontoblastos. La predentina atraviesa un proceso de mineralización adicional para madurar como dentina (capa teñida más oscura). La capa de odontoblastos separa el esmalte de la pulpa dental. 240× (cortesía del Dr. Arthur R. Hand).

- **Maduración de la matriz.** La maduración de la matriz adamantina parcialmente mineralizada consiste en la eliminación de material orgánico, así como la provisión continua de calcio y fosfato para el esmalte en proceso de maduración. Las células que participan en esta segunda etapa de la formación del esmalte se llaman ***ameloblastos en etapa de maduración***. Estas células de maduración se diferencian de los ameloblastos secretores y su función primaria es la de un epitelio de transporte, además de regular la entrada y salida de sustancias en el esmalte en proceso de maduración. Los ameloblastos de maduración experimentan modificaciones cíclicas en su morfología que concuerdan con la entrada regular de calcio en el esmalte.

Los ameloblastos secretores son células cilíndricas polarizadas que producen esmalte.

Los **ameloblastos en etapa secretora** están en contacto directo con el esmalte en desarrollo. En el polo apical de cada ameloblasto hay una prolongación, llamada ***proceso de Tomes***, que está rodeada por

CUADRO 16-2
CORRELACIÓN CLÍNICA: CLASIFICACIONES DE LAS DENTICIONES PERMANENTE (SECUNDARIA) Y DECIDUAL (PRIMARIA)

Existen tres sistemas para clasificar los dientes permanentes (secundarios) y deciduales (primarios; fig. C16-2-1):

- ***Sistema de Palmer.*** Es la notación más utilizada en todo el mundo. En este sistema, las letras mayúsculas se usan para los dientes deciduales y los números arábigos se emplean para los dientes permanentes. Cada cuadrante en este sistema se designa por líneas en ángulo: para el superior derecho (SD), para el superior izquierdo (SI), para el inferior derecho (ID) y para el inferior izquierdo (II). Por ejemplo, los caninos permanentes reciben el número 3 en cada cuadrante y el cuadrante se designa con su ángulo correspondiente.
- ***Sistema internacional.*** Utiliza dos números arábigos para designar cada diente. En este sistema, el primer dígito indica la ubicación del diente en un cuadrante específico. Los cuadrantes permanentes son: 1 = superior derecho, 2 = superior izquierdo, 3 = inferior izquierdo y 4 = inferior derecho; los cuadrantes de la dentición decidual se designan con los números 5 = superior derecho, 6 = superior izquierdo, 7 = inferior izquierdo y 8 = inferior derecho. El segundo dígito indica cada diente individual, que se numera empezando desde la línea media. Por ejemplo, los caninos permanentes reciben los números 13, 23, 33 y 43, donde los caninos deciduales serían 53, 63, 73 y 83.
- ***Sistema americano (universal).*** Es la notación más usada en Norteamérica. En este sistema, la dentición permanente se designa con números arábigos y la dentición decidual, con letras mayúsculas. Para la dentición permanente, la numeración comienza en el cuadrante superior derecho (SD), donde el tercer molar se designa con el número 1. La numeración continúa de forma consecutiva en todo el arco dental maxilar hasta el tercer molar izquierdo, al que se designa con el número 16. El diente número 17 es el tercer molar situado en el cuadrante inferior izquierdo (II), que es el opuesto al diente número 16. Entonces, la numeración avanza en el arco dental mandibular y termina con el diente

CUADRO 16-2

CORRELACIÓN CLÍNICA: CLASIFICACIONES DE LAS DENTICIONES PERMANENTE (SECUNDARIA) Y DECIDUAL (PRIMARIA)

número 32, que es el tercer molar inferior derecho. *En este sistema la suma de los números de dientes opuestos es siempre 33.* Para la dentición decidual se sigue el mismo modelo, pero se usan las letras A hasta la T para designar los dientes individuales. Por lo tanto, en este sistema, los caninos permanentes se designan 6, 11, 22 y 27, mientras que los caninos deciduales son C, H, M y R.

Obsérvese también que en la figura C16-2-1 el esquema de color muestra la relación entre las denticiones deciduales y permanentes. La inspección de la tabla permite comprobar que los molares deciduales son reemplazados por los premolares permanentes después de la exfoliación y que los molares permanentes no tienen precursores deciduales.

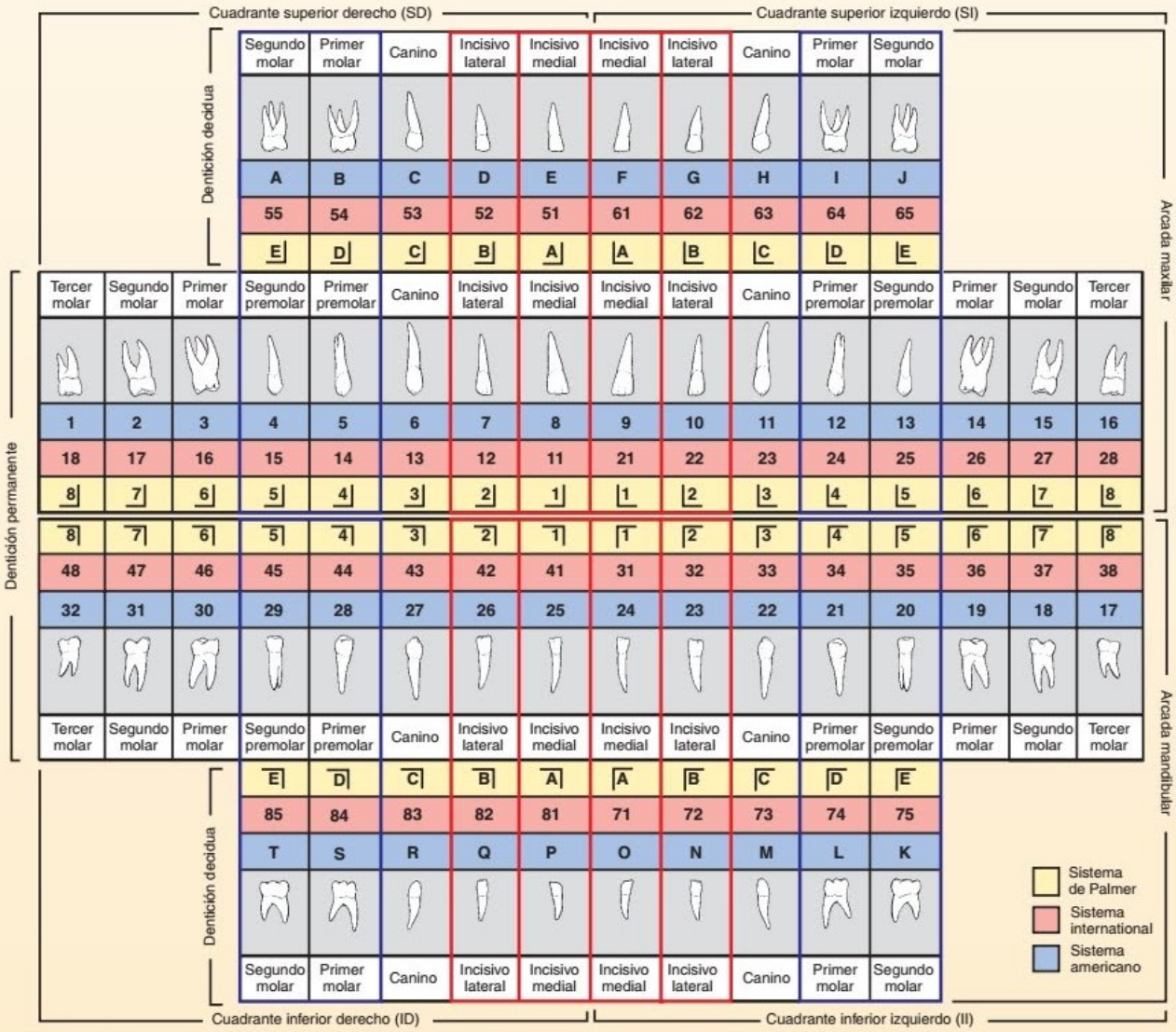

FIGURA C16-2-1. Clasificación de los dientes deciduales y permanentes. Se utilizan tres sistemas de clasificación de los dientes. El *panel central* del diagrama muestra los dientes permanentes, mientras que los *paneles superior e inferior* muestran los dientes deciduales. La dentadura se divide en cuatro cuadrantes: superior izquierdo (*SI*), superior derecho (*SD*), inferior izquierdo (*II*) e inferior derecho (*ID*). Cada cuadrante incluye ocho dientes permanentes o cinco dientes deciduales. En el sistema americano (universal; *en azul*) los dientes permanentes se designan con números arábigos. La numeración comienza desde la muela del juicio, en el cuadrante superior derecho, que recibe el número 1, y continúa a lo largo de todos los dientes en el maxilar superior hasta el número 16, que es el tercer molar superior izquierdo. La numeración continúa en la mandíbula y comienza en el tercer molar inferior izquierdo, que recibe el número 17, y termina con el tercer molar derecho designado con el número 32. En el sistema norteamericano, a los dientes deciduales se les asigna, individualmente, una letra mayúscula. El patrón es el mismo que el utilizado con los dientes permanentes, por lo que la numeración se inicia a partir del segundo molar superior derecho y termina con el segundo molar inferior derecho. En el sistema internacional (*en rojo*), también conocido como el *sistema de dos dígitos*, cada diente se designa con dos números: el primero indica el cuadrante de la dentadura, que recibe un número del 1 al 4 o del 5 al 8 en sentido horario y se comienza en el cuadrante superior derecho para los dientes permanentes o deciduales, respectivamente. El segundo número especifica los dientes individuales en cada cuadrante a partir de la línea media, donde los incisivos mediales se designan con el número 1 y los terceros molares reciben el número 8. En el sistema de Palmer (*en amarillo*), la dentadura se clasifica en cuatro cuadrantes mediante ángulos rectos. La *línea vertical* de la marca divide la dentadura en un lado derecho y otro izquierdo a partir de la línea media. La línea horizontal del ángulo divide la dentadura en las partes superior e inferior para designar los dientes en el maxilar o la mandíbula. En el sistema de Palmer, los dientes permanentes se designan con números arábigos a partir de la línea media. A los dientes deciduales se les designa con letras mayúsculas también a partir de la línea media. Para designar un diente con el sistema de Palmer se requiere de un ángulo y del número o la letra correctos (diseño de tabla por cortesía del Dr. Wade T. Schultz).

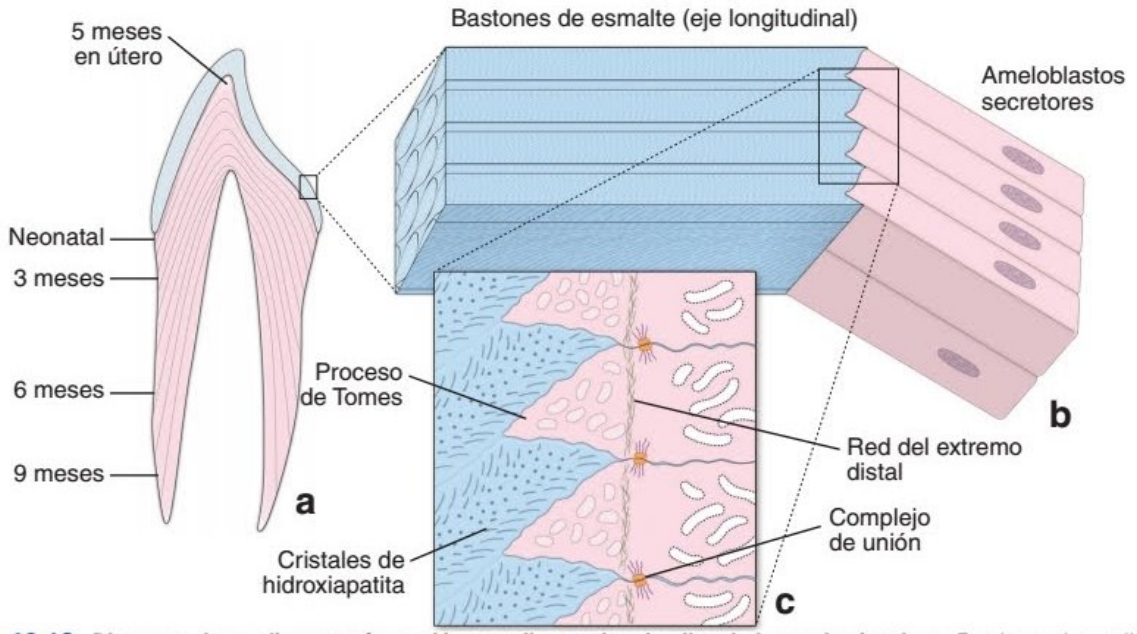

FIGURA 16-13. Diagrama de un diente en formación para ilustrar los detalles de la amelogénesis. a. En el esmalte se ilustran los bastones, que se extienden desde la conexión amelodentinaria hasta la superficie del diente. Si bien el esmalte está formado en todo su espesor, la dentina todavía no adquiere su espesor definitivo. Las líneas de contorno en la dentina indican el grado de desarrollo alcanzado en un momento determinado, como se señala en la propia ilustración. Cabe señalar que la cavidad pulpar en el centro del diente se hace más pequeña a medida que se desarrolla la dentina (con base en Schour I, Massler M. The neonatal line in the enamel and dentin of the human deciduous teeth and first permanent molar. J Am Dent Assoc 1936;23:1948). **b.** Durante la amelogénesis, la formación del esmalte resulta afectada por el trayecto de los ameloblastos. El bastón producido por el ameloblasto se forma detrás de la célula. De esta manera, en el esmalte maduro, la dirección de los bastones también es un registro del trayecto seguido por el ameloblasto secretor. **c.** En el polo apical de los ameloblastos secretores están los procesos de Tomes, rodeados por el esmalte en desarrollo. También se muestran complejos de unión en el polo apical y la red terminal distal. Obsérvese la gran cantidad de vesículas secretoras que contiene la matriz en el citoplasma de los procesos.

el esmalte en desarrollo (fig. 16-13). Un conjunto de mitocondrias y una acumulación de filamentos de actina en la red terminal proximal en la base de la célula son la causa de la eosinofilia de esta región en los cortes de parafina teñidos con hematoxilina y eosina (H&E) (figs. 16-14 y 16-15a). Adyacente a las mitocondrias se halla el núcleo; en la columna citoplasmática principal se encuentran el RER, el aparato de Golgi, los gránulos de secreción y otros componentes celulares. Hay complejos de unión en los extremos celulares tanto apical como basal. Estos complejos mantienen la integridad y la orientación de los ameloblastos conforme se alejan de la unión amelodentinaria. Los filamentos de actina fijados a estos complejos de unión participan en el desplazamiento del ameloblasto secretor sobre el esmalte en desarrollo. El bastón formado por el ameloblasto le sigue detrás. Así, en el esmalte maduro la dirección de los bastones es una copia de la trayectoria seguida antes por los ameloblastos en etapa secretora.

La superficie basal de los ameloblastos secretores es contigua a una capa de células del órgano adamantino llamada ***estrato intermedio*** (*véanse* figs. 16-11b, c, g y 16-12b). La membrana plasmática de estas células, especialmente en la base de los ameloblastos, contiene fosfatasa alcalina, una enzima activa en la calcificación. Las células estrelladas del órgano adamantino son externas con respecto al estrato intermedio y están separadas de los vasos sanguíneos contiguos por una lámina basal.

Los ameloblastos en etapa de maduración transportan las sustancias necesarias para la maduración del esmalte.

La característica histológica que marca los ciclos de los **ameloblastos en etapa de maduración** es el borde estriado en su superficie apical (fig. 16-15b). En esta etapa, los ameloblastos se someten a **modulación**, un cambio cíclico en el que aparece el borde estriado, luego desaparece y finalmente reaparece. Durante la modulación, los ameloblastos en etapa de maduración experimentan una remodelación extensa que alterna entre mostrar un **borde estriado** o un **borde liso**. Los ameloblastos en etapa de maduración con borde estriado representan aproximadamente el 70% de todas las células sometidas a modulación cíclica. Un borde estriado bien desarrollado es responsable de la secreción de iones bicarbonato (HCO_3^-); también contiene la denominada *bomba*

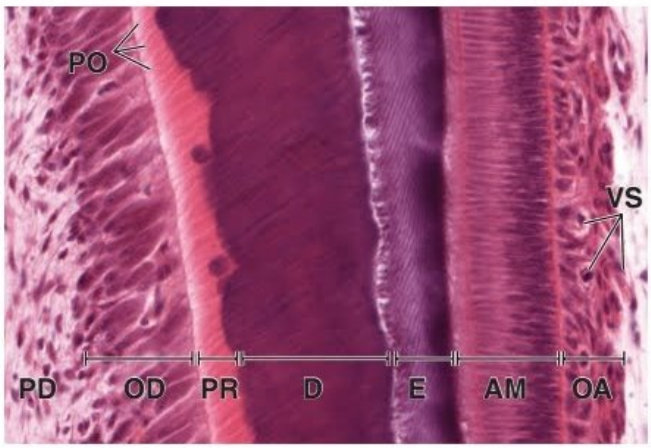

FIGURA 16-14. Células del órgano adamantino y odontoblastos en un diente en desarrollo. En esta microfotografía de un corte teñido con H&E de un diente humano en desarrollo se muestran los ameloblastos y los odontoblastos conforme comienzan a producir esmalte (*E*) y dentina (*D*), respectivamente. El esmalte es depositado por los ameloblastos secretores (*AM*) sobre la dentina previamente formada. En esta imagen, el esmalte aparece de color *púrpura oscuro* y es contiguo a la capa de color *púrpura rojizo* de la dentina madura (*D*). Los vasos sanguíneos (*VS*) a la *derecha* pertenecen al órgano adamantino (*OA*) parcialmente formado por células del estrato intermedio. Los dominios basales de los odontoblastos (*OD*) a la *izquierda* están en contacto con la pulpa dental (*PD*). El citoplasma de los odontoblastos es contiguo a la predentina (*PR*). En este punto, los procesos citoplasmáticos de los odontoblastos (*PO*) se extienden dentro de los túbulos dentinarios de la predentina. 280× (cortesía del Dr. Arthur R. Hand).

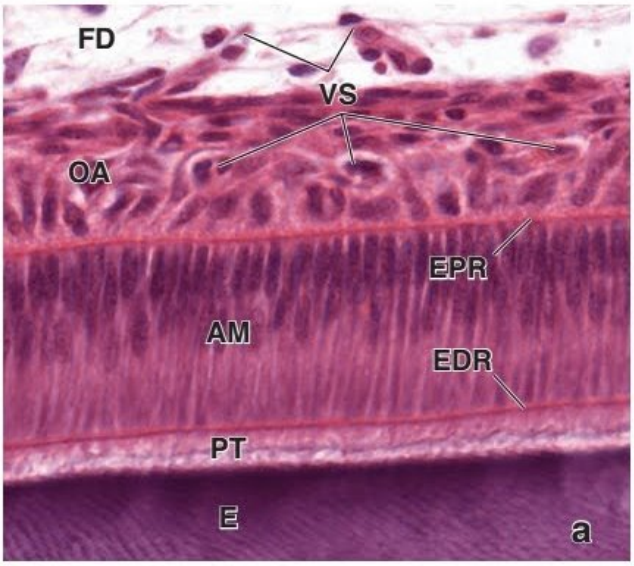

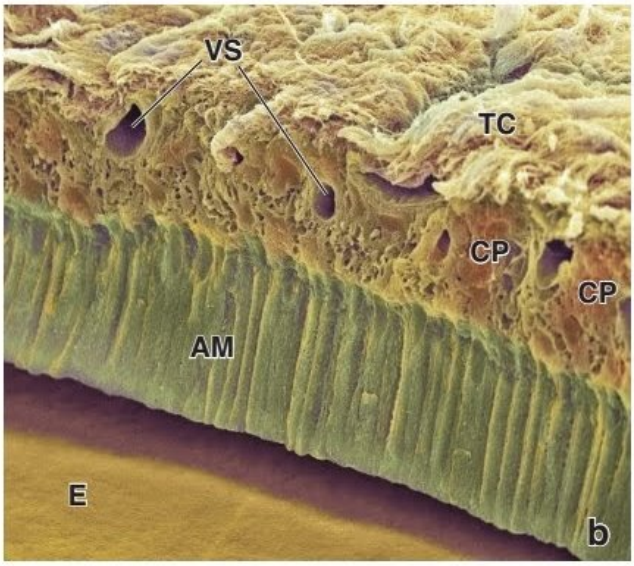

FIGURA 16-15. Ameloblastos en etapa de secreción y maduración. a. En esta microfotografía de gran aumento de una muestra teñida con H&E se observan los ameloblastos secretores (*AM*). Nótense los tenues procesos de Tomes (*PT*) de la parte apical de los ameloblastos y el esmalte (*E*) muy teñido justo debajo. Las *líneas distintivas de color rosa* están relacionadas con la acumulación de filamentos de actina en los ameloblastos. La *primera línea* entre los procesos de Tomes y el citoplasma de los ameloblastos corresponde al extremo distal de la red (*EDR*), y la *segunda línea* en la base de los ameloblastos es el extremo proximal de la red (*EPR*). El órgano adamantino (*OA*), que contiene vasos sanguíneos (*VS*), es contiguo a la capa de ameloblastos. El estroma de los folículos dentales (*FD*) es visible en la parte superior de esta imagen. 480× (cortesía del Dr. Arthur R. Hand). **b.** Microfotografía electrónica de barrido coloreada. Preparado de criofractura de un diente que muestra una capa de ameloblastos (*AM, en verde*) de superficie lisa en etapa de maduración sobre una superficie del esmalte (*en naranja*). En el polo basal de los ameloblastos se observan células de la capa papilar (*CP*) que contienen vasos sanguíneos (*VS*) y tejido conjuntivo (*TC*) laxo. En esta etapa de maduración de los ameloblastos ya no hay una capa de estrato intermedio. Durante la preparación de muestras, las superficies apicales de los ameloblastos se separan del esmalte. 1300× (cortesía de SPL/Photo Researchers, Inc., reproducida con autorización).

de calcio de la membrana plasmática (PMCA, *plasma membrane* Ca^{2+}*-ATPase*) que extrae iones de calcio del esmalte en maduración. Los ameloblastos en etapa de maduración con bordes apicales lisos representan aproximadamente el 30% de esta población celular. Aunque no hayan detectado actividad de la Ca^{2+}-ATPasa, producen y secretan enzimas para degradar y reabsorber la matriz extracelular que ya no sea necesaria.

En esta etapa no hay estrato intermedio en el órgano adamantino durante la maduración del esmalte. Las células del estrato intermedio subyacente, del retículo estrellado y del epitelio dental externo colapsan entre sí y se reorganizan, lo que hace imposible distinguirlas como capas individuales. Finalmente, los vasos sanguíneos se invaginan en esta capa recién reorganizada para formar la **capa papilar** que contiene **células papilares** estrelladas adyacentes a los ameloblastos en etapa de maduración.

Los ameloblastos en etapa de maduración y las células papilares contiguas se caracterizan por la presencia abundante de mitocondrias. Lo anterior indica una actividad celular que requiere grandes cantidades de energía y es reflejo del funcionamiento de los ameloblastos en etapa de maduración y de las células papilares contiguas como epitelio de transporte.

Los avances recientes en biología molecular de los productos génicos de los ameloblastos han revelado que la matriz del esmalte es muy heterogénea. Contiene proteínas codificadas por varios genes diferentes. A continuación se enumeran las principales proteínas de la matriz extracelular del esmalte en desarrollo:

- **Amelogeninas.** Proteínas importantes para establecer y mantener el espacio entre los bastones en las etapas iniciales del desarrollo del esmalte.
- **Ameloblastinas.** Proteínas de señalización producidas por los ameloblastos desde sus etapas secretoras iniciales hasta las etapas finales de maduración. Su función no se conoce bien; sin embargo, su patrón de desarrollo indica que las ameloblastinas desempeñan un papel mucho más amplio en la amelogénesis que las otras proteínas. Se piensa que las ameloblastinas guían el proceso de mineralización del esmalte al controlar el alargamiento de los cristales adamantinos y para la formación de complejos de unión entre bastones individuales.
- **Enamelinas.** Proteínas distribuidas por toda la capa de esmalte. Estas proteínas experimentan escisión proteolítica conforme madura el esmalte. Los productos de esta escisión, de bajo peso molecular, se retienen en el esmalte maduro, a menudo situados en la superficie de los cristales de esmalte.
- **Tuftelinas.** Primeras proteínas detectadas cerca de la conexión amelodentinaria. Su carácter ácido e insoluble contribuye a la nucleación de los cristales de esmalte. Las tuftelinas se encuentran en **penachos adamantinos** y explican la hipomineralización, pues estos tienen un mayor porcentaje de material orgánico que el resto del esmalte maduro.

La maduración del esmalte en desarrollo es producto de su mineralización continua, de manera que se convierte en la sustancia más dura del cuerpo. Las amelogeninas y las ameloblastinas se eliminan durante la maduración del esmalte. Por lo tanto, el esmalte maduro contiene solo enamelinas y tuftelinas. Los ameloblastos se degeneran una vez que el esmalte está completamente formado, más o menos al momento de la erupción dentaria a través de la encía.

Cemento

El cemento cubre la raíz del diente.

La **raíz** es la parte del diente que está insertada en el **alvéolo** del maxilar o la mandíbula. El **cemento** es una capa delgada de material similar al hueso; cubre las raíces de los dientes y comienza en la porción cervical del diente (en la conexión entre cemento y esmalte) y continúa hasta el ápice. El cemento es producido por **cementoblastos** (células cúbicas grandes que se parecen a los osteoblastos de la superficie del hueso en crecimiento). Los cementoblastos

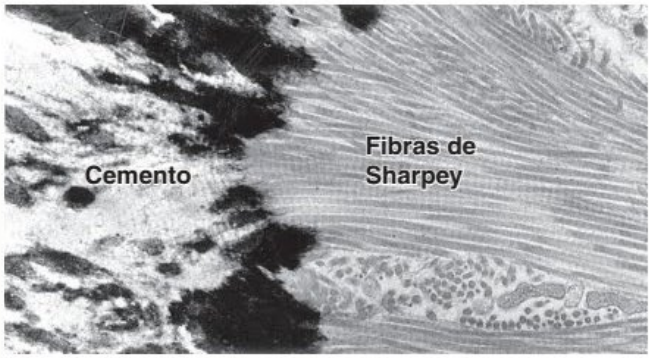

FIGURA 16-16. Microfotografía electrónica de las fibras de Sharpey. Las fibras de Sharpey se extienden desde el ligamento periodontal (*derecha*) hasta el cemento. Se componen de fibrillas de colágeno. Las fibras de Sharpey dentro del cemento están mineralizadas, mientras que dentro del ligamento periodontal no lo están. 13000×.

secretan una matriz extracelular llamada ***cementoide*** que recibe una mineralización adicional. En la superficie externa del cemento, contigua al **ligamento periodontal**, hay una capa de cementoblastos. Durante la cementogénesis, los cementoblastos se incorporan en el cemento y se convierten en **cementocitos**, células muy similares a los osteocitos del hueso. Al igual que el hueso, el 65% del cemento es mineral y contiene más concentración de flúor que cualquier otro tejido mineralizado. Las lagunas y canalículos en el cemento contienen los cementocitos y sus proyecciones, respectivamente. Se asemejan a las estructuras del tejido óseo que contienen los osteocitos y las proyecciones osteocíticas. A diferencia del hueso, el cemento es avascular. Además, las lagunas se distribuyen de manera irregular en todo el cemento y sus canalículos no forman una red anastomosada. Las **fibras de colágeno**, que se proyectan fuera de la matriz del cemento y se introducen en la matriz ósea de la pared alveolar, forman la mayor parte del ligamento periodontal. Estas fibras son otro ejemplo de **fibras de Sharpey** (fig. 16-16). Además, las fibras elásticas son también un componente del ligamento periodontal. Este modo de fijación del diente a su alvéolo permite cierto grado de movimiento dental natural. También constituye la base de los procedimientos de ortodoncia utilizados para enderezar los dientes y reducir la mala oclusión de las superficies dentales de corte y trituración maxilares y mandibulares. Durante los movimientos dentales correctivos, el hueso alveolar se resorbe y se resintetiza, lo cual no ocurre con el cemento.

Dentina

La dentina es un material calcificado que constituye la mayor parte de la sustancia del diente.

La **dentina** se ubica por debajo del esmalte y el cemento. Contiene menos hidroxiapatita que el esmalte (alrededor del 70%), pero más que la que se encuentra en el hueso y el cemento. La dentina es secretada por los **odontoblastos**, que forman una capa epitelial sobre la superficie dentinaria interna, es decir, la superficie que está en contacto con la pulpa (fig. 16-17). Al igual que los ameloblastos, los *odontoblastos* son células cilíndricas que contienen un RER bien desarrollado, un gran aparato de Golgi y otros orgánulos asociados con la síntesis y la secreción de grandes cantidades de proteína (fig. 16-18). La superficie apical de los odontoblastos está en contacto con la dentina en proceso de formación; a esa altura, complejos de unión entre los odontoblastos separan el compartimento dentinario de la cámara pulpar.

La capa de odontoblastos retrocede a medida que se deposita la dentina; sin embargo, deja en esta última las proyecciones odontoblásticas dentro de conductos estrechos llamados ***túbulos dentinarios*** (*véase* fig. 16-17). Los túbulos y proyecciones continúan alargándose conforme la dentina sigue aumentando de espesor por crecimiento rítmico. El crecimiento rítmico produce "líneas de crecimiento" en la dentina (líneas incrementales de Von Ebner y líneas más gruesas de Owen), que marcan momentos importantes del de-

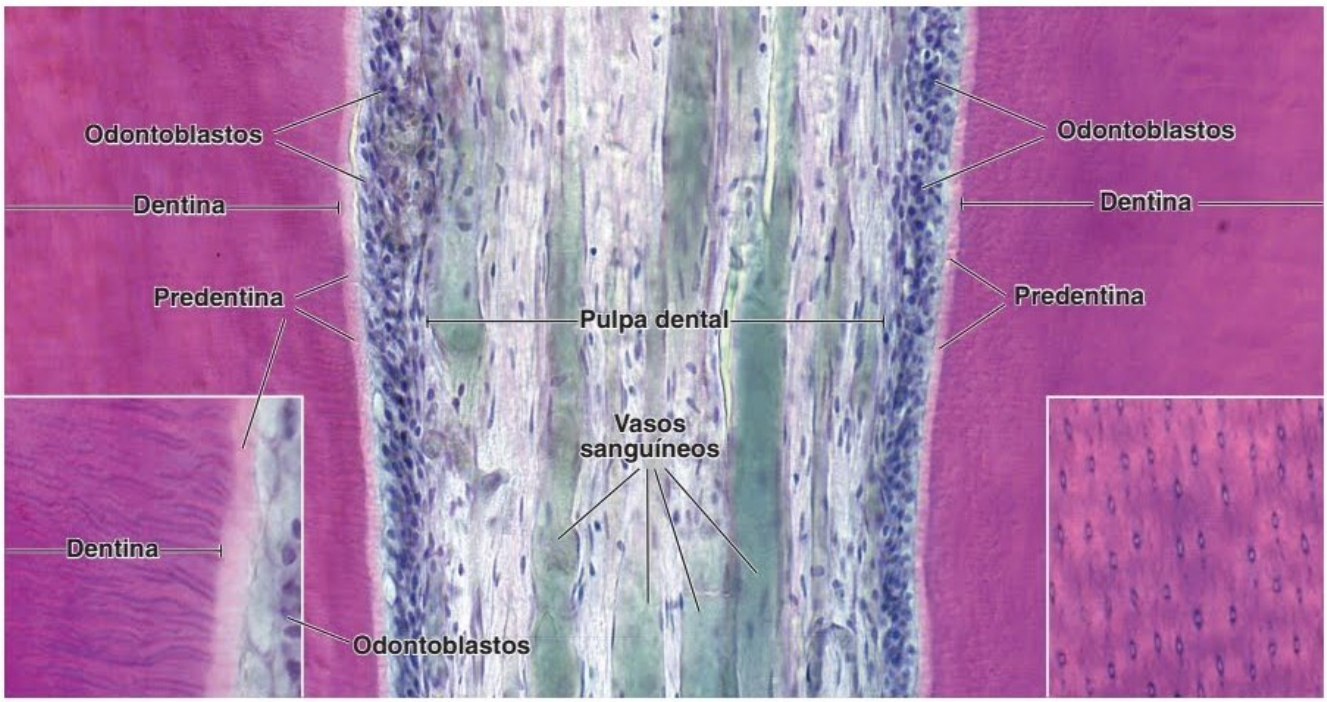

FIGURA 16-17. Pulpa dental y estructura de la dentina. En esta microfotografía de un diente descalcificado se observa la pulpa dental ubicada en el centro y rodeada por la dentina en ambos lados. La pulpa dental es un núcleo de tejido blando del diente que parece tejido conjuntivo embrionario, incluso en el adulto. Presenta vasos sanguíneos y nervios. La dentina contiene las proyecciones citoplasmáticas de los odontoblastos dentro de los túbulos dentinarios. Se extienden hasta la conexión amelodentinaria. Los cuerpos celulares de los odontoblastos están contiguos a la dentina mineralizada, llamada *predentina*. 120×. **Recuadro izquierdo.** Corte longitudinal de los túbulos dentinarios. 240×. **Recuadro derecho.** Corte transversal de los túbulos dentinarios. El contorno oscuro de los túbulos dentinarios, como se ve en ambos recuadros, representa la dentina peritubular, que es la parte más mineralizada de la dentina. 240×.

sarrollo, como el nacimiento (**línea neonatal**) y el momento en el que algunas sustancias no habituales, como el plomo, se incorporaron al diente en crecimiento. El estudio de las líneas de crecimiento es de utilidad para la medicina forense.

La **predentina** es la matriz orgánica recién sintetizada, más cercana al cuerpo del odontoblasto, que todavía tiene que mineralizarse. Si bien la mayoría de las proteínas en la matriz orgánica son similares a las del hueso, la predentina contiene dos proteínas exclusivas:

- **Fosfoproteína de la dentina** (**DPP**, ***dentin phosphoprotein***), una proteína fosforilada muy ácida de 45 kDa; tiene abundancia de ácido aspártico y fosfoserina y fija una gran cantidad de calcio. La DPP participa en la iniciación de la mineralización y el control del tamaño y la forma del mineral.
- **Sialoproteína de la dentina** (**DSP**, ***dentin sialoprotein***), un proteoglucano de 100 kDa que tiene mucho ácido aspártico, ácido glutámico, serina, glicina y condroitín-6-sulfato. La DSP también interviene en el proceso de mineralización.

Una característica poco frecuente de la secreción de colágeno e hidroxiapatita por los odontoblastos es la presencia, en las vesículas de Golgi, de matrices de un precursor de colágeno filamentoso formado. Los gránulos, que se supone contienen calcio, se unen a estos

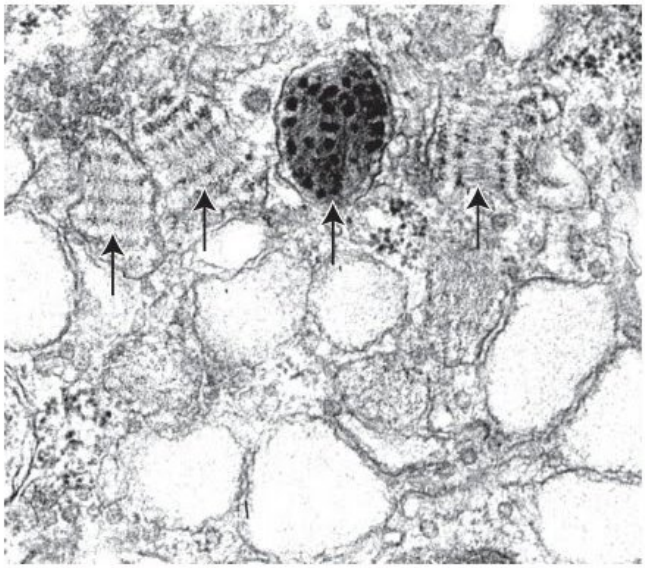

FIGURA 16-19. Aparato de Golgi en un odontoblasto. En esta microfotografía electrónica se muestra una región del aparato de Golgi que contiene numerosas vesículas grandes. Considérense los cuerpos en ábaco (*flechas*) que contienen matrices paralelas de filamentos salpicados de gránulos. 52 000×.

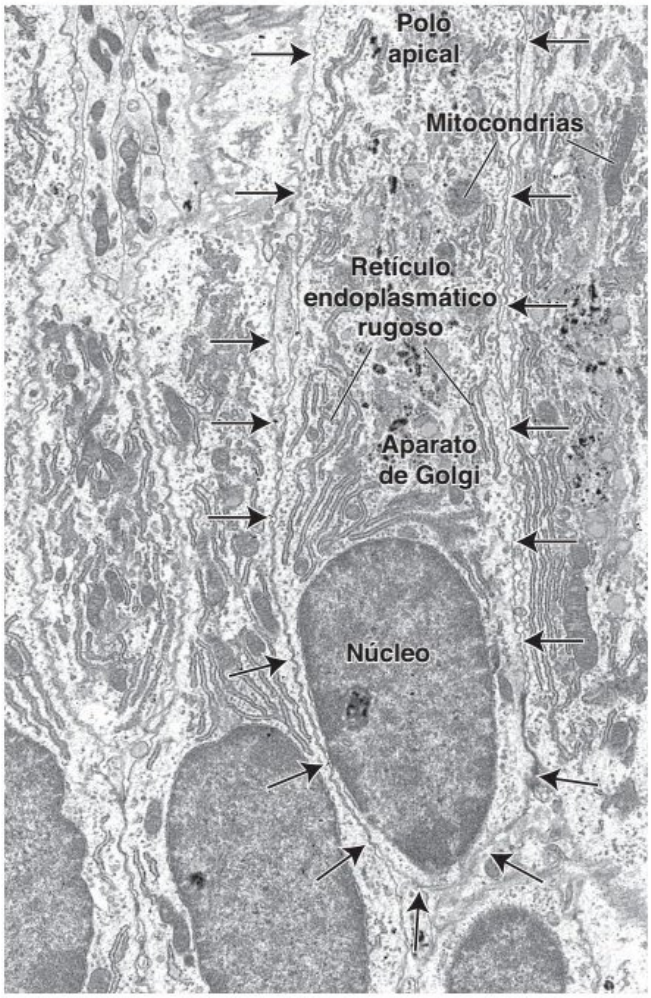

FIGURA 16-18. Microfotografía electrónica de odontoblastos. Se señala con *flechas* la membrana plasmática de un odontoblasto. La célula contiene una gran cantidad de retículo endoplasmático rugoso y un gran aparato de Golgi. Los procesos odontoblásticos no aparecen en esta imagen; un proceso se extendería desde el polo apical de cada célula (*arriba*). Las *manchas negras* en la región del aparato de Golgi son los cuerpos en ábaco. El tejido se trató con piroantimonato, que forma un precipitado oscuro con el calcio. 12 000×.

precursores, lo que da lugar a estructuras llamadas ***cuerpos en ábaco*** (fig. 16-19; *véase también* fig. 16-18). Los cuerpos en ábaco se van condensando a medida que maduran en los gránulos de secreción.

La dentina es producida por los odontoblastos.

La dentina es el primer componente mineralizado que aparece en el diente. La dentina más externa, que se conoce como ***dentina del manto***, está formada por células subodontoblásticas que producen pequeños haces de fibras de colágeno (fibras de Von Korff). Los **odontoblastos** se diferencian a partir de células en la periferia de la papila dental. Las células progenitoras tienen el aspecto de células mesenquimatosas típicas, es decir, contienen poco citoplasma. Durante su diferenciación en odontoblastos, aumenta el volumen citoplasmático y de los orgánulos característicos de las células sintetizadoras de colágeno. Las células forman una capa en la periferia de la papila dental y secretan la matriz orgánica de la dentina, o predentina, en su polo apical (lejos de la papila dental; fig. 16-20). A medida que aumenta el espesor de la predentina, los odontoblastos se mueven o son desplazados hacia el centro (*véase* fig. 16-13). Una **ola de mineralización** sigue a los odontoblastos en retroceso; este producto mineralizado es la dentina. Conforme las células se mueven hacia el centro, las proyecciones odontoblásticas se alargan; las más largas quedan rodeadas por la dentina mineralizada. En la dentina recién formada, la pared del túbulo dentinario consiste simplemente en los bordes de la dentina mineralizada. Con el tiempo, la dentina que delimita el túbulo dentinario se mineraliza aún más, y esta vaina más mineralizada se conoce como ***dentina peritubular***. El resto de la dentina se llama ***dentina intertubular***.

Pulpa dental y cavidad pulpar central (cámara pulpar)

La cavidad pulpar del diente es un compartimento de tejido conjuntivo limitado por la dentina.

La **cavidad pulpar central** es el espacio, dentro de un diente, ocupado por la **pulpa dental**; se trata de un tejido conjuntivo laxo con extensa vascularización y muy inervado. La cavidad pulpar adopta la forma del diente. Los vasos sanguíneos y los nervios entran en la cavidad pulpar por el vértice (ápice) de la raíz, en un sitio llamado

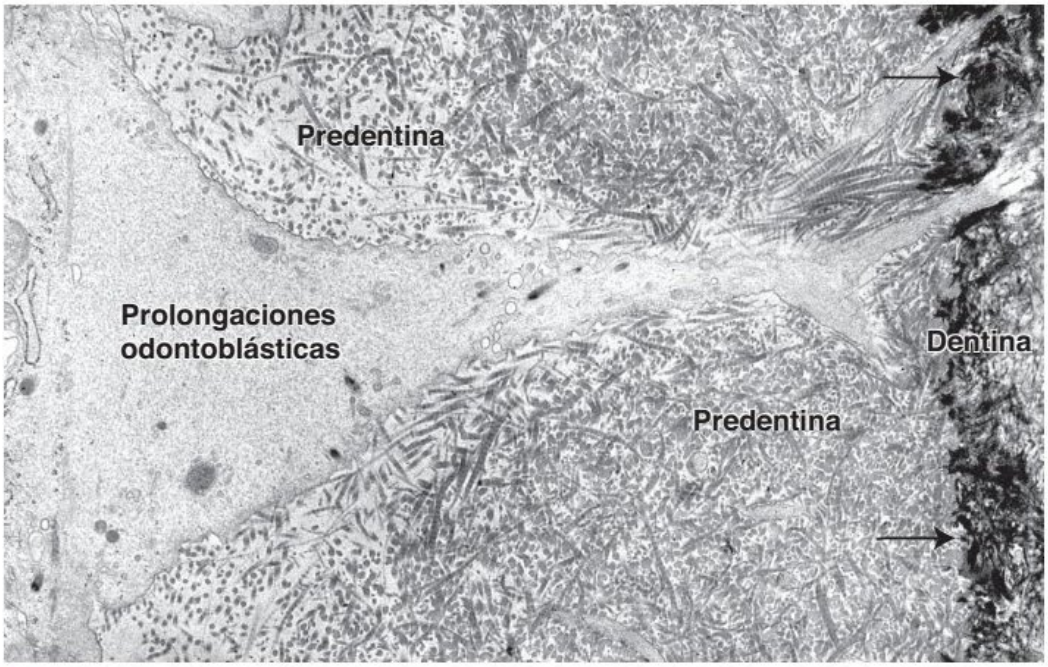

FIGURA 16-20. Prolongación en un odontoblasto joven. En esta microfotografía electrónica se muestra una prolongación odontoblástica que se introduce en un túbulo dentinario. La prolongación se extiende dentro de la predentina y, después de atravesar el frente de mineralización (*flechas*), se introduce en la dentina. Las fibrillas de colágeno en la predentina son más finas que las fibrillas más gruesas y maduras del frente de mineralización y más allá de él. 34 000×.

foramen apical (las denominaciones *ápice* y *apical* en este contexto se refieren solo al extremo angostado de la raíz del diente y no a una superficie luminal [apical], como se utiliza en la descripción de los epitelios de absorción y secreción).

Los vasos sanguíneos y los nervios se extienden hasta la corona del diente, donde forman redes vasculares y nerviosas debajo y dentro de la capa de odontoblastos. Algunas fibras nerviosas desnudas también se introducen en las porciones proximales de los túbulos de la dentina y entran en contacto con las proyecciones odontoblásticas. Se piensa que las proyecciones odontoblásticas tienen una función transductora al transmitir estímulos de la superficie del diente hasta los nervios de la pulpa dental. En los dientes con más de una cúspide, los **cuernos pulpares** que contienen una gran cantidad de fibras nerviosas se extienden dentro de las cúspides. En los túbulos dentinarios se extiende una mayor cantidad de estas fibras que en otros sitios. Dado que la dentina continúa secretándose durante toda la vida, la cavidad pulpar disminuye su volumen con la edad.

Tejidos de soporte de los dientes

Los tejidos de soporte de los dientes incluyen el hueso alveolar de los procesos alveolares del maxilar y la mandíbula, el periodonto y la encía.

Los procesos alveolares del maxilar y de la mandíbula contienen los alvéolos para las raíces dentales.

El **hueso alveolar propiamente dicho**, una capa delgada de hueso compacto, conforma la pared del alvéolo (*véase* fig. 16-8) y es el hueso al cual se fija el periodonto. El resto del proceso alveolar consiste en tejido óseo de soporte.

La superficie del hueso alveolar suele exhibir regiones de resorción ósea y depósito de tejido óseo, en particular cuando se mueve un diente (fig. 16-21). La **enfermedad periodontal** suele conducir a la destrucción del hueso alveolar, al igual que cuando hay una falta de oclusión funcional de un diente con su contraparte.

El **periodonto** es el tejido conjuntivo fibroso que une al diente con su hueso circundante. Este ligamento también es llamado ***membrana periodóntica***, pero ninguno de los términos describe su estructura y función de manera adecuada. El **periodonto** interviene en lo siguiente:

- Adhesión (fijación) dental
- Soporte dental

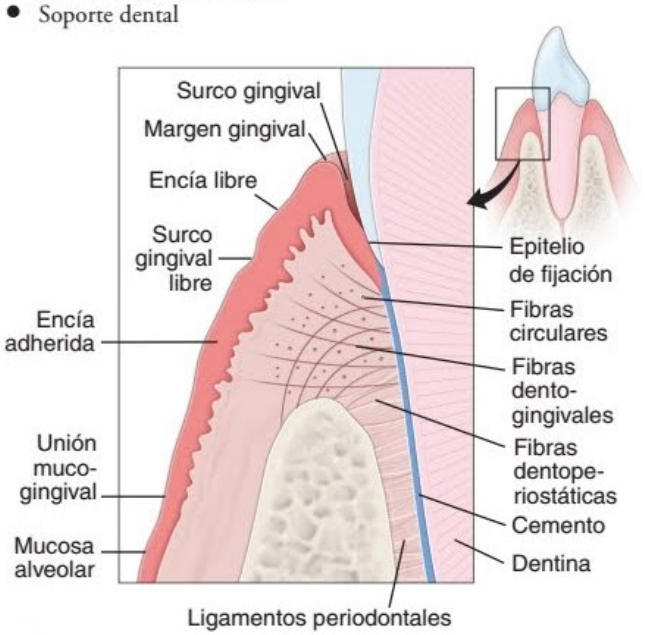

FIGURA 16-21. Diagrama de una encía. Este diagrama corresponde a una ampliación de la *región rectangular* de la figura superior derecha. El epitelio gingival se adhiere al esmalte del diente. Aquí, la unión entre el epitelio y el tejido conjuntivo es uniforme. En otros sitios, el epitelio gingival está interdigitado por papilas de tejido conjuntivo y la unión entre ambos es irregular. Las *líneas negras* representan fibras de colágeno del cemento del diente y de la cresta del hueso alveolar que se extienden hacia el epitelio gingival. Nótense las papilas poco profundas en la mucosa de revestimiento (mucosa alveolar) que contrastan con las de la encía.

- Remodelación ósea (durante el movimiento de un diente)
- Propiocepción
- Erupción dental

Un corte histológico del periodonto permite comprobar que tiene regiones de tejido conjuntivo denso y laxo. El tejido conjuntivo denso contiene fibras de colágeno y fibroblastos alargados paralelos al eje longitudinal de las fibras de colágeno. Se piensa que los fibroblastos avanzan y retroceden, por lo que dejan una estela de fibras de colágeno. Los fibroblastos periodónticos también contienen fibrillas de colágeno fagocitadas que son digeridas por las enzimas hidrolíticas de los lisosomas citoplasmáticos. Estas observaciones indican que los fibroblastos no solo producen fibrillas de colágeno, sino que también las reabsorben, de manera que se ajustan de manera continua a las exigencias de la tensión y el movimiento dentales.

El tejido conjuntivo laxo en el periodonto contiene vasos sanguíneos y terminaciones nerviosas. Además de fibroblastos y fibras de colágeno finas, el periodonto también contiene finas **fibras de oxitalán** con distribución longitudinal. Estas se hallan unidas a los huesos o al cemento en cada extremo. Algunas aparecen asociadas con la adventicia de los vasos sanguíneos.

La mucosa gingival es la parte de la membrana mucosa que se conoce como *encía*.

La **mucosa gingival** es una parte especializada de la mucosa bucal ubicada alrededor del cuello del diente. Está adherida con firmeza a los dientes y el tejido óseo alveolar subyacente. En la figura 16-21 se presenta un diagrama simplificado de la encía. La encía se compone de dos partes:

- **Mucosa gingival**, que es un sinónimo de la mucosa masticatoria ya comentada.
- **Epitelio de fijación**, o **epitelio de unión**, que se adhiere firmemente al diente. Este epitelio secreta un material de tipo lámina basal que se adhiere con firmeza a la superficie del diente. Después, las células se fijan a este material a través de hemidesmosomas. La lámina basal y los hemidesmosomas se denominan, en conjunto, ***fijación epitelial***. En las personas jóvenes esta fijación se realiza sobre el esmalte; en las personas mayores, en quienes la erupción dental pasiva y el retroceso gingival exponen las raíces, la fijación ocurre sobre el cemento.

Por encima de la fijación epitelial al diente, una hendidura superficial, llamada ***surco gingival***, se alinea con el **epitelio crevicular**, que es continuo con el epitelio de fijación.

El término ***periodonto*** se refiere a todos los tejidos que intervienen en la fijación de un diente a la mandíbula o al maxilar. Estos comprenden el epitelio crevicular y de fijación, el cemento, el ligamento periodontal y el hueso alveolar. La **periodontitis** es una enfermedad bucal inflamatoria que conduce a la destrucción del tejido periodontal involucrado en la unión del diente. Aunque existen terapias convencionales para controlar el proceso inflamatorio, no pueden restaurar las estructuras periodontales dañadas. Con el descubrimiento de células madre multipotenciales del ligamento periodontal (**PDLSC,** *periodontal ligament stem cells*), el tratamiento regenerativo periodontal para restaurar la función fisiológica de los dientes al reconstruir los tejidos de soporte periodontales dañados (incluyendo el hueso alveolar, la encía, los ligamentos periodontales y el cemento) podría hacerse realidad. En los humanos, las PDLSC se pueden obtener a partir de dientes sanos permanentes o deciduales. Cuando las PDLSC humanas aisladas se trasplantan a animales de laboratorio, se diferencian en ligamentos periodontales, hueso alveolar, cemento, nervios periféricos y vasos sanguíneos.

■ GLÁNDULAS SALIVALES

Las glándulas salivales mayores son órganos pares con conductos extremos largos que desembocan en la cavidad bucal.

Las **glándulas salivales mayores**, como ya se mencionó, son la parótida, la submandibular y la sublingual. Las glándulas parótidas y submandibulares en realidad están ubicadas fuera de la cavidad bucal; sus secreciones alcanzan la cavidad a través de conductos. La **glándula parótida** es subcutánea y está situada por debajo y por delante del oído externo en el espacio entre la rama de la mandíbula y la apófisis estiloides del hueso temporal. La **glándula submandibular** se encuentra bajo el piso de la boca, en el triángulo submandibular del cuello. La **glándula sublingual** se ubica en el piso de la boca, por delante de la glándula submandibular.

Las **glándulas salivales menores** se encuentran en la submucosa de diferentes partes de la cavidad bucal. Comprenden las **glándulas linguales**, **labiales**, **bucales**, **molares** y **palatinas**.

Cada glándula salival se origina en el epitelio embrionario de la cavidad bucal. Al principio, la glándula toma la forma de un cordón celular que prolifera hacia el interior del mesénquima. La proliferación de las células epiteliales produce al final cordones muy ramificados con extremos bulbosos. La degeneración de las células más internas de los cordones y de los extremos bulbosos conduce a su canalización. Los cordones se convierten en conductos y los extremos bulbosos se vuelven **acinos secretores** que corresponden a acinos secretores.

Acinos secretores glandulares

Los acinos secretores se organizan en lobulillos.

Las glándulas salivales mayores están rodeadas por una cápsula de tejido conjuntivo de densidad moderada, de la cual parten tabiques que dividen las porciones secretoras de la glándula en lóbulos y lobulillos. El tabique contiene los vasos sanguíneos de mayor calibre y conductos excretores. El tejido conjuntivo asociado con los grupos de acinos secretores se mezcla imperceptiblemente con el tejido conjuntivo laxo circundante. Las glándulas salivales menores no tienen cápsula.

En el tejido conjuntivo que rodea los acinos de las glándulas salivales mayores y menores hay gran abundancia de linfocitos y plasmocitos. Su importancia en la secreción de anticuerpos salivales se comentará más adelante.

Hay tres tipos de acinos secretores: serosos, mucosos y mixtos.

La unidad básica de secreción de las glándulas salivales, la **sialona**, consiste en el acino, el conducto intercalado y el conducto excretor (fig. 16-22). El **acino** es un saco ciego compuesto por células secretoras. El término *acinus* (*lat., baya o uva*) se refiere a la unidad de secreción de las glándulas salivales. Los acinos de las glándulas salivales contienen **células serosas** (secretoras de proteínas), **células mucosas** (secretoras de mucina) o ambas. La frecuencia relativa de los tres tipos de acinos es una característica importante mediante la cual se distinguen las glándulas salivales mayores. Por lo tanto, se describen tres tipos de acinos:

- **Acinos serosos**, que contienen solo células serosas y, en general, son esféricos.
- **Acinos mucosos**, que incluyen solo células mucosas y suelen ser más tubulares.
- **Acinos mixtos**, que presentan tanto células serosas como mucosas. En los preparados de rutina teñidos con H&E los acinos

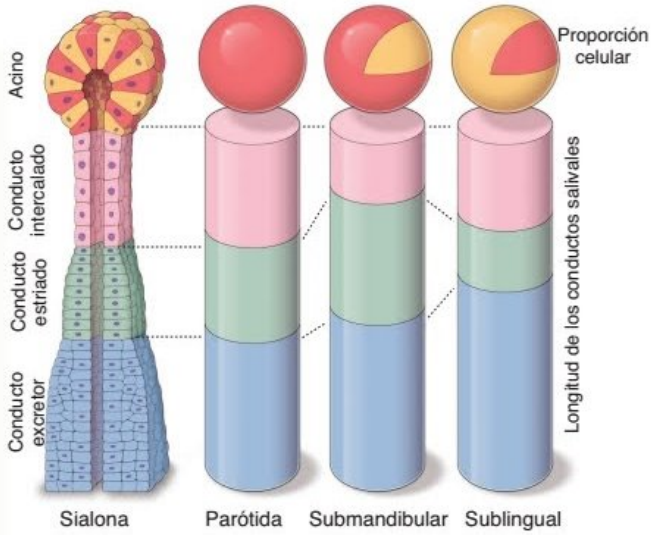

FIGURA 16-22. Diagrama comparativo de los componentes de la sialona en las tres glándulas salivales mayores. Las cuatro partes principales de la sialona (acino, conducto intercalado, conducto estriado y conducto excretor) tienen un código de color. En las tres columnas a la *derecha* de la sialona se comparan las longitudes de los diferentes conductos en las tres glándulas salivales. Las células de *color rojo* en el acino son las células serosas y las células de *color amarillo* son las células mucosas. La proporción entre las células serosas y las células mucosas se ilustra en los acinos de las diversas glándulas.

mucosos tienen un casquete de células serosas que se piensa que secretan su producto hacia el espacio intercelular lobulado entre las células mucosas. Debido a su aspecto en los cortes histológicos, estos casquetes reciben el nombre de ***semilunas serosas***.

Las semilunas serosas son artificios del método de fijación tradicional.

Como ya se dijo, cada acino mixto, como los que se encuentran en la glándula sublingual y submandibular, contiene células serosas y mucosas. En los preparados de rutina para las microscopías óptica y electrónica, las células serosas tradicionalmente se consideraron como las estructuras que forman la **semiluna**. Estudios recientes con microscopía electrónica contradicen esta interpretación clásica de la semiluna. La congelación rápida del tejido en nitrógeno líquido, como parte de una sustitución por congelación con tetróxido de osmio en acetona fría, revela que tanto las células mucosas como las serosas están alineadas en la misma hilera para rodear la luz de los acinos secretores. No se encontró ninguna semiluna serosa. En los cortes de la misma muestra realizados por el método convencional se observan **células mucosas** inflamadas con gránulos secretores agrandados. Las células serosas forman semilunas típicas y están situadas en la región periférica del acino con delgadas proyecciones citoplasmáticas interpuestas entre las células mucosas. Estos hallazgos indican que la semiluna observada con el microscopio óptico o electrónico es un **artificio del método de fijación convencional** (fig. 16-23). El proceso de formación de las semilunas se explica por la expansión del mucinógeno, un componente importante de

CUADRO 16-3
CORRELACIÓN CLÍNICA: CARIES DENTALES

La **caries dental** es una enfermedad infecciosa microbiana de los dientes cuya consecuencia es la destrucción de los tejidos calcificados afectados, es decir, el esmalte, la dentina y el cemento. Las lesiones de la caries suelen ocurrir bajo masas de colonias bacterianas denominadas *placa dentobacteriana*. La aparición de la caries dental se asocia, principalmente, con colonias bacterianas de *Streptococcus mutans*, mientras que los lactobacilos se asocian con la progresión activa de la enfermedad. Estas colonias bacterianas metabolizan los hidratos de carbono y producen un ambiente ácido que desmineraliza la estructura dental subyacente. La ingesta frecuente de sacarosa está fuertemente asociada con el desarrollo de estas colonias bacterianas acidogénicas.

Las cantidades mínimas de **flúor** de fuentes como el agua potable (de 0.5 a 1.0 ppm es lo óptimo), las pastas dentífricas e incluso la dieta pueden mejorar la resistencia a los efectos de las bacterias cariogénicas. El flúor mejora la resistencia de la estructura dental al ácido, actúa como un agente antimicrobiano y promueve la remineralización de las lesiones cariosas pequeñas. La resistencia a la degradación ácida del esmalte es facilitada por la sustitución de iones hidroxilo por iones fluoruro en los cristales de hidroxiapatita. Esto disminuye la solubilidad de los cristales adamantinos en el ácido.

El tratamiento de las lesiones cavitadas o "caries dentales" (fig. C16-3-1) incluye la excavación del tejido dental infectado y su reemplazo con materiales dentales como amalgamas, resinas compuestas y cementos de ionómeros vítreos. La invasión microbiana de la estructura dental puede alcanzar la "pulpa" del diente y provocar una respuesta inflamatoria. En este caso, por lo general, se recomienda el tratamiento ortodóncico o "tratamiento de conducto", con la posterior colocación de una corona para añadir fuerza a la estructura dental coronal afectada.

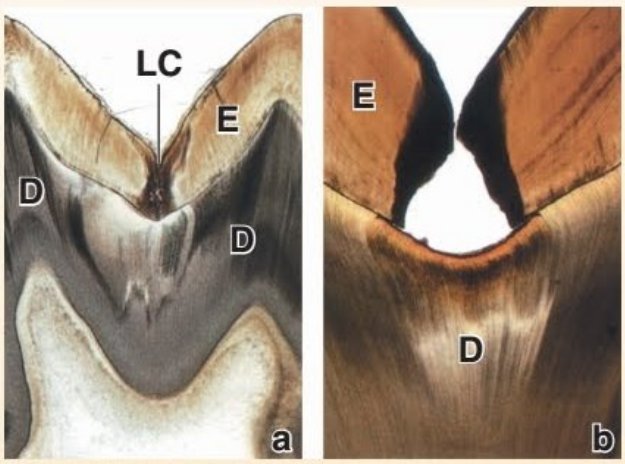

FIGURA C16-3-1. Microfotografía de una caries. a. Imagen de un diente preparado por el método de desgaste en el que se distingue una lesión por caries (*LC*) que ha perforado todo el espesor del esmalte (*E*) y se ha diseminado lateralmente a la altura de la conexión amelodentinaria. *D*, dentina. **b.** La lesión aquí está más avanzada. El esmalte (*E*) fue socavado y debilitado, por lo que se fracturó y se produjo una cavidad. En este momento las bacterias pueden invadir y avanzar por los túbulos dentales expuestos, lo que genera focos de licuefacción destructiva en la dentina (*D*) y, en última instancia, la exposición de la pulpa. 16× (fuente Eveson JW, Scully C. Color Atlas of Oral Pathology. London: Times Mirror International Publishers, 1995).

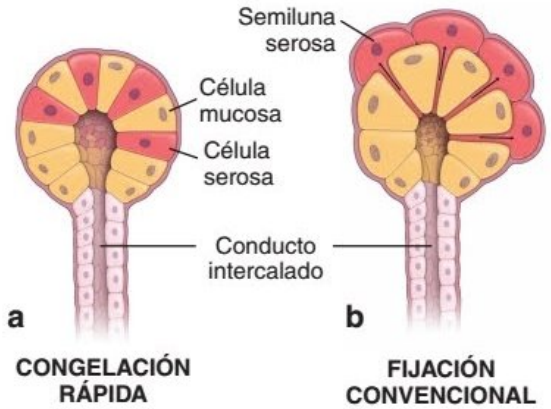

FIGURA 16-23. Relación entre las células serosas y las células mucosas en el acino mixto. a. En este diagrama se ilustra la relación entre las células mucosas y serosas tal y como se observa en el microscopio electrónico después de aplicar el método de congelación rápida. Las células serosas se extienden desde la lámina basal hasta la luz del acino. **b.** Se ilustran las células serosas que ocupan la periferia del acino y forman la denominada *semiluna serosa*. Esta característica es visible en los preparados de rutina fijados por inmersión. Las células mucosas inflamadas han expulsado a las células serosas, dejando pequeños restos del citoplasma entre las células mucosas.

los gránulos secretores, durante la fijación de rutina. Esta expansión aumenta el volumen de las células mucosas y desplaza las células serosas de su posición original, con lo que se crea el efecto semilunar. Algunas veces se observa un fenómeno similar en la mucosa intestinal, en donde las células caliciformes inflamadas desplazan las células absortivas contiguas.

Las células serosas son células secretoras de proteínas.

Las **células serosas** tienen una forma piramidal, con una superficie basal relativamente amplia en contacto con la lámina basal y una superficie apical reducida orientada hacia la luz de los acinos. Contienen una gran cantidad de RER y ribosomas libres, un aparato de Golgi prominente y muchos gránulos de secreción esferoideos (fig. 16-24). Como en la mayoría de las células secretoras de proteínas que almacenan sus secreciones en **gránulos de cimógeno**, los gránulos se encuentran en el citoplasma apical. La mayor parte de los orgánulos restantes se hallan en el citoplasma basal o perinuclear. En los cortes teñidos con H&E, el citoplasma basal de las células serosas se tiñe con hematoxilina debido al RER y los ribosomas libres, mientras que la región apical se tiñe con eosina en gran parte debido a los gránulos de secreción.

Cuando se examina con el microscopio electrónico de transmisión (MET), la base de la célula serosa puede exhibir pliegues de la

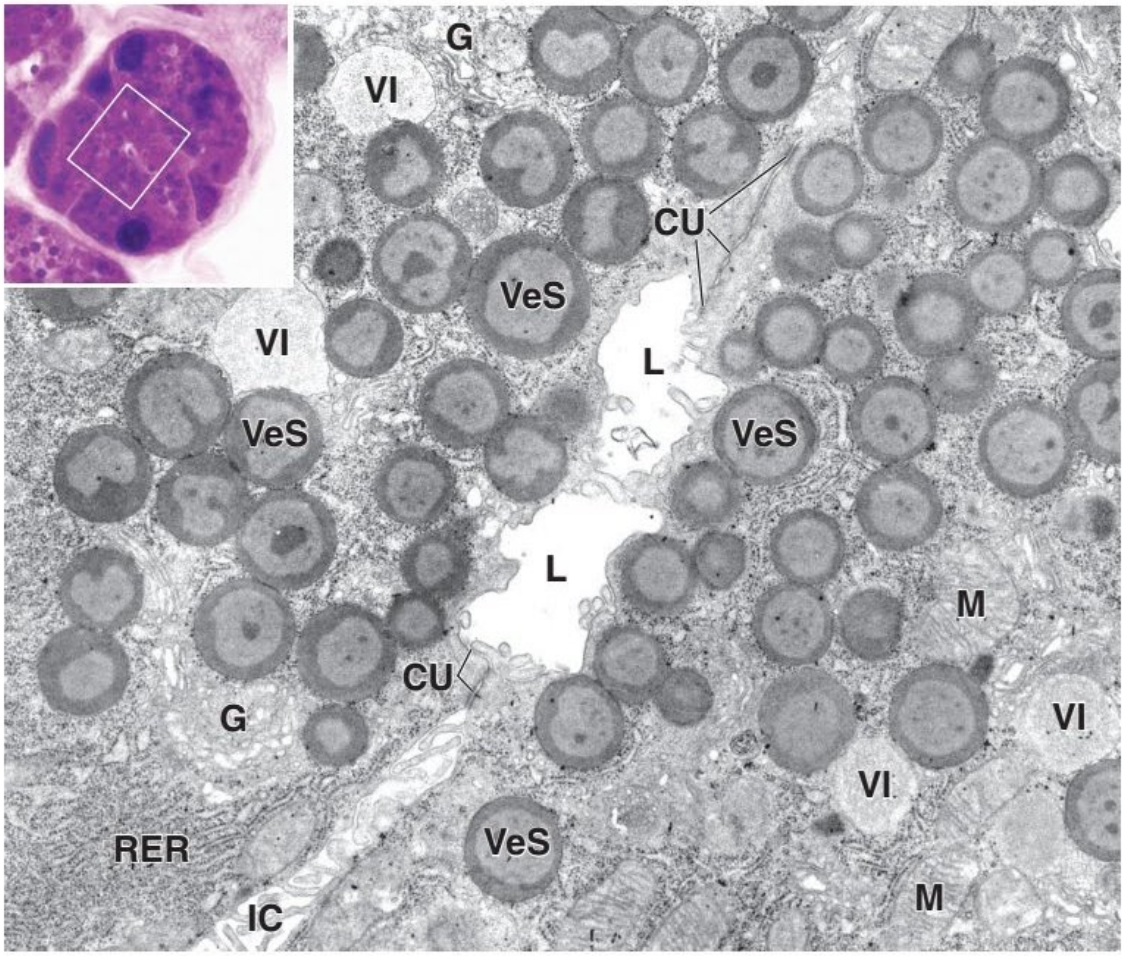

FIGURA 16-24. Microfotografía electrónica de la porción apical de las células serosas de la glándula parótida. Como puede apreciarse según el *recuadro* en la microfotografía de orientación, solo se muestran las porciones apicales de la célula serosa de la glándula parótida serosa. Las células están polarizadas, con su producto dentro de las vesículas secretoras (*VeS*) cerca de la luz (*L*) del acino. Las células muestran retículo endoplasmático rugoso (*RER*) y varios dictiosomas del aparato de Golgi (*G*). Las vesículas secretoras inmaduras (*VI*) se ubican cerca del aparato de Golgi. En el polo apical de las células hay complejos de unión (*CU*). El espacio intercelular (*IC*) está dilatado y en él se ven siluetas de pliegues laterales seccionados. *M*, mitocondrias. 15 000×.

membrana plasmática basal y basolaterales en forma de proyecciones que se entrecruzan con otras similares de células contiguas. Las células serosas se unen cerca de su superficie apical a células adyacentes mediante complejos de unión del acino (*véase* fig. 16-24).

Las células mucosas son células secretoras de mucinas.

Al igual que en otros epitelios mucosecretores, las **células mucosas** de los acinos salivales mucosos manifiestan actividad cíclica. Durante parte del ciclo la mucosa se sintetiza y se almacena dentro de la célula en forma de **gránulos de mucinógeno**. Cuando se elimina el producto, después de la estimulación hormonal y nerviosa, la célula comienza a resintetizar mucosa. Después de que ha descargado la mayor parte o la totalidad de sus gránulos de mucinógeno, es difícil distinguir una célula mucosa de una célula serosa inactiva. Sin embargo, las células mucosas contienen una gran cantidad de gránulos de mucinógeno en su citoplasma apical, y debido a que el mucinógeno se pierde en los cortes de parafina teñidos con H&E, dicha porción apical suele aparecer vacía. En los preparados para el MET, el RER, las mitocondrias y otros componentes se ven sobre todo en la porción basal de la célula; esta porción también contiene el núcleo, que suele estar aplanado contra la membrana plasmática basal (fig. 16-25). En los preparados realizados con el método de congelación rápida (fig. 16-26), las células aparecen redondas y con una separación clara entre unas y otras. Los núcleos son esferoideos y se ubican en el centro de la célula. La porción apical de la célula mucosa contiene abundantes gránulos de mucinógeno y un gran aparato de Golgi, en el que se añaden grandes cantidades de hidratos de carbono a una base de proteínas para sintetizar la glucoproteína de la mucina. Las células mucosas poseen complejos de unión apicales idénticos a los que se observan entre las células serosas.

Las células mioepiteliales son células contráctiles que abarcan la región basal de las células secretoras del acino.

Las **células mioepiteliales** son células contráctiles con muchas proyecciones. Están ubicadas entre la membrana plasmática basal de las células epiteliales y la lámina basal del epitelio (fig. 16-27). Las células mioepiteliales también están bajo las células de la porción proximal del sistema de conductos. En ambos sitios, las células mioepiteliales son fundamentales para impulsar productos de secreción hacia el conducto excretor. Las células mioepiteliales a veces son difíciles de identificar en los cortes teñidos con H&E. El núcleo de la célula con frecuencia aparece como una pequeña silueta redondeada cerca de la membrana basal. Los filamentos contráctiles se tiñen con eosina y, a veces, se reconocen como una delgada banda eosinófila contigua a la membrana basal.

El **síndrome de Sjögren primario** es una enfermedad inflamatoria autoinmunitaria sistémica que afecta a las glándulas salivales y lagrimales; produce sequedad de boca y ojos. El corte histológico de la glándula salival de un individuo afectado muestra una **infiltración linfocítica** local con un gran número de macrófagos y plasmocitos. En estadios avanzados, los acinos secretores normales son reemplazados por linfocitos. Algunos estudios recientes también indican la alteración de las **células mioepiteliales**. La cantidad de actina α del músculo liso (α-SMA, *smooth muscle actin*), responsable de las propiedades contráctiles de las células mioepiteliales en las glándulas salivales, se reduce de manera significativa

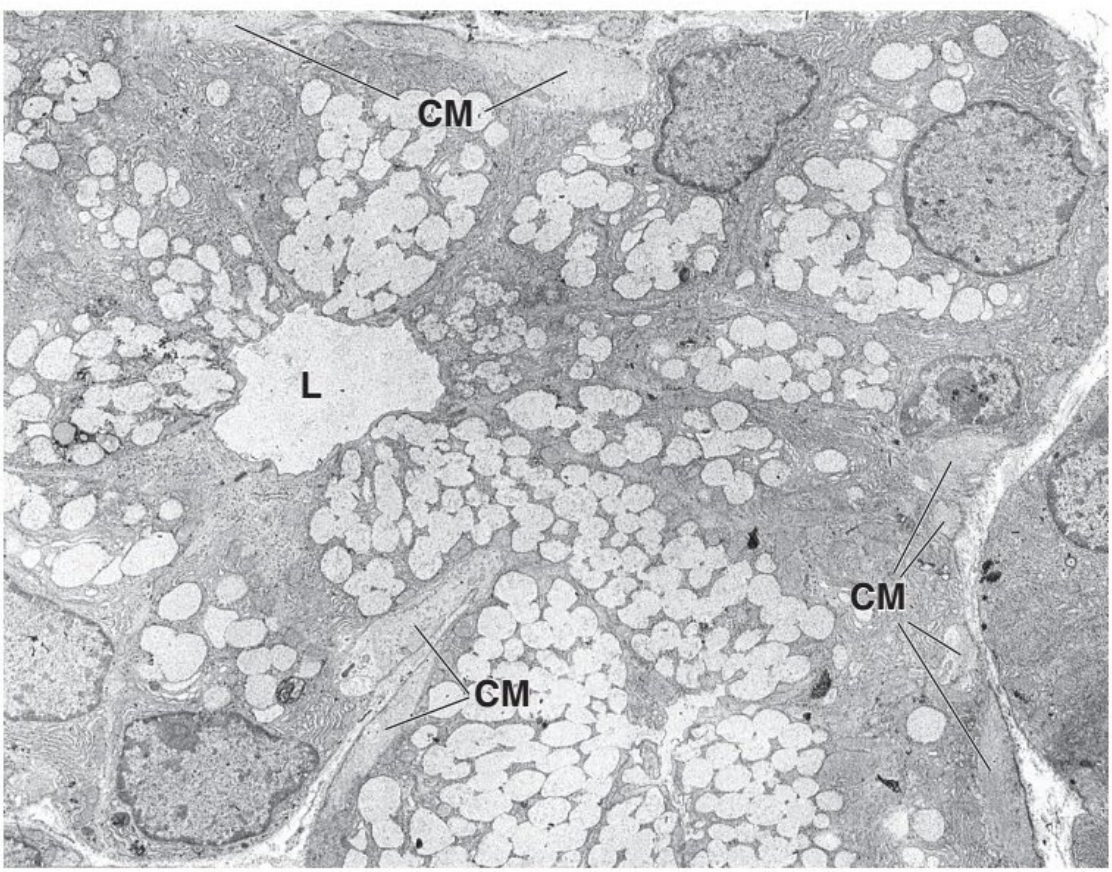

FIGURA 16-25. Microfotografía electrónica de un acino mucoso visto con poco aumento. Las células mucosas contienen abundantes gránulos de mucinógeno. Muchos de los gránulos han confluido para formar masas irregulares de un tamaño mayor, que en última instancia se vuelcan en la luz (*L*) del acino. En la periferia del acino se observan proyecciones de células mioepiteliales (*CM*). 5000×.

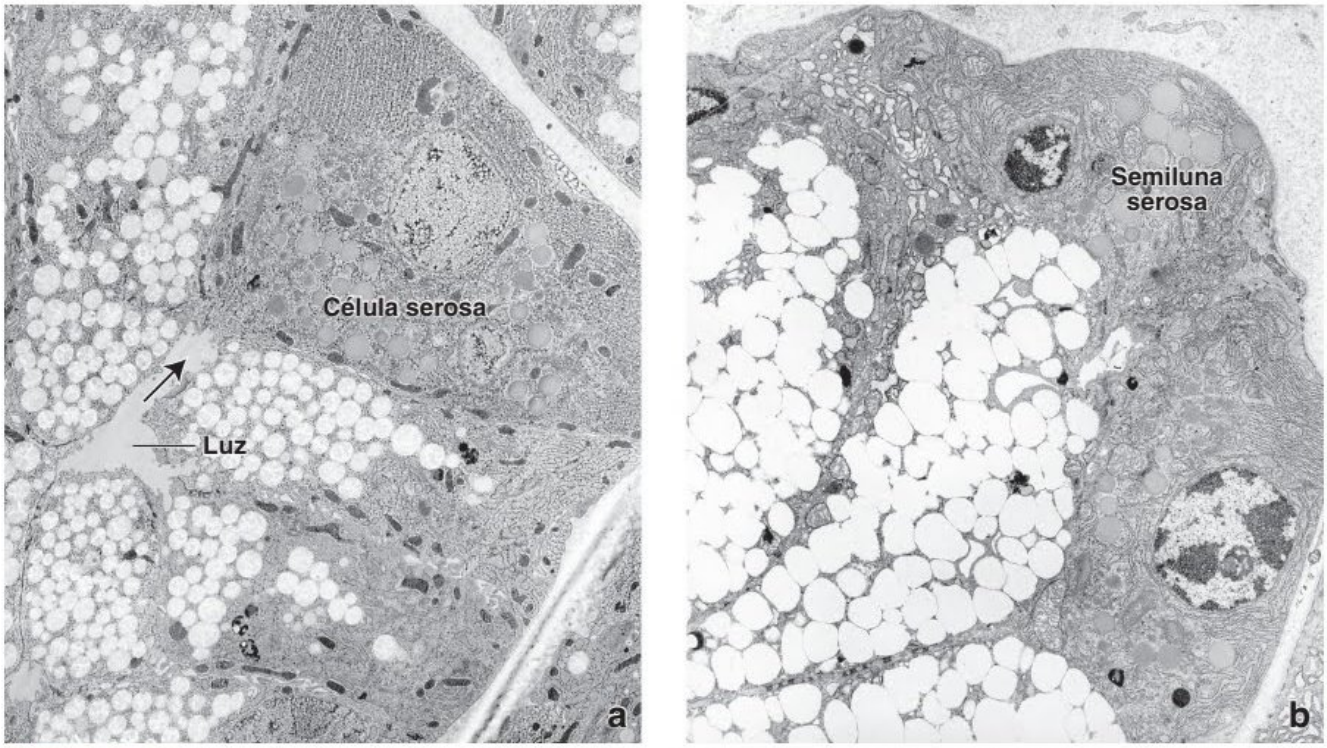

FIGURA 16-26. Microfotografías electrónicas de acinos mixtos. a. En esta microfotografía electrónica de bajo aumento de la glándula sublingual, preparada por enfriamiento rápido con un método de sustitución por congelación, se muestra la distribución de las células dentro de un solo acino. Las células mucosas tienen gránulos de mucinógeno redondos bien conservados. Las células mucosas y serosas están alineadas para rodear la luz del acino. No se ven semilunas serosas. 6000×. **b.** Microfotografía electrónica de la glándula sublingual fijada en formaldehído de manera tradicional. Obsérvense la expansión y confluencia considerables de los gránulos de mucinógeno, así como la formación de una semiluna serosa. 15000× (cortesía del Dr. Shohei Yamashina).

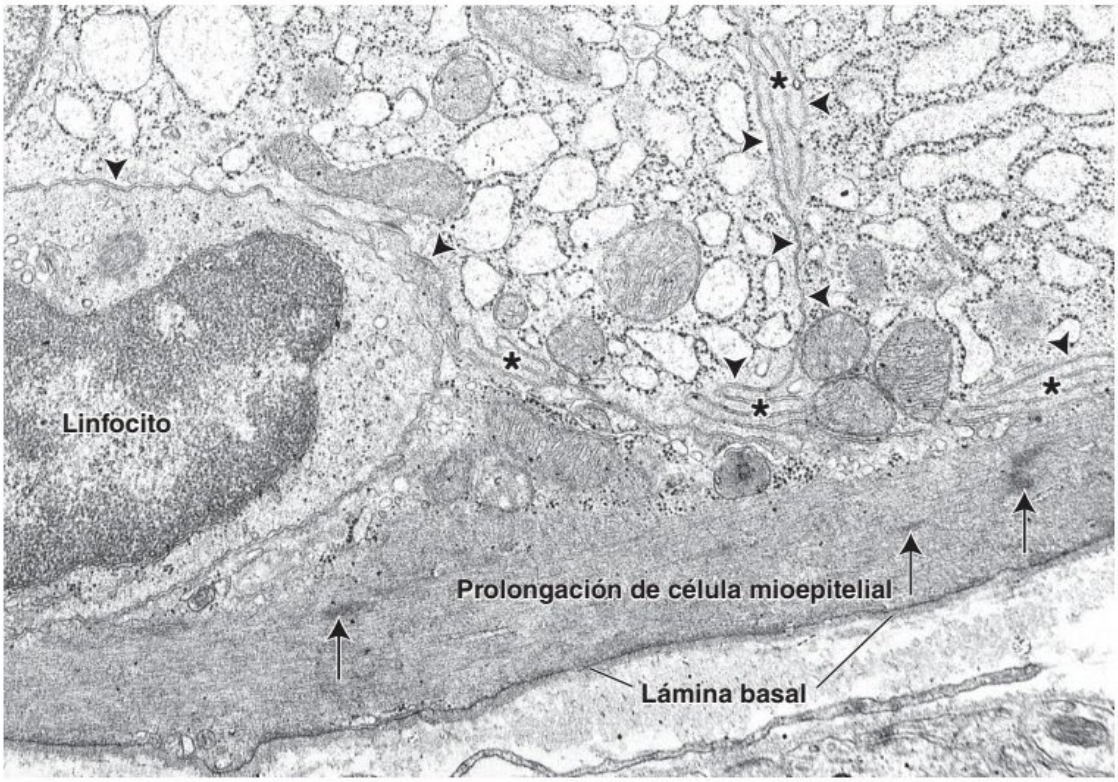

FIGURA 16-27. Microfotografía electrónica de la porción basal de un acino. En la imagen se muestra la porción basal de dos células secretoras de una glándula submandibular. También se aprecia la prolongación de una célula mioepitelial. Nótese que la prolongación de la célula mioepitelial está ubicada del lado epitelial de la lámina basal. El citoplasma de la célula mioepitelial contiene filamentos contráctiles y densidades (*flechas*) similares a las que se observan en las células musculares lisas. La célula de la *izquierda* con un núcleo pequeño es un linfocito. Dado que ha emigrado a través de la lámina basal, también está dentro del compartimento epitelial. *Puntas de flecha*, límites celulares; *asteriscos*, pliegues basolaterales. 15000×.

en los pacientes con síndrome de Sjögren primario en comparación con los individuos sanos. Esto puede ocasionar una pérdida de soporte mecánico para los acinos y para el sistema de conductos, contribuyendo a la reducción del flujo salival.

Conductos salivales

La luz del acino salival es continua con la del **sistema de conductos**, que puede tener hasta tres segmentos secuenciales, a saber:

- **Conducto intercalado**, que parte del acino.
- **Conducto estriado**, llamado así porque tiene "estrías", repliegues de la membrana plasmática basal de las células cilíndricas del epitelio que forman el conducto.
- **Conductos excretores**, que son los conductos más grandes que desembocan en la cavidad bucal.

El grado de desarrollo de los conductos intercalados y los estriados varía según el tipo de secreción acinar (*véase* fig. 16-22). Las glándulas serosas tienen conductos intercalados y estriados bien desarrollados; estos modifican la secreción serosa por absorción de componentes específicos y por secreción de componentes adicionales para formar el producto final. Las glándulas mucosas, en las cuales la secreción no se modifica, poseen conductos intercalados muy poco desarrollados que pueden no ser reconocibles en los cortes teñidos con H&E. Además, estas glándulas no exhiben conductos estriados.

Los conductos intercalados están ubicados entre un acino y un conducto de mayor calibre.

Los **conductos intercalados** están revestidos de epitelio cúbico simple que no suele poseer ninguna característica distintiva indicativa de una función que no sea la de conducir la secreción. Sin embargo, las células de los conductos intercalados poseen actividad de carbonato-deshidratasa. Las glándulas secretoras de serosa y las glándulas mixtas han demostrado que:

- **Secretan HCO_3^-** en el producto de los acinos.
- **Absorben Cl^-** del producto de los acinos.

Como ya se comentó, los conductos intercalados son más prominentes en las glándulas salivales que producen una secreción serosa acuosa. En las glándulas salivales mucosas, los conductos intercalados, cuando están presentes, son cortos y difíciles de identificar.

Las células del conducto estriado tienen numerosos pliegues en su membrana plasmática basal.

Los **conductos estriados** están revestidos por epitelio cúbico simple, que se convierte en cilíndrico conforme se aproxima al conducto excretor. Los pliegues de la membrana plasmática basal se ven como "estrías" en los cortes histológicos. Encerradas en los pliegues, hay mitocondrias alargadas que se orientan longitudinalmente. Los pliegues basales asociados con mitocondrias alargadas son una especialización morfológica relacionada con la reabsorción de líquidos y electrólitos. Las células de los conductos estriados también tienen abundantes pliegues basolaterales entrelazados con los de las células contiguas. El núcleo ocupa generalmente un lugar central (y no basal) en la célula. Los conductos estriados son los sitios de:

- **Reabsorción de Na^+** desde la secreción primaria.
- **Secreción de K^+ y HCO_3^-** en el producto glandular.

Se reabsorbe más Na^+ que el K^+ que se secreta, por lo que la secreción se vuelve hipotónica. Cuando la secreción es muy rápida, en la saliva definitiva aparece más Na^+ y menos K^+ porque los sistemas de reabsorción y secreción secundaria no pueden mantener el ritmo de la secreción primaria. Por lo tanto, la saliva puede llegar a tornarse de isotónica a hipertónica.

El diámetro de los conductos estriados con frecuencia supera al de los acinos secretores. Los conductos estriados están ubicados en el parénquima de las glándulas (son **conductos intralobulillares**), pero pueden estar rodeados por una pequeña cantidad de tejido conjuntivo en el que los vasos sanguíneos y los nervios están orientados en sentido paralelo al conducto.

Los conductos excretores discurren en el tejido conjuntivo interlobulillar e interlobular.

Los **conductos excretores** son los principales conductos de cada una de las glándulas de mayor calibre. Finalmente, desembocan en la cavidad bucal. El epitelio de los pequeños conductos excretores es cúbico simple. Cambia de forma gradual a cilíndrico seudoestratificado o cúbico estratificado. A medida que aumenta el diámetro del conducto, con frecuencia se observa un epitelio cilíndrico estratificado, y conforme se acerca a la cavidad bucal, puede haber un epitelio plano estratificado. El conducto parotídeo (conducto de Stensen) y el conducto submandibular (conducto de Wharton) discurren en el tejido conjuntivo de la cara y el cuello, respectivamente, a una cierta distancia de la glándula antes de penetrar en la mucosa bucal.

Glándulas salivales mayores

Glándula parótida

Las glándulas parótidas son completamente serosas.

Las **glándulas parótidas**, serosas y de estructura par, son las glándulas salivales mayores más grandes. El conducto parotídeo se desplaza desde la glándula (que se encuentra debajo y delante del oído) para ingresar en la cavidad bucal opuesta al segundo diente molar superior. Las unidades secretoras en la parótida son serosas y rodean numerosos conductos intercalados largos y estrechos. Los conductos estriados son grandes y muy visibles (fig. 16-28a).

En la glándula parótida suele haber una gran cantidad de tejido adiposo; esta es una de sus características distintivas (lám. 52, p. 604). El **nervio facial** (NC VII) atraviesa la glándula parótida; en los preparados de rutina con H&E de la glándula se pueden encontrar grandes secciones transversales de este nervio y son útiles para identificarla. Las **paperas**, una infección vírica de la glándula parótida, pueden dañar el nervio facial.

Glándula submandibular

Las submandibulares son glándulas mixtas que en los humanos están compuestas principalmente por acinos serosos.

Las **glándulas submandibulares**, que son órganos pares más o menos grandes, están ubicadas debajo de cada lado del piso de la boca, cerca de la mandíbula. De cada glándula parte un conducto, con un trayecto central y hacia adelante, hasta una papila situada en el piso de la boca, lateral al frenillo de la lengua. Entre los acinos serosos predominantes suelen aparecer algunos acinos mucosos coronados por semilunas serosas. Los conductos intercalados son menos abundantes que en la glándula parótida (fig. 16-28b y lám. 51, p. 602).

Glándula sublingual

Las glándulas sublinguales son pequeñas glándulas mixtas que, en los humanos, se encuentran formadas principalmente por acinos mucosos.

Las **glándulas sublinguales** (las más pequeñas de las glándulas salivales mayores pares) se encuentran en el piso de la boca, anteriores con respecto a las glándulas submandibulares. Sus múltiples conductos sublinguales pequeños desembocan en el conducto subman-

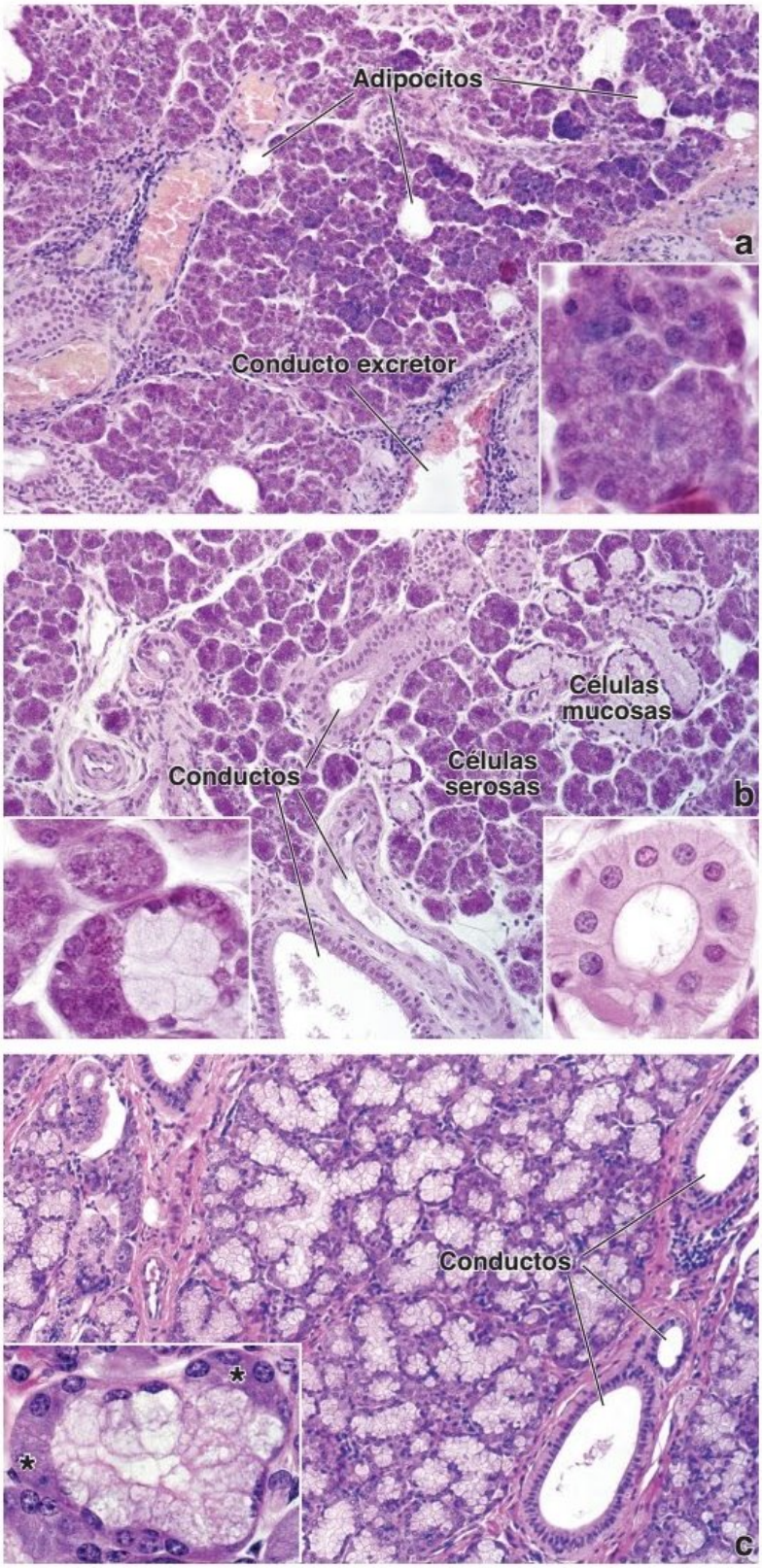

FIGURA 16-28. Microfotografías de las tres glándulas salivales mayores. a. La glándula parótida en el humano está compuesta en su totalidad por acinos serosos y sus conductos. Es normal que también haya adipocitos distribuidos a lo largo de la glándula. En la *parte inferior* de la imagen se observa un conducto excretor dentro de un tabique de tejido conjuntivo. 120×. **Recuadro.** Mayor aumento de las células serosas de los acinos. 320×. **b.** Las glándulas submandibulares poseen acinos tanto serosos como mucosos. En los humanos predominan los componentes serosos. Los acinos mucosos se distinguen fácilmente, incluso a bajo aumento, debido a su tinción tenue . El resto del campo se compone, en su mayoría, de acinos serosos. En el campo se observan varios conductos excretores, estriados e intercalados. 120×. **Recuadro izquierdo.** Acino con una semiluna serosa que rodea las células secretoras de mucosa a mayor aumento. 360×. **Recuadro derecho.** Conducto estriado con mayor ampliación. Estos conductos tienen un epitelio cilíndrico con estrías basales visibles. 320×. **c.** La glándula sublingual contiene elementos tanto serosos como mucosos. Aquí predominan los acinos mucosos. Estos son visibles debido a su tinción tenue. La inspección minuciosa de los acinos mucosos con este aumento relativamente bajo revela que no son estructuras esferoideas sino, más bien, estructuras alargadas o tubulares con ramificaciones. Así, el acino es bastante grande y no suele verse completo en el plano de un solo corte. Los conductos de la glándula sublingual que aparecen con mayor frecuencia en un corte son los conductos interlobulillares. 120×. **Recuadro.** El componente seroso de la glándula consiste principalmente en semilunas (*asteriscos*), que son artificios de la fijación convencional. 320×.

dibular y también, de forma independiente, sobre el piso de la boca. Algunos de los acinos mucosos predominantes poseen semilunas serosas, pero es muy raro hallar acinos serosos puros (fig. 16-28c y lám. 53, p. 606). Los conductos intercalados y estriados son cortos, difíciles de localizar y a veces inexistentes. Las unidades secretoras mucosas pueden ser más tubulares que acinares.

Saliva

La saliva comprende las secreciones combinadas de todas las glándulas salivales: mayores y menores.

La mayor parte de la **saliva** es producida por las glándulas salivales. Una cantidad más pequeña proviene del surco gingival, las criptas

CUADRO 16-4

CORRELACIÓN CLÍNICA: TUMORES DE LAS GLÁNDULAS SALIVALES

En general, los **tumores de las glándulas salivales** se producen en las glándulas salivales mayores (parótida, submandibular y sublingual); sin embargo, un pequeño porcentaje ocurre en las glándulas menores ubicadas dentro de la mucosa bucal, el paladar, la úvula, el piso de la boca, la lengua, la faringe, la laringe y los senos paranasales. Cerca del 80% de los tumores de las glándulas salivales son benignos. La mayoría se originan en la glándula parótida (fig. C16-4-1a). El sitio más frecuente de los tumores en las glándulas salivales menores es el paladar.

El tumor benigno más frecuente es el **adenoma pleomorfo**, que corresponde al 65% de todos los tumores de las glándulas salivales. Se caracteriza por tejido epitelial con células ductales y mioepiteliales entremezcladas con áreas que tienen el aspecto de la sustancia fundamental de los tejidos conjuntivos (p. ej., del cartílago). Estos tejidos similares a los conjuntivos son producidos por las células mioepiteliales (fig. C16-4-1b).

La mayoría de los pacientes con tumores benignos tienen una tumefacción indolora en la glándula afectada. Dado el compromiso nervioso, también aparecen signos como entumecimiento o debilidad de los músculos inervados. Por ejemplo, en algunas personas con tumores parotídeos puede presentarse parálisis de los músculos faciales o dolor facial persistente.

El tratamiento más frecuente es la extirpación quirúrgica del tumor. Para los tumores de la glándula parótida es necesaria una parotidectomía total (extirpación de la glándula parótida). Cuando el tumor es canceroso, también se aplica radioterapia postoperatoria. Las complicaciones del tratamiento quirúrgico de los tumores de la glándula parótida incluyen la disfunción del nervio facial y el **síndrome de Frey** (también conocido como *síndrome auriculotemporal*).

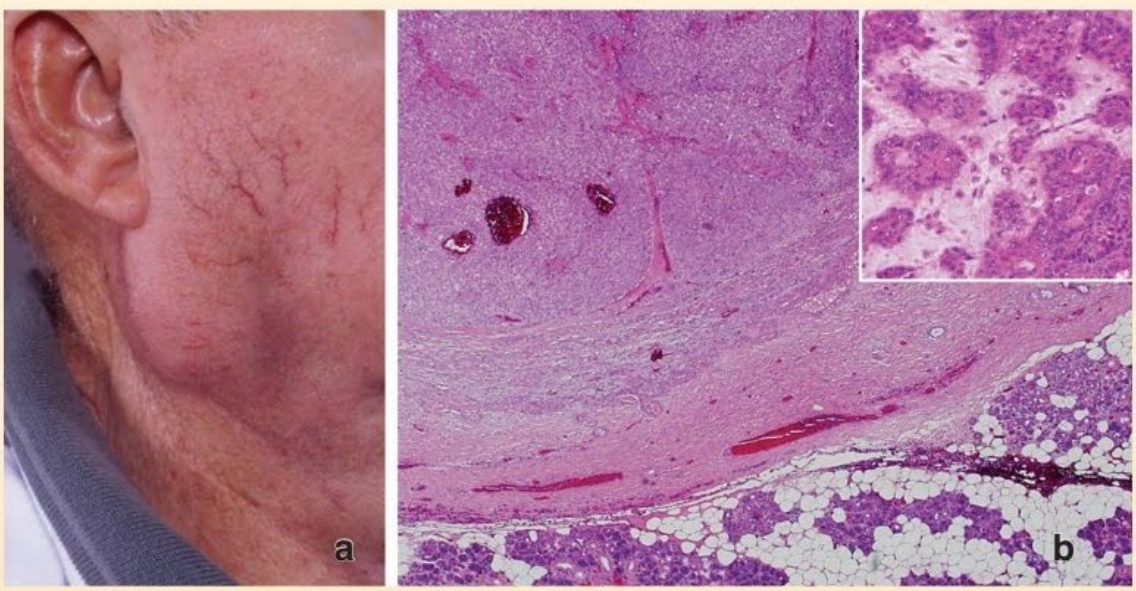

FIGURA C16-4-1. Adenoma pleomorfo de la glándula parótida. a. En la imagen se muestra a un paciente con una masa parótida ubicada cerca del ángulo de la mandíbula. **b.** En esta microfotografía de bajo aumento se observan las características de un adenoma pleomorfo (cortesía del Dr. Kerry D. Olsen). Nótese que el tejido normal de la parótida (regiones basófilas teñidas en la *parte inferior*) se separa por la cápsula fibrosa de un nódulo que contiene tejido de aspecto conjuntivo parecido a la matriz extracelular del cartílago. 40×. El *recuadro,* con mayor aumento, muestra un nido de células neoplásicas separadas por un estroma menos eosinófilo que se asemeja a la matriz extracelular del cartílago hialino. 200× (cortesía del Dr. Joaquín J. García).

amigdalinas y la trasudación general desde el revestimiento epitelial de la cavidad bucal. Una de las características singulares de la saliva es el volumen grande y variable que se produce. El volumen de saliva (por peso de tejido glandular) excede al de otras secreciones digestivas hasta 40 veces. El gran volumen de saliva producida, sin duda, está relacionado con sus múltiples funciones, de las cuales solo algunas tienen que ver con la digestión.

La saliva cumple funciones protectoras y digestivas.

Las glándulas salivales producen alrededor de 1200 mL de saliva al día. La **saliva** tiene numerosas funciones relacionadas con actividades metabólicas y no metabólicas:

- Humedecer la mucosa bucal, lo que ayuda a controlar la ingesta de agua. La falta de saliva es indicio de sed.
- Humedecer los alimentos secos para contribuir a la masticación y la deglución.
- Proveer un medio para los alimentos disueltos y en suspensión que estimulan químicamente los botones gustativos.
- Amortiguar los contenidos en la cavidad bucal, dada su alta concentración de iones bicarbonato.
- Digerir hidratos de carbono por la acción de la enzima digestiva amilasa α, que rompe los enlaces glucosídicos y continúa su acción en el esófago y el estómago.
- Controlar la microbiota bacteriana de la cavidad bucal mediante la acción de la muramidasa (lisozima), una enzima que degrada el ácido murámico de ciertas bacterias (p. ej., estafilococos).

La composición específica de la saliva se resume en la tabla 16-1.

TABLA 16-1 Composición de la saliva no estimulada

Componentes orgánicos	Media (mg/mL)
Proteína	220.0
Amilasa	38.0
Mucina	2.7
Muramidasa (lisozima)	22.0
Lactoferrina	0.03
Marcadores de grupo ABO	0.005
EGF	3.4
sIgA	19.0
IgG	1.4
IgM	0.2
Glucosa	1.0
Urea	20.0
Ácido úrico	1.5
Creatinina	0.1
Colesterol	8.0
cAMP	7.0
Componentes inorgánicos	
Sodio	15.0
Potasio	80.0
Tiocianato	
Fumadores	9.0
No fumadores	2.0
Calcio	5.8
Fosfato	16.8
Cloruro	5.0
Fluoruro	Vestigios (según lo ingerido)

cAMP, monofosfato de adenosina cíclico; *EGF*, factor de crecimiento epitelial; *Ig*, inmunoglobulina; *sIgA*, IgA secretora.

Modificado de Jenkins GN. The Physiology and Biochemistry of the Mouth, 4th ed. Oxford: Blackwell Scientific Publications, 1978.

La saliva contiene agua, varias proteínas y electrólitos.

La saliva contiene principalmente agua, proteínas y glucoproteínas (enzimas y anticuerpos), así como electrólitos. Tiene una gran concentración de potasio, aproximadamente siete veces mayor que la de la sangre; cerca de una décima parte del sodio sanguíneo y casi tres veces más bicarbonato que el hemático; así como grandes cantidades de calcio, fósforo, cloruro, tiocianato y urea. Sus principales enzimas son la lisozima y la amilasa α (*véase* tabla 16-1).

La saliva es una fuente indispensable de iones de calcio y fosfato para lograr el desarrollo y mantenimiento normales de los dientes.

El calcio y el fosfato de la saliva son esenciales para la mineralización de los dientes recién salidos y para la reparación de las lesiones en el esmalte. Además, la saliva cumple muchas otras funciones en la protección de los dientes. Las proteínas en la saliva revisten los dientes con una cubierta protectora llamada ***película adquirida***. Los anticuerpos y otros agentes antibacterianos retrasan la acción bacteriana que, de otro modo, provocaría **caries**. Los pacientes cuyas glándulas salivales son irradiadas (como puede ocurrir en el tratamiento de tumores de las glándulas salivales) dejan de producir saliva en cantidades normales (cuadro 16-4); estos individuos suelen desarrollar muchos **dientes cariados**. Los fármacos anticolinérgicos que se utilizan para tratar algunas cardiopatías también reducen mucho la secreción salival, lo que provoca caries dentales.

La saliva tiene funciones inmunitarias.

Como ya se indicó, la saliva contiene anticuerpos del tipo inmunoglobulina A (IgA) salival. La IgA es sintetizada por las células plasmáticas en el tejido conjuntivo que rodea los acinos secretores de las glándulas salivales; se libera en las formas dimérica y monomérica hacia la matriz conjuntiva (fig. 16-29). Las células de las glándulas salivales sintetizan una proteína, el **receptor de inmunoglobulina polimérica** (**pIgR**, *polymeric immunoglobulin receptor*), que se inserta en la membrana plasmática basal para servir como receptor de la IgA dimérica (dIgA).

Cuando la IgA dimérica se une al receptor, el **complejo pIgR-dIgA** es transportado a través de la célula acinar hacia la membrana plasmática apical mediante endocitosis mediada por receptor. Ahí, el pIgR se escinde proteolíticamente y la porción extracelular del receptor, que está unida a la dIgA, se libera hacia la luz en forma de **IgA secretora** (**sIgA**). Este proceso de síntesis y secreción de IgA es, en esencia, idéntico al que se produce en las partes más distales del tubo digestivo, donde la sIgA se transporta a través del epitelio cilíndrico absortivo del intestino delgado y del colon (*véase* p. 633).

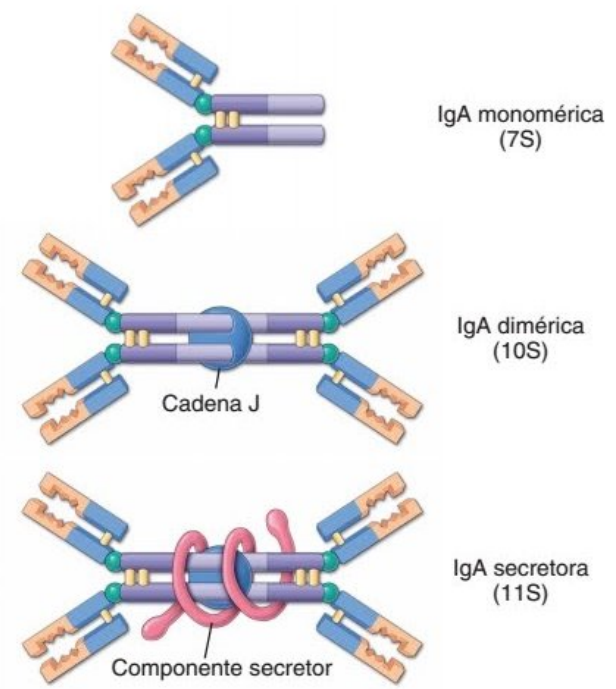

FIGURA 16-29. Diagrama de las diferentes formas de inmunoglobulina A (IgA). En la ilustración se muestra el monómero de IgA (*arriba*). El dímero de IgA es un producto del plasmocito y contiene una cadena J que conecta dos monómeros (*centro*). El componente secretor, un producto de la escisión proteolítica del pIgR, se añade al dímero para formar la IgA secretora (sIgA; *abajo*). *pIgR*, receptor de inmunoglobulinas poliméricas.

HISTOLOGÍA 101 LIBRETA

SISTEMA DIGESTIVO I: CAVIDAD BUCAL Y ESTRUCTURAS ASOCIADAS

FUNDAMENTOS DEL SISTEMA DIGESTIVO

- El **sistema digestivo** está formado por el **tubo digestivo**, sus órganos asociados (lengua, dientes) y las glándulas exocrinas (glándulas salivales, hígado, páncreas).
- Las principales funciones del sistema digestivo son el transporte del agua y los alimentos ingeridos a través del tubo digestivo; la secreción de líquidos, electrólitos y enzimas digestivas; la digestión y absorción de los productos digeridos; y la excreción de los restos no digeridos.
- Debido a que la luz del tubo digestivo corresponde al exterior del cuerpo, desde los puntos de vista físico y funcional, la **mucosa** digestiva (revestimiento del sistema digestivo) es responsable de proveer protección inmunitaria y actúa como una barrera entre la luz y el ambiente interno del cuerpo.

CAVIDAD BUCAL

- La **cavidad bucal** se compone de la boca, que incluye la lengua, los dientes y sus estructuras de soporte, así como las glándulas salivales mayores y menores y las amígdalas.
- La **mucosa bucal** reviste la cavidad bucal. Según su ubicación, se divide en **mucosa masticatoria** (encía y paladar duro), que es un epitelio plano estratificado queratinizado o paraqueratinizado; **mucosa de revestimiento** (partes de la cavidad bucal, con excepción del dorso de la lengua), que es un epitelio plano estratificado sin estrato córneo; y **mucosa especializada** (superficie dorsal de la lengua), que contiene papilas linguales.

DIENTES

- Los seres humanos tenemos 32 **dientes** permanentes; cada diente tiene una raíz incrustada en el hueso alveolar y una **corona clínica** que se proyecta en la cavidad bucal. La **cavidad pulpar** céntrica contiene tejido conjuntivo laxo, vasos y nervios.
- El diente tiene tres tejidos especializados: un **esmalte** visible que cubre su corona anatómica; el **cemento**, que se encuentra en la raíz del periodonto; y la **dentina**, que se ubica por debajo del esmalte y del cemento.
- El **esmalte** es producido por los **ameloblastos** (durante el desarrollo embrionario del **órgano adamantino** de los dientes) y se compone de **bastones de esmalte** paralelos. La producción del esmalte es regulada por proteínas específicas (p. ej., amelogeninas, ameloblastinas y enamelinas).
- El **cemento** es una estructura similar al hueso que cubre la raíz del diente. Las fibras de colágeno se proyectan hacia fuera del cemento y forman los **ligamentos periodontales** que fijan el diente al **alvéolo**.
- La **dentina** se deposita inicialmente a través de los odontoblastos como **predentina**, la cual, bajo la influencia de la **fosfoproteína dentina** (**DPP**) y la **sialoproteína dentina** (**DSP**), se mineraliza en dentina. Esta posee túbulos que contienen proyecciones alargadas de odontoblastos.

LENGUA

- La mucosa especializada en la superficie dorsal de la lengua tiene cuatro tipos de **papilas linguales** que se proyectan: **filiformes** (formadas por epitelio plano estratificado queratinizado), **foliadas**, **fungiformes** y **caliciformes** (cubiertas por epitelio plano estratificado sin estrato córneo).
- Las papilas foliadas, fungiformes y caliciformes contienen **corpúsculos gustativos** en su superficie con células neuroepiteliales (sensitivas) para la detección de los cinco sabores básicos: dulce, salado, amargo, ácido y umami.
- Los sabores **dulce**, **amargo** y **umami** son detectados por los receptores del gusto acoplados a proteínas G, mientras que los sabores **ácido** y **dulce** actúan sobre los canales de Na^+ y K^+.

GLÁNDULAS SALIVALES

- La **sialona** es la unidad secretora básica de cualquier glándula salival y consiste en el acino, el conducto intercalado y el conducto excretor.
- El **acino** es la porción secretora de la sialona. Los acinos son esferoideos (contienen **células serosas** secretoras de proteínas), tubulares (contienen **células mucosas** secretoras de mucina) o mixtos (con ambos tipos de células). En los preparados de rutina, los acinos mixtos muestran **semilunas serosas** (artificios de la fijación). Las células mioepiteliales están en la región basal de las células secretoras.
- La secreción de los acinos es conducida por el **conducto intercalado** (revestido por epitelio cúbico simple) que se fusiona con el **conducto estriado** (epitelio cilíndrico simple con estrías basales distintivas) y continúa en el **conducto excretor** (epitelio cúbico o cilíndrico estratificado), el cual está rodeado por tejido conjuntivo.
- Las células de los conductos estriados tienen muchos pliegues en su membrana plasmática basal, los cuales contienen mitocondrias. Los repliegues se especializan en la reabsorción de los electrólitos de la secreción.
- Las **glándulas salivales mayores** son las glándulas parótidas, submandibulares y sublinguales, todas ellas pares.
- Las **glándulas parótidas** solo contienen acinos serosos con tejido adiposo distribuidos en toda la glándula.
- Las **glándulas submandibulares** contienen acinos predominantemente serosos, pero también mucosos.
- Las **glándulas sublinguales** también son mixtas, pero contienen una mayoría de acinos mucosos alargados. El componente seroso se observa en forma de **semiluna**.
- La **saliva** es producida por las glándulas salivales, y tiene funciones protectoras y digestivas. Contiene agua, proteínas y glucoproteínas (enzimas y anticuerpos), así como electrólitos.

LÁMINA 48 ■ LABIO Y UNIÓN MUCOCUTÁNEA

Los **labios** son el punto de entrada al tubo digestivo. Ahí, el delgado **epitelio queratinizado** de la piel de la cara cambia al **epitelio paraqueratinizado** grueso de la mucosa bucal. A la altura de la unión mucocutánea, la porción roja de los labios se caracteriza por una profunda penetración de papilas de tejido conjuntivo en la base del **epitelio plano estratificado queratinizado**. Los vasos sanguíneos y las terminaciones nerviosas en estas papilas son la causa tanto del color como de la exquisita sensibilidad táctil de los labios.

Microfotografía de orientación. La imagen de la *derecha* muestra con poco aumento (8×) un corte sagital de labio teñido con H&E, en el cual se observa la piel de la cara, el borde libre del labio y la transición a la mucosa bucal (*MB*). Los *rectángulos* indican regiones representativas de cada uno de estos sitios, que se muestran a mayor aumento en las hileras de las *imágenes superior, media* e *inferior* de la lámina contigua. Nótese el cambio en el espesor del epitelio desde la superficie externa o facial del labio (la superficie *vertical a la izquierda*) hasta la superficie interna de la cavidad bucal (la superficie que comienza a la altura del *rectángulo inferior* y asciende por la derecha).

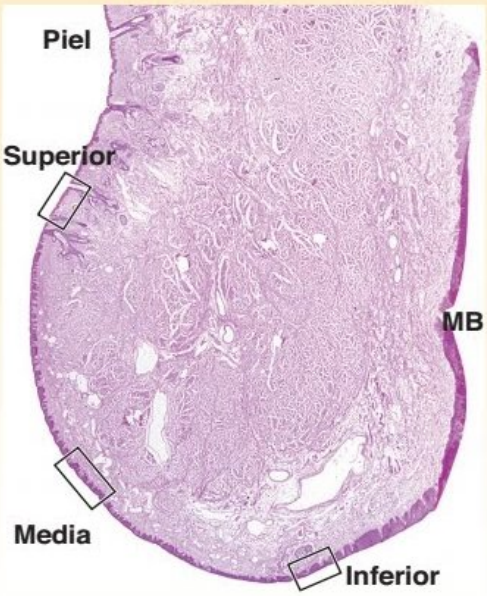

Epitelio queratinizado, labio, humano, H&E, 120×.

El **epitelio** (*EP*) **queratinizado** de la cara es relativamente delgado y tiene las características generales de la piel fina que se encuentra en otros sitios. Este epitelio está asociado con los folículos pilosos (*FP*), las glándulas sebáceas (*GS*) y los vasos sanguíneos (*VS*).

Epitelio queratinizado, labio, humano, H&E, 380×.

Aquí se muestra con mayor aumento la *región incluida en el detalle* de la imagen de la *izquierda*. El material de color *pardo rojizo* en las células basales es el pigmento denominado *melanina* (*M*) y el *azul oscuro*, cerca de la superficie, es el estrato granuloso (*EG*), cuyas células contienen gránulos queratohialinos.



Borde libre, labio, humano, H&E, 120×.

El epitelio del **borde libre** (**bermellón**) del labio es mucho más grueso que el de la piel de la cara. El estrato granuloso todavía está presente; por lo tanto, el epitelio es queratinizado. La característica que representa la coloración rojiza del borde libre es la penetración profunda de las papilas de tejido conjuntivo en el epitelio (*puntas de flecha*). La delgadez del epitelio combinada con la gran vascularidad del tejido conjuntivo subyacente, en particular los abundantes vasos sanguíneos (*VS*) venosos, permite que el color de la sangre se vea a través de la superficie epitelial (EP).

Borde libre, labio, humano, H&E, 380×.

La sensibilidad del borde libre de los labios (p. ej., a estímulos táctiles leves) se debe a la presencia de una gran cantidad de receptores sensoriales. De hecho, cada una de las dos papilas profundas que se observan en la imagen de la *izquierda* contiene un corpúsculo de Meissner (*CM*), una de las cuales se ve más claramente en esta figura.



Unión mucocutánea, labio, humano, H&E, 120×.

En esta imagen se observa bien la transición entre el borde libre queratinizado y el epitelio (EP) plano estratificado paraqueratinizado, bastante grueso, de la mucosa bucal. Nótese cómo desaparece de repente el estrato granuloso. Esto se aprecia mejor a mayor aumento en la imagen de la *derecha*.

Unión mucocutánea, labio, humano, H&E, 380×.

Más allá del sitio donde desaparece el estrato granuloso se observan los núcleos de las células superficiales llegar hasta la superficie (*flechas*). El epitelio también es mucho más grueso en este sitio y permanece así en toda la cavidad bucal.

CM, corpúsculo de Meissner
EG, estrato granuloso
EP, epitelio
FP, folículo piloso
GS, glándula sebácea
M, melanina
MB, mucosa bucal
VS, vasos sanguíneos venosos
flechas, núcleos de células superficiales visibles hasta la superficie
puntas de flecha, papilas de tejido conjuntivo

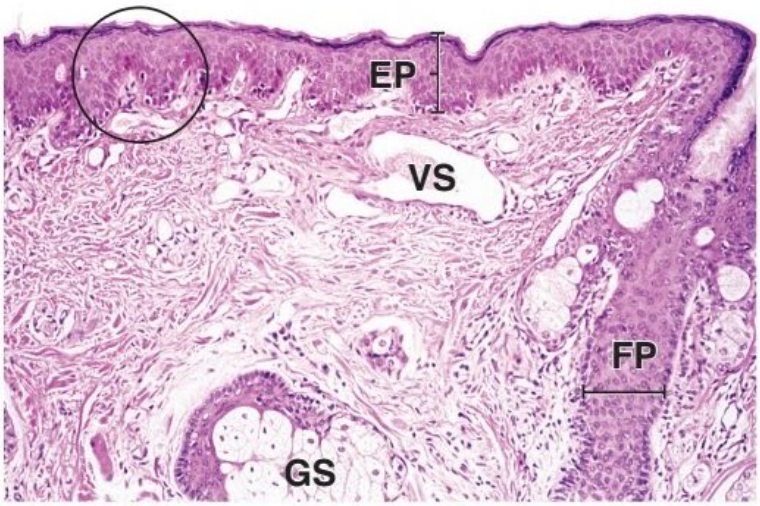
EP
VS
FP
GS

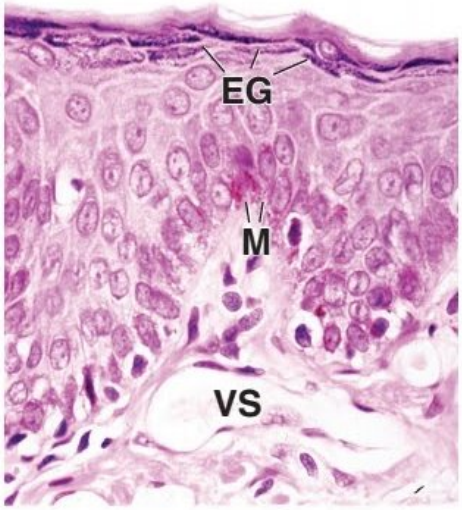
EG
M
VS

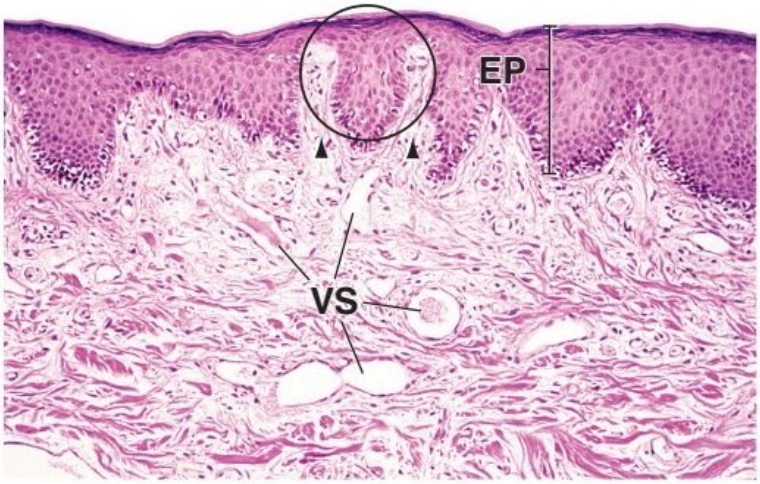
EP
VS

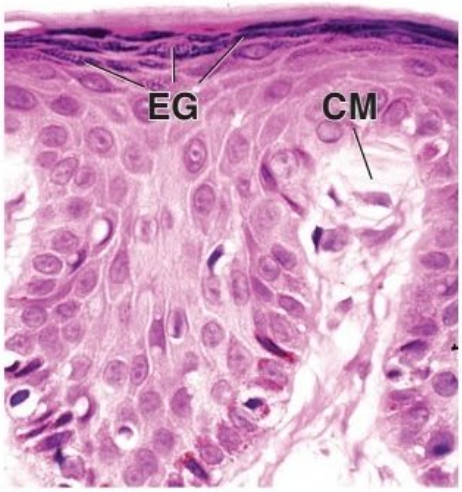
EG
CM

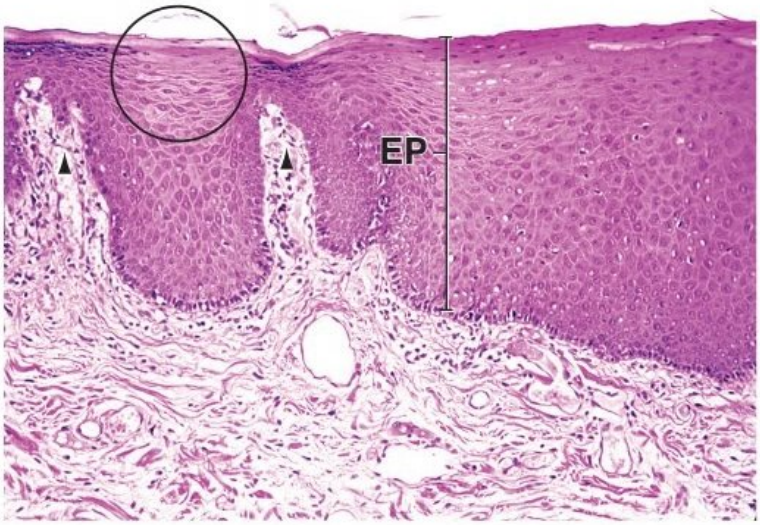
EP

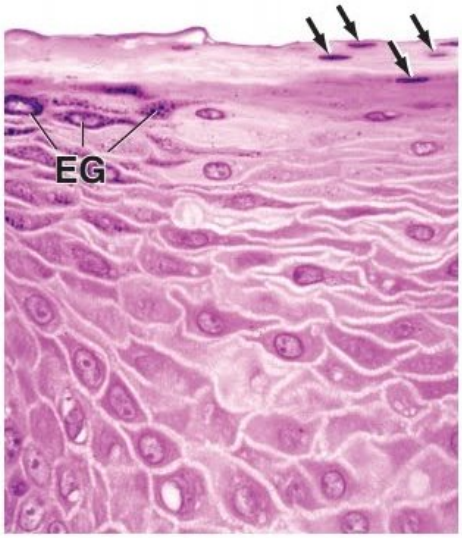
EG

LÁMINA 49 ■ LENGUA I

La lengua es un órgano muscular que se proyecta en la cavidad bucal desde su superficie inferior. Está cubierta por una membrana mucosa que consiste en un **epitelio plano estratificado**, en partes queratinizado, que se apoya sobre un tejido conjuntivo laxo. La superficie ventral de la lengua es relativamente simple. Sin embargo, la mucosa de la superficie dorsal está modificada para formar tres tipos de papilas: **filiformes**, **fungiformes** y **caliciformes**. Las papilas caliciformes forman una hilera en forma de "V" que divide la lengua en un cuerpo y una raíz; la superficie dorsal del cuerpo, es decir, la porción anterior de las papilas caliciformes, contiene papilas filiformes y fungiformes. En los bordes de la lengua hay crestas paralelas que tienen corpúsculos gustativos particularmente evidentes en los lactantes. Cuando se seccionan en ángulo recto a su eje longitudinal, tienen el aspecto de papilas, y si bien no son papilas verdaderas, se denominan ***papilas foliadas***.

La lengua contiene músculo estriado voluntario intrínseco y extrínseco. Los **músculos estriados** de la lengua se distribuyen en tres planos entrelazados, cada uno de ellos dispuesto de forma perpendicular a los otros dos. Esta disposición es exclusiva de la lengua y provee una enorme flexibilidad y precisión en los movimientos linguales, indispensables para el habla humana y para las funciones de digestión y deglución. Esta disposición también permite identificar con facilidad el músculo lingual.

Superficie dorsal, lengua, simio, H&E, 65×; recuadro 130×.

En esta microfotografía se observan las **papilas filiformes** (*P fil*) en la superficie dorsal de la lengua. Son las más abundantes de los tres tipos de papilas. Desde un punto de vista estructural, son proyecciones cónicas y curvadas del epitelio cuyo punto de proyección está dirigido posteriormente. Estas papilas no poseen corpúsculos gustativos y se componen de epitelio plano estratificado queratinizado.

Las **papilas fungiformes** están distribuidas entre las papilas filiformes y aparecen como estructuras aisladas, emergentes y un poco redondeadas. En el *recuadro* se muestra una papila fungiforme. Una gran núcleo de tejido conjuntivo (papila primaria) forma el centro de la papila fungiforme, desde donde se proyectan papilas más pequeñas de tejido conjuntivo (papilas secundarias) hacia la base de la superficie del epitelio (*punta de flecha*). El tejido conjuntivo de las papilas está muy vascularizado. Debido a la penetración profunda de tejido conjuntivo en el epitelio, combinado con la gran delgadez de la superficie queratinizada, las papilas fungiformes aparecen como pequeños puntos rojos cuando la superficie dorsal de la lengua se examina a simple vista.



Superficie ventral, lengua, simio, H&E, 65×.

En esta imagen se muestra la superficie ventral de la lengua. La superficie lisa del **epitelio plano estratificado** (*EP*) contrasta con la superficie irregular del dorso de la lengua. Por otra parte, el epitelio de la superficie ventral de la lengua no está queratinizado. El tejido conjuntivo (*TC*) se localiza justo debajo del epitelio; a una profundidad mayor está el músculo estriado (*ME*). Las numerosas papilas de tejido conjuntivo que se proyectan hacia la base del epitelio, tanto en la superficie ventral como en la dorsal, confieren un contorno irregular al límite conjuntivo epitelial. A menudo estas papilas de tejido conjuntivo se cortan de forma oblicua y después aparecen como pequeños islotes de tejido conjuntivo en la capa epitelial (*véase* la figura anterior).

El tejido conjuntivo se extiende hasta el músculo sin cambiar sus características y no es reconocible una submucosa. El músculo es estriado (*ME*) y tiene una organización singular porque las fibras discurren en tres planos. Por lo tanto, la mayoría de los cortes exhibirán haces de fibras musculares cortadas en sentido longitudinal y perpendiculares entre sí, así como haces cortados en sentido transversal. Los nervios (*N*) que inervan el músculo también se observan con frecuencia en los tabiques de tejido conjuntivo que separan los fascículos musculares.

La superficie de la lengua detrás de las papilas amuralladas (la raíz de la lengua) contiene amígdalas linguales (no mostradas). Estas son similares en su estructura y apariencia a las amígdalas palatinas que se ilustran en la lámina 36.

EP, epitelio
ME, músculos estriados (haces)
N, nervios

P fil, papilas filiformes
TC, tejido conjuntivo

puntas de flecha (recuadro), papila secundaria (tejido conjuntivo)

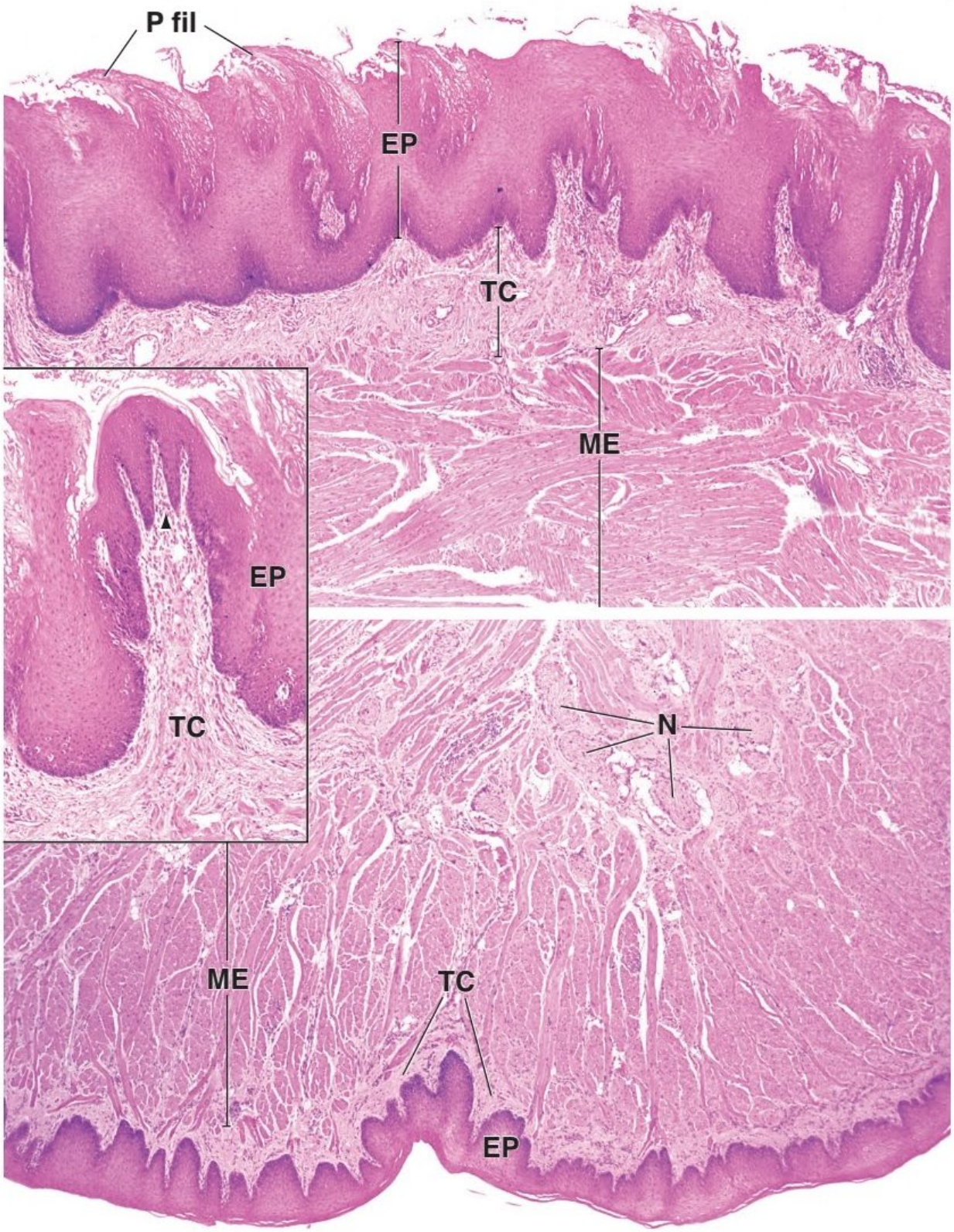
P fil
EP
TC
ME
EP
TC
N
ME
TC
EP

LÁMINA 50 ■ LENGUA II. PAPILAS FOLIADAS Y CORPÚSCULOS GUSTATIVOS

Las papilas y sus **corpúsculos gustativos** asociados constituyen la mucosa especializada de la cavidad bucal. Si bien las papilas filiformes no poseen corpúsculos gustativos, los otros tres tipos (foliadas, fungiformes y caliciformes) sí contienen estos corpúsculos en su epitelio. Las papilas fungiformes (en forma de hongo; *véase* el recuadro de la lámina 49) son muy abundantes cerca de la punta de la lengua. Los corpúsculos gustativos están presentes en el epitelio en la superficie dorsal. Los corpúsculos gustativos en el epitelio que reviste las papilas caliciformes y foliadas están ubicados en los surcos profundos que separan las papilas de la mucosa contigua o las papilas entre sí, respectivamente. Los **conductos de las glándulas salivales linguales** (glándulas de Von Ebner, un componente de las glándulas salivales menores) transportan sus secreciones serosas hasta el surco que rodea cada papila caliciforme. Las secreciones limpian el surco para permitir que los corpúsculos gustativos respondan a estímulos nuevos. Del mismo modo, los conductos de las glándulas serosas pequeñas desembocan en las hendiduras entre las papilas foliadas. Los corpúsculos gustativos en el corte aparecen como cuerpos ovalados pálidos que se extienden a través del espesor del epitelio. El pequeño orificio en la superficie epitelial se llama ***poro gustativo***. Los corpúsculos gustativos reaccionan solo a cinco estímulos: dulce, salado, amargo, ácido y umami. La sensibilidad a todos estos estímulos está distribuida en la totalidad de la lengua; sin embargo, algunos receptores parecen estar más concentrados en regiones específicas; los corpúsculos en la punta de la lengua detectan estímulos dulces, los que se encuentran en una posición posterolateral con respecto a la punta detectan estímulos salados y los de las papilas caliciformes detectan los estímulos amargo y umami.

Papilas foliadas, lengua, humano, H&E, 50×.

Las **papilas foliadas** consisten en una serie de crestas paralelas que están separadas por hendiduras estrechas y profundas de la mucosa (*véase* la fotografía de orientación, p. 569). Se alinean de forma perpendicular al eje longitudinal de la lengua en su borde posterolateral. En las personas jóvenes se identifican con facilidad al examen macroscópico. Sin embargo, con la edad, las papilas foliadas podrían no ser reconocibles. Esta imagen muestra tres papilas, cada una separada de la adyacente por una hendidura (*H*) estrecha. La superficie de estas papilas está cubierta por un grueso epitelio estratificado no queratinizado (*EEnq*). La superficie epitelial basal es muy irregular debido a la presencia de profundas y penetrantes papilas de tejido conjuntivo (*PTC*). En contraste, el epitelio (*EP*) que reviste las hendiduras es relativamente delgado y uniforme y contiene abundantes corpúsculos gustativos. Estos corpúsculos son las estructuras de tinción tenue que se observan en el epitelio de las hendiduras. Por debajo del epitelio se encuentra una capa de tejido conjuntivo laxo (*TCL*) y un núcleo central de tejido conjuntivo denso. Dentro de este núcleo, entre los haces de fibras musculares debajo de las papilas, hay **glándulas serosas** (*GSe*) linguales. Estas glándulas, al igual que las glándulas serosas asociadas con las papilas caliciformes, tienen conductos (*C*) que desembocan en la base de las hendiduras situadas entre las papilas.

Corpúsculos gustativos, lengua, humano, H&E, 500×.

En esta microfotografía a gran aumento se observan los **corpúsculos gustativos** ubicados dentro del epitelio de las hendiduras. Los corpúsculos gustativos aparecen generalmente como estructuras ovaladas pálidas que se extienden a través de gran parte del espesor del epitelio. Por debajo del corpúsculo gustativo hay fibras nerviosas (*FN*) que también se tiñen tenuemente. En el vértice del corpúsculo gustativo hay un pequeño orificio en el epitelio denominado *poro gustativo* (*PG*).

Corpúsculos gustativos, lengua, humano, H&E, 1100×.

En esta microfotografía se muestran con claridad el **poro gustativo** (*PG*), las células del corpúsculo gustativo y sus fibras nerviosas (*FN*) asociadas. Las células provistas de un núcleo redondo grande son **células sensoriales neuroepiteliales** (*CSN*). Estas son las células más abundantes del corpúsculo gustativo. En su superficie apical poseen microvellosidades que se extienden en el interior del poro gustativo. En su superficie basal establecen sinapsis con las fibras sensitivas aferentes que componen el nervio subyacente. Entre las células sensitivas hay **células de soporte** (*CS*). Estas células tienen microvellosidades en su superficie apical. En los corpúsculos gustativos, y también en su base, hay células pequeñas conocidas como ***células basales*** (*CB*), una de ellas se señala aquí. Estas son las células madre de las células de soporte y neuroepiteliales, que tienen una vida media de alrededor de 10 días.

C, conducto
CB, células basales
CS, células de soporte
CSN, célula sensitiva neuroepitelial
EEnq, epitelio estratificado no queratinizado
EP, epitelio de las hendiduras
FN, fibras nerviosas
GSe, glándulas serosas (linguales)
H, hendidura
PG, poro gustativo
PTC, papila del tejido conjuntivo
TCL, tejido conjuntivo laxo

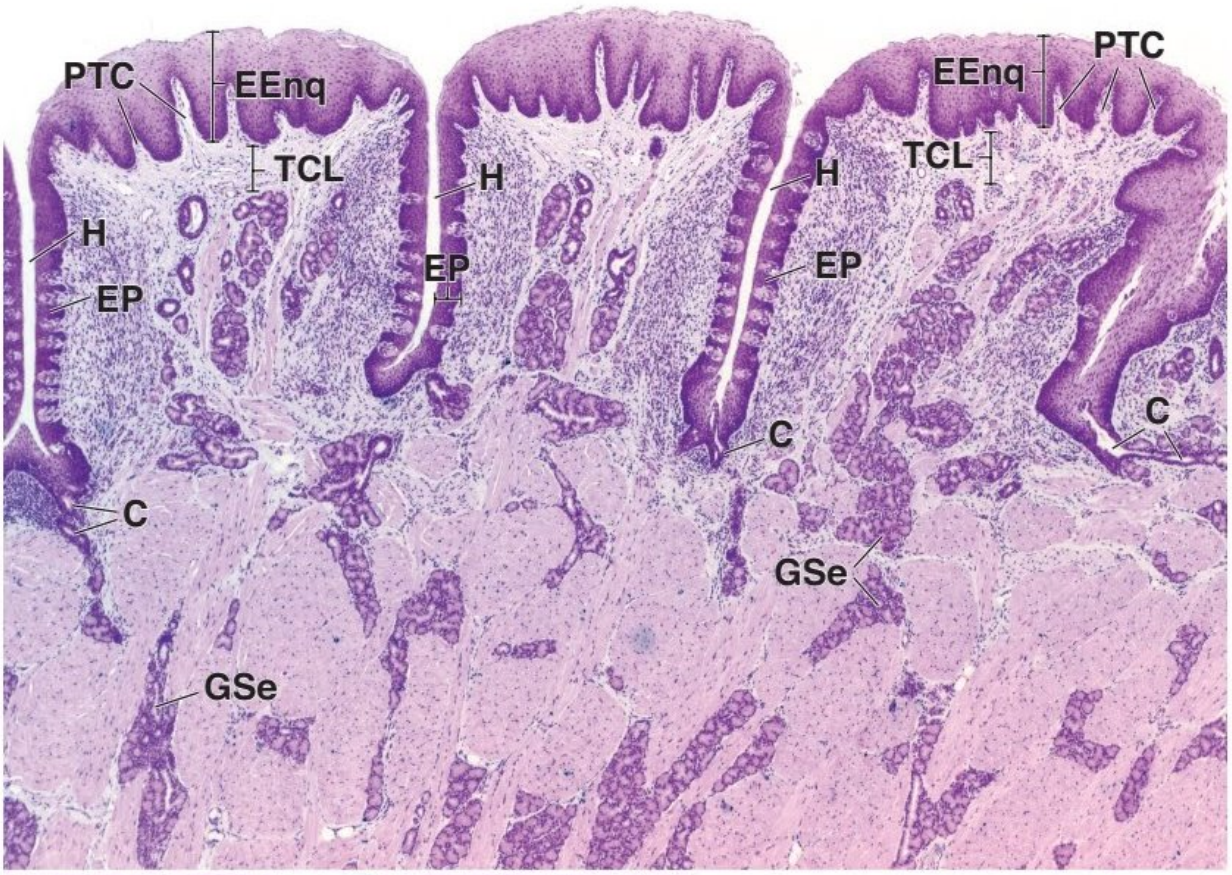
PTC
EEnq
TCL
H
EP
C
GSe
PTC
EEnq
TCL
H
EP
C
GSe

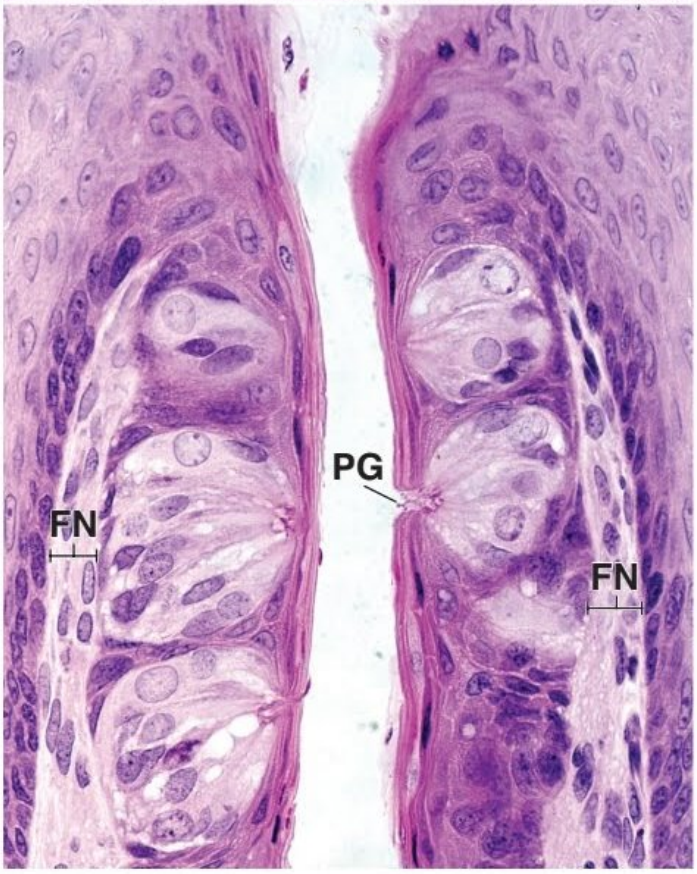
PG
FN
FN

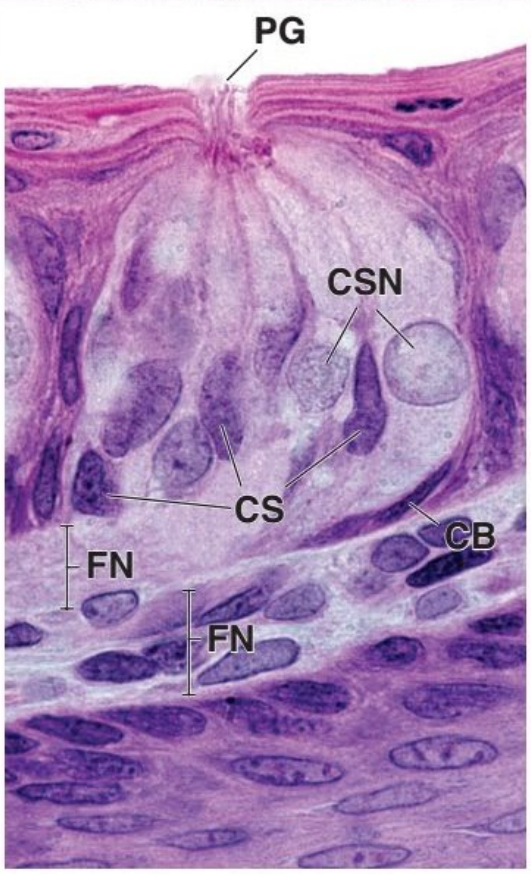
PG
CSN
CS
CB
FN
FN

LÁMINA 51 ■ GLÁNDULA SUBMANDIBULAR

Al igual que las glándulas parótidas, las **glándulas submandibulares** se encuentran fuera de la cavidad bucal. Están debajo del piso de la boca, a ambos lados, cerca de la mandíbula. Un conducto se extiende hacia adelante y por en medio desde cada una de las dos glándulas hasta una papila ubicada en el piso de la boca, justo al lado del frenillo de la lengua. El componente secretor de las glándulas submandibulares son los acinos, que son de tres tipos: **acinos serosos** (secretores de proteínas, como los de la glándula parótida), **acinos mucosos** (secretan mucina) y acinos que contienen células secretoras tanto mucosas como serosas. En los **acinos mixtos**, las células mucosas están limitadas por las células serosas, que suelen describirse como semilunas. Estudios recientes indican que la semiluna es un artificio de la técnica histológica y que todas las células están alineadas para secretar hacia la luz del acino. Parece que la fijación tradicional en formaldehído expande las células mucosas con la consiguiente compresión de las células serosas hasta que adquieren su posición similar a un casquete.

Microfotografía de orientación. En esta microfotografía se muestra una porción de la glándula submandibular. En la *parte superior* de la microfotografía se observa un lóbulo (*Lob*) individual bien definido. En la porción central de la glándula hay un núcleo de tejido conjuntivo denso (*TCD*) que contiene arterias (*A*), venas (*V*) y conductos excretores (*CE*) de gran calibre de la glándula. La glándula submandibular es una glándula mixta; las regiones provistas de acinos serosos (*AS*) se tiñen oscuras, mientras que las regiones que albergan los acinos mucosos (*AM*) tienen un aspecto más claro.

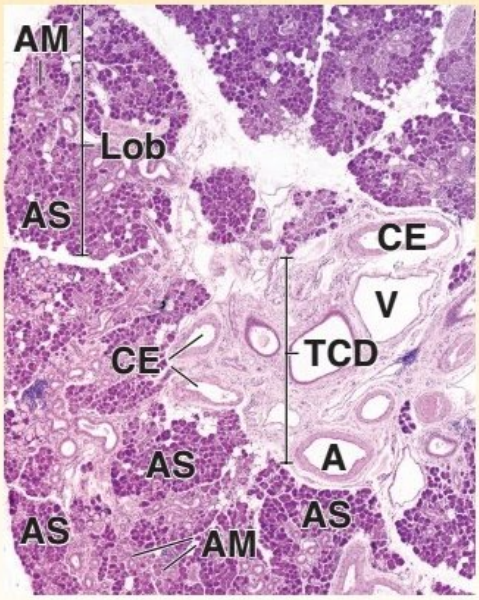

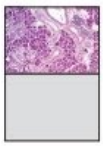

Glándula submandibular, humano, H&E, 175×.

En esta imagen se muestran los diversos componentes de la glándula submandibular. Los **acinos serosos** (*AS*) se observan oscuros en comparación con los **acinos mucosos** (*AM*), que aparecen más tenues. Además, los acinos serosos generalmente son esferoideos. Los acinos mucosos son más tubulares o alargados y a veces se ramifican. La secreción de los acinos se introduce en un conducto intercalado. Estos son los conductos más pequeños y relativamente cortos. Están situados en el lóbulo, pero suelen ser difíciles de encontrar debido a su tamaño. Estos conductos, a su vez, desembocan en el **conducto estriado** (*CEst*) más grande. Este tipo de conducto se aprecia mejor en la imagen de abajo. Sus contenidos se vacían en un **conducto excretor** (*CExc*) que se identifica por su epitelio estratificado o seudoestratificado. Otras características en esta microfotografía son las arterias (*A*) y las venas (*V*) que discurren en el tejido conjuntivo con los conductos más grandes. También es evidente una región de linfocitos (*Lin*) y plasmocitos aglomerados.

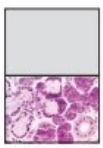

Glándula submandibular, humano, H&E, 725×.

La región incluida en el *recuadro* de la microfotografía anterior se muestra con mayor aumento. En la microfotografía pueden verse varios **acinos mucosos** (*AM*) a la *izquierda*, cierta cantidad de **acinos serosos** (*AS*) a la *derecha* y, en el *centro*, dos **acinos mixtos** (*AMx*) que consisten en células mucosas y serosas. Por lo general, las células mucosas tienen un citoplasma pálido y su núcleo está aplanado en la base de la célula. En contraste, las células serosas se tiñen con intensidad y exhiben núcleos redondos. Además, la luz (*L*) de los acinos relacionados con las células mucosas es relativamente amplia, mientras que la luz de los acinos serosos es bastante estrecha y difícil de identificar. Cabe destacar que las células serosas de los acinos mixtos aparecen en general como un casquete que corona un grupo de células mucosas. Esa estructura peculiar recibe el nombre de *semiluna*. Al evaluar algunos de los acinos que parecen de índole serosa, es posible que en realidad correspondan a un corte tangencial de una semiluna. En la imagen se aprecia un **conducto estriado** (*CEst*); se llama así debido a las estrías débiles que se pueden observar en su citoplasma basal. Estos conductos, como se mencionó, reciben la secreción desde los conductos intercalados y desembocan en los conductos excretores más grandes.

A, arterias
AM, acinos mucosos
AMx, acinos mixtos
AS, acinos serosos
CE, conductos excretores
CExc, conductos excretores
CEst, conducto estriado
L, luz
Lin, linfocitos (y células plasmáticas)
Lob, lóbulo
TCD, tejido conjuntivo denso (núcleo)
V, vena

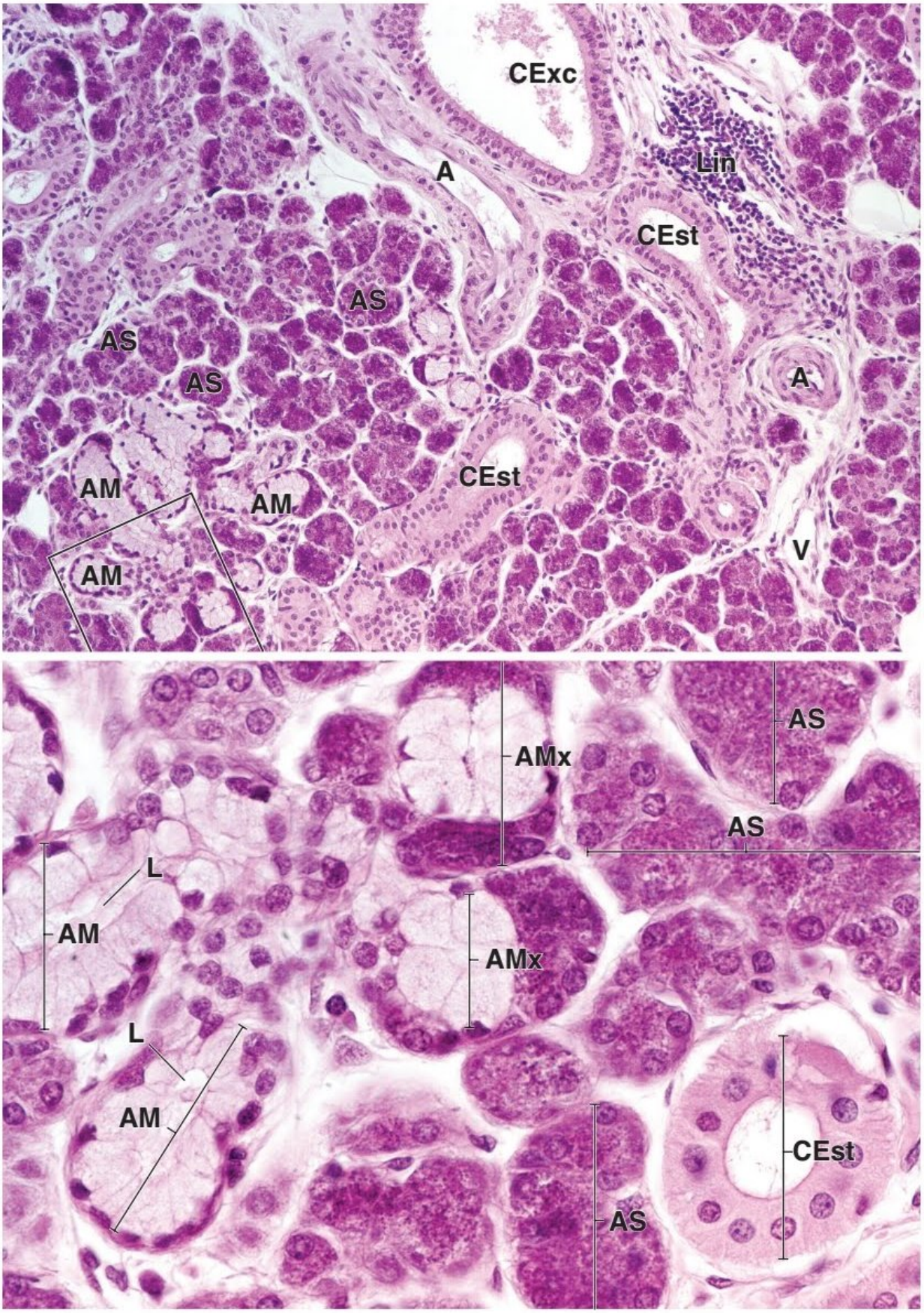
CExc
A
Lin
CEst
AS
AS
AS
A
AM
AM
CEst
AM
V
AMx
AS
AS
L
AM
AMx
L
AM
CEst
AS

LÁMINA 52 ■ GLÁNDULA PARÓTIDA

Las **glándulas parótidas** son las más grandes de las glándulas salivales mayores. Se componen de alvéolos que contienen exclusivamente células secretoras serosas. Con frecuencia hay tejido adiposo dentro de la glándula parótida y puede ser una de sus características distintivas. El nervio facial (NC VII) pasa a través de la glándula parótida; los cortes transversales grandes de este nervio, que a menudo aparecen en los preparados de rutina de la glándula teñidos con H&E, también pueden contribuir a la identificación de la parótida. Las paperas, causadas por un virus en la glándula parótida, pueden lesionar el nervio facial.

Glándula parótida, humano, H&E,160×.

En el humano, la **glándula parótida** está compuesta casi por completo por acinos serosos (*AS*) y sus conductos. Sin embargo, a lo largo de la glándula se distribuyen numerosos **adipocitos** (*Adi*). Tanto los acinos serosos como el sistema de conductos en la glándula parótida son comparables en cuanto a estructura y disposición con los mismos componentes en la glándula submandibular. Dentro del lobulillo se aprecian bien los conductos estriados (*CEst*). Estos exhiben un epitelio cilíndrico simple. Los conductos intercalados son más pequeños y con el aumento escaso de esta microfotografía son difíciles de reconocer. Se señalan algunos **conductos intercalados** (*CInc*). La *parte inferior* de la figura permite ver un **conducto excretor** (*CEx*) dentro de un tabique de tejido conjuntivo (*TC*). El epitelio de este conducto excretor tiene dos capas de núcleos, por lo que es seudoestratificado o quizá ya es un epitelio estratificado verdadero.

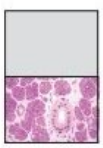

Glándula parótida, simio, fijación en glutaraldehído-tetróxido de osmio, H&E, 640×.

En esta muestra, las **células serosas** están perfectamente conservadas y exhiben sus gránulos de secreción (cimógeno). Los gránulos aparecen como objetos finos parecidos a puntos dentro del citoplasma. El acino en la *parte superior derecha* de la figura se seccionó en sentido transversal y su luz (*L*) es visible. El *pequeño rectángulo* dibujado en el acino representa una región comparable a la de la figura 16-24. La silueta del acino grande a la *izquierda* del conducto estriado (*CEst*) confirma que los acinos no son esferas simples, sino más bien estructuras alargadas irregulares. Debido a su pequeño tamaño y a la variabilidad en el plano de corte, la luz del acino puede observarse solo con muy poca frecuencia.

A la *izquierda* de la imagen aparece un conducto intercalado (*CInc*) en corte transversal; nótese su epitelio cúbico simple. En la parte superior del conducto se ve un solo núcleo aplanado y puede pertenecer a una de las células mioepiteliales que se asocian con el comienzo del sistema canalicular o con los acinos (*AS*). El conducto grande que ocupa el *centro* de la microfotografía es un **conducto estriado** (*CEst*) compuesto por epitelio cilíndrico. Las estrías (*Est*) que dan nombre al conducto son fácilmente visibles. Igualmente importante es la presencia de plasmocitos (*Pla*) en el tejido conjuntivo que rodea el conducto. Estas células producen las inmunoglobulinas captadas y nuevamente secretadas por las células acinares, en particular la IgA secretora (sIgA).

Adi, adipocito
AS, acino seroso
CEx, conducto excretor
CEst, conducto estriado
CInc, conducto intercalado
Est, estrías del conducto
L, luz del acino
Pla, plasmocitos
TC, tejido conjuntivo

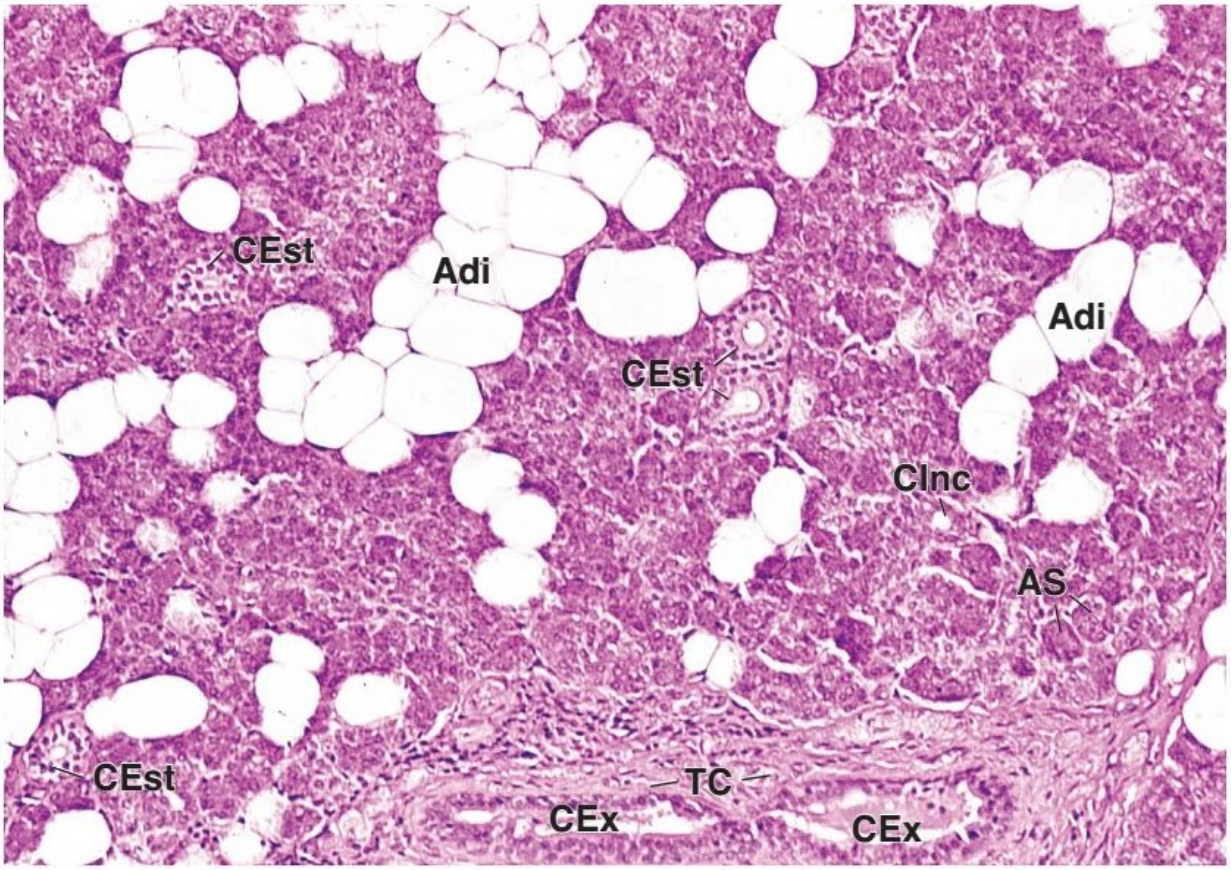
CEst
Adi
Adi
CEst
Clnc
AS
CEst
TC
CEx
CEx

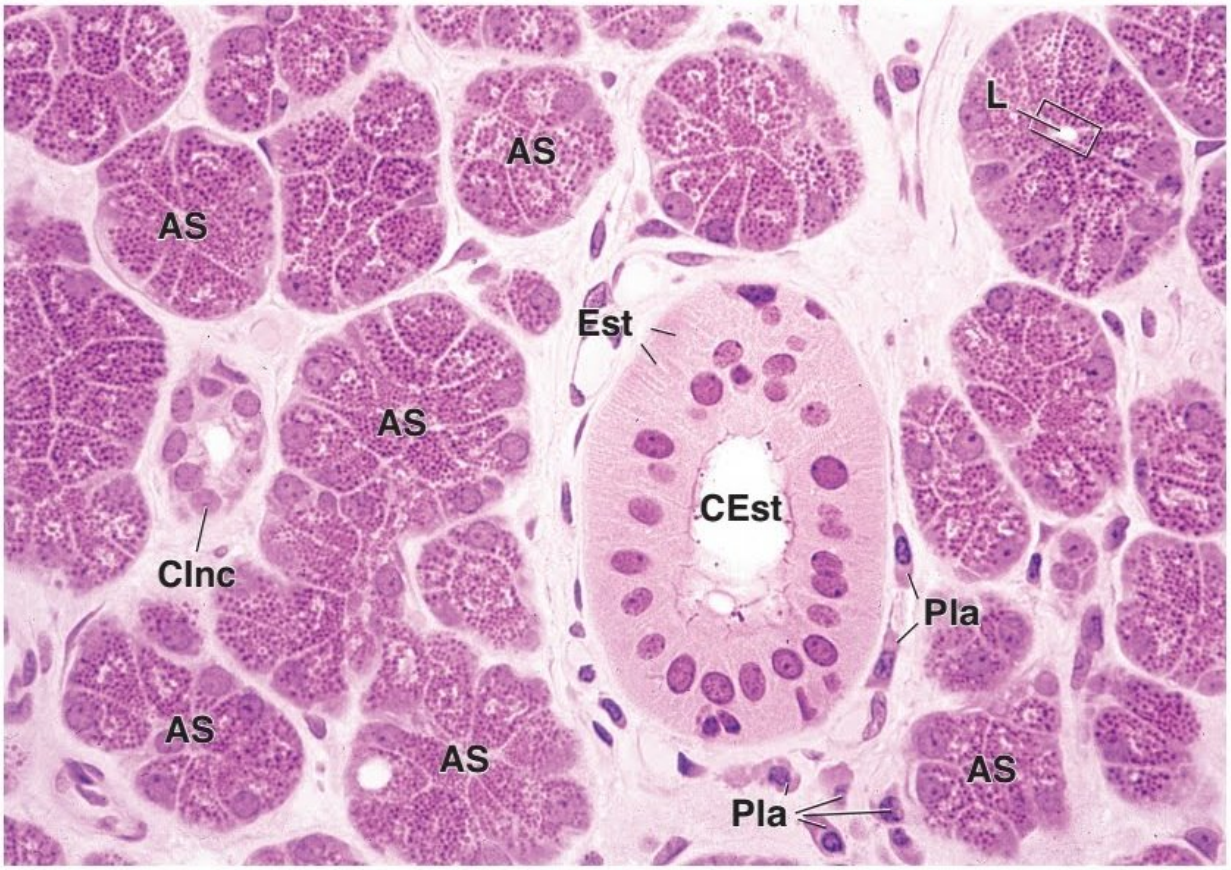
L
AS
AS
Est
AS
CEst
Clnc
Pla
AS
AS
AS
Pla

LÁMINA 53 ■ GLÁNDULA SUBLINGUAL

Las **glándulas sublinguales** son las más pequeñas de las glándulas salivales mayores pares. Sus múltiples conductos excretores de tamaño pequeño desembocan en los conductos submandibulares, así como de forma directa sobre el piso de la cavidad bucal. La glándula sublingual se asemeja a la glándula submandibular, ya que contiene elementos tanto serosos como mucosos. Sin embargo, en la glándula sublingual predominan los acinos mucosos. Algunos de los acinos mucosos predominantes poseen semilunas serosas, pero es muy raro hallar acinos serosos puros.

La **saliva** incluye las secreciones combinadas de todas las glándulas salivales mayores y menores. Las funciones de la saliva incluyen la *humectación* de los alimentos secos para ayudar a la deglución; la *disolución* y *suspensión* de los componentes del alimento que *estimulan* químicamente a los corpúsculos gustativos; la *amortiguación* del contenido de la cavidad bucal por su concentración elevada del ion bicarbonato; la *digestión* de hidratos de carbono por acción de la enzima digestiva amilasa α (que rompe los enlaces glucosídicos 1-4 y continúa actuando hasta que el bolo llega al esófago y el estómago); y el *control* de la *microbiota bacteriana* de la cavidad bucal por medio de la enzima antibacteriana *lisozima*.

La saliva es una fuente de iones de calcio y fosfato indispensables para el desarrollo y mantenimiento normales de los dientes. También contiene anticuerpos, en particular sIgA salival. La salivación es parte de un arco reflejo y generalmente es estimulada por la ingesta de alimentos, aunque ver, oler e incluso pensar en los alimentos también pueden estimular la salivación.

Glándula sublingual, humano, H&E, 160×.

En esta imagen se muestra una **glándula sublingual** con poco aumento. Los acinos mucosos (*AM*) son conspicuos debido a su poca tinción. La inspección minuciosa de la acinos mucosos con este aumento relativamente bajo revela que no son estructuras esferoideas sino, más bien, estructuras alargadas o tubulares con ramificaciones. Así, el acino es bastante grande y no suele verse completo en el plano de un solo corte.

El componente seroso de la glándula está formado sobre todo por **semilunas**, pero hay algunos acinos serosos. Como ya se mencionó, algunas semilunas serosas pueden seccionarse en un plano que no incluye el componente mucoso del acino, lo cual les da la apariencia de acinos serosos.

Los conductos de la glándula sublingual que se ven con mayor frecuencia en un corte son los conductos intralobulillares. Son el equivalente del conducto estriado de las glándulas submandibular y parótida, pero carecen de los pliegues basales extensos y de la distribución mitocondrial que crea las estrías. Uno de los **conductos intralobulillares** (*CIn*) es visible en esta figura (*arriba, a la derecha*). La región contenida en el *rectángulo* incluye parte del conducto que se muestra con mayor ampliación en la microfotografía de abajo.

Glándula sublingual, humano, H&E, 400×.

A través de un plano de corte al azar se observa cómo la luz del **acino mucoso** (*AM*) (*arriba, a la derecha*) se une a la luz del conducto intercalado (*CInc*). La unión entre el acino y el inicio del **conducto intercalado** está señalada por una *flecha hueca*. El conducto intercalado está formado por un epitelio plano o cilíndrico delgado, similar al observado en las otras glándulas salivales. No obstante, los conductos intercalados de la glándula sublingual son muy cortos y, por lo tanto, suelen ser difíciles de hallar. El conducto intercalado que se aprecia en esta microfotografía se une con uno o más conductos intercalados para formar el **conducto intralobulillar** (*CIn*), el cual se identifica por su epitelio cilíndrico y su luz relativamente grande. Sin embargo, el punto de transición del conducto intercalado al intralobular no es observable, ya que la pared del conducto solo se ha rozado y no se puede determinar la forma de las células.

El examen de los acinos a mayor aumento también permite ver las semilunas serosas (*SS*). Nótese cómo forman un casquete adosado a los acinos mucosos. El aspecto citológico de las células mucosas (*CM*) y las serosas es esencialmente el mismo que el descrito para la glándula submandibular. La región escogida para esta mayor ampliación también contiene agrupaciones celulares aisladas que guardan cierta semejanza con los acinos serosos. Es probable, sin embargo, que estas células en realidad sean células mucosas que, o bien se han reducido en un plano paralelo a su base y no incluyen las porciones celulares que contienen mucinógeno, o se encuentran en un estado de actividad en el cual, tras la eliminación de sus gránulos, la producción de nuevos gránulos de mucinógeno no basta todavía para darle la apariencia característica de células "vacías".

Una característica adicional importante del estroma del tejido conjuntivo es la presencia de muchos linfocitos y plasmocitos. Algunas de las células plasmáticas están señaladas por *flechas*. Los plasmocitos se asocian con la producción de IgA salival y también se encuentran en las demás glándulas salivales.

AM, acinos mucosos
CIn, conducto intralobulillar
CInc, conducto intercalado
CM, células mucosas
SS, semilunas serosas
flecha hueca, unión del acino mucoso al conducto intercalado
flechas, plasmocitos

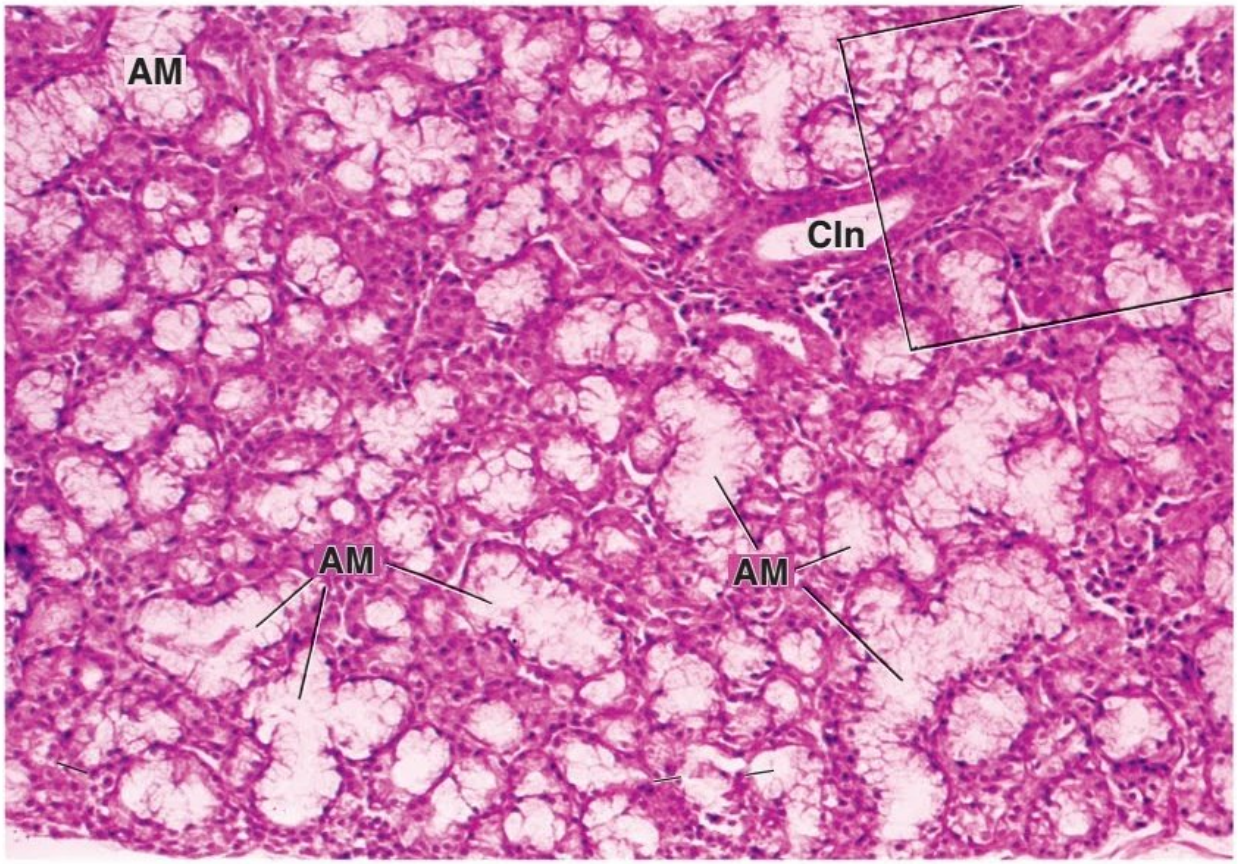
AM
Cln
AM
AM

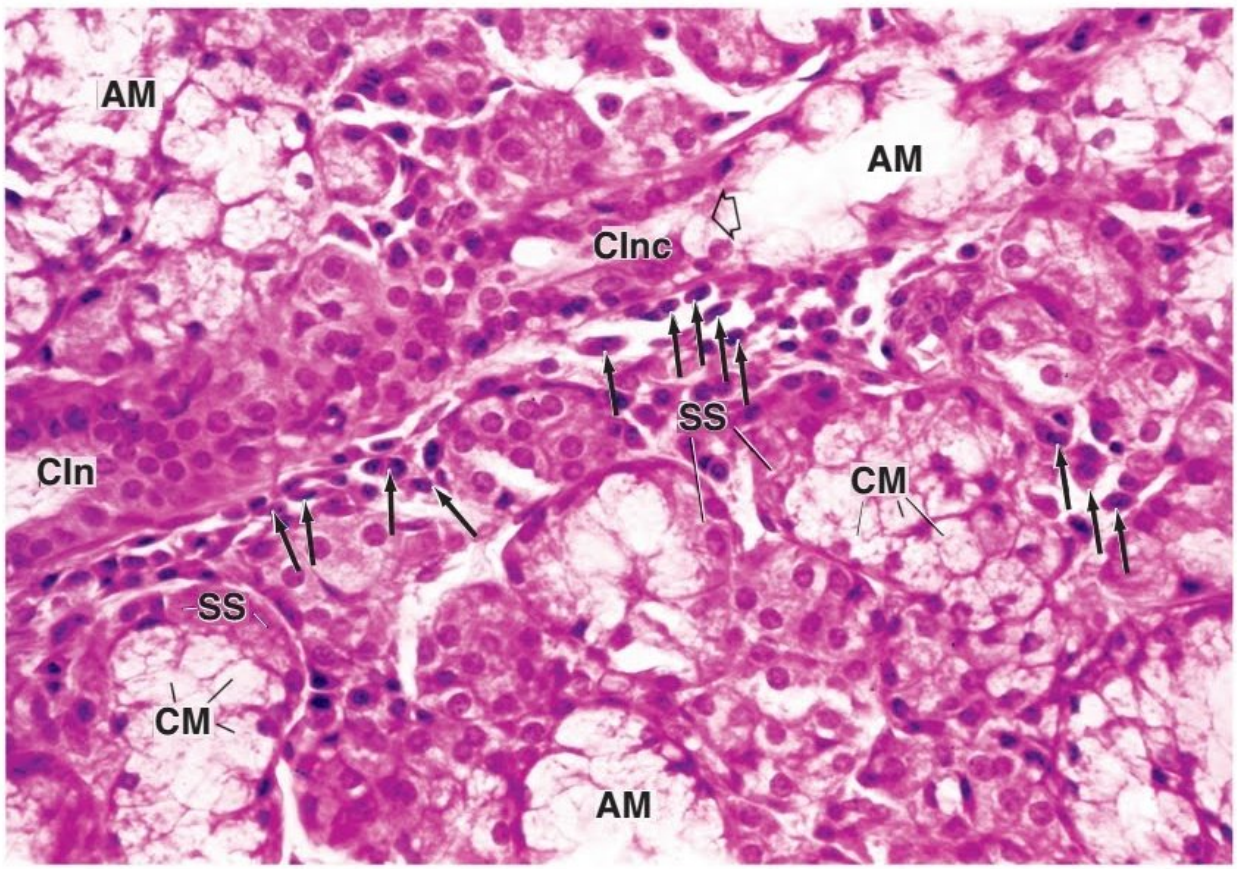
AM
AM
Clnc
SS
Cln
CM
SS
CM
AM

17 SISTEMA DIGESTIVO II: TUBO DIGESTIVO

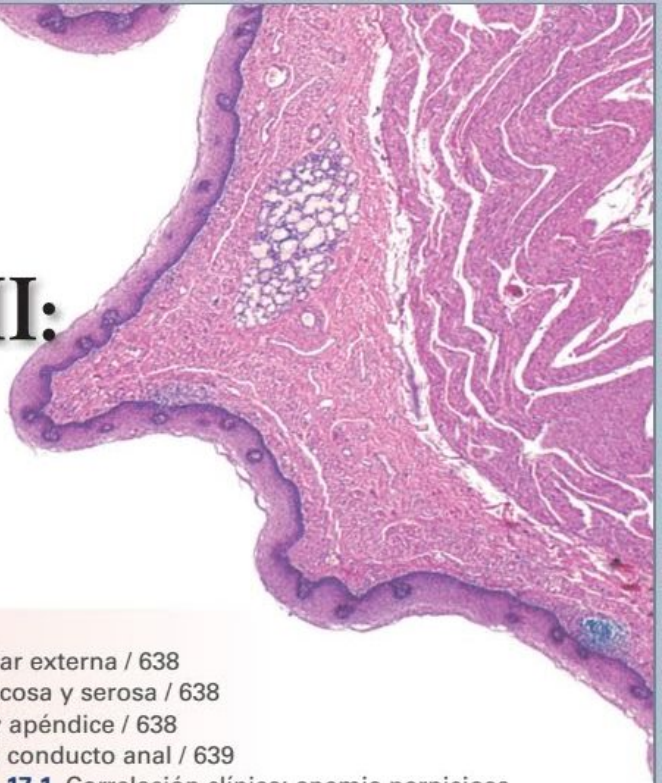

FUNDAMENTOS DEL TUBO DIGESTIVO / 608
- Mucosa / 609
- Submucosa / 610
- Muscular externa / 610
- Serosa y adventicia / 611

ESÓFAGO / 611

ESTÓMAGO / 613
- Mucosa gástrica / 614
- Renovación celular epitelial en el estómago / 622
- Lámina propia y muscular de la mucosa / 626
- Submucosa gástrica / 626
- Muscular gástrica externa / 626
- Serosa gástrica / 626

INTESTINO DELGADO / 626
- Submucosa / 634
- Muscular externa / 635
- Serosa / 635
- Renovación celular epitelial en el intestino delgado / 635

INTESTINO GRUESO / 635
- Mucosa / 636
- Renovación celular epitelial en el intestino grueso / 637
- Lámina propia / 637
- Muscular externa / 638
- Submucosa y serosa / 638
- Ciego y apéndice / 638
- Recto y conducto anal / 639

Cuadro 17-1 Correlación clínica: anemia perniciosa y enfermedad ulcerosa péptica / 617

Cuadro 17-2 Correlación clínica: síndrome de Zollinger-Ellison / 618

Cuadro 17-3 Consideraciones funcionales: sistema endocrino gastrointestinal / 619

Cuadro 17-4 Consideraciones funcionales: funciones digestivas y absortivas de los enterocitos / 624

Cuadro 17-5 Consideraciones funcionales: funciones inmunitarias del tubo digestivo / 633

Cuadro 17-6 Correlación clínica: patrón de distribución de los vasos linfáticos y enfermedades del intestino grueso / 639

Cuadro 17-7 Correlación clínica: cáncer colorrectal / 641

HISTOLOGÍA 101 / 642

■ FUNDAMENTOS DEL TUBO DIGESTIVO

La porción del **tubo digestivo** que se extiende desde el extremo proximal del esófago hasta el extremo distal del conducto anal es un tubo hueco de diámetro variable, con la misma organización estructural básica en toda su longitud. Su pared está formada por cuatro capas distintivas. Desde su luz y hacia afuera (fig. 17-1), estas capas son las siguientes:

- **Mucosa**, que está conformada por un epitelio de revestimiento, un tejido conjuntivo subyacente al que se le conoce como ***lámina propia*** y la **muscular de la mucosa**, que se compone de músculo liso.
- **Submucosa**, compuesta por tejido conjuntivo denso irregular.
- **Muscular externa**, formada en su mayor parte por dos capas de músculo liso.
- **Serosa**, una membrana formada por un epitelio plano simple, el mesotelio, y una pequeña cantidad de tejido conjuntivo subyacente. En el lugar donde la pared del tubo está directamente unida o fija a las estructuras adyacentes (la pared del cuerpo y algunos órganos retroperitoneales) se encuentra una **adventicia**, que está formada solo por tejido conjuntivo.

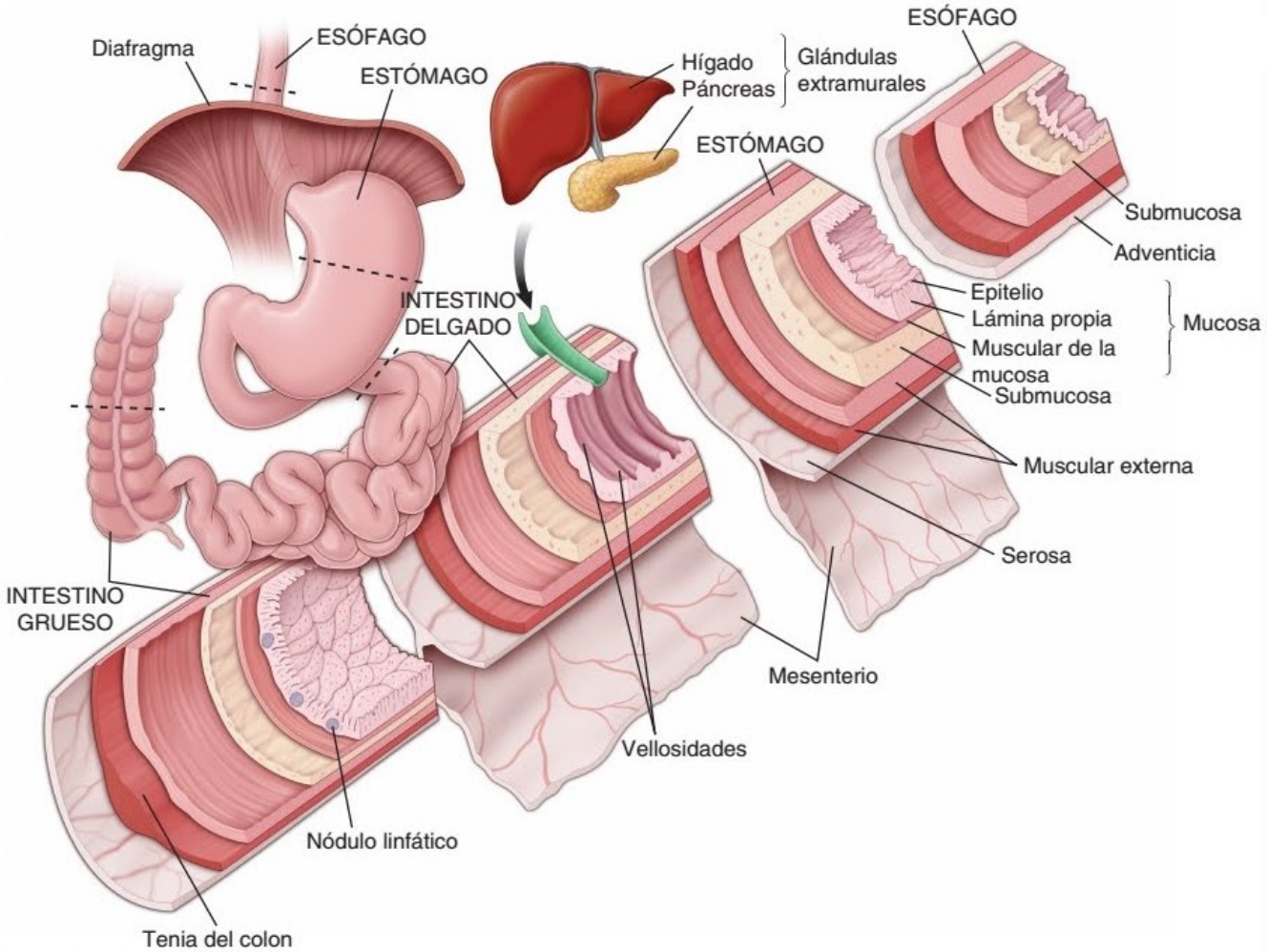

FIGURA 17-1. Diagrama de la organización general del tubo digestivo. En este diagrama combinado se muestra la estructura de la pared del tubo digestivo en cuatro órganos representativos: esófago, estómago, intestino delgado e intestino grueso. Cabe destacar que las vellosidades, un rasgo característico del intestino delgado, faltan en las otras partes del tubo digestivo. Las glándulas mucosas están presentes a todo lo largo del tubo digestivo; sin embargo, son escasas en el esófago y en la cavidad bucal. En el esófago y el duodeno hay glándulas submucosas. Las glándulas extramurales (hígado y páncreas) vierten sus secreciones en el duodeno (primera porción del intestino delgado). Los tejidos linfáticos difusos y los nódulos se encuentran en la lámina propia a todo lo largo del tubo digestivo (aquí se muestran solo en el intestino grueso). Los nervios, los vasos sanguíneos y los vasos linfáticos alcanzan el tubo digestivo a través del mesenterio o a través del tejido conjuntivo contiguo (túnica adventicia en los órganos retroperitoneales).

Mucosa

Las estructuras del esófago y el tubo digestivo varían de manera considerable de una región a otra; la mayor variabilidad ocurre en la mucosa. El epitelio se diferencia a lo largo del tubo digestivo y tiene funciones específicas en cada una de sus regiones. La mucosa desempeña tres funciones principales: **protección**, **absorción** y **secreción**. Las características histológicas de esta capa y sus funciones se describen más adelante en relación con las regiones específicas del tubo digestivo.

El epitelio de la mucosa sirve como una barrera que separa la luz del tubo digestivo del resto del organismo.

La barrera epitelial separa el entorno luminal externo del tubo de los tejidos y órganos del cuerpo. La barrera ayuda protegiendo al organismo de la entrada de antígenos, gérmenes patógenos y otras sustancias nocivas. En el esófago, un epitelio plano estratificado no queratinizado brinda protección contra la abrasión física causada por los alimentos ingeridos. En la porción gastrointestinal del tubo digestivo, las uniones ocluyentes o herméticas (*zonula occludens*) entre las células epiteliales cilíndricas de la mucosa forman una barrera de permeabilidad selectiva. La mayoría de las células epiteliales transportan productos de la digestión y otras sustancias esenciales, como el agua, a través de la célula y hacia el espacio extracelular que está por debajo de las uniones ocluyentes.

La función absortiva de la mucosa permite el movimiento de los alimentos digeridos, el agua y los electrólitos hacia los vasos sanguíneos y linfáticos.

La **absorción** de los alimentos digeridos, el agua y los electrólitos es posible gracias a las evaginaciones de la mucosa y la submucosa hacia la luz del tubo digestivo. Estas evaginaciones superficiales incrementan mucho la superficie disponible para la absorción y varían en tamaño y orientación. Están compuestas por las siguientes estructuras especializadas (*véase* fig. 17-1):

- **Pliegues circulares.** Pliegues submucosos orientados de forma circunferencial en casi toda la longitud del intestino delgado.
- **Vellosidades.** Evaginaciones de la mucosa que cubren toda la superficie del intestino delgado, el sitio principal de absorción de los productos de la digestión.

- **Microvellosidades**. Evaginaciones microscópicas muy juntas ubicadas en la superficie apical de las células absortivas intestinales. Aumentan aún más la superficie disponible para la absorción.

Además, el **glucocáliz** está conformado por glucoproteínas que se proyectan desde la membrana plasmática apical de las células epiteliales absortivas. Esto provee superficie adicional para la absorción y contiene enzimas secretadas por las células absortivas, indispensables para las etapas finales de la digestión de proteínas y glúcidos. El epitelio absorbe de forma selectiva los productos de la digestión, tanto para sus propias células como para ser transportados al sistema vascular para su distribución hacia otros tejidos.

La función secretora de la mucosa provee lubricación y suministra enzimas digestivas, hormonas y anticuerpos a la luz del tubo digestivo.

La **secreción** es llevada a cabo, principalmente, por glándulas distribuidas a lo largo de todo el tubo digestivo. Diversos productos de secreción proporcionan moco para la lubricación protectora, así como para la amortiguación del revestimiento del tubo y las sustancias que contribuyen a la digestión, como enzimas, ácido clorhídrico, hormonas peptídicas y agua (*véase* fig. 17-1). El epitelio mucoso también secreta anticuerpos que recibe desde el tejido conjuntivo subyacente.

Las glándulas del tubo digestivo (*véase* fig. 17-1) derivan de invaginaciones del epitelio luminal e incluyen:

- **Glándulas mucosas**, que se extienden dentro de la lámina propia.
- **Glándulas submucosas**, que suministran sus secreciones directamente a la luz de las glándulas mucosas o a través de conductos que atraviesan la mucosa hacia la superficie luminal.
- **Glándulas extramurales**, situadas fuera del tubo digestivo y que entregan sus secreciones a través de conductos que atraviesan la pared del intestino para desembocar en la luz. El hígado y el páncreas son glándulas digestivas extramurales (*véase* cap. 18, *Sistema digestivo III: hígado, vesícula biliar y páncreas*) que incrementan en gran medida la capacidad secretora del sistema digestivo. Envían sus secreciones hacia el **duodeno**, primera parte del intestino delgado.

La lámina propia contiene glándulas, vasos que transportan sustancias absorbidas y componentes del sistema inmunitario.

Como se mencionó, las glándulas mucosas se extienden dentro de la lámina propia a todo lo largo del tubo digestivo. Además, en varias partes del tubo digestivo (p. ej., el esófago y el conducto anal), la lámina propia contiene aglomeraciones de glándulas secretoras de moco. En general, lubrican la superficie epitelial para proteger la mucosa de lesiones mecánicas y químicas. Estas glándulas se describirán más adelante en relación con regiones específicas del tubo digestivo.

En los segmentos del tubo digestivo donde ocurre la absorción, sobre todo en los intestinos grueso y delgado, los productos absorbidos de la digestión se difunden hacia los **vasos sanguíneos** y **linfáticos** de la lámina propia para ser distribuidos. Por lo general, los capilares sanguíneos son del tipo fenestrado y recolectan la mayoría de los metabolitos absorbidos. En el intestino delgado, los capilares linfáticos son abundantes y reciben algunos de los lípidos y proteínas absorbidos.

- Los **tejidos linfáticos** en la lámina propia funcionan como una barrera inmunitaria integrada que protege frente a agentes patógenos y otras sustancias antigénicas que podrían, potencialmente, atravesar la mucosa desde la luz del tubo digestivo. Los tejidos linfáticos que integran la lámina propia son los siguientes:
  - **Tejido linfático difuso**, constituido por numerosos linfocitos y plasmocitos ubicados en la lámina propia, así como por linfocitos que residen de manera transitoria en los espacios intercelulares del epitelio.
  - **Nódulos linfáticos**, que incluyen centros germinativos bien desarrollados.
  - **Eosinófilos**, macrófagos y, a veces, neutrófilos.

El tejido linfático difuso y los nódulos linfáticos en conjunto se conocen como **tejido linfático asociado con el intestino** (**GALT**, ***gut-associated lymphatic tissue***). En el intestino delgado distal (el **íleon**), gran parte de la lámina propia y la submucosa están ocupadas por aglomeraciones extensas de nódulos linfáticos llamadas ***placas de Peyer***. Tienen la tendencia a ubicarse en el borde antimesentérico del intestino, es decir, el lado opuesto al de la inserción del mesenterio. En el apéndice vermiforme también hay cúmulos de nódulos linfáticos.

La muscular de la mucosa forma el límite entre la mucosa y la submucosa.

La **muscular de la mucosa** (*muscularis mucosae*), que representa la porción más profunda de la mucosa, está compuesta por **células musculares lisas** dispuestas en una capa interna circular y una capa externa longitudinal. La contracción de este músculo produce el movimiento de la mucosa para formar crestas y valles que facilitan la absorción y la secreción. Este movimiento localizado de la mucosa es independiente del movimiento peristáltico de toda la pared del tubo digestivo.

Submucosa

La submucosa está compuesta por una capa de tejido conjuntivo denso irregular que contiene vasos sanguíneos y linfáticos, un plexo nervioso y glándulas ocasionales.

La **submucosa** contiene vasos sanguíneos de gran calibre que envían ramas hacia la mucosa, la muscular externa y la serosa. En la submucosa también hay vasos linfáticos y un plexo nervioso. La extensa red nerviosa de la submucosa contiene fibras sensitivas viscerales de origen principalmente simpático, ganglios parasimpáticos (terminales) y fibras nerviosas parasimpáticas preganglionares y posganglionares. Los somas neuronales de los ganglios parasimpáticos y sus fibras nerviosas posganglionares forman el **sistema nervioso entérico**, la tercera división del sistema nervioso autónomo. Este sistema es responsable sobre todo de la inervación de las capas musculares lisas del tubo digestivo y puede funcionar de forma totalmente independiente del sistema nervioso central. En la submucosa, la red de fibras nerviosas amielínicas y las células ganglionares constituyen el **plexo submucoso interno** (también llamado ***plexo de Meissner***).

Como ya se mencionó, en algunos sitios de la submucosa se encuentran glándulas de forma ocasional. Por ejemplo, están presentes en el esófago y la porción inicial del duodeno. En los cortes histológicos, la presencia de estas glándulas suele contribuir a la identificación de una región o un segmento específico del tubo digestivo.

Muscular externa

En la mayor parte del tubo digestivo, la **muscular externa** está compuesta por dos capas concéntricas de músculo liso relativamente gruesas. Las células en la capa interna forman una espiral apretada, descrita como una **capa con orientación circular**, mien-

tras que las células de la capa externa forman una espiral laxa denominada ***capa con orientación longitudinal***. Entre las dos capas musculares se encuentra una delgada capa de tejido conjuntivo. Dentro de este tejido conjuntivo se localiza el **plexo mientérico** (también denominado ***plexo de Auerbach***), el cual contiene somas de neuronas parasimpáticas posganglionares y neuronas del sistema nervioso entérico (células ganglionares), así como vasos sanguíneos y linfáticos.

Las contracciones de la muscular externa mezclan e impulsan el contenido del tubo digestivo.

La contracción de la capa circular interna de la **muscular externa**, comprime y mezcla el contenido del tubo digestivo por constricción luminal; la contracción de la capa longitudinal externa impulsa el contenido mediante el acortamiento del tubo. La contracción rítmica y lenta de estas capas musculares bajo el control del sistema nervioso entérico produce el **movimiento peristáltico** (ondas contráctiles). Las ondas peristálticas se caracterizan por la constricción y el acortamiento de los distintos órganos, lo cual impulsa su contenido a lo largo del tubo digestivo.

Unos pocos sitios del tubo digestivo presentan variaciones en la muscular externa. Por ejemplo, en la pared de la porción proximal del esófago (el esfínter faringoesofágico) y alrededor del conducto anal (esfínter anal externo), el músculo estriado forma parte de la muscular externa. En el estómago aparece una tercera capa de músculo liso, con orientación oblicua, externa a la capa circular. Por último, en el intestino grueso, parte de la **capa muscular lisa longitudinal** está engrosada para formar tres bandas longitudinales bien definidas y equidistantes denominadas ***tenias del colon***. Durante la contracción, las tenias del colon facilitan el acortamiento del tubo para mover su contenido.

La capa de músculo liso circular forma esfínteres en sitios específicos a lo largo del tubo digestivo.

En varios puntos a lo largo del tubo digestivo, la **capa muscular circular** está engrosada para formar **esfínteres** o **válvulas**. Desde la bucofaringe hasta el extremo distal del tubo, las estructuras incluyen:

- **Esfínter faringoesofágico.** En realidad, la parte inferior del músculo cricofaríngeo se conoce, en fisiología, como **esfínter esofágico superior**. Este impide la entrada de aire en el esófago.
- **Esfínter esofágico inferior.** Como su nombre lo indica, el esfínter esofágico inferior está localizado en el extremo inferior del esófago y su acción es reforzada por el diafragma, que rodea esa parte del esófago, a medida que pasa a la cavidad abdominal. Esto crea una diferencia de presiones entre el esófago y el estómago que evita el reflujo de contenidos gástricos hacia el primero. La relajación anómala de este esfínter permite que el contenido ácido del estómago regrese al esófago (reflujo). Si no se trata, esta alteración puede convertirse en la **enfermedad por reflujo gastroesofágico (ERGE)**, que se caracteriza por la inflamación de la mucosa esofágica (esofagitis por reflujo), constricciones y dificultad para deglutir (disfagia) con dolor torácico asociado.
- **Esfínter pilórico.** Localizado a la altura de la unión del píloro del estómago y el duodeno (esfínter gastroduodenal), controla la liberación del **quimo**, que es contenido gástrico parcialmente digerido, hacia el duodeno. La óxido nítrico-sintasa (NOS), que **produce óxido nítrico (NO)**, es la responsable de la relajación fisiológica del esfínter pilórico. La falta de NOS causa espasmo del músculo liso del esfínter pilórico y, subsecuentemente, **estenosis pilórica hipertrófica**. Esta afección ocurre con mayor frecuencia durante las primeras 2-12 semanas de vida y provoca la obstrucción en el flujo de quimo hacia el duodeno, lo que ocasiona vómitos en proyectil (sin bilis) después de la alimentación. Si no se trata, puede causar deshidratación y alcalosis metabólica hipocalémica e hipoclorémica. La hipertrofia del músculo pilórico se puede diagnosticar mediante ecografía; también es fácilmente palpable como una "aceituna" en el cuadrante superior derecho del abdomen. La piloromiotomía laparoscópica, que implica la sección transversal del músculo pilórico sin alteración de la mucosa subyacente, sigue siendo el tratamiento quirúrgico de referencia.
- **Válvula ileocecal.** Ubicada en el límite entre el intestino delgado y el intestino grueso, impide el reflujo de contenidos del colon, con su abundancia de bacterias, hacia el íleon distal, que generalmente contiene poca cantidad de bacterias.
- **Esfínter interno del ano.** El más distal de los esfínteres rodea el conducto anal e impide el paso de las heces hacia este conducto desde el recto no distendido.

Serosa y adventicia

La capa más externa del tubo digestivo es la serosa o adventicia.

La ***serosa*** es una membrana compuesta por una capa de epitelio plano simple, denominado ***mesotelio***, y una pequeña cantidad de tejido conjuntivo subyacente. Es el equivalente al peritoneo visceral que se describe en la anatomía macroscópica. La serosa es la capa más superficial de aquellas partes del tubo digestivo que están suspendidas de la cavidad peritoneal. Como tal, la serosa es contigua tanto con el **mesenterio** como con el revestimiento de la cavidad abdominal.

Los vasos sanguíneos y linfáticos de gran calibre y los troncos nerviosos atraviesan la serosa (desde y hacia el mesenterio) hasta alcanzar la pared del tubo digestivo. En el tejido conjuntivo de la serosa (y en el mesenterio) puede acumularse una gran cantidad de tejido adiposo.

Hay partes del tubo digestivo que no poseen serosa. Estas partes incluyen la porción torácica del esófago y las estructuras abdominales y pélvicas que están fijadas a la pared de la cavidad (duodeno, colon ascendente y descendente, recto y conducto anal). Estas estructuras están adheridas a las paredes del abdomen y la pelvis por un tejido conjuntivo, la **adventicia**, que se mezcla con el tejido conjuntivo propio de la pared correspondiente.

■ ESÓFAGO

El esófago es un tubo muscular fijo que conduce los alimentos y las bebidas desde la faringe hasta el estómago.

El **esófago** atraviesa el cuello y el mediastino, sitios en los que está fijado a las estructuras adyacentes por medio de tejido conjuntivo. A medida que ingresa en la cavidad abdominal, queda libre por una corta distancia, alrededor de 1-2 cm. La longitud total del esófago es de unos 25 cm. En un corte transversal (fig. 17-2), la luz en su estado normal colapsado presenta un aspecto ramificado debido a los pliegues longitudinales. Cuando un bolo alimenticio atraviesa el esófago, la luz se expande sin lesionar la mucosa.

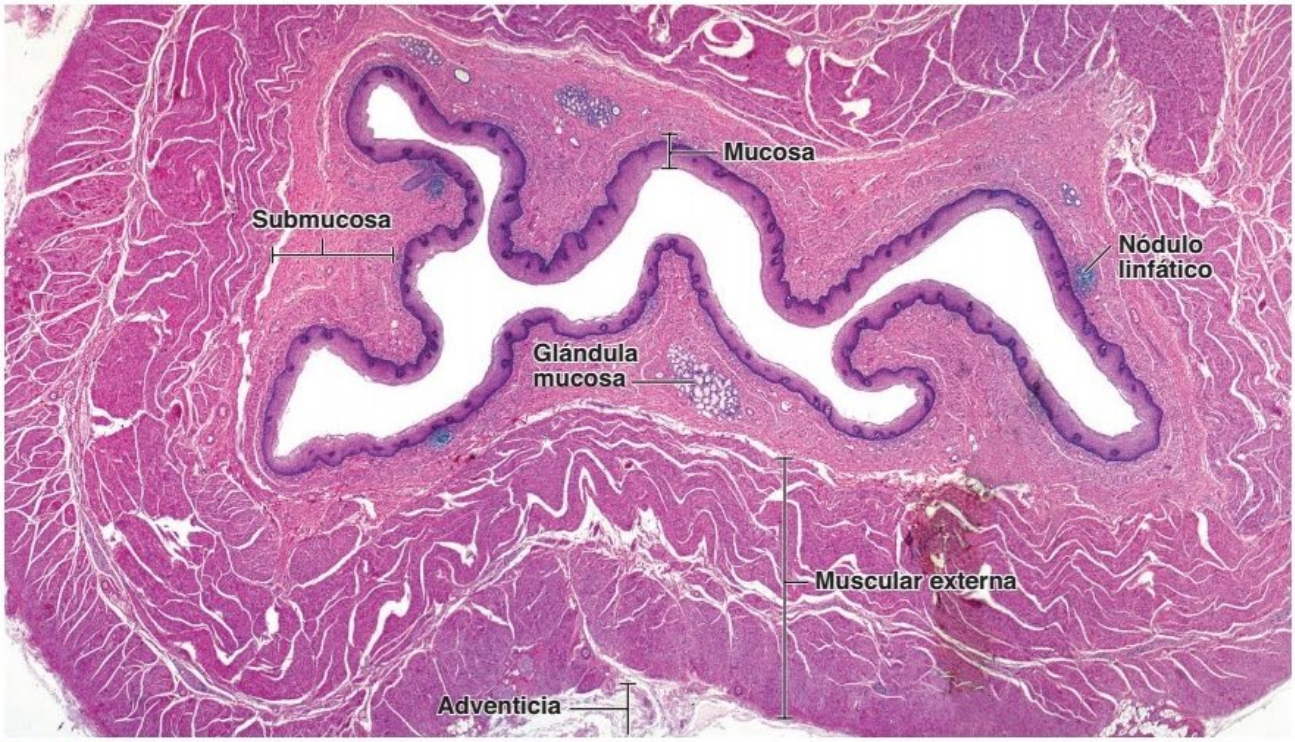

FIGURA 17-2. Microfotografía del esófago. En esta microfotografía se muestra, con poco aumento, un corte del esófago teñido con hematoxilina-eosina (H&E). En él se observa el plegamiento característico de su pared, que le da un aspecto irregular a la luz. La mucosa está compuesta por un epitelio plano estratificado, relativamente grueso, una capa delgada de lámina propia que contiene algunos nódulos linfáticos y una muscular de la mucosa. En la submucosa hay glándulas mucosas; sus conductos excretores, que desembocan en la luz del esófago, no se observan en este corte. Por fuera de la submucosa en esta parte del esófago se encuentra una muscular externa gruesa compuesta por una capa interna de músculo liso de disposición circular y una capa externa de músculos lisos organizados en sentido longitudinal. La adventicia se observa justo por fuera de la muscular externa. 8×.

La **mucosa**, que reviste el esófago en toda su longitud, tiene un epitelio plano estratificado sin estrato córneo (fig. 17-3 y lám. 54, p. 644). No obstante, en muchos animales el epitelio está queratinizado, lo cual es un reflejo del consumo de alimentos sin procesar. En los humanos, las células superficiales pueden exhibir algunos gránulos de queratohialina, pero generalmente no se produce la queratinización. La lámina propia subyacente es semejante a la del resto del tubo digestivo; el tejido linfático difuso está distribuido en toda su extensión y los nódulos linfáticos se presentan con frecuencia en la proximidad de los conductos de las glándulas mucosas esofágicas (*véase* p. 614). La capa profunda de la mucosa, la **muscular de la mucosa**, está compuesta por músculo liso organizado de forma longitudinal que comienza cerca de la altura del cartílago cricoides. Es muy gruesa en la porción proximal del esófago y se piensa que contribuye al acto de la deglución.

La **submucosa** consiste en tejido conjuntivo denso irregular, que contiene vasos sanguíneos y linfáticos de gran calibre, fibras nerviosas y células ganglionares. Las fibras nerviosas y las células ganglionares forman el **plexo submucoso interno** (**plexo de Meissner**). En este también hay glándulas (*véase* p. 610). Además, el tejido linfático difuso y los nódulos linfáticos están presentes sobre todo en las porciones superior e inferior del esófago, donde las glándulas submucosas son predominantes.

La **muscular externa** se divide en dos estratos musculares, una capa circular interna y una capa longitudinal externa (lám. 54, p. 644). Esta capa es diferente de la muscular externa del resto del tubo digestivo porque su tercera parte superior está compuesta por músculo estriado, una continuación del músculo de la faringe. Los músculos estriados y lisos se mezclan y se entrelazan en la muscular externa del tercio medio del esófago; la muscular externa del tercio distal consta únicamente de músculo liso, como en el resto del tubo digestivo. Un plexo nervioso, el **plexo mientérico** (**plexo de Auerbach**), se ubica entre las capas musculares interna y externa. Al igual que en el plexo submucoso interno (plexo de Meissner), este tiene fibras nerviosas y células ganglionares. Este plexo inerva la muscular externa y estimula la actividad peristáltica.

Como ya se mencionó, el esófago está fijado a las estructuras contiguas en casi toda su longitud y, por lo tanto, su capa externa está compuesta por adventicia. Después de introducirse en la cavidad abdominal, el resto más corto del tubo se encuentra cubierto de serosa, el peritoneo visceral.

Las glándulas mucosas y submucosas del esófago secretan moco para lubricar y proteger la pared luminal.

Las **glándulas** están presentes en la pared del esófago y son de dos tipos. Ambas secretan moco, pero difieren en sus ubicaciones:

- Las **glándulas esofágicas** propiamente dichas se encuentran en la submucosa. Estas glándulas están dispersas a todo lo largo del esófago, aunque un poco más concentradas en la mitad superior. Son glándulas pequeñas, tubuloacinares y compuestas (fig. 17-4). Su conducto excretor está conformado por epitelio plano estratificado y suele ser visible al corte porque tiene un aspecto dilatado.
- Las **glándulas esofágicas cardiales** se denominan así por su similitud con las glándulas cardiales del estómago y se encuentran en la lámina propia de la mucosa. Están presentes en la parte terminal del esófago y con frecuencia, aunque no siempre, en la porción inicial del esófago.

El moco producido por las mismas glándulas esofágicas es levemente ácido y sirve como lubricante de la pared luminal. En los conductos se producen quistes temporales debido a que la secreción es relativamente viscosa. Las glándulas esofágicas cardiales secretan moco neutro. Las glándulas ubicadas cerca del estómago protegen el esófago de los contenidos gástricos regurgitados. Sin embargo, en ciertas situaciones, su eficacia no es completa y el reflujo excesivo produce **pirosis**, una alteración mejor conocida como ***acidez***. Esta afección puede evolucionar hasta convertirse en **ERGE**.

El músculo de la pared esofágica está inervado por los sistemas nerviosos autónomo y somático.

La **musculatura estriada** en la parte superior del esófago está inervada por motoneuronas somáticas del **nervio vago** (nervio craneal [NC] X), ubicadas en el núcleo ambiguo. El músculo liso de la parte inferior del esófago está inervado por motoneuronas viscerales del vago, localizadas en el núcleo motor dorsal. Estas motoneuronas establecen sinapsis con las neuronas postsinápticas cuyos somas están ubicados en la pared del esófago.

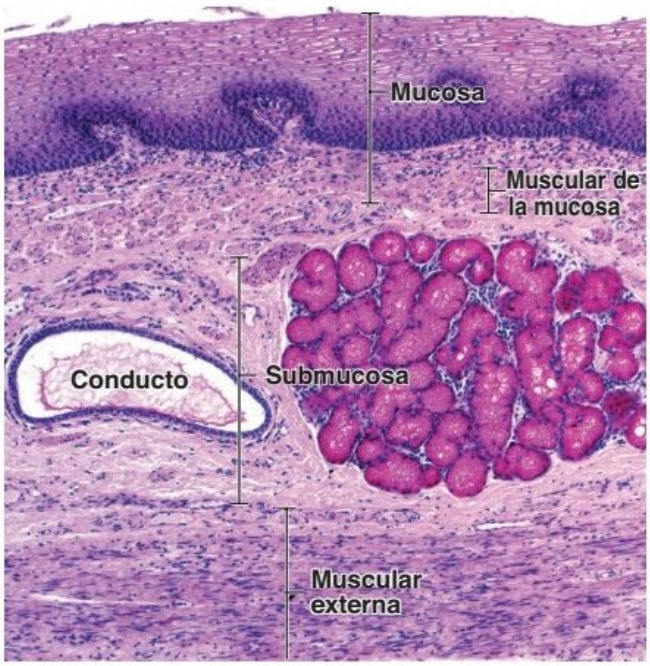

FIGURA 17-4. Microfotografía de una glándula esofágica submucosa. En esta microfotografía se muestra un corte del esófago teñido con mucicarmín. En la submucosa se observan una glándula esofágica, teñida de rojo intenso por el carmín, y un conducto excretor contiguo. Estas pequeñas glándulas tubuloacinares compuestas producen moco que lubrica la superficie epitelial del esófago. Nótese el moco teñido dentro del conducto excretor. La submucosa restante está compuesta por tejido conjuntivo denso e irregular. La capa interna de la muscular externa (*abajo*) está conformada por músculo liso de disposición circular. 110×.

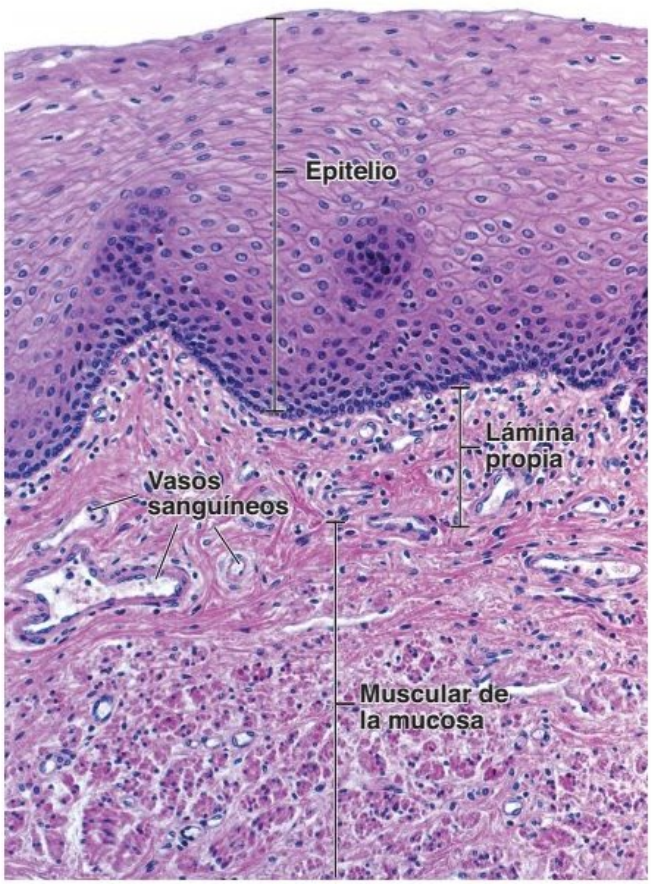

FIGURA 17-3. Microfotografía de la mucosa del esófago. En esta microfotografía se muestra, con mayor aumento que en la anterior, la mucosa de la pared del esófago en un corte teñido con H&E. Se compone de un epitelio plano estratificado, una lámina propia y una muscular de la mucosa. El límite entre el epitelio y la lámina propia es nítido, aunque irregular, debido a las papilas del tejido conjuntivo. El estrato basal del epitelio se tiñe con intensidad y aparece como una banda oscura porque las células basales son más pequeñas y tienen una relación núcleo-citoplasma elevada. Cabe notar que el tejido conjuntivo de la lámina propia es muy celular y contiene muchos linfocitos. La parte más profunda de la mucosa es la muscular de la mucosa, que se distribuye en dos capas (una interna circular y una externa longitudinal) similares en orientación a las de la muscular externa. 240×.

■ ESTÓMAGO

El **estómago** es una región dilatada del tubo digestivo que se ubica justo debajo del diafragma. Recibe el bolo de alimento macerado desde el esófago. La mezcla y la digestión parcial del alimento en el estómago, por la acción de sus secreciones gástricas, producen una mezcla líquida pulposa denominada ***quimo***, el cual pasa después al intestino delgado para continuar el proceso de digestión y absorción.

Desde el punto de vista histológico, el estómago se divide en tres regiones según el tipo de glándula que contiene cada una.

La anatomía macroscópica subdivide al **estómago** en cuatro regiones: el **cardias**, que rodea el orificio esofágico; el **fundus** o fondo, que se extiende por encima de un plano horizontal que atraviesa el orificio esofágico (cardial); el **cuerpo**, que se ubica debajo de ese plano; y el **antro gástrico**, que es la región con forma de embudo que desemboca en el **píloro**, la región estrecha distal del esfínter entre el estómago y el duodeno. Los histólogos también subdividen el estómago, pero solo en tres regiones (fig. 17-5). Estas subdivisiones no se basan en la ubicación, sino en los tipos de glándulas que hay en la mucosa gástrica. Las regiones histológicas son las siguientes:

- La **región cardial** (cardias), la parte cercana al orificio esofágico que contiene las glándulas cardiales (fig. 17-6 y lám. 55, p. 646).
- La **región pilórica** (píloro), la parte proximal con respecto al esfínter pilórico que contiene las glándulas pilóricas.
- La **región fúndica** (fundus), la parte más grande del estómago, situada entre el cardias y el píloro, contiene las glándulas fúndicas o **glándulas gástricas** (*véase* fig. 17-6).

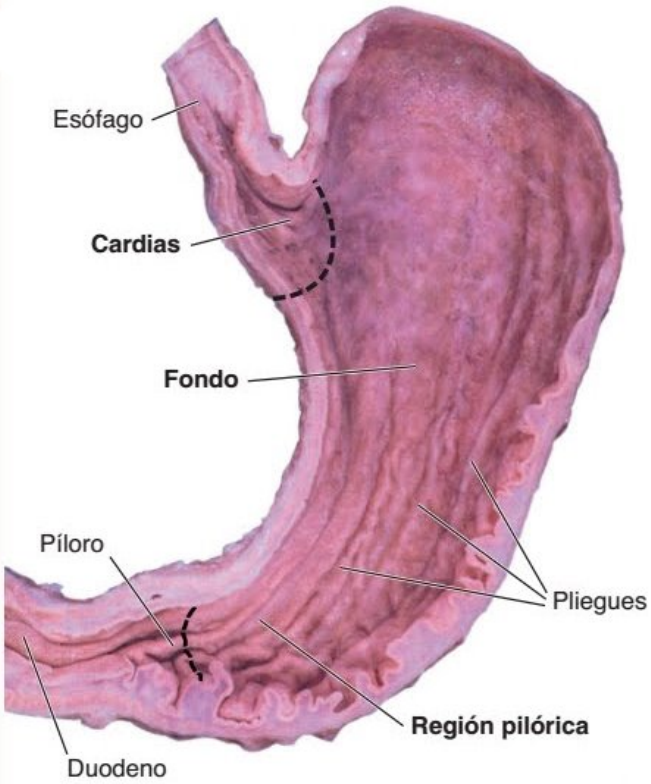

FIGURA 17-5. Fotografía de un estómago humano hemiseccionado con sus divisiones histológicas. En esta fotografía se muestra la superficie mucosa de la pared posterior del estómago. Se observan abundantes pliegues gástricos longitudinales. Estos pliegues gástricos permiten que el estómago se distienda a medida que se va llenando. Las divisiones histológicas del estómago son diferentes de las anatómicas. Las primeras están basadas en los tipos de glándula que se encuentran en la mucosa. Desde el punto de vista histológico, la porción del estómago contigua a la desembocadura del esófago es la *región cardial* (cardias), en la que se localizan las glándulas cardiales. Una *línea discontinua* señala su límite aproximado. Una región un poco más grande que conduce hacia el esfínter pilórico, la *región pilórica*, contiene las glándulas pilóricas. Otra *línea discontinua* indica el límite aproximado del esfínter pilórico. El resto del estómago, la *región fúndica*, se ubica entre las regiones cardial y pilórica y contiene las glándulas fúndicas (gástricas).

Mucosa gástrica

Los pliegues longitudinales rugosos de la submucosa permiten que el estómago se distienda cuando se llena.

El **estómago** tiene un mismo modelo estructural general en toda su extensión, que consiste en mucosa, submucosa, muscular externa y serosa. Una exploración de la **superficie interna** del estómago vacío permite descubrir varios pliegues longitudinales o rugosidades denominados ***pliegues gástricos***. Estos pliegues son prominentes en las regiones más estrechas del estómago; sin embargo, están poco desarrollados en la porción superior (*véase* fig. 17-5). Cuando el estómago se distiende por completo, los pliegues gástricos, compuestos por la mucosa y la submucosa subyacente, casi desaparecen. Los pliegues gástricos no modifican la extensión de la superficie total, sirven para posibilitar la expansión ante el llenado del estómago.

Al observar la superficie del estómago con una lupa, se distinguen regiones más pequeñas de la mucosa (formadas por surcos o hendiduras poco profundas) que la dividen en áreas abultadas irregulares denominadas ***regiones mamiliformes***. Estos surcos aumentan un poco la extensión de la superficie de secreción de la mucosa.

A mayor aumento, pueden observarse muchos orificios en la superficie de la mucosa. Se trata de las **criptas gástricas** o **fovéolas**. Estas se aprecian muy bien con el microscopio electrónico de barrido (fig. 17-7). Las glándulas gástricas desembocan en el fondo de las fovéolas.

Hay células mucosas superficiales que revisten la superficie interna del estómago y las criptas gástricas.

El epitelio que reviste la superficie y las fovéolas del estómago es cilíndrico simple. Las células cilíndricas se denominan ***células mucosas superficiales***. Cada porción apical celular posee un gran cáliz de **gránulos de mucinógeno**, lo que crea una lámina glandular de células (fig. 17-8). El cáliz con los gránulos representa la mayor parte del volumen de la célula. Por lo general, aparece vacío en los cortes teñidos con hematoxilina-eosina (H&E) de rutina porque el mucinógeno se pierde durante la fijación y la deshidratación. Cuando el mucinógeno se conserva por una fijación adecuada, los gránulos se tiñen de forma intensa con azul de toluidina y con la reacción del ácido peryódico de Schiff (PAS, *periodic acid-Schiff*). La tinción con azul de toluidina indica la presencia de numerosos grupos aniónicos fuertes en la glucoproteína de la mucina, entre los que se encuentra el bicarbonato.

El núcleo y el aparato de Golgi de las células mucosas superficiales se localizan debajo del cáliz de los gránulos de mucinógeno.

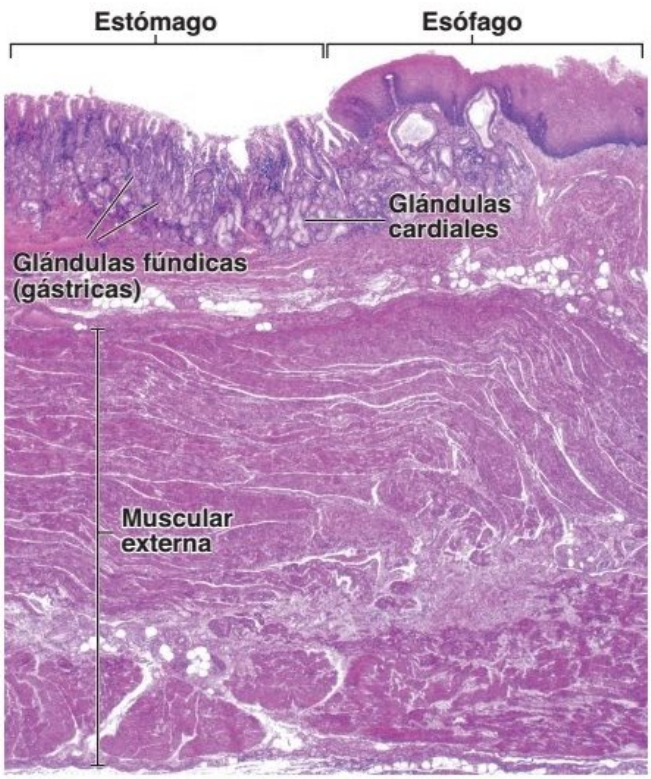

FIGURA 17-6. Microfotografía de la unión esofagogástrica. En esta microfotografía con poco aumento se muestra la unión entre el esófago y el estómago. En la unión esofagogástrica, el epitelio plano estratificado del esófago termina de manera súbita y comienza el epitelio cilíndrico simple de la mucosa del estómago. La superficie del estómago contiene numerosas depresiones bastante profundas, denominadas *criptas gástricas*, formadas por el epitelio superficial. Las glándulas cercanas al esófago (glándulas cardiales) se extienden desde el fondo de estas criptas. Las glándulas fúndicas (gástricas) también se originan en la base de las criptas gástricas y pueden verse en el resto de la mucosa. Obsérvese la muscular externa bastante gruesa. 40×.

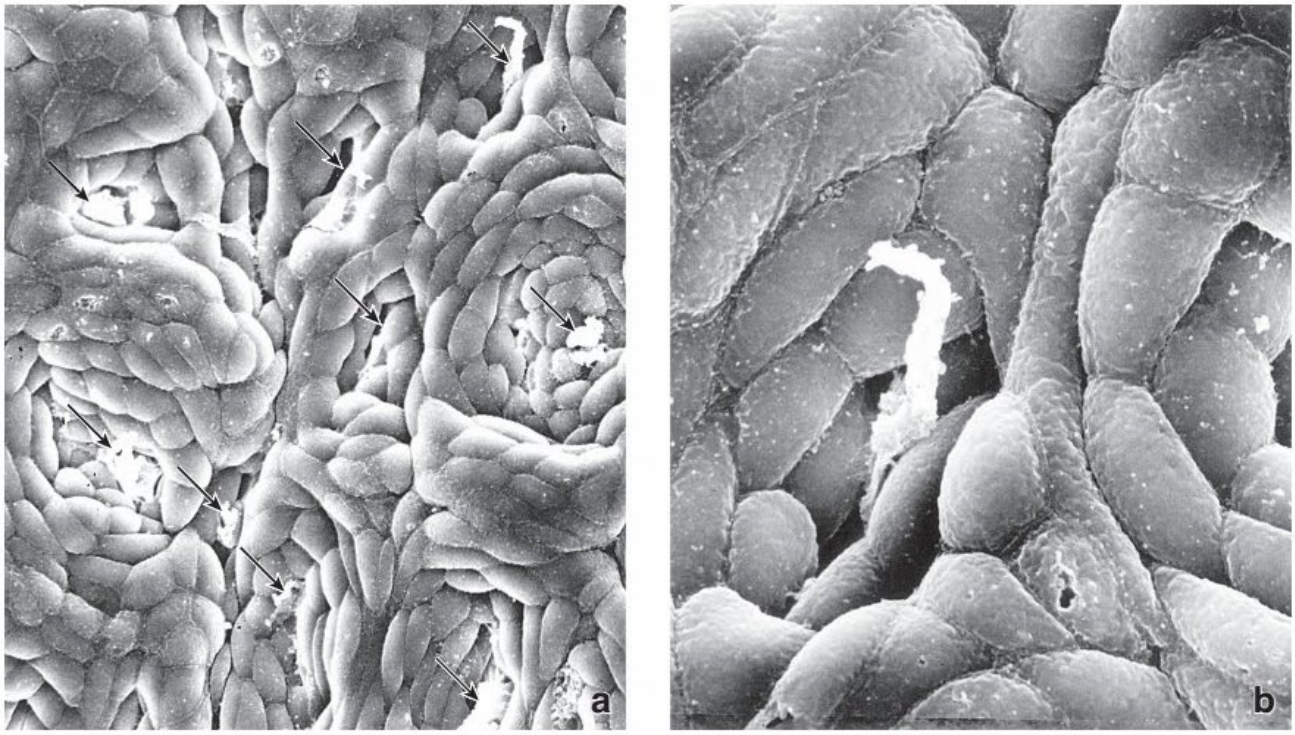

FIGURA 17-7. Superficie mucosa del estómago. a. Microfotografía electrónica de barrido de la superficie mucosa del estómago. Las criptas gástricas contienen material de secreción, en su mayor parte moco (*flechas*). El moco de la superficie se ha eliminado para que se vean las células mucosas superficiales. 1000×. **b.** Ampliación que muestra la superficie apical de las células mucosas superficiales que revisten el estómago y las criptas gástricas. Nótese la forma alargada poligonal de las células. 3000×.

La base de la célula contiene pequeñas cantidades de retículo endoplasmático rugoso (RER) que pueden conferir una tenue basofilia al citoplasma cuando se observa en muestras bien preservadas.

Diversos mecanismos ayudan a proteger la mucosa gástrica de agresiones exógenas y contribuyen a la recuperación de su integridad funcional después de algún daño.

La primera línea de defensa contra las lesiones a la mucosa gástrica es la secreción de moco desde las células mucosas superficiales. Se le describe como **moco visible** debido a su apariencia turbia que forma una capa espesa, viscosa, similar a un gel que se adhiere a la superficie del epitelio. Protege frente a la abrasión de los componentes más ásperos del quimo. Además, su **alta concentración de bicarbonato y potasio** protege al epitelio del contenido ácido de los jugos gástricos. El bicarbonato, que alcaliniza el moco, es secretado por células superficiales, pero su retención dentro de la capa mucosa evita que se mezcle rápidamente con el contenido de la luz gástrica.

La segunda línea de protección está relacionada con la regulación sanguínea submucosa por parte de varios mediadores, entre los que se incluyen prostaglandinas (PGE_2), óxido nítrico (NO) y neuropéptidos sensoriales. Las **PGE_2** y el **NO** parecen desempeñar un papel importante en la protección de la mucosa gástrica. Las PGE_2 estimulan la secreción de bicarbonatos e incrementan el espesor de la capa mucosa, acompañado de vasodilatación, en la lámina propia. El NO liberado por el endotelio vascular, los nervios aferentes sensitivos y el epitelio gástrico **aumenta el flujo sanguíneo hacia la mucosa gástrica**, mejorando así el suministro de nutrientes a sus áreas dañadas. Esta capacidad de la mucosa gástrica para optimizar las condiciones para la reparación del tejido después de una lesión (independientemente de la inhibición de la secreción de ácido) se conoce como ***citoprotección gástrica***.

El revestimiento del estómago no desempeña una función absortiva importante. No obstante, la mucosa gástrica puede absorber algunas sales, agua y compuestos químicos liposolubles. Por ejemplo, el alcohol y ciertos fármacos, como el ácido acetilsalicílico y los antiinflamatorios no esteroideos (AINE), ingresan en la lámina propia por una lesión en la superficie del epitelio. Incluso dosis pequeñas de ácido acetilsalicílico suprimen la producción de prostaglandinas protectoras de la mucosa gástrica. Además, el contacto directo de este fármaco con la pared del estómago interfiere con las propiedades hidrófobas de la mucosa gástrica.

Glándulas fúndicas de la mucosa gástrica

Las glándulas fúndicas producen el jugo gástrico del estómago.

Las ***glándulas fúndicas***, o ***gástricas***, están presentes en toda la mucosa gástrica, excepto en las regiones relativamente pequeñas ocupadas por las glándulas cardiales y pilóricas. Las glándulas fúndicas son tubulares simples y ramificadas, y se extienden desde el fondo de las criptas gástricas hasta la muscular de la mucosa (*véase* fig. 17-8). Entre la **fovéola** y la glándula que está debajo hay un segmento corto conocido como ***istmo***. El istmo de la glándula fúndica es donde se replican y se diferencian las células madre (nicho de células madre). Las células destinadas a convertirse en células mucosas superficiales migran hacia arriba de las criptas gástricas en dirección a la superficie del estómago. Otras células migran hacia abajo para mantener la población del epitelio de la glándula fúndica.

Por lo general, varias glándulas desembocan en una sola cripta gástrica. Cada glándula posee un **cuello estrecho** y relativamente largo, así como una **base amplia** o segmento fúndico más corto. La base de la glándula suele dividirse en dos, y a veces tres, ramas que se enrollan levemente cerca de la muscular de la mucosa. Las células

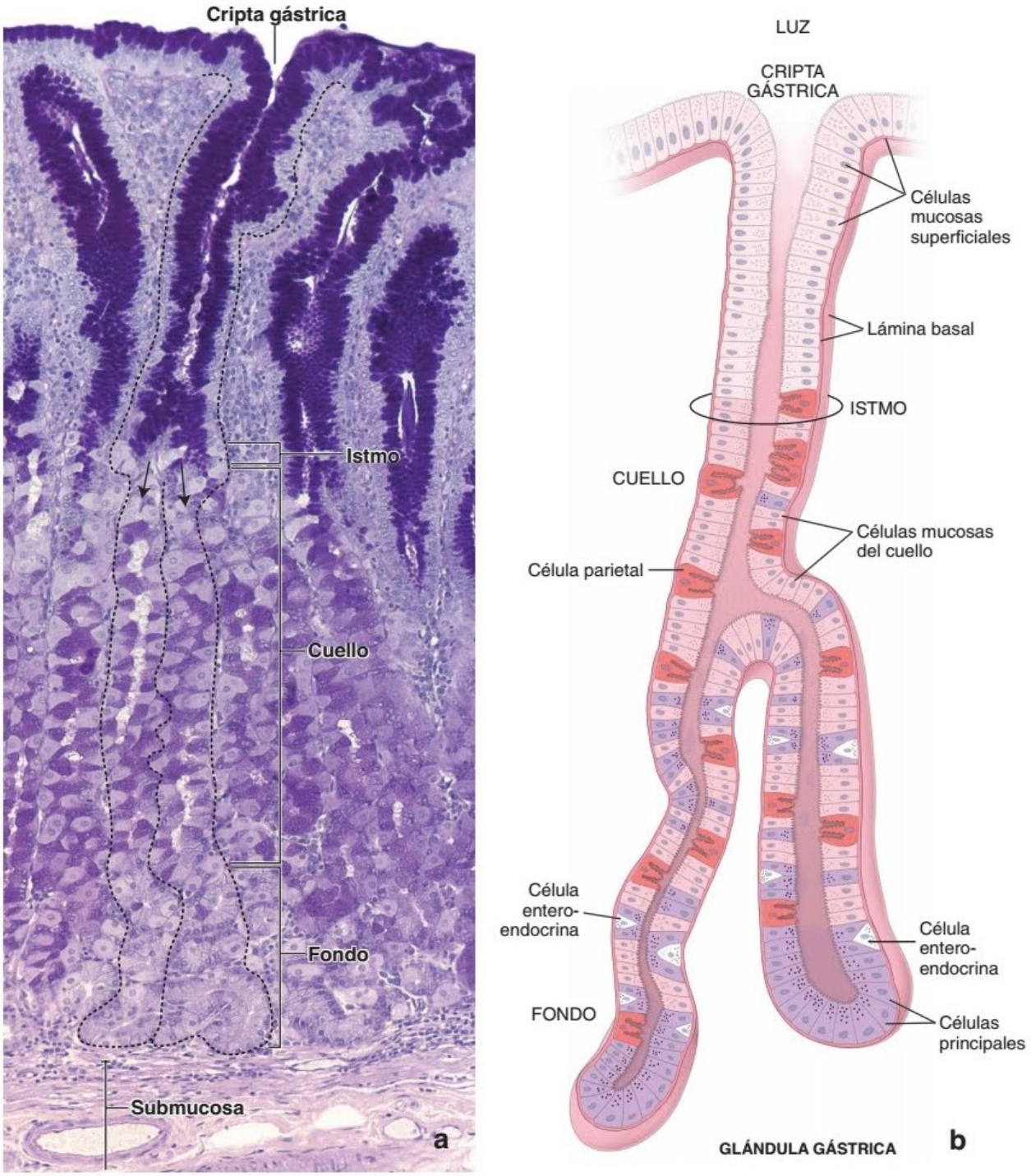

FIGURA 17-8. Glándulas gástricas. a. Microfotografía de la mucosa fúndica en un preparado teñido con azul de alcián/PAS para detectar mucinas. Nótese que el epitelio superficial se invagina para formar las criptas gástricas. Las células de la mucosa superficial y las que revisten las criptas gástricas se identifican con facilidad en este preparado porque el moco neutro dentro de estas células se tiñe de forma intensa. Una de las criptas gástricas y sus glándulas fúndicas asociadas está delimitada por las *líneas punteadas*. Esta glándula es tubular, simple y ramificada (las *flechas* indican el patrón de ramificación). Se extiende desde el fondo de la cripta gástrica hasta la muscular de la mucosa. Nótense los segmentos de la glándula: el istmo corto, el sitio de las divisiones celulares, el cuello (bastante largo) y un fondo más corto y más amplio. La secreción mucosa de las células del cuello es diferente de la producida por las células mucosas superficiales, como lo demuestra la tinción *púrpura más clara* en esta región de la glándula. 320×. **b.** Glándula gástrica que muestra la relación de la glándula con la cripta gástrica. Obsérvese que la región del istmo contiene células en división e indiferenciadas; la región del cuello contiene células mucosas del cuello, células parietales y células enteroendocrinas, incluidas células captadoras y descarboxiladoras de precursores amínicos (APUD, *amine precursor uptake and decarboxylation*). Las parietales son células acidófilas grandes piriformes que están en toda la glándula. El fondo de la glándula contiene sobre todo células principales, algunas parietales y varios tipos de enteroendocrinas.

de las glándulas gástricas producen el jugo gástrico (cerca de 2 L/día), que contiene una gran variedad de sustancias. Además de agua y electrólitos, el jugo gástrico contiene cuatro componentes principales:

- **Ácido clorhídrico (HCl)**, en una concentración que oscila entre 150 y 160 mmol/L, que hace que el jugo gástrico tenga un pH bajo (< 1.0-2.0). Es producido por las **células parietales** e inicia la digestión de las proteínas de la dieta (promueve la hidrólisis ácida de sustratos). También convierte el pepsinógeno inactivo en la enzima activa pepsina. Dado que el HCl es bacteriostático, destruye la mayoría de las bacterias que entran al

CUADRO 17-1

CORRELACIÓN CLÍNICA: ANEMIA PERNICIOSA Y ENFERMEDAD ULCEROSA PÉPTICA

La **aclorhidria** es una enfermedad autoinmunitaria crónica que se caracteriza por la destrucción de la mucosa gástrica. Por consiguiente, ante la falta de células parietales, no se secreta factor intrínseco, lo cual conduce a la aparición de **anemia perniciosa**. La carencia de **factor intrínseco** es la causa más frecuente de la **insuficiencia de vitamina B_{12}**. Sin embargo otros factores, como la proliferación excesiva de las bacterias gramnegativas anaerobias en el intestino delgado, se asocian con la insuficiencia de vitamina B_{12}. Estas bacterias se fijan al complejo vitamina B_{12}-factor intrínseco e impiden su absorción. Las infecciones con platelmintos parásitos también producen síntomas clínicos de anemia perniciosa. Dado que el hígado tiene grandes reservas de vitamina B_{12}, la enfermedad suele pasar inadvertida hasta mucho después de que han ocurrido alteraciones importantes en la mucosa gástrica.

Otra causa de secreción reducida del factor intrínseco, y la ulterior anemia perniciosa, es la pérdida de epitelio gástrico en una gastrectomía parcial o total. La pérdida del epitelio gástrico funcional también ocurre en la **enfermedad ulcerosa péptica** (**EUP**) crónica o recurrente. Con frecuencia, las regiones ulceradas y posteriormente curadas producen insuficiente factor intrínseco. La pérdida repetida de epitelio y la cicatrización posterior de la mucosa gástrica pueden reducir de manera importante la cantidad de mucosa funcional.

Los **fármacos antagonistas de los receptores histamínicos H_2**, como la ranitidina y la cimetidina, que bloquean la unión de la histamina a sus receptores en la mucosa gástrica, suprimen la producción de ácido y de factor intrínseco y se han utilizado en el tratamiento de las úlceras pépticas y la enfermedad por reflujo gastroesofágico (ERGE). Estos fármacos evitan una mayor erosión de la mucosa y promueven la curación de la superficie previamente erosionada. Sin embargo, su uso prolongado puede causar insuficiencia de vitamina B_{12}.

En fechas recientes, se han diseñado nuevos inhibidores de la bomba de protones (p. ej., omeprazol y lansoprazol) que inhiben la acción de la ATPasa H^+/K^+. Estos fármacos suprimen la producción ácida en las células parietales sin afectar la secreción del factor intrínseco.

Aunque en general se pensaba que las células parietales eran la diana directa de los antagonistas de los receptores de H_2, estudios recientes con una combinación de hibridación *in situ*, histoquímica y tinción con anticuerpos han permitido comprobar inesperadamente que los plasmocitos secretores de inmunoglobulina A (IgA) y algunos de los macrófagos en la lámina propia exhiben una reacción positiva para el ARNm del receptor de gastrina, no las células parietales. Estos hallazgos indican que los fármacos utilizados para tratar las úlceras pépticas actuarían directamente sobre los plasmocitos o los macrófagos y que estas células, entonces, transmitirían sus efectos a las células parietales para inhibir la secreción de HCl. El factor que media la interacción entre las células del tejido conjuntivo y las células epiteliales aún no se ha identificado.

Ahora se sabe que la mayoría de las úlceras pépticas (95%) en realidad son causadas por una infección crónica de la mucosa gástrica por parte de la bacteria ***Helicobacter pylori***. Los antígenos lipopolisacáridos que se expresan en su superficie imitan a los de las células epiteliales gástricas humanas. Esta simulación parece ocasionar una tolerancia inicial al patógeno por parte del sistema inmunitario del hospedero, lo que contribuye a aumentar la infección y, finalmente, estimular la producción de anticuerpos. Estos anticuerpos contra *H. pylori* se fijan a la mucosa gástrica y lesionan sus células. El tratamiento incluye la erradicación de la bacteria por medio de antibióticos. Estos tratamientos para la enfermedad ulcerosa han vuelto poco frecuentes las intervenciones quirúrgicas que eran habituales en el pasado.

estómago con el alimento. Sin embargo, algunas bacterias pueden adaptarse al pH bajo de los contenidos gástricos. ***Helicobacter pylori*** contiene una gran cantidad de ureasa (la enzima que hidroliza la urea) en su citoplasma y en su membrana plasmática. Esta enzima altamente activa crea una "nube de amoníaco" básica, protectora, alrededor de la bacteria, lo que le permite sobrevivir en el medio ácido del estómago (cuadro 17-1).

- **Pepsina**, una potente enzima proteolítica. Se forma a partir del **pepsinógeno** proveniente de las **células principales** por acción del HCl a un pH inferior a 5. La pepsina hidroliza las proteínas a pequeños péptidos rompiendo los enlaces peptídicos internos. Los péptidos son digeridos aún más, hasta sus aminoácidos constitutivos, por las enzimas del intestino delgado.
- **Moco**, una cubierta protectora ácida para el estómago secretada por varios tipos de células mucoproductoras. El moco y los bicarbonatos atrapados dentro de la cubierta mucosa mantienen un pH neutro y contribuyen a la llamada ***barrera fisiológica de la mucosa gástrica***. Además, el moco actúa como una barrera física entre las células de la mucosa gástrica y el material ingerido dentro de la luz del estómago.
- **Factor intrínseco**, una glucoproteína secretada por las **células parietales** que se fija a la vitamina B_{12}. Es indispensable para la absorción de esta vitamina, lo cual ocurre en la porción distal del íleon. La falta de factor intrínseco conduce a **anemia perniciosa** e insuficiencia de **vitamina B_{12}** (*véase* cuadro 17-1).

Además, la **gastrina** y otras hormonas y secreciones de tipo hormonal son producidas por las **células enteroendocrinas** en las glándulas fúndicas y son secretadas hacia la lámina propia, donde ingresan a la circulación o actúan localmente sobre otras células gástricas epiteliales.

Las glándulas fúndicas están compuestas por cuatro tipos celulares con funciones diferentes.

Las células que componen las glándulas fúndicas pertenecen a cuatro tipos funcionales. Cada una tiene un aspecto distintivo. También se observan células indiferenciadas que dan origen a los tipos celulares maduros. La diversidad celular que constituye la glándula incluye:

- **Células mucosas del cuello**
- **Células principales**
- **Células parietales** (células oxínticas)
- **Células enteroendocrinas**
- **Células madre adultas indiferenciadas**

Las células mucosas del cuello se encuentran en la región cervical de la glándula y se entremezclan con las células parietales.

Como su nombre lo indica, las **células mucosas del cuello** están localizadas en la región cervical de la glándula fúndica. Entre los grupos de estas células suele haber células parietales intercaladas. La célula mucosa del cuello es mucho más corta que la célula mucosa superficial y contiene bastante menos mucinógeno en el

citoplasma apical. En consecuencia, estas células no presentan una dilatación apical prominente. Además, el núcleo tiende a ser esferoideo en comparación con el núcleo alargado y más grande de la célula mucosa superficial.

Las células mucosas del cuello secretan un **moco soluble** menos alcalino en comparación con el **moco turbio, insoluble** y muy alcalino producido por la célula mucosa superficial. La liberación de gránulos de mucinógeno es inducida por la estimulación vagal y, por lo tanto, la secreción desde estas células no se produce en el estómago en reposo. Estas células mucosas del cuello se diferencian a partir de las células madre localizadas en la región cervical de la glándula fúndica. Se les considera precursores inmaduros de las células mucosas superficiales.

Las células principales están ubicadas en la parte profunda de las glándulas fúndicas.

Las **células principales** son típicas células secretoras de proteínas (fig. 17-9 y lám. 57, p. 650). El abundante RER en el citoplasma basal le confiere a esta región de la célula un carácter basófilo, mientras que el citoplasma apical es eosinófilo debido a las vesículas secretoras, también llamadas *gránulos de zimógeno* por su contenido de precursores enzimáticos. La basofilia, en particular, permite una fácil identificación de estas células en cortes teñidos con H&E. La eosinofilia puede ser débil o inexistente cuando las vesículas secretoras no están preservadas de manera adecuada. Las células principales secretan **pepsinógeno** y una lipasa débil. En contacto con el jugo gástrico ácido, el pepsinógeno se convierte en pepsina, una enzima proteolítica.

Las células parietales secretan HCl y factor intrínseco.

Las **células parietales** (**oxínticas**) se encuentran en el cuello de las glándulas fúndicas, entre las células mucosas del cuello y la parte profunda de la glándula. Estas células tienen la tendencia a ser más abundantes en los segmentos superior y medio del cuello. Son células grandes y a veces binucleadas. En algunos cortes aparecen triangulares con el vértice dirigido hacia la luz de la glándula y la base apoyada sobre la lámina basal. El núcleo es esferoideo y el citoplasma se tiñe con eosina y otras tinturas ácidas. Su tamaño y sus propiedades tintoriales distintivas permiten distinguirlas con facilidad de las demás células de las glándulas fúndicas.

Al examinar las células parietales con el microscopio electrónico de transmisión (MET; fig. 17-10), se observa que poseen un extenso **sistema de canalículos intracelulares** que se comunican con la luz de la glándula. Desde la superficie de los canalículos se proyecta una gran cantidad de microvellosidades, y en el citoplasma contiguo a ellos hay un **sistema membranoso tubulovesicular** complejo. En una célula

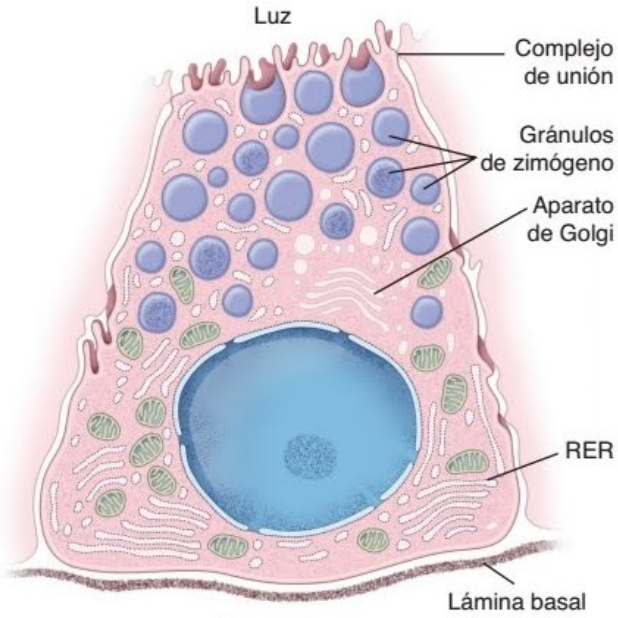

FIGURA 17-9. Diagrama de una célula principal. La gran cantidad de *RER* en la porción basal de la célula explica la intensa tinción basófila observada en esa región. Las vesículas secretoras (gránulos de zimógeno), que contienen pepsinógeno y una lipasa débil, no siempre se conservan de forma adecuada; por lo tanto, la tinción en la región apical de la célula es un tanto variable. Esta célula produce y secreta la enzima precursora de la secreción gástrica.

en proceso de secreción activa, la cantidad de microvellosidades en los canalículos aumenta y el sistema tubulovesicular se reduce mucho o desaparece. Las membranas del sistema tubulovesicular sirven como un reservorio de membrana plasmática que contiene **bombas de protones** activas. Este material membranoso puede insertarse en la membrana plasmática de los canalículos para incrementar la extensión de su superficie y la cantidad de bombas de protones disponibles para la producción de ácido. Las abundantes mitocondrias con crestas complejas y muchos gránulos en la matriz proveen la gran cantidad de energía necesaria para la secreción de ácido.

El HCl se produce en la luz de los canalículos intracelulares.

Las **células parietales** presentan tres tipos diferentes de receptores de membrana para sustancias que activan la secreción de HCl: **de gastrina**, **histamínicos H_2** y **acetilcolínicos M_3**. La activación de los receptores de **gastrina** por la gastrina, una hormona peptídica gastrointestinal (cuadro 17-2), es el mecanismo principal para la es-

CUADRO 17-2

CORRELACIÓN CLÍNICA: SÍNDROME DE ZOLLINGER-ELLISON

La secreción excesiva de **gastrina** suele tener su origen en un tumor de las células enteroendocrinas que la producen, localizadas en el duodeno o en los islotes pancreáticos. Esta alteración, conocida como **síndrome de Zollinger-Ellison** o **gastrinoma**, se caracteriza por la secreción excesiva de ácido clorhídrico (HCl) por las células parietales estimuladas de forma continua. El exceso de ácido no puede neutralizarse de manera adecuada en el duodeno, por lo que conduce a la formación de úlceras gástricas y duodenales. Las úlceras gástricas ocurren en el 95% de los pacientes con este síndrome y son seis veces más prevalentes que las úlceras duodenales. Los pacientes con síndrome de Zollinger-Ellison pueden experimentar dolor abdominal intermitente, diarrea y esteatorrea (deposiciones con gran cantidad de grasa). En los pacientes asintomáticos que presentan una ulceración grave del estómago y el intestino delgado, en especial si no responden al tratamiento convencional, también debe sospecharse la presencia de un tumor que produce el exceso de gastrina. Antes, el tratamiento del síndrome de Zollinger-Ellison consistía en el bloqueo de los receptores de membrana de la célula parietal que estimulan la producción de HCl. Hoy en día, los inhibidores de la bomba de protones se han convertido en el tratamiento de elección para la hipersecreción de HCl. Además, la extirpación quirúrgica del tumor, siempre que sea posible, elimina la fuente de producción de gastrina y alivia los síntomas.

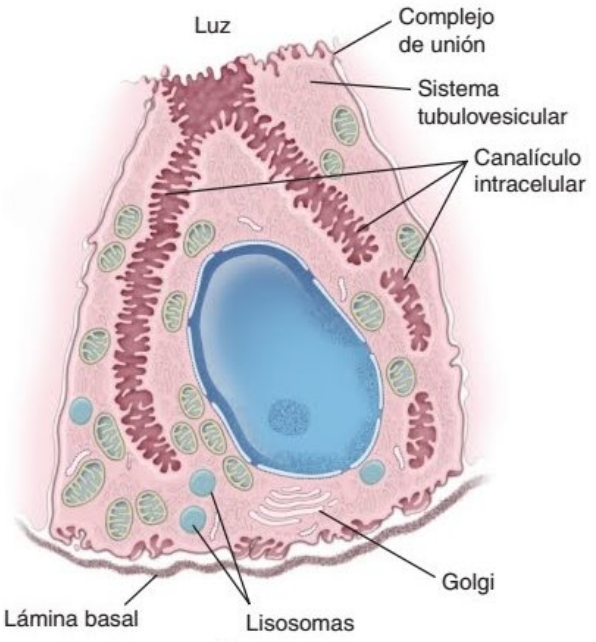

CÉLULA PARIETAL

FIGURA 17-10. Diagrama de la célula parietal. El citoplasma de la célula parietal se tiñe mucho con la eosina por la abundancia de membrana (que forma canalículos intracelulares), el sistema tubulovesicular, las mitocondrias y la escasez relativa de ribosomas. Esta célula produce HCl y factor intrínseco.

timulación de las células parietales. Después de la estimulación, ocurren varios fenómenos que conducen a la producción de HCl (fig. 17-11):

- Producción de **iones H^+** en el citoplasma de la célula parietal por acción de la enzima carbonato-deshidratasa. Esta enzima cataliza la combinación de H_2O y CO_2 para producir ácido carbónico (H_2CO_3), que se disocia rápidamente en H^+ y HCO_3^-. El dióxido de carbono (CO_2), necesario para la síntesis del ácido carbónico, se difunde hacia la célula a través de la membrana basal desde los capilares sanguíneos en la lámina propia.
- Transporte de **iones H^+** desde el citoplasma a través de la membrana y hacia la luz de los canalículos por acción de la bomba de protones ATPasa H^+/K^+. Al mismo tiempo, se transportan K^+ desde los canalículos hasta el citoplasma celular en intercambio por los iones H^+.
- **Transporte de iones K^+ y Cl^-** desde el citoplasma de la célula parietal hacia la luz de los canalículos mediante la activación de los canales de K^+ y Cl^- (uniportadores) en la membrana plasmática.
- **Formación de HCl** a partir del H^+ y del Cl^- que se transportaron hacia la luz de los canalículos.

En los humanos, el **factor intrínseco** es secretado por las células parietales (en otras especies lo hacen las células principales). Su secreción es estimulada por los mismos receptores que desencadenan la secreción del ácido gástrico. El ***factor intrínseco*** es una glucoproteína de 44 kDa que forma un complejo con la

CUADRO 17-3

CONSIDERACIONES FUNCIONALES: SISTEMA ENDOCRINO GASTROINTESTINAL

Las ***células enteroendocrinas*** son células especializadas de la mucosa del tubo digestivo. Comprenden menos del 1% de todas las células epiteliales en el tubo digestivo, pero, en conjunto, forman el "órgano" endocrino más grande del organismo. Las células enteroendocrinas también se encuentran en los conductos del páncreas, el hígado y el sistema respiratorio, otro derivado endodérmico que se origina por invaginación del epitelio del intestino anterior embrionario. Puesto que se parecen bastante a las células neurosecretoras del sistema nervioso central (SNC), que secretan muchas de las mismas hormonas, moléculas de señalización y agentes reguladores, las células enteroendocrinas también se denominan ***células neuroendocrinas***. La mayoría de estas células no se agrupan en conjuntos en ninguna parte específica del tubo digestivo. Por el contrario, se distribuyen aisladas por todo el epitelio gastrointestinal. Por esta razón se describen como parte constitutiva de un **sistema neuroendocrino difuso** (**SNED**). La figura 17-13 muestra las partes del tubo digestivo desde las cuales se producen los péptidos gastrointestinales. Una excepción notable a este patrón de distribución se encuentra en el páncreas. Ahí, las células enteroendocrinas, derivadas de los brotes pancreáticos que también se originan del intestino anterior embrionario, forman acumulaciones especializadas que se conocen como **islotes endocrinos de Langerhans** (*véase* p. 687).

Según la opinión actual, el SNED comprende tanto neuronas como células endocrinas que comparten características en común, como la expresión de marcadores específicos (p. ej., neuropéptidos, cromograninas y enzimas procesadoras de neuropéptidos) y la presencia de gránulos de secreción de centro denso. Los productos de secreción de las células enteroendocrinas derivan de una variedad de genes; se expresan de diferentes formas a causa del empalme y el procesamiento diferencial alternativos. La secreción de las células enteroendocrinas es regulada por los receptores acoplados a proteína G y por la actividad de la tirosina-cinasa. Existen indicios de que la cromogranina A regula la biosíntesis de los gránulos de secreción de centro denso, mientras que la cromogranina B controla la clasificación y el envasado de los péptidos producidos en las vesículas secretoras. La tabla 17-1 enumera hormonas gastrointestinales importantes, sus sitios de origen y sus funciones principales.

Las transformaciones neoplásicas de las células del SNED son responsables del desarrollo de **tumores neuroendocrinos gastroenteropancreáticos** (**GEP**). Estos tumores son neoplasias raras del tubo digestivo y del páncreas que a menudo secretan sustancias con actividad hormonal, lo que ocasiona síndromes clínicos bien definidos. El apéndice es el sitio gastrointestinal más frecuente de origen de tumores neuroendocrinos. El ejemplo clásico es el **síndrome carcinoide**, causado por diversas sustancias con actividad hormonal liberadas por células tumorales. Los síntomas incluyen diarrea (causada por la serotonina), episodios de enrojecimiento, broncoconstricción y valvulopatía cardíaca derecha.

Desde el punto de vista funcional, algunas células enteroendocrinas pueden clasificarse como **células que captan y descarboxilan precursores amínicos** (**APUD**, ***amine precursor uptake and decarboxylation***). Sin embargo, no deben confundirse con las células APUD derivadas de la cresta neural embrionaria que migran hacia otros sitios en el organismo. Las células APUD secretan una variedad de sustancias reguladoras en tejidos y órganos, incluyendo el epitelio respiratorio, la médula suprarrenal, los islotes de Langerhans, la glándula tiroides (células parafoliculares) y la hipófisis. Las células enteroendocrinas se diferencian a partir de la progenie

(continúa)

CUADRO 17-3

CONSIDERACIONES FUNCIONALES: SISTEMA ENDOCRINO GASTROINTESTINAL

(*CONTINUACIÓN*)

de las mismas células madre de las que derivan todas las demás células epiteliales del tubo digestivo. El hecho de que dos células diferentes puedan sintetizar productos similares no implica que tengan el mismo origen.

Las células enteroendocrinas no solo forman hormonas gastrointestinales como la gastrina, la grelina, la secretina, la colecistocinina (CCK), los péptidos inhibidores gástricos (GIP, *gastric inhibitory polypeptide*) y la motilina, sino que también producen **hormonas paracrinas**. Estas hormonas se diferencian de las hormonas endocrinas por difundirse localmente hacia su célula diana, en lugar de ser transportadas hacia ella por el torrente sanguíneo. Una sustancia bien conocida que parece actuar como hormona paracrina dentro del tubo digestivo y el páncreas es la somatostatina, que inhibe otras células endocrinas gastrointestinales y de los islotes pancreáticos.

Además de las hormonas gastrointestinales establecidas, varios péptidos gastrointestinales aún no se han clasificado de manera definitiva como hormonas u hormonas paracrinas. Estos péptidos se denominan ***candidatos hormonales*** o ***presuntas hormonas***.

Otras sustancias con actividad local que se han aislado de la mucosa gastrointestinal son los **neurotransmisores**. Estos agentes se liberan de las terminaciones nerviosas cercanas a la célula diana, a menudo el músculo liso de la muscular de la mucosa, la muscular externa o la túnica media de un vaso sanguíneo. Las células enteroendocrinas también pueden secretar neurotransmisores que activan neuronas aferentes, enviando señales al SNC y la división entérica del sistema nervioso autónomo. Además de la acetilcolina (que no es un péptido), los que se encuentran en las fibras nerviosas del tubo digestivo son péptidos intestinales vasoactivos (VIP, *vasoactive intestinal peptide*), bombesina y encefalinas. Por lo tanto, un péptido particular puede ser producido por células endocrinas y paracrinas, pero también puede localizarse en las fibras nerviosas.

vitamina B_{12} en el estómago y el duodeno, un paso necesario para la absorción posterior de la vitamina en el íleon. Los autoanticuerpos dirigidos contra el factor intrínseco o las células parietales conducen a la insuficiencia del factor, lo que genera malabsorción de la vitamina B_{12} y **anemia perniciosa** (*véase* cuadro 17-1).

Las células enteroendocrinas secretan sus productos hacia la lámina propia o los vasos sanguíneos subyacentes.

Las **células enteroendocrinas** se encuentran en todos los niveles de la glándula fúndica, aunque tienden a ser más prevalentes en la base (cuadro 17-3). En general, pueden distinguirse **dos tipos de células enteroendocrinas** a lo largo del tubo digestivo. La mayoría son

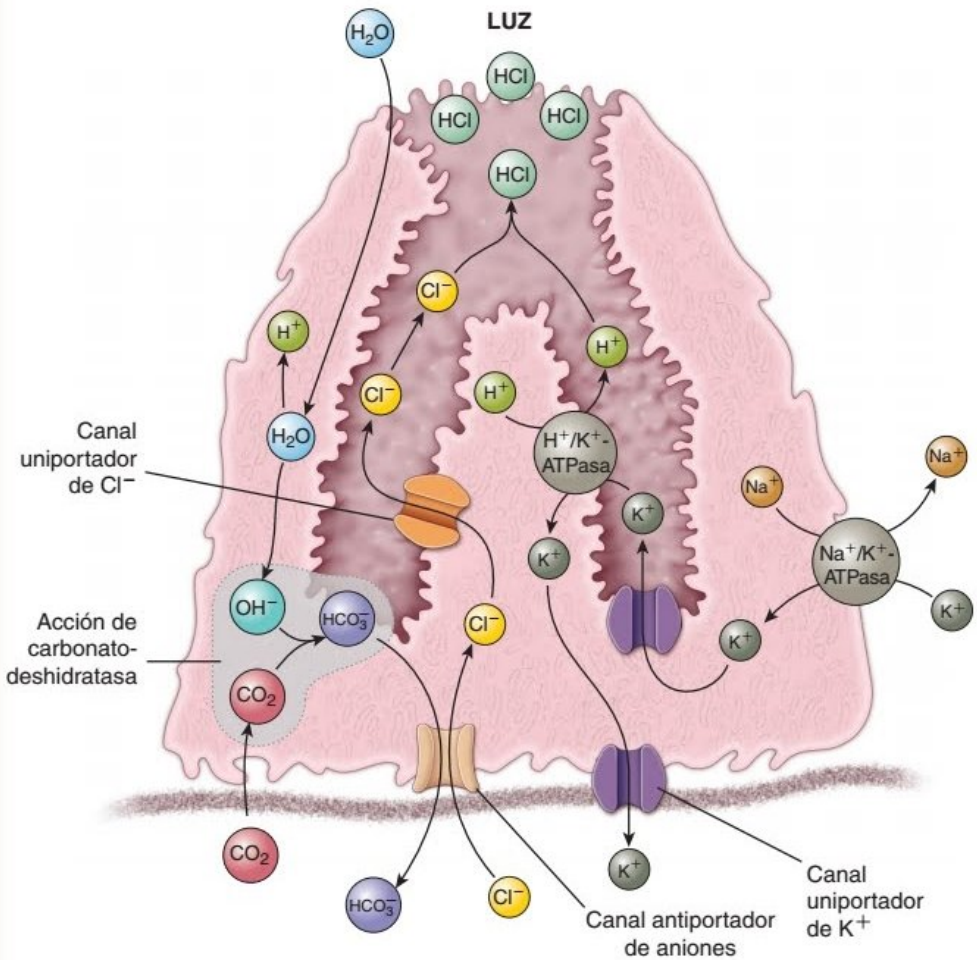

FIGURA 17-11. Diagrama de la síntesis de HCl por la célula parietal. Después de la estimulación de la célula parietal, la producción de HCl ocurre en varias etapas. El dióxido de carbono (CO_2) de la sangre se difunde hacia la célula a través de la membrana basal para formar H_2CO_3. El H_2CO_3 se disocia en H^+ y HCO_3^-. La reacción es catalizada por la carbonato-deshidratasa, lo que lleva a la producción de iones H^+ en el citoplasma, que después son transportados a través de la membrana hacia la luz del canalículo intracelular por la bomba de protones ATPasa H^+/K^+. Al mismo tiempo, el K^+ que está dentro del canalículo se transporta hacia la célula a cambio de los iones H^+. Los iones Cl^- también son transportados desde el citoplasma de la célula parietal hacia la luz del canalículo mediante los conductos de Cl^- que están en la membrana. Posteriormente, se forma el HCl a partir del H^+ y el Cl^-. Los conductos aniónicos de HCO_3^-/Cl^- mantienen la concentración normal de ambos iones en la célula, al igual que la ATPasa Na^+/K^+ en la membrana celular basolateral.

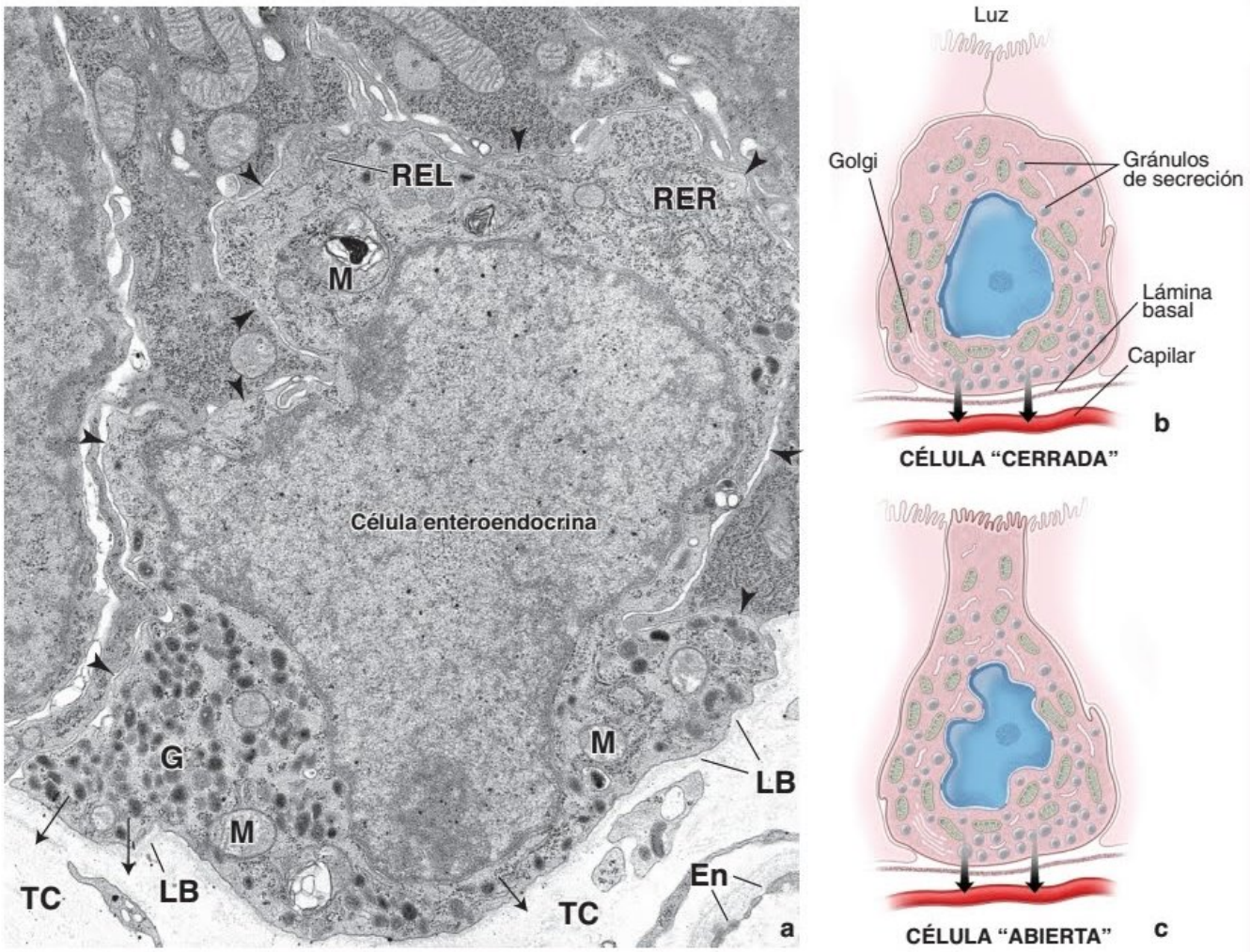

FIGURA 17-12. Microfotografía electrónica y diagramas de las células enteroendocrinas. a. En esta microfotografía electrónica se muestra una célula enteroendocrina "cerrada". Las *puntas de flecha* marcan el límite entre la célula enteroendocrina y las células epiteliales contiguas. La base de la célula enteroendocrina se apoya en la lámina basal (*LB*). Esta célula no se extiende a las superficies epitelial ni luminal. Los abundantes gránulos de secreción (*G*) de la base celular se secretan hacia el tejido conjuntivo (*TC*), a través de la lámina basal, en el sentido que señalan las *flechas*. *En*, endotelio del capilar; *M*, mitocondria; *REL*, retículo endoplasmático liso; *RER*, retículo endoplasmático rugoso. **b.** En este diagrama de una célula enteroendocrina "cerrada" se muestra que la célula no llega a la superficie epitelial. Los gránulos de secreción suelen desaparecer durante el preparado histológico de rutina. Debido a que la célula no posee otros orgánulos con propiedades tintoriales distintivas, los núcleos aparecen rodeados por una pequeña cantidad de citoplasma claro en los cortes teñidos con H&E. **c.** La célula enteroendocrina "abierta" se extiende hasta la superficie epitelial. Las microvellosidades en la superficie apical de estas células poseen receptores del gusto y son capaces de detectar estímulos dulces, amargos y umami. Estas células actúan como células quimiorreceptoras que vigilan el medio en la superficie del epitelio y participan en la regulación de la secreción de las hormonas gastrointestinales.

células pequeñas que se apoyan sobre la lámina basal y no siempre alcanzan la luz; estas células se conocen como ***células enteroendocrinas "cerradas"*** (figs. 17-12a y b y lám. 57, p. 650). Sin embargo, algunas poseen una extensión citoplasmática delgada con microvellosidades expuestas a la luz glandular (fig. 17-12c); estas se denominan ***células enteroendocrinas "abiertas"***. Las células abiertas, como **quimiorreceptores primarios**, toman muestras del contenido de la luz glandular y liberan hormonas de acuerdo con la información obtenida. Se han identificado receptores del gusto, similares a aquellos que se encuentran en los corpúsculos gustativos de la mucosa bucal especializada (pp. 570-573), en la superficie libre de las células enteroendocrinas abiertas y detectan los sabores dulce, amargo y umami. Pertenecen a las familias T1R y T2R de receptores acoplados a proteína G que se describen en el capítulo 16, *Sistema digestivo I: cavidad bucal y estructuras asociadas*. No obstante, la secreción desde las células cerradas es regulada por el contenido luminal de forma indirecta a través de mecanismos nerviosos y paracrinos.

Las microfotografías electrónicas permiten observar pequeños gránulos de secreción unidos a la membrana en todo el citoplasma; sin embargo, en los cortes teñidos con H&E los gránulos generalmente han desaparecido y el citoplasma se observa de color claro debido a la falta de suficiente material teñible. Si bien estas células suelen ser difíciles de identificar debido a su pequeño tamaño y a la falta de tinción distintiva, el citoplasma celular claro a veces se destaca por contraste con las células principales o parietales contiguas, lo que permite su fácil reconocimiento.

Los nombres dados a las células enteroendocrinas en la bibliografía hacían referencia a su capacidad de tinción con sales de plata y cromo (enterocromafines, argentafines y argirófilas). En la actualidad, se identifican y se caracterizan por métodos inmunoquímicos de tinción que detectan los más de 20 agentes reguladores peptídicos y polipeptídicos de tipo hormonal que secretan (en la fig. 17-13 y las tablas 17-1 y 17-2 se mencionan muchos de estos agentes y se describen sus acciones). Con la ayuda del MET se han identificado

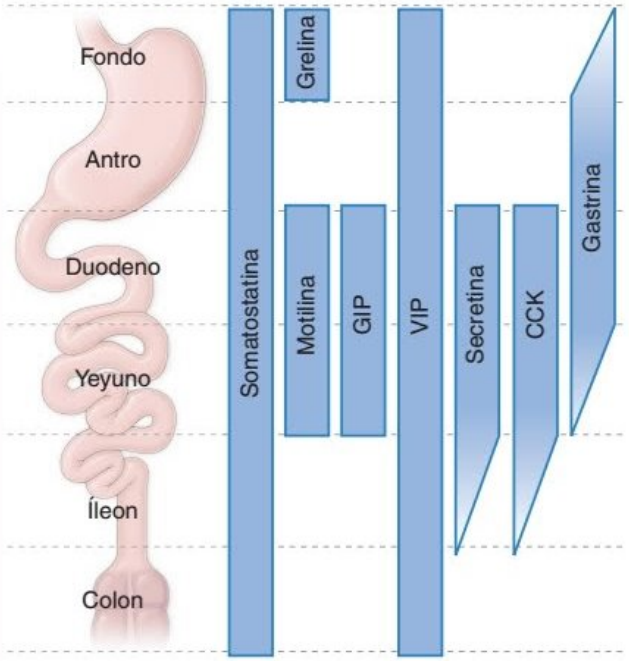

FIGURA 17-13. Hormonas gastrointestinales. Diagrama esquemático de la distribución de las hormonas peptídicas gastrointestinales producidas por las células enteroendocrinas en el tubo digestivo. *CCK*, colecistocinina; *GIP*, péptido inhibidor gástrico; *VIP*, péptido intestinal vasoactivo.

al menos 17 tipos diferentes de células enteroendocrinas según su tamaño, forma y la densidad de sus gránulos de secreción.

Glándulas cardiales de la mucosa gástrica

Las glándulas cardiales están compuestas por células secretoras de moco.

Las **glándulas cardiales** están limitadas a una región estrecha del estómago (el cardias) que rodea el orificio esofágico. Su secreción, en combinación con las de las glándulas cardiales esofágicas, contribuye a formar el jugo gástrico y ayuda a proteger el epitelio esofágico contra el reflujo gástrico. Las glándulas son tubulares, algo tortuosas y a veces ramificadas (fig. 17-14 y lám. 56, p. 648). Están compuestas principalmente por células secretoras de moco, mezcladas con unas pocas células enteroendocrinas. Las células mucosecretoras tienen un aspecto semejante al de las células de las glándulas cardiales esofágicas. Poseen un núcleo basal aplanado y el citoplasma apical generalmente está repleto de gránulos de mucina. Un segmento corto del conducto formado por células cilíndricas, con núcleos alargados, se interpone entre la porción secretora de la glándula y las criptas poco profundas hacia las que secretan las glándulas. El conducto es el segmento en el que se producen las células mucosas superficiales y las células glandulares.

Glándulas pilóricas de la mucosa gástrica

Las células de las glándulas pilóricas son similares a las células mucosas superficiales y contribuyen a proteger la mucosa pilórica.

Las **glándulas pilóricas** están ubicadas en el antro pilórico (la parte del estómago entre el fundus y el píloro). Son glándulas tubulares, enrolladas y ramificadas (lám. 58, p. 652). La luz es relativamente amplia y las células secretoras tienen un aspecto similar al de las células mucosas superficiales, lo cual sugiere una secreción bastante viscosa. Las células enteroendocrinas se encuentran intercaladas dentro del epitelio glandular junto con algunas células parietales. Las glándulas se vacían dentro de las criptas gástricas profundas que ocupan cerca de la mitad del espesor de la mucosa (fig. 17-15).

Renovación celular epitelial en el estómago

Las células mucosas superficiales se renuevan aproximadamente cada 3-5 días.

La vida media relativamente corta de las **células mucosas superficiales**, de 3-5 días, es compensada por la actividad mitótica en el istmo, que es el segmento estrecho que hay entre la cripta gástrica y la glándula fúndica (fig. 17-16). El istmo de la glándula fúndica contiene una reserva de células madre tisulares que experimentan actividad mitótica, lo que proporciona una renovación celular

TABLA 17-1 Acciones fisiológicas de algunas hormonas gastrointestinales

		Acción principal	
Hormona	**Sitio de síntesis**	**Estimula**	**Inhibe**
Gastrina	Células G del estómago	Secreción ácida gástrica	
Grelina	Células Gr del estómago	Secreción de hormona de crecimiento Apetito y percepción de hambre	Metabolismo de los lípidos Utilización de grasa en el tejido adiposo
Colecistocinina	Células I del duodeno y el yeyuno	Contracción de la vesícula biliar Secreción de enzimas pancreáticas Secreción pancreática del ion bicarbonato Crecimiento pancreático	Vaciamiento gástrico
Secretina	Células S del duodeno	Secreción de enzimas pancreáticas Secreción pancreática del ion bicarbonato Crecimiento pancreático	Secreción ácida gástrica
Péptido inhibidor gástrico	Células K del duodeno y el yeyuno	Liberación de insulina	Secreción ácida gástrica
Motilina	Células Mo del duodeno y el yeyuno	Motilidad gástrica Motilidad intestinal	

Modificado de Johnson LR, ed. Essential Medical Physiology, 2nd ed. Philadelphia: Lippincott-Raven, 1998.

TABLA 17-2 Acciones fisiológicas de otras hormonas gastrointestinales

		Acción principal	
Hormona	**Sitio de síntesis**	**Estimula**	**Inhibe**
Candidatos hormonales			
Polipéptido pancreático	Células PP del páncreas	Vaciamiento gástrico y motilidad intestinal	Secreción de enzimas pancreáticas Secreción pancreática de bicarbonato
Péptido YY	Células L en el íleon y el colon	Absorción de electrólitos y agua en el colon	Secreción ácida gástrica Vaciamiento gástrico Ingesta de alimentos
Péptido similar al glucagón de tipo 1	Células L en el íleon y el colon	Liberación de insulina	Secreción ácida gástrica Vaciamiento gástrico
Hormonas paracrinas			
Somatostatina	Células D de la mucosa de todo el tubo digestivo		Liberación de gastrina Secreción ácida gástrica Liberación de otras hormonas GI
Histamina	Mucosa de todo el tubo digestivo	Secreción ácida gástrica	
Hormonas neuroendocrinas			
Bombesina	Estómago	Liberación de gastrina	
Encefalinas	Mucosa y músculo liso de todo el tubo digestivo	Contracción del músculo liso	Secreción intestinal
Péptido inhibidor vasoactivo	Mucosa y músculo liso de todo el tubo digestivo	Secreción de enzimas pancreáticas Secreción intestinal	Contracción del músculo liso Contracción de esfínteres

GI, gastrointestinal.

Modificado de Johnson LR, ed. Essential Medical Physiology, 2nd ed. Philadelphia: Lippincott-Raven, 1998.

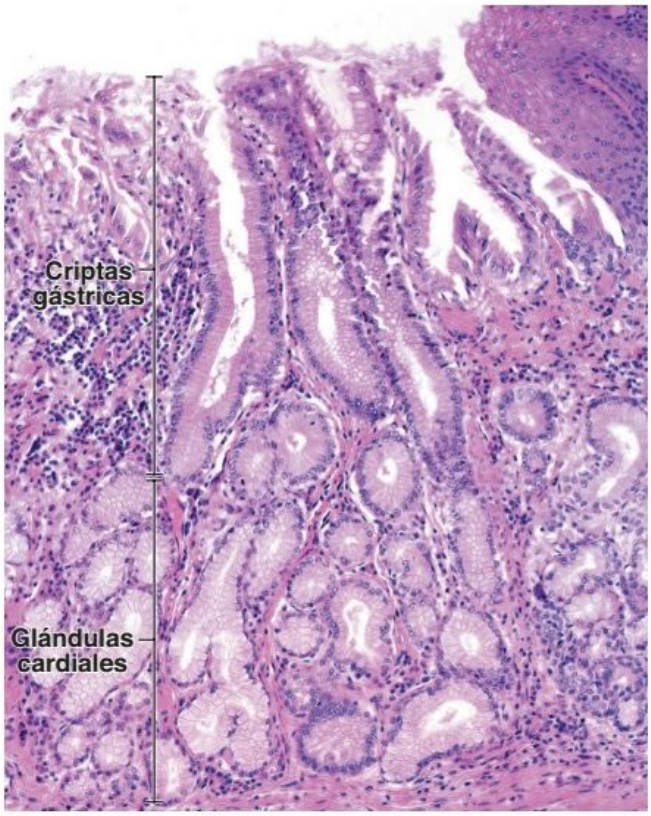

FIGURA 17-14. Microfotografía de glándulas cardiales. En esta microfotografía se muestra la unión esofagogástrica. Nótese la presencia de epitelio plano estratificado del esófago en el *ángulo superior derecho* de la microfotografía. Las glándulas cardiales son tubulares, un poco tortuosas y a veces ramificadas. Están formadas sobre todo por células mucosecretoras de aspecto similar al de las células de las glándulas esofágicas. La secreción mucosa alcanza la luz de la cripta gástrica a través de un conducto breve que contiene células cilíndricas. 240×.

FIGURA 17-15. Microfotografía de las glándulas pilóricas. En esta microfotografía se observa un corte de la pared del píloro. Las glándulas pilóricas son muy rectas en la mayor parte de su longitud, pero se enrollan cerca de la muscular de la mucosa. La luz es relativamente amplia y las células secretoras presentan un aspecto similar al de las células de la mucosa superficial; ello indica una secreción bastante viscosa. Estas células están restringidas a la mucosa y vierten su secreción en las criptas gástricas. No obstante, el límite entre las criptas y las glándulas es difícil de determinar en los preparados de rutina teñidos con H&E. 120×.

CUADRO 17-4

CONSIDERACIONES FUNCIONALES: FUNCIONES DIGESTIVAS Y ABSORTIVAS DE LOS ENTEROCITOS

La membrana plasmática de las microvellosidades del enterocito participa tanto en la digestión como en la absorción. Las enzimas digestivas están ancladas en la membrana plasmática y sus grupos funcionales se extienden hacia afuera para formar el glucocáliz. Esta disposición acerca los productos finales de la digestión a su sitio de absorción. Entre las enzimas se encuentran las peptidasas y las disacaridasas. La membrana plasmática de las microvellosidades apicales también contiene la enzima **enteropeptidasa** (**enterocinasa**), la cual es de particular importancia en el duodeno, donde convierte el tripsinógeno en tripsina. Entonces, la tripsina puede continuar la conversión adicional de tripsinógeno en tripsina. La tripsina convierte otros zimógenos pancreáticos en sus enzimas activas (fig. C17-4-1). En los párrafos que siguen se describen la digestión y la absorción de los tres tipos principales de sustancias nutritivas.

La digestión final de los **hidratos de carbono** es realizada por las enzimas unidas a las microvellosidades de los enterocitos (fig. C17-4-2). La galactosa, la glucosa y la fructosa son absorbidas directamente por los capilares venosos y son transportadas al hígado a través de los vasos del sistema hepático portal. Algunos lactantes y un gran porcentaje de los adultos no pueden tolerar la leche ni los productos lácteos no fermentados debido a la ausencia de lactasa, una disacaridasa que divide la lactosa en galactosa y glucosa. Si estas personas ingieren leche, presentan distensión abdominal por el gas producido por la digestión bacteriana de la lactosa no procesada y padecen diarrea. Esta alteración se alivia por completo si se elimina la lactosa (disácarido lácteo) de la dieta. En algunos individuos, la intolerancia a la leche también se puede aliviar, de forma parcial o total, mediante el uso de productos lácteos reducidos en lactosa o de tabletas de lactasa (enzima que digiere la lactosa) que se consiguen como medicamentos de venta libre.

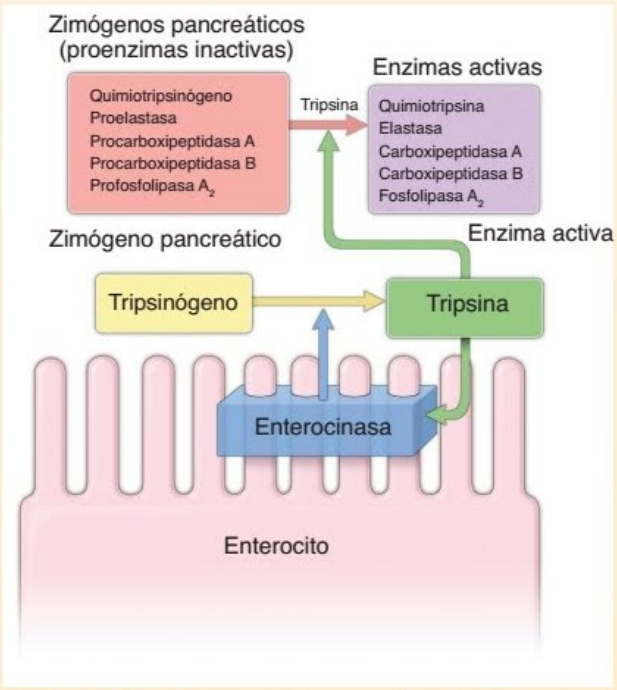

FIGURA C17-4-1. Acontecimientos durante la activación de las enzimas proteolíticas del páncreas. La mayoría de las enzimas pancreáticas (proteasas) se secretan como proenzimas inactivas. Su activación se desencadena por la llegada del quimo al duodeno. Esto estimula a las células mucosas para que liberen y activen la enterocinasa (*caja azul*) dentro del glucocáliz. La enterocinasa activa el tripsinógeno y lo convierte a su forma activa, la tripsina (*cuadro verde*). A su vez, la tripsina activa otras proenzimas pancreáticas (*cuadro rojo*) a sus formas activas (*cuadro púrpura*). Las proteasas activas hidrolizan enlaces peptídicos de proteínas y polipéptidos y los reducen a péptidos pequeños y aminoácidos.

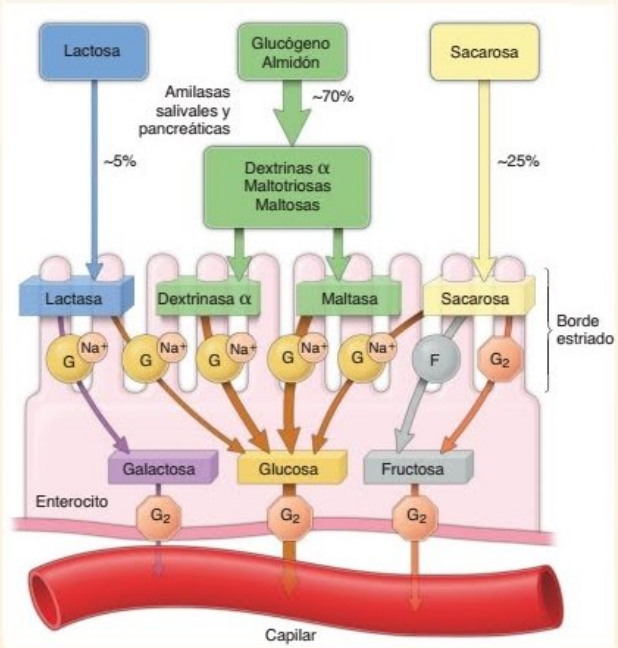

FIGURA C17-4-2. Digestión y absorción de hidratos de carbono por el enterocito. Los hidratos de carbono llegan al tubo digestivo como monosacáridos (p. ej., glucosa, fructosa y galactosa), disacáridos (p. ej., sacarosa, lactosa y maltosa) y polisacáridos (p. ej., glucógeno y almidón). Las enzimas que participan en la digestión de hidratos de carbono se clasifican como amilasas salivales y pancreáticas. La digestión adicional se realiza en el borde estriado de los enterocitos por la acción de enzimas que degradan oligosacáridos y polisacáridos en tres monosacáridos básicos (glucosa, galactosa y fructosa). La glucosa y la galactosa son absorbidas por el enterocito mediante un transporte activo que utiliza un transportador de glucosa dependiente de Na^+ (SGLT1, *sodium-glucose linked transporter 1*). Este transportador se localiza en la membrana celular apical (círculos *indicados con G* y *Na^+*). La fructosa se introduce a la célula mediante el transporte facilitado independiente de Na^+, que utiliza GLUT5 (*círculo gris con leyenda F*) y transportadores de glucosa GLUT2 (*octágonos naranja con leyenda G_2*). Los tres monosacáridos absorbidos atraviesan entonces la membrana basal del enterocito, para lo cual utilizan transportadores de glucosa GLUT2, y pasan a los capilares subyacentes de la circulación portal que los conducen hacia su destino final en el hígado.

CUADRO 17-4

CONSIDERACIONES FUNCIONALES: FUNCIONES DIGESTIVAS Y ABSORTIVAS DE LOS ENTEROCITOS

Los **triglicéridos** se degradan a glicerol, monoacilgliceroles y ácidos grasos de cadenas corta, mediana y larga. Estas sustancias son emulsificadas por las sales biliares y se introducen en la región apical del enterocito. Aquí, el glicerol y los ácidos grasos de cadena larga se resintetizan para formar triglicéridos. Los triglicéridos resintetizados aparecen primero en las vesículas apicales del REL (*véase* fig. 17-21), después en el aparato de Golgi (donde se convierten en **quilomicrones**, pequeñas gotas de grasa neutra) y, por último, en vesículas que transportan los quilomicrones hacia el espacio intercelular. En lugar de ser absorbidos directamente por los capilares venosos, los quilomicrones se alejan del intestino a través de los vasos linfáticos (quilíferos) que penetran en cada vellosidad. Entonces, la linfa con quilomicrones abundantes drena en el conducto torácico que desemboca en el sistema venoso sanguíneo. Cuando entran en la circulación sanguínea, los quilomicrones se desintegran con rapidez y sus lípidos constituyentes son utilizados en todo el cuerpo. Los ácidos grasos de cadenas corta y mediana, además del glicerol, atraviesan la membrana celular apical y entran y salen del enterocito exclusivamente a través de capilares tributarios de la vena porta que llega al hígado.

La digestión y la absorción de las **proteínas** se ilustran en la figura C17-4-3. Los principales productos finales de la digestión proteínica son los aminoácidos (cerca del 30%) y los oligopéptidos (alrededor del 70%), que son absorbidos por los enterocitos. El mecanismo de absorción de aminoácidos es conceptualmente idéntico al de los hidratos de carbono. La membrana plasmática apical de los enterocitos contiene al menos cuatro cotransportadores de aminoácidos dependientes de Na^+. Los dipéptidos y los tripéptidos son transportados a través de la membrana apical hacia el citoplasma celular por el cotransportador oligopéptido-H^+ (PepT1). La mayoría de los dipéptidos y tripéptidos son degradados por las peptidasas citoplasmáticas a aminoácidos libres, los cuales posteriormente son transportados a través de la membrana basal (sin la necesidad de un cotransportador) hacia los capilares subyacentes de la circulación portal. En una alteración de la absorción de aminoácidos (enfermedad de Hartnup) aparecen aminoácidos libres en la sangre cuando a los pacientes se les administran dipéptidos, pero no cuando reciben aminoácidos libres. Esto sustenta la conclusión de que los dipéptidos de ciertos aminoácidos se absorben a través del cotransportador PepT1, que participa en mecanismos diferentes de los utilizados por los aminoácidos libres.

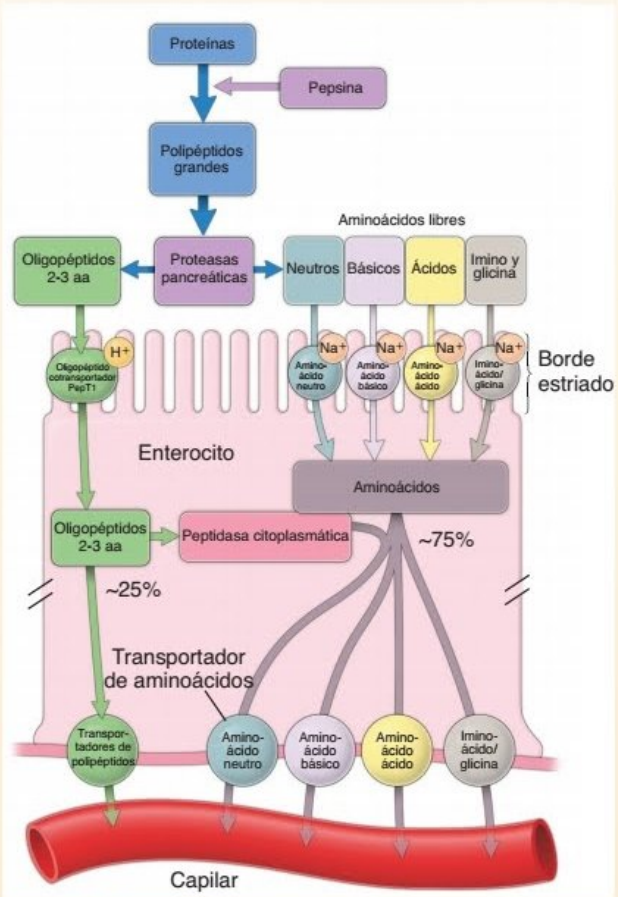

FIGURA C17-4-3. Digestión y absorción de las proteínas por el enterocito. Las proteínas que ingresan en el tubo digestivo son digeridas completamente hasta aminoácidos libres (*aa*) y pequeños fragmentos de dipéptidos y tripéptidos. La digestión proteínica inicia en el estómago con la pepsina, que hidroliza proteínas en polipéptidos grandes. La siguiente etapa ocurre en el intestino delgado por acción de las enzimas proteolíticas pancreáticas. El proceso de activación se ilustra en la figura C17-4-1. Los aminoácidos libres son transportados por cuatro cotransportadores de aminoácidos Na^+ diferentes. Los dipéptidos y tripéptidos son transportados a través de la membrana apical hacia la célula por los cotransportadores de oligopéptido H^+ (PepT1). La mayoría de los dipéptidos y tripéptidos son degradados por peptidasas citoplasmáticas, mientras que los aminoácidos libres se transportan a través de la membrana basal hacia los capilares subyacentes de la circulación portal.

continua. La mayoría de las células recién producidas en este sitio se convierten en células mucosas superficiales. Estas células migran hacia arriba a lo largo de la pared de la cripta hasta la superficie luminal del estómago y, finalmente, se exfolian hacia la luz del estómago.

Las células de las glándulas fúndicas tienen una vida media bastante prolongada.

Otras células del istmo bajan hasta las glándulas gástricas para originar células parietales, principales, mucosas glandulares y enteroendocrinas que constituyen el epitelio glandular. Estas células tienen una vida media relativamente larga. Las **células parietales** cuentan con la vida media más larga, de 150-200 días. Si bien estas células evolucionan a partir de las mismas células madre indiferenciadas, su vida media es muy diferente. Se ha planteado la hipótesis de que las células parietales pueden haberse originado a partir de un hongo llamado ***Neurospora crassa***, que antiguamente vivía en relación simbiótica con las células del estómago humano. El fundamento de esta hipótesis es que la bomba de protones humana (ATPasa H^+/K^+), que se encuentra en las células parietales, guarda una semejanza genética notable con las bombas protónicas de este organismo. Se piensa que el ADN micótico fue translocado y posteriormente incorporado al núcleo de las células madre, quizás con la colaboración de un virus.

FIGURA 17-16. Microfotografía de una célula en división en el istmo de una glándula pilórica. Las criptas gástricas en esta microfotografía se seccionaron en un plano oblicuo al eje de la cripta. Nótese que, en este corte, las criptas gástricas (*flechas*) pueden reconocerse como invaginaciones del epitelio superficial rodeadas por lámina propia. La lámina propia es muy celular debido a la gran cantidad de linfocitos. 240×. **Recuadro.** Con un aumento mayor de la región indicada por el cuadrado, se puede observar una célula en división en el istmo. 580×.

Se estima que las **células principales** y las **células enteroendocrinas** viven entre 60 y 90 días antes de ser reemplazadas por nuevas células que migran hacia abajo desde el istmo. La **célula mucosa del cuello**, en cambio, posee una vida media mucho más corta, de unos 6 días.

Lámina propia y muscular de la mucosa

La **lámina propia** del estómago es relativamente escasa y se encuentra restringida a los espacios estrechos que rodean las criptas gástricas y las glándulas. El estroma está compuesto en gran parte por fibras reticulares relacionadas con células musculares lisas y fibroblastos. Otros de los componentes incluyen células del sistema inmunitario, es decir, linfocitos, plasmocitos, macrófagos y algunos eosinófilos. Cuando hay inflamación, como suele ser el caso, los neutrófilos también pueden ser abundantes. Además, se encuentran unos cuantos nódulos linfáticos que a menudo se introducen, de forma parcial, en la muscular de la mucosa.

La **muscular de la mucosa** está compuesta por dos capas bastante delgadas que, en general, están dispuestas como una capa circular interna y una capa longitudinal externa. En algunas regiones puede existir una tercera capa cuya orientación tiende a seguir un patrón circular. Algunos finos haces de células musculares lisas se extienden hacia la superficie en la lámina propia desde la capa interna de la muscular de la mucosa. Se piensa que estas células musculares lisas en la lámina propia contribuyen a la expulsión de las secreciones de las glándulas gástricas.

Submucosa gástrica

La **submucosa** está compuesta por tejido conjuntivo denso que contiene cantidades variables de tejido adiposo y vasos sanguíneos, así como fibras nerviosas y células ganglionares que componen el **plexo submucoso** (**plexo de Meissner**). Este último inerva los vasos de la submucosa y el músculo liso de la muscular de la mucosa.

Muscular gástrica externa

La **muscular externa** del estómago tradicionalmente se describe como compuesta por una capa longitudinal externa, una capa circular intermedia y una capa oblicua interna. Esta descripción puede ser engañosa, ya que distinguir las capas bien definidas a veces es algo difícil. Al igual que con otros órganos huecos esferoideos (p. ej., la vesícula biliar, la vejiga urinaria y el útero), el músculo liso de la muscular externa del estómago está orientado de una forma más aleatoria de lo que queda implicado en el término *capa*. La capa longitudinal está ausente en gran parte de las superficies gástricas anterior y posterior; además, la capa circular está poco desarrollada en la región periesofágica. La disposición de las capas musculares es importante, pues está relacionada con su papel en el mezclado del quimo durante el proceso digestivo, así como con su capacidad para desplazar el contenido parcialmente digerido hacia el intestino delgado. Entre las capas musculares se encuentran grupos de células ganglionares y haces de fibras nerviosas amielínicas. En conjunto, forman el **plexo mientérico** (**de Auerbach**) que inerva las capas musculares.

Serosa gástrica

La **serosa** del estómago es como la que ya se describió para el tubo digestivo en general. Se continúa con el peritoneo parietal de la cavidad abdominal a través del omento mayor y con el peritoneo visceral del hígado a través del omento menor. Aparte de eso, no exhibe características especiales.

■ INTESTINO DELGADO

El intestino delgado es el componente más largo del tubo digestivo; mide más de 6 m y se divide en tres porciones anatómicas:

- El **duodeno** (con cerca de 25 cm de longitud) es la primera porción, y la más corta y ancha, del intestino delgado. Comienza a la altura del píloro del estómago y termina en el ángulo duodenoyeyunal (lám. 59, p. 654).
- El **yeyuno** (de casi 2.5 m de longitud) comienza en el **ángulo duodenoyeyunal** y constituye las dos quintas partes proximales del intestino delgado. Cambia de forma gradual sus características morfológicas hasta convertirse en el íleon (lám. 60, p. 656).
- El **íleon** (de aproximadamente 3.5 m de longitud) es la continuación del yeyuno y constituye las tres quintas partes distales del intestino delgado. Termina en la **válvula ileocecal**, la unión del íleon distal y el ciego (lám. 61, p. 658).

El intestino delgado es el sitio principal para la digestión de alimentos y la absorción de los productos de la digestión.

El quimo del estómago ingresa en el duodeno, hacia donde también se envían las enzimas del páncreas y la secreción biliar hepática, para continuar con el proceso de solubilización y digestión. Las enzimas, en particular las disacaridasas y las dipeptidasas, también se localizan en el glucocáliz de las microvellosidades de los **enterocitos**, que son las **células absortivas intestinales**. Estas enzimas contribuyen al proceso digestivo completando la degradación de la

mayoría de los glúcidos y de las proteínas en monosacáridos y aminoácidos que después se absorben (cuadro 17-4, p. 624). El agua y los electrólitos que llegan al intestino delgado con el quimo, así como las secreciones pancreáticas y hepáticas, también se reabsorben en el intestino delgado, en particular en la porción distal.

Los pliegues circulares, las vellosidades y las microvellosidades incrementan la extensión de la superficie absortiva del intestino delgado.

La superficie absortiva del intestino delgado está amplificada por el tejido y las especializaciones celulares de la mucosa y de la submucosa.

- Los **pliegues circulares**, también conocidos como *válvulas de Kerckring*, son pliegues transversales permanentes que contienen un centro de submucosa. Cada pliegue circular rodea entre la mitad y dos terceras partes de la circunferencia de la luz (fig. 17-17). Los pliegues comienzan a aparecer unos 5-6 cm después del píloro. Son más abundantes en la porción distal del duodeno y en el comienzo del yeyuno; asimismo, su tamaño y frecuencia se reducen desde la mitad del íleon.

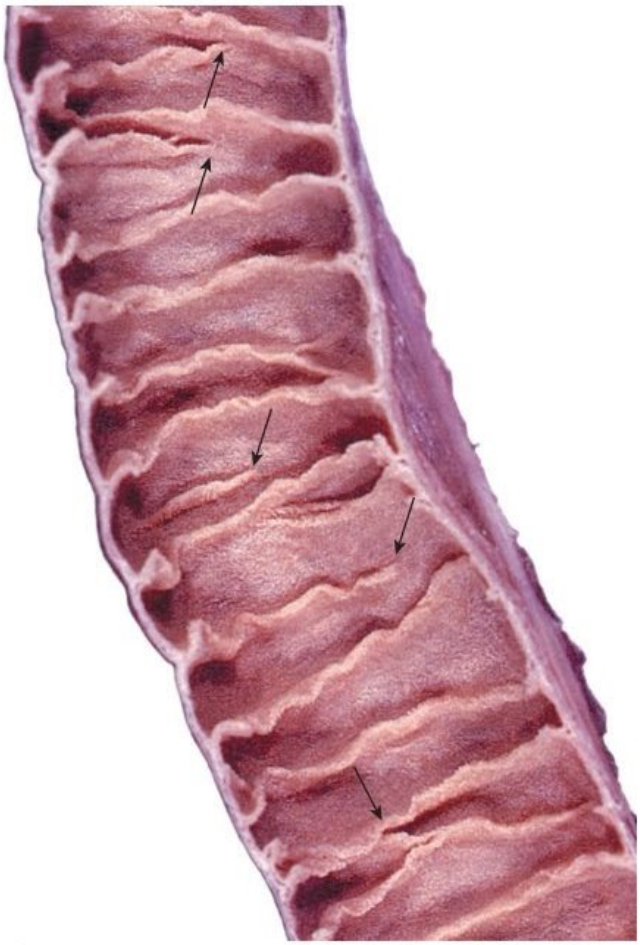

FIGURA 17-17. Fotografía de la superficie mucosa del intestino delgado. En esta fotografía del segmento de un yeyuno humano se muestra la superficie mucosa. Los pliegues circulares (válvulas conniventes) aparecen como una serie de crestas orientadas de forma transversal que se extienden parcialmente alrededor de la luz. En consecuencia, algunos pliegues circulares parecen terminar (o comenzar) en varios sitios a lo largo de la superficie luminal (*flechas*). Toda la mucosa presenta un aspecto aterciopelado debido a la presencia de vellosidades.

- Las **vellosidades** son evaginaciones digitiformes o foliáceas singulares de la mucosa; se extienden dentro de la luz intestinal a una distancia de 0.5-1.5 mm desde la superficie mucosa teórica (fig. 17-18). Las vellosidades cubren por completo la superficie del intestino delgado, lo que le confiere un aspecto aterciopelado cuando se examina a simple vista.
- Las **microvellosidades** de los enterocitos proporcionan la principal ampliación de la superficie luminal. Cada célula posee varios miles de microvellosidades muy juntas que son visibles con el microscopio óptico, y brindan a la región apical de la célula un aspecto estriado, el llamado ***borde estriado*** (en cepillo). Los enterocitos y sus microvellosidades se describen más adelante.

Las vellosidades y las glándulas intestinales, junto con la lámina propia, el GALT asociado y la muscular de la mucosa, constituyen los rasgos esenciales de la mucosa del intestino delgado.

Las **vellosidades**, como ya se mencionó, son evaginaciones de la mucosa. Están compuestas por un centro de tejido conjuntivo laxo cubierto por un epitelio cilíndrico simple. El centro de la vellosidad es una extensión de la lámina propia, que contiene abundantes fibroblastos, células musculares lisas, linfocitos, plasmocitos, eosinófilos, macrófagos y una red de capilares sanguíneos fenestrados, ubicados justo debajo de la lámina epitelial basal. Además, la lámina propia de la vellosidad contiene un capilar linfático central de fondo ciego, el **vaso quilífero central** (fig. 17-19 y lám. 60, p. 656). Las células musculares lisas derivadas de la muscular de la mucosa se extienden hacia la vellosidad y acompañan al vaso quilífero. Estas células musculares lisas podrían ser la causa de la contracción y el acortamiento intermitente de las vellosidades, una acción que impulsaría la linfa desde el vaso quilífero hacia la red de vasos linfáticos que rodean a la muscular de la mucosa.

Las **glándulas intestinales**, o **criptas de Lieberkühn**, son estructuras simples tubulares que se extienden desde la muscular de la mucosa a través del espesor de la lámina propia, donde desembocan en la superficie luminal del intestino, a la altura de la base de las vellosidades (*véase* fig. 17-18). Las glándulas están compuestas por un epitelio cilíndrico simple que es continuo con el epitelio de las vellosidades.

Al igual que en el estómago, la lámina propia rodea las glándulas intestinales y contiene abundantes células del sistema inmunitario (linfocitos, plasmocitos, mastocitos, macrófagos y eosinófilos), sobre todo en las vellosidades. La **lámina propia** también contiene numerosos **nódulos de tejido linfático**, que son uno de los componentes principales del GALT. Los nódulos son particularmente grandes y abundantes en el íleon, donde se localizan de manera preferencial en el lado del intestino opuesto a la fijación mesentérica, es decir, en el borde antimesentérico del intestino (fig. 17-20). Estas aglomeraciones nodulares se conocen como ***conglomerados linfonodulares ileales*** o ***placas de Peyer***. En la anatomía macroscópica aparecen como conjuntos de motas blanquecinas en la mucosa.

La **muscular de la mucosa** está compuesta por dos capas delgadas de células musculares lisas, una capa circular interna y una capa longitudinal externa. Como ya se mencionó, los haces finos de células musculares lisas se extienden desde la muscular de la mucosa hacia la lámina propia de las vellosidades.

En el epitelio de la mucosa intestinal se encuentran al menos cinco tipos de célula.

Las células maduras del epitelio intestinal se encuentran en las glándulas intestinales y la superficie de las vellosidades. Estas células incluyen:

- **Enterocitos**, cuya función primaria es la absorción.
- **Células caliciformes**, que son glándulas unicelulares secretoras de mucina.

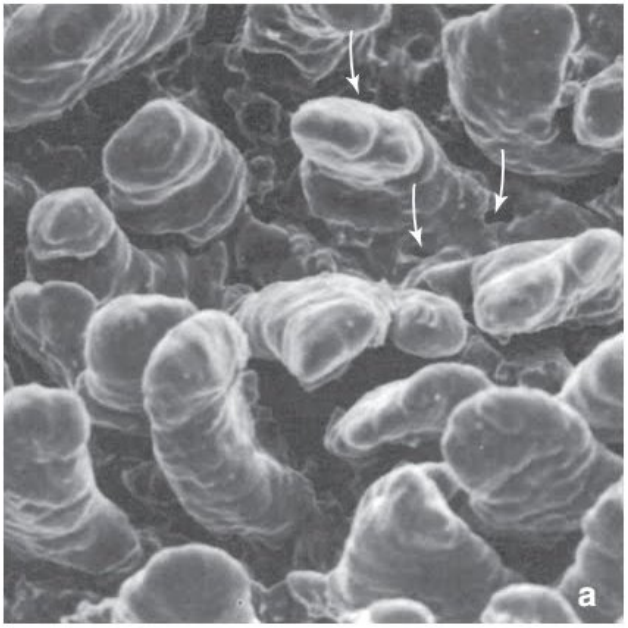

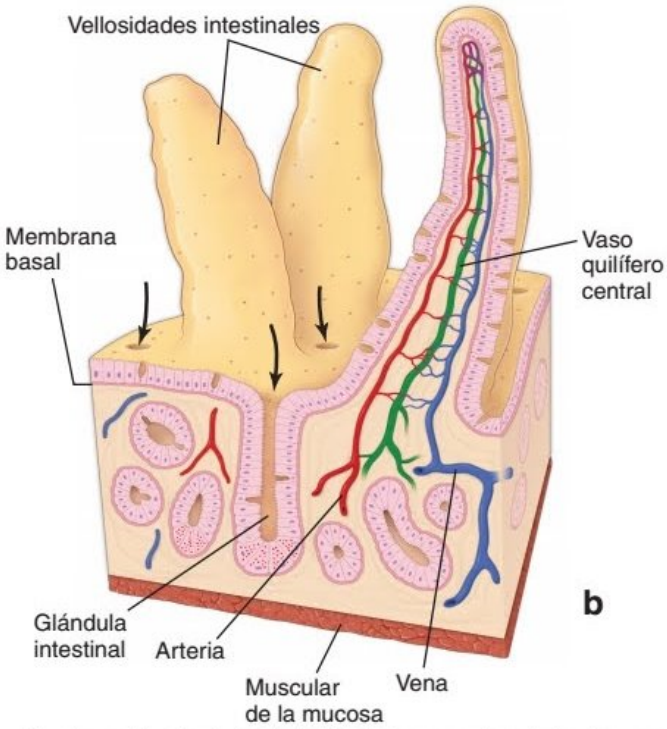

FIGURA 17-18. Vellosidades de la mucosa del intestino delgado. a. Microfotografía electrónica de barrido de la mucosa intestinal en la que se ven sus vellosidades. Nótense los orificios (*flechas*) ubicados entre las bases de las vellosidades que comunican con las glándulas intestinales (criptas de Lieberkühn). 800×. **b.** En este diagrama tridimensional de las vellosidades intestinales se muestra la continuidad del epitelio que las reviste con el epitelio que cubre las glándulas intestinales. Nótense los vasos sanguíneos y el capilar linfático de terminación ciega, denominado *vaso quilífero central*, en el centro de la vellosidad. Entre las bases de las vellosidades se pueden ver los orificios de las glándulas intestinales (*flechas*). Además, los orificios pequeños que aparecen en la superficie de las vellosidades indican la ubicación de las células caliciformes que han liberado sus gránulos.

FIGURA 17-19. Microfotografía de una vellosidad intestinal. La superficie de la vellosidad consiste en células epiteliales cilíndricas, sobre todo enterocitos provistos de borde estriado apical. También hay células caliciformes identificadas con facilidad por la acumulación apical de gránulos de mucinógeno. Debajo del epitelio está la lámina propia que consiste en tejido conjuntivo laxo muy celular. Contiene grandes cantidades de células redondeadas, en su mayoría linfocitos. Además, pueden identificarse células musculares lisas. Un capilar linfático, denominado *vaso quilífero central*, ocupa el centro de la vellosidad. Cuando está dilatado, como en esta muestra, se identifica fácilmente. 160×.

- **Células de Paneth**, cuya función principal es mantener la inmunidad innata de la mucosa mediante la secreción de sustancias antimicrobianas.
- **Células enteroendocrinas**, que producen varias hormonas endocrinas y paracrinas.
- **Células M (células con micropliegues)**, que son células especializadas (enterocitos) en el epitelio que cubren los nódulos linfáticos en la lámina propia.

Los enterocitos son células absortivas especializadas en el transporte de sustancias desde la luz del intestino hacia el sistema circulatorio.

Los **enterocitos** son células cilíndricas altas con un núcleo posicionado de forma basal (fig. 17-21; *véase también* fig. 17-18). Las microvellosidades incrementan la superficie apical hasta 600 veces; en los cortes para la microscopía óptica se reconocen como un **borde** o **chapa estriada** en la superficie luminal.

Cada microvellosidad tiene un centro de microfilamentos de actina orientados de forma vertical, anclados a la villina ubicada en la punta de la microvellosidad y también adheridos a las microvellosidades de la membrana plasmática por moléculas de miosina I. Los microfilamentos de actina se extienden dentro del citoplasma apical y se insertan en el **velo terminal**, una red de microfilamentos contráctiles orientados de manera horizontal que forman una capa en el citoplasma más apical y se unen a la densidad intracelular asociada con la zónula adherente. La contracción del velo terminal determina que las microvellosidades se separen, lo cual aumenta el espacio entre ellas para permitir una mayor superficie de exposición para que ocurra la absorción. Además, la contracción del velo terminal contribuiría a "cerrar" las brechas dejadas en la lámina epitelial por la exfoliación de las células envejecidas. Los enterocitos están unidos entre sí y a las células calici-

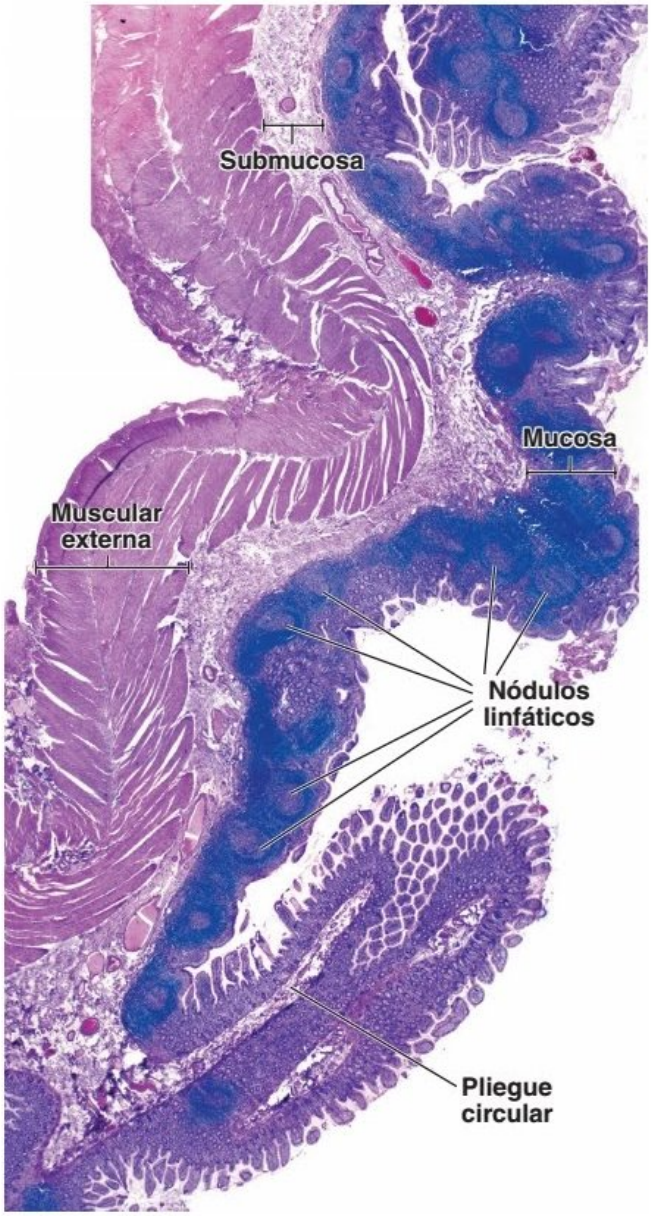

FIGURA 17-20. Microfotografía de las placas de Peyer. En esta microfotografía se muestra un corte longitudinal a través de la pared de un íleon humano. Nótese la gran cantidad de nódulos linfáticos localizados en la mucosa y el corte de un pliegue circular que se proyecta hacia la luz del íleon. Los nódulos linfáticos de la placa de Peyer se ubican principalmente dentro de la lámina propia, aunque muchos se extienden dentro de la submucosa. Están cubiertos por el epitelio intestinal que contiene enterocitos, algunas células caliciformes y células M transportadoras de antígeno especializadas. 40×.

formes, las células enteroendocrinas y otras células del epitelio por complejos de unión.

Las uniones ocluyentes establecen una barrera entre la luz intestinal y el compartimento intercelular epitelial.

Las **uniones ocluyentes** o herméticas entre la luz intestinal y el compartimento de tejido conjuntivo del organismo permiten la retención selectiva de sustancias absorbidas por los enterocitos. Como se mencionó en el capítulo 5, el "hermetismo" de estas uniones puede variar.

En las relativamente impermeables uniones ocluyentes, como las del íleon y el colon, se requiere de un transporte activo para mover solutos a través de la barrera. En términos simples, los sistemas de transporte activo, como las bombas de sodio (ATPAsa Na^+/K^+) localizadas en la membrana plasmática lateral, reducen de forma transitoria la concentración citoplasmática de Na^+ al transportarlo a través de esta membrana hacia el espacio extracelular por debajo del nivel de la unión ocluyente. Este transporte de Na^+ crea una concentración intercelular alta del catión, lo cual determina que el agua de la célula salga hacia el espacio intercelular y se reduzcan así las concentraciones de agua y Na^+ en la célula. En consecuencia, el agua y el Na^+ ingresan en la célula por su superficie apical, la atraviesan y salen por su membrana plasmática lateral mientras la bomba de sodio continúe funcionando. El incremento de la osmolaridad en el espacio intercelular atrae el agua hacia este espacio y esto crea una presión hidrostática que impulsa el Na^+ y el agua a través de la lámina basal hacia el tejido conjuntivo.

En los epitelios con uniones ocluyentes más permeables, como las del duodeno y el yeyuno, una bomba de sodio también crea una baja concentración de Na^+ intracelular. Cuando el contenido que pasa hacia el duodeno y el yeyuno es hipotónico, se produce una absorción considerable de agua junto con Na^+ adicional y otros pequeños solutos, directamente a través de las uniones ocluyentes de los enterocitos en los espacios intercelulares. Este mecanismo de absorción se conoce como ***arrastre del solvente***.

Otros mecanismos de transporte también aumentan las concentraciones de sustancias específicas en el espacio intercelular, como glúcidos, aminoácidos y otros solutos. Estas sustancias luego se difunden o fluyen a favor de sus gradientes de concentración dentro del espacio intercelular para cruzar la lámina basal epitelial e ingresar a los capilares fenestrados en la lámina propia, ubicados justo debajo del epitelio. Las sustancias que son demasiado grandes para entrar en los vasos sanguíneos, como las partículas lipoproteínicas, ingresan en el vaso quilífero linfático.

La superficie celular lateral de los enterocitos exhibe evaginaciones citoplasmáticas complejas, aplanadas (pliegues), que se entrelazan con las evaginaciones de las células contiguas (*véase* fig. 5-24). Estos pliegues incrementan la extensión de la superficie lateral de la célula, con lo que aumentan la cantidad de membrana plasmática que contiene enzimas de transporte. Durante la absorción activa, en especial de solutos, agua y lípidos, estos **pliegues laterales** se separan y agrandan el compartimento intercelular. El aumento de la presión hidrostática de los solventes y los solutos acumulados causa un flujo direccionado a través de la lámina basal del epitelio hacia la lámina propia (*véase* fig. 5-1).

Además de las especializaciones de membrana asociadas con la absorción y el transporte, el citoplasma del enterocito también está especializado para estas funciones. Las mitocondrias alargadas que suministran la energía para el transporte están concentradas en el citoplasma apical, entre el velo terminal y el núcleo. Los túbulos y las cisternas del retículo endoplasmático liso (REL), que participa en la absorción de ácidos grasos y glicerol, así como en la resíntesis de las grasas neutras, se encuentran en el citoplasma apical debajo del velo terminal.

Los enterocitos también son células secretoras que producen las enzimas necesarias para la digestión terminal y la absorción, así como para la secreción de agua y electrólitos.

La función secretora de los **enterocitos**, que consiste principalmente en la síntesis de enzimas glucoproteínicas que se insertarán en la membrana plasmática apical, tiene como correlato morfológico el apilamiento de cisternas de Golgi en la región supranuclear inmediata, así como la presencia de ribosomas libres y RER a los lados del aparato de Golgi (*véase* fig. 17-21). En el citoplasma apical, justo debajo del velo terminal y a lo largo de la membrana plasmática lateral, hay pequeñas vesículas de secreción que contienen glucoproteínas destinadas a la superficie celular. Para distinguir estas vesículas de secreción de las vesículas endocíticas, o de lisosomas pequeños, es necesario utilizar métodos histoquímicos o autorradiográficos.

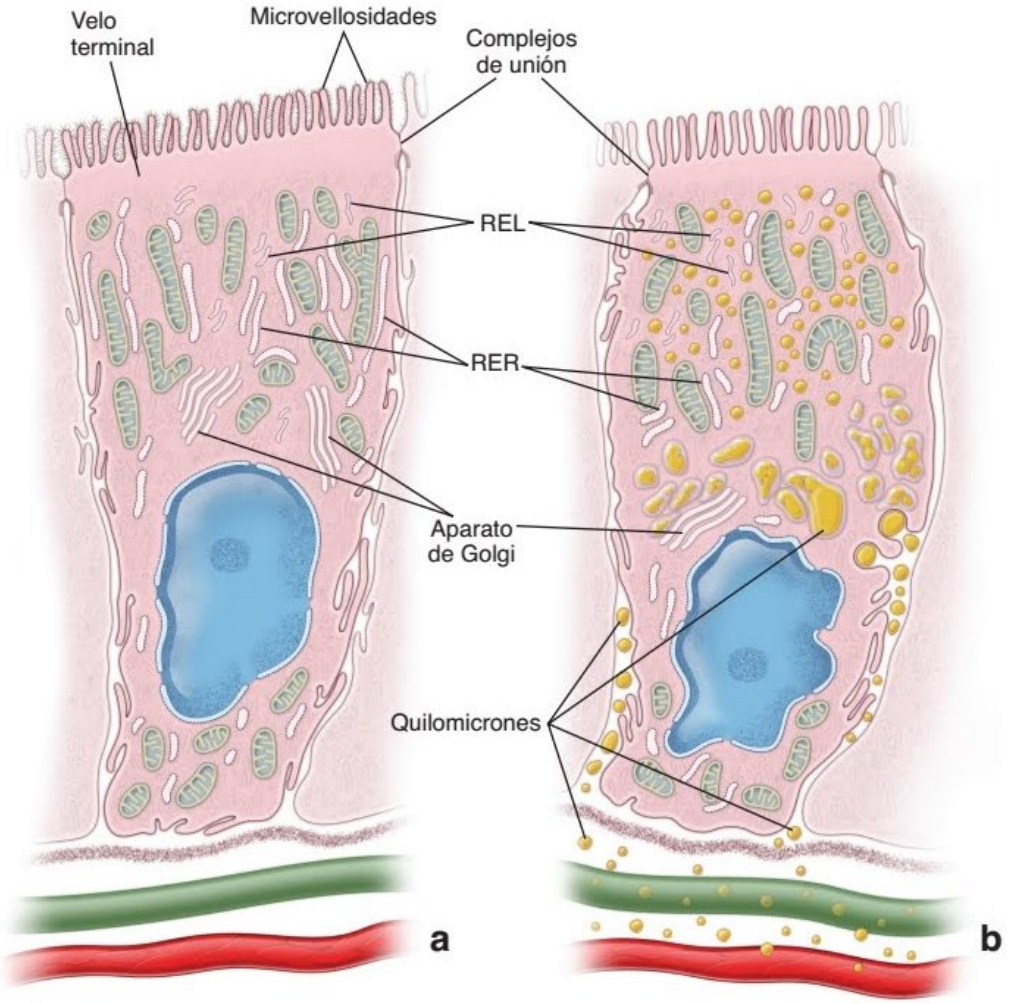

CÉLULAS ABSORTIVAS

FIGURA 17-21. Diagrama de un enterocito en diferentes fases de absorción. a. Esta célula tiene un borde estriado en su superficie apical y complejos de unión que aíslan la luz del intestino del espacio intercelular lateral. En el diagrama se representa el complemento característico de los principales orgánulos. **b.** Esta célula muestra la distribución de lípidos durante la absorción de las grasas, tal como se observa con el microscopio electrónico. Al principio los lípidos aparecen asociados con las microvellosidades del borde estriado. Entonces son captados por la célula y se ven dentro de las vesículas del retículo endoplasmático liso (*REL*), en la región apical del citoplasma. Los lípidos, limitados por una membrana, pueden rastrearse hasta el centro de la célula donde se fusionan muchas de las vesículas que los contienen. Después se expulsan hacia el espacio intercelular. Los lípidos extracelulares, conocidos como *quilomicrones*, atraviesan la lámina basal para ser transportados hacia los vasos linfáticos (*verdes*), los vasos sanguíneos (*rojos*), o ambos. *RER*, retículo endoplasmático rugoso.

El intestino delgado también secreta agua y electrólitos. Esta actividad ocurre principalmente en las células dentro de las glándulas intestinales. Se piensa que la secreción que ocurre en estas glándulas contribuye al proceso de digestión y absorción al mantener el estado líquido adecuado del quimo intestinal. En situaciones normales, la absorción de líquidos por el enterocito de una vellosidad está equilibrada con la secreción de líquido por el enterocito de una glándula intestinal.

Las células caliciformes son glándulas unicelulares dispersas entre las otras células del epitelio intestinal.

Al igual que en otros epitelios, las **células caliciformes** producen moco. En el intestino delgado, las células caliciformes incrementan su cantidad desde el duodeno hasta la porción terminal del íleon. Además, dado que el mucinógeno hidrosoluble se pierde durante la preparación de cortes teñidos con H&E de rutina, la parte de la célula que suele contener gránulos de mucinógeno aparece vacía. El examen con el MET permite observar una gran acumulación de gránulos de mucinógeno en el citoplasma apical, que distiende esa región de la célula y distorsiona la forma de las células adyacentes (fig. 17-22). Con la región celular apical repleta de gránulos de mucinógeno, la porción basal de la célula parece una columna delgada. Esta porción basal es muy basófila en los preparados histológicos debido a que está ocupada por un núcleo heterocromático, un RER extenso y los ribosomas libres. Las mitocondrias también se concentran en el citoplasma basal. La forma característica de esta célula, con su dilatación apical por la acumulación de gránulos y su región basal muy estrecha, es la causa del nombre "caliciforme", por su semejanza con un cáliz. Una estructura extensa de cisternas de Golgi aplanadas forma una concavidad amplia alrededor de los gránulos de mucinógeno recién formados, que es contigua a la porción basal de la célula (*véase* fig. 17-22a). Las microvellosidades de las células caliciformes están restringidas al reborde delgado de citoplasma (la teca) que rodea la porción apicolateral del cúmulo de gránulos de mucinógeno. Las microvellosidades son más evidentes en las células caliciformes inmaduras que hay en la mitad profunda de las glándulas intestinales.

Las células de Paneth cumplen una función en la regulación de la microbiota bacteriana normal del intestino delgado.

Las **células de Paneth** se localizan en las bases de las glándulas intestinales (a veces también se encuentran en pequeñas cantidades en el colon normal; su cantidad puede aumentar en ciertos estados pa-

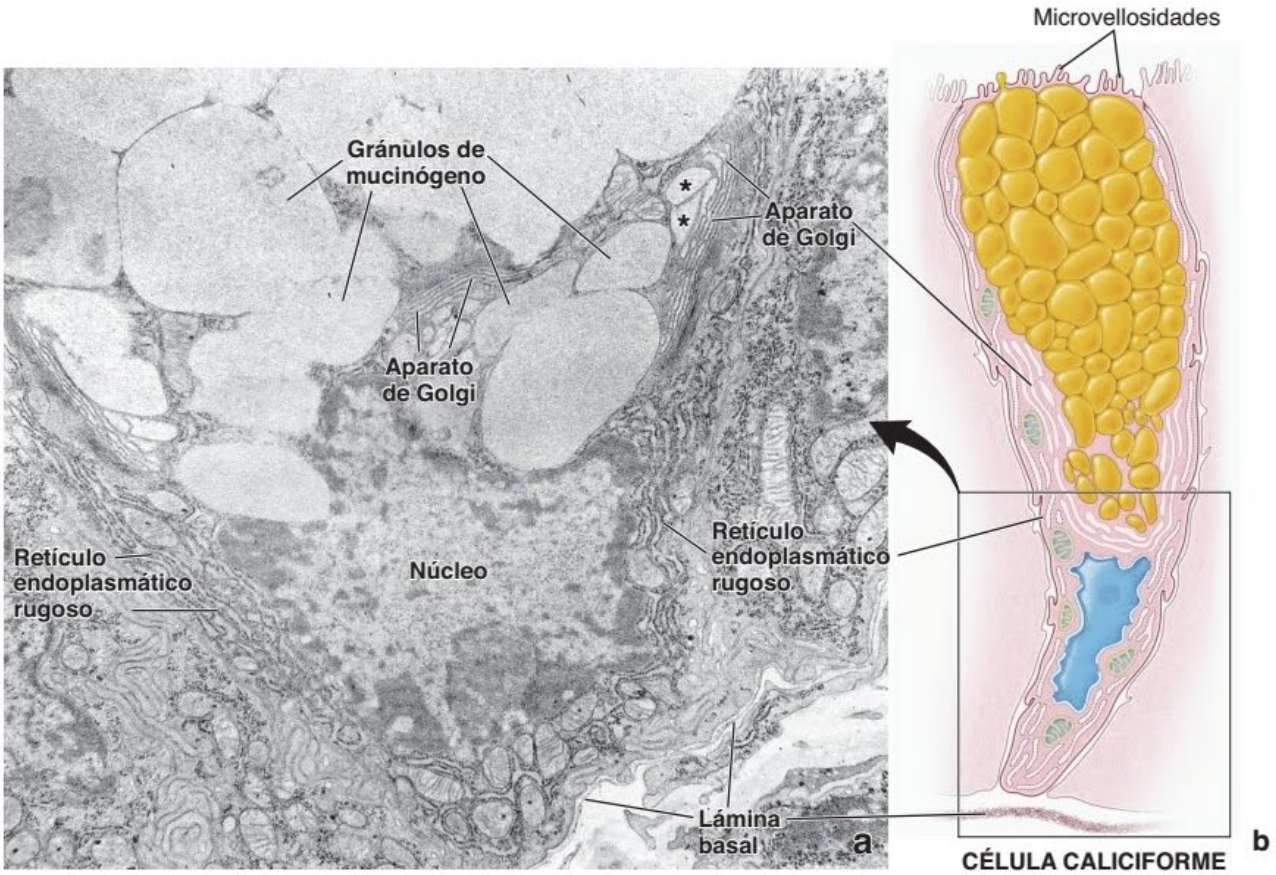

FIGURA 17-22. Microfotografía electrónica y diagrama de una célula caliciforme. a. En esta microfotografía electrónica se muestra la región basal de una célula caliciforme que se ilustra en el diagrama contiguo. La célula está apoyada en la lámina basal. La región basal de la célula contiene el núcleo, el retículo endoplasmático rugoso y las mitocondrias. Justo encima del núcleo se observa una cantidad abundante de dictiosomas del aparato de Golgi. A medida que el producto mucoso se acumula en las cisternas de Golgi, estas se dilatan (*asteriscos*). Los gránulos de mucinógeno grandes ocupan casi toda la región apical de la célula y en conjunto constituyen el "cáliz mucoso" que se observa con el microscopio óptico. 15 000×. **b.** Este diagrama muestra una célula caliciforme completa. La región incluida en el *recuadro* de este diagrama corresponde a la región de la que probablemente se obtuvo la microfotografía electrónica contigua. El núcleo está ubicado en la porción basal de la célula. La mayor parte de la célula está llena de gránulos de mucinógeno que le conceden la forma de copa o cáliz mucoso que se observa al microscopio óptico. En la base y en la parte inferior de los lados del cáliz mucoso se encuentran los sáculos aplanados del gran aparato de Golgi. Los otros orgánulos se distribuyen en el resto del citoplasma, en especial en el citoplasma perinuclear en la base de la célula.

tológicos). Estas células tienen un citoplasma basal basófilo, un aparato de Golgi supranuclear y grandes gránulos de secreción apicales que son muy acidófilos y con capacidad de refracción. Estos gránulos permiten su fácil identificación en los cortes histológicos de rutina (fig. 17-23). Los gránulos de secreción contienen la enzima antibacteriana lisozima, defensinas α, otras glucoproteínas, una proteína con abundante arginina (que puede ser la causa de la acidofilia intensa) y zinc. La lisozima digiere las paredes celulares de ciertos grupos de bacterias. Las **defensinas α** son homólogas de los péptidos que funcionan como mediadores en los linfocitos T $CD8^+$ citotóxicos. Su acción antibacteriana y su capacidad para fagocitar ciertas bacterias y protozoos indican que las células de Paneth desempeñan un papel en la regulación de la microbiota bacteriana normal del intestino delgado.

Las células enteroendocrinas en el intestino delgado producen, casi todas, las mismas hormonas peptídicas que en el estómago.

Las **células enteroendocrinas** en el intestino delgado se parecen a las que se encuentran en el estómago (*véase* fig. 17-12). Las "células cerradas" se concentran en la porción basal de la glándula intestinal, mientras que las "células abiertas" pueden encontrarse en todos los niveles de cada vellosidad. La activación de los receptores del gusto en la membrana celular apical de las "células abiertas" comienza la **cascada de señalización iniciada por proteínas G**, que produce la liberación de péptidos que regulan una gran variedad de funciones gastrointestinales. Estas funciones incluyen la regulación de la secreción pancreática, la inducción de la digestión y la absorción, así como el control de la homeostasis energética al actuar sobre los mecanismos nerviosos del **eje encefaloenteroadiposo**. Casi todas las hormonas peptídicas identificadas en este tipo celular en el estómago pueden detectarse en las células enteroendocrinas del intestino (*véase* tabla 17-1). La **colecistocinina** (**CCK, *cholecystokinin***), la **secretina**, el **polipéptido inhibidor gástrico** (**GIP, *gastric inhibitory polypeptide***) y la **motilina** son los reguladores más activos de la fisiología gastrointestinal que se liberan en esta porción del intestino (*véase* fig. 17-13). La CCK y la secretina aumentan la actividad del páncreas y la vesícula biliar, además de inhibir la función secretora gástrica y la motilidad. El GIP estimula la liberación de insulina por el páncreas, y la motilina induce la motilidad gástrica e intestinal. Si bien se han aislado otros péptidos producidos por las células enteroendocrinas, todavía no se consideran hormonas y, por lo tanto, se denominan ***candidatos hormonales*** (*véase* p. 623). Las células enteroendocrinas también producen al menos dos hormonas, la somatostatina y la histamina, que actúan como **hormonas paracrinas** (*véase* p. 623; hormonas que tienen un efecto local y no circulan en el torrente sanguíneo). Además, las células nerviosas localizadas en la submucosa y la muscular externa secretan varios péptidos. Esos péptidos, denominados ***hormonas neurocrinas***, están representados por el péptido intestinal vasoactivo (VIP, *vasoactive intestinal peptide*), la bombesina y las encefalinas. Las funciones de estos péptidos se describen en la tabla 17-2.

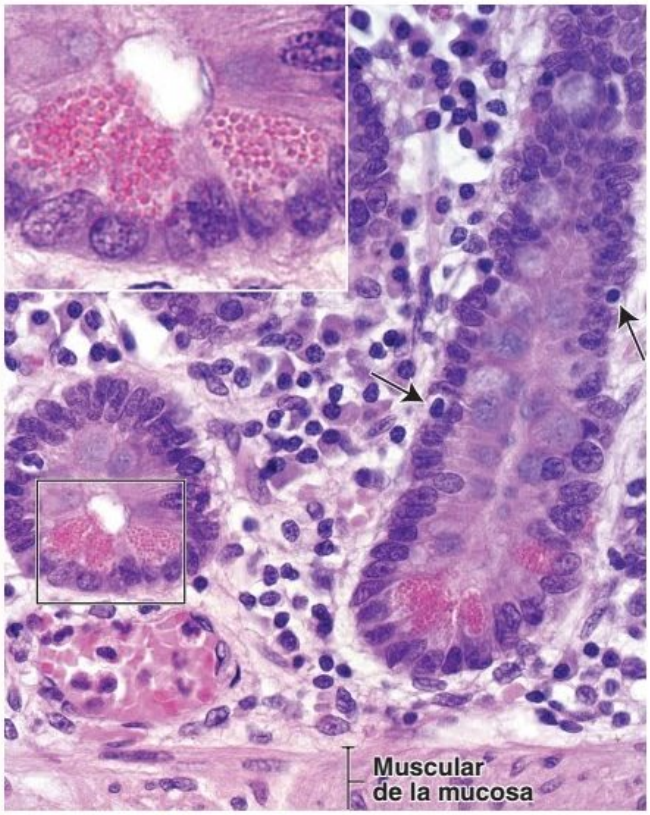

FIGURA 17-23. Microfotografía de las glándulas intestinales con células de Paneth. En esta microfotografía se muestra la base de las glándulas intestinales (yeyunales) en un preparado teñido con H&E. La glándula de la *derecha* aparece en un corte longitudinal; a la *izquierda* de la imagen hay otra glándula seccionada en sentido transversal que aparece como una silueta circular. Las células de Paneth generalmente se ubican en la base de las glándulas intestinales y se ven fácilmente con el microscopio óptico debido a la intensa tinción de sus gránulos con eosina. La lámina propia contiene abundantes plasmocitos, linfocitos y otras células del tejido conjuntivo. Nótese que hay varios linfocitos en el epitelio de la glándula (*flechas*). 240×. **Recuadro.** La amplificación de la región contenida en el rectángulo muestra el citoplasma basófilo característico de la porción basal de las células y los grandes cúmulos de gránulos de secreción intensamente teñidos, eosinófilos y refractivos en la porción apical de la célula. Es probable que una proteína rica en arginina, que se encuentra en los gránulos, sea la causa de la intensa reacción eosinófila. 680×.

Las células M transportan microorganismos y otras macromoléculas desde la luz intestinal hacia las placas de Peyer.

Las **células M** son células epiteliales que cubren las **placas de Peyer** y otros nódulos linfáticos grandes; son muy diferentes de las células epiteliales intestinales circundantes (cuadro 17-5). Las células M tienen una forma muy interesante debido a que cada célula desarrolla un receso profundo con forma de bolsillo conectado al espacio extracelular. Las células dendríticas, los macrófagos y los linfocitos T y B se localizan en este espacio. Debido a esta forma única, la superficie celular basolateral de la célula M se ubica a unos pocos micrones de su superficie apical, con lo que se reduce mucho la distancia que las vesículas endocíticas deben recorrer para cruzar la barrera epitelial. En su superficie apical, las células M tienen **micropliegues** en lugar de microvellosidades y una capa delgada de glucocáliz. La superficie apical expresa abundantes receptores de la glucoproteína 2 (GP2) que fijan macromoléculas específicas y bacterias gramnegativas (p. ej., *Escherichia coli*). Las sustancias unidas a los receptores GP2 son captadas por las vesículas endocíticas y transportadas a la superficie celular basolateral del receso con forma de bolsillo. Dentro del receso, el contenido liberado se transfiere de inmediato a las células inmunitarias que están en ese espacio. Por lo tanto, las células M funcionan como **células transportadoras de antígeno** altamente especializadas que relocalizan antígenos intactos desde la luz intestinal a través de la barrera epitelial. Los antígenos que alcanzan de este modo las células inmunitarias estimulan una respuesta en el GALT que se describe más adelante.

Las células intermediarias constituyen el compartimento de amplificación del nicho de células madre intestinales.

Las **células intermediarias** constituyen la mayoría de las células del nicho de células madre intestinales que se localiza en la mitad basal de la glándula intestinal. Estas células conforman el compartimento de amplificación de las células que mantienen la capacidad de dividirse y suelen experimentar una o dos mitosis antes de comprometerse con la diferenciación en células caliciformes o absortivas. Estas células tienen microvellosidades irregulares, cortas, con filamentos centrales largos que se extienden en profundidad hacia el citoplasma apical y establecen numerosas uniones maculares (desmosomas) con las células contiguas. Algunos pequeños gránulos secretores similares a la mucina forman una columna en el centro del citoplasma supranuclear. Las células intermedias que están destinadas a convertirse en células caliciformes desarrollan un pequeño cúmulo redondo de gránulos secretores justo debajo de la membrana plasmática apical, mientras que las células seleccionadas para convertirse en células absortivas pierden los gránulos secretores y comienzan a acumular mitocondrias, RER y ribosomas en el citoplasma apical.

El GALT es prominente en la lámina propia del intestino delgado.

Ya se mencionó que la **lámina propia** del tubo digestivo está superpoblada por elementos del sistema inmunitario; alrededor de una cuarta parte de la mucosa está compuesta por una capa de organización laxa que contiene nódulos linfáticos, linfocitos, macrófagos, plasmocitos y eosinófilos en la lámina propia (lám. 55, p. 646). Los linfocitos también se localizan entre las células epiteliales. Este **GALT** actúa como una barrera inmunitaria en toda la extensión del tubo digestivo. En cooperación con las células epiteliales subyacentes, en particular las células M, el tejido linfático toma muestras de los antígenos que hay en los espacios intercelulares del epitelio. Los linfocitos, los macrófagos y otras células presentadoras de antígenos procesan los antígenos y migran hacia los nódulos linfáticos de la lámina propia donde son activados (*véase* p. 481), lo que causa la secreción de anticuerpos por los plasmocitos recién diferenciados.

La superficie mucosa está protegida por respuestas mediadas por inmunoglobulinas.

La **superficie mucosa** del tubo intestinal es desafiada de manera constante por la presencia de los microorganismos (p. ej., virus, bacterias, parásitos) y las toxinas ingeridos, los cuales después de afectar la barrera epitelial pueden causar infecciones o enfermedades. Un ejemplo de un mecanismo de defensa específico es la respuesta mediada por inmunoglobulinas, en la que participan anticuerpos de tipo inmunoglobulina (Ig) A, IgM e IgE. La mayoría de los plasmocitos de la lámina propia del intestino secretan **anticuerpos IgA diméricos** (dIgA) en lugar de IgG, que son más habituales. Otros plasmocitos producen IgM pentamérica e IgE (*véase* p. 593). Los anticuerpos dIgA están compuestos por dos subunidades de IgA monoméricas y una cadena J de polipéptidos (*véase* fig. 16-28). Las moléculas de dIgA secretadas se unen al **receptor de inmunoglobulina polimérica** (**pIgR**, ***polymeric immunoglobulin receptor***) localizado en el dominio basal de las células epiteliales (fig. 17-24). El receptor pIgR es una glucoproteína transmembrana (75 kDa) sintetizada por enterocitos y expresada en la membrana plasmática basal. Entonces, el complejo pIgR-dIgA experimenta endocitosis y se transporta a tra-

CUADRO 17-5

CONSIDERACIONES FUNCIONALES: FUNCIONES INMUNITARIAS DEL TUBO DIGESTIVO

Los inmunólogos han demostrado que el GALT no solo responde a estímulos antigénicos, sino que también posee capacidad de vigilancia inmunitaria. Esta función se ha esclarecido de forma parcial para los nódulos linfáticos del tubo digestivo. Las células M, que cubren las placas de Peyer y los nódulos linfáticos, poseen micropliegues superficiales distintivos que podrían confundirse con microvellosidades gruesas en los cortes. Las células se identifican con facilidad en el microscopio electrónico de barrido porque los micropliegues de su superficie contrastan mucho con las microvellosidades que componen el borde estriado de los enterocitos contiguos.

Con la **glucoproteína GP2** (que se utiliza como marcador molecular para las células M) se ha demostrado que las células M captan proteínas y bacterias por endocitosis desde la luz intestinal, las transportan en vesículas a través de la célula y expulsan su contenido por exocitosis hacia recesos profundos que son continuos con el espacio extracelular (fig. C17-5-1). Las células dendríticas y los linfocitos que hay dentro de los recesos del espacio extracelular toman muestras de las proteínas, incluso antígenos, provenientes de la luz intestinal; así, tienen la oportunidad de estimular el desarrollo de anticuerpos específicos contra los antígenos. El destino de estos linfocitos expuestos aún no se ha determinado con certeza. Algunos se mantienen dentro del tejido linfático local, pero otros pueden estar destinados a otros sitios del organismo (p. ej., glándulas salivales y mamarias). Se debe recordar que, en las glándulas salivales, las células del sistema inmunitario (plasmocitos) secretan IgA que el epitelio glandular convierte luego en sIgA. Algunos estudios experimentales indican que el contacto con el antígeno necesario para que los plasmocitos produzcan IgA ocurre en los nódulos linfáticos de los intestinos. Los hallazgos recientes de estudios que utilizaron ratones carentes de GP2 muestran que la interacción de esta glucoproteína con la bacteria tiene un papel importante en las respuestas inmunitarias específicas contra antígeno en las placas de Peyer. Esto puede llevar al desarrollo no solo de nuevas vacunas orales contra enfermedades infecciosas, sino también a tratamientos innovadores de tumores y enfermedades inflamatorias del intestino.

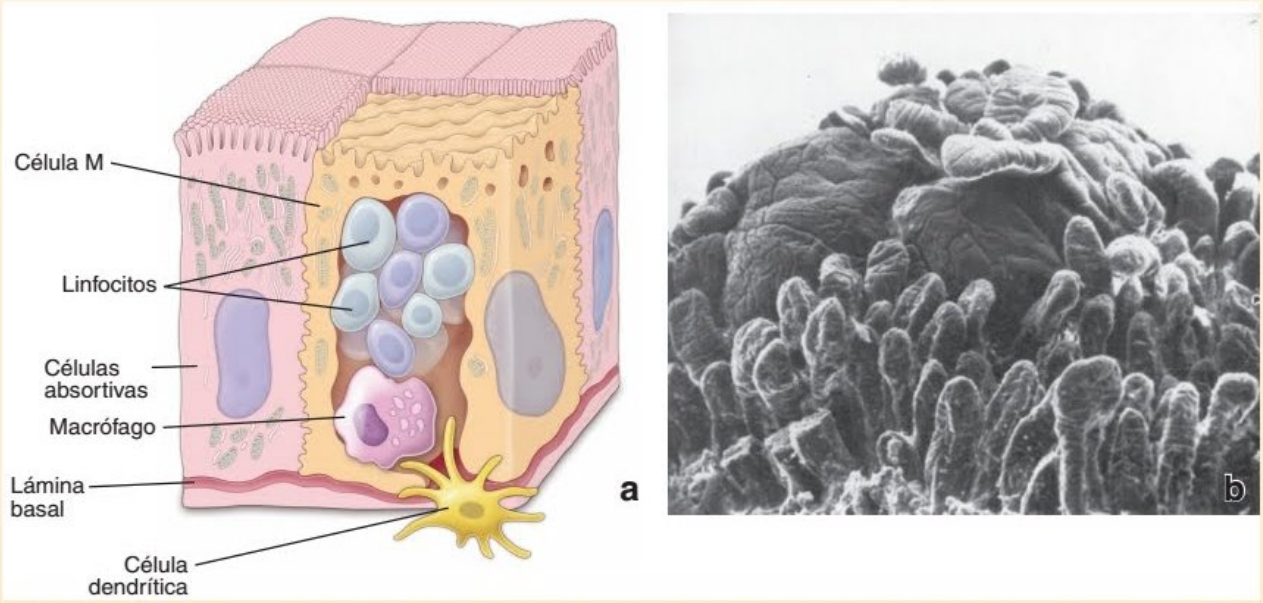

FIGURA C17-5-1. Diagrama de células M que cubren un nódulo linfático del intestino. a. En este diagrama se muestra la relación entre las células M (células con micropliegues) y las células absortivas en el epitelio que cubre un nódulo linfático. La célula M es una célula epitelial que muestra micropliegues en lugar de microvellosidades en su superficie apical. Tiene recesos profundos dentro de los cuales los linfocitos, los macrófagos y las evaginaciones de las células dendríticas se acercan a la luz del intestino delgado. Un antígeno intacto proveniente de la luz intestinal se transfiere a través de la capa delgada del citoplasma apical de la célula M, los linfocitos y otras células presentadoras de antígenos que ocupan los recesos. **b.** Microfotografía electrónica de barrido de un nódulo linfático de una placa de Peyer que sobresale en la luz del íleon. Nótese que el área del folículo, cubierta por células M, está rodeada por proyecciones digitiformes de la vellosidad intestinal. La superficie de las células M tiene un aspecto liso. La falta de células absortivas y de células caliciformes productoras de moco en la región cubierta por las células M facilita las reacciones inmunitarias ante los antígenos. 80× (reproducido con autorización de Owen RL, Johns AL. Epithelial cell specialization within human Peyer's patches: an ultrastructural study of intestinal lymphoid follicles. Gastroenterology 1974;66:189-203).

vés del epitelio hasta la superficie apical del enterocito (este tipo de transporte se conoce como *transcitosis*). Después de que el complejo pIgR-dIgA alcanza la superficie apical, el pIgR se escinde proteolíticamente y la porción extracelular del receptor, que estaba unida a la dIgA, se libera en la luz intestinal (*véase* fig. 17-24). Este dominio extracelular de unión escindido del receptor es conocido como ***componente secretor*** (**CS**); la dIgA secretada en asociación con el CS se denomina ***IgA secretora*** (**sIgA**). La liberación de sIgA es decisiva para mantener una **vigilancia inmunitaria** adecuada por el sistema inmunitario de la mucosa. En la luz, la sIgA se une a antígenos, toxinas y microorganismos. La sIgA impide la adherencia y la invasión de virus y bacterias a la mucosa, ya sea inhibiendo su motilidad, causando una aglomeración microbiana o enmascarando los sitios de adhesión de los agentes

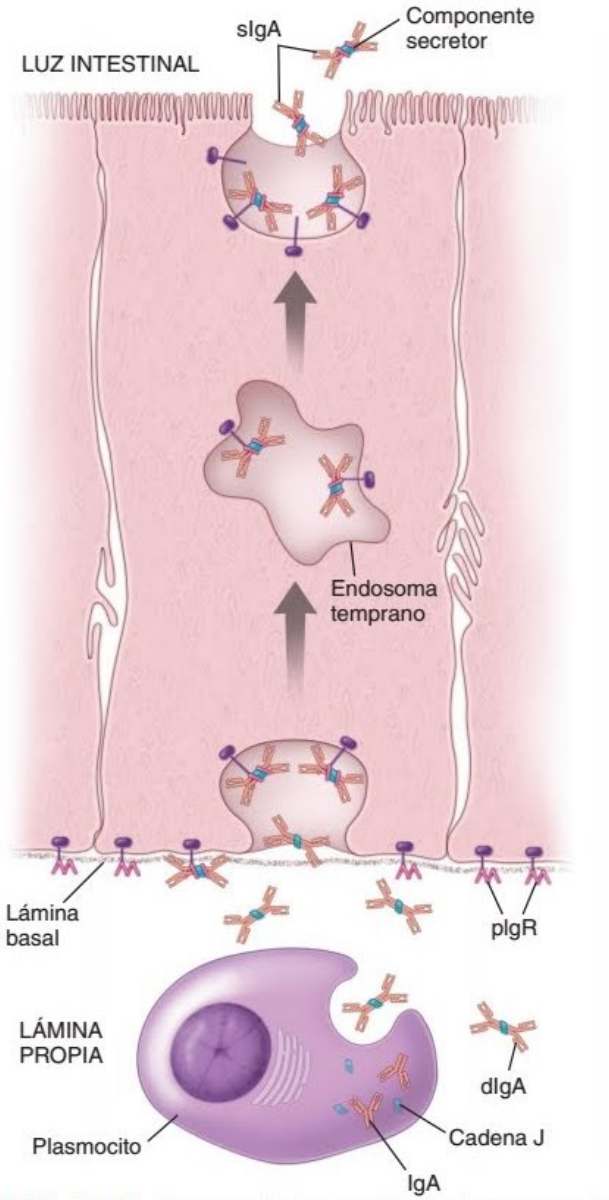

FIGURA 17-24. Diagrama de la secreción y el transporte de la inmunoglobulina A (IgA). El plasmocito sintetiza una forma monomérica de la inmunoglobulina A (*IgA*). La IgA se secreta hacia la lámina propia en la forma dimérica dIgA. La dIgA está compuesta por dos subunidades IgA monoméricas y una cadena J de polipéptidos, también sintetizada por el plasmocito. En la lámina propia, la dIgA se une al receptor de la inmunoglobulina polimérica (*pIgR*), en la membrana celular basal del enterocito. El complejo pIgR-IgA ingresa en la célula por endocitosis y se transporta dentro de las vesículas endocíticas hasta el compartimento endosómico temprano y después hasta la superficie apical (un proceso llamado *transcitosis*). Las vesículas endocíticas se fusionan con la membrana plasmática apical, el pIgR se escinde de forma proteolítica y la dIgA se libera con la porción extracelular del receptor pIgR. Esta porción del pIgR permanece con el dímero IgA y se convierte en el componente secretor de la IgA secretora (*sIgA*).

patógenos en la superficie epitelial. Por ejemplo, la sIgA se une a una glucoproteína situada en la envoltura del **virus de la inmunodeficiencia humana (VIH)** y evita su adhesión, incorporación y replicación ulterior en la célula.

La IgA secretora es la principal molécula inmunitaria de la mucosa. Sin embargo, las moléculas de IgM utilizan mecanismos similares de transcitosis mediada por receptores para alcanzar la superficie de la mucosa. Algunas IgE se fijan a las membranas plasmáticas de los mastocitos de la lámina propia (*véanse* pp. 194-198), lo cual sensibiliza de forma selectiva a antígenos específicos provenientes de la luz intestinal.

Submucosa

Una característica distintiva del duodeno es la presencia de glándulas submucosas.

La **submucosa** está compuesta por tejido conjuntivo denso y sitios localizados que contienen cúmulos de adipocitos. Una característica visible en el duodeno es la presencia de **glándulas submucosas**, también denominadas ***glándulas de Brunner***.

Las glándulas submucosas tubulares ramificadas del duodeno poseen células secretoras con características tanto de células productoras de zimógeno como de moco (fig. 17-25).

La secreción de estas glándulas tiene un pH de 8.1-9.3 y contiene glucoproteínas neutras y alcalinas, así como iones bicarbonato. Es probable que esta secreción tan alcalina sirva para proteger al intestino delgado proximal neutralizando el contenido ácido del quimo recibido. También acerca el pH del contenido intestinal a valores casi óptimos para la activación de las enzimas pancreáticas que también llegan al duodeno.

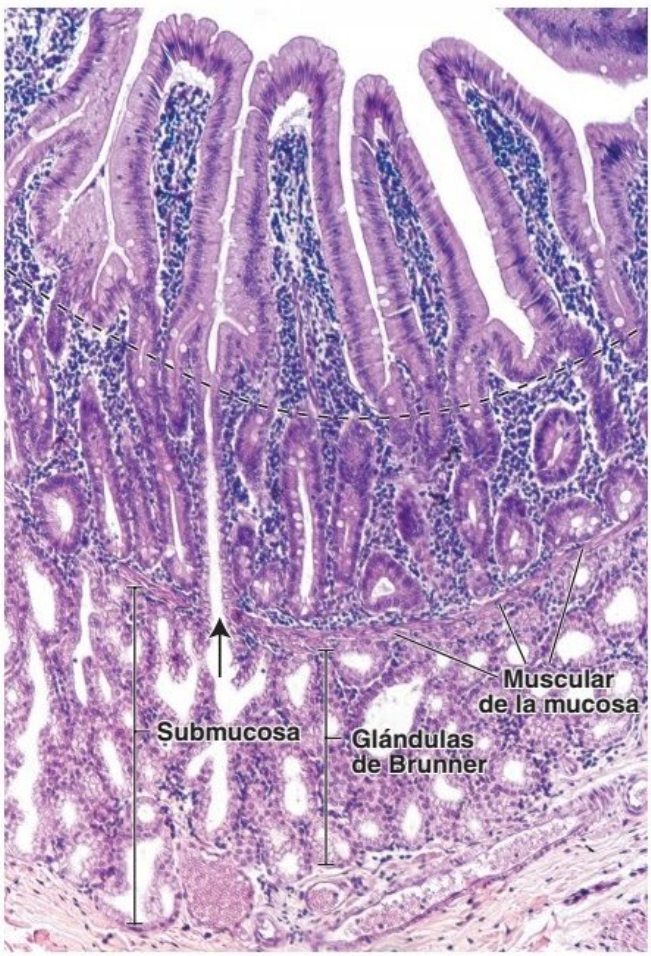

FIGURA 17-25. Microfotografía de las glándulas de Brunner en el duodeno. En esta microfotografía se muestra parte de la pared duodenal en un preparado teñido con H&E. Una característica distintiva del duodeno es la presencia de las glándulas de Brunner. La *línea discontinua* marca el límite entre las vellosidades y las glándulas intestinales típicas (criptas de Lieberkühn). Estas últimas se extienden hacia la muscular de la mucosa. Debajo de la mucosa se encuentra la submucosa que contiene las glándulas de Brunner. Estas son glándulas tubulares ramificadas cuyos componentes secretores están formados por células cilíndricas. El conducto de las glándulas de Brunner se abre en la luz de la glándula intestinal (*flechas*). 120×.

Muscular externa

La **muscular externa** está compuesta por una capa interna de células musculares lisas dispuestas de forma circular y una capa externa de células musculares lisas dispuestas de modo longitudinal. Los componentes principales del **plexo mientérico** (**plexo de Auerbach**) se localizan entre estas dos capas musculares (fig. 17-26). En el intestino delgado se producen dos clases de contracción muscular. Las contracciones locales desplazan el contenido intestinal de forma tanto proximal como distal y reciben el nombre de ***contracciones de segmentación***. Estas contracciones son ocasionadas sobre todo por la capa muscular circular. Sirven para movilizar localmente el quimo, de manera que se mezcle con los jugos digestivos y hace que entre en contacto con la mucosa para la absorción. La segunda clase de contracción es el ***peristaltismo***, una acción coordinada de las capas musculares circular y longitudinal que desplaza distalmente el contenido intestinal.

Serosa

La **serosa** de las partes del intestino delgado que están cubiertas por peritoneo dentro de la cavidad abdominal corresponde con la descripción general presentada al comienzo de este capítulo.

Renovación celular epitelial en el intestino delgado

Todas las células maduras del epitelio intestinal provienen de una sola población de células madre.

Las células madre están situadas en la base de la glándula intestinal. Este **nicho de células madre intestinales** (zona de replicación celular) está restringido a la mitad basal de la glándula y contiene células intermedias muy proliferativas (como ya se explicó) y células en diversas etapas de diferenciación. Una célula destinada a convertirse en caliciforme o absortiva suele experimentar varias mitosis adicionales después de abandonar el reservorio de células madre. Las células epiteliales migran hacia arriba en la glándula intestinal y ascienden por la vellosidad hasta que atraviesan un proceso de apoptosis y se exfolian hacia la luz. Algunos estudios autorradiográficos han mostrado que el tiempo de renovación para las **células caliciformes** o absortivas en el intestino delgado humano es de 4-6 días.

Las **células enteroendocrinas** y las células de Paneth también derivan de las células madre de la base de la glándula intestinal. Al parecer, las células enteroendocrinas se dividen solo una vez antes de diferenciarse. Migran junto con las células absortivas y caliciformes, pero a un ritmo más lento. Las **células de Paneth** migran hacia abajo y permanecen en la base de la glándula intestinal. Viven alrededor de 4 semanas y después son reemplazadas por diferenciación de una célula "comprometida" cercana en la glándula intestinal. Las células que se reconocen como células de Paneth ya no se dividen. Como se mencionó en el capítulo 5, *Tejido epitelial* (*véase* p. 160), la expresión del **factor de transcripción Math1** parece determinar en el nicho de células madre intestinales el destino de las células en diferenciación. Las células destinadas al linaje secretor (las que se diferenciarán en células caliciformes, enteroendocrinas y de Paneth) tienen un aumento de la expresión de Math1. La inhibición de la expresión de Math1 caracteriza el mecanismo de desarrollo, por defecto, que da origen a las células intestinales absortivas (enterocitos).

■ INTESTINO GRUESO

El **intestino grueso** comprende el **ciego** con su **apéndice vermiforme**, el **colon**, el **recto** y el **conducto anal**. El colon a su vez se subdivide, según su ubicación anatómica, en colon ascendente, transverso, descendente y sigmoide. Las cuatro capas características

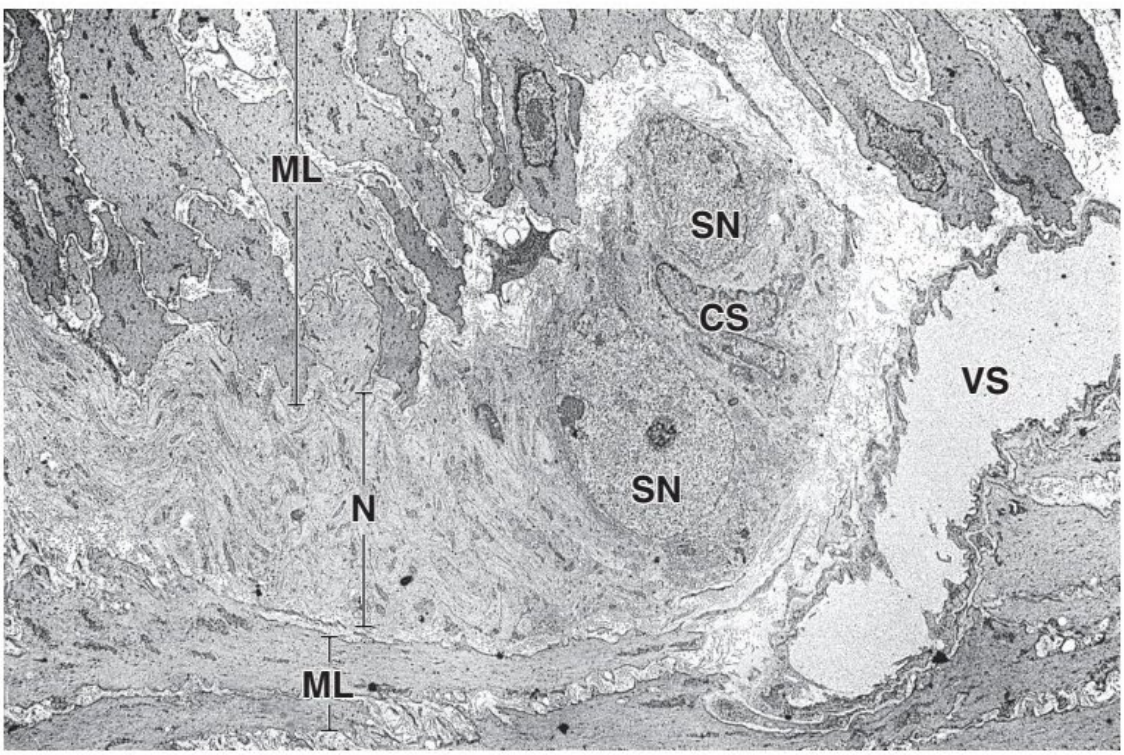

FIGURA 17-26. Microfotografía electrónica del plexo mientérico (de Auerbach). El plexo está ubicado entre las dos capas de músculo liso (*ML*) de la muscular externa. Está compuesto por somas neuronales (*SN*) y una gran red de fibras nerviosas (*N*). Junto a los somas neuronales se observa una célula satélite (*CS*), también conocida como *neurogliocito entérico*. Estas células tienen características estructurales y químicas en común con los neurogliocitos del sistema nervioso central. *VS*, vaso sanguíneo. 3800×.

del tubo digestivo también aparecen en todo el intestino grueso. Sin embargo, a escala macroscópica se comprueban varios rasgos distintivos (fig. 17-27):

- **Tenias del colon**, que son tres bandas equidistantes, estrechas y gruesas, formadas por la capa longitudinal externa de la muscular externa. Se observan principalmente en el ciego y el colon, pero están ausentes en el recto, el conducto anal y el apéndice vermiforme.
- **Haustras colónicas**, que son saculaciones visibles entre las tenias del colon en las superficies externas del ciego y el colon.
- **Apéndices omentales**, que son pequeñas proyecciones adiposas de la serosa que se observan en la capa externa del colon.

Mucosa

La **mucosa** del intestino grueso tiene una superficie "lisa", sin pliegues circulares ni vellosidades. Contiene abundantes glándulas intestinales tubulares y rectas (criptas de Lieberkühn) que se extienden en todo su espesor (fig. 17-28a). Las glándulas consisten en el mismo epitelio cilíndrico simple que posee la superficie intestinal desde la que se invaginan. Al microscopio, la exploración de la superficie luminal del intestino grueso permite observar los orificios de las glándulas que se distribuyen según un patrón ordenado (fig. 17-28b).

Las funciones principales del intestino grueso son la reabsorción de agua y electrólitos, así como la eliminación de alimentos no digeridos y desechos.

La función principal de las **células absortivas cilíndricas** es la reabsorción de agua y electrólitos. La morfología de las células absortivas es, en esencia, idéntica a la de los enterocitos del intestino delgado. La reabsorción se logra mediante el mismo sistema de

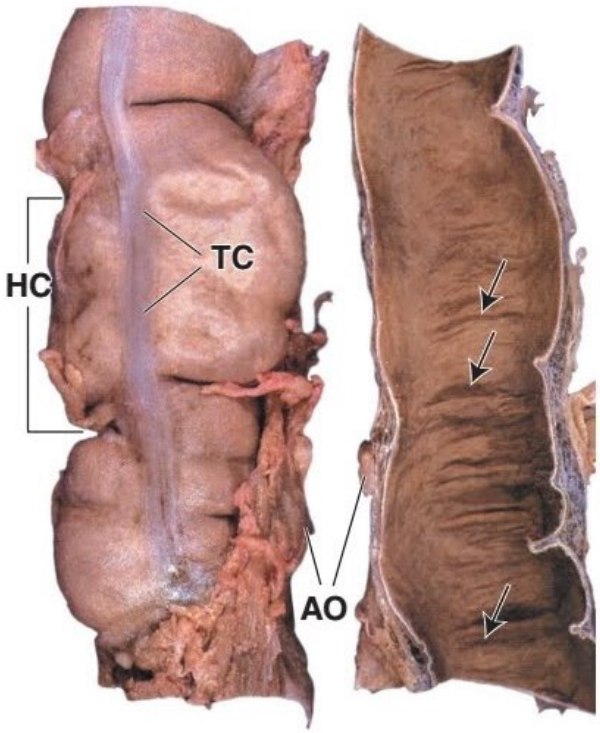

FIGURA 17-27. Fotografía del intestino grueso. Se muestran las superficies externa (serosa; a la *izquierda*) e interna (mucosa; a la *derecha*) del colon transverso. Nótense las características distintivas del intestino grueso en la superficie externa: una banda de músculo liso bien definida que corresponde a una de las tres tenias del colon (*TC*), las haustras colónicas (*HC*) o saculaciones del colon ubicadas entre las tenias, así como los apéndices omentales (*AO*), pequeñas proyecciones peritoneales repletas de tejido adiposo. La superficie mucosa lisa presenta pliegues semilunares (*flechas*) formados como respuesta a las contracciones de la muscular externa. Compárese la superficie mucosa que se muestra aquí con la del intestino delgado (fig. 17-17).

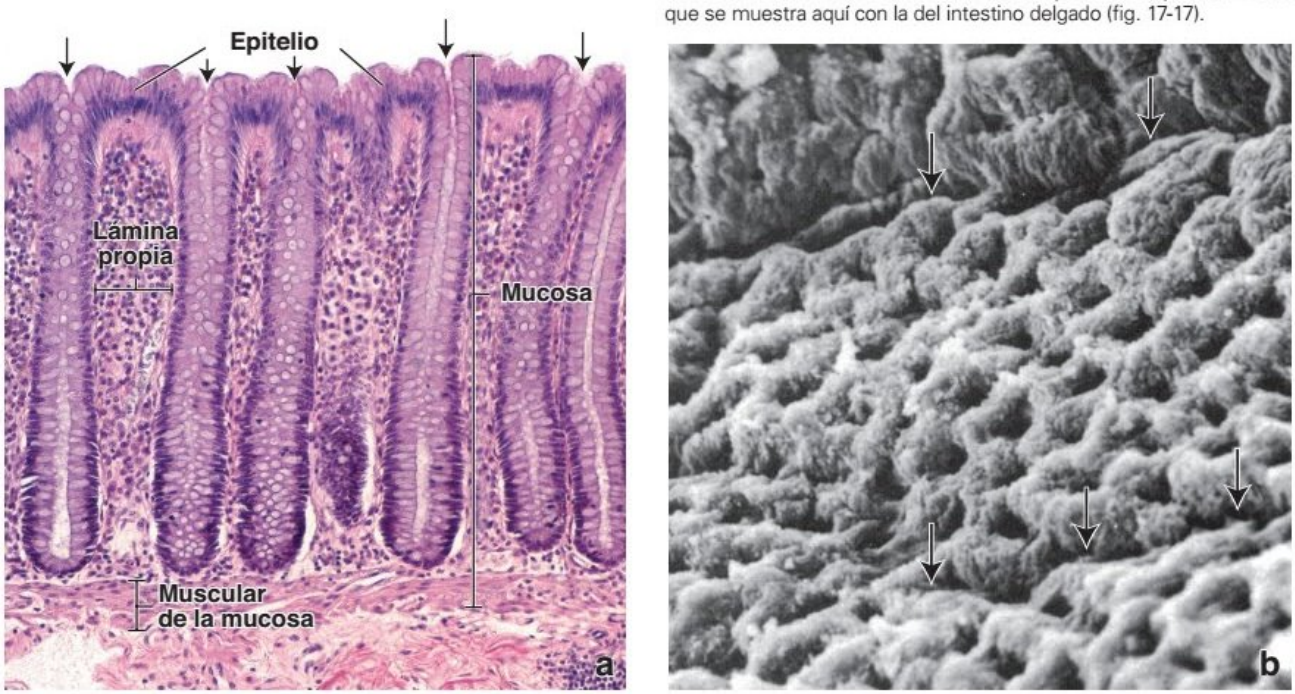

FIGURA 17-28. Mucosa del intestino grueso. a. En esta microfotografía de un corte teñido con H&E se muestra la mucosa y parte de la submucosa. El epitelio superficial se continúa con las glándulas intestinales (criptas de Lieberkühn), que son tubulares, rectas y no ramificadas. Las *flechas* indican los orificios de las glándulas en la superficie intestinal. Las células epiteliales son, principalmente, células absortivas y células caliciformes. Conforme se sigue el epitelio hacia la profundidad de la glándula, la cantidad de células absortivas se reduce, mientras que las células caliciformes se tornan cada vez más abundantes. La lámina propia, muy celular, contiene numerosos linfocitos y otras células del sistema inmunitario. **b.** Microfotografía electrónica de barrido de la superficie mucosa del intestino grueso humano. La superficie se divide en territorios mediante surcos (*flechas*). Cada territorio contiene 25-100 orificios glandulares. 140× (reproducido con autorización de Fenoglio CM, Richart RM, Kaye GI. Comparative electron-microscopic features of normal, hyperplastic, and adenomatous human colonic epithelium. II. Variations in surface architecture found by scanning electron microscopy. Gastroenterology 1975;69:100–109).

transporte impulsado por la ATPasa activada por Na^+/K^+ descrito para el intestino delgado.

La eliminación de los materiales de desecho sólidos o semisólidos es facilitada por la gran cantidad de moco secretado por las abundantes **células caliciformes** de las glándulas intestinales. Las células caliciformes son más numerosas en el intestino grueso que en el intestino delgado (*véanse* fig. 17-28a y lám. 62, p. 660). Estas células producen mucina, que es secretada de forma continua para lubricar el intestino, lo que facilita el paso de un contenido cada vez más sólido.

El epitelio mucoso del intestino grueso contiene los mismos tipos celulares que el intestino delgado, excepto las células de Paneth, que generalmente están ausentes en los humanos.

Las **células absortivas cilíndricas** predominan sobre las células caliciformes (4:1) en casi todo el colon, aunque esto no siempre se observa en los cortes histológicos (*véase* fig. 17-28a). Sin embargo, esta proporción disminuye para aproximarse a 1:1 cerca del recto, donde se incrementa la cantidad de células caliciformes. Si bien las células absortivas secretan glucocáliz a un ritmo rápido (el tiempo de recambio en los humanos es de 16-24 h), no se ha comprobado que esta capa contenga enzimas digestivas en el colon. No obstante, al igual que en el intestino delgado, la ATPasa Na^+/K^+ es abundante y está localizada en las membranas plasmáticas laterales de las células absortivas. El espacio intercelular frecuentemente está dilatado, lo que indica el transporte activo de líquido.

Las **células caliciformes** podrían madurar en la porción profunda de la glándula intestinal, aun en la zona de replicación (fig. 17-29). Secretan moco de forma continua, incluso hasta el momento que alcanzan la superficie luminal. Aquí, en la superficie, el ritmo de secreción excede al de síntesis, y en el epitelio aparecen células caliciformes "agotadas". Estas células son altas y delgadas y presentan una pequeña cantidad de gránulos de mucinógeno en el citoplasma centroapical. En el epitelio colónico también se ha descrito un tipo celular que no se observa con mucha frecuencia, la célula caveolada "en penacho"; sin embargo, este tipo celular puede ser una forma de célula caliciforme agotada.

Renovación celular epitelial en el intestino grueso

Todas las células epiteliales intestinales en el intestino grueso derivan de una sola población de células madre.

Al igual que en el **intestino delgado**, todas las células epiteliales mucosas del intestino grueso se originan a partir de células madre localizadas en la base de la glándula intestinal. La tercera parte basal de la glándula constituye el nicho de células madre intestinales, donde las células recién generadas tienen dos o tres divisiones adicionales a medida que comienzan a migrar hacia la superficie luminal para exfoliarse unos 5 días más tarde. Los tipos de célula intermedia que se encuentran en la tercera parte basal de la glándula intestinal son idénticos a los del intestino delgado.

Los tiempos de recambio de las células epiteliales del intestino grueso son similares a los del intestino delgado (cerca de 6 días para las células absortivas y caliciformes y 4 semanas para las células enteroendocrinas). Las células epiteliales seniles que alcanzan la superficie de la mucosa pasan por el proceso de apoptosis y se exfolian hacia la luz en el punto medio entre dos glándulas intestinales contiguas.

Lámina propia

Si bien la **lámina propia** del intestino grueso contiene los mismos componentes básicos que el resto del tubo digestivo, muestra algunas características estructurales adicionales y también mayor desarrollo. Esto incluye lo siguiente:

- **Meseta de colágeno**, que es una capa gruesa de colágeno y proteoglucanos que se ubica entre la lámina basal del epitelio y la de los capilares venosos absortivos fenestrados. Esta capa mide alrededor de 5 μm de espesor en el colon humano normal y puede ser hasta tres veces más gruesa en los pólipos colónicos

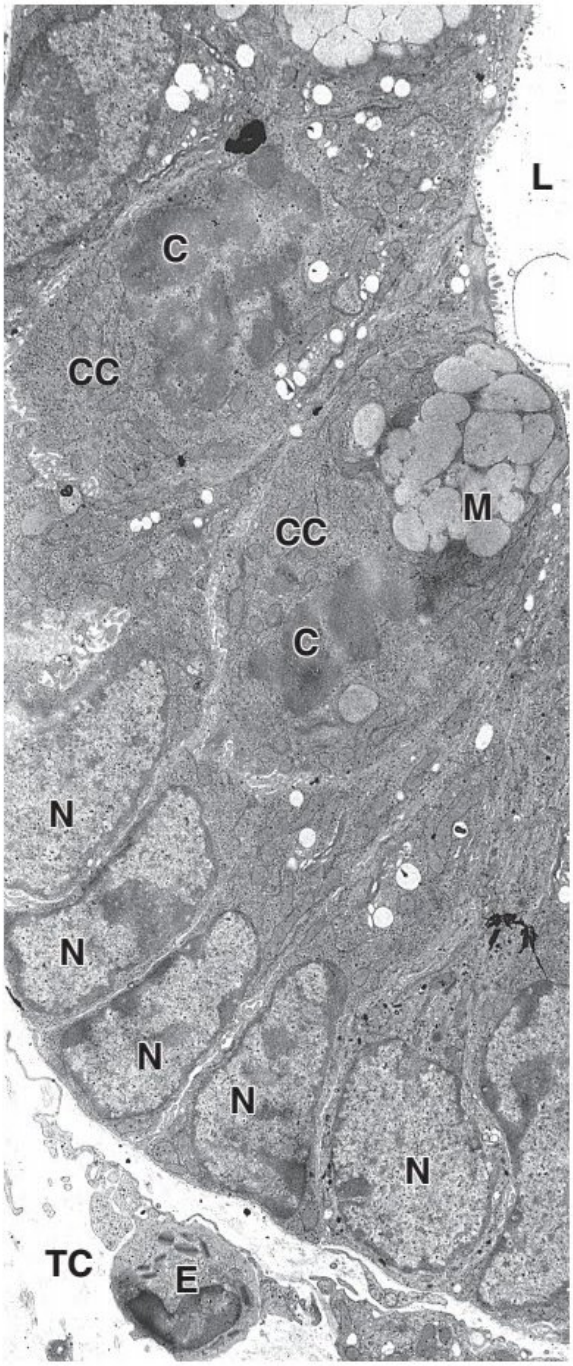

FIGURA 17-29. Microfotografía electrónica de células caliciformes en proceso de división. En esta microfotografía se muestra que ciertas células del intestino continúan su división aun después de haberse diferenciado. Aquí aparecen dos células caliciformes (*CC*) en proceso de división. Por lo general, estas células se alejan de la lámina basal y se acercan a la luz. Una de las células caliciformes contiene gránulos de mucinógeno (*M*) en su citoplasma apical. Los cromosomas (*C*) de las células en división no están rodeados por una envoltura nuclear. Compárese con los núcleos (*N*) de las células epiteliales intestinales que no están en proceso de división. La luz de la glándula (*L*) está en el *ángulo superior derecho*. *E*, eosinófilo; *TC*, tejido conjuntivo. 5000×.

hiperplásicos. La meseta de colágeno participa en la regulación del transporte de agua y electrólitos desde el compartimento intercelular del epitelio hacia el compartimento vascular.

- **Vaina fibroblástica pericríptica**, que es una población bien desarrollada de fibroblastos cuyas células se replican con regularidad. Los fibroblastos se dividen justo debajo de la base de la glándula intestinal, junto a las células madre del epitelio (tanto en el intestino delgado como en el grueso). Los fibroblastos pueden diferenciarse y migrar hacia arriba de forma paralela y sincrónica con las células epiteliales. Aunque el destino final del fibroblasto pericríptico es desconocido, la mayoría de estas células, después de alcanzar el nivel de la superficie luminal, adoptan las características morfológicas e histoquímicas de los macrófagos. Algunos datos indican que los macrófagos del centro de la lámina propia del intestino grueso se originarían como una diferenciación terminal de los fibroblastos pericrípticos.
- **GALT**, que es continuo con el íleon terminal. En el intestino grueso, el GALT está más desarrollado; algunos nódulos linfáticos grandes distorsionan el espaciado regular de las glándulas intestinales y se extienden hacia la submucosa. Es probable que el desarrollo extenso del sistema inmunitario en el colon sea un reflejo de la cantidad y variedad de microorganismos y productos finales del metabolismo nocivos que hay en la luz colónica normal.
- **Vasos linfáticos**, aunque, en general, no hay vasos linfáticos en el centro de la lámina propia o entre las glándulas intestinales, y ninguno se extiende hacia la superficie luminal del intestino grueso. No obstante, mediante el uso de nuevos marcadores muy selectivos para el epitelio linfático, los investigadores han encontrado algunos vasos linfáticos de pequeño calibre a la altura de las bases de las glándulas intestinales. Estos vasos drenan hacia la red linfática de la muscular de la mucosa. El siguiente paso en el drenaje linfático ocurre en los plexos linfáticos de la submucosa y en la muscular externa antes de que la linfa abandone la pared del intestino grueso y drene en los nódulos linfáticos regionales. Para comprender la importancia clínica del patrón linfático en el intestino grueso, *véase* el cuadro 17-6.

Muscular externa

Como se mencionó, en el ciego y el colon (ascendente, transverso, descendente y sigmoide), la **capa exterior de la muscular externa** está parcialmente condensada en bandas musculares longitudinales prominentes denominadas ***tenias del colon***, que pueden observarse a simple vista (*véase* fig. 17-27). Entre estas bandas, la capa longitudinal forma una lámina extremadamente delgada. En el recto, el conducto anal y el apéndice vermiforme, la capa longitudinal externa de músculo liso tiene un espesor grueso y uniforme, como en el intestino delgado.

Los haces musculares de las tenias del colon penetran la **capa muscular interna circular** a intervalos irregulares en toda la longitud y circunferencia del colon. Estas discontinuidades visibles en la muscular externa permiten que diferentes segmentos del colon se contraigan de forma independiente, lo cual lleva a la formación de las **haustras del colon**, que son saculaciones en la pared colónica.

La muscular externa del intestino grueso produce dos tipos principales de contracciones: de segmentación y peristálticas. Las contracciones de segmentación son locales y no propulsan el contenido intestinal. El peristaltismo causa el movimiento masivo distal del contenido colónico. Los movimientos peristálticos masivos son poco frecuentes. En las personas sanas suelen ocurrir una vez al día para vaciar el colon distal.

Submucosa y serosa

La **submucosa** del intestino grueso se corresponde con la descripción general ya estudiada. En los sitios en los que el intestino grueso está en contacto directo con otras estructuras (como sucede en gran parte de su superficie posterior), su capa externa es una adventicia; en el resto del órgano, la capa externa es una serosa típica.

Ciego y apéndice

El ciego forma una bolsa oculta distal a la válvula ileocecal; el apéndice es una evaginación delgada, digitiforme, de esa bolsa. La histología del ciego es muy similar a la del resto del colon; el **apéndice** difiere del colon porque tiene una capa uniforme de músculo longitudinal en la muscular externa (fig. 17-30 y lám. 63, p. 662). El rasgo más evidente del apéndice es la gran cantidad de nódulos linfáticos que se extienden dentro de la submucosa. En una gran cantidad de adultos, la estructura normal del apéndice desaparece y el órgano se llena con tejido cicatricial fibroso. La obstrucción del orificio de comunicación entre el apéndice y el ciego, en general debido a cicatrices, produce la acumulación de moco viscoso o materia fecal que se introduce en la luz del apéndice proveniente del ciego y puede causar **apendicitis** (inflamación del apéndice). El apéndice también es un sitio habitual de aparición de **carcinoide**, un tipo de tumor que se origina a partir de las células enteroendocrinas de la mucosa de revestimiento (*véase* cuadro 17-3).

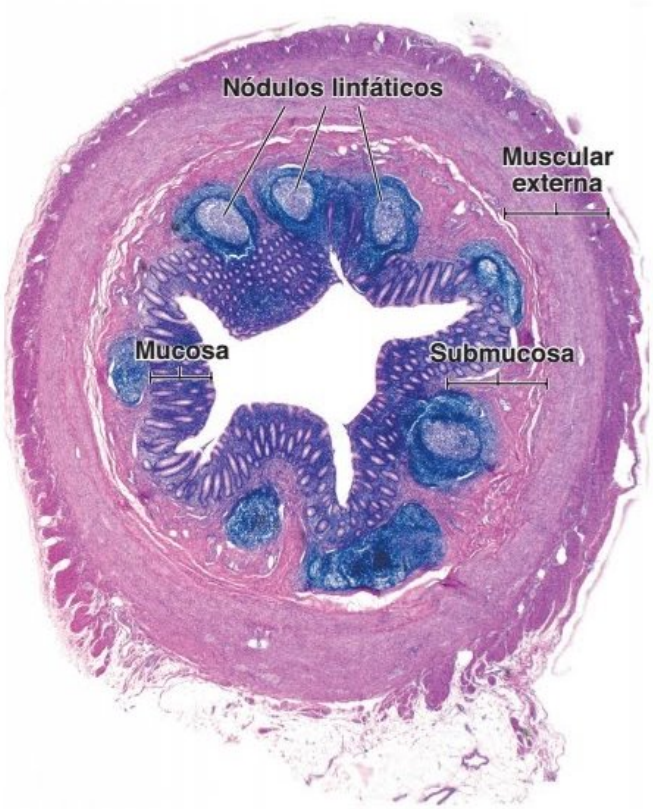

FIGURA 17-30. Microfotografía de un corte transversal a través del apéndice vermiforme. El apéndice vermiforme posee las mismas cuatro capas que el intestino grueso, pero su diámetro es menor. Por lo general, los nódulos linfáticos se observan dentro de la mucosa entera y con frecuencia se extienden hacia la submucosa. Nótense los centros germinativos bien delimitados dentro de los nódulos linfáticos. La muscular externa está compuesta por una capa circular bastante gruesa y una capa longitudinal externa mucho más fina. El apéndice está cubierto por una capa serosa que es continua al mesoapéndice (*abajo, a la derecha*). 10×.

CUADRO 17-6

CORRELACIÓN CLÍNICA: PATRÓN DE DISTRIBUCIÓN DE LOS VASOS LINFÁTICOS Y ENFERMEDADES DEL INTESTINO GRUESO

La **ausencia de drenaje linfático** desde la lámina propia del intestino grueso se descubrió con el uso de técnicas estándar para el análisis de muestras de tejido obtenidas de biopsias con los microscopios óptico y electrónico. Actualmente, se utiliza un anticuerpo monoclonal específico llamado *D2-40* para estudiar la distribución de los vasos linfáticos dentro de la lámina propia, que puede estar asociada con varios procesos patológicos. El anticuerpo D2-40 reacciona con una sialoglucoproteína de 40 kDa (*O*-glucosilación) expresada en el endotelio linfático. Por ejemplo, en la inflamación superficial crónica del colon y el recto conocida como ***colitis ulcerosa***, la formación de tejido granuloso está relacionada con la proliferación de vasos sanguíneos y linfáticos dentro de la lámina propia. La linfangiogénesis (formación de vasos linfáticos) de esta enfermedad está vinculada con la expresión de los factores de crecimiento del endotelio vascular). El progreso del tratamiento de la colitis ulcerosa se puede verificar por medio de biopsias que muestran la desaparición de vasos linfáticos de la lámina propia. Por el contrario, una mayor cantidad de vasos linfáticos es indicativa de inflamación activa.

El descubrimiento de la distribución de los vasos linfáticos en el intestino grueso estableció las bases para el tratamiento actual de los **adenomas** (pólipos adenomatosos del intestino grueso). Se trata de neoplasias intraepiteliales localizadas en la masa de tejido que sobresale en la luz del intestino grueso (fig. C17-6-1). La ausencia de vasos linfáticos en la lámina propia fue importante para entender el ritmo lento de la metástasis en ciertos tipos de cáncer de colon. Los cánceres que forman grandes pólipos adenomatosos en el colon pueden crecer excesivamente dentro del epitelio y la lámina propia antes de tener acceso a los vasos linfáticos que hay a la altura de la muscular de la mucosa. Dado que casi el 50% de todos los pólipos adenomatosos del intestino grueso se localizan en el recto y el colon sigmoide, se pueden detectar por medio de una rectosigmoidoscopia. Mientras la lesión esté confinada a la mucosa, la extirpación endoscópica de estos pólipos se considera un tratamiento clínico adecuado. Sin embargo, la decisión terapéutica final debe ser confirmada después de un examen microscópico cuidadoso de la muestra obtenida.

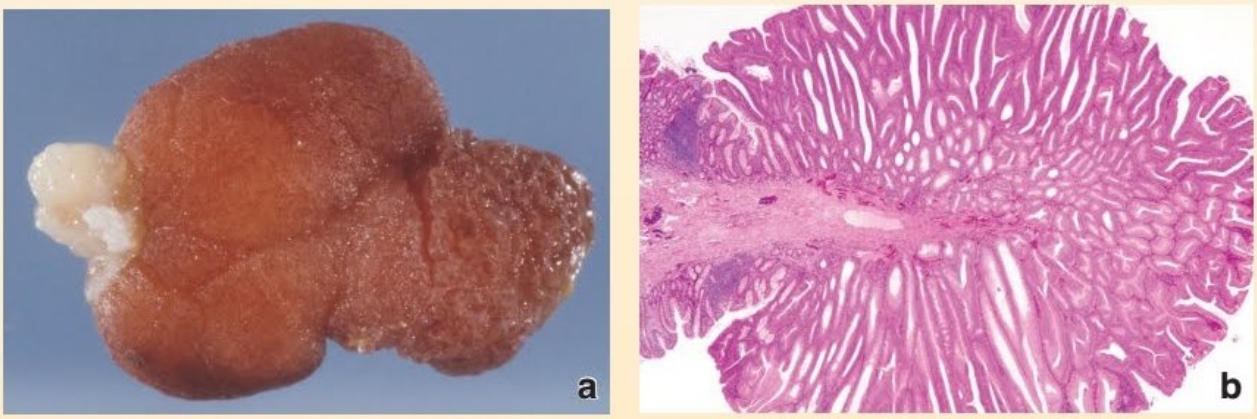

FIGURA C17-6-1. Pólipo adenomatoso de intestino grueso. a. En esta imagen se muestra una vista macroscópica de un pólipo (cerca de 2 cm de diámetro) que fue extirpado quirúrgicamente de intestino grueso durante una colonoscopia endoscópica. Tiene una superficie irregular característica (con tumefacciones redondeadas) y un pedículo mediante el cual se une a la pared del colon. **b.** Esta microfotografía se obtuvo del centro del pólipo. En el extremo del pólipo se nota un patrón repetitivo de túbulos cubiertos con células epiteliales neoplásicas que han migrado y se han acumulado en la superficie intestinal. El pedículo en el centro es continuo con la submucosa del colon. Nótese también, en la base del pedículo, el epitelio cilíndrico simple normal del intestino grueso (reproducido de: Mitros FA, Rubin E. The Gastrointestinal Tract. En: Rubin R, Strayer DS, eds. Rubin's Pathology: Clinicopathologic Foundations of Medicine, 5th ed. Baltimore: Lippincott Williams & Wilkins, 2008).

Recto y conducto anal

El **recto** es la porción distal dilatada del tubo digestivo. Su parte superior se distingue del resto del intestino grueso por la presencia de **pliegues** denominados ***pliegues rectales transversos***. La mucosa del recto es similar a la del resto del colon distal y posee glándulas intestinales tubulares rectas con muchas células caliciformes.

La porción más distal del tubo digestivo es el **conducto anal**. Tiene una longitud media de 4 cm y se extiende desde la cara superior del diafragma pélvico hasta el orificio anal (fig. 17-31). La porción superior del conducto anal presenta pliegues longitudinales denominados ***columnas anales***. Las depresiones que hay entre estas columnas reciben el nombre de ***senos anales***. El conducto anal está dividido en tres zonas de acuerdo con las características del revestimiento epitelial:

- **Zona colorrectal**, que se encuentra en la tercera parte superior del conducto anal y contiene epitelio cilíndrico simple, con características idénticas a las del epitelio del recto.
- **Zona de transición anal (ZTA)**, que ocupa el tercio medio del conducto anal. Constituye la transición entre el epitelio cilíndrico simple de la mucosa rectal y el epitelio plano estratificado de la piel perianal. La ZTA posee un epitelio cilíndrico estratificado interpuesto entre el epitelio cilíndrico simple y el plano

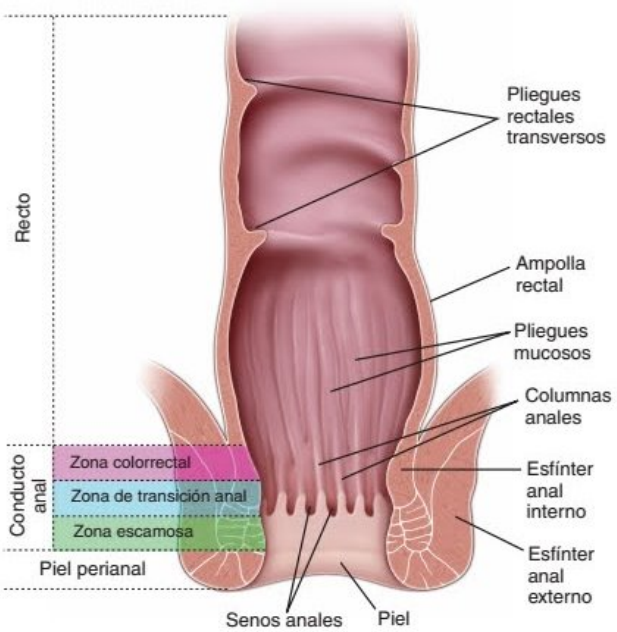

FIGURA 17-31. Ilustración del recto y del conducto anal. El recto y el conducto anal son las porciones terminales del intestino grueso. Están revestidos por la mucosa colorrectal que posee un epitelio cilíndrico simple formado en su mayor parte por células caliciformes y una gran cantidad de glándulas anales. En el conducto anal, el epitelio cilíndrico simple experimenta una transición a epitelio cilíndrico estratificado (o cúbico) y después a epitelio plano estratificado. Esta transición se produce en la región conocida como *zona de transición anal*, que ocupa la tercera parte media del conducto anal, entre la zona colorrectal y la zona escamosa de la piel perianal.

estratificado, que se extiende hacia la zona cutánea del conducto anal (fig. 17-32 y lám. 64, p. 664).

- **Zona escamosa**, que se encuentra en la tercera parte inferior del conducto anal. Esta zona está revestida con epitelio plano estratificado (escamoso) que es continuo al de la piel perianal.

En el conducto anal, las **glándulas anales** se extienden dentro de la submucosa e incluso dentro de la muscular externa. Estas glándulas tubulares rectas ramificadas secretan moco en la superficie anal a través de conductos revestidos por un epitelio cilíndrico estratificado. A veces, las glándulas anales están rodeadas por tejido linfático difuso. Con frecuencia conducen a la formación de **fístulas** patológicas (un orifico entre el conducto anal y la piel perianal).

La piel que rodea el orificio anal contiene grandes glándulas apocrinas llamadas ***glándulas perianales***. En algunos animales la secreción de estas glándulas actúa como una sustancia de atracción sexual. En este sitio también se encuentran folículos pilosos y glándulas sebáceas.

La submucosa de las columnas anales contiene las ramificaciones terminales de la arteria rectal superior y el plexo venoso rectal. La dilatación de estas venas de la submucosa son las **hemorroides internas**, que están relacionadas con el aumento de la presión venosa en el circuito de la vena porta (**hipertensión portal**). No hay tenias colónicas en el recto; la capa longitudinal de la muscular externa forma una lámina de espesor uniforme. La muscular de la mucosa desaparece más o menos a la altura de la ZTA, donde la capa circular de la muscular externa se engrosa para formar el esfínter anal interno. El esfínter anal externo está formado por músculo estriado del periné (cuadro 17-7).

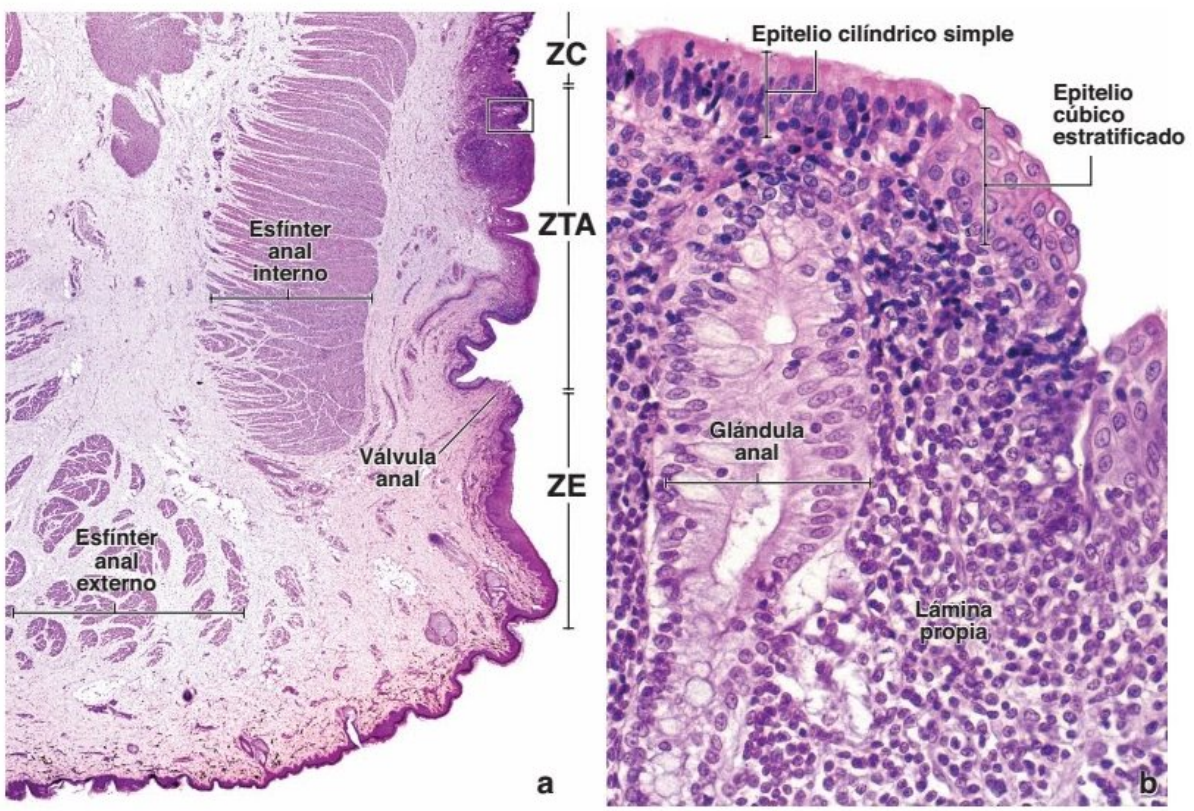

FIGURA 17-32. Microfotografías del conducto anal. a. En esta microfotografía se muestra un corte longitudinal a través de la pared del conducto anal. Nótense las tres zonas del conducto anal: la zona escamosa (*ZE*), que contiene un epitelio plano estratificado; la zona de transición anal (*ZTA*), que contiene un epitelio plano estratificado, cúbico o cilíndrico estratificado y cilíndrico simple de la mucosa rectal; y la zona colorrectal (*ZC*), que contiene solo un epitelio cilíndrico simple como el resto del colon. Obsérvese la válvula anal que indica la transición entre la zona de transición y la escamosa. El esfínter interno del ano es producto del engrosamiento de la capa circular de la muscular externa. En el tejido subcutáneo se ve una pequeña porción del esfínter externo del ano. 10×. **b.** En esta ampliación de la región dentro del *rectángulo* en **a** se ve con mayor detalle la zona de transición del conducto anal. Es necesario notar la transición brusca entre el epitelio cúbico estratificado y el cilíndrico simple. El epitelio cilíndrico simple de las glándulas anales se extiende hacia la submucosa. Estas glándulas tubulares, rectas, que secretan moco, están rodeadas por tejido linfático difuso. 200×.

CUADRO 17-7

CORRELACIÓN CLÍNICA: CÁNCER COLORRECTAL

El **cáncer colorrectal** (cáncer de colon o recto) es una de las principales causas de muerte relacionadas con cáncer en los Estados Unidos. Cada año se diagnostican casi 100 000 cánceres de colon y 40 000 rectales en los Estados Unidos, los cuales conducen a más de 50 000 decesos. El cáncer colorrectal suele presentarse entre los 60 y 79 años de edad en personas con dietas bajas en fibra y altas en grasas. La mayoría de los cánceres colorrectales (cerca del 98%) son adenocarcinomas y comienzan como pequeñas masas de células benignas que se originan en el epitelio glandular. Estas masas forman pólipos adenomatosos que generalmente se pueden detectar mediante colonoscopia o sigmoidoscopia. En los exámenes microscópicos, las glándulas intestinales irregulares están revestidas por una o más capas de células neoplásicas que se tiñen de oscuro, con o sin producción de moco (fig. C17-7-1).

El cáncer de colon varía en su distribución a lo largo del intestino grueso. Aproximadamente el 38% de los cánceres se localizan en el ciego y en el colon ascendente, otro 38% en el colon transverso, el 18% en el colon descendente y un 8% más en el colon sigmoide. En la actualidad se piensa que la inestabilidad cromosómica asociada con la acumulación escalonada de las mutaciones en los protooncogenes y en los genes supresores desempeña un papel decisivo en el desarrollo del cáncer colorrectal. Inicialmente, cuando las células epiteliales pierden el **gen supresor de tumores *APC*** (*adenomatous polyposis coli*), desarrollan pequeños pólipos. A continuación, la mutación en el **protooncogén *K-Ras*** transforma el pólipo en un adenoma benigno. Estas células experimentan mutaciones o deleciones adicionales por el **gen supresor de tumores *p53*** y el **gen *DCC***, lo que conduce al desarrollo de una forma invasora de adenocarcinoma. La segunda vía que lleva al desarrollo de cáncer colorrectal es causada por lesiones genéticas en el **gen de reparación de incompatibilidad de ADN** en las células epiteliales del colon. El cáncer colorrectal en esta etapa temprana suele producir síntomas generales, como cambios en la defecación, estreñimiento persistente o diarrea, cólicos o sangrado rectales, lo que puede ser un indicador de una malignidad en desarrollo. Con una detección temprana, la cirugía, la radiación y la quimioterapia pueden ser tratamientos eficaces.

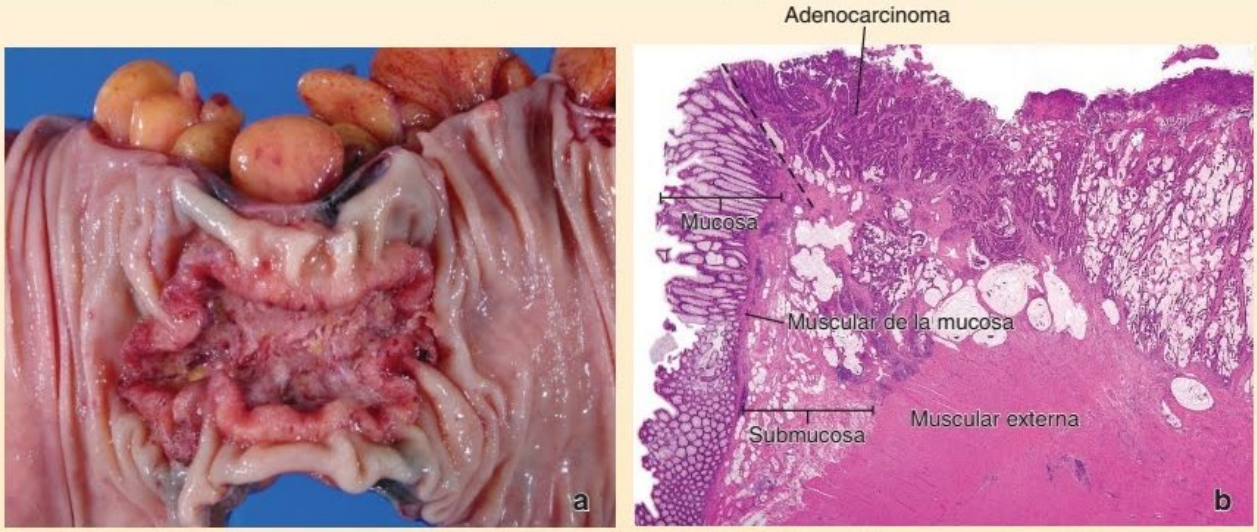

FIGURA C17-7-1. Características macroscópicas y microscópicas del adenocarcinoma de colon. a. En esta fotografía se muestra una masa elevada y con una úlcera en posición central que fue extirpada quirúrgicamente del colon. **b.** En esta imagen con poco aumento se presenta un sector de un tumor tomado desde un borde libre de la lesión para mostrar tanto la mucosa normal del intestino grueso (*izquierda*) como un adenocarcinoma invasor (*arriba, a la izquierda*). La transición abrupta al adenocarcinoma está marcada por la *línea discontinua*. Las glándulas intestinales en la parte normal del epitelio están revestidas por una capa simple de células caliciformes y absortivas, y ocupan todo el espesor de la mucosa. En cambio, el tejido invadido por el adenocarcinoma muestra un patrón irregular de glándulas sin producción de moco. Las células y sus núcleos se tiñen intensamente con hematoxilina (hipercromáticos). Nótese que las fibras musculares derivadas de la muscular de la mucosa discurren entre las glándulas colónicas. 120× (ambas imágenes por cortesía del doctor Thomas C. Smyrk).

SISTEMA DIGESTIVO II: TUBO DIGESTIVO

FUNDAMENTOS DEL TUBO DIGESTIVO

- El **tubo digestivo**, que se extiende desde el **esófago** hasta el **conducto anal**, es un conducto hueco compuesto por cuatro capas bien definidas (desde la luz hacia afuera): **mucosa**, **submucosa**, **muscular externa** y **serosa** (cuando el órgano está cubierto por peritoneo) o **adventicia** (cuando está rodeado por tejido conjuntivo).
- La **mucosa** siempre se asocia con la **lámina propia** subyacente (tejido conjuntivo laxo) y la **muscular de la mucosa** (capa muscular lisa). El tipo de epitelio mucoso varía de una región a otra, al igual que el espesor de la lámina propia y la muscular de la mucosa.
- La **submucosa** está compuesta por tejido conjuntivo denso irregular, que contiene vasos sanguíneos y linfáticos, un plexo nervioso y, a veces, glándulas.
- La **muscular externa** mezcla y propulsa el contenido del conducto. Consiste en dos capas de músculo liso: una capa interna circular y otra externa de orientación longitudinal; entre ellas se encuentra el plexo nervioso mientérico.
- La **serosa** o **adventicia** es la capa más externa del tubo digestivo.

ESÓFAGO

- La **mucosa** del esófago posee un epitelio plano estratificado sin estrato córneo. La **submucosa** contiene **glándulas esofágicas propias** que lubrican y protegen la superficie de la mucosa. La **muscular externa** es estriada en su parte superior y es reemplazada de manera gradual por la capa de músculo liso hacia la parte inferior.
- En la **unión esofagogástrica**, el epitelio plano estratificado sin estrato córneo cambia de forma súbita a un epitelio cilíndrico simple de la mucosa gástrica. Las glándulas cardiales esofágicas están presentes en la lámina propia de la unión.

ESTÓMAGO

- El estómago tiene tres regiones histológicas: la región **cardial** que rodea al orificio esofágico, la región **pilórica** cerca de la unión gastroduodenal y la región **fúndica** (anatómicamente ocupada por el **fondo** y el **cuerpo**).
- La **mucosa** de la región fúndica forma varios pliegues longitudinales (***rugae***). Las **células mucosas superficiales** revisten la superficie interna del estómago y las **criptas gástricas**, que son los orificios en las glándulas fúndicas ramificadas. Las células mucosas superficiales producen una cubierta viscosa e insoluble (parecida al gel) que contiene iones de bicarbonato para proteger la superficie epitelial contra agresiones físicas y químicas.
- Las **glándulas fúndicas** producen jugo gástrico que contiene cuatro componentes principales: ácido clorhídrico (HCl), pepsina (enzima proteolítica), factor intrínseco (para la absorción de vitamina B_{12}) y moco (protector contra el ácido gástrico).
- El epitelio de la glándula fúndica tiene cuatro tipos celulares principales: las células **mucosas del cuello**, que producen secreciones mucosas solubles y poco alcalinas; las **células parietales**, responsables de la producción de HCl en la luz de su sistema de canalículos intracelulares; las **células principales**, que secretan pepsinógeno; las **células enteroendocrinas**, que producen pequeñas hormonas paracrinas y reguladoras gastrointestinales; y las **células madre**, precursoras de todas las células de la glándula fúndica.
- Las **células mucosas del cuello** producen secreciones mucosas solubles ligeramente alcalinas.
- Las células parietales son grandes células localizadas a mitad de la glándula que se encargan de la producción de HCl dentro de la luz del sistema de canalículos intracelulares. Estas células también secretan factor intrínseco.
- Las **células principales** se localizan en la parte profunda de la glándula fúndica y secretan la proteína pepsinógeno, la cual se convierte en pepsina, una enzima proteolítica activa, al contacto con el pH bajo del jugo gástrico.
- Las **células enteroendocrinas** se encuentran en todos los niveles de la glándula fúndica. Producen pequeñas hormonas reguladoras gastrointestinales y paracrinas.
- Las **células madre** son precursoras de todas las células de la glándula fúndica y se localizan en la región del cuello de la glándula.
- Las **glándulas cardiales** están compuestas totalmente por células secretoras de moco intercaladas con algunas células enteroendocrinas.
- Las **glándulas pilóricas** son ramificadas y están revestidas por células de aspecto semejante al de las células mucosas superficiales y por algunas células enteroendocrinas.

INTESTINO DELGADO

- El **intestino delgado** es el componente más largo del tubo digestivo. Está dividido en tres regiones anatómicas: el **duodeno** (con glándulas de Brunner secretoras de moco en la submucosa), el **yeyuno** y el **íleon** (con placas de Peyer en la submucosa).
- La mucosa del intestino delgado está revestida por epitelio cilíndrico simple y su superficie absortiva está incrementada por los **pliegues circulares** y las **vellosidades**. Las glándulas intestinales tubulares simples (o criptas) se extienden desde la muscular de la mucosa y desembocan en la luz de la base de la vellosidad.
- El epitelio mucoso intestinal alberga al menos cinco tipos celulares: **enterocitos**, que son células absortivas especializadas para el transporte de sustancias desde la luz hacia los vasos sanguíneos o linfáticos; **células caliciformes**, que son glándulas unicelulares mucosecretoras intercaladas con otras células del epitelio intestinal; **células de Paneth**, que secretan sustancias antimicrobianas (p. ej., lisozima, defensinas α); **células enteroendocrinas**, que producen diversas hormonas endocrinas y paracrinas gastrointestinales; y **células M**, que están especializadas como células transportadoras de antígeno y cubren los nódulos linfáticos de la lámina propia.
- Las células del epitelio mucoso intestinal se hallan tanto en las glándulas intestinales como en la superficie de las vellosidades; sus proporciones cambian según la región.
- Los **enterocitos** son células absortivas especializadas en el transporte de sustancias desde la luz hacia los vasos sanguíneos o linfáticos.
- Las **células caliciformes** son glándulas unicelulares secretoras de mucina dispersas entre otras células del epitelio intestinal.
- Las **células de Paneth** se encuentran en la base de las glándulas intestinales; su función primaria es secretar sustancias antimicrobianas (p. ej., lisozima, defensinas α).
- Las **células enteroendocrinas** producen diversas hormonas gastrointestinales endocrinas y paracrinas.
- Las **células M** (que poseen micropliegues) están especializadas como células transportadoras de antígenos. Cubren los nódulos linfáticos de la lámina propia.
- Los **células madre** son precursoras de todas las células de las glándulas intestinales y se localizan cerca del fondo de la glándula.
- La **muscular externa** coordina las contracciones de las capas interna circular y externa longitudinal para producir el peristaltismo que desplaza el contenido intestinal en dirección distal. El **plexo mientérico** (plexo de Auerbach) autónomo inerva la muscular externa.

INTESTINO GRUESO

- El **intestino grueso** está compuesto por el **ciego** (con su **apéndice vermiforme**), el **colon**, el **recto** y el **conducto anal**. El apéndice tiene una gran cantidad de nódulos linfáticos que se extienden hacia la submucosa.
- La mucosa del intestino grueso contiene abundantes **glándulas intestinales** (criptas de Lieberkühn) tubulares, rectas, que se extienden en todo su espesor. Las glándulas están cubiertas por enterocitos (para la reabsorción de agua) y por células caliciformes (para lubricación).
- La **muscular externa** del colon tiene su capa externa condensada en tres prominentes bandas longitudinales, las **tenias colónicas**, que forman saculaciones en la pared del intestino grueso (haustras colónicas).
- En el **conducto anal**, el epitelio cilíndrico simple se torna estratificado en la **zona de transición anal** (tercio medio del conducto anal). La parte inferior del conducto anal está cubierta por epitelio plano estratificado que se continúa con la piel perineal.

LÁMINA 54 ■ ESÓFAGO

El esófago, la primera parte del tubo digestivo, es un conducto muscular que conduce los alimentos y otras sustancias desde la bucofaringe hasta el estómago. La **mucosa**, que reviste el esófago a todo lo largo, posee un epitelio plano estratificado sin estrato córneo. La **lámina propia** subyacente es semejante a la del resto del tubo digestivo; el tejido linfático difuso está disperso en toda su extensión y también hay nódulos linfáticos. La capa profunda de la mucosa, la **muscular de la mucosa**, está compuesta por fascículos de fibras musculares lisas con orientación longitudinal. La **submucosa** consiste en tejido conjuntivo denso, irregular, que contiene vasos sanguíneos y linfáticos de gran calibre, fibras nerviosas y células ganglionares. Las fibras nerviosas y las células ganglionares forman el plexo submucoso (plexo de Meissner). La **muscular externa** se divide en dos capas musculares, una capa circular interna y una capa longitudinal externa. El tercio superior de la muscular externa está compuesto por músculo estriado, una continuación del músculo de la faringe. El músculo estriado y los fascículos de músculo liso se mezclan y se entretejen en la muscular externa del tercio medio del esófago. La muscular externa del tercio inferior está formada solo por músculo liso, como en el resto del tubo digestivo.

Esófago, simio, H&E, 60×; recuadro, 400×.

En esta microfotografía se muestra un corte transversal de la pared del esófago. La **mucosa** (*Muc*) está compuesta por epitelio plano estratificado (*Ep*), una **lámina propia** (*LP*) y la **muscular de la mucosa** (*MM*). El límite entre el epitelio y la lámina propia es nítido, aunque irregular, como resultado de la presencia de numerosas papilas profundas de tejido conjuntivo. La capa basal del epitelio se tiñe intensamente y aparece como una banda oscura que es bastante visible con poco aumento. Esto se debe, en parte, a la basofilia citoplasmática de las células basales. El hecho de que las células basales sean pequeñas incrementa la relación núcleo:citoplasma, lo cual intensifica todavía más la tinción de esta capa con hematoxilina.

La **submucosa** está compuesta por tejido conjuntivo denso, no modelado, que contiene los vasos sanguíneos y los nervios más grandes. En esta figura no se observan glándulas en la submucosa; sin embargo, suelen hallarse en toda esta capa y es probable que queden incluidas en algún corte de la pared. Mientras el límite entre el epitelio y la lámina propia es claro, el límite entre la mucosa (*Muc*) y la submucosa (*SubM*) está menos definido, aunque se discierne con bastante facilidad.

La **muscular externa** (*ME*) que se muestra aquí está compuesta por dos capas musculares, una capa circular interior mucho más delgada que la capa longitudinal externa (*Long*). En este caso, la muscular externa (*ME*) está conformada en gran parte por músculo liso, pero también contiene áreas de músculo estriado. Si bien las estrías no son visibles con este poco aumento, las regiones de eosinofilia intensa (*asteriscos*) corresponden a músculo estriado cuando se observan con mayor aumento. El *recuadro*, que corresponde a una región de la *mitad inferior* de la figura, corrobora esta identificación.

En el *recuadro* se muestran los músculos liso y estriado con orientación circular. El músculo estriado se tiñe más intensamente con eosina, pero es más importante la distribución y la cantidad de núcleos. En el centro del *recuadro* se encuentran abundantes núcleos alargados y orientados de forma uniforme que pertenecen al músculo liso (*ML*). Por arriba y por debajo hay unos pocos núcleos alargados; además, están situados sobre todo en la periferia de las fibras. Este es músculo estriado (*MEst*), cuyas estrías transversales son apenas perceptibles en algunos sitios. La muestra que se observa aquí pertenece a la mitad del esófago, donde hay tanto músculo liso como estriado. La muscular externa del tercio distal del esófago solo posee músculo liso, mientras que el tercio proximal solo contiene músculo estriado. Por fuera de la muscular externa se encuentra la **adventicia** (*Adv*), que consiste en tejido conjuntivo denso.

Mucosa, esófago, simio, H&E, 300×.

Como en otros epitelios planos estratificados, las células nuevas se producen en el estrato basal, desde donde migran hacia la superficie. Durante esta migración cambian la forma y la orientación de las células. Este cambio en la forma y orientación celular también se refleja en el aspecto de los núcleos. En las capas profundas, los núcleos son esféricos; en las capas más superficiales, los núcleos son alargados y se orientan de forma paralela al plano de la superficie. El hecho de que puedan observarse núcleos en todo el espesor del revestimiento, en particular en las células superficiales, indica que el epitelio no está queratinizado. En algunos casos, el epitelio de las regiones superiores del esófago puede estar paraqueratinizado o, con mucha menor frecuencia, queratinizado.

Como se muestra en esta imagen, la **lámina propia** (*LP*) es un tejido conjuntivo laxo, muy celular, que contiene muchos linfocitos (*Lin*), vasos sanguíneos pequeños y vasos linfáticos (*VL*). La parte más profunda de la mucosa es la muscular de la mucosa (*MM*). Esta capa de músculo liso define el límite entre la mucosa y la submucosa. Los núcleos de las células musculares lisas de esta capa se observan esferoideos porque el plano de corte es transversal a la fibra.

Adv, adventicia
Ep, epitelio estratificado plano
Lin, linfocitos
Long, capa longitudinal de la muscular externa
LP, lámina propia
ME, muscular externa
MEst, músculo estriado
ML, músculo liso
MM, muscular de la mucosa
Muc, mucosa
SubM, submucosa
VL, vasos linfáticos
asteriscos (figura superior), regiones de músculo estriado en la muscular externa
flechas (figura inferior), linfocitos en el epitelio

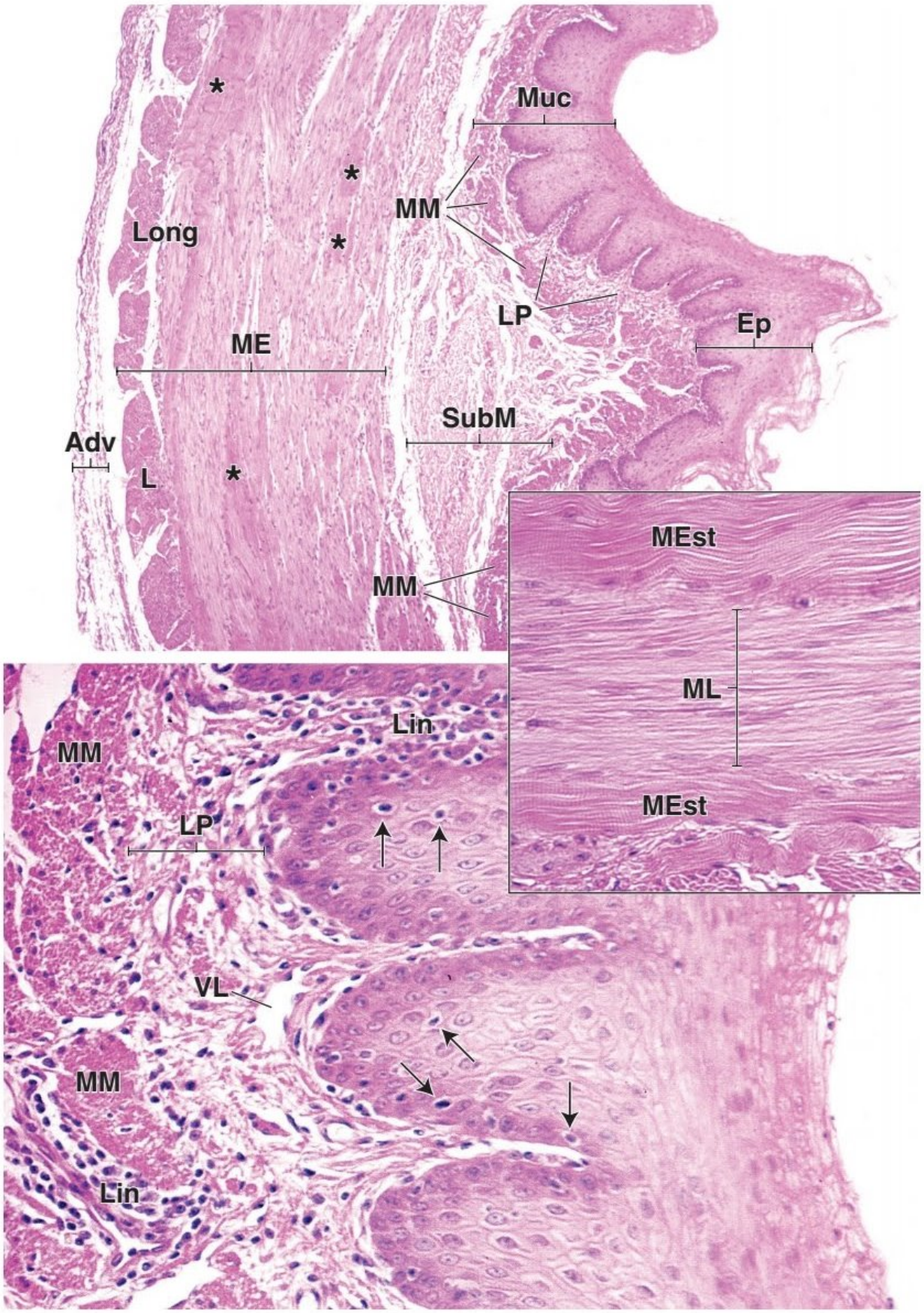
Muc
MM
Long
LP
Ep
ME
SubM
Adv
L
MEst
MM
ML
MEst
Lin
MM
LP
VL
MM
Lin

LÁMINA 55 ■ ESÓFAGO Y ESTÓMAGO, REGIÓN DEL CARDIAS

La **unión esofagogástrica** marca un cambio funcional desde lo que es un simple conducto (esófago) hacia un verdadero órgano digestivo (estómago). El epitelio de la mucosa cambia desde plano estratificado (protección) hasta cilíndrico simple (secreción), que forma las glándulas que secretan mucinógeno, enzimas digestivas y ácido clorhídrico. La lámina propia, muy celular, contiene abundante tejido linfático difuso, lo cual enfatiza la contribución de esta capa al sistema inmunitario.

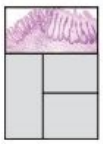

Unión esofagogástrica, esófago y estómago, humano, H&E, 100×.

Aquí se muestra la transición entre el esófago y el estómago. El esófago está a la *derecha* y la región cardial del estómago a la *izquierda*. El *rectángulo grande* marca una región representativa de la mucosa cardial que se aprecia con mayor aumento en la figura de abajo; el *rectángulo pequeño* muestra una parte de la transición que se examina con mayor ampliación en la imagen de la *derecha*.

Como se observa en la lámina 54, el esófago tiene un revestimiento interno de **epitelio plano estratificado** (*Ep*) cuya superficie basal está interdigitada por papilas profundas de tejido conjuntivo. Cuando estas se seccionan en sentido oblicuo (como ha sucedido aquí con cinco de ellas), aparecen como islotes de tejido conjuntivo dentro del epitelio grueso. Debajo del epitelio están la lámina propia, a menudo infiltrada por linfocitos (*Lin*) y la muscular de la mucosa (*MM*). En la transición entre el esófago y el estómago (*véase* también la *figura del centro a la derecha*), el epitelio plano estratificado del esófago termina de forma abrupta y comienza el **epitelio cilíndrico simple** de la superficie del estómago.

La superficie del estómago contiene numerosas depresiones relativamente profundas denominadas *criptas gástricas* (*CG*), o fovéolas, que poseen un epitelio similar al de la superficie con el cual se continúa. Las **glándulas** que desembocan en la base de las criptas son las glándulas cardiales (*GC*). Toda la mucosa gástrica contiene glándulas. Existen tres tipos de glándula gástrica: cardial, fúndica y pilórica. Las glándulas cardiales se encuentran en las inmediaciones de la abertura del esófago, las glándulas pilóricas se localizan en la porción en forma de embudo (infundibuliforme) del estómago (que conduce al duodeno) y las glándulas fúndicas se encuentran a lo largo del resto del estómago.



Región del cardias, estómago, humano, H&E, 260×.

Las **glándulas cardiales** y las criptas gástricas (*CG*) observadas en la *figura superior* están rodeadas por una lámina propia muy celular. A mayor aumento se puede observar que muchas células de la lámina propia son linfocitos y otras células del sistema inmunitario. Entre las células musculares lisas de la muscular de la mucosa (*MM*) puede haber una gran cantidad de linfocitos (*Lin*), por lo que esta capa parece interrumpida. Además, las *flechas* indican algunos linfocitos intraepiteliales.

Las glándulas cardiales (*GC*) están restringidas en una región estrecha alrededor del orificio del cardias. Vacían sus secreciones a través de conductos (*C*) en el fondo de las criptas gástricas. No hay un límite preciso entre el cardias y la región fúndica del estómago que contiene células parietales y principales. Por ello, en el límite entre estas dos regiones, en las glándulas cardiales podemos observar algunas células parietales.

En algunos animales (p. ej., rumiantes y cerdos), la anatomía y la histología del estómago son diferentes. En ellos, al menos una parte del estómago está revestida por epitelio plano estratificado.

Unión esofagogástrica, esófago y estómago, humano, H&E, 440×.

Las células cilíndricas de la superficie del estómago y de las **criptas gástricas** (*CG*) producen moco. Cada célula de la superficie general y de las criptas contiene un cáliz mucoso en su citoplasma apical que forma una lámina glandular de **células mucosas superficiales** (*CMS*). El contenido del cáliz mucoso suele perderse durante la preparación del tejido; por eso la región del cáliz apical de las células aparece vacía en los cortes de parafina teñidos con H&E (como estos). Nótese la aparición de tejido conjuntivo suelto de la lámina propia (*LP*) que separa las criptas gástricas (*CG*).

Región del cardias, estómago, humano, H&E, 440×.

El epitelio de las glándulas cardiales (*GC*) también está compuesto por células mucosas glandulares (*CMG*). Como se observa en la microfotografía, el núcleo de la célula glandular generalmente está aplanado; un lado es contiguo a la base de la célula, mientras que el otro es contiguo al citoplasma de tinción pálida. De nuevo, el moco se pierde durante el procesamiento del tejido y eso provoca el aspecto pálido del citoplasma. Si bien la mayoría de las **glándulas cardiales** no son ramificadas, a veces se observan algunas ramificaciones. Las glándulas vierten sus secreciones a través de conductos (*C*) en la base de las criptas gástricas. Las células que forman los conductos son cilíndricas y el citoplasma se tiñe bien con eosina. Esto facilita la distinción entre las células del conducto y las células glandulares mucosas. Entre las células que forman la porción del conducto de la glándula están las que experimentan división mitótica para reemplazar las células mucosas superficiales y las glandulares. Las glándulas cardiales también contienen células enteroendocrinas; sin embargo, son difíciles de identificar en los cortes rutinarios de parafina teñidos con H&E. En la cercanía de la glándula se observan haces interrumpidos de músculos lisos de la muscular de la mucosa (*MM*).

C, conducto de glándula cardial
CG, criptas gástricas
CMG, células mucosas glandulares
CMS, células mucosas superficiales
Ep, epitelio
GC, glándulas cardiales
Lin, linfocitos
LP, lámina propia
MM, muscular de la mucosa
flechas, linfocitos intraepiteliales

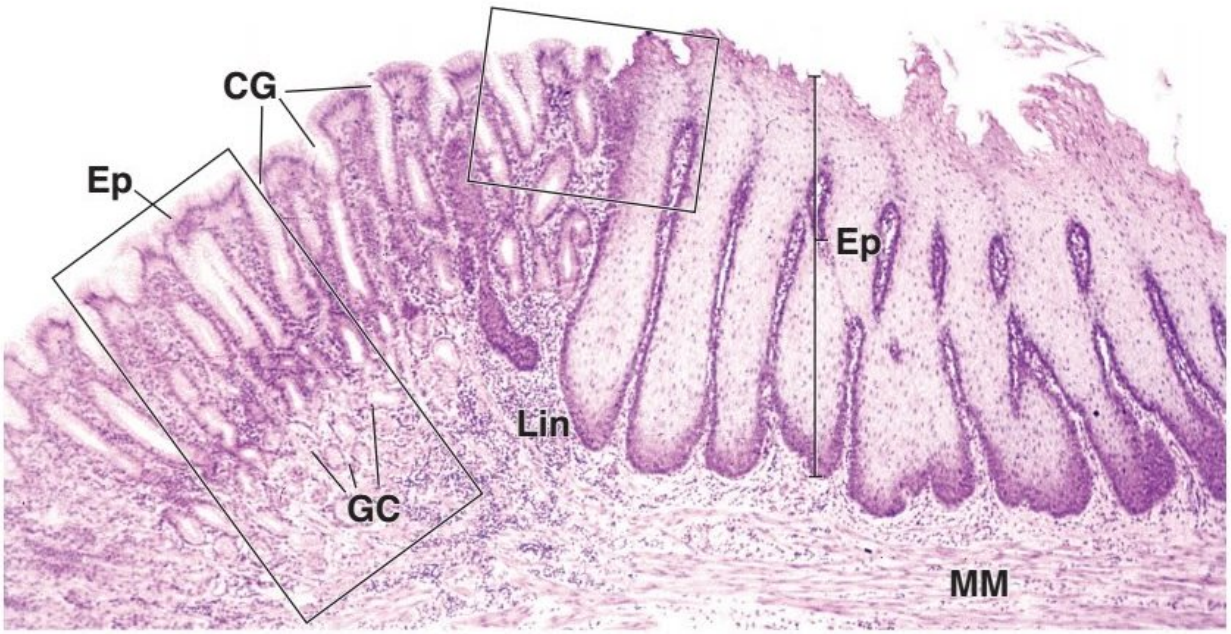
CG
Ep
Ep
Lin
GC
MM

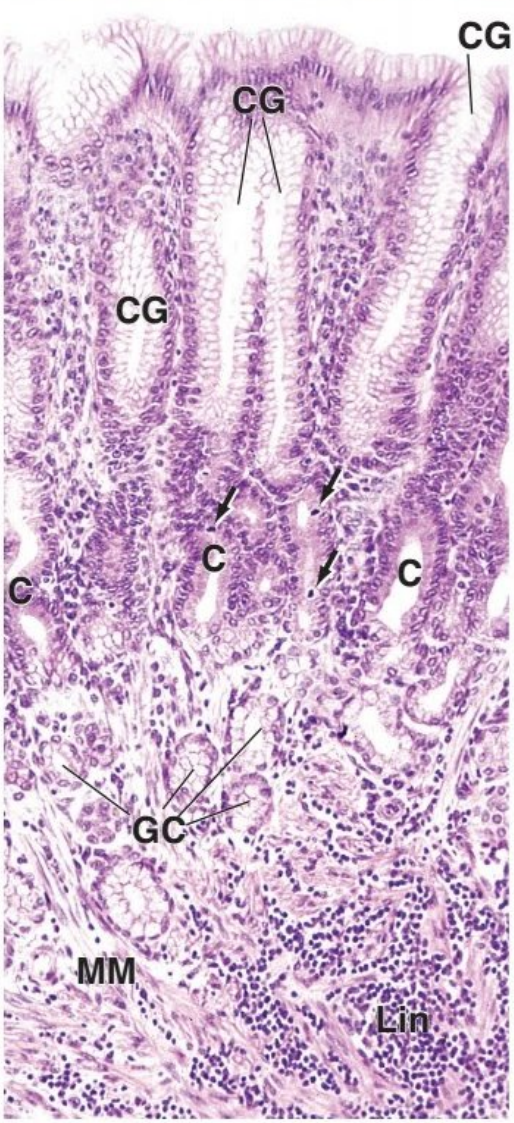
CG
CG
CG
C
C
C
GC
MM
Lin

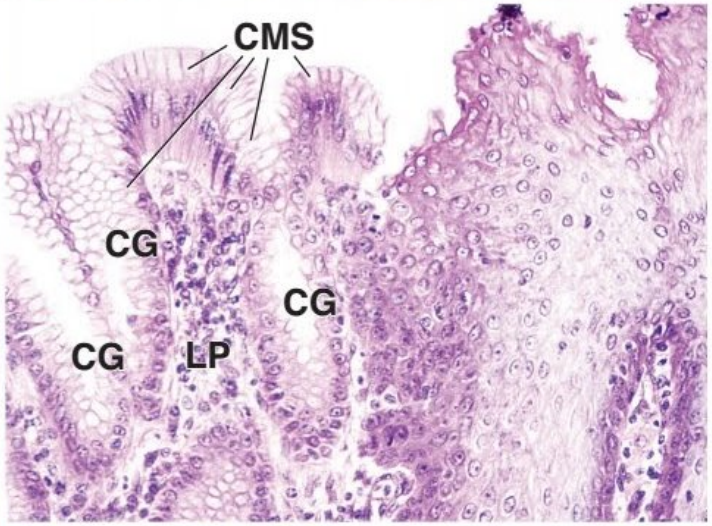
CMS
CG
CG
CG
LP

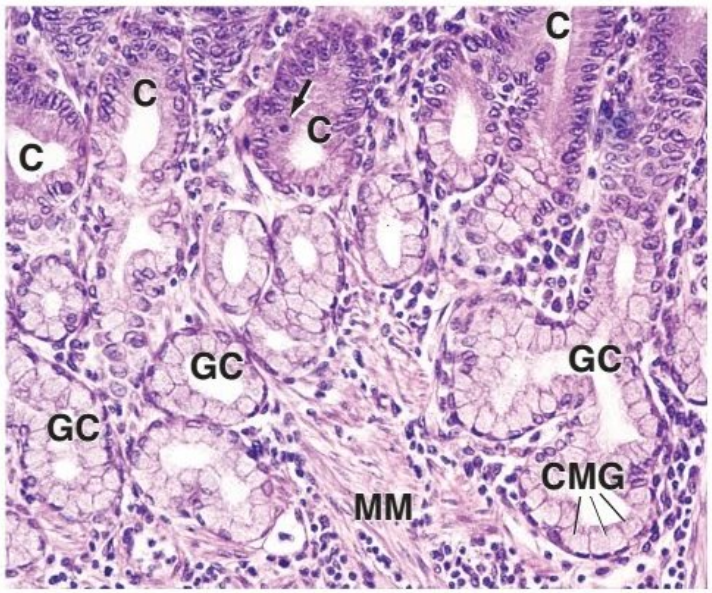
C
C
C
C
GC
GC
GC
CMG
MM

LÁMINA 56 ■ ESTÓMAGO I

Histológicamente, el **estómago** se divide en tres regiones: el **cardias**, que está junto al esófago y contiene glándulas cardiales que secretan principalmente mucinógeno; el **píloro**, proximal respecto al esfínter gastroduodenal (pilórico) y que contiene glándulas pilóricas que secretan un mucinógeno semejante al de las *células mucosas superficiales*; y el **fondo** gástrico, el cuerpo o parte más grande del estómago, que contiene glándulas fúndicas (gástricas). Las glándulas fúndicas presentan **células parietales (oxínticas)**, que son acidófilas y secretan HCl 0.16 N; y **células principales**, que son basófilas y contienen gránulos de secreción acidófila en su citoplasma apical. Los gránulos contienen principalmente pepsinógeno. En las glándulas de todas las regiones del estómago hay **células enteroendocrinas**.

Estómago, humano, H&E, 40×.

Como sucede en otras partes del tubo digestivo, la pared del estómago está formada por cuatro capas: mucosa (*Muc*), submucosa (*SubM*), muscular externa (*ME*) y serosa. La **mucosa** es la capa más interna y tiene, a su vez, tres regiones distintivas (*flechas*). La región más superficial (en contacto con la luz del órgano) contiene criptas gástricas; la región intermedia presenta los cuellos de las glándulas (que se tiñen bien con eosina) y la región más profunda (alejada de la luz) se tiñe intensamente con hematoxilina. Los tipos de célula de esta región (basófila) de la mucosa fúndica se consideran en la *figura de abajo*. Las células de las tres regiones y sus características de tinción se estudian en la lámina 57.

La superficie interna del estómago vacío presenta pliegues largos conocidos como *pliegues longitudinales* o *arrugas* (***rugae***). Aquí se muestra el corte transversal de uno de esos pliegues. Está compuesto por mucosa y submucosa (*asteriscos*). Estos pliegues no son permanentes y desaparecen cuando se estira la pared gástrica, como ocurre cuando el estómago se distiende. También son visibles las regiones mamiliformes (*M*), elevaciones leves de la mucosa que semejan cantos rodados. Las regiones mamiliformes consisten solo de mucosa, no tienen submucosa.

La **submucosa** y la **muscular externa** se tiñen predominantemente con eosina, pero la muscular externa aparece más oscura. El músculo liso de la muscular externa le confiere un aspecto homogéneo y sólido uniforme. En cambio, la submucosa, por ser tejido conjuntivo, puede contener adipocitos y posee vasos sanguíneos (*VS*) abundantes. La **serosa** es tan delgada que con poco aumento no se alcanza a ver como una capa definida.

Unión cardiofúndica, estómago, humano, 240×.

Esta figura y la de abajo muestran la **unión cardiofúndica**, entre el cardias y las regiones fúndicas del estómago. Esta transición puede identificarse en los cortes histológicos según la estructura de la mucosa. Las criptas gástricas (*CG*), de las cuales se observan algunas que desembocan en la superficie (*flechas*), son similares en ambas regiones, pero las glándulas son diferentes. Están compuestas, sobre todo, por células mucosecretoras y algunas células enteroendocrinas. El límite entre las glándulas cardiales (*GC*) y las glándulas fúndicas (*GF*) está señalado por *líneas discontinuas* en cada imagen.

Aquí se muestra todo el espesor de la mucosa gástrica, como lo indica la presencia de la muscular de la mucosa (*MM*) debajo de las glándulas fúndicas. La muscular de la mucosa debajo de las glándulas cardiales está desdibujada por la gran infiltración de linfocitos, los cuales forman un nódulo linfático (*NL*).

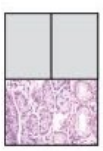

Unión cardiofúndica, estómago, humano, 640×.

En esta imagen es posible comparar con mayor aumento las glándulas cardiales y las glándulas fúndicas. Las **glándulas cardiales** (*GC*) están compuestas por células mucosas glandulares distribuidas en forma de epitelio cilíndrico simple; el núcleo se encuentra en la parte más basal de la célula y aparece un poco aplanado. El citoplasma parece un retículo pálido de material que se tiñe poco. La luz (*L*) de las glándulas cardiales es bastante amplia. Por otro lado, las **glándulas fúndicas** (*GF*) (a la *izquierda de la línea discontinua*) son pequeñas y su luz solo puede verse, de manera fortuita, en algunos cortes. En consecuencia, la mayoría de las glándulas aparecen como cordones de células. Dado que es una región profunda de la mucosa fúndica, la mayoría de las células son principales. La porción basal de la célula principal contiene el núcleo y un extenso ergastoplasma, de ahí su basofilia. El citoplasma apical, generalmente ocupado por los gránulos de secreción que se perdieron durante la preparación del tejido, se tiñe poco. Dispersas entre las células principales están las células parietales (*CP*). Estas células tienen un núcleo redondo característico rodeado por citoplasma eosinófilo. Entre las células de la lámina propia se ven algunas con núcleos alargados pálidos. Se trata de células musculares lisas (*CM*) que se extienden hacia la lámina propia desde la muscular de la mucosa.

CG, criptas gástricas
CM, células musculares lisas
CP, células parietales
GC, glándulas cardiales
GF, glándulas fúndicas
L, luz
M, región mamiliforme
ME, muscular externa
MM, muscular de la mucosa
Muc, mucosa
NL, nódulo linfático
SubM, submucosa
VS, vaso sanguíneo
asteriscos, submucosa en los *rugae*
flechas, *imagen superior izquierda,* tres regiones de la mucosa fúndica con tinciones diferentes; *imagen superior derecha,* orificios de las criptas gástricas
línea discontinua, límite entre las glándulas cardiales y fúndicas

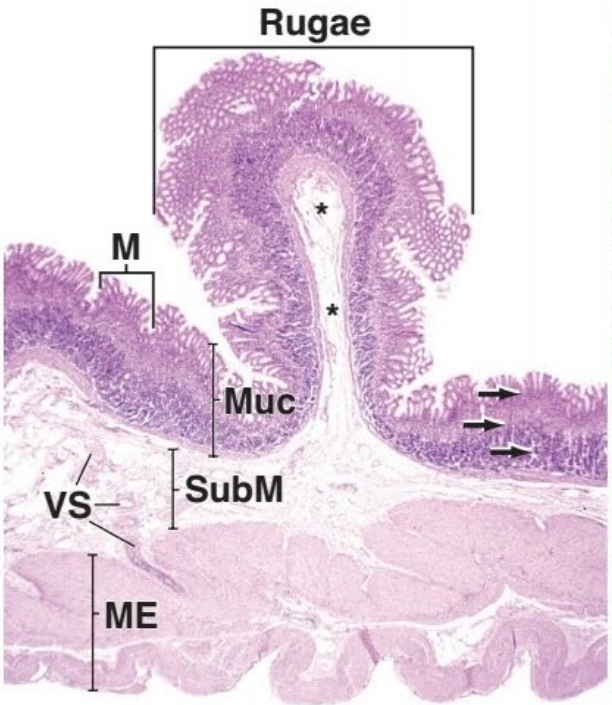
Rugae
M
Muc
SubM
VS
ME

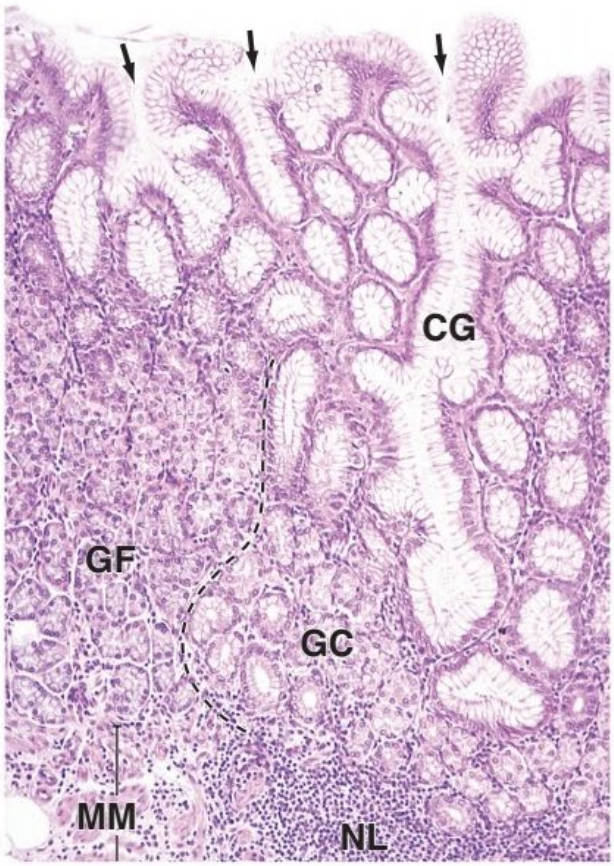
CG
GF
GC
MM
NL

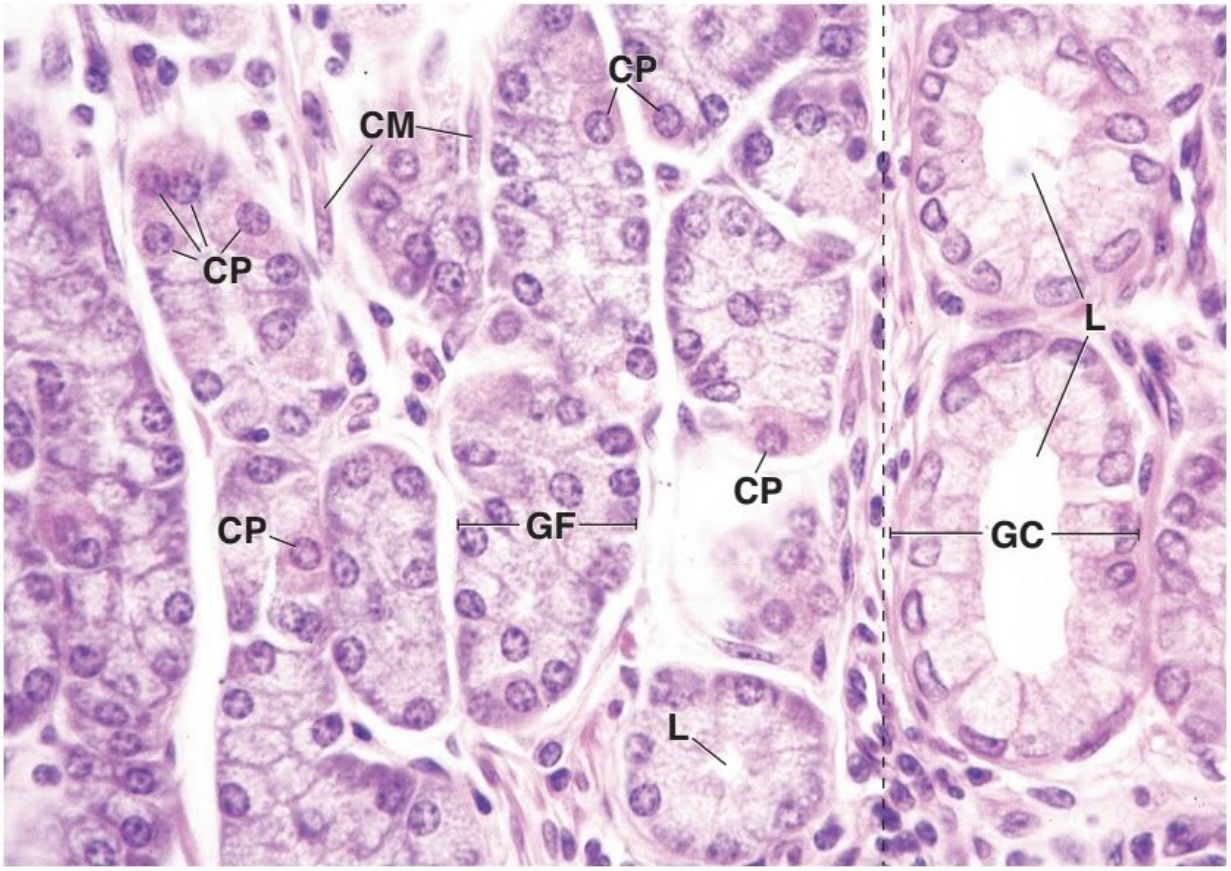
CP
CM
CP
CP
GF
CP
L
GC
L

LÁMINA 57 ■ ESTÓMAGO II

El revestimiento epitelial del tubo digestivo es un epitelio que se renueva de forma regular; cada porción tiene un tiempo de recambio y una ubicación de sus células madre característicos. En el estómago, los células madre se ubican en los cuellos mucosos. Las células que migran hacia arriba para formar las células mucosas de las criptas gástricas y de las de superficie tienen un tiempo de recambio de entre 3 y 5 días; las células que migran hacia abajo para formar las células parietales, las células principales y las células enteroendocrinas de las glándulas tienen un tiempo de recambio de cerca de 1 año.

Glándulas fúndicas, estómago, simio, H&E, 320×.

En esta imagen se muestra una región de la **mucosa fúndica** que incluye el fondo de las criptas gástricas y el cuello, así como el cuerpo de las glándulas fúndicas. Incluye las regiones señaladas por *flechas* en la imagen *superior izquierda* de la lámina 56. Las **células mucosas superficiales** (*CMS*) de las criptas gástricas se identifican con facilidad debido a que el cáliz mucoso, en el polo apical de cada célula, tiene un aspecto vacío o deslavado. Justo debajo de las criptas gástricas están los cuellos de las glándulas fúndicas (*Cu*), donde se pueden identificar **células mucosas del cuello** (*CMC*) y **células parietales** (*CP*). Las células mucosas del cuello forman una secreción mucinosa que difiere de la producida por las células mucosas superficiales. Como se observa aquí, las células mucosas del cuello muestran un citoplasma pálido; no hay regiones citoplasmáticas que se tiñan con intensidad, ni la ausencia característica de tinción local, como ocurre en el cáliz mucoso de las células mucosas superficiales. Estas células también son las células madre que se dividen para originar las células mucosas superficiales y las células glandulares.

Las **células parietales** se distinguen sobre todo por la eosinofilia pronunciada de su citoplasma. Sus núcleos son redondos, como los de las células principales, pero tienden a ubicarse más cerca de la lámina basal del epitelio que de la luz de la glándula debido a la configuración piriforme de la célula parietal.

Esta imagen también permite observar las características importantes de las **células principales** (*CPr*): el núcleo redondo de ubicación basal, el ergastoplasma muy basófilo (fácilmente visible, en particular en algunas de las células principales en las que el núcleo no ha quedado incluido en el plano de corte) y el citoplasma apical eosinófilo pálido (generalmente ocupado por gránulos de secreción).

Submucosa, estómago, simio, H&E, 320×.

En esta figura se muestra el fondo de la mucosa gástrica, la **submucosa** (*SubM*) y parte de la muscular externa (*ME*). La muscular de la mucosa (*MM*) es la parte más profunda de la mucosa. Está compuesta por células musculares lisas dispuestas en al menos dos capas. Como se observa en la imagen, las células musculares lisas, contiguas a la submucosa, se han cortado en sentido longitudinal y exhiben núcleos de contorno alargado. Justo encima de esta capa, las células musculares lisas se han cortado en sentido transversal y sus núcleos se observan redondos.

La submucosa está compuesta por un tejido conjuntivo de densidad moderada. En la submucosa se encuentran adipocitos (*Adi*), vasos sanguíneos (*VS*) y un grupo de células ganglionares (*CGa*). Estas células en particular pertenecen al **plexo submucoso** (*plexo de Meissner* [*PM*]). El *recuadro* muestra algunas células ganglionares (*CGa*) a mayor aumento. Estos son los somas voluminosos de las neuronas entéricas. Cada soma neuronal está rodeado por células satélite que se hallan estrechamente adosadas a él. Las *puntas de flecha* señalan los núcleos de las células satélite.



Glándulas gástricas, estómago, tinción argéntica, 160×.

Las **células enteroendocrinas** constituyen una clase de células que pueden detectarse con métodos histoquímicos especiales o con tinción argéntica, pero que no son visibles con facilidad en los cortes teñidos con H&E. Aquí se muestra la distribución de las células según una técnica especial de tinción argéntica (*flechas*). Debido al procedimiento usado para teñirlas, estas células reciben el muy adecuado nombre de ***células argentafines***. Las células mucosas superficiales (*CMS*) en esta imagen señalan el fondo de las criptas gástricas y permiten corroborar que los cuellos de las glándulas fúndicas quedaron incluidos en el corte. Las células argentafines se ven *negras* en esta muestra. Una ampliación relativamente baja permite que el observador pueda calcular la frecuencia de distribución de estas células.

Glándulas gástricas, estómago, tinción argéntica, 640×.

A mayor aumento se puede observar que las **células argentafines** (*flechas*) están ennegrecidas casi por completo (por la tinción con plata), aunque en algunas se distingue un núcleo tenue. La plata tiñe el producto de secreción que se pierde durante la preparación con otros métodos de rutina y, en concordancia con esto, en los cortes de parafina teñidos con H&E, la célula argentafín aparece como una célula clara. La técnica especial de tinción argéntica en esta imagen y en la de la *izquierda* muestra que muchas células argentafines tienen la tendencia a ubicarse cerca de la lámina basal y lejos de la luz de la glándula.

Adi, adipocitos
CGa, células ganglionares
CMC, células mucosas del cuello
CMS, células mucosas superficiales
CP, células parietales
CPr, células principales
Cu, cuello de las glándulas fúndicas
ME, muscular externa
MM, muscular de la mucosa
PM, plexo de Meissner
SubM, submucosa
VS, vaso sanguíneo
flechas, células argentafines
puntas de flecha, núcleos de las células satélite

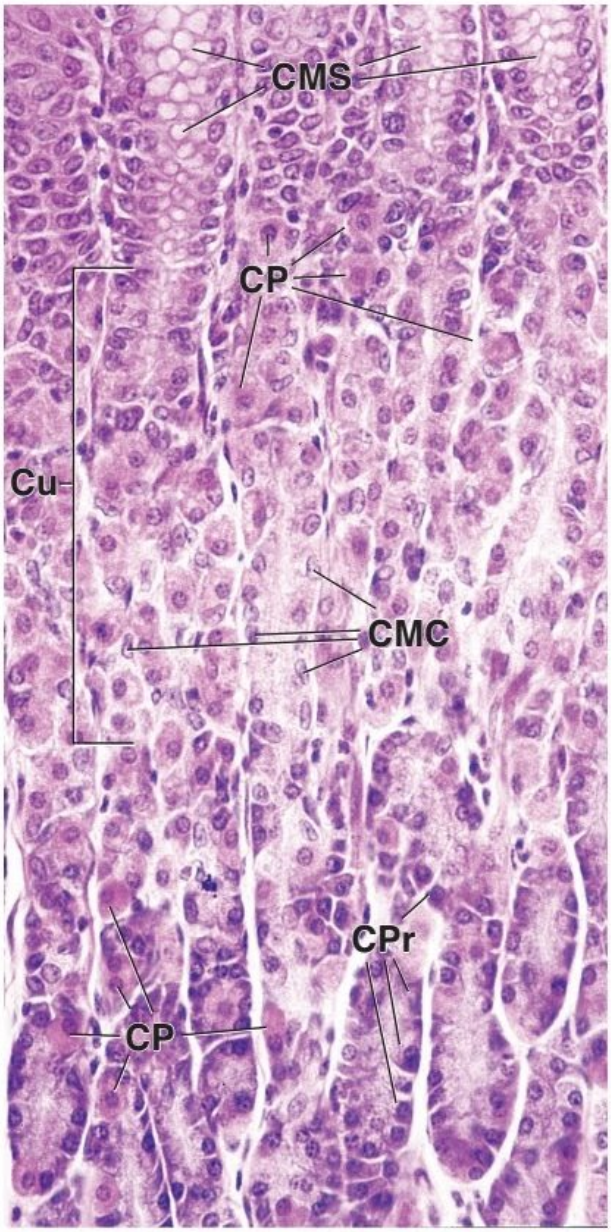
CMS
CP
Cu
CMC
CPr
CP

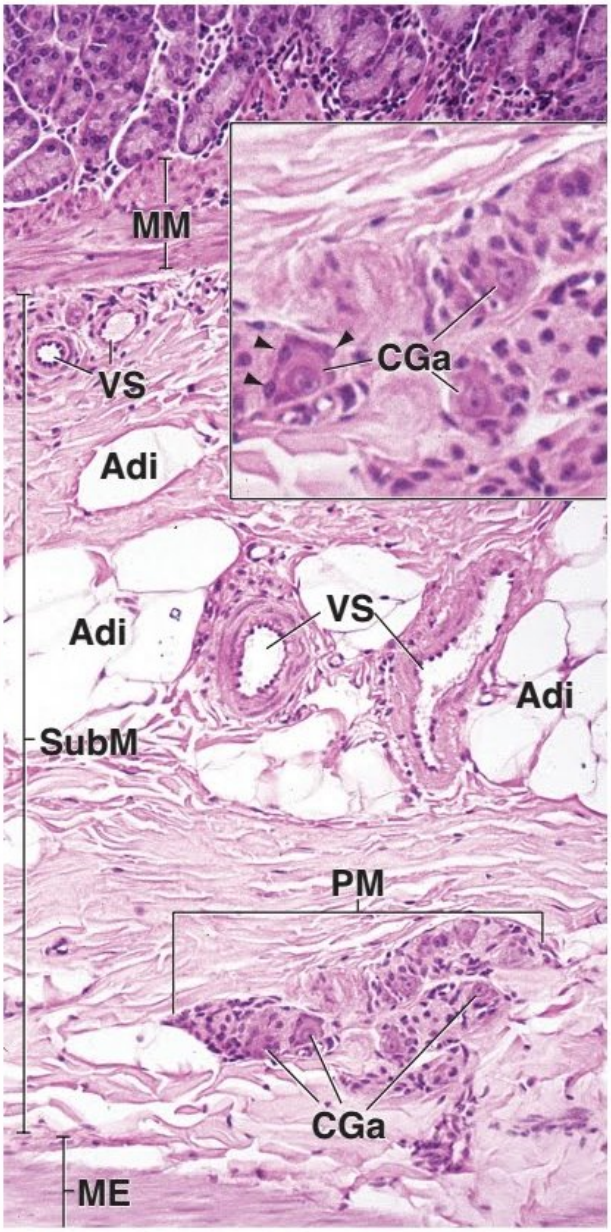
MM
VS
CGa
Adi
Adi
VS
Adi
SubM
PM
CGa
ME

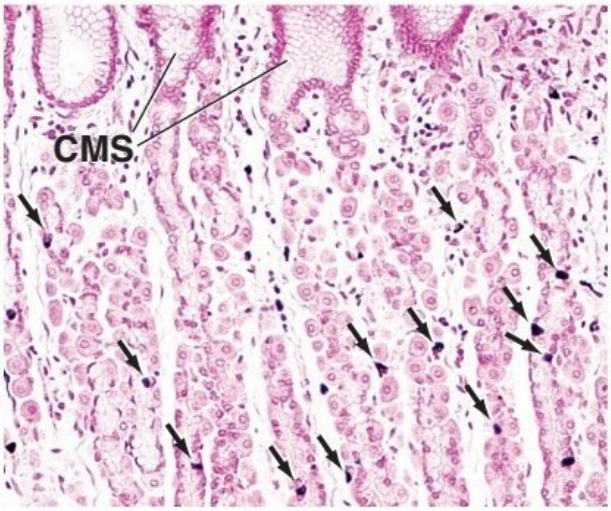
CMS

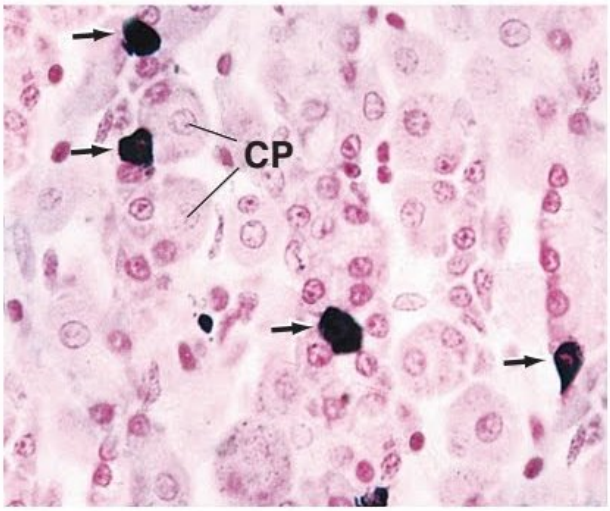
CP

LÁMINA 58 ■ UNIÓN GASTRODUODENAL

La unión gastroduodenal marca la entrada en la porción absorbente del tubo digestivo. El engrosamiento de la capa circular de la muscular externa en este sitio forma el esfínter pilórico que regula el paso del quimo desde el estómago hacia el intestino. La secreción mucosa de las glándulas pilóricas contribuye a neutralizar el quimo a medida que ingresa en el intestino.

Unión gastroduodenal, estómago y duodeno, simio, H&E, 40×.

Aquí se muestra la **transición gastroduodenal** entre el estómago y el duodeno. La mayor parte de la mucosa que se observa en la imagen pertenece al estómago; se trata de la **mucosa pilórica** (*MucP*). El esfínter pilórico (*EP*) aparece como una región engrosada de músculo liso debajo de la mucosa pilórica. En el *extremo derecho* se encuentra la **mucosa duodenal**, que es la primera parte de la mucosa intestinal (*MucI*). La región incluida en el *rectángulo* se muestra con mayor ampliación en la imagen de abajo. La imagen permite comparar las dos regiones de la mucosa y también muestra las glándulas submucosas (glándulas de Brunner).

La submucosa del duodeno contiene las **glándulas submucosas (de Brunner)**. Estas glándulas se encuentran debajo de la muscular de la mucosa, por lo que esta estructura sirve como un marcador útil para identificarlas. En el estómago, la **muscular de la mucosa** (*MM*) se identifica con facilidad en forma de bandas estrechas de tejido muscular. Puede seguirse hacia la derecha hasta el duodeno; sin embargo, se interrumpe en la región comprendida entre los *asteriscos*.

En esta imagen también se muestra una región engrosada de la muscular externa gástrica, donde finaliza el estómago. Este es el esfínter pilórico (*EP*). Su espesor, debido en gran parte a la amplificación de la capa circular de músculo liso de la muscular externa, puede apreciarse por comparación con la muscular externa (*ME*) en el duodeno.

Unión gastroduodenal, estómago y duodeno, simio, 120×.

El examen de esta región a mayor aumento permite comprobar que, además de las glándulas intestinales (*GIn*) que están en la mucosa, en la submucosa duodenal también hay glándulas. Se trata de las **glándulas submucosas (de Brunner)** (*GSB*). Puede observarse que algunos de los elementos glandulares *(flechas)* pasan de la submucosa a la mucosa, por lo que interrumpen la **muscular de la mucosa** (*MM*). Las glándulas submucosas envían sus secreciones hacia la luz intestinal a través de conductos (*C*). En cambio, las glándulas pilóricas (*GPi*) son bastante rectas en la mayor parte de su longitud; sin embargo, se enrollan en la región más profunda de la mucosa y a veces se ramifican. Están restringidas a la mucosa y descargan en las criptas gástricas profundas. No obstante, el límite entre las criptas y las glándulas es difícil de identificar en los cortes teñidos con H&E.

Con respecto a los aspectos citológicos de la mucosa gastroduodenal, como ya se mencionó, las glándulas del estómago se vacían en las criptas gástricas. Son depresiones y, por lo tanto, cuando se cortan en un plano oblicuo o en ángulos rectos a su eje mayor, como en este caso, las criptas pueden reconocerse como tales porque están rodeadas de lámina propia. En contraste, la superficie interna del intestino delgado tiene vellosidades (*V*). Estas son proyecciones hacia la luz de altura levemente variable. Cuando la vellosidad se secciona en sentido transversal u oblicuo, se ve rodeada por la luz, como se observa en una de las vellosidades mostradas aquí. Además, las vellosidades tienen lámina propia (*LP*) en su parte central.

Unión gastroduodenal, estómago y duodeno, simio, H&E, 640×.

La *región dentro del rectángulo* en la figura de abajo se muestra aquí con mayor aumento. Se observa que el epitelio del estómago difiere del epitelio del intestino. En ambos casos, el epitelio es cilíndrico simple y la lámina propia (*LP*) subyacente es muy celular por la presencia de una gran cantidad de linfocitos. El límite entre el epitelio gástrico y el duodenal está señalado por una *flecha*. En el lado de la *flecha* perteneciente al estómago, el epitelio consiste en **células mucosas superficiales** (*CMS*). Estas células superficiales tienen una región apical de material mucoso que generalmente aparece vacía en los cortes teñidos con H&E. Por el contrario, las **células absortivas** (*CA*) del intestino no poseen moco en su citoplasma. Si bien las células caliciformes se encuentran en el epitelio intestinal y están dispersas entre las células absortivas, no forman una lámina mucosa completa. Las células absortivas intestinales también poseen un borde estriado que se muestra en la lámina 60.

C, conductos
CA, células absortivas
CMS, células mucosas superficiales
EP, esfínter pilórico
GIn, glándulas intestinales
GPi, glándulas pilóricas
GSB, glándulas submucosas (de Brunner)
LP, lámina propia
ME, muscular externa
MM, muscular de la mucosa
MucI, mucosa intestinal
MucP, mucosa pilórica
V, vellosidades
asteriscos, interrupción de la muscular de la mucosa
flechas, *imagen inferior,* elementos de las glándulas de Brunner que pasan de la submucosa a la mucosa; *imagen superior derecha,* límite entre los epitelios gástrico y duodenal

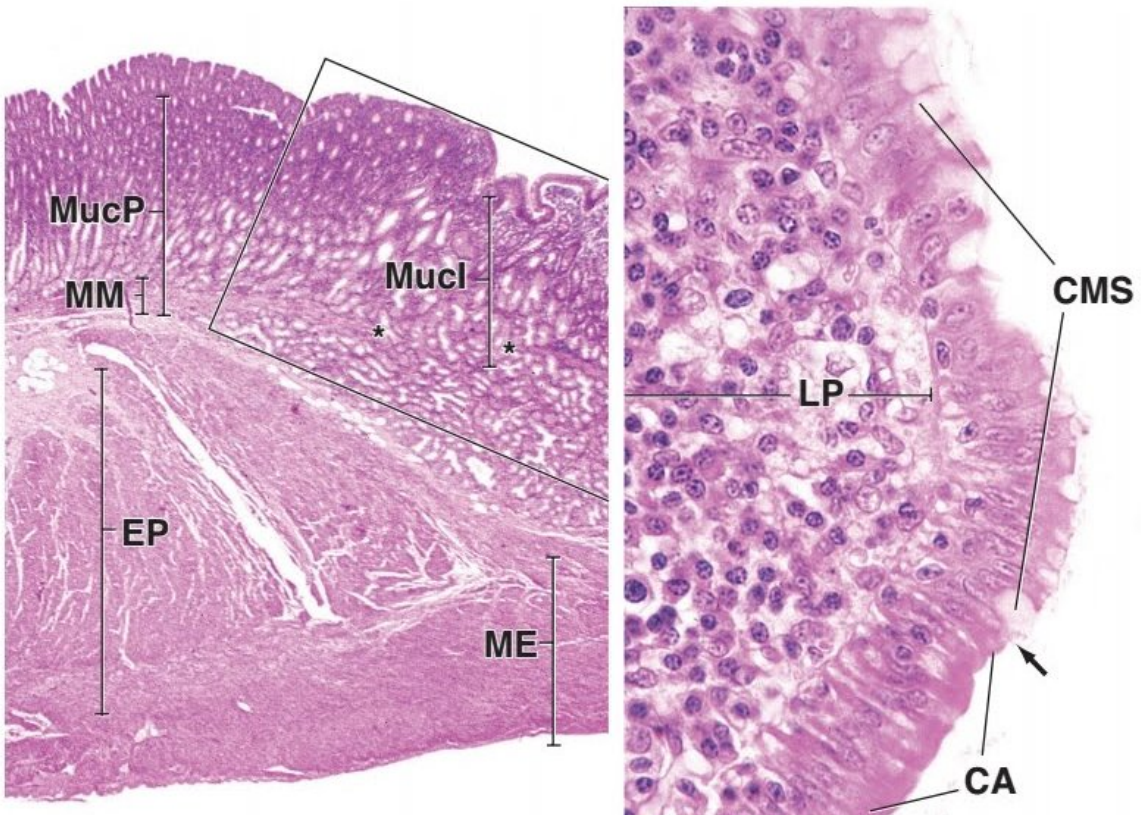
MucP
MM
Mucl
EP
ME
CMS
LP
CA

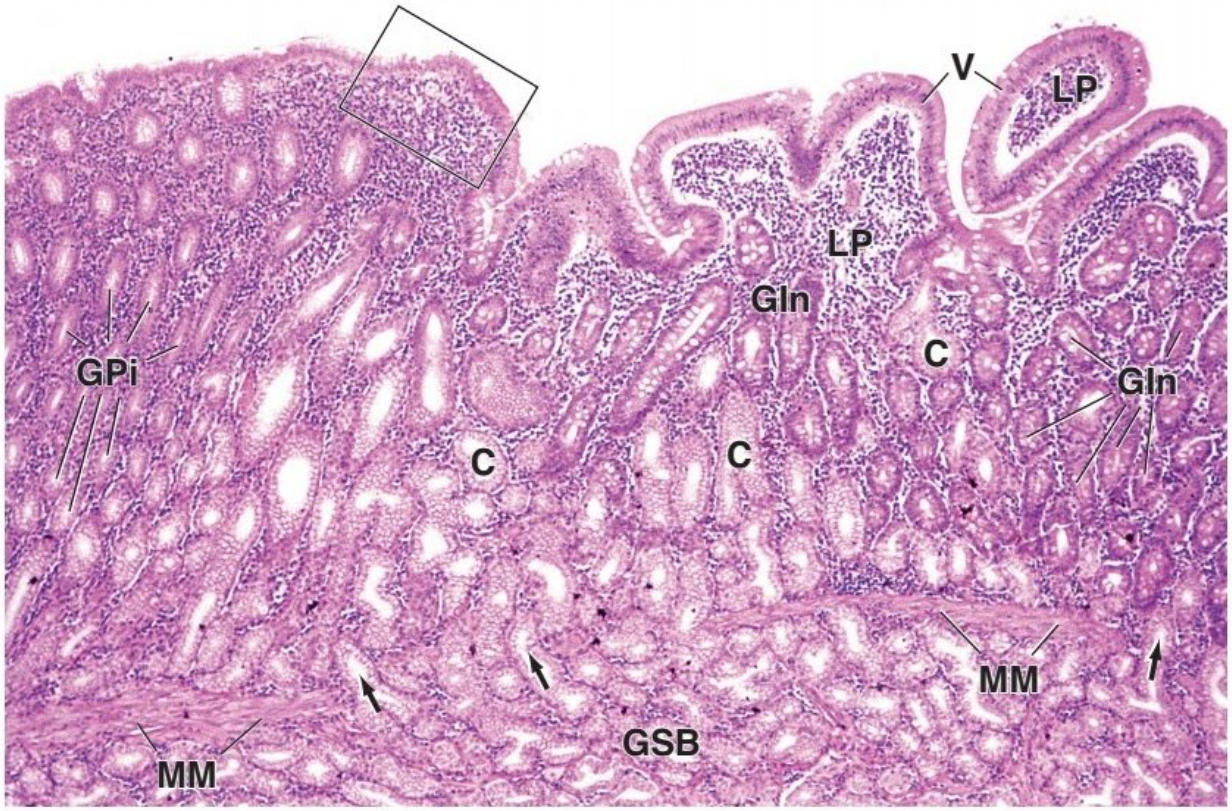
V
LP
LP
Gln
GPi
C
Gln
C
C
MM
GSB
MM

LÁMINA 59 ■ DUODENO

El **intestino delgado** es el sitio principal para la digestión de alimentos y la absorción de los productos de la digestión. Es el componente más largo del tubo digestivo, mide más de 6 m y se divide en tres segmentos: **duodeno** (casi 25 cm), **yeyuno** (cerca de 2.5 m) e **íleon** (casi 3.5 m). El primer segmento, el duodeno, recibe un bolo alimenticio semidigerido (quimo) desde el estómago, así como secreciones del estómago, el páncreas, el hígado y la vesícula biliar, que contienen enzimas digestivas, precursores de enzimas y otros productos que contribuyen a la digestión y la absorción.

El intestino delgado se caracteriza por los **pliegues circulares** (válvulas conniventes) permanentes, transversales, con un centro de submucosa y **vellosidades** que son proyecciones digitiformes y foliáceas de la mucosa que se extienden dentro de la luz intestinal. Las microvellosidades, que son múltiples evaginaciones digitiformes de la superficie apical de cada célula epitelial intestinal (enterocito), incrementan la superficie de absorción de metabolitos.

Las glándulas mucosas se extienden hacia la lámina propia. Contienen a las células madre y en desarrollo que finalmente migrarán a la superficie de las vellosidades. En el duodeno, las **glándulas submucosas (de Brunner)** secretan moco alcalino que ayuda a neutralizar el quimo ácido. Los enterocitos no solo absorben metabolitos digeridos en la luz intestinal, sino que también sintetizan enzimas que se insertan en la membrana de las microvellosidades para la digestión terminal de los disacáridos y los dipéptidos.

Duodeno, simio, H&E, 120×.

En esta imagen se muestra un segmento de la pared duodenal. Al igual que en el estómago, las capas de la pared en orden desde la luz son las siguientes: **mucosa** (*Muc*), **submucosa** (*SubM*), **muscular externa** (*ME*) y **serosa** (*S*). En la muscular externa se pueden distinguir tanto la capa longitudinal (*Long*) como la capa circular (*Cir*). Si bien los pliegues circulares se encuentran en la pared del intestino delgado, incluido el duodeno, ninguno aparece en esta imagen.

Una característica distintiva de la mucosa intestinal son las proyecciones digitiformes y foliáceas hacia la luz intestinal que reciben el nombre de ***vellosidades***. La mayoría de las vellosidades (*V*) que se observan aquí presentan formas que coinciden con su descripción como digitiformes. Una vellosidad tiene forma de hoja y, por lo tanto, es foliácea (*asterisco*). La *línea discontinua* señala el límite entre las vellosidades y las **glándulas intestinales** (también llamadas *criptas de Lieberkühn*). Estas últimas se extienden hasta la muscular de la mucosa (*MM*).

Debajo de la mucosa se encuentra la submucosa, que contiene **glándulas submucosas de Brunner** (*GSB*). Estas son glándulas tubulares ramificadas o tubuloacinares ramificadas cuyos componentes secretores, que se muestran con mayor aumento en la imagen de abajo, consisten en epitelio cilíndrico. En esta imagen, y con mayor ampliación en la de *abajo*, se señala con una *flecha* un conducto (*C*) a través del cual las glándulas desembocan en la luz del duodeno.

Mucosa, duodeno, simio, H&E, 240×.

Las características histológicas de la mucosa duodenal se muestran aquí con mayor aumento. Es posible reconocer dos tipos de célula en la capa epitelial que forma la superficie de la vellosidad: los **enterocitos** (**células absortivas**) y las **células caliciformes** (*CC*). La mayoría de las células son absortivas. Poseen un borde estriado visible con mayor aumento en la lámina 60; sus núcleos alargados se localizan en la mitad basal de la célula. Las células caliciformes se identifican con facilidad por el cáliz mucoso apical, que aquí aparece vacío. La mayoría de los núcleos redondos hipercromáticos, que también se ven en la capa epitelial que cubre las vellosidades, pertenecen a los linfocitos.

La **lámina propia** (*LP*) forma el centro de la vellosidad. Contiene gran cantidad de células redondeadas cuya identidad individual no puede detectarse con este aumento. Sin embargo, debe notarse que en su mayoría son linfocitos (y otras células del sistema inmunitario), lo que explica la designación de la lámina propia como *tejido linfático difuso*. La lámina propia alrededor de las glándulas intestinales (*Gln*) está compuesta por grandes cantidades de linfocitos y células relacionadas. La lámina propia también contiene componentes de tejido conjuntivo laxo y células musculares lisas aisladas.

Las **glándulas intestinales** (*Gln*) son bastante rectas y tienden a dilatarse en su base. Las bases de las criptas intestinales contienen células madre a partir de las cuales se originaron todas las otras células del epitelio intestinal. También contienen células de Paneth. Estas células poseen gránulos eosinófilos en sus citoplasmas apicales. Los gránulos contienen lisozima, una enzima bacteriolítica que, se piensa, desempeña un papel en la regulación de la flora microbiana intestinal. El tipo celular principal en la cripta intestinal es una célula cilíndrica relativamente indiferenciada. Estas células son más pequeñas que los enterocitos de las vellosidades superficiales; suelen experimentar dos mitosis antes de diferenciarse en células absortivas o caliciformes. En las criptas intestinales también se encuentran algunas células caliciformes maduras y células enteroendocrinas.

C, conducto
CC, células caliciformes
Cir, capa circular (interna) de la muscular externa
Gln, glándulas intestinales (criptas)
GSB, glándulas submucosas (de Brunner)
Long, capa longitudinal (externa) de la muscular externa
LP, lámina propia
ME, muscular externa
MM, muscular de la mucosa
Muc, mucosa
S, serosa
SubM, submucosa
V, vellosidades
asterisco, vellosidad foliácea
flecha, conducto de la glándula de Brunner
línea discontinua (imagen superior), límite entre la base de las vellosidades y las glándulas intestinales

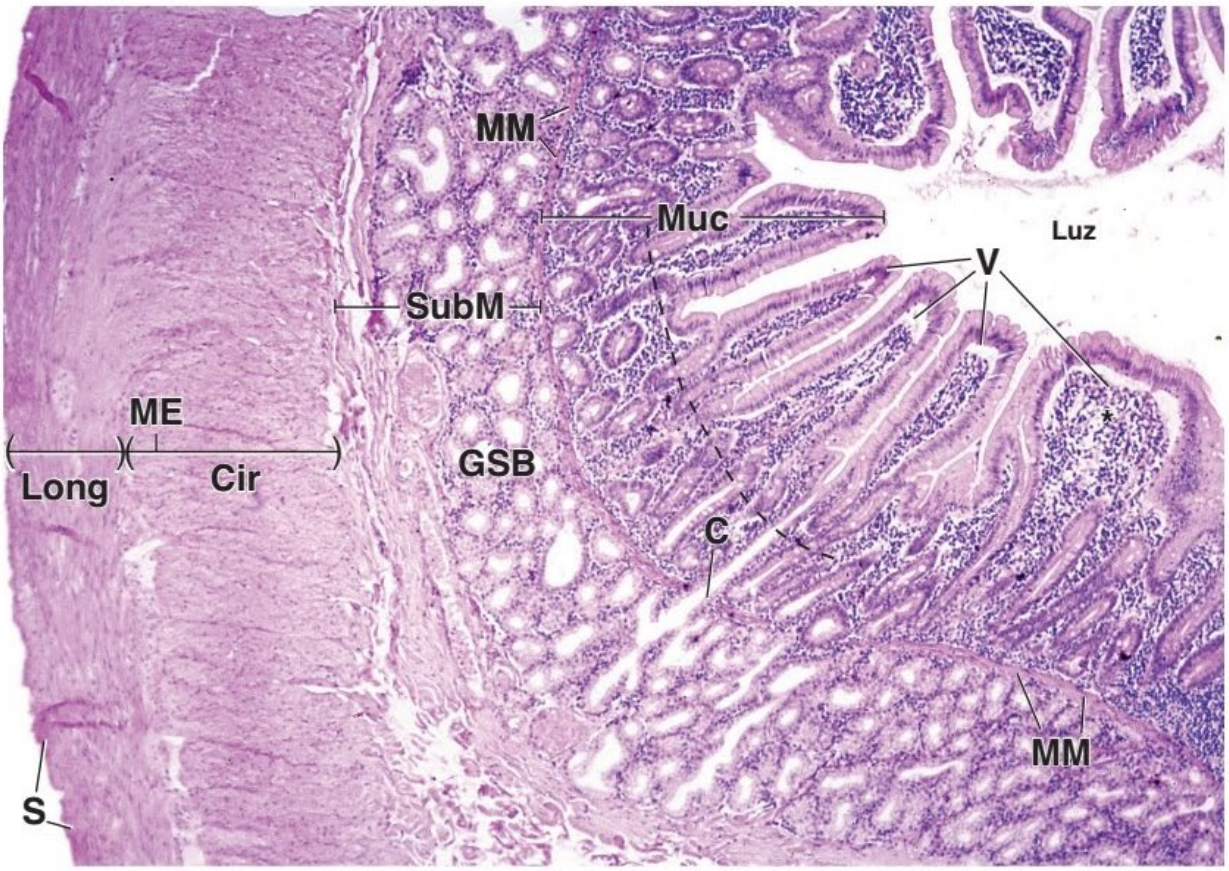
MM
Muc
Luz
V
SubM
ME
Long
Cir
GSB
C
MM
S

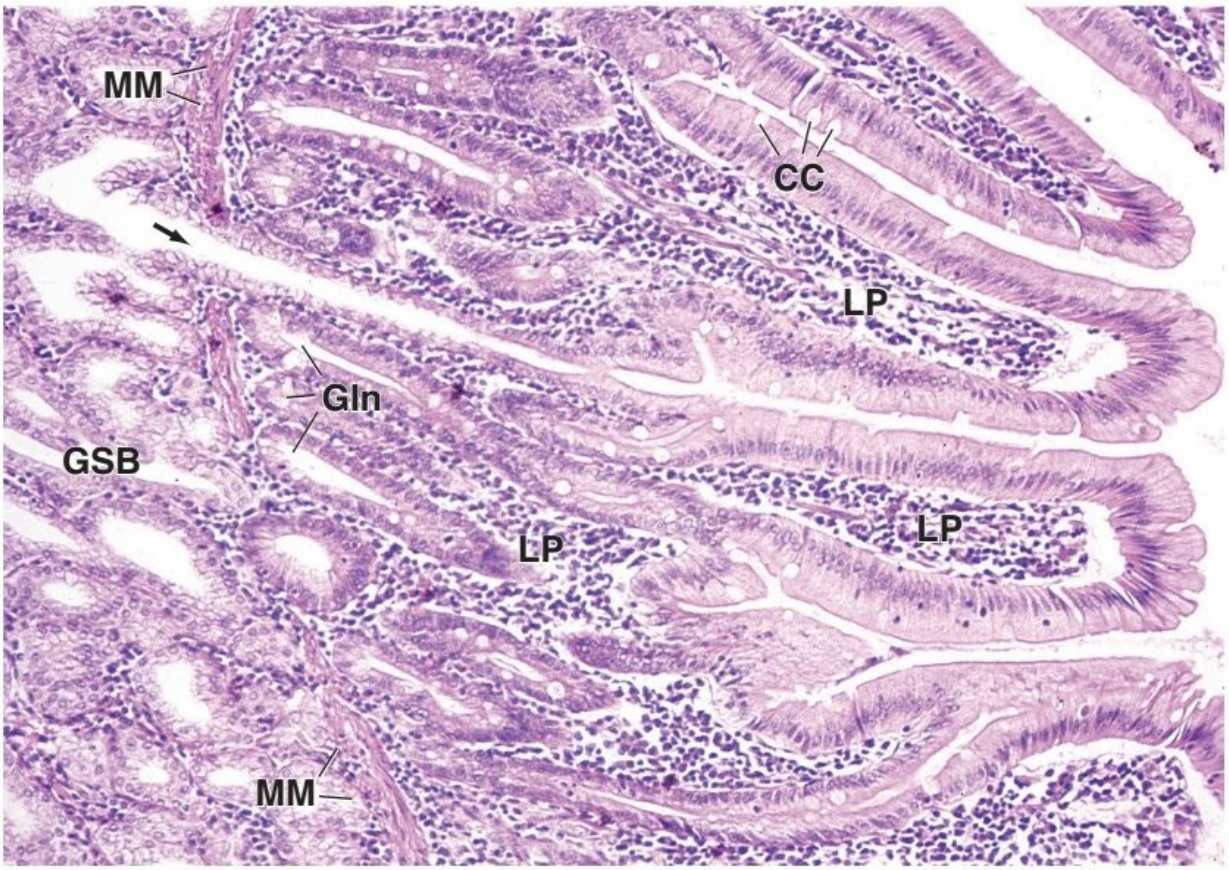
MM
CC
LP
Gln
GSB
LP
LP
MM

LÁMINA 60 ■ YEYUNO

El **yeyuno** es el principal sitio de absorción de sustancias nutritivas en el intestino delgado. Las vellosidades son más digitiformes que foliáceas y están cubiertas, sobre todo, por células epiteliales cilíndricas absortivas (enterocitos), aunque también hay **células caliciformes** y **células enteroendocrinas**. Las células madre de las que derivan todas estas células y las células de Paneth, que secretan la enzima antibacteriana lisozima, se encuentran en la base de las glándulas intestinales. Las células en replicación revisten la mitad basal de la glándula.

Yeyuno, simio, 22×.

Este es un corte longitudinal del yeyuno en el que se muestran los **pliegues circulares** (*PC*) permanentes o válvulas conniventes del intestino delgado. Estos pliegues o crestas se disponen con su eje mayor en ángulo casi recto respecto al eje longitudinal del intestino; por lo tanto, los pliegues circulares se muestran aquí seccionados en sentido transversal. Las válvulas conniventes están compuestas por **mucosa** (*Muc*) y **submucosa** (*SubM*). La amplia banda de tejido, externa a la submucosa, es la **muscular externa** (*ME*) y no está incluida en el pliegue (la serosa no puede distinguirse con este aumento.) La mayoría de las **vellosidades** (*V*) en esta muestra se han cortado en sentido longitudinal, por lo que se ven en toda su longitud y además se comprueba que algunas son un poco más cortas que otras. Se piensa que dicho acortamiento se debe a la contracción de las células musculares lisas en las vellosidades. También se observan aquí los vasos quilíferos (*VQ*) centrales, que en la mayoría de las vellosidades se encuentran dilatados. Los vasos quilíferos son capilares linfáticos que comienzan en las vellosidades. Transportan ciertos lípidos y proteínas absorbidos de la dieta desde las vellosidades hacia los vasos linfáticos más grandes que hay en la submucosa.

Pliegue circular, yeyuno, simio, H&E, 60×.

Aquí se muestra con mayor aumento parte del pliegue circular señalado por los *paréntesis* en la imagen de *arriba*. Obsérvense la muscular de la mucosa (*MM*), las **glándulas intestinales** (*GIn*) y las **vellosidades** (*V*). El límite entre las glándulas y las vellosidades está señalado por la *línea discontinua*. Algunas glándulas se han seccionado en sentido longitudinal y otras en sentido transversal, pero la mayoría de las vellosidades están seccionadas longitudinalmente. Para conceptualizar la estructura de la mucosa del intestino delgado, es importante comprender que las glándulas son depresiones epiteliales que se proyectan hacia la pared del intestino, mientras que las vellosidades son proyecciones que se extienden hacia la luz. Las glándulas están rodeadas por células de la lámina propia; las vellosidades están rodeadas por la luz intestinal. La lámina propia con su vaso quilífero ocupa una posición central en la vellosidad, en tanto que la luz ocupa la posición central de la glándula. También debe destacarse que la luz de la glándula tiene la tendencia a estar dilatada en su base. Algunos estudios de preparados de mucosa realizados por aislamiento enzimático muestran que las bases de las glándulas suelen dividirse en dos o tres extensiones digitiformes que se apoyan en la muscular de la mucosa. Con este bajo aumento, la serosa (*S*) y las dos capas musculares de la muscular externa (*ME*) son difíciles de distinguir.

Vellosidades intestinales, yeyuno, simio, H&E, 500×.

En esta imagen con mayor aumento se observan partes de dos vellosidades contiguas. El epitelio está compuesto principalmente por **enterocitos**. Los enterocitos son células absortivas cilíndricas que generalmente exhiben un **borde estriado** (*BE*), que es la imagen microscópica óptica de las microvellosidades en la superficie celular apical. La banda oscura en la base del borde estriado corresponde al velo terminal de la célula, una capa de filamentos de actina que se extiende a través de la región celular apical y que actúa como sitio de fijación para los filamentos de actina de los centros de las microvellosidades. Los núcleos de los enterocitos tienen esencialmente la misma forma, orientación y características tintoriales. Aun si los límites citoplasmáticos no fueran visibles, los núcleos serían un indicador de la forma cilíndrica y la orientación de las células. Los enterocitos se apoyan en una lámina basal que no se observa en los cortes de parafina teñidos con H&E. La línea eosinófila (*flecha*) en la base de la capa celular, donde se esperaría encontrar una membrana basal, en realidad corresponde a las evaginaciones citoplasmáticas laterales aplanadas de los enterocitos. Estas evaginaciones delimitan parcialmente los espacios intracelulares basolaterales (*asteriscos*) dilatados, como puede observarse aquí, durante el transporte activo de las sustancias absorbidas.

Las células epiteliales con el citoplasma apical expandido en forma de cáliz son las **células caliciformes** (*CC*). En esta muestra, el núcleo de casi todas las células caliciformes se encuentra justo en la base del cáliz y la banda citoplasmática delgada (no siempre visible) se extiende hasta la altura de la membrana basal. Los núcleos redondeados dispersos dentro del epitelio pertenecen a los linfocitos (*Lin*).

La **lámina propia** (*LP*) y el vaso quilífero central se localizan debajo del epitelio intestinal. Las células que forman el vaso quilífero son parte del epitelio plano simple (células endoteliales, *CE*). Dos núcleos de estas células aparecen expuestos en la luz del vaso quilífero; otro núcleo alargado y un poco alejado de la luz es parte de una célula de músculo liso (*ML*) que acompaña a los vasos quilíferos.

BE, borde estriado
CC, célula caliciforme
CE, célula endotelial
GIn, glándulas intestinales (criptas)
Lin, linfocitos
LP, lámina propia
ME, muscular externa
ML, músculo liso
MM, muscular de la mucosa
Muc, mucosa
PC, pliegues circulares (válvulas conniventes)
S, serosa
SubM, submucosa
V, vellosidades
VQ, vaso quilífero
asteriscos, espacios intercelulares basolaterales
flecha, evaginaciones basales del enterocito
línea discontinua, límite entre las vellosidades y las glándulas intestinales

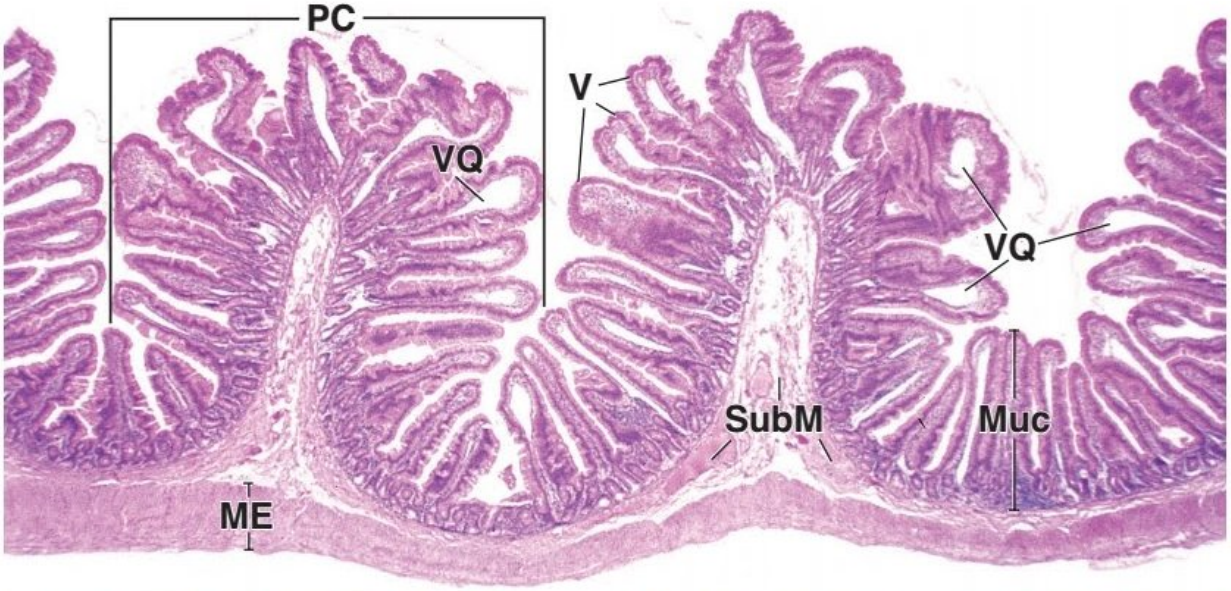
PC
V
VQ
VQ
SubM
Muc
ME

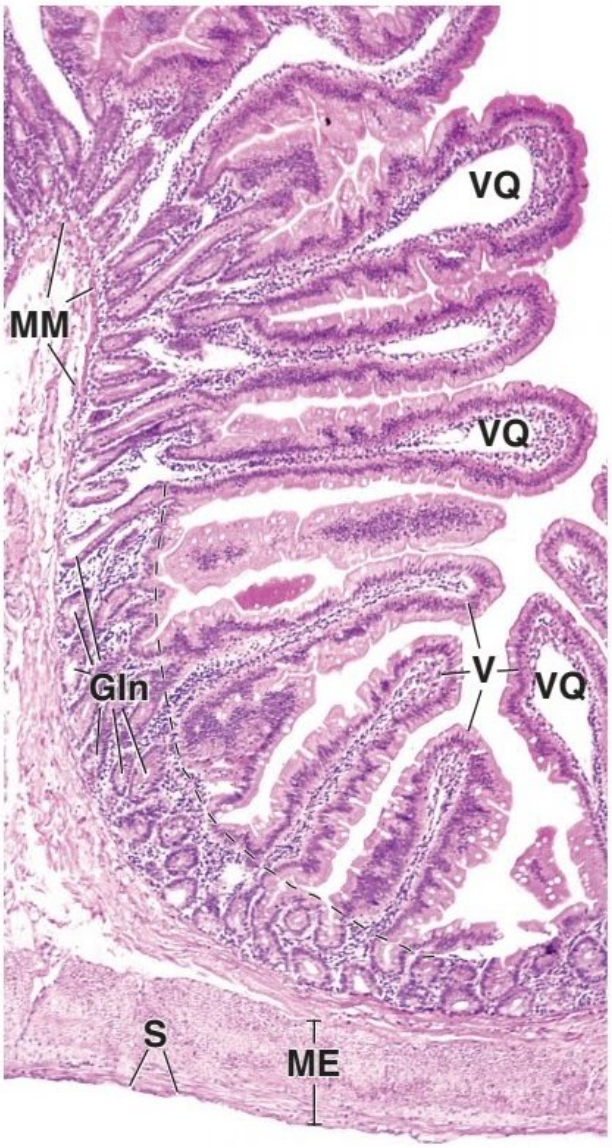
VQ
MM
VQ
Gln
V
VQ
S
ME

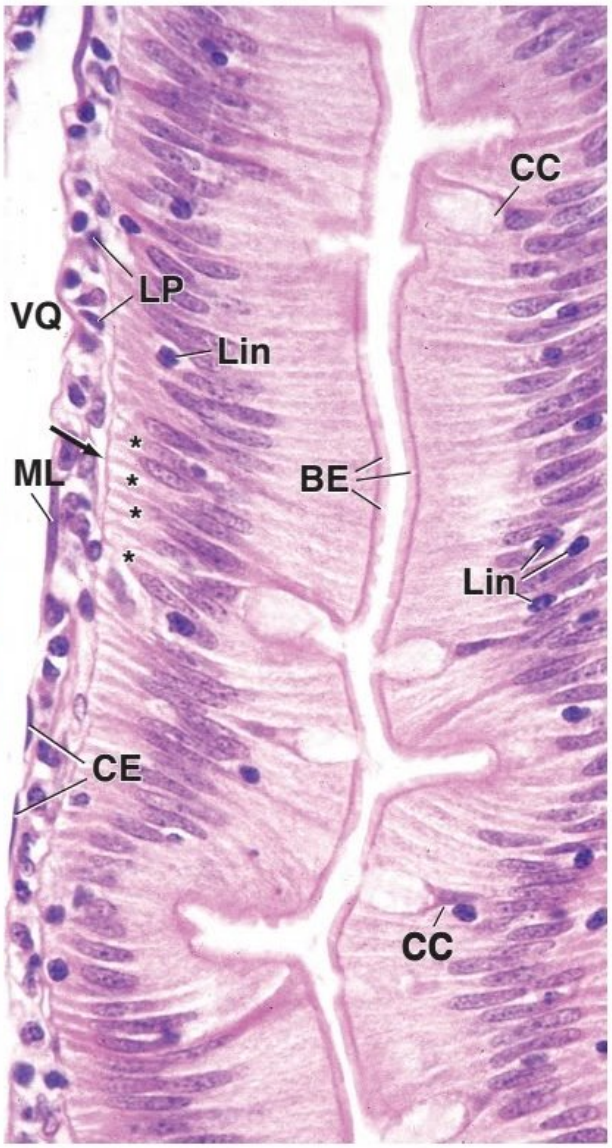
CC
LP
VQ
Lin
ML
BE
Lin
CE
CC

LÁMINA 61 ■ ÍLEON

El **íleon** es el sitio principal de reabsorción de agua y electrólitos del intestino delgado. En esencia, tiene las mismas características histológicas que el yeyuno, pero con algunas diferencias características. Las **vellosidades** en el íleon suelen ser foliáceas y el tejido linfático en la lámina propia está organizado en nódulos pequeños y grandes que se encuentran más concentrados en el borde antimesentérico del íleon. Los nódulos se fusionan para formar grandes cúmulos de tejido linfático denominadas ***placas de Peyer***.

El epitelio superficial del intestino delgado se renueva cada 5-6 días. Las células madre están restringidas a la base de las glándulas de la mucosa y la zona de replicación celular está limitada a la mitad basal de la glándula. Las células migran hacia las vellosidades y se exfolian desde su extremo. Todas las células epiteliales, absortivas y caliciformes, así como las células enteroendocrinas y las de Paneth, derivan de la misma población de células madre; sin embargo, las enteroendocrinas migran con lentitud y las de Paneth no migran.

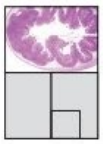

Íleon, simio, 20×.

En el corte transversal del íleon que se muestra aquí se señalan la **submucosa** (*SubM*) y la **muscular externa** (*ME*) con fines de orientación. Por dentro de la submucosa se encuentra la mucosa; por fuera de la muscular externa se encuentra la serosa. La mucosa tiene diversas vellosidades (*V*) seccionadas en sentido longitudinal y están señaladas; otras no se han marcado, pero se pueden identificar con facilidad por su aspecto de islotes de tejido rodeados completamente por la luz. Desde luego, no son islotes, y su aspecto se debe al plano de corte que pasa a través de algunas vellosidades en sentido oblicuo o transversal, lo cual las separa de su base. Debajo de las vellosidades se encuentran las glándulas intestinales, muchas de las cuales están seccionadas en sentido oblicuo o transversal y pueden identificarse con facilidad, como en las láminas previas, porque están rodeadas por completo de lámina propia.

Se observan entre 8 y 10 proyecciones de tejido hacia la luz intestinal que son bastante más grandes que las vellosidades. Se trata de los pliegues circulares. Como ya se mencionó, el pliegue suele tener orientación circular, pero puede desplazarse en sentido longitudinal por distancias cortas y puede ramificarse. Además, aún cuando todos los pliegues tuvieran una disposición circular, si el corte fuese un tanto oblicuo, quedarían seccionados en ángulo, como parece que sucede con varios pliegues en esta imagen. Una de las características distintivas del intestino delgado son los **nódulos linfáticos individuales y aglomerados** en la pared intestinal. Los nódulos aislados de tejido linfático se observan con frecuencia en el extremo proximal del conducto intestinal. A medida que se progresa en sentido distal a lo largo de los intestinos, los nódulos linfáticos aparecen en cantidades cada vez mayores. En el íleon suelen verse grandes aglomerados de nódulos linfáticos a los que se denomina ***placas de Peyer***. En esta microfotografía se muestran varios nódulos linfáticos (*NL*) que forman una placa de Peyer. Los nódulos se encuentran parcialmente dentro de la mucosa del íleon y se extienden hacia la submucosa. Si bien no es evidente en esta imagen, la ubicación característica de los nódulos es en el borde antimesentérico del intestino.

Pliegue circular (válvula conniviente), íleon, simio, H&E, 40×.

En ocasiones, en un corte transversal del intestino, los pliegues presentan una silueta transversal definida como se muestra aquí. Se debe observar de nuevo que la **submucosa** (*SubM*) se constituye desde el centro del pliegue circular en la muscular externa (*ME*). Si bien muchas de las **vellosidades** (V) en esta imagen tienen los contornos esperados para una proyección digitiforme, otras claramente no. En particular una vellosidad (señalada con tres *asteriscos*) exhibe la silueta amplia de una proyección de tipo foliáceo en corte longitudinal. Si esta misma vellosidad fuese cortada en un ángulo recto al plano que se muestra aquí, entonces su aspecto sería digitiforme.

Nódulo linfático aglomerado (placa de Peyer), íleon, simio, H&E, 100×; recuadro 200×.

Aquí se muestra con mayor aumento parte de un **nódulo linfático aglomerado** (placa de Peyer) y parte del epitelio suprayacente. Los linfocitos y las células relacionadas son tan abundantes que ocultan casi por completo las células de la muscular de la mucosa. No obstante, su ubicación puede estimarse cercana al sitio indicado (*¿MM?*) porque la muscular de la mucosa generalmente es contigua a la base de las glándulas intestinales (*Gln*). Además, al examinar esta región con mayor aumento (*recuadro*), pueden verse grupos de células musculares lisas (*MM*) separados por muchos linfocitos próximos a las glándulas intestinales (*Gln*). Claramente, los linfocitos del nódulo se ubican en ambos lados de la muscular de la mucosa y, por lo tanto, dentro de la mucosa y de la submucosa.

En algunos sitios, el nódulo linfático está cubierto por el epitelio intestinal. Si bien la índole del epitelio no puede apreciarse en su totalidad con el microscopio óptico, las microfotografías electrónicas (tanto de barrido como de transmisión) han permitido comprobar que entre las células epiteliales hay células especiales, llamadas ***células M***, que toman muestras del contenido intestinal (en busca de antígeno) y transfieren este antígeno a las células dendríticas y a los linfocitos en el estrato epitelial.

Gln, glándulas intestinales
ME, muscular externa
MM, muscular de la mucosa
¿MM?, presunta ubicación de la muscular de la mucosa
NL, nódulo linfático
SubM, submucosa
V, vellosidades
asteriscos, vellosidad foliácea

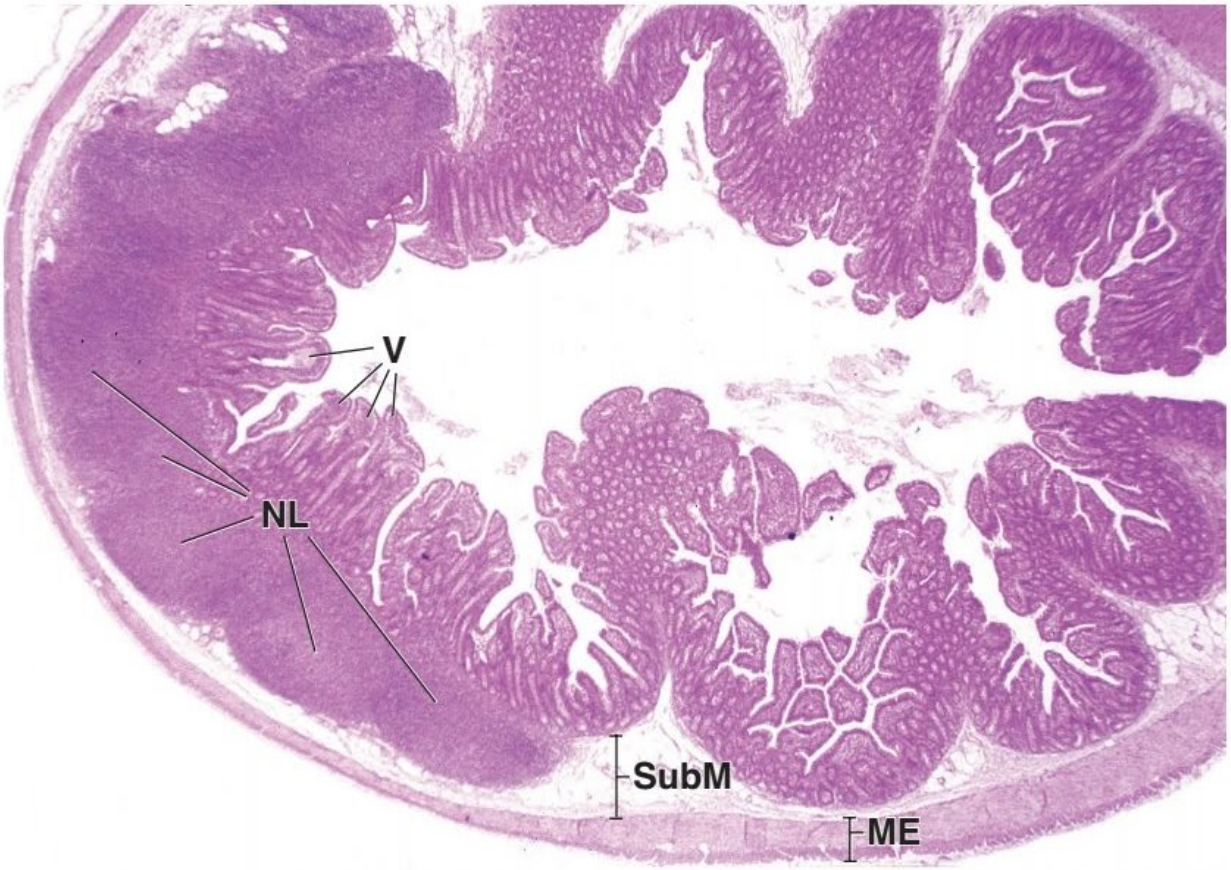
V
NL
SubM
ME

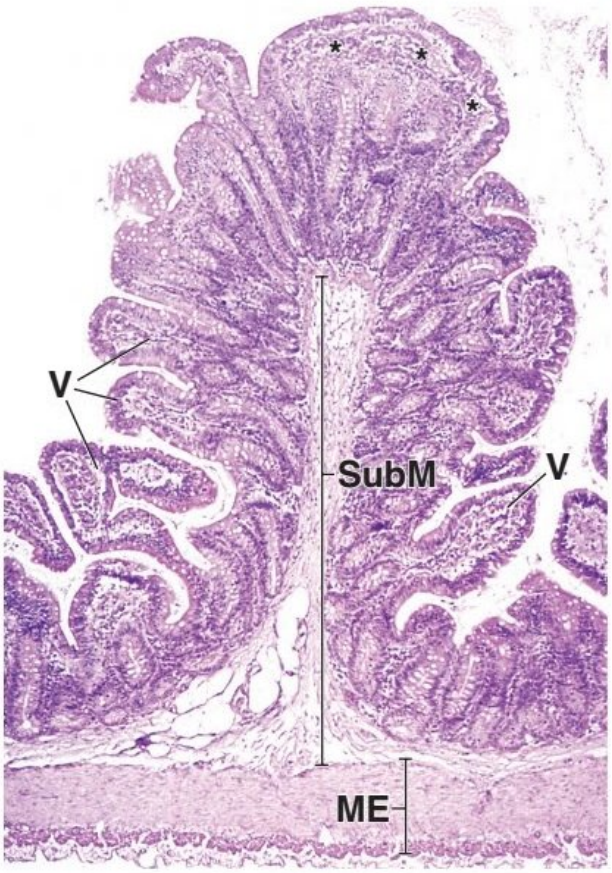
V
SubM
V
ME

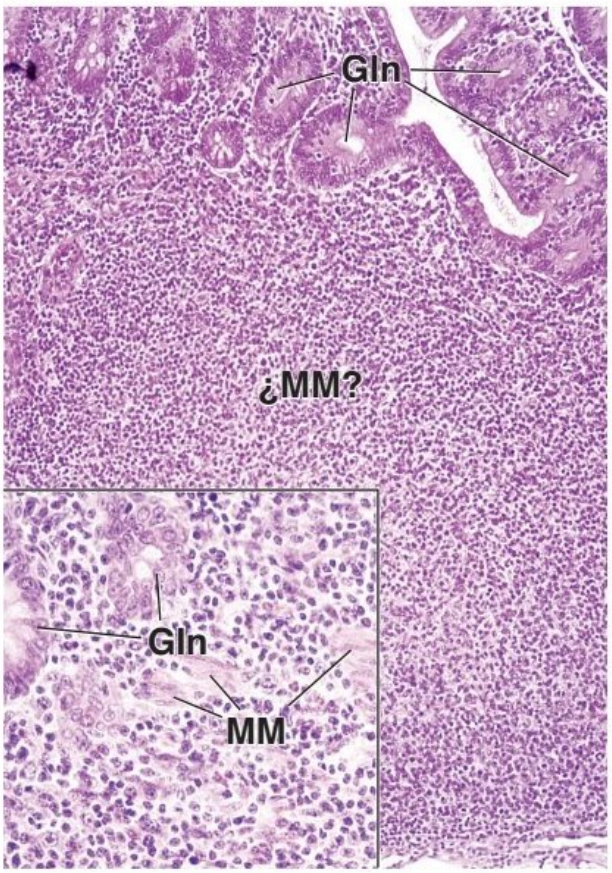
Gln
¿MM?
Gln
MM

LÁMINA 62 ■ COLON

Las funciones principales del colon son la reabsorción de electrólitos y agua, así como la eliminación de alimento no digerido y otros desechos. La mucosa tiene una superficie lisa sin pliegues circulares ni vellosidades. Las abundantes **glándulas simples** (criptas de Lieberkühn) se extienden a través de todo el espesor de la mucosa. Las glándulas, así como la superficie, están revestidas por un epitelio cilíndrico simple que contiene células caliciformes, absortivas y enteroendocrinas, pero que generalmente no posee células de Paneth. También aquí, las células madre están restringidas al fondo de las glándulas (criptas) y la zona normal de replicación se extiende hasta cerca de una tercera parte de la altura de la cripta.

Colon, simio, H&E, 30×.

Aquí se muestra, con poco aumento, un corte transversal del intestino grueso. Se ven las cuatro capas que forman la pared del colon: **mucosa** (*Muc*), **submucosa** (*SubM*), **muscular externa** (*ME*) y **serosa** (*S*). Si bien estas capas son las mismas que se encuentran en el intestino delgado, deben destacarse varias diferencias. El intestino grueso no tiene vellosidades ni pliegues circulares. Por otro lado, la muscular externa se organiza de una manera distintiva muy evidente en esta microfotografía. La capa longitudinal (*ME[l]*) es sustancialmente más fina que la capa circular (*ME[c]*), excepto en tres sitios en los que el músculo liso longitudinal se dispone en forma de una banda gruesa. En esta imagen aparece una de estas bandas gruesas denominadas ***tenias del colon*** (*TC*). Como el colon se ha seccionado en sentido transversal, la tenia también se seccionó de forma transversal. Las tres tenias del colon se extienden a lo largo de todo el intestino grueso hasta el recto, aunque no dentro de él.

La submucosa consiste en tejido conjuntivo bastante denso e irregular. Contiene vasos sanguíneos (*VS*) de gran calibre y regiones de tejido adiposo (*véase A* en la imagen de *abajo*).

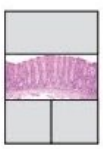

Mucosa, colon, simio, H&E, 140×.

La mucosa (*Muc*), vista con mayor aumento, contiene **glándulas tubulares** (**criptas de Lieberkühn**) rectas, no ramificadas, que se extienden hacia la muscular de la mucosa (*MM*). Las *flechas* señalan las desembocaduras de algunas glándulas en la superficie intestinal. En general, la luz de las glándulas es estrecha excepto en su porción más basal, donde suele estar levemente dilatada (*asteriscos, imagen de abajo a la izquierda*). Entre las glándulas (*Gla*) se encuentra una **lámina propia** (*LP*) que contiene una cantidad considerable de linfocitos y otras células del sistema inmunitario. Obsérvese la submucosa (*SubM*) que contiene tejido conjuntivo denso, irregular, con áreas de tejido adiposo (*A*). Los dos *rectángulos* incluyen regiones de la mucosa que se examinan con mayor aumento en las imágenes de abajo.

Lámina propia, colon, simio, H&E, 525×.

En esta imagen se observan la **muscular de la mucosa** (*MM*) y las células de la **lámina propia** (*LP*), muchas de las cuales pueden reconocerse como linfocitos y plasmocitos. Las células musculares lisas de la muscular de la mucosa se organizan en dos capas. Debe notarse que las células musculares lisas señaladas por las *puntas de flecha* muestran núcleos esferoideos; sin embargo, otras células musculares lisas aparecen como regiones eosinófilas más o menos redondas. Estas células musculares lisas se han seccionado en sentido transversal. Justo encima de estas células musculares lisas, cortadas transversalmente, aparecen otras en corte longitudinal que exhiben núcleos alargados y bandas largas de citoplasma eosinófilo. Nótese también el revestimiento epitelial de la mitad inferior de las glándulas intestinales, cuyas luces están marcadas con *asteriscos*. La mayoría de las células son células caliciformes (*CC*); sin embargo, hay varias figuras mitóticas (*M*). Son células intermedias en división (células madre) capaces de experimentar división y diferenciación en células absortivas o caliciformes.

Glándulas intestinales, colon, simio, H&E, 525×.

Las células que revisten la superficie luminal del colon y de las glándulas son principalmente **células absortivas** (*CA*) y **células caliciformes** (*CC*). Las células absortivas tienen un fino borde estriado visible donde las *flechas* señalan los orificios de las glándulas. Dispersas entre las células absortivas se encuentran las células caliciformes (*CC*). Hacia el interior de las glándulas, las células absortivas se tornan escasas, mientras que las células caliciformes aumentan en cantidad. Otras células en la glándula son las enteroendocrinas, que no son fáciles de identificar en los cortes rutinarios de parafina teñidos con H&E. En la porción basal de la glándula hay células indiferenciadas de la zona de replicación, que derivan de las células madre ubicadas en la base de la cripta. Las células indiferenciadas se identifican con facilidad si están en proceso de división por las figuras mitóticas (*M*) que generan (*véase* imagen de la *izquierda*).

A, tejido adiposo
CA, células absortivas
CC, células caliciformes
Gla, glándulas intestinales
LP, lámina propia
M, figuras mitóticas
ME, muscular externa
ME(c), capa circular de la muscular externa
ME(l), capa longitudinal de la muscular externa
MM, muscular de la mucosa
Muc, mucosa
S, serosa
SubM, submucosa
TC, tenias del colon
VS, vaso sanguíneo
asteriscos, luz de la glándula intestinal
flechas, orificio de las glándulas intestinales
puntas de flecha, células musculares lisas con núcleos redondos

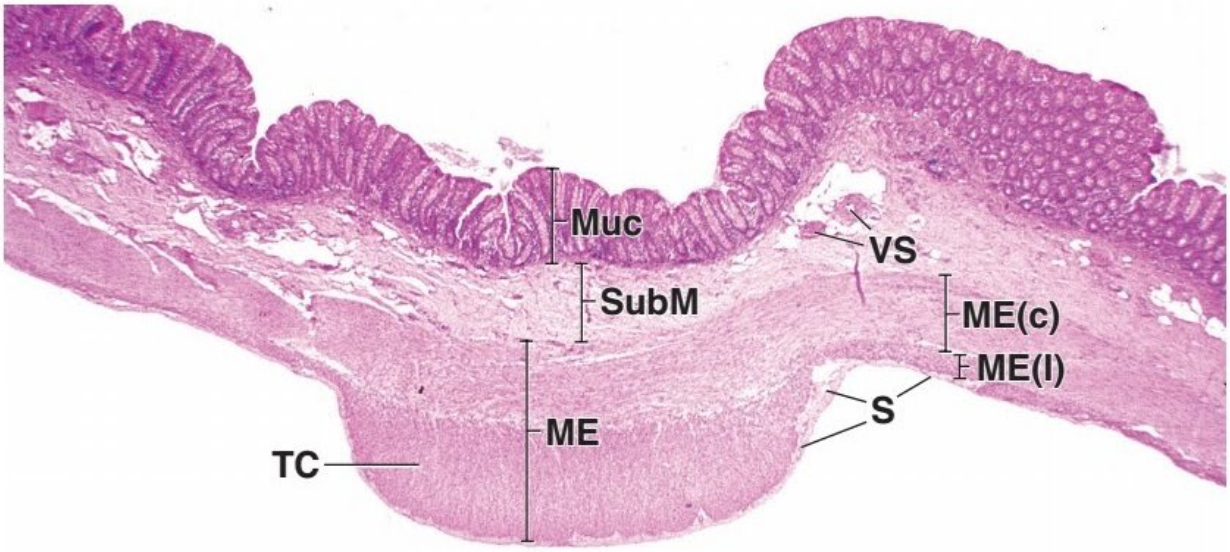
Muc
VS
SubM
ME(c)
ME(l)
S
ME
TC

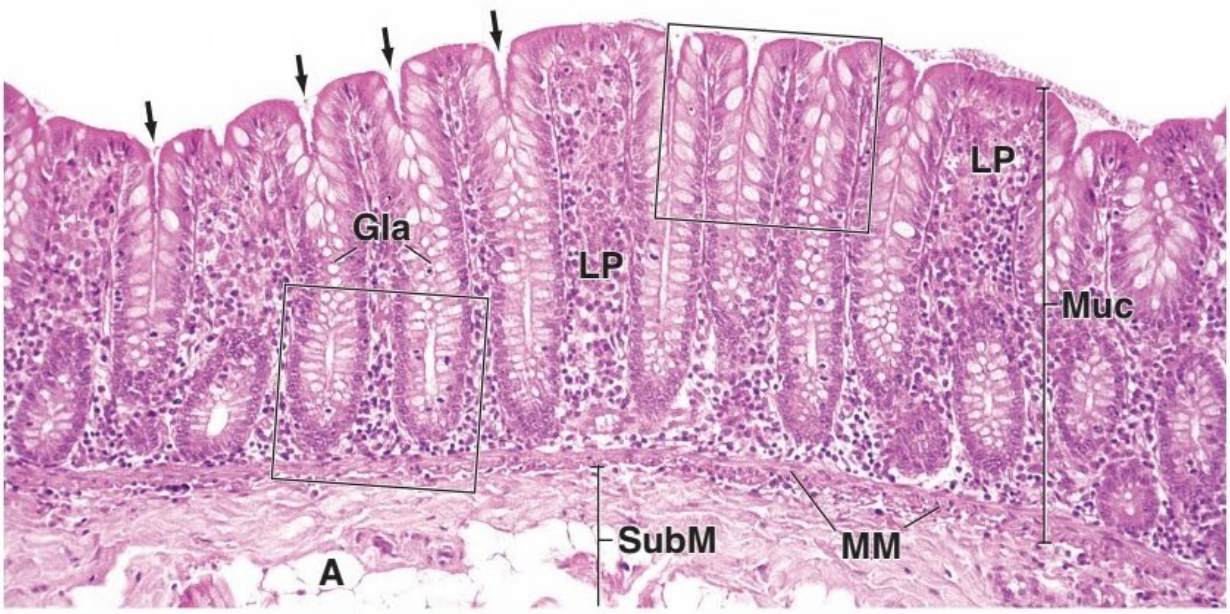
Gla
LP
LP
Muc
SubM
MM
A

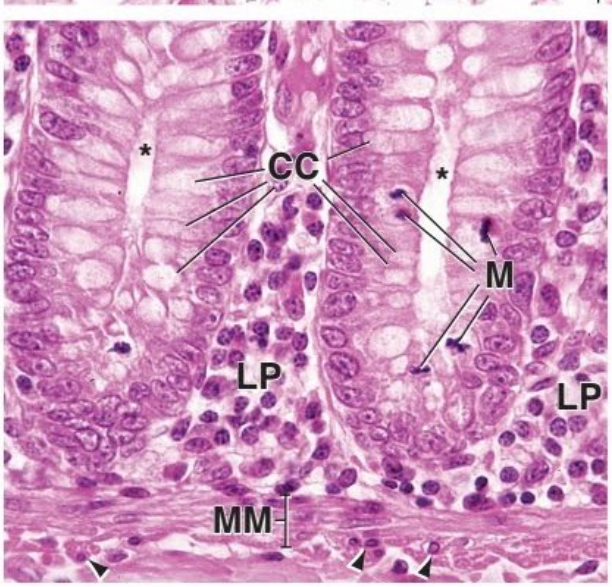
*
CC
*
M
LP
LP
MM

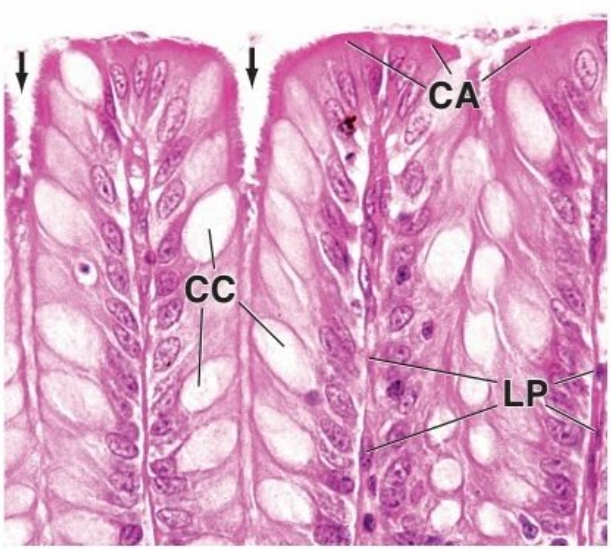
CA
CC
LP

LÁMINA 63 ■ APÉNDICE

El **apéndice** (**apéndice vermiforme**) generalmente se describe como una estructura con forma de dedo o gusano (*lat. vermis, gusano*). Pende del ciego (el primer segmento del intestino grueso; los otros en orden consecutivo son colon ascendente, colon transverso, colon descendente, colon sigmoide, recto y conducto anal) y es un órgano tubular cerrado en un extremo cuya longitud varía entre 2.5 y 13 cm (la longitud media es de casi 8 cm). Dado que es un fondo de saco ciego, el contenido intestinal puede quedar atrapado o secuestrado en el apéndice, lo que puede provocar inflamación e infección. En los lactantes y niños tiene una longitud relativa y absoluta mayor que en los adultos; contiene abundantes **nódulos linfáticos**, lo que podría indicar que cumple una función inmunitaria. Algunos datos recientes señalan que (junto con el ciego y el íleon terminal) sería el órgano "equivalente a la bursa" de los mamíferos, es decir, la parte del sistema inmunitario inmaduro donde los linfocitos B potenciales alcanzan la inmunocompetencia (un equivalente de la *bolsa de Fabricio* de las aves).

La pared del apéndice es muy parecida a la del intestino delgado porque tiene una capa longitudinal completa de muscular externa, pero carece de pliegues circulares y de vellosidades. Así, la mucosa es similar a la del colon porque tiene glándulas simples. Sin embargo, aun esta semejanza suele quedar oculta por la gran cantidad y el tamaño de los nódulos linfáticos que a menudo se fusionan y se extienden hacia la submucosa. Con el paso de los años, la cantidad de tejido linfático en el apéndice disminuye, con la consecuente reducción de su tamaño. En muchos adultos la estructura normal se pierde y el apéndice es reemplazado con tejido fibroso cicatricial.



Apéndice, humano, H&E, 25×.

Corte transversal del apéndice de un preadolescente en el que se observan las diversas estructuras que componen su pared. Se identifican la luz (*L*), la mucosa (*Muc*), la submucosa (*SubM*), la muscular externa (*ME*) y la serosa (*S*).

Apéndice, humano, H&E, 80×; recuadro 200×.

En esta microfotografía se muestra, con mayor aumento, la región incluida en el *cuadrado* de la imagen de arriba. Se observan las **glándulas** (*Gla*) tubulares rectas que se extienden hasta la muscular de la mucosa. Debajo se encuentra la **submucosa** (*SubM*), que contiene **nódulos linfáticos** (*NL*) y una cantidad considerable de tejido linfático difuso. Nótense los centros germinativos (*CGe*) bien definidos de los nódulos linfáticos y su zona del manto (*ZM*) orientada hacia la luz. La porción más superficial de la submucosa se mezcla y se confunde con la lámina propia de la mucosa debido a los abundantes linfocitos en estos dos sitios. La parte más profunda de la submucosa tiene una infiltración linfocítica relativamente escasa y contiene vasos sanguíneos (*VS*) de gran calibre y nervios. La muscular externa (*ME*) está compuesta por una capa circular interna bastante gruesa y una capa longitudinal externa mucho más delgada. La serosa (*S*) aparece solo de forma parcial en esta microfotografía.

En el *recuadro* se muestra, a mayor aumento, la región incluida en el *rectángulo* de la *imagen de abajo*. Nótese que el epitelio de las glándulas en el apéndice es similar al del intestino grueso. La mayoría de las células epiteliales contienen mucinógeno, de allí el aspecto claro del citoplasma apical. La lámina propia, como ya se mencionó, está muy infiltrada de linfocitos y la muscular de la mucosa, en la base de las glándulas, es difícil de reconocer (*flechas*).

CGe, centros germinativos
Gla, glándula
L, luz
ME, muscular externa
Muc, mucosa
NL, nódulo linfático
S, serosa
SubM, submucosa
VS, vaso sanguíneo
ZM, zona del manto
flechas, muscular de la mucosa en la base de las glándulas

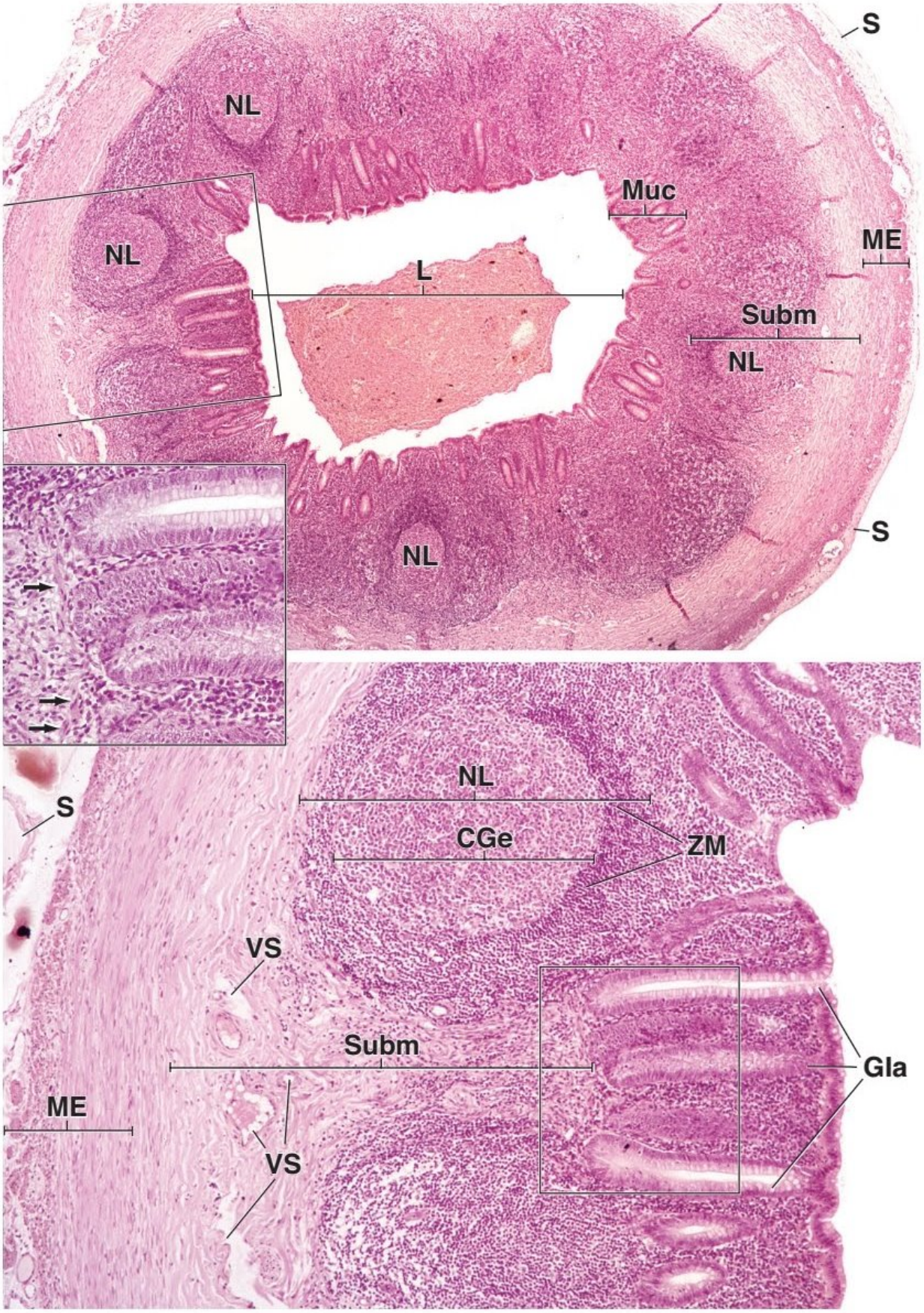
S
NL
NL
Muc
ME
L
Subm
NL
S
NL
NL
S
CGe
ZM
VS
Subm
Gla
ME
VS

LÁMINA 64 ■ CONDUCTO ANAL

En el **conducto anal** hay una transición desde el epitelio cilíndrico simple de la mucosa intestinal hasta el epitelio plano estratificado queratinizado de la piel. Entre estos dos epitelios diferentes existe una región estrecha (la zona de transición del conducto anal) donde el epitelio primero es cilíndrico estratificado (o cúbico estratificado) y después plano estratificado sin estrato córneo.

A la altura del conducto anal desaparece la muscular de la mucosa. En este mismo nivel, la capa circular de la muscular externa se engrosa para convertirse en el esfínter anal interno. El esfínter externo del ano se forma por músculos estriados del piso de la pelvis.

Conducto anal, humano, 40×.

Esta es una imagen del conducto anal vista con poco aumento. En el *extremo superior izquierdo* se observa la mucosa característica del intestino (**zona colorrectal**). Esta región corresponde a la parte proximal del conducto anal, y las glándulas intestinales son las mismas que las del colon. La muscular de la mucosa (*MM*) se identifica con facilidad como una banda estrecha de tejido debajo de las glándulas. Tanto las glándulas intestinales como la muscular de la mucosa terminan dentro del *rectángulo de la izquierda* del campo; aquí, el *pequeño rombo* señala el sitio donde ocurre el primer gran cambio en el epitelio. Esta región, denominada **zona de transición anal**, se examina con mayor aumento en la *imagen de abajo a la izquierda*. El *rectángulo de la derecha* incluye al epitelio plano estratificado (*EPe*) y su transición a epitelio plano estratificado queratinizado [*EPe(q)*] de la piel en la **zona escamosa** o pavimentosa del conducto anal, y se examina a mayor aumento en la *imagen de abajo a la derecha*.

Entre los dos *pequeños rombos* de los *rectángulos* se muestra el epitelio de la parte distal del conducto anal. Debajo de este epitelio hay un nódulo linfático que tiene un centro germinativo bien formado. No debe considerarse que los nódulos linfáticos (*NL*) aislados debajo de las membranas mucosas poseen ubicaciones fijas. Al contrario, según las necesidades locales, pueden estar presentes o no.

Además, con poco aumento puede observarse el esfínter muscular interno del ano (*EIA*), es decir, la porción distal más engrosada de la capa circular de músculo liso de la muscular externa. Debajo de la piel, a la derecha, se encuentra la parte subcutánea del esfínter muscular externo del ano (*EEA*). Está formada por fibras de músculo estriado, que aquí se observan en un corte transversal.



Zona de transición anal, conducto anal, humano, H&E, 160×; recuadro 300×.

La transición entre el epitelio cilíndrico simple (*ECs*) y el epitelio estratificado (*EE*), la denominada ***zona de transición anal***, está señalada mediante el *pequeño rombo*. El epitelio cilíndrico simple de la parte proximal del conducto anal contiene células caliciformes abundantes y, como en la mucosa del colon, se continúa con el epitelio de las glándulas intestinales (*Gln*). Estas glándulas siguen hasta casi el mismo sitio que la muscular de la mucosa (*MM*). Es característico que la lámina propia contenga una gran cantidad de linfocitos (*Lin*), en particular en la región señalada. En el *recuadro* se muestran con mayor aumento el epitelio cilíndrico estratificado (*ECe*) y el epitelio cúbico estratificado (*ECue*) de la zona de transición.

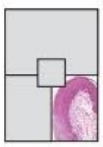

Zona escamosa, conducto anal, humano, H&E, 160×.

Aquí se muestra el último cambio de epitelio que ocurre en la **zona escamosa del conducto anal**. A la derecha se encuentra el epitelio plano estratificado [*EPe(q)*] de la piel. La condición queratinizada de la superficie es evidente. En cambio, el epitelio plano estratificado (*EPe*) debajo del nivel señalado por el pequeño rombo no está queratinizado y pueden verse células con núcleos en todo el espesor hasta la superficie. De nuevo hay abundancia de linfocitos (*Lin*) en el tejido conjuntivo subyacente y muchos han migrado hacia el epitelio sin estrato córneo.

EE, epitelio estratificado
EEA, esfínter externo del ano
ECe, epitelio cilíndrico estratificado
ECs, epitelio cilíndrico simple
ECue, epitelio cúbico estratificado
EIA, esfínter interno del ano
EPe, epitelio plano estratificado
EPe(q), epitelio plano estratificado (queratinizado)
Gln, glándulas intestinales
Lin, linfocitos
MM, muscular de la mucosa
NL, nódulo linfático
flecha, terminación de la muscular de la mucosa
pequeño rombo, transición entre diferentes tipos de epitelio

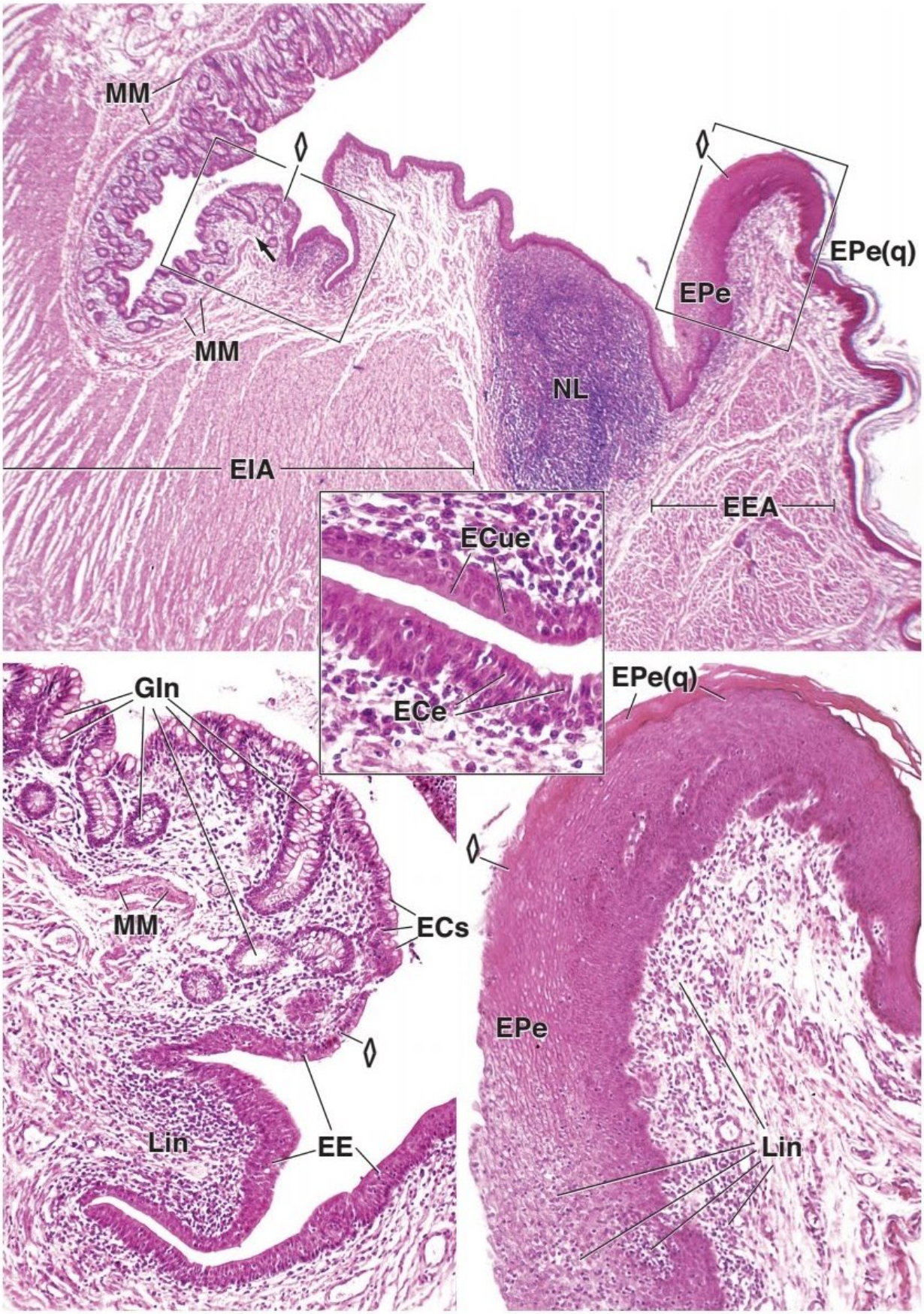
MM
MM
EPe(q)
EPe
NL
EIA
EEA
ECue
ECe
Gln
EPe(q)
MM
ECs
EPe
Lin
EE
Lin

18 SISTEMA DIGESTIVO III: HÍGADO, VESÍCULA BILIAR Y PÁNCREAS

HÍGADO / 666
- Fundamentos / 666
- Fisiología hepática / 666
- Irrigación hepática / 669
- Organización estructural del hígado / 670
- Vía linfática / 675
- Hepatocitos / 675
- Árbol biliar / 678

VESÍCULA BILIAR / 680

PÁNCREAS / 683
- Fundamentos / 683
- Páncreas exocrino / 684
- Sistema de conductos del páncreas exocrino / 685
- Páncreas endocrino / 687

Cuadro 18-1 Correlación clínica: lipoproteínas / 668

Cuadro 18-2 Correlación clínica: insuficiencia cardíaca congestiva, sobredosis de paracetamol y necrosis hepática / 674

Cuadro 18-3 Correlación clínica: producción de insulina y enfermedad de Alzheimer / 690

Cuadro 18-4 Consideraciones funcionales: síntesis de insulina, un ejemplo de procesamiento postraduccional / 691

HISTOLOGÍA 101 / 692

■ HÍGADO

Fundamentos

El **hígado** es la masa de tejido glandular más grande del organismo y el órgano interno más voluminoso; tiene un peso aproximado de 1500 g, que corresponde más o menos al 2.5% del peso corporal de un adulto. Se localiza en el cuadrante superior derecho y en parte del cuadrante superior izquierdo de la cavidad abdominal, protegido por la parrilla costal. El hígado está encerrado en una cápsula de tejido conjuntivo fibroso (cápsula de Glisson); una cubierta serosa (peritoneo visceral) rodea la cápsula, excepto donde el hígado se adhiere directamente al diafragma o los otros órganos.

Anatómicamente, el hígado está dividido por surcos profundos en dos grandes lóbulos (derecho e izquierdo) y dos lóbulos pequeños (el lóbulo cuadrado y el caudado; fig. 18-1). Esta división anatómica solo tiene importancia topográfica, porque relaciona los lóbulos hepáticos con otros órganos abdominales. La división en segmentos funcionales o quirúrgicos, que corresponde a la irrigación sanguínea y el drenaje biliar, tiene una relevancia clínica mayor.

En el embrión, el hígado se desarrolla como una **evaginación endodérmica** desde la pared del intestino anterior (específicamente, a la altura de la porción que se convertirá en el duodeno) para formar el **divertículo hepático**. El divertículo prolifera y origina los **hepatocitos**, que se organizan en cordones celulares (hepáticos) para formar el parénquima del hígado. El pedículo original del divertículo hepático se convierte en el **colédoco** (conducto biliar común). Un brote del colédoco forma el **divertículo cístico** que da origen a la **vesícula biliar** y al **conducto cístico**.

Fisiología hepática

Numerosas **proteínas plasmáticas** en circulación son producidas y secretadas por el hígado. El hígado desempeña un papel importante en la captación, el almacenamiento y la distribución de sustancias nutritivas y vitaminas que circulan en el torrente sanguíneo. También mantiene la concentración sanguínea de glucosa y regula las concentraciones circulantes de **lipoproteínas de muy baja densidad** (**VLDL**, ***very low-density lipoproteins***). Además, el hígado degrada o conjuga muchos fármacos y sustancias tóxicas, pero puede ser rebasado por dichas sustancias y presentar lesiones. El hígado también es un **órgano exocrino**: produce la **bilis** que contiene sales biliares, fosfolípidos y colesterol. Por último, el hígado desempeña importantes **funciones de índole endocrina**.

El hígado produce la mayoría de las proteínas plasmáticas que circulan en el organismo.

Las **proteínas plasmáticas circulantes** producidas por el hígado incluyen:

- **Albúminas**, que participan en la regulación del volumen plasmático y el equilibrio de líquidos en los tejidos mediante el mantenimiento de la presión oncótica del plasma.

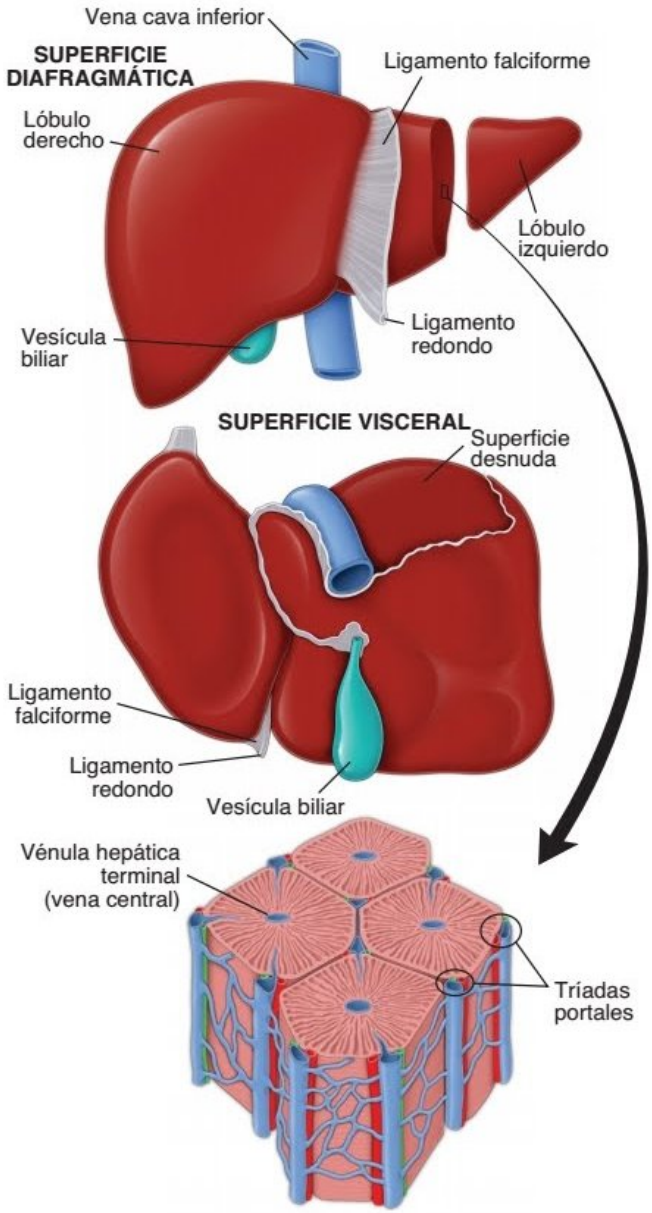

FIGURA 18-1. Estructura anatómica del hígado. En este diagrama se ilustra una vista macroscópica de las superficies diafragmática y visceral del hígado, con puntos de referencia anatómicos marcados en ambas superficies. El corte transversal del hígado visto con un aumento mayor (*abajo*) muestra la organización microscópica general del hígado en lobulillos. Cabe resaltar la presencia de tríadas portales portales en la periferia de cada lobulillo, con la vénula hepática terminal (vena central) en el centro del lobulillo.

- **Lipoproteínas**, en particular las VLDL. El hígado sintetiza la mayoría de las VLDL que participan en el transporte de triglicéridos desde el hígado hacia otros órganos. El hígado también produce pequeñas cantidades de otras lipoproteínas plasmáticas como las **lipoproteínas de baja densidad** (**LDL**, ***low-density lipoproteins***) y **alta densidad** (**HDL**, ***high-density lipoproteins***). Las LDL transportan ésteres de colesterol desde el hígado hacia otros tejidos. Las HDL extraen el colesterol de los tejidos periféricos y lo transportan hacia el hígado (cuadro 18-1).
- **Glucoproteínas**, que incluyen proteínas que participan en el transporte de hierro, como la haptoglobina, la transferrina y la **hemopexina**.
- **Protrombina** y **fibrinógeno**, componentes importantes de la cascada de coagulación de la sangre.
- **Globulinas no inmunitarias α** y **β**, que también ayudan a mantener la presión oncótica y sirven como proteínas transportadoras para varias sustancias (*véase* cap. 10, *Tejido+ sanguíneo*).

El hígado almacena y convierte vitaminas liposolubles.

Varias **vitaminas liposolubles** se captan desde la sangre y después son almacenadas o modificadas bioquímicamente por el hígado. Estas vitaminas incluyen:

- **Vitamina A** (**retinol**), importante para la visión. La vitamina A es el precursor del retinol, necesario para la síntesis de rodopsina en la retina del ojo. El hígado desempeña un papel importante en la captación, almacenamiento y mantenimiento de las concentraciones circulantes de vitamina A. Este moviliza sus depósitos en las células hepáticas estrelladas cuando disminuye la concentración sanguínea de vitamina A (*véase* p. 675). Entonces, la vitamina A se libera hacia la circulación en forma de **retinol** unido a la **proteína fijadora de retinol** (**RBP**, ***retinol-binding protein***). El hígado también sintetiza RBP; la síntesis de RBP es regulada por la concentración plasmática de **vitamina A**. La **ceguera nocturna** y múltiples alteraciones de la piel están relacionados con la insuficiencia de vitamina A.
- **Vitamina D** (**colecalciferol**), importante en el metabolismo del calcio y el fosfato. La vitamina D se adquiere de la vitamina D_3 de la dieta y también se produce en la piel durante la exposición a la luz ultravioleta por la conversión del 7-deshidrocolesterol. A diferencia de la vitamina A, la vitamina D no se almacena en el hígado, sino que se distribuye en el músculo esquelético y en el tejido adiposo. El hígado desempeña un papel importante en el metabolismo de la vitamina D al convertir la vitamina D_3 en **25-hidroxicolecalciferol**, la forma predominante de vitamina D en la circulación. En los riñones tiene lugar la conversión adicional a 1,25-dihidroxicolecalciferol (calcitriol), que es 10 veces más activo que la vitamina D_3. La vitamina D es indispensable para el desarrollo y crecimiento del esqueleto y los dientes. La insuficiencia de vitamina D se asocia con el **raquitismo** y con las alteraciones de la mineralización ósea.
- **Vitamina E**, que representa un grupo de tocoferoles y tocotrienoles liposolubles. La mayor parte de la vitamina E del cuerpo se encuentra en forma de **tocoferol α**, un poderoso antioxidante que rompe cadenas y evita la propagación de radicales libres. La vitamina E se transporta al hígado en quilomicrones y se une a la proteína de transferencia de tocoferol α (α-TTP, *tocopherol transfer protein*). La secreción de tocoferol α desde los hepatocitos está relacionada con el ensamblado de VLDL. Las personas con **hígado graso** y esteatohepatitis no alcohólica (ENA) tienen concentraciones reducidas de vitamina E circulante.
- **Vitamina K**, importante para la síntesis hepática de la protrombina y de varios otros factores de coagulación. Al igual que la vitamina D, la vitamina K deriva de dos fuentes: la dieta y la síntesis por la microbiota bacteriana del intestino delgado. La vitamina K se transporta con los quilomicrones hacia el hígado, donde se absorbe con rapidez, se utiliza de forma parcial y después se secreta, en parte, con la fracción de VLDL. La insuficiencia de vitamina K se asocia con la **hipoprotrombinemia** y con alteraciones hemorrágicas.

El hígado es un órgano clave para el suministro, almacenamiento, metabolismo y excreción de hierro y cobre.

El hígado participa en el **almacenamiento**, **metabolismo** y **homeostasis del hierro**. Sintetiza casi todas las proteínas que intervienen en el metabolismo y en el transporte del hierro, como la transferrina, la haptoglobina y la hemopexina. La **transferrina** es una proteína plasmática

CUADRO 18-1

CORRELACIÓN CLÍNICA: LIPOPROTEÍNAS

Las ***lipoproteínas*** son complejos formados por proteínas y lípidos que intervienen en el transporte de colesterol y triglicéridos en la sangre. El colesterol y los triglicéridos no circulan libremente en el plasma porque los lípidos, por sí solos, no pueden permanecer en suspensión. La asociación de una proteína con el núcleo lipídico torna el complejo lo suficientemente hidrófilo como para quedar suspendido en el plasma.

Las lipoproteínas desempeñan varias funciones en las membranas celulares y el transporte y metabolismo de los lípidos. Los precursores de las lipoproteínas son producidos por los hepatocitos; el componente lipídico se sintetiza en el REL; el componente proteínico, en el RER. Los complejos de lipoproteína pasan al aparato de Golgi, donde brotan vesículas de secreción con partículas lipoproteínicas, electrodensas, que después se liberan desde la superficie celular que limita el espacio perisinusoidal para entrar en la circulación sanguínea. Varias hormonas, como los estrógenos y las hormonas tiroideas, regulan la secreción de las lipoproteínas.

Se han definido cuatro clases de lipoproteína según sus características de densidad, peso molecular, tamaño y composición química: **quilomicrones**, **VLDL**, **LDL** y **HDL**. Estas lipoproteínas difieren en su composición química y pueden ser aisladas del plasma de acuerdo con sus propiedades de flotación, desde la más grande y menos densa hasta la más pequeña y más densa.

Los **quilomicrones**, las más livianas de todas las lipoproteínas, solo se producen en el intestino delgado. Su función principal es el transporte de grandes cantidades de grasa absorbida hacia la circulación sanguínea.

Las **VLDL** son más densas y pequeñas que los quilomicrones; se sintetizan predominantemente en el hígado y, en menor medida, en el intestino delgado. Las VLDL contienen una gran cantidad de triglicéridos. Su función es transportar la mayoría de esos triglicéridos desde el hígado hacia otros órganos. Las VLDL hepáticas están asociadas con la **apolipoproteína B-100** circulante, también sintetizada en el hígado, que contribuye a su secreción. En las enfermedades hepáticas congénitas, como la **abetalipoproteinemia**, y en menor medida en las alteraciones agudas y crónicas, el hígado es incapaz de producir apolipoproteína B-100, lo cual causa el bloqueo de la secreción de VLDL. En las biopsias hepáticas de estos pacientes se comprueba que la mayor parte del citoplasma de los hepatocitos está ocupada por gotitas lipídicas.

Las **LDL** y las **HDL** se producen en el plasma; sin embargo, una pequeña cantidad de estas fracciones es producida por el hígado. Las LDL son más densas que las VLDL y las HDL son más densas que las LDL. La función de las LDL es transportar ésteres de colesterol desde el hígado hacia los órganos periféricos. Las HDL participan en el transporte de colesterol desde los tejidos periféricos hacia el hígado. Las altas concentraciones de LDL se correlacionan con un aumento del riesgo de padecer una enfermedad cardiovascular, mientras que las concentraciones altas de HDL, o bajas de LDL, se asocian con una disminución de ese riesgo.

transportadora de hierro. La **haptoglobina** se une a la hemoglobina libre en el plasma, desde donde todo el complejo es captado por el hígado para conservar el hierro. La **hemopexina** participa en el transporte del grupo hemo libre en la sangre. El hierro se almacena en el citoplasma de los hepatocitos en la forma de **ferritina** o puede convertirse en **gránulos de hemosiderina**. Estudios recientes indican que los hepatocitos son los sitios principales de almacenamiento de hierro a largo plazo. La sobrecarga de hierro (como ocurre en las transfusiones sanguíneas múltiples) puede conducir a la **hemocromatosis**, una forma de lesión hepática que se caracteriza por cantidades excesivas de hemosiderina en los hepatocitos.

El hígado desempeña un papel importante en la disponibilidad del **cobre**. Este se absorbe desde el tubo digestivo hacia la circulación portal, donde se une a la albúmina y los aminoácidos como la histidina. Luego pasa a través del hígado, donde los hepatocitos son el sitio primario de captación y acumulación de cobre en este órgano. La excreción de cobre en la bilis está regulada por una enzima llamada ***ATPasa transportadora de cobre*** (**ATPasa de Wilson** o ATP7B), que promueve la incorporación del cobre en la apoceruloplasmina (una enzima inestable sin el cobre) para formar **ceruloplasmina**, principal proteína transportadora de cobre en la sangre. La ceruloplasmina es una enzima glucoproteínica de 151 kDa, presenta seis átomos de cobre en su estructura y contiene más del 95% del cobre plasmático. Las mutaciones en el **gen *ATP7B***, que codifica la ATPasa de Wilson, son las responsables de la **enfermedad de Wilson**, una alteración autosómica recesiva caracterizada por una síntesis deficiente de ceruloplasmina y la excreción biliar de cobre. El cobre se acumula en el hígado y conduce a un daño hepático progresivo. Además, se acumula en el cerebro y otros tejidos. Los individuos afectados pueden tener síntomas de **insuficiencia hepática** y **manifestaciones neuropsiquiátricas**. El tratamiento es de por vida con un agente quelante oral con capacidad de fijación del cobre o con sales de zinc. Para los pacientes que no responden al tratamiento médico, es necesario un trasplante de hígado.

El hígado degrada fármacos y toxinas.

Los hepatocitos participan en la **degradación de fármacos**, **toxinas** y otras proteínas extrañas al organismo (**xenobióticos**). Muchos fármacos y toxinas no son hidrófilos y, por lo tanto, los riñones no pueden eliminarlos con eficacia de la circulación. El hígado convierte estas sustancias en formas más solubles. Este proceso lo realizan los hepatocitos en dos fases:

- **Fase I** (**oxidación**), que comprende la hidroxilación (adición de un grupo $^-$OH) y carboxilación (adición de un grupo $^-$COOH) a un compuesto extraño. Esta fase ocurre en el retículo endoplasmático liso (REL) y en las mitocondrias del hepatocito. El mecanismo incluye una serie de reacciones bioquímicas con proteínas que, en conjunto, se denominan *citocromo P450*.
- **Fase II** (**conjugación**), que comprende conjugaciones con ácido glucurónico, glicina o taurina. Este proceso transforma al producto de la fase I en formas aún más hidrosolubles, de modo que pueda ser eliminado con mayor facilidad por los riñones.

El hígado participa en muchos otros mecanismos metabólicos importantes.

El hígado es importante en el **metabolismo de los hidratos de carbono** porque mantiene un suministro adecuado de sustancias nutritivas para los procesos celulares. En el metabolismo de la **glucosa**, el hígado fosforila la glucosa absorbida desde el tubo digestivo a **glucosa-6-fosfato**. Según las necesidades energéticas, la glucosa-6-fosfato se almacena en el hígado en forma de **glucógeno** o se utiliza en meca-

TABLA 18-1 Composición de la bilis

Componente	Función
Agua	Actúa como solvente en el que se transportan otros componentes.
Fosfolípidos (p. ej., lecitina) y colesterol	Son sustratos metabólicos para otras células del organismo; actúan como precursores de los componentes de membrana y los esteroides; en su mayoría se reabsorben en el intestino y se reciclan.
Sales biliares (también llamadas *ácidos biliares*): Primarias (secretadas por el hígado): ácido cólico, ácido quenodesoxicólico Secundarias (convertidas por la microbiota bacteriana en el intestino): ácido desoxicólico, ácido litocólico	Actúan como emulsionantes que colaboran con la digestión y la absorción de lípidos en el intestino y ayudan a mantener el colesterol y los fosfolípidos de la bilis en solución; en su mayoría se reciclan y participan en la circulación enterohepática.
Pigmentos biliares, sobre todo los glucurónidos de la bilirrubina producida en el bazo, la médula ósea y el hígado por la degradación de la hemoglobina	Desintoxican la bilirrubina, el producto final de la degradación de la hemoglobina, y la transportan hasta el intestino para su eliminación.
Electrólitos: Na^+, K^+, Ca^{2+}, Mg^{2+}, Cl^- y HCO_3^-	Establecen y mantienen la bilis como un líquido isotónico; también se reabsorben casi por completo en el intestino.

nismos glucolíticos. Durante el ayuno, el glucógeno se degrada por el proceso de **glucogenólisis** y la glucosa se libera al torrente sanguíneo.

Además, el hígado participa en el **metabolismo lipídico**. Los ácidos grasos provenientes del plasma son consumidos por los hepatocitos en la **β-oxidación** para proveer energía. El hígado también produce **cuerpos cetónicos** que son utilizados como combustible por otros órganos (el hígado no puede usarlos como fuente de energía). La participación en el metabolismo del **colesterol** (síntesis y captación desde la sangre) también es una función importante del hígado. El colesterol se utiliza en la formación de sales biliares, la síntesis de VLDL y la biosíntesis de orgánulos.

El hígado también participa en el **metabolismo de las proteínas**. Es el sitio de la síntesis de proteínas y de la absorción y metabolismo de los aminoácidos. El hígado también tiene la capacidad de desaminar aminoácidos, por lo que sintetiza la mayor parte de la **urea** en el cuerpo a partir de iones de amonio derivados de la degradación de las proteínas y los ácidos nucleicos. Por último, el hígado participa en la síntesis y conversión de **aminoácidos no esenciales**.

La producción de bilis es una función exocrina del hígado.

El hígado está involucrado en numerosas **conversiones metabólicas** en las que participan sustratos transportados por la sangre desde el tubo digestivo, el páncreas y el bazo. Algunos de estos productos intervienen en la producción de la **bilis**, una secreción exocrina del hígado. La bilis contiene productos de desecho y degradados que se devuelven al intestino para su eliminación, así como sustancias que se unen a metabolitos en el intestino para colaborar con su absorción (tabla 18-1). La bilis es transportada desde el parénquima del hígado a través de las vías biliares que se fusionan para formar el **conducto hepático**. Entonces, el conducto cístico transporta la bilis hacia la **vesícula biliar**, sitio donde se concentra. La bilis regresa por el conducto cístico hacia el colédoco, que la lleva hasta el duodeno junto con la que proviene directamente del hígado (*véase* fig. 18-14).

Las funciones de tipo endocrino del hígado están representadas por su capacidad para modificar la estructura y la función de muchas hormonas.

El hígado modifica la acción de las hormonas liberadas por otros órganos. Las acciones de tipo endocrino por parte del hígado comprenden la modificación de las siguientes hormonas:

- **Tiroxina**, una hormona secretada por la glándula tiroides como tetrayodotironina (T_4), que en el hígado se convierte a su forma biológicamente activa, la **triyodotironina** (T_3), por un mecanismo de desyodación.
- **Hormona del crecimiento** (**GH**, ***growth hormone***), una hormona secretada por la hipófisis. La acción de la GH es estimulada por el factor de crecimiento insulínico de tipo 1 (IGF-1, *insulin-like growth factor 1*), producido por el hígado, e inhibida por la **somatostatina** secretada por las células enteroendocrinas del tubo digestivo. Se han encontrado **deficiencias genéticas de IGF-1** en ciertos grupos étnicos cuyos miembros tienen promedios de estatura inferiores a los estándar, como los pigmeos Bayaka en África central. Los estudios hormonales indican que estos individuos tienen concentraciones normales de GH; sin embargo, la concentración de IGF-1 en su población adolescente es un tercio más baja que la de los controles. Como el IGF-1 es el principal responsable del crecimiento puberal normal, los miembros de esta población no experimentan el crecimiento acelerado típico de la pubertad, lo que tiene como resultado una estatura de menos de 150 cm.
- **Insulina** y **glucagón**, ambas hormonas pancreáticas. Estas hormonas se degradan en muchos órganos, pero el hígado y los riñones son los sitios más importantes en dicho proceso.
- **Vitamina D_3**, que también se convierte en el hígado en el **25-hidroxicolecalciferol**, un metabolito biológicamente activo de la vitamina D_3 y la forma predominante de vitamina D circulante (*véase* p. 667).

Irrigación hepática

El hígado tiene un **abastecimiento dual de sangre único en el organismo**, que consiste en un suministro venoso (portal) a través de la **vena porta hepática** y uno arterial a través de la **arteria hepática**. Ambos vasos ingresan en el hígado por el **hilio hepático**, el mismo sitio donde el conducto colédoco transporta la bilis secretada por el hígado y los vasos linfáticos salen del hígado. Por lo tanto, la bilis fluye en dirección opuesta a la de la sangre.

El hígado recibe la sangre que irrigó antes los intestinos, el páncreas y el bazo.

El hígado es único entre los órganos, pues recibe su irrigación principal (casi el 75%) de la vena porta hepática, que transporta sangre venosa con poca concentración de oxígeno. La sangre que llega al hígado mediante la **vena porta hepática** proviene del tubo digestivo y los principales órganos abdominales, como el páncreas y el bazo.

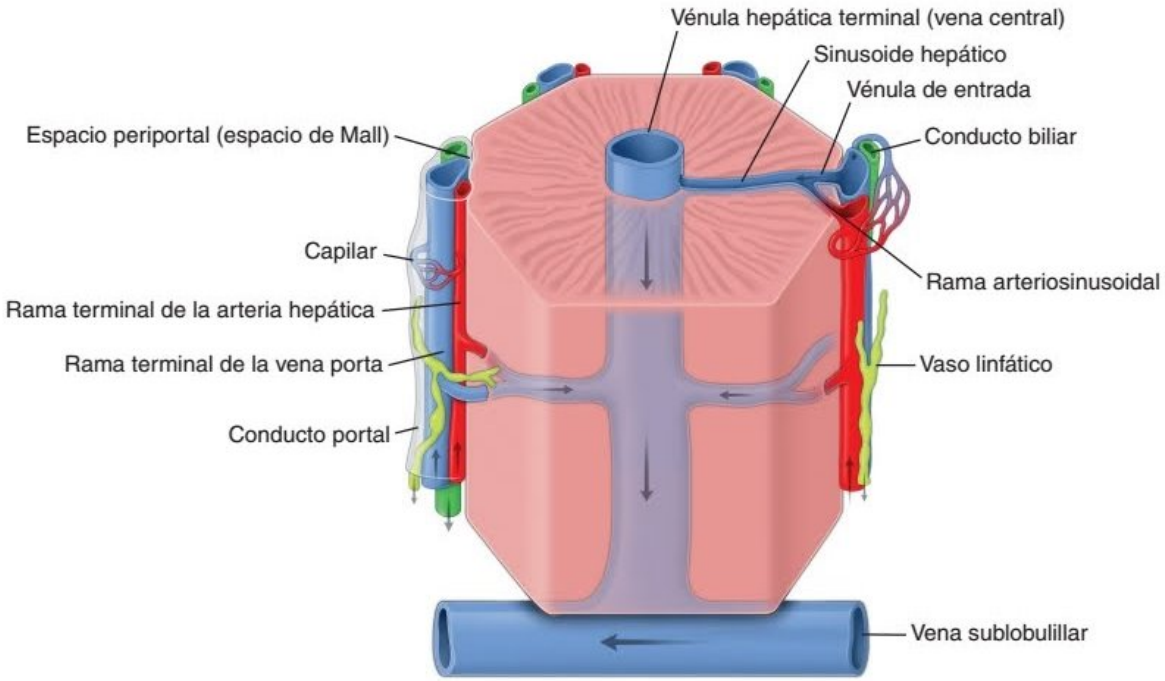

FIGURA18-2. Irrigación sanguínea del hígado: la tríada portal (hepática). La tríada portal está compuesta por ramas de la arteria hepática y la vena porta, así como por el conducto biliar. La sangre de las ramas terminales de la arteria hepática y la vena porta ingresa en los sinusoides hepáticos. La mezcla de sangre venosa y arterial es conducida por los sinusoides hasta la vénula hepática terminal (vena central). Desde ahí, la sangre drena hacia las venas sublobulillares que son tributarias de la vena hepática. Nótese la red de capilares y vasos pequeños en el tejido conjuntivo perivascular que rodea cada tríada portal dentro del conducto portal. También se debe observar el espacio periportal de Mall, que se localiza entre el conducto portal y los hepatocitos más periféricos. Este espacio también contiene una pequeña cantidad de tejido conjuntivo en la que se inicia el drenaje linfático. Desde allí, los capilares linfáticos ciegos forman vasos linfáticos de mayor calibre que acompañan las ramas de la arteria hepática.

La sangre portal que entra en el hígado contiene:

- Sustancias nutritivas y materiales tóxicos que han sido absorbidos en el intestino.
- Eritrocitos y sus productos de degradación en el bazo.
- Secreciones endocrinas del páncreas y de las células enteroendocrinas del tubo digestivo.

De esa manera, el hígado se interpone directamente en el trayecto de los vasos sanguíneos que transportan las sustancias absorbidas en el tubo digestivo. Si bien el hígado es el primer órgano en recibir sustratos metabólicos y sustancias nutritivas, también es el primero que se expone a los compuestos tóxicos que se han absorbido.

La **arteria hepática**, una rama del tronco celíaco, transporta sangre oxigenada al hígado y provee el 25% restante de su irrigación. Dado que la sangre de las dos fuentes se mezcla justo antes de irrigar los hepatocitos del parénquima hepático, estos nunca se exponen a sangre totalmente oxigenada.

Dentro del hígado, las ramas de distribución de la vena porta y la arteria hepática, que llevan sangre a los capilares sinusoidales (sinusoides) que irrigan los hepatocitos y las ramas de drenaje de la vía biliar, que desembocan en el conducto hepático común, discurren juntas en una relación que recibe el nombre de ***tríadas portales*** (***hepáticas***). Si bien es un término práctico, no es una denominación correcta, ya que siempre hay uno o más vasos del sistema de drenaje linfático del hígado que discurren con la vena, la arteria y el conducto biliar (fig. 18-2).

Los **sinusoides** están en contacto estrecho con los hepatocitos y colaboran con el intercambio de sustancias entre la sangre y las células hepáticas. Estos sinusoides desembocan en la **vénula hepática terminal** (**vena central**), que a su vez drena en las **venas sublobulillares**. La sangre abandona el hígado a través de las **venas hepáticas** que desembocan en la vena cava inferior.

Organización estructural del hígado

Como ya se mencionó, los componentes estructurales del hígado comprenden lo siguiente:

- **Parénquima**, que consiste en cordones bien organizados de hepatocitos, que en el adulto generalmente tienen una sola célula de espesor, separadas por capilares sinusoidales. En los niños de hasta 6 años de edad, los hepatocitos se distribuyen en cordones de dos células de espesor.
- **Estroma de tejido conjuntivo**, que se continúa con la cápsula fibrosa de Glisson. Los vasos sanguíneos, nervios, vasos linfáticos y conductos biliares discurren dentro del estroma de tejido conjuntivo.
- **Capilares sinusoidales** (**sinusoides**), que conforman el conducto vascular entre los cordones de hepatocitos.
- **Espacios perisinusoidales** (**espacios de Disse**), que se encuentran entre el endotelio sinusoidal y los hepatocitos.

Lobulillos hepáticos

Existen tres maneras de describir la estructura del hígado en términos de unidades funcionales: el lobulillo clásico, el lobulillo portal y el acino hepático. El lobulillo clásico es la manera tradicional de describir la organización del parénquima hepático y es relativamente fácil de visualizar. Se fundamenta en la distribución de las ramas de la vena porta y de la arteria hepática dentro del órgano, así como en el trayecto que sigue la sangre para irrigar finalmente a los hepatocitos.

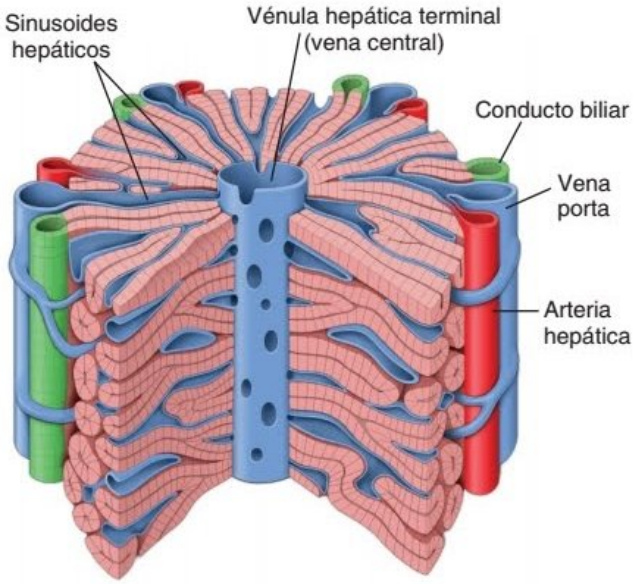

FIGURA 18-3. Diagrama de un lobulillo hepático clásico. Un lobulillo hepático clásico puede ser representado como un prisma poliédrico de seis caras con tríadas portales (arteria hepática, vena porta y conducto biliar) en cada ángulo. Los vasos sanguíneos de las tríadas envían ramas de distribución a lo largo de las caras del lobulillo, y estas ramas desembocan en los sinusoides hepáticos. Por el eje longitudinal del lobulillo discurre la vénula hepática terminal (vena central) que recibe la sangre desde los sinusoides hepáticos. Obsérvese que se ha retirado una parte de tejido lobulillar para una mejor visualización de la vénula hepática terminal. Los cordones anastomosados de hepatocitos adoptan una disposición radial desde la vénula hepática terminal hacia la periferia del lobulillo.

El lobulillo hepático clásico es una masa de tejido más o menos hexagonal.

El **lobulillo clásico** (fig. 18-3 y lám. 65, p. 694) está compuesto por pilas de cordones anastomosados de hepatocitos, de una sola célula de espesor, separados por el sistema interconectado de sinusoides que perfunde las células con una mezcla de sangre portal y arterial. Cada lobulillo mide alrededor de 2 × 0.7 mm. En el centro del lobulillo se encuentra una vénula relativamente grande, la **vénula hepática terminal** (**vena central**), en la cual desembocan los sinusoides. Los cordones de células se irradian desde la vena central hacia la periferia del lobulillo, al igual que los sinusoides. En los ángulos del hexágono se encuentran las áreas portales (conductos portales), que consisten en tejido conjuntivo laxo del estroma caracterizado por la presencia de tríadas portales. Este tejido conjuntivo finalmente se continúa con la cápsula fibrosa que rodea al hígado. El espacio portal está bordeado por los hepatocitos más periféricos del lobulillo. En los bordes del conducto portal, entre el tejido conjuntivo del estroma y los hepatocitos, existe un pequeño espacio denominado ***espacio periportal*** (**espacio de Mall**). Se piensa que este espacio es uno de los sitios donde se origina la linfa en el hígado.

En algunas especies (p. ej., el cerdo; fig. 18-4a), el lobulillo clásico se identifica con facilidad porque los espacios portales están conectados entre sí por capas algo gruesas de tejido conjuntivo. En cambio, en los humanos lo normal es que haya muy poco tejido conjuntivo interlobulillar. Por esa razón, cuando se examinan cortes histológicos hepáticos, es necesario trazar líneas imaginarias entre los espacios portales que rodean a una vena central para tener alguna idea del tamaño del lobulillo clásico (fig. 18-4b).

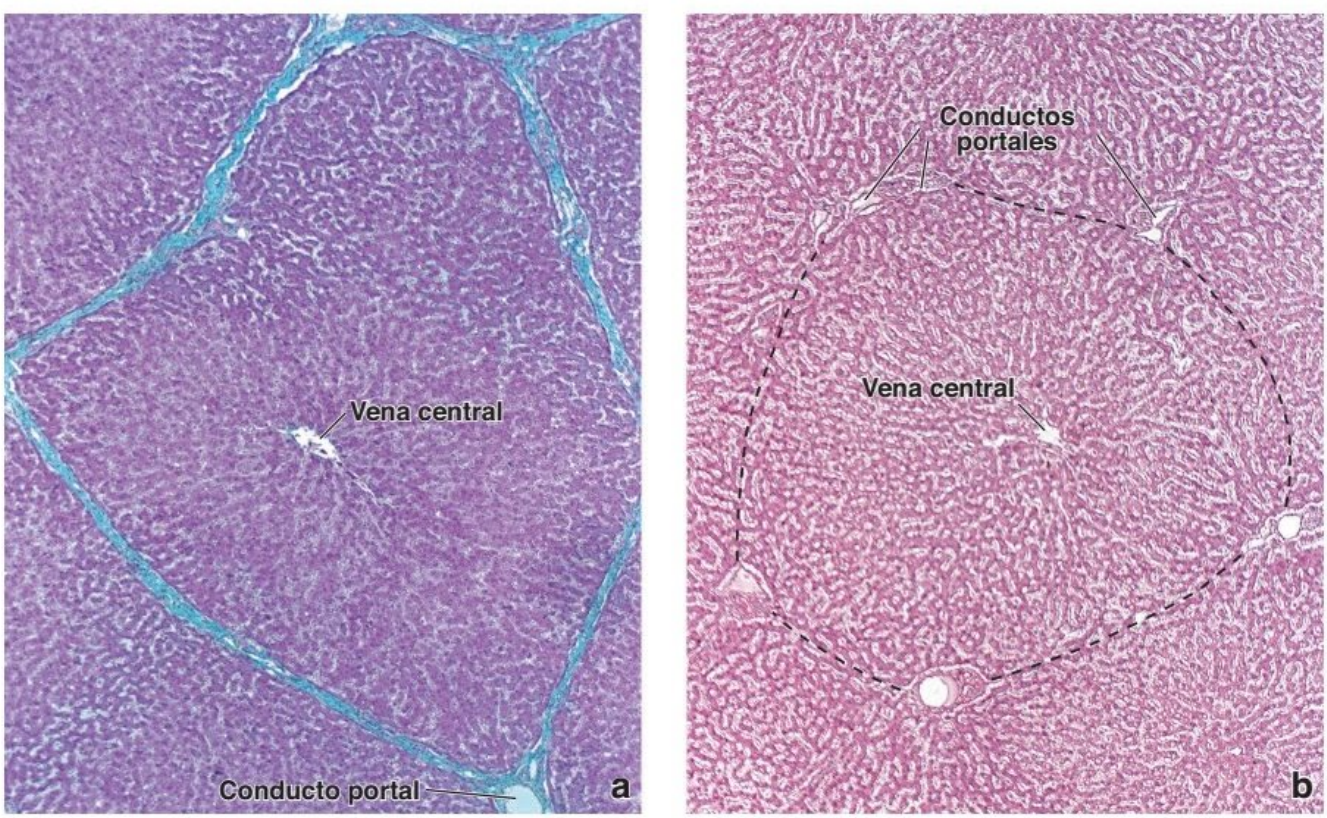

FIGURA 18-4. Microfotografías de hígados de cerdo y humano. a. En esta microfotografía se muestra el corte transversal de un lobulillo hepático porcino teñido con el método de Mallory-Azan para destacar los componentes del tejido conjuntivo. Obsérvese el tejido conjuntivo interlobulillar bastante grueso (teñido de *azul*) que rodea al lobulillo. La vénula hepática terminal (vena central) se ve en el centro del lobulillo. 65×. **b.** Microfotografía de un preparado rutinario de hígado humano teñido con H&E. Se debe señalar que, a diferencia del hígado porcino, los lobulillos del hígado humano carecen de tabiques de tejido conjuntivo. Las cordones de hepatocitos de un lobulillo se confunden con los lobulillos vecinos. No obstante, los límites de un lobulillo pueden determinarse si se traza una línea (*línea discontinua*) desde un conducto portal hasta el siguiente circunscribiendo al lobulillo. 65×.

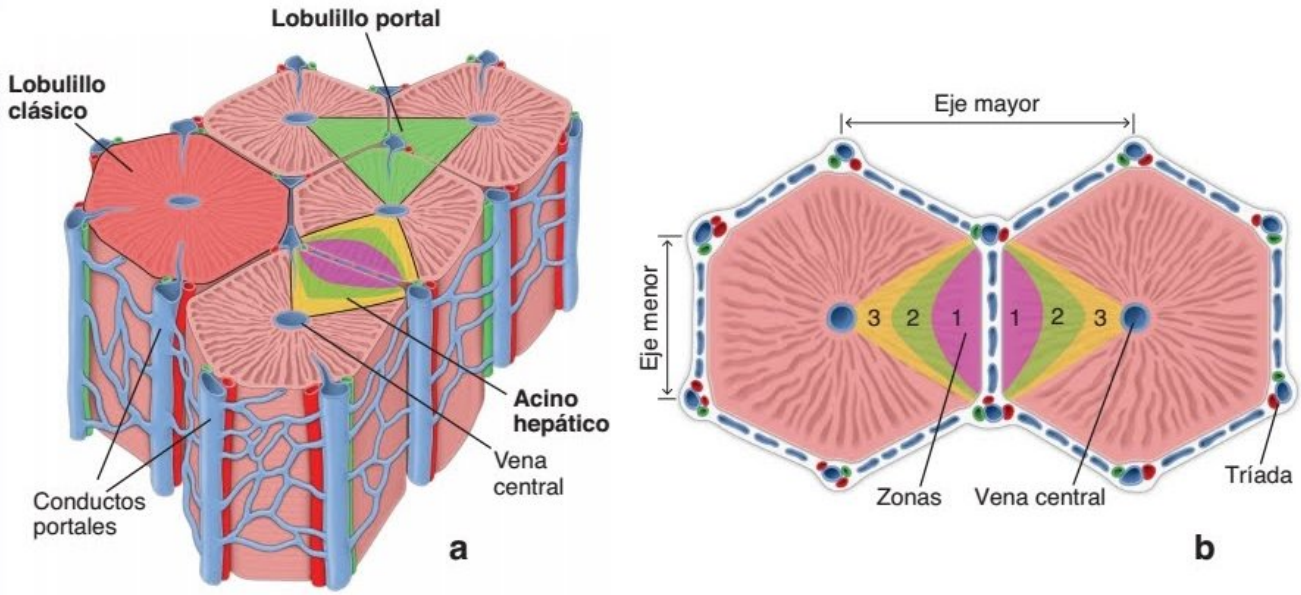

FIGURA 18-5. Comparación de tres modelos hepáticos de organización y función. a. En este corte de tejido hepático son visibles los contornos de un lobulillo hepático clásico, un lobulillo portal y un acino hepático. Se puede observar que el lobulillo clásico con forma hexagonal (*rojo*) tiene una vénula hepática terminal (vena central) en el centro y conductos portales que abarcan las tríadas portales en los ángulos periféricos del lobulillo. El lobulillo portal triangular (*verde*) posee un conducto portal en su centro y venas centrales en sus ángulos. El acino hepático con forma romboidal (*multicolor*) presenta vasos de distribución en su ecuador y venas centrales en cada polo. **b.** El acino hepático es una interpretación funcional de la organización hepática. Consiste en sectores adyacentes de campos hexagonales vecinos de lobulillos clásicos, parcialmente separados mediante la distribución de vasos sanguíneos. Las zonas marcadas son irrigadas con sangre que tiene mayor cantidad de sustancias nutritivas y oxígeno en la zona 1 que en en la zona 3. Las venas centrales, en esta interpretación, se hallan en los extremos señalados del acino en lugar de aparecer en el centro, como en un lobulillo clásico. Las tríadas portales (ramas terminales de la vena porta y de la arteria hepática) y los conductos biliares de menor calibre se muestran en los ángulos del hexágono que contornea el perfil, seccionado de forma transversal, del lobulillo clásico.

El lobulillo portal enfatiza las funciones exocrinas del hígado.

La función exocrina principal del hígado es la secreción de bilis. Por lo tanto, el eje morfológico del **lobulillo portal** es el conducto biliar interlobulillar de la tríada portal del lobulillo clásico. Sus bordes externos son líneas imaginarias trazadas entre las tres venas centrales que se encuentran más cercanas a la tríada portal (fig. 18-5a). Estas líneas definen un bloque de tejido más o menos triangular que incluye esas porciones de los tres lobulillos clásicos que secretan la bilis que drena en su conducto biliar axial. Este concepto permite una descripción de la estructura del parénquima hepático comparable con la de otras glándulas exocrinas.

El acino hepático es la unidad estructural que proporciona la mejor correlación entre la perfusión sanguínea, la actividad metabólica y la hepatopatía.

El **acino hepático** tiene forma romboidal y es la unidad funcional más pequeña del parénquima hepático. El **eje menor del acino** está definido por las ramas terminales de la tríada portal que siguen el límite entre dos lobulillos clásicos. El **eje mayor del acino** es una línea trazada entre las dos venas centrales más cercanas al eje menor. Por lo tanto, en una vista bidimensional (fig. 18-5b), el acino hepático ocupa partes de los lobulillos clásicos contiguos. Este concepto permite una descripción de la función secretora exocrina del hígado comparable con la del lobulillo portal.

Los hepatocitos en cada acino hepático se describen dispuestos en tres zonas elípticas concéntricas que rodean el eje menor (*véase* fig. 18-5b):

- **Zona 1**, la más cercana al eje menor y la irrigación proveniente de las ramas penetrantes de la vena porta y la arteria hepática. Esta zona corresponde a la periferia de los lobulillos clásicos.
- **Zona 3**, la más lejana al eje menor y la más cercana a la vena hepática terminal (vena central). Esta zona corresponde al centro del lobulillo clásico que rodea la vena hepática terminal.
- **Zona 2**, se encuentra entre las zonas 1 y 3, pero no tiene límites nítidos.

Esta división en zonas es importante para la descripción e interpretación de patrones de degeneración, regeneración y efectos tóxicos específicos en el parénquima hepático, relacionados con el grado o la calidad de la perfusión vascular de los hepatocitos. Como resultado del flujo sanguíneo sinusoidal, el gradiente de oxígeno, la actividad metabólica de los hepatocitos y la distribución de enzimas hepáticas varían a lo largo de las tres zonas. La distribución de las lesiones hepáticas por isquemia y exposición a sustancias tóxicas puede explicarse con el uso de esta interpretación por zonas.

Las células en la **zona 1** son las primeras en recibir oxígeno, nutrientes y toxinas desde la sangre sinusoidal; también son las primeras en mostrar cambios morfológicos después de la **oclusión del conducto biliar** (estasis biliar). Son las últimas células en morir cuando la circulación se ve afectada y las primeras en regenerarse. En contraste, las células en la **zona 3** son las primeras en presentar necrosis isquémica (**necrosis centrolobulillar**) en situaciones de **perfusión reducida** y las primeras en acumular lípidos. Son las últimas en responder a las sustancias tóxicas y la estasis biliar. Entre las zonas 1 y 3 también se observan las variaciones normales de la actividad enzimática, la cantidad y las dimensiones de los orgánulos citoplasmáticos, y el tamaño de los depósitos celulares de glucógeno. Las células de la zona 2 tienen características morfológicas y funcionales, así como respuestas intermedias entre las de aquellas en las zonas 1 y 3 (cuadro 18-2).

Vasos sanguíneos del parénquima

Los vasos sanguíneos que ocupan los **conductos portales** se denominan ***vasos interlobulillares***. Solo los vasos interlobulillares que forman las tríadas portales más pequeñas envían sangre hacia los sinusoides. Los vasos interlobulillares mayores se ramifican en

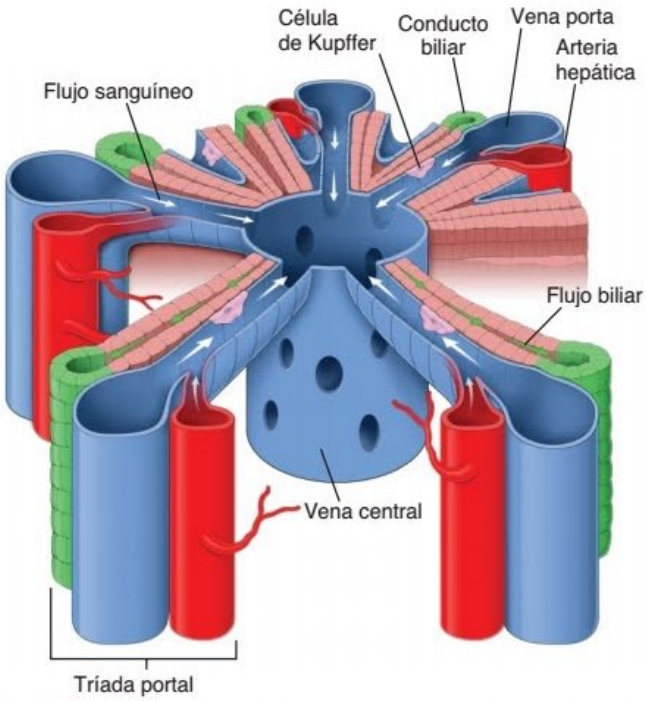

FIGURA 18-6. Diagrama del flujo sanguíneo y biliar en el hígado. Este esquema muestra los componentes de un lobulillo clásico: las tríadas, los senos, la vénula terminal (vena central) y los cordones de hepatocitos asociados. Las *flechas blancas* indican la dirección del flujo sanguíneo en los sinusoides. Obsérvese que la dirección del flujo biliar (*flechas verdes*) es opuesta a la del flujo sanguíneo.

los vasos de distribución que se ubican en la periferia del lobulillo. Estos emiten vasos de entrada hacia los sinusoides (fig. 18-6). En los **sinusoides**, la sangre fluye de forma centrípeta hacia la vena central. La vena central discurre a lo largo del eje central del lobulillo hepático clásico, aumenta su calibre a medida que avanza a través del lobulillo y desemboca en una vena sublobulillar. Varias venas sublobulillares convergen para formar las venas hepáticas más grandes que desembocan en la vena cava inferior.

La estructura de la **vena porta** y sus ramas dentro del hígado es la típica para las venas en general. La luz de esta vena es mucho más grande que la de la arteria asociada con ella. La estructura de la **arteria hepática** es como la de otras arterias (tiene una pared muscular gruesa). Además de proporcionar sangre arterial directamente a los sinusoides, la arteria hepática suministra sangre oxigenada al tejido conjuntivo y otras estructuras en los conductos portales más grandes. Los capilares en estos conductos portales más grandes devuelven la sangre a las venas interlobulillares antes de que estas se vacíen en el sinusoide.

La **vena central** (vena centrolobulillar) es un vaso de paredes delgadas que recibe sangre desde los sinusoides hepáticos. Su revestimiento endotelial está rodeado por pequeñas cantidades de fibras de tejido conjuntivo dispuestas en espiral. La *vena central*, llamada así debido a su posición central en el lobulillo clásico, es en realidad la vénula terminal del sistema de venas hepáticas y, por lo tanto, es más apropiado llamarla ***vénula hepática terminal***. La **vena sublobulillar**, que es el vaso que recibe sangre desde las vénulas hepáticas terminales, posee una capa bien definida de fibras de tejido conjuntivo, tanto de colágeno como elásticas, justo por fuera del endotelio. Las venas sublobulillares, así como las **venas hepáticas** en las que desembocan, discurren solas. Dado que son vasos solitarios, se pueden distinguir con facilidad en los cortes histológicos de las ramas de la vena porta que son miembros de la tríada. En las venas hepáticas no hay válvulas.

Los sinusoides hepáticos están revestidos por un endotelio discontinuo y delgado.

El **endotelio sinusoidal discontinuo** posee una lámina basal discontinua que falta en grandes áreas, lo que es obvio por dos razones:

- Hay **fenestraciones grandes** sin diafragmas en las células endoteliales.
- Hay brechas amplias entre las células endoteliales contiguas.

Los sinusoides hepáticos difieren de otros sinusoides porque un segundo tipo celular, llamado ***macrófago sinusoidal estrellado*** o ***célula de Kupffer*** (fig. 18-7 y lám. 66, p. 696), es un componente habitual del revestimiento del vaso.

Las células de Kupffer son parte del sistema fagocítico mononuclear.

Al igual que otros miembros del sistema fagocítico mononuclear, las **células de Kupffer** derivan de los monocitos. En la microscopía

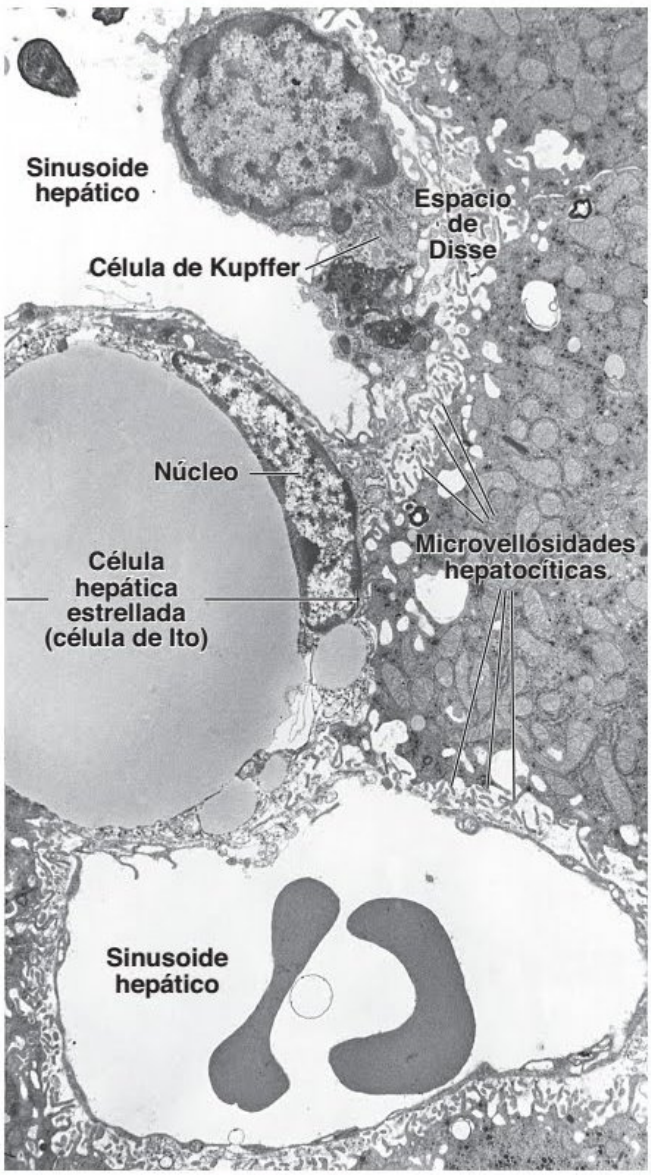

FIGURA 18-7. Microfotografía electrónica de dos sinusoides hepáticos. En uno de los sinusoides hepáticos (*arriba*) aparece un macrófago sinusoidal estrellado (célula de Kupffer). El resto de este sinusoide, lo mismo que el otro, está revestido por el delgado citoplasma de las células endoteliales. Alrededor de cada sinusoide se encuentra el espacio perisinusoidal (espacio de Disse), que contiene abundantes *microvellosidades de hepatocitos*. En el espacio perisinusoidal también hay una célula hepática estrellada (célula de Ito) con una gotita (inclusión) lipídica grande y varias más pequeñas. Su núcleo se adapta a la curva de la gotita lipídica. 6600 ×.

CUADRO 18-2

CORRELACIÓN CLÍNICA: INSUFICIENCIA CARDÍACA CONGESTIVA, SOBREDOSIS DE PARACETAMOL Y NECROSIS HEPÁTICA

Una **lesión hepática** se puede desencadenar por alteraciones hemodinámicas en el sistema circulatorio. En la insuficiencia cardíaca congestiva, el corazón ha perdido la capacidad para impulsar suficiente sangre oxigenada a fin de cumplir con los requerimientos metabólicos de muchos tejidos y órganos, incluido el hígado, el cual resulta afectado con facilidad por la hipoperfusión y la hipoxia (bajo contenido de oxígeno en la sangre). La zona 3 del acino hepático es la primera en verse afectada por esta afección. Los hepatocitos en esta zona son los últimos en recibir la sangre que pasa por los sinusoides y, en consecuencia, reciben sangre prácticamente sin oxígeno. La biopsia hepática de un paciente con insuficiencia cardíaca congestiva revela el patrón distintivo de la necrosis hepática. En los hepatocitos de la zona 3, ubicada alrededor de la vena central, hay evidencia de necrosis isquémica. En general, no se observan cambios notorios en las zonas 1 y 2, ubicadas en la periferia del lobulillo clásico. La necrosis de este tipo se denomina ***necrosis centrolobulillar***. La figura C18-2-1 muestra la porción centrolobulillar de un lobulillo clásico. Las múltiples vacuolas redondeadas son producto de la acumulación de lípidos. Las alteraciones atróficas son causadas por la muerte de hepatocitos que se autofagocitan. La necrosis centrolobulillar producida por hipoxia recibe el nombre de ***cirrosis cardiógena***; sin embargo, y a diferencia de la cirrosis verdadera, la regeneración nodular de los hepatocitos es mínima.

La necrosis centrolobulillar también puede ocurrir en individuos que ingieren una gran cantidad de **paracetamol**, uno de los analgésicos de venta libre más ampliamente utilizados. Las sobredosis de paracetamol, ya sean accidentales o intencionales, son la causa principal de insuficiencia hepática aguda en los Estados Unidos e implican casi 500 muertes al año. El paracetamol se transporta al hígado a través de la circulación portal, donde se convierte en los hepatocitos, con la ayuda de los citocromos P450, en un intermediario tóxico altamente reactivo conocido como *N*-acetil-p-benzoquinoneimina (NAPQI, *N-acetyl-p-benzoquinone imine*). A dosis terapéuticas, el NAPQI se elimina de manera eficiente por el glutatión al formarse un conjugado inerte paracetamol-glutatión que se excreta en la orina. Sin embargo, en una sobredosis de paracetamol, el exceso de NAPQI agota el glutatión hepático. El NAPQI no conjugado se une covalentemente a proteínas y orgánulos en los hepatocitos (sobre todo en la zona 3), causando una muerte celular rápida y necrosis hepática centrolobulillar que puede conducir a la insuficiencia hepática aguda y la muerte.

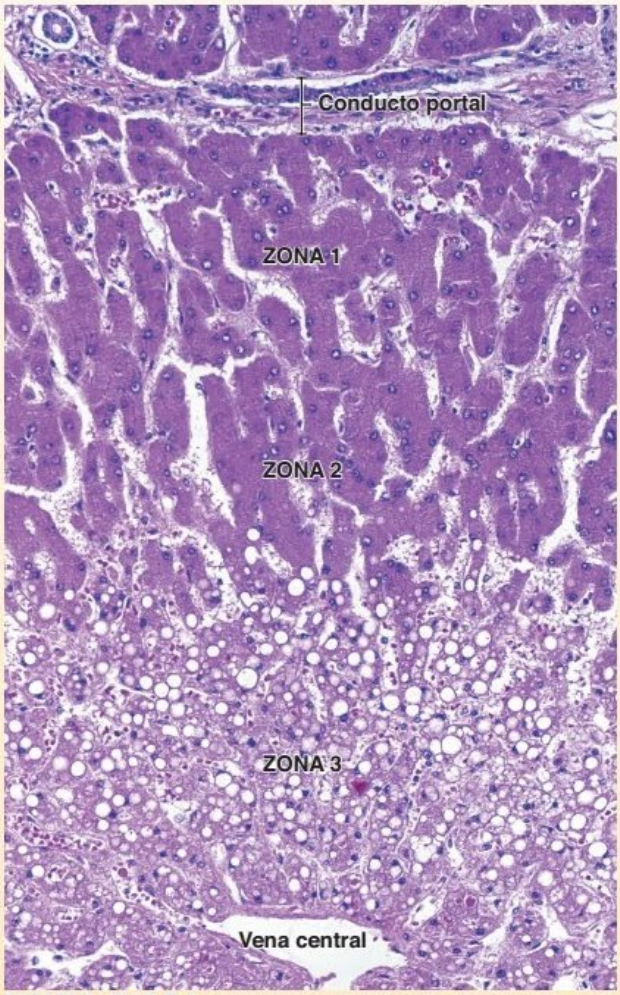

FIGURA C18-2-1. Microfotografía de hígado humano con necrosis centrolobulillar. Muestra de una biopsia hepática teñida con H&E de un paciente con insuficiencia cardíaca congestiva. Las alteraciones patológicas (conocidas como *necrosis isquémica*) son más graves en los hepatocitos de la zona 3. Esta zona rodea la vénula hepática terminal (*vena central*). Este tipo de necrosis se llama *necrosis centrolobulillar*. Nótense las múltiples formas redondeadas que indican una gran acumulación de lípidos. No se ven cambios en la periferia del lobulillo (zona 1 y en gran parte de la zona 2). 320×.

electrónica de barrido (MEB) y en la de transmisión (MET) se muestra con claridad que las células de Kupffer forman parte del revestimiento del sinusoide. Antes se consideraban como revestimiento de la superficie luminal de las células endoteliales. Es probable que esta vieja descripción histológica tuviera su origen en el hecho de que las evaginaciones de las células de Kupffer a veces se superponen con las evaginaciones endoteliales en el lado luminal del vaso. Las células de Kupffer no están unidas a las células endoteliales adyacentes.

Las evaginaciones de las células de Kupffer con frecuencia parecen atravesar la luz sinusoidal e incluso pueden ocluirla parcialmente. Los fragmentos de eritrocitos y hierro en forma de ferritina en el citoplasma de las células de Kupffer indican que participan en la degradación final de algunos eritrocitos dañados o envejecidos que llegan al hígado desde el bazo. Parte del hierro ferritínico puede convertirse en **gránulos de hemosiderina** y almacenarse en las células. Este proceso se incrementa mucho después de una esplenectomía; entonces, se vuelve esencial para eliminar eritrocitos.

Espacio perisinusoidal (espacio de Disse)

El espacio perisinusoidal es el sitio de intercambio de materiales entre la sangre y los hepatocitos.

El **espacio perisinusoidal** (**espacio de Disse**) se encuentra entre las superficies basales de los hepatocitos y las células endoteliales y de Kupffer que revisten a los sinusoides. Desde la superficie basal de los hepatocitos se proyectan pequeñas microvellosidades irregulares hacia este espacio (fig. 18-8).

Las microvellosidades incrementan hasta seis veces la extensión de la superficie disponible para el intercambio de sustancias

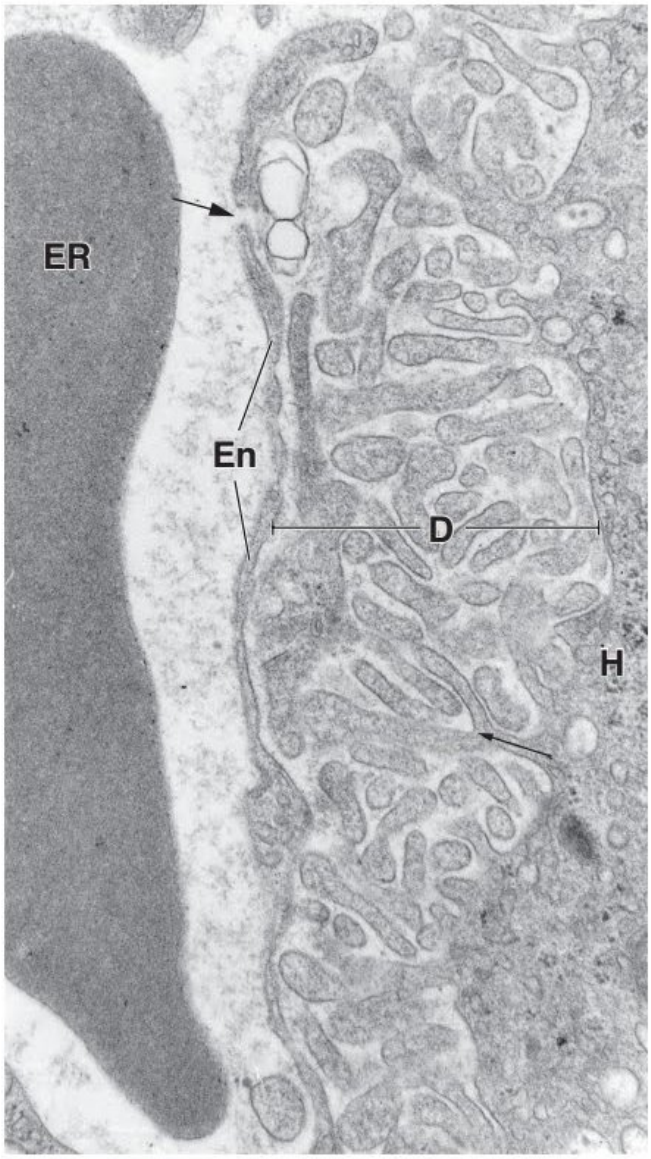

FIGURA 18-8. Microfotografía electrónica que muestra el espacio perisinusoidal (de Disse). El espacio perisinusoidal de Disse (*D*) está localizado entre los hepatocitos (*H*) y el sinusoide. Una brecha (*flecha grande*) separa las células endoteliales (*En*) que revisten al sinusoide. Esta brecha permite el paso fácil de sustancias pequeñas entre el sinusoide y el espacio perisinusoidal. Muchas microvellosidades se extienden desde los hepatocitos hacia el espacio perisinusoidal. Estas prolongaciones son largas y con frecuencia están ramificadas (*flecha pequeña*). Dentro del sinusoide hay un eritrocito (*ER*). 18 000×.

entre los hepatocitos y el plasma. Debido a las grandes brechas en la capa endotelial y la falta de una lámina basal continua, no existe una barrera importante entre la sangre plasmática en el sinusoide y la membrana plasmática de los hepatocitos. Las proteínas y las lipoproteínas sintetizadas por el hepatocito se transfieren a la sangre a través del espacio perisinusoidal; todas las secreciones hepáticas siguen este mecanismo, excepto la bilis.

En el hígado fetal, el espacio entre los vasos sanguíneos y los hepatocitos contiene **islotes de células hematopoyéticas**. En los casos de anemia crónica en el adulto pueden reaparecer células hematopoyéticas en el espacio perisinusoidal.

Las células hepáticas estrelladas (células de Ito) almacenan vitamina A; sin embargo, en algunas afecciones se diferencian en miofibroblastos y sintetizan colágeno.

El otro tipo celular encontrado en el espacio perisinusoidal es la **célula estrellada hepática** (con frecuencia llamada ***célula de Ito***). Estas células de origen mesenquimatoso son el sitio principal de depósito de la **vitamina A** hepática en la forma de **ésteres del retinol** dentro de las **gotitas lipídicas citoplasmáticas** (*véase* fig. 18-7). La vitamina A se libera de la célula estrellada hepática como **retinol** (la forma alcohólica) unido a la **RBP**. Después se transporta desde el hígado hasta la retina, donde su estereoisómero 11-*cis*-retinal se une a la proteína opsina para formar **rodopsina**, el pigmento visual de los bastones y conos de la retina. Los aceites derivados de los hígados de pescado (p. ej., aceite de hígado de bacalao) han sido fuentes nutricionales importantes de vitamina A; ahora se toman en forma de suplementos nutricionales.

En algunas hepatopatías, como la **inflamación crónica** o la **cirrosis**, las células estrelladas hepáticas pierden su capacidad para almacenar vitamina A y lípidos, y se diferencian en células con las características de miofibroblastos. Estas células parecen desempeñar un papel importante en la **fibrogénesis hepática**; sintetizan y depositan colágeno de los tipos I y III dentro del espacio perisinusoidal, con lo que aparece la fibrosis hepática. Este colágeno es continuo con el tejido conjuntivo del conducto portal y el que rodea la vena central. Un incremento en la cantidad de estroma fibroso perisinusoidal es un signo temprano de respuesta hepática a sustancias tóxicas. El citoplasma de las células estrelladas hepáticas contiene elementos contráctiles, como la desmina y los filamentos de actina α del músculo liso. Durante la contracción celular aumenta la resistencia vascular en los sinusoides por la reducción luminal de estos vasos, lo cual conduce a la **hipertensión portal**. Además, las células estrelladas hepáticas intervienen en la remodelación de la matriz extracelular durante la restauración de una lesión hepática.

Vía linfática

La linfa hepática se origina en el espacio perisinusoidal.

El plasma que persiste en el espacio perisinusoidal drena en el tejido conjuntivo periportal, donde se describe un intersticio pequeño, el **espacio periportal** (**espacio de Mall**; fig. 18-9) entre el estroma del conducto portal y los hepatocitos más periféricos. Desde este sitio de recolección, el líquido entra entonces en los capilares linfáticos que discurren con los otros componentes de la tríada portal.

La linfa avanza por los vasos de mayor calibre en la misma dirección que la bilis (desde los hepatocitos hacia los conductos portales y finalmente hacia el hilio hepático). Alrededor del 80% de la linfa hepática sigue esta vía y desemboca en el conducto torácico, donde forma la porción principal del conducto linfático torácico.

Hepatocitos

Los hepatocitos forman los cordones celulares anastomosados del lobulillo hepático.

Los ***hepatocitos*** son células poligonales grandes que miden entre 20 y 30 μm por lado. Conforman alrededor del 80% de la población celular del hígado.

El núcleo de los hepatocitos es grande y esferoideo y ocupa el centro de la célula. Muchas células en el hígado del adulto son binucleadas; la mayoría de los hepatocitos del adulto son tetraploides (contienen el doble [4*d*] de ADN). La heterocromatina aparece en grumos dispersos en el nucleoplasma y como una banda bien definida bajo la envoltura nuclear. En cada núcleo hay dos o más nucléolos bien desarrollados.

Los hepatocitos tienen una vida relativamente larga para ser células asociadas con el sistema digestivo; su vida media es de unos 5 meses. Además, los hepatocitos tienen una gran capacidad de regeneración cuando el tejido hepático se pierde por procesos hepatotóxicos, enfermedades o cirugía.

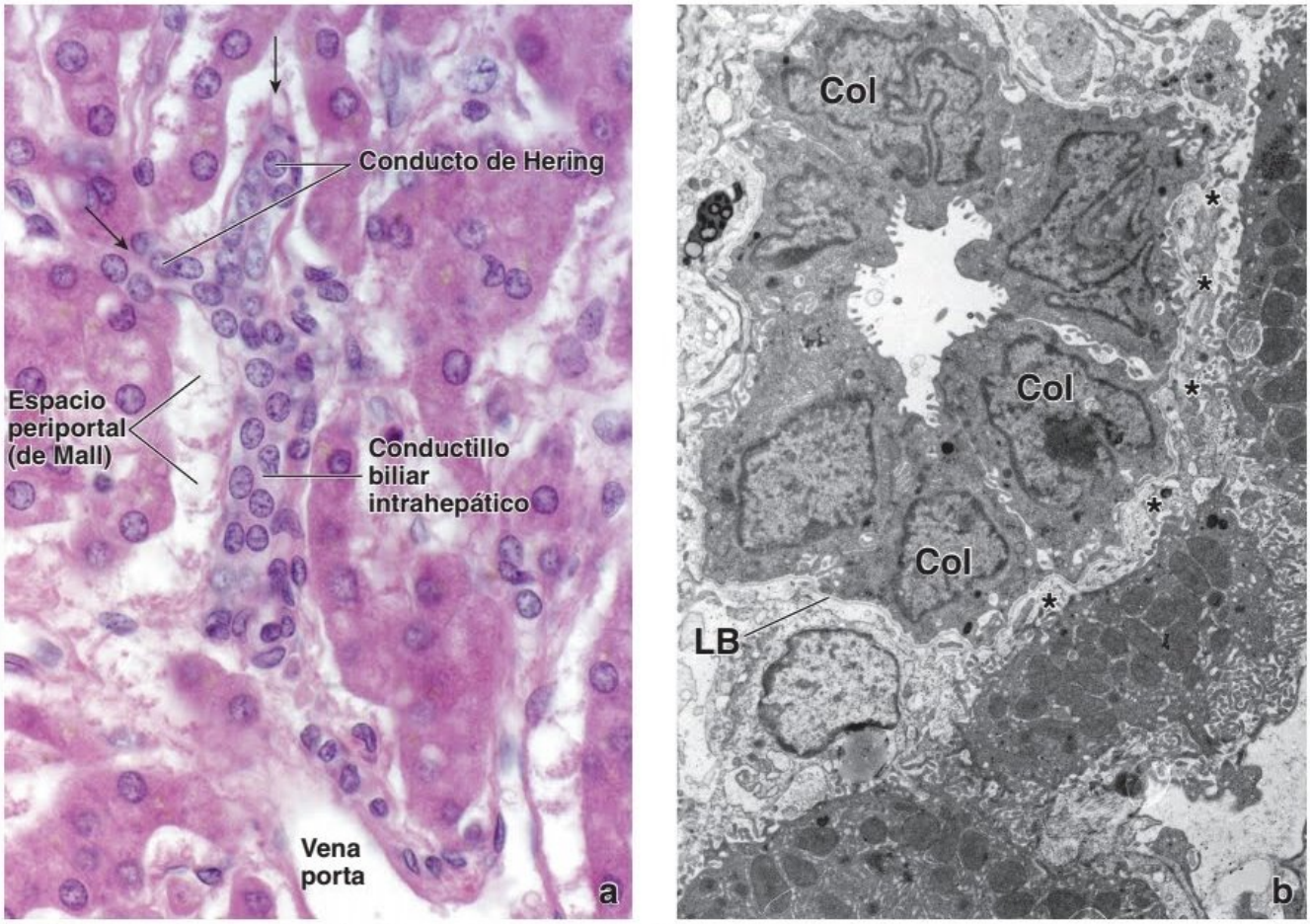

FIGURA 18-9. Conductos de Hering y conductillo biliar intrahepático. a. Microfotografía de una región cercana a un conducto portal. Las *flechas* señalan los sitios donde los canalículos biliares desembocan en *conductos de Hering*. Nótese que el conducto de Hering está revestido en parte por hepatocitos y en parte por colangiocitos. Este conducto drena en el *conductillo biliar intrahepático* rodeado de hepatocitos, a diferencia de lo que ocurre con el conducto biliar interlobulillar que se encuentra incluido en el tejido conjuntivo del conducto portal. Se observa una rama terminal de la *vena porta* (*abajo, a la derecha*) acompañada por un conductillo biliar pequeño. 800×. **b.** Microfotografía electrónica de un conductillo biliar intrahepático (colangiolo). El conductillo recoge la bilis de los conductos de Hering. Se encuentra cerca de los hepatocitos, pero la comunicación real entre los canalículos biliares y el conductillo intrahepático no se ve en este plano seccionado. El conductillo está compuesto por colangiocitos (*Col*) rodeados por una lámina basal completa (*LB*). El espacio estrecho (*asteriscos*) hacia el cual se proyectan las microvellosidades de los hepatocitos es el espacio periportal (de Mall) y no el espacio perisinusoidal (de Disse). 6000×.

El **citoplasma hepatocítico**, en general, es acidófilo. Los siguientes componentes citoplasmáticos específicos pueden identificarse mediante técnicas comunes o especiales de tinción:

- Regiones basófilas que corresponden al retículo endoplasmático rugoso (RER) y ribosomas libres.
- Mitocondrias abundantes; con colorantes vitales o histoquímica enzimática se pueden detectar entre 800 y 1000 mitocondrias por célula.
- Múltiples complejos de Golgi, pequeños, observables mediante tinciones específicas.
- Gran cantidad de peroxisomas que se detectan con técnicas inmunocitoquímicas.
- Depósitos de glucógeno que se tiñen con la reacción del ácido peryódico de Schiff (PAS, *periodic acid–Schiff*). No obstante, en un corte teñido con hematoxilina-eosina (H&E) de muestras bien conservadas, el glucógeno también se ve como espacios irregulares que suelen conferir un aspecto vacuolado fino al citoplasma.
- Gotitas lipídicas de diversos tamaños que se observan después de una fijación apropiada y tinción Sudán o con azul de toluidina (lám. 66, p. 696). En los preparados histológicos de rutina a veces se observan espacios redondeados que corresponden a las gotitas lipídicas. La cantidad de gotitas se incrementa después de la inyección o ingesta de ciertas hepatotoxinas, incluido el etanol.
- Lipofuscina en los lisosomas, visible en los cortes teñidos con H&E en cantidades variables. También pueden visualizarse como gránulos pardos bien delimitados mediante la reacción de PAS.

Como ya se mencionó, el hepatocito es poliédrico; por conveniencia, se describe como con seis caras, pero podrían ser más. En la figura 18-10 se muestra un esquema del corte transversal de un hepatocito cúbico. Dos de sus caras enfrentan el espacio perisinusoidal. La membrana plasmática de las otras dos caras está enfrentada a un hepatocito adyacente y un canalículo biliar. Si asumimos que la célula es cúbica, las dos superficies restantes, que no aparecen en el diagrama, también enfrentarían a hepatocitos contiguos y canalículos biliares. Las caras enfrentadas al espacio perisinusoidal son el equivalente de la superficie basal de otras células epiteliales; las caras que dan a hepatocitos vecinos y canalículos biliares equivalen a las superficies lateral y apical, respectivamente, de otras células epiteliales.

Los peroxisomas son abundantes en los hepatocitos.

Los hepatocitos pueden tener entre 200 y 300 **peroxisomas** por célula. Son relativamente grandes y su diámetro es de 0.2-1.0 µm (fig. 18-11a). Los peroxisomas son un sitio importante de consumo de oxígeno y, de esta manera, desempeñan una función similar a la de las mitocondrias. Contienen una gran cantidad de oxidasa que genera el compuesto tóxico **peróxido de hidrógeno** (H_2O_2). La

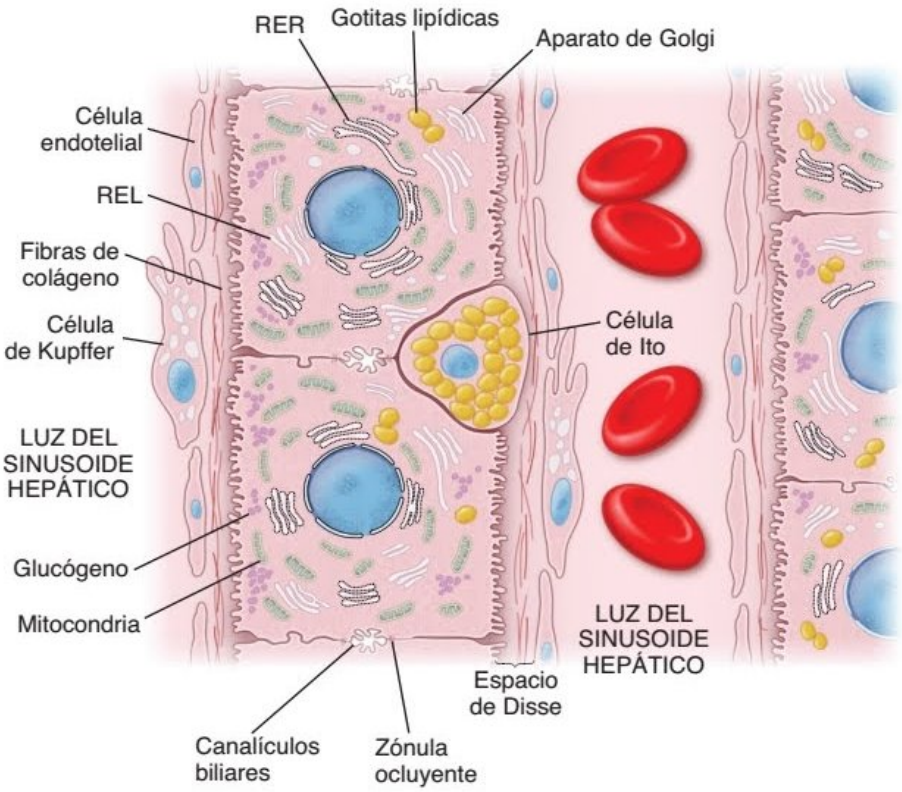

FIGURA 18-10. Esquema de un cordón de hepatocitos entre sinusoides. En el diagrama se representa un segmento de un cordón de hepatocitos (de una célula de espesor) entre dos sinusoides. Si convenimos en que las células sean cúbicas, dos caras de cada célula (ilustradas) estarían frente a los sinusoides hepáticos, otras dos caras (ilustradas) estarían frente a los canalículos biliares y las dos caras restantes (no ilustradas) también estarían frente a los canalículos biliares. Obsérvense la ubicación y las características de la célula hepática estrellada (célula de Ito) llena de inclusiones citoplasmáticas que contienen vitamina A. Las escasas fibras de colágeno en el espacio perisinusoidal (de Disse) son producidas por las células de Ito. En algunas afecciones estas células pierden sus vacuolas de almacenamiento y se diferencian en miofibroblastos que sintetizan fibras de colágeno y provocan fibrosis hepática. Cabe destacar que el macrófago sinusoidal estrellado (célula de Kupffer) forma parte integral del revestimiento sinusoidal. *REL*, retículo endoplasmático liso; *RER*, retículo endoplasmático rugoso.

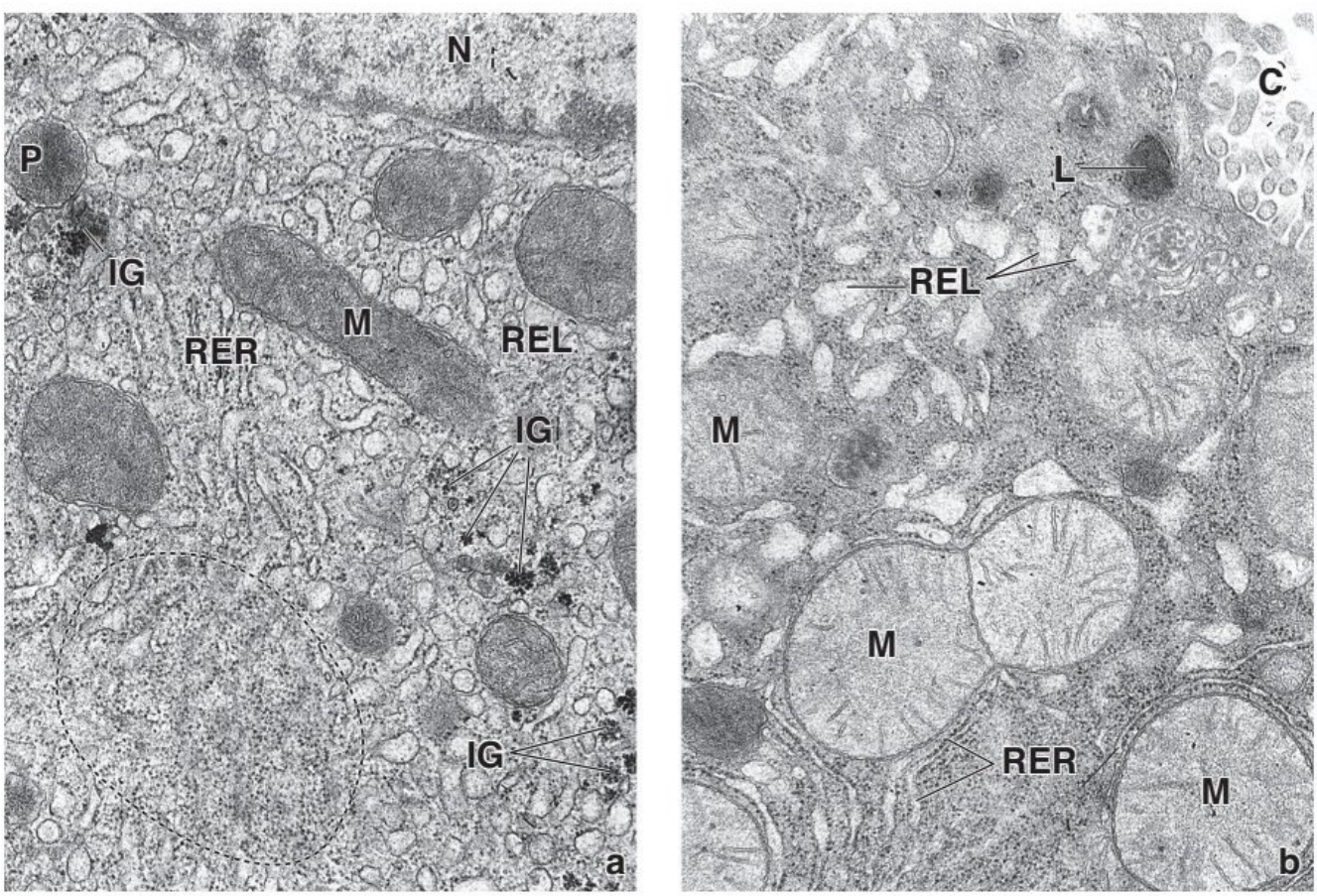

FIGURA 18-11. Microfotografías electrónicas de un hepatocito. a. Se observan orgánulos y otras estructuras citoplasmáticas cerca del núcleo (*N*). Entre estas estructuras hay un peroxisoma (*P*), mitocondrias (*M*), inclusiones de glucógeno (*IG*), retículo endoplasmático liso (*REL*) y retículo endoplasmático rugoso (*RER*). *Abajo, a la izquierda*, las membranas del RER se han cortado en un plano tangencial que permite ver los ribosomas (circunscritos por una *línea discontinua*) en la cara citoplasmática de la membrana. 12 000×. **b.** En esta microfotografía se muestra una región del citoplasma cercana a un canalículo biliar (*C*). Incluye un lisosoma (*L*), mitocondrias (*M*), así como los retículos endoplasmáticos liso (*REL*) y rugoso (*RER*). Obsérvense las microvellosidades en el canalículo biliar. 18 000×.

enzima catalasa, que también se localiza dentro de los peroxisomas, degrada el peróxido de hidrógeno a oxígeno y agua. Estos tipos de reacción intervienen en muchos procesos de desintoxicación que ocurren en el hígado (p. ej., la del alcohol). En efecto, cerca de la mitad del etanol que se ingiere es convertido en acetaldehído por la acción de las enzimas contenidas en los peroxisomas hepáticos. En los humanos, los peroxisomas también contienen **catalasa** y **D-aminoácido-oxidasa**, así como **alcohol-deshidrogenasa**. Además, los peroxisomas también participan en la degradación de ácidos grasos (β-oxidación), la glucogénesis y el metabolismo de las purinas.

El REL puede ser extenso en los hepatocitos.

En los hepatocitos, el REL puede ser extenso, pero varía según la actividad metabólica (fig. 18-11b). Este orgánulo contiene enzimas que intervienen en la degradación y la conjugación de toxinas y fármacos, así como en la síntesis del colesterol y el componente lipídico de las lipoproteínas. En situaciones en las que un hepatocito se sobrecarga de fármacos, toxinas o estimulantes metabólicos, el REL puede convertirse en el orgánulo predominante en la célula. Además de estimular la actividad del REL, ciertos fármacos y hormonas inducen la síntesis de nuevas membranas de REL y sus enzimas asociadas. Este orgánulo experimenta hipertrofia después de la administración de alcohol, fármacos (p. ej., fenobarbital, esteroides anabólicos y progesterona) y ciertos quimioterápicos utilizados para tratar el cáncer. La estimulación del REL con etanol aumenta su capacidad para desintoxicar de otros fármacos, ciertos carcinógenos y algunos pesticidas; sin embargo, incrementa los efectos lesivos que ejercen algunos compuestos tóxicos, como el tetracloruro de carbono (CCl_4) y el 3,4-benzopireno, sobre el hepatocito.

El gran aparato de Golgi de los hepatocitos puede contener hasta 50 unidades (dictiosomas) de Golgi.

La exploración de los hepatocitos mediante MET permite determinar que el **aparato de Golgi** es mucho más complejo de lo que se observa en los cortes histológicos de rutina. Las tinciones con metales pesados (tinción de Golgi) de cortes hepáticos gruesos proveen indicios de la extensión de la red de Golgi. En los hepatocitos se encuentran hasta 50 dictiosomas de Golgi, cada uno compuesto por tres a cinco cisternas estrechamente apiladas, además de muchas vesículas grandes y pequeñas. Estas "unidades" en realidad son ramas del tortuoso aparato de Golgi que se observa en los preparados teñidos con metales pesados. Se piensa que los elementos del aparato de Golgi concentrados cerca del canalículo biliar están asociados con la secreción exocrina de bilis. Las cisternas y las vesículas del aparato de Golgi cercanas a las superficies sinusoidales de la célula contienen gránulos electrodensos, de 25-80 nm de diámetro, que se considera que corresponden a precursores de VLDL y otras lipoproteínas. En última instancia, estas sustancias se liberan en la sangre como parte de la función secretora endocrina de los hepatocitos. En las porciones dilatadas del REL y, a veces, en los extremos distendidos de las cisternas del RER, donde se sintetizan, se observan glóbulos densos similares.

Los lisosomas concentrados cerca del canalículo biliar corresponden a los cuerpos densos peribiliares que se observan en los cortes histológicos.

Los **lisosomas** hepatocíticos son tan heterogéneos que solo pueden identificarse con certeza, incluso utilizando la MET, por medios histoquímicos. Además de las enzimas lisosómicas normales, con la MET se pueden identificar otros componentes:

- Gránulos de pigmento (lipofuscina)
- Orgánulos citoplasmáticos parcialmente digeridos
- Figuras de mielina

Los lisosomas hepatocíticos también son un sitio normal de almacenamiento de hierro (como complejo de ferritina) y un lugar de acumulación anómala de hierro en ciertas enfermedades por depósito.

La cantidad de lisosomas se incrementa en una gran variedad de afecciones, que varían desde la estasis biliar obstructiva simple hasta la hepatitis vírica y la anemia. Sin embargo, si bien el espectro de la función hepática normal (en particular el ritmo de secreción biliar) es bastante amplio, no se producen cambios morfológicos estadísticamente significativos en el aparato de Golgi o los lisosomas del citoplasma peribiliar que se correlacionen con el ritmo de la secreción biliar.

Árbol biliar

El **árbol biliar** es el sistema tridimensional de conductos de diámetro creciente por el que fluye la bilis desde los hepatocitos hacia la vesícula biliar, y desde ahí al intestino. En el hígado de un humano adulto existen más de 2 km de conductos y conductillos biliares interconectados, de diferentes tamaños y formas. Estas estructuras no solo son conductos pasivos, también pueden modificar el flujo biliar y cambiar su composición en respuesta a la estimulación hormonal y nerviosa.

El árbol biliar tiene un revestimiento de colangiocitos que vigilan el flujo biliar y regulan su contenido.

Los ***colangiocitos*** son células epiteliales que integran el revestimiento interno del árbol biliar. Los conductillos biliares están recubiertos por pequeños colangiocitos, principalmente de forma cúbica; no obstante, a medida que aumenta el diámetro del conducto biliar, se vuelven progresivamente más grandes y de forma más cilíndrica. Cuando se examinan mediante MET, los colangiocitos se identifican por su citoplasma con escasos orgánulos, uniones herméticas entre células contiguas y lámina basal íntegra. La región apical de los colangiocitos tiene un aspecto semejante a la de los hepatocitos, con microvellosidades que se proyectan en la luz. Además, cada colangiocito contiene un cilio primario que detecta los cambios en el flujo biliar que producen alteraciones en su secreción (fig. 18-12).

Un canalículo biliar es un pequeño canal formado por surcos yuxtapuestos en la superficie de los hepatocitos adyacentes.

Las ramas más pequeñas del árbol biliar son los **canalículos biliares**, hacia los cuales los hepatocitos secretan la bilis. Forman un anillo completo alrededor de las cuatro caras de los hepatocitos idealmente hexaédricos (fig. 18-13 y lám. 66, p. 696). Tienen un diámetro luminal aproximado de 0.5 μm y están aislados del

FIGURA 18-12. Microfotografía electrónica de barrido de la superficie luminal del conducto biliar. El conducto biliar está cubierto por células de revestimiento epitelial denominadas *colangiocitos*. Sus superficies apicales exhiben abundantes microvellosidades cortas que se proyectan hacia la luz del conducto biliar. Cada colangiocito posee un cilio primario largo que detecta los cambios del flujo luminal de la bilis. Obsérvese que todos los cilios están inclinados en la dirección del flujo biliar. 3600× (imagen cortesía de la Dra. Tetyana V. Masyuk).

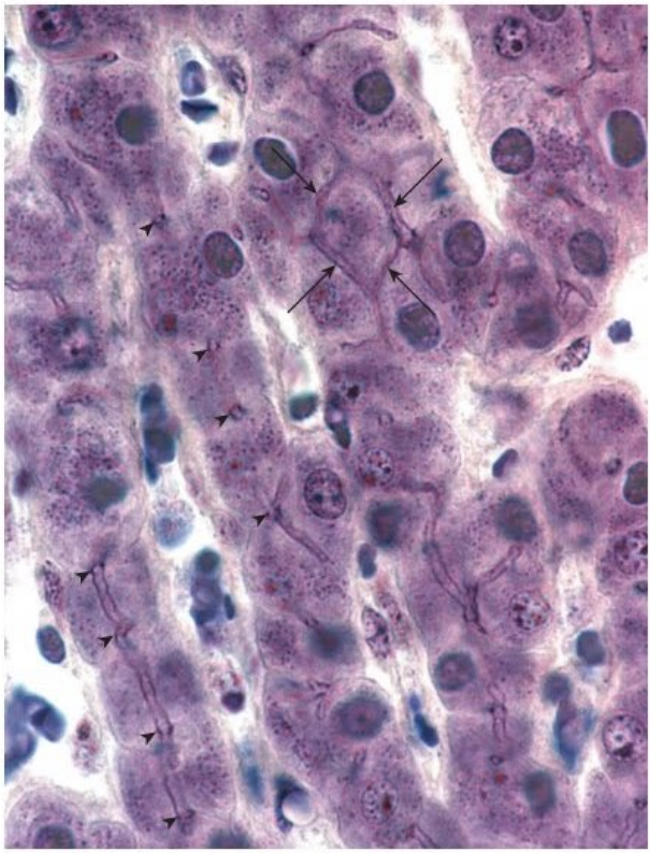

FIGURA 18-13. Microfotografía de canalículos biliares. Gran ampliación de cordones de hepatocitos (de una célula de espesor) separados por sinusoides hepáticos. El plano de corte en ciertas regiones es paralelo a los canalículos biliares. En este plano, los canalículos revelan la distribución, en cuatro caras, de los hepatocitos (*flechas*). Las *puntas de flecha* señalan los canalículos biliares que solo son observables en un corte transversal. 1240×.

resto del compartimento intercelular por uniones herméticas, que son parte de los complejos de unión que también comprenden uniones adherentes y desmosomas. Las microvellosidades de dos hepatocitos contiguos se extienden hacia la luz canalicular. En las membranas plasmáticas de los canalículos pueden detectarse adenosina-trifosfatasa (ATPasa) y otras fosfatasas alcalinas, lo cual sugiere que la secreción biliar hacia este espacio es un proceso activo. El flujo biliar es centrífugo, es decir, desde la región de la vénula hepática terminal (vena central) hacia el conducto portal (en sentido opuesto al flujo sanguíneo). Cerca del conducto portal, pero aún dentro del lobulillo, los canalículos biliares se transforman en **conductos de Hering** de trayecto corto.

Una característica distintiva del conducto de Hering es su revestimiento formado por dos tipos de células: hepatocitos y colangiocitos.

El **conducto de Hering** está revestido en parte por hepatocitos y en parte por colangiocitos cúbicos. Al igual que los colangiocitos, los hepatocitos poseen microvellosidades en su superficie apical y uniones herméticas, y su área basal se localiza sobre una lámina basal, lo cual es característico de todo el epitelio biliar distal. Desde un punto de vista funcional, según se ha demostrado mediante videomicroscopía, el conducto de Hering tiene una actividad contráctil que contribuye al flujo biliar unidireccional hacia el conducto portal. Debido a que el conducto de Hering es el tributario más pequeño y proximal al árbol biliar que contiene colangiocitos, con frecuencia interviene en las mismas enfermedades que afectan a las vías biliares pequeñas. La alteración funcional en la actividad contráctil, así como la lesión o la destrucción de los conductos de Hering, podría contribuir a una **colestasis intrahepática** (obstrucción del flujo biliar).

El conducto de Hering funciona como un reservorio de células hepáticas progenitoras.

Debido a su ubicación en la superficie de contacto crucial entre hepatocitos y colangiocitos, se ha postulado que el nicho de **citoblastos hepáticos** se encuentra en los conductos de Hering o en sus cercanías. Esta hipótesis se apoya en la aparición de precursores de células hepáticas cerca de los conductos de Hering en la mayoría de los trastornos caracterizados por daño extenso a los hepatocitos. Estas células podrían migrar y diferenciarse en hepatocitos o en células del conducto biliar. La reconstrucción tridimensional de las reacciones canaliculares en la necrosis hepática indica que los colangiocitos pequeños, que revisten los conductos de Hering, proliferan profusamente y migran hacia el parénquima hepático. En las técnicas de tinción inmunocitoquímica, estas células expresan marcadores de antígenos tanto biliares como hepatocíticos y, según parece, participan en la reparación del tejido hepático lesionado por procesos patológicos crónicos. La presencia de **células madre hepáticas** en esta ubicación tiene varias implicaciones clínicas. Por ejemplo, algunos estudios de laboratorio sugieren que, en un futuro, estas células madre hepáticas se podrán usar terapéuticamente en el tratamiento de enfermedades hepáticas.

El conductillo biliar corresponde a la parte del árbol biliar revestida completamente por colangiocitos.

La bilis del conducto de Hering continúa su flujo hacia el **conductillo biliar intrahepático** (*véase* fig. 18-9), el cual está revestido por completo por colangiocitos. El análisis tridimensional de cortes seriales del hígado, teñidos con técnicas inmunocitoquímicas, permite observar que el **conducto de Hering** suele cruzar el límite del lobulillo y convertirse en un conductillo biliar en el **espacio periportal** (**de Mall**) (*véase* fig. 18-9). La diferencia principal entre el conducto de Hering y el conductillo biliar no es su ubicación dentro del lobulillo, sino si la estructura está parcial o completamente revestida por colangiocitos.

Los conductillos biliares intrahepáticos llevan la bilis hacia los conductos hepáticos.

Los conductillos tienen un diámetro aproximado de 1.0-1.5 µm y conducen la bilis hacia los **conductos biliares interlobulillares** que forman parte de la tríada portal. El diámetro de estos conductos oscila entre 15 y 40 µm; los colangiocitos que los forman son cúbicos cerca de los lobulillos y se tornan cada vez más cilíndricos a medida que los conductos se acercan al hilio hepático. Las células cilíndricas tienen microvellosidades bien desarrolladas, como las de los conductos biliares extrahepáticos y la vesícula biliar. A medida que se agrandan, los conductos biliares se rodean progresivamente de una cubierta de tejido conjuntivo denso con abundantes fibras elásticas. Conforme se aproximan al hilio, aparecen células musculares lisas en este tejido conjuntivo. Los conductos interlobulillares se unen para formar los **conductos hepáticos derecho** e **izquierdo**, que a su vez se unen para formar el **conducto hepático común** a la altura del hilio (fig. 18-14).

En algunas personas, en el tejido conjuntivo que hay entre el hígado y la vesícula biliar, cerca del cuello vesicular, se hallan los **conductos de Luschka**. Estos conductos se conectan con el conducto cístico y no con la luz de la vesícula biliar. Desde un punto de vista histológico, son similares a los conductos biliares intrahepáticos y podrían ser remanentes de conductos biliares embrionarios aberrantes.

Los conductos biliares extrahepáticos llevan la bilis hacia la vesícula biliar y el duodeno.

El **conducto hepático común** mide cerca de 3 cm de largo y está revestido por células epiteliales cilíndricas alargadas, muy parecidas

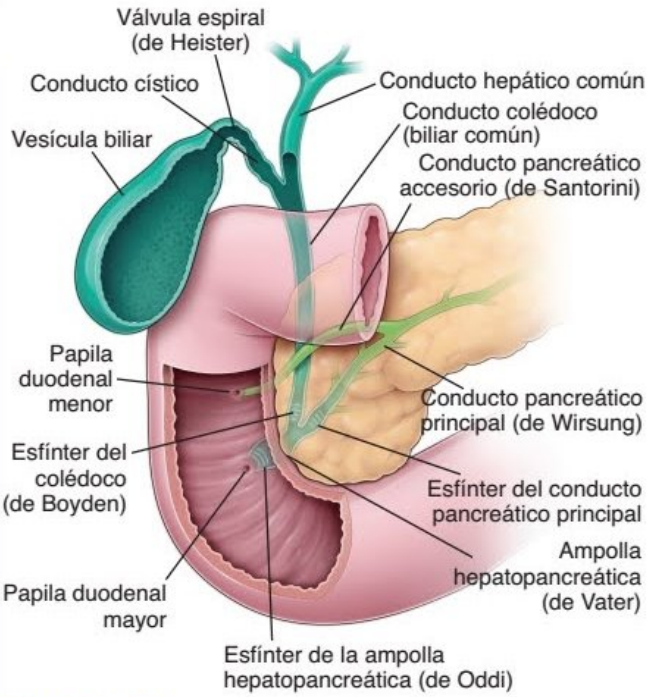

FIGURA 18-14. Diagrama de la relación entre los conductos del hígado, el páncreas y la vesícula biliar. La vesícula biliar es un saco ciego unido a un solo conducto cístico en el cual numerosos pliegues mucosos forman la válvula espiral (de Heister). El conducto cístico se une con el conducto hepático común y juntos forman el conducto colédoco (biliar común) que conduce al duodeno. En su desembocadura en el duodeno, el colédoco se une con el conducto pancreático principal (de Wirsung) para formar la ampolla hepatopancreática (de Vater) y juntos ingresan en la segunda porción del duodeno. En la región distal de estos conductos pueden encontrarse esfínteres. Los esfínteres del colédoco (de Boyden), el conducto pancreático principal y la ampolla hepatopancreática (de Oddi) controlan el flujo de la bilis y la secreción pancreática hacia el duodeno. Cuando el esfínter de Boyden se contrae, la bilis no puede pasar al duodeno; entonces retrocede y fluye hacia la vesícula biliar, donde se concentra y almacena.

a las de la vesícula biliar. En este conducto están presentes todas las capas del tubo digestivo (*véase* p. 609), excepto la muscular de la mucosa. El **conducto cístico** conecta el conducto hepático común con la vesícula biliar. Tiene numerosos pliegues de mucosa en forma de caracol que forman la **válvula en espiral (de Heister)**. El conducto cístico conduce la bilis dentro y fuera de la **vesícula biliar**. Tanto el conducto como la válvula espiral contienen fibras musculares lisas que responden a estímulos farmacológicos, hormonales y nerviosos. Sin embargo, no hay evidencia histológica de músculo esfinteriano en el conducto cístico, que funciona principalmente como un conducto pasivo para la bilis. Distal a la unión con el conducto cístico, el conducto fusionado se denomina ***conducto colédoco*** (o ***biliar común***) y se extiende cerca de 7 cm hacia la pared del duodeno para terminar en la **ampolla hepatopancreática (de Vater)**. Proximal a la ampolla hepatopancreática, un engrosamiento en la capa circular de fibras musculares lisas forma el **esfínter del colédoco (de Boyden)**, el cual controla el flujo de bilis hacia la ampolla. Además, un engrosamiento de la muscular externa duodenal forma el **esfínter de la ampolla hepatopancreática (de Oddi)**, que se proyecta en la luz del duodeno como **papila (carúncula) duodenal**. Dado que la ampolla de Vater tiene forámenes para el colédoco y para el **conducto pancreático**, actúa como una válvula para regular el flujo de la bilis y del jugo pancreático hacia el duodeno.

El hígado de un humano adulto secreta, en promedio, 1 L de bilis por día.

La bilis tiene dos funciones principales: interviene en la **absorción de las grasas** y es utilizada por el hígado como vehículo para la **excreción de colesterol**, **bilirrubina**, **hierro** y **cobre**. La composición de la bilis y las funciones específicas de la mayoría de sus componentes se resumen en la tabla 18-1. Como se menciona ahí, muchos componentes de la bilis se reciclan a través de la circulación portal:

- Alrededor del 90% de las **sales biliares** se reabsorben en el intestino delgado y regresan al hígado con la sangre por la vena porta. Después, las hepatocitos los reabsorben a través de la membrana sinusoidal y los secretan. Además, los hepatocitos sintetizan nuevas sales biliares para reemplazar las que se pierden en las heces.
- El **colesterol** y el fosfolípido **lecitina**, así como la mayoría de los **electrólitos** y el agua que llegan al intestino con la bilis, también se reabsorben y se reciclan.

El **glucurónido de bilirrubina**, producto final conjugado de la degradación de la hemoglobina, no se recicla. Se excreta con las heces, a las que les confiere su color. La ineficiencia en la absorción de la bilirrubina (o en la capacidad para conjugarla) o la secreción del glucurónido puede provocar **ictericia**.

El **flujo biliar** desde el hígado es regulado por mecanismos hormonales y neuronales. La velocidad del flujo sanguíneo hacia el hígado y la concentración de sales biliares en la sangre tienen efectos reguladores sobre el flujo biliar. Este flujo se incrementa cuando hormonas como la colecistocinina (CCK, *cholecystokinin*), la gastrina y la motilina son liberadas por las células enteroendocrinas durante la digestión. Las hormonas esteroideas (p. ej., los estrógenos durante el embarazo) disminuyen la secreción biliar hepática. Además, la estimulación parasimpática aumenta el flujo biliar al incentivar la contracción de la vesícula biliar y la relajación del esfínter de Oddi. La bilis que abandona el hígado por medio del conducto hepático común fluye hacia la vesícula biliar a través del conducto cístico. Después de su estimulación, la vesícula biliar se contrae de forma constante y envía la bilis hacia el duodeno a través del colédoco.

El hígado posee inervación simpática y parasimpática.

El hígado (y la vesícula biliar) está inervado por las divisiones simpática y parasimpática del sistema nervioso autónomo. Los nervios ingresan por el hilio y se ramifican por todo el hígado siguiendo los conductos portales, junto con los miembros de la tríada portal. Las **fibras simpáticas** inervan los vasos sanguíneos, y una mayor estimulación de este sistema produce un incremento de la resistencia vascular, la disminución del volumen sanguíneo hepático y el aumento rápido de la concentración sérica de la glucosa. Se piensa que las **fibras parasimpáticas** inervan los conductos de gran calibre (los cuales contienen músculo liso en sus paredes) y quizás también los vasos sanguíneos; su estimulación promueve la captación de la glucosa y su utilización. Cerca del hilio suelen hallarse los somas de las neuronas parasimpáticas.

■ VESÍCULA BILIAR

La **vesícula biliar** es un saco distensible, con forma de pera, que en los seres humanos contiene alrededor de 50 mL de bilis (*véase* fig. 18-14). Está adherida a la superficie visceral del hígado. La vesícula biliar es un derivado secundario del intestino embrionario; se origina como una evaginación del conducto biliar primitivo que comunica el hígado embrionario con el intestino en desarrollo.

La vesícula biliar almacena y concentra la bilis.

La vesícula biliar es un saco ciego que conduce, por medio de un cuello, al conducto cístico. A través de este tubo recibe bilis diluida desde el conducto hepático. La vesícula biliar puede almacenar la bilis entrante y extraer cerca del 90% del agua que contiene, lo cual incrementa hasta 10 veces la concentración de sales biliares, colesterol y bilirrubina. Las hormonas secretadas por las células enteroendocrinas del intestino delgado, en respuesta a la presencia de grasa en el duodeno proximal, estimulan las contracciones de músculo liso de la vesícula biliar. Estas contracciones ayudan a descargar la bilis concentrada en el colédoco, que la conduce hasta el duodeno.

La mucosa de la vesícula biliar tiene características distintivas.

Una vesícula biliar vacía (o parcialmente llena) tiene numerosos **pliegues profundos** en su mucosa (fig. 18-15). La superficie de la mucosa está compuesta por **epitelio cilíndrico simple** (fig. 18-16). Las células epiteliales alargadas (colangiocitos) exhiben las siguientes características:

- Muchas **microvellosidades** apicales cortas y poco desarrolladas.
- **Complejos de unión** apicales que unen células contiguas y forman una barrera entre la luz y el compartimento intercelular.
- Abundantes **mitocondrias** localizadas en el citoplasma apical y basal.
- **Pliegues complejos de membranas laterales.**

Estas células se parecen mucho a las células absortivas del intestino. Además de que ambas células comparten las características antes mencionadas, en sus membranas plasmáticas laterales, las dos contienen ATPasa activada por Na^+/K^+ y sus citoplasmas apicales tienen vesículas secretoras llenas de glucoproteínas.

La **lámina propia** de la mucosa está particularmente bien provista de capilares fenestrados y pequeñas vénulas, pero no posee vasos linfáticos. Esta capa también es muy celular y contiene una gran cantidad de linfocitos y plasmocitos. Las características de la lámina propia son semejantes a las del colon, otro órgano especializado en la absorción de electrólitos y agua.

En la lámina propia de la vesícula biliar humana normal, a veces hay **glándulas mucosecretoras**, en especial cerca del cuello del órgano, pero son más frecuentes en las vesículas biliares inflamadas. En estas glándulas también hay células de aspecto idéntico al de las células enteroendocrinas del intestino.

La pared de la vesícula biliar carece de muscular de la mucosa y submucosa.

Por fuera de la lámina propia se encuentra una **muscular externa** con abundantes fibras de colágeno y elásticas entre los haces de células musculares lisas. A pesar de su origen como un divertículo derivado del intestino proximal, la vesícula biliar no tiene muscular de la mucosa ni submucosa. Los haces musculares lisos están orientados aleatoriamente, a diferencia de la organización en capas del intestino.

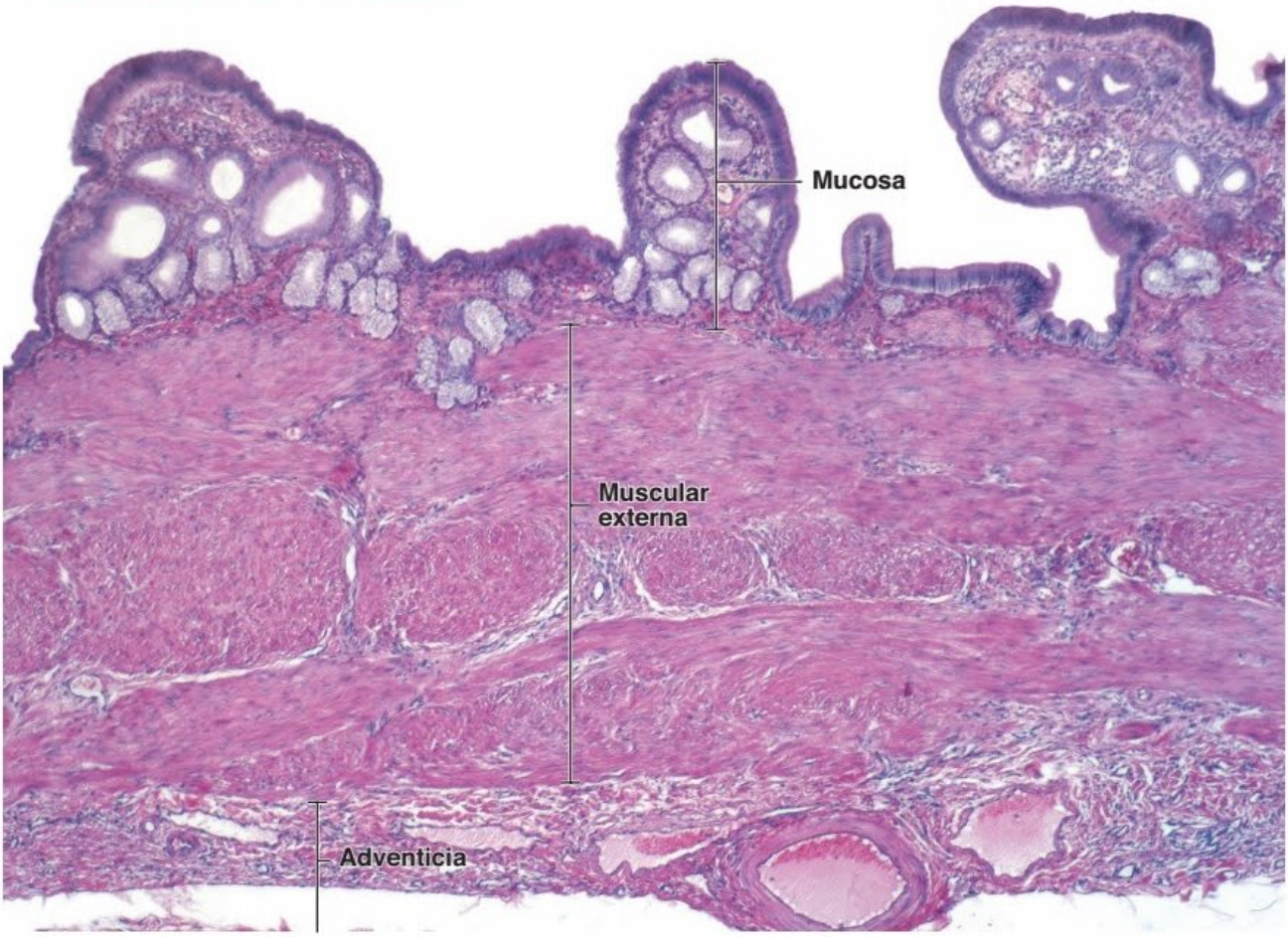

FIGURA 18-15. Microfotografía de la pared de la vesícula biliar. La mucosa de la vesícula biliar es un revestimiento de células epiteliales cilíndricas simples y una lámina propia de tejido conjuntivo laxo; generalmente exhibe numerosos pliegues profundos. Debajo de esta capa hay un estrato más o menos grueso, la muscular externa. No hay muscular de la mucosa ni submucosa. Los haces de músculo liso de la muscular externa están orientados de forma aleatoria. Por fuera del músculo se encuentra una adventicia que contiene tejido adiposo y vasos sanguíneos. La porción de la vesícula biliar que no está adherida al hígado tiene una capa serosa típica en lugar de adventicia. 175×.

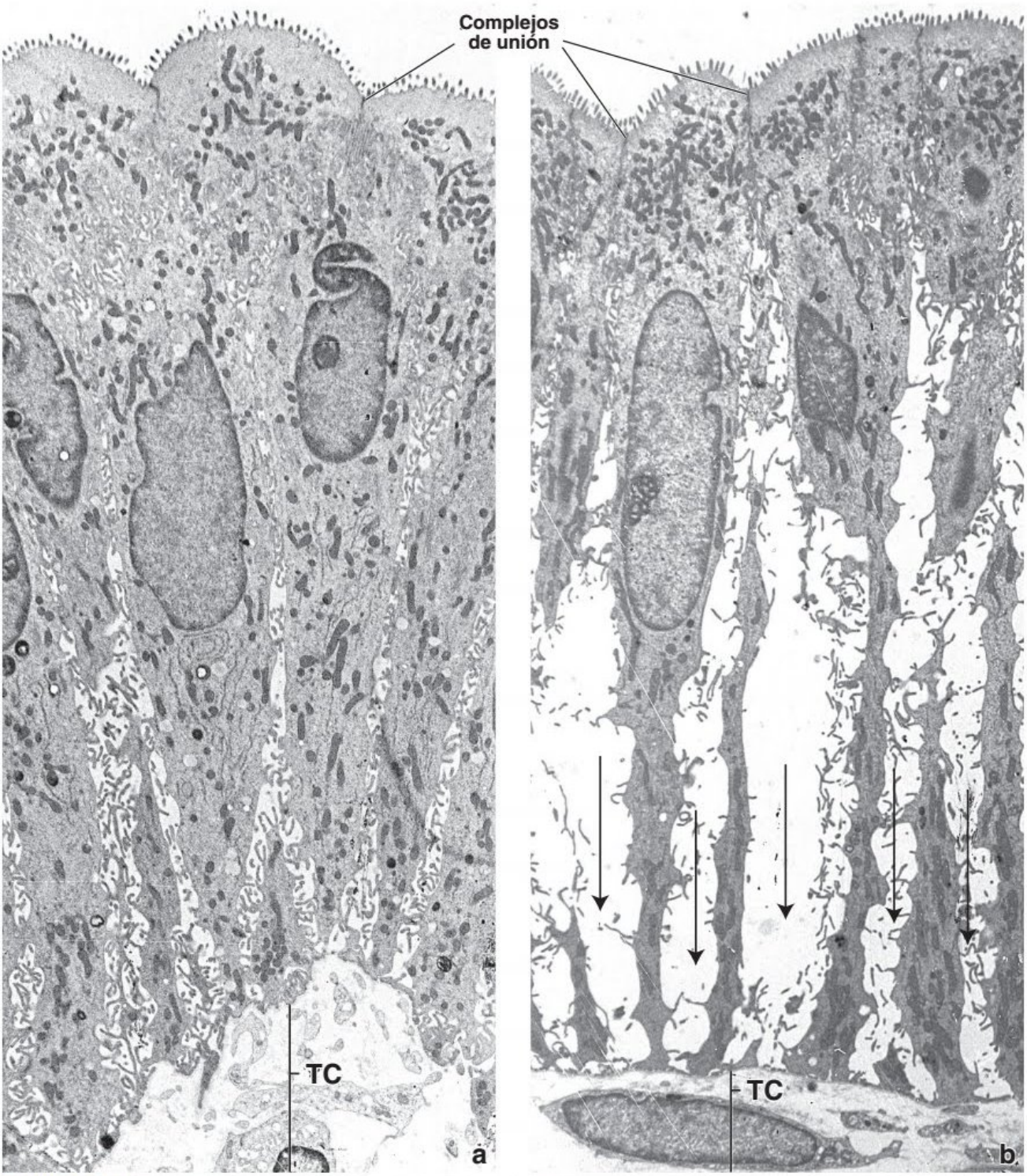

FIGURA 18-16. Microfotografía electrónica del epitelio de la vesícula biliar. a. Las células cilíndricas alargadas muestran las características típicas de las células absortivas, con microvellosidades en su superficie apical, un complejo de unión apical que separa la luz vesicular del espacio intercelular lateral y abundantes mitocondrias en la región apical de la célula. 3000×. **b.** Durante el transporte activo de líquidos se bombea sal desde el citoplasma hacia el espacio intercelular, y la sal viene seguida por el agua. Entonces, desde la luz se difunden la sal y el agua hacia la célula. A medida que este proceso continúa, el espacio intercelular se distiende cada vez más (*flechas*). El líquido se desplaza desde el espacio intercelular dilatado (*flechas*) a través de la lámina basal hacia el tejido conjuntivo (*TC*) subyacente y después hacia los vasos sanguíneos. El aumento de tamaño del espacio intercelular lateral, durante el transporte activo de líquidos, se puede distinguir con un microscopio óptico. 3000×.

La contracción del músculo liso reduce el volumen vesicular, lo que impulsa la salida de su contenido a través del conducto cístico.

Por fuera de la muscular externa hay una capa gruesa de tejido conjuntivo denso (*véase* fig. 18-15). Esta capa contiene vasos sanguíneos de gran calibre, una red linfática extensa y nervios autonómicos que inervan la muscular externa y los vasos sanguíneos (en la pared del conducto cístico se observan somas de neuronas parasimpáticas). El tejido conjuntivo también contiene abundantes fibras elásticas y tejido adiposo. La capa de tejido donde la vesícula biliar se adhiere a la superficie hepática se conoce como ***adventicia***. La superficie no adherida está cubierta por una **serosa** o peritoneo visceral que consiste en una capa de mesotelio y una capa delgada de tejido conjuntivo laxo.

Además, los divertículos profundos de la mucosa, llamados ***senos de Rokitansky-Aschoff***, a veces se extienden a través de la muscular

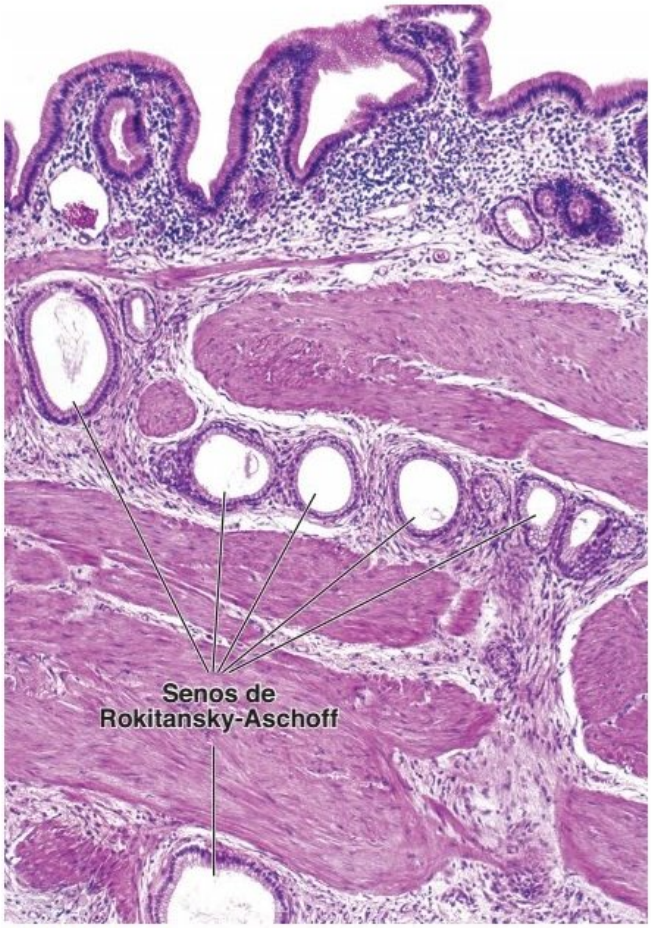

FIGURA 18-17. Microfotografía de los senos de Rokitansky-Aschoff en la pared de la vesícula biliar. Invaginaciones profundas de la mucosa que se extienden hacia la muscular externa. Estas invaginaciones reciben el nombre de *senos* de *Rokitansky-Aschoff*. 120×.

externa (fig. 18-17 y lám. 67, p. 698). Se piensa que son una indicación de alteraciones patológicas y que se desarrollan como resultado de la hiperplasia (crecimiento excesivo de las células) y la herniación de las células epiteliales a través de la muscular externa. Asimismo, en estos senos pueden acumularse bacterias causantes de inflamación crónica, un factor de riesgo para la formación de **cálculos biliares**.

La concentración de la bilis requiere el transporte coordinado de sales y agua.

Las células epiteliales de la vesícula biliar transportan **activamente** **Na^+**, **Cl^-** y **HCO_3^-** desde el citoplasma hacia el compartimento intercelular del epitelio. La Na^+/K^+-ATPasa se localiza en las membranas plasmáticas laterales de las células epiteliales. Este mecanismo de transporte activo es, en esencia, idéntico al descrito en el capítulo 17 para los enterocitos del intestino delgado y las células absortivas del colon. Las células epiteliales de la vesícula biliar también expresan dos tipos de **canales de acuaporinas** (AQP1 y AQP8), unas proteínas integrales que facilitan el movimiento pasivo rápido del agua (*véase* cap. 20, *Aparato urinario*, cuadro 20-5). Las acuaporinas en las membranas plasmáticas apical y basolateral de las células epiteliales de la vesícula biliar sugieren que podrían intervenir en la absorción y secreción de agua.

Los electrólitos se transportan activamente a través de la membrana plasmática de las células epiteliales de la vesícula biliar.

El transporte activo de Na^+, Cl^- y HCO_3^- a través de la membrana plasmática lateral hacia el compartimento intercelular (paracelular) hace que aumente la concentración de electrólitos en el espacio intercelular. El incremento en la concentración de electrólitos crea un gradiente osmótico entre el espacio intercelular y el citoplasma, así como entre el espacio intercelular y la luz del órgano. El agua se desplaza desde el citoplasma y la luz hacia el espacio lateral intercelular debido a dicho gradiente osmótico (se mueve a favor de su gradiente de concentración; *véase* fig. 18-16b). Si bien el espacio lateral intercelular puede distenderse hasta un grado visible con el microscopio óptico, dicha capacidad es limitada. El desplazamiento de electrólitos y agua origina una presión hidrostática que fuerza la salida del líquido casi isotónico del compartimento intercelular hacia el tejido conjuntivo subepitelial (lámina propia). El líquido que ingresa en la lámina propia pasa con rapidez hacia los abundantes capilares fenestrados y las vénulas que subyacen muy cerca del epitelio.

Los estudios de transporte de líquidos en la vesícula biliar fueron los primeros en demostrar el papel esencial del compartimento intercelular en el transporte transepitelial de un líquido isotónico desde la luz hacia los vasos. Por lo tanto, la modificación final de la bilis es principalmente el resultado del transporte activo de Na^+, Cl^- y HCO_3^-, así como del transporte pasivo de agua (mediado por acuaporinas), a través de la membrana plasmática de las células epiteliales de la vesícula biliar.

■ PÁNCREAS

Fundamentos

El ***páncreas*** es una glándula alargada con las siguientes partes: cabeza, cuerpo y cola. La **cabeza** es la porción amplia que se localiza en la curva, con forma de "C", del duodeno (fig. 18-18). Está unida al duodeno por medio de tejido conjuntivo. El **cuerpo** del páncreas, de ubicación central, atraviesa la línea media del cuerpo humano y la **cola** se extiende en dirección al hilio del bazo. El **conducto pancreático**

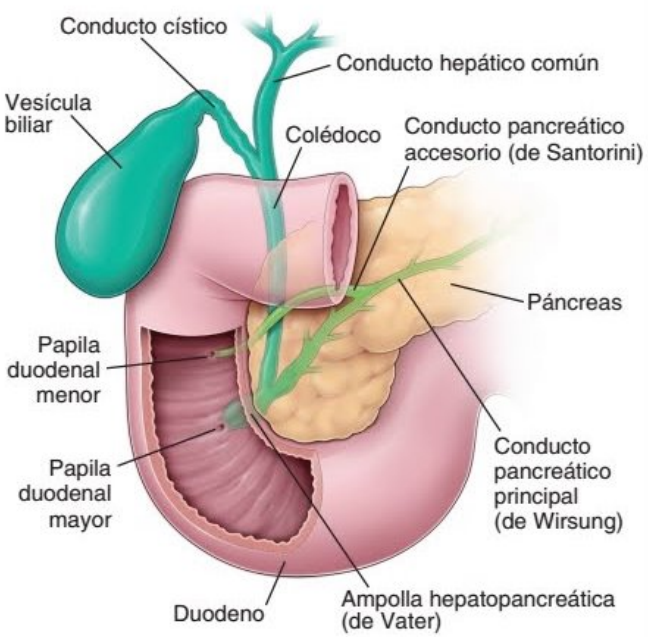

FIGURA 18-18. Diagrama del páncreas, el duodeno y los conductos excretores asociados. El conducto pancreático principal (de Wirsung) atraviesa toda la longitud del páncreas y entra en el duodeno después de unirse al colédoco. Es frecuente un conducto pancreático accesorio (de Santorini), como se ilustra aquí, que desemboca en el duodeno a la altura de la papila duodenal menor separada. El sitio de entrada del colédoco y el conducto pancreático principal en el duodeno generalmente está marcado por la papila duodenal mayor, visible sobre la superficie interna del duodeno.

(**de Wirsung**) recorre toda la longitud de la glándula y desemboca en el duodeno a la altura de la **ampolla de Vater**, a través de la cual también se introducen en el duodeno el colédoco y la vesícula biliar. El **esfínter de Oddi** rodea la ampolla y no solo regula el flujo de la bilis y el jugo pancreático hacia el duodeno, sino que impide el reflujo de los contenidos intestinales hacia el conducto pancreático. Algunas personas tienen un **conducto pancreático accesorio** (**de Santorini**), vestigio del origen del páncreas a partir de dos primordios endodérmicos embrionarios que se evaginan del intestino proximal.

Una capa delgada de tejido conjuntivo laxo forma una cápsula alrededor de la glándula. Desde esta cápsula, los tabiques se extienden hacia la glándula, dividiéndola en lóbulos mal definidos. En estos, un estroma de tejido conjuntivo laxo rodea las unidades parenquimatosas. Entre los lóbulos, cantidades abundantes de tejido conjuntivo rodean los grandes conductos, los vasos sanguíneos y los nervios. Además, en el tejido conjuntivo que rodea el conducto pancreático existen glándulas mucosas pequeñas que drenan en el conducto.

El páncreas es una glándula exocrina y endocrina.

A diferencia del hígado, en el cual las funciones exocrinas y secretoras (endocrinas) se llevan a acabo en la misma célula, la función doble del páncreas se reparte en dos componentes estructuralmente distintos:

- El **componente exocrino** sintetiza y secreta enzimas hacia el duodeno, indispensables para la digestión en el intestino.
- El **componente endocrino** sintetiza las hormonas **insulina** y **glucagón** y las secreta a la sangre. Estas hormonas regulan el metabolismo de glucosa, lípidos y proteínas en el organismo.

El componente exocrino se localiza en toda la glándula; dentro del páncreas exocrino se encuentran dispersos grupos celulares bien definidos, denominados ***islotes de Langerhans***, que constituyen el componente endocrino.

Páncreas exocrino

El páncreas exocrino es una glándula serosa.

Histológicamente, el **páncreas exocrino** es muy parecido a la glándula parótida, con la que se confunde. Las unidades de secreción (adenómeros) tienen forma acinar o tubuloacinar y están formadas por epitelio simple de células serosas piramidales (fig. 18-19a y lám. 68, p. 700).

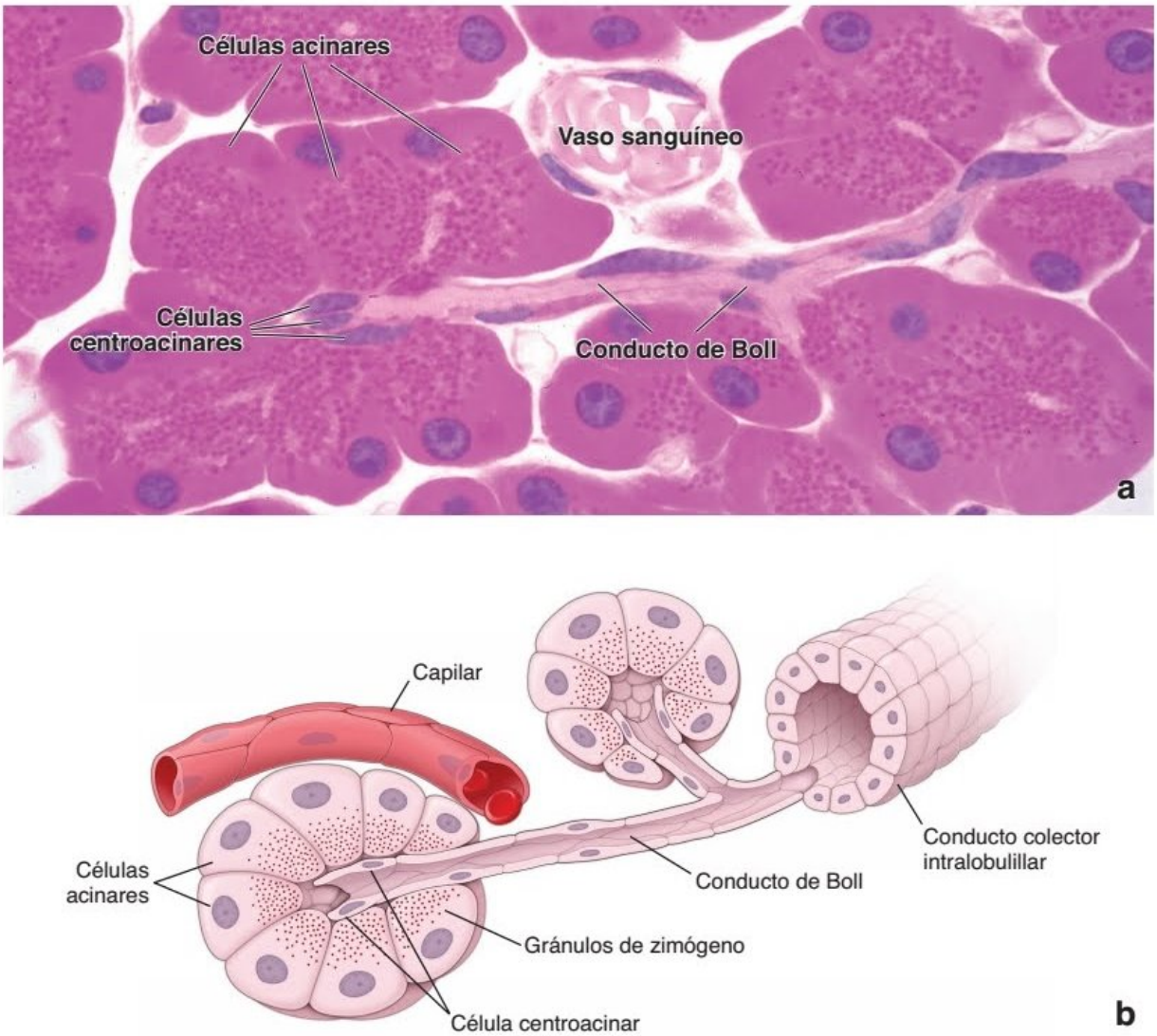

FIGURA 18-19. Acino pancreático y su sistema de conductos. a. En esta microfotografía de un corte fino de material, incluido en plástico y teñido con H&E, puede observarse el inicio de un conducto de Boll dentro de un acino pancreático. Las células que forman el conducto dentro del acino son las células centroacinares. En el citoplasma apical de las células parenquimáticas se pueden observar claramente gránulos de cimógeno eosinófilo. 860×. **b.** En el esquema se observa el comienzo del conducto de Boll. Nótense la ubicación y las formas de las células centroacinares dentro del acino. Constituyen el revestimiento epitelial inicial del conducto de Boll que drena en un conducto colector intralobulillar.

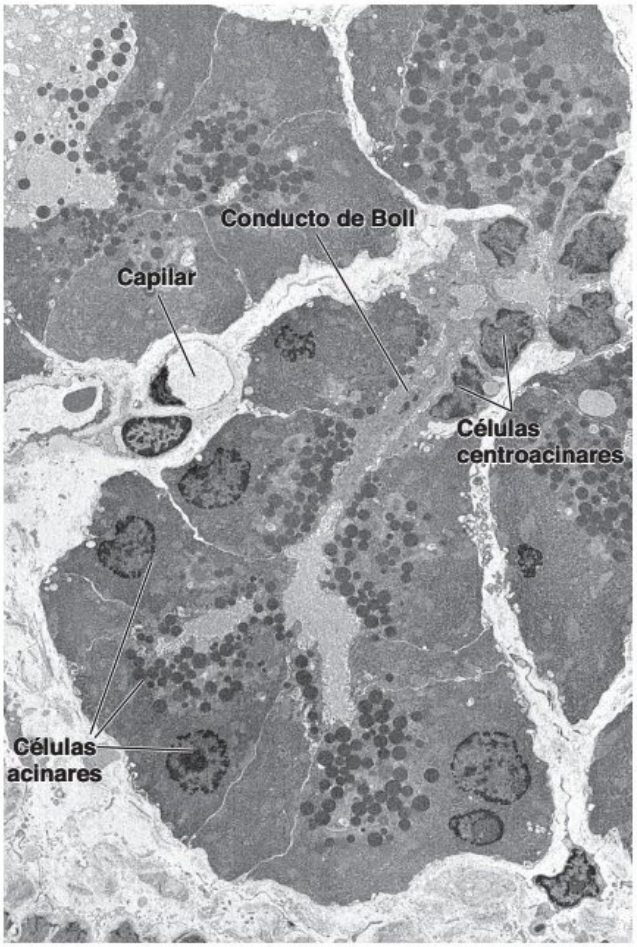

FIGURA 18-20. Microfotografía electrónica del acino pancreático y del conducto de Boll. Obsérvese que el acino pancreático está formado por células acinares piramidales. Su región basal contiene el núcleo rodeado por RER extenso y por el aparato de Golgi. La región apical exhibe gránulos de cimógeno bien conservados. Es visible el origen del conducto de Boll revestido por células centroacinares. 5800× (imagen cortesía del doctor Holger Jastrow).

Las células poseen una superficie libre (luminal) angosta además de una superficie basal ancha. El tejido conjuntivo periacinar es mínimo.

Las **células secretoras serosas del acino** producen precursores enzimáticos digestivos secretados por el páncreas. Los **acinos pancreáticos** son únicos entre los acinos glandulares porque el conducto inicial que parte desde el acino, el **conducto intercalado (de Boll)**, en realidad comienza dentro del adenómero mismo (figs. 18-19b y 18-20). Las células del conducto ubicadas dentro del acino son conocidas como ***células centroacinares***.

Las células acinares se caracterizan por una basofilia bien definida en el citoplasma basal y por **gránulos acidófilos de cimógeno** en el citoplasma apical (*véanse* figs. 18-19a y 18-20). Los gránulos de cimógeno son más abundantes en el páncreas de las personas que están en ayuno. Las células centroacinares planas carecen de retículo endoplasmático rugoso y gránulos de secreción (*véase* fig. 18-20); por lo tanto, se tiñen muy pálidamente con eosina. Esta tinción débil sirve para identificarlas en los cortes histológicos de rutina.

Los gránulos de cimógeno contienen una gran variedad de enzimas digestivas en una forma inactiva.

Las **enzimas pancreáticas** pueden digerir la mayoría de las sustancias alimenticias. A continuación se enumeran las enzimas inactivas, o proenzimas, contenidas en los gránulos de cimógeno pancreático, junto con las sustancias específicas que digieren una vez activadas:

- **Endopeptidasas** (tripsinógeno, quimiotripsinógeno) y **exopeptidasas proteolíticas** (procarboxipeptidasa, proaminopeptidasa), que digieren proteínas mediante la escisión de sus enlaces peptídicos internos (endopeptidasas) o de los aminoácidos de los extremos terminales carboxilo o amino del péptido.
- **Enzimas amilolíticas** (amilasa α), que digieren los hidratos de carbono al romper los enlaces glucosídicos de los polímeros de la glucosa.
- **Lipasas**, que digieren lípidos por escisión de los enlaces éster de los triglicéridos para producir ácidos grasos libres.
- **Enzimas nucleolíticas** (desoxirribonucleasa y ribonucleasa), que digieren ácidos nucleicos para producir nucleótidos.

Las enzimas **digestivas pancreáticas** se activan solo después de alcanzar la luz del intestino delgado. Al principio, la actividad proteolítica de las **enterocinasas** en el glucocáliz de las microvellosidades de las células absortivas intestinales convierte el tripsinógeno en **tripsina**, una enzima proteolítica poderosa. Después, la tripsina cataliza la conversión de otras enzimas inactivas, así como la digestión de proteínas en el quimo.

Con la MET se observa que la basofilia citoplasmática de las células acinares pancreáticas corresponde a un extenso conjunto ordenado de RER y ribosomas libres. La presencia de estos numerosos orgánulos concuerda con el alto grado de actividad de síntesis proteínica de las células acinares (fig. 18-21). En el citoplasma apical hay un aparato de Golgi bien desarrollado que participa en la concentración y envasado de los productos secretados. Las mitocondrias son pequeñas y, si bien están en toda la célula, se concentran entre las cisternas del RER. Las células acinares están unidas entre sí por **complejos de unión** en sus polos apicales; de esta manera forman una luz aislada hacia la cual se extienden pequeñas microvellosidades desde la superficie celular apical y se liberan los gránulos de cimógeno por exocitosis.

Sistema de conductos del páncreas exocrino

Las células centroacinares (*véanse* figs. 18-19a y 18-20) son los sitios donde surge el sistema de conductos del páncreas exocrino. Tienen un núcleo central aplanado y un citoplasma escaso característico de las células escamosas.

Las células centroacinares son células interductales (conducto de Boll) localizadas en el acino.

Las **células centroacinares** se continúan con las células del conducto de Boll corto que se ubica por fuera del acino. La unidad estructural del acino y las células centroacinares se parece a un pequeño globo (el acino) contra el cual se hubiese empujado un tubo (el conducto de Boll). Los **conductos de Boll** son cortos y drenan en conductos colectores intralobulillares. En el páncreas no hay conductos estriados (secretores).

La compleja red ramificada de conductos intralobulillares desemboca en los grandes **conductos interlobulillares** revestidos de epitelio cilíndrico poco profundo, donde pueden encontrarse células enteroendocrinas y algunas células caliciformes. Los conductos interlobulillares, a su vez, desembocan directamente en el **conducto de Wirsung**, que atraviesa toda la glándula de forma paralela a su eje longitudinal; ello le confiere a esta porción del sistema de conductos un aspecto de espinazo de pescado (*véase* fig. 18-18). En la cabeza del páncreas surge un segundo conducto (accesorio) grande, el **conducto de Santorini**.

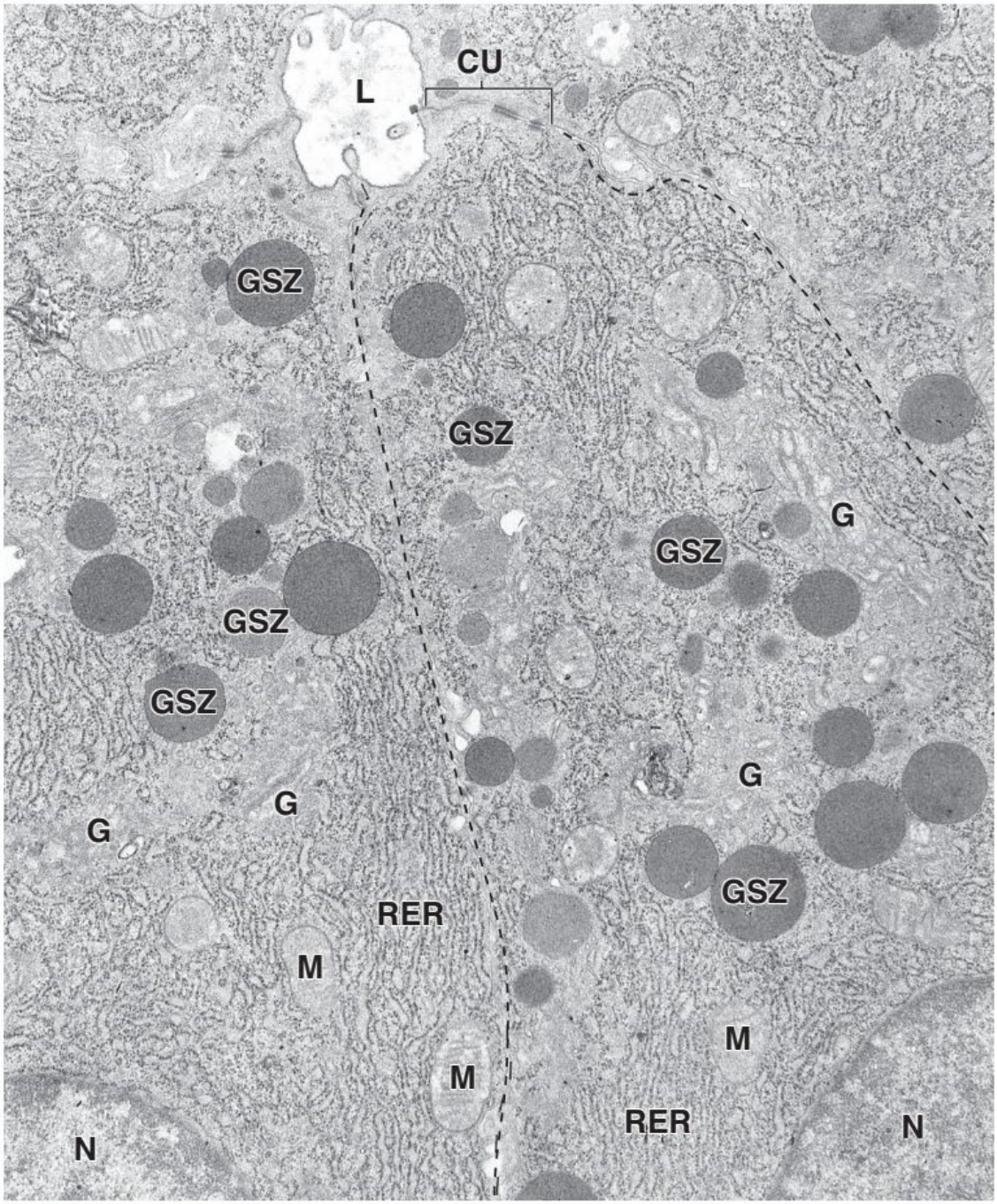

FIGURA 18-21. Microfotografía electrónica del citoplasma apical de varias células pancreáticas acinares. Una célula pancreática acinar está circunscrita por la *línea discontinua*. Los núcleos (*N*) de dos células contiguas se pueden distinguir en la *parte inferior de la imagen*. El citoplasma apical contiene un extenso retículo endoplasmático rugoso (*RER*), mitocondrias (*M*), gránulos secretores con contenido de cimógeno (*GSZ*) y siluetas de Golgi (*G*). La superficie apical da a una luz (*L*) en la cual se liberan los gránulos de cimógeno. Se señala un complejo de unión (*CU*) cerca de la luz. 20 000×.

Los conductos de Boll añaden bicarbonato y agua a la secreción exocrina.

El páncreas secreta cerca de 1 L de líquido por día, casi el mismo volumen inicial de la secreción hepática biliar. Mientras que la bilis se concentra en la vesícula biliar, todo el volumen de la secreción pancreática se entrega al duodeno. Si bien los acinos secretan un pequeño volumen de líquido con proteínas abundantes, las **células del conducto de Boll** secretan un gran volumen de líquido rico en sodio y bicarbonato. El bicarbonato sirve para neutralizar la acidez del quimo que entra en el duodeno desde el estómago y para establecer el pH óptimo para la actividad de las principales enzimas pancreáticas.

La secreción exocrina pancreática está sometida a un control hormonal y neuronal.

Dos hormonas secretadas por las células enteroendocrinas del duodeno, la **secretina** y la **CCK**, son los reguladores principales del páncreas exocrino (*véase* tabla 17-1, p. 622). La entrada del quimo ácido en el duodeno estimula la liberación de estas hormonas en la sangre:

- La **secretina** es una hormona polipeptídica (27 residuos de aminoácidos) que estimula las células de los conductos para secretar un gran volumen de líquido con una alta concentración de HCO_3^-, pero sin ningún contenido enzimático o con muy pocas enzimas.

- La **CCK** es una hormona polipeptídica (33 residuos de aminoácidos) que determina que las células acinares secreten sus proenzimas.

La acción coordinada de las dos hormonas provoca la secreción de un gran volumen de líquido alcalino, abundante en enzimas, hacia el duodeno. Además de la influencia hormonal, el páncreas también recibe inervación autónoma. Las fibras nerviosas simpáticas intervienen en la regulación del flujo sanguíneo pancreático. Las fibras parasimpáticas estimulan la actividad de las células acinares y centroacinares. Los somas neuronales que a veces se observan en el páncreas pertenecen a las neuronas posganglionares parasimpáticas.

Páncreas endocrino

El páncreas endocrino es un órgano difuso que secreta hormonas que regulan la concentración de glucosa en la sangre.

Los **islotes de Langerhans**, el **componente endocrino** del páncreas, están dispersos por todo el órgano en forma de grupos celulares de tamaño variable (fig. 18-22). Se estima que entre 1 y 3 millones de islotes constituyen entre el 1 y 2% del volumen del páncreas humano, y que son más abundantes en la cola. Los islotes individuales pueden contener desde unas cuantas células hasta varios centenares de ellas (lám. 68, p. 700). Sus células poligonales están dispuestas en cordones irregulares cortos rodeados por una profusa red de capilares fenestrados. Las células endocrinas definitivas de los islotes se desarrollan entre la novena y la duodécima semanas de gestación.

En cortes teñidos con H&E, los islotes de Langerhans aparecen como grupos de células poco teñidas rodeados por acinos pancreáticos que se tiñen con mayor intensidad. En los preparados de rutina no es práctico intentar la identificación de los diversos tipos de células que hay en los islotes (fig. 18-23). Sin embargo, después de la fijación en Zenker-formol y de la tinción con el método

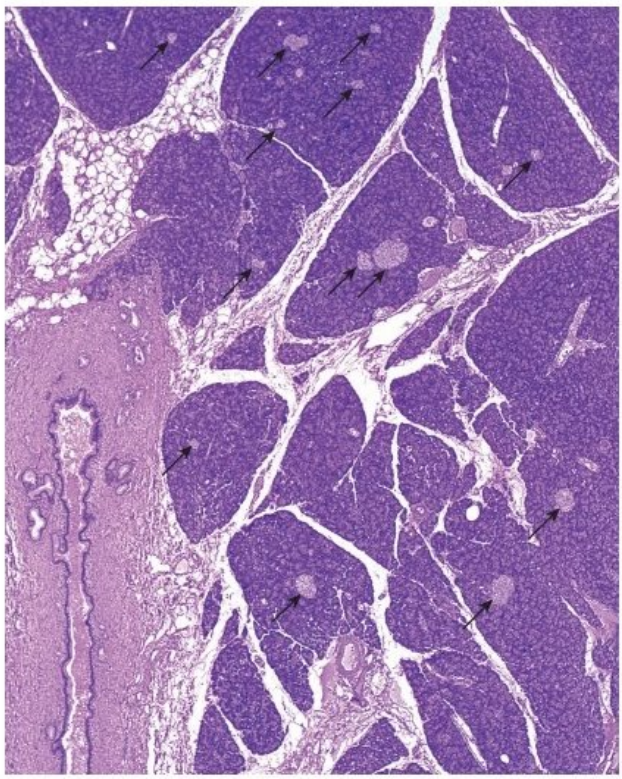

FIGURA 18-22. Microfotografía del páncreas. Corte teñido con H&E donde se ven varios lobulillos pancreáticos separados por tabiques de tejido conjuntivo continuos con la cápsula delgada que rodea la glándula. Estos consisten en acinos exocrinos y sus sistemas de conductos intralobulillares. La mayoría contiene pequeñas siluetas tenues y redondeadas que corresponden a los islotes de Langerhans (*flechas*). Junto a los lobulillos, *abajo a la izquierda*, hay un conducto interlobulillar grande que pertenece al páncreas exocrino. 25×.

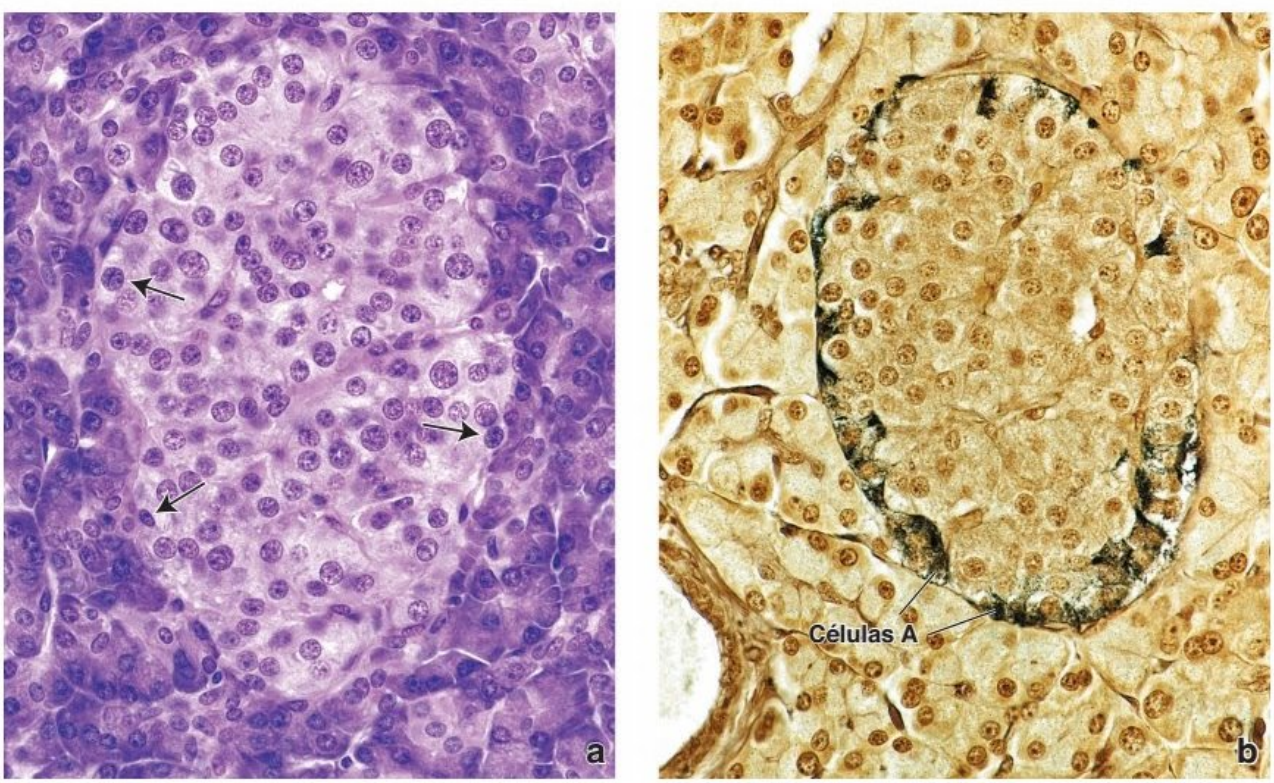

FIGURA 18-23. Microfotografías de los islotes de Langerhans. a. En este preparado de rutina, teñido con H&E, es difícil identificar los tipos celulares específicos de los islotes sin utilizar colorantes especiales. En el mejor de los casos, se puede suponer que las pequeñas células (*flechas*) ubicadas en la periferia del islote probablemente sean células A. 360×. **b.** Islote de Langerhans, obtenido del páncreas de una rata, que fue sometido a una impregnación argéntica con la técnica de Grimelius (que tiñe las células secretoras de glucagón). Las células A del páncreas de la rata, impregnadas con plata, están distribuidas en la periferia del islote, algo que no ocurre con las células pancreáticas humanas. 360×.

TABLA 18-2 Tipos celulares principales de los islotes pancreáticos

Tipo celular	Porcentaje	Tinción del citoplasma con Mallory-Azan	Producto	Gránulos (MET)
A	15-20	Rojo	Glucagón	Alrededor de 250 nm; núcleo denso, excéntrico rodeado por una sustancia clara
B	60-70	Pardo anaranjado	Insulina	Alrededor de 300 nm; muchos con núcleo denso, cristalino (anguloso) rodeado por una sustancia clara
D	5-10	Azul	Somatostatina	Alrededor de 325 nm; matriz homogénea

MET, microscopio electrónico de transmisión.

de Mallory-Azan, es posible identificar tres tipos celulares principales designados células **A** (α), **B** (β) y **D** (δ) (tabla 18-2). Con este método, las células A se tiñen de rojo, las B de pardo anaranjado y las D de azul. Parece que alrededor del 5% de las células no se tiñen con este procedimiento. La MET permite identificar los principales tipos celulares por el tamaño y la densidad de sus gránulos de secreción. La diferente disposición celular en los islotes de Langerhans también puede demostrarse con el empleo del método de inmunofluorescencia (fig. 18-24).

Además de los tres principales tipos de células insulares, se han identificado tres tipos de células insulares menores mediante el uso de MET en combinación con inmunocitoquímica (tabla 18-3).

Las células de los islotes, excepto las B, son la contraparte de las células enteroendocrinas de la mucosa gastrointestinal.

Cada tipo celular puede correlacionarse con una hormona específica, y cada uno tiene una ubicación determinada en el islote.

Las **células B** constituyen entre el 60 y 70% del total de células insulares en los humanos; por lo general, se localizan en su porción central. Estas células secretan **insulina** (*véase* tabla 18-2). Las células B contienen abundantes gránulos de secreción, de unos 300 nm de diámetro, con un centro poliédrico denso y una matriz pálida. Se piensa que el centro poliédrico es insulina cristalizada.

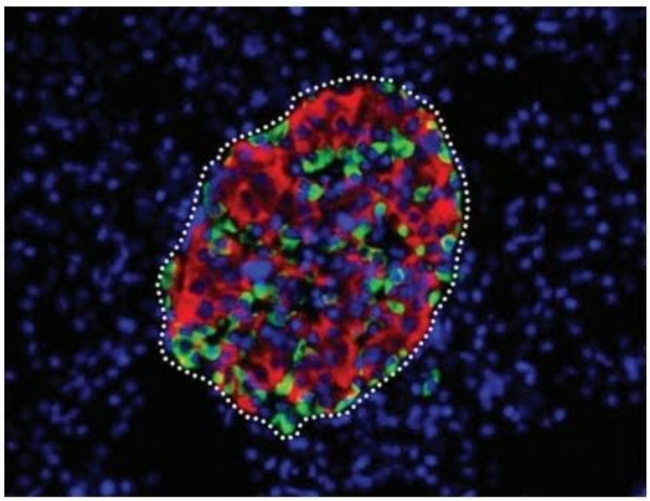

FIGURA 18-24. Islote de Langerhans en el páncreas humano adulto. En esta imagen de inmunofluorescencia se muestra el islote de Langerhans y la distribución de las células A que secretan glucagón (*verde*) y células B que secretan insulina (*rojo*) en el páncreas de un adulto. Las células se sometieron a una coloración de contraste con 4′,6-diamidino-2-fenilindol (DAFI) que tiñe el ADN nuclear y muestra fluorescencia azul sobre los núcleos. Obsérvese que las células B comprenden la mayoría de las células del islote y que las células A están dispersas. 280× (tomado de Scharfmann R, Xiao X, Heimberg H, et al. Beta cells within single human islets originate from multiple progenitors. PLoS ONE 2008;2:e3559).

Las **células A** constituyen entre el 15 y 20% de la población insular en los humanos y, en general, se localizan en la periferia de los islotes. Estas células secretan **glucagón** (*véase* tabla 18-2). Las células A contienen gránulos de secreción de unos 250 nm de diámetro; son más uniformes en tamaño y se encuentran más juntos en el citoplasma que los gránulos de las células B. Los *gránulos* son los sitios donde se almacena glucagón (fig. 18-25).

Las **células D** conforman entre el 5 y 10% del tejido pancreático endocrino total y también se localizan en la periferia de los islotes. Las células D secretan **somatostatina** dentro de sus gránulos de secreción, que son más grandes que los de las células A y B (de 300-350 nm) y contienen material de densidad electrónica media o baja (*véase* fig. 18-25).

Las **células insulares menores** representan cerca del 5% del tejido tisular y pueden corresponder a las células pálidas observadas después de la tinción con Mallory-Azan. Sus características y funciones se resumen en la tabla 18-3.

Cierta evidencia sugiere que algunas células pueden secretar más de una hormona. La tinción inmunocitoquímica ha permitido verificar la presencia de varias hormonas, además del glucagón, en el citoplasma de las células A. Estas incluyen péptido inhibidor gástrico (GIP, *gastric inhibitory peptide*), CCK y corticotropina (ACTH, *adrenocorticotrophic hormone*)-endorfina. Si bien no existe evidencia morfológica clara sobre la presencia de células G (células de gastrina) en los islotes, la **gastrina** también podría ser secretada por una o más células insulares. Ciertos tumores de las células insulares pancreáticas secretan grandes cantidades de gastrina, por lo que producen una secreción excesiva de ácido en el estómago (**síndrome de Zollinger-Ellison**).

Funciones de las hormonas pancreáticas

Todas las hormonas secretadas por el páncreas endocrino regulan las funciones metabólicas de manera sistémica, regional (en el tubo digestivo) o local (en el propio islote).

La insulina, la principal hormona que secreta el tejido insular, disminuye la concentración de la glucosa sanguínea.

La **insulina** es la secreción endocrina más abundante. Sus principales acciones se producen en el hígado, el músculo esquelético y el tejido adiposo. La insulina tiene múltiples efectos individuales en cada uno de estos tejidos. En términos generales la insulina estimula:

- La **captación de la glucosa** desde la circulación. Los transportadores específicos de glucosa en la membrana celular (GLUT4,

TABLA 18-3 Tipos celulares menores de los islotes pancreáticos

Tipo celular	Secreción	Ubicación (además del islote)	Acciones
Célula PP (célula F)[a]	Polipéptido pancreático		Estimula las células gástricas principales. Inhibe la secreción biliar y la motilidad intestinal. Inhibe la secreción de HCO_3^- y enzimas pancreáticas.
Célula D_1	Péptido intestinal vasoactivo	También en los acinos exocrinos y en el epitelio de los conductos[a]	Similares a las del glucagón (hiperglucémica y glucogenolítica). También afecta la actividad secretora y la motilidad en el intestino. Estimula la secreción exocrina pancreática.
Célula EC	Secretina, motilina y sustancia P	También en los acinos exocrinos y en el epitelio de los conductos[a]	Secretina: actúa localmente para estimular la secreción de HCO_3^- en el jugo pancreático y la secreción enzimática del páncreas. Motilina: incrementa la motilidad gástrica e intestinal. Sustancia P: posee propiedades neurotransmisoras.
Célula épsilon	Grelina	Epitelio que reviste el fondo gástrico[b]	Estimula el apetito.

PP, polipéptido pancreático; *EC*, enterocromafín.

[a] Esta ubicación pone de relieve la ontogénesis del páncreas como derivado del intestino embrionario.

[b] La grelina es producida en el estómago por las células P/D_1 (G_r).

glucose transporter 4) son estimulados e insertados en la membrana celular de las células musculares y los adipocitos.

- El **almacenamiento de la glucosa**, por la activación de la glucógeno-sintasa y la inhibición de la glucógeno-fosforilasa en las células musculares y el hígado. Estas acciones conducen a la síntesis ulterior de **glucógeno** (**glucogénesis**).
- La **utilización de la glucosa**, al promover la **glucólisis** dentro de las células. Esto se logra al activar la piruvato-deshidrogenasa y la fosfofructocinasa en las células musculares esqueléticas y el hígado.
- La **degradación de quilomicrones** y otras LDL en ácidos grasos libres, por activación de la lipoproteína-lipasa (LPL). El aumento de la concentración de ácidos grasos libres incrementa los

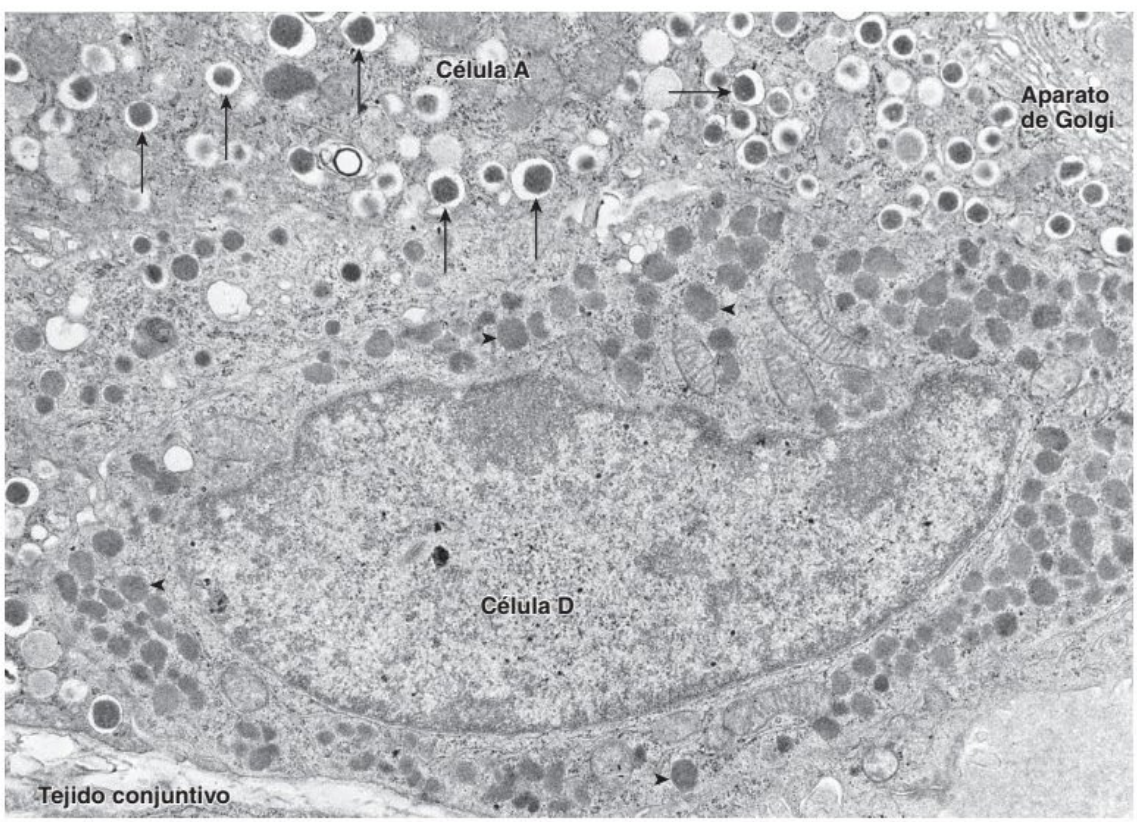

FIGURA 18-25. Microfotografía electrónica de células del islote pancreático. La porción de célula en la *parte superior* de la microfotografía es una célula A. Contiene los gránulos característicos (*flechas*) que muestran un centro esferoideo denso rodeado por un espacio claro y después una membrana. Esta célula también tiene un aparato de Golgi característicamente bien desarrollado. La célula que se observa en la *parte inferior* es una célula D. Contiene una gran cantidad de gránulos limitados por membrana de una densidad moderadamente baja (*puntas de flecha*). 15 000×.

CUADRO 18-3

CORRELACIÓN CLÍNICA: PRODUCCIÓN DE INSULINA Y ENFERMEDAD DE ALZHEIMER

Se ha identificado la expresión de insulina y de factores de crecimiento insulínicos (IGF, *insulin-like growth factor*) de los tipos I y II en las neuronas de varias regiones del encéfalo. La resistencia a la insulina, una característica de la diabetes mellitus, está vinculada con la degeneración neuronal, la disfunción cognitiva y la demencia. El ritmo lento de producción de insulina y de IGF en el encéfalo contribuye a la degeneración de las neuronas, un síntoma inicial de la enfermedad de Alzheimer. El estudio *post mortem* del tejido encefálico de pacientes con diagnóstico de enfermedad de Alzheimer confirmó que las concentraciones de insulina y de IGF eran muy reducidas en el hipocampo (la región del encéfalo responsable de la memoria), en los lóbulos frontales y el hipotálamo, no así en el cerebelo (que generalmente no resulta afectado por la enfermedad de Alzheimer). Investigaciones adicionales sobre estas anomalías en la producción de la insulina podrían conducir al desarrollo de nuevas terapias para la enfermedad de Alzheimer cuyos objetivos sean la insulina y los IGF.

triglicéridos, lo que conduce a la formación de gotitas lipídicas (**lipogénesis**).

- La **síntesis de proteínas** en células musculares esqueléticas y en hepatocitos, por aumento de la captación celular de aminoácidos y la activación de la vía de la diana de la rapamicina en mamíferos (mTOR, *mammalian target of rapamycin*), lo cual incrementa la producción de ribosomas y disminuye la proteólisis celular.

La falta o insuficiencia de **insulina** conduce al incremento de la concentración sanguínea de glucosa (hiperglucemia) y a la presencia de glucosa en la orina (glucosuria), signos de una alteración conocida como ***diabetes mellitus***. La diabetes mellitus es una crisis de salud pública a escala mundial y afecta a cerca del 8.3% de la población de los Estados Unidos. Las complicaciones de esta enfermedad pueden ser cardiovasculares (disfunción de las células endoteliales con lesión a su membrana basal; p. ej., hipertensión, cardiopatía y derrame cerebral), renales, retinopáticas o neuropáticas. La insuficiencia de insulina y de somatomedinas en el sistema nervioso central (SNC) se ha vinculado recientemente con la enfermedad de Alzheimer (cuadros 18-3 y 18-4).

El glucagón, que se secreta en cantidades casi tan altas como las de insulina, aumenta la concentración de la glucosa sanguínea.

En esencia, las acciones del **glucagón** son recíprocas a las de la insulina. El glucagón estimula la liberación de glucosa hacia la sangre y favorece la **glucogénesis** (síntesis de glucosa a partir de metabolitos de aminoácidos) y la **glucogenólisis** (degradación de glucógeno) en el hígado. El glucagón también estimula la proteólisis para promover la gluconeogénesis, moviliza las grasas desde los adipocitos (**lipólisis**) y estimula la lipasa hepática.

La somatostatina inhibe la secreción de insulina y de glucagón.

La **somatostatina** es secretada por las células D de los islotes. Es idéntica a la hormona secretada por el hipotálamo, que regula la liberación de la somatotropina (hormona de crecimiento) desde la adenohipófisis. Aunque el papel preciso de la somatostatina en los islotes no está claro, se ha demostrado que inhibe la secreción de insulina y glucagón. También suprime la secreción exocrina del páncreas.

Las características moleculares de las principales hormonas, y algunas otras menores, sintetizadas por los islotes de Langerhans se resumen en la tabla 18-4.

Regulación de la actividad del islote

Una **glucemia** superior a la normal (70 mg/dL) estimula la liberación de insulina desde las células B, lo cual conduce a la captación y almacenamiento de la glucosa por parte del hígado y el músculo. La consecuente disminución de la glucemia detiene la secreción de insulina. Algunos aminoácidos también estimulan la secreción de insulina, sola o en conjunto con una hiperglucemia. El aumento en la concentración de ácidos grasos también estimula la liberación de insulina, como lo hacen la gastrina, la CCK y la secretina circulantes. La CCK y el glucagón liberados en el islote por las células A actúan como un mecanismo paracrino para estimular la secreción de insulina por parte de las células B.

Una glucemia inferior a 70 mg/100 mL estimula la liberación de glucagón, y una muy superior a 70 mg/100 mL inhibe su secreción. El glucagón también se libera en respuesta a una concentración baja de ácidos grasos en la sangre. La insulina inhibe la liberación de glucagón por las células A, pero debido a la circulación en cascada del islote (*véase* más adelante), esta inhibición se ve afectada por la actividad hormonal de la insulina transportada en la circulación general.

Los islotes poseen **inervación simpática** y **parasimpática**. Cerca del 10% de las células insulares poseen terminaciones nerviosas en contacto directo con su membrana plasmática. Entre las células insulares hay uniones comunicantes bien desarrolladas. Los intercambios iónicos desencadenados por los transmisores sinápticos en las terminaciones nerviosas ocurren a través de dichas uniones. Los nervios autonómicos pueden tener efectos directos sobre la secreción hormonal de las células A y B.

La estimulación parasimpática (colinérgica) incrementa la secreción de insulina y glucagón; la estimulación simpática (adrenérgica) aumenta la liberación de glucagón, pero inhibe la de insulina. Este control nervioso de la insulina y el glucagón contribuiría a la disponibilidad de la glucosa circulante en las reacciones de estrés.

TABLA 18-4 Características de las hormonas pancreáticas

Hormona	Peso molecular (Da)	Estructura
Insulina	5700-6000	Dos cadenas proteínicas ligadas por puentes disulfuro: cadena α, 21 aminoácidos; cadena β, 30 aminoácidos
Glucagón	3500	Polipéptido lineal: 29 aminoácidos
Somatostatina	1638	Polipéptido cíclico: 14 aminoácidos
VIP	3300	Polipéptido lineal: 28 aminoácidos
Polipéptido pancreático	4200	Polipéptido lineal: 36 aminoácidos

VIP, péptido intestinal vasoactivo.

CUADRO 18-4

CONSIDERACIONES FUNCIONALES: SÍNTESIS DE INSULINA, UN EJEMPLO DE PROCESAMIENTO POSTRADUCCIONAL

La **insulina** se sintetiza dentro de las células B del páncreas. Es una pequeña proteína formada por dos cadenas polipeptídicas unidas por puentes disulfuro. Su biosíntesis es un claro ejemplo de la importancia del procesamiento postraduccional en el logro de la estructura activa final de una proteína.

Originalmente, la insulina se sintetiza como una cadena polipeptídica simple, de 110 aminoácidos, con un peso molecular de alrededor de 12 kDa. Dicho polipéptido se denomina ***preproinsulina***. La preproinsulina contiene en su extremo amino terminal la secuencia del péptido señal (de 24 aminoácidos de longitud) necesaria para que la preprohormona ingrese en el RER. A medida que la molécula se inserta en la cisterna del RER, el péptido señal se escinde proteolíticamente para formar **proinsulina**. El procesamiento postraduccional reduce la preproinsulina a un polipéptido con un peso molecular de alrededor de 9000 Da. La proinsulina es una sola cadena polipeptídica de 81-86 aminoácidos que tiene la forma aproximada de la letra "G" (fig. C18-4-1). Dos puentes disulfuro conectan la barra de la "G" a la parte alta del asa.

Durante el empaquetado y almacenamiento de la proinsulina en el aparato de Golgi, una enzima similar a la catepsina escinde la mayor parte del asa, lo que deja a la barra de la "G" como una cadena A de 21 aminoácidos unida transversalmente por puentes disulfuro a la parte superior del asa, que se convierte en la **cadena B** de 30 aminoácidos. El péptido de 35 aminoácidos eliminado del asa se denomina ***péptido C*** (péptido de conexión). Este péptido se almacena en las vesículas de secreción y se libera con la insulina en cantidades equimolares. No se ha identificado ninguna función fisiológica para el péptido C.

Dado que el péptido C posee una vida media más larga que la insulina, se detectan mayores concentraciones de este en la sangre periférica. Por estas razones, la cuantificación del péptido C circulante brinda información clínica importante acerca de la actividad secretora de las células B. Como el péptido C es eliminado del organismo por los riñones, la cuantificación de su excreción urinaria proporciona información útil acerca de la secreción de insulina por las células B. Con frecuencia, la cuantificación del péptido C se utiliza para determinar la función de las células B residuales en pacientes tratados con insulina, para distinguir entre las diabetes de los tipos 1 y 2 o para diagnosticar y evaluar el tratamiento del **insulinoma** (**tumor de las células B**). El péptido C también puede emplearse para verificar la evolución de un trasplante de páncreas o de células insulares.

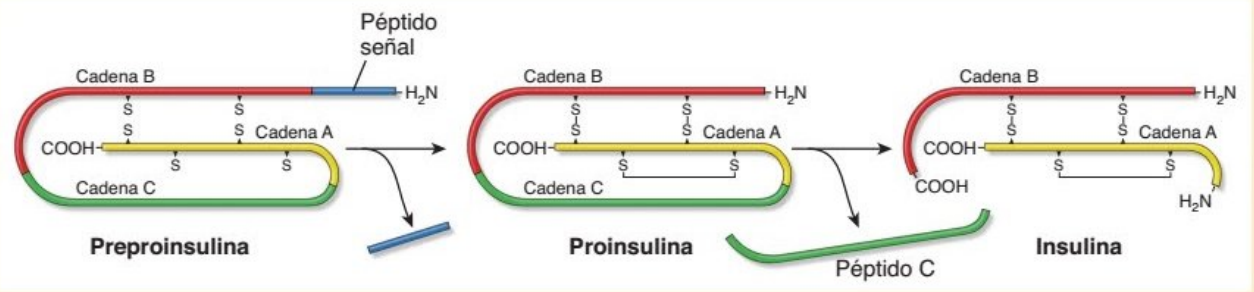

FIGURA C18-4-1. Procesamiento postraduccional de la insulina. La insulina se sintetiza como preproinsulina, una cadena polipeptídica simple que experimenta modificaciones postraduccionales. Primero se elimina el péptido señal dentro de las cisternas del RER. La cadena polipeptídica resultante, más corta y conocida como *proinsulina*, se transporta al aparato de Golgi. Ahí es modificada por la formación de puentes disulfuro internos y la eliminación de la cadena C, que produce la insulina biológicamente activa.

La irrigación sanguínea del páncreas provee una perfusión en cascada de los islotes y los acinos.

Como se señaló antes, los islotes de Langerhans comprenden solo entre el 1 y 2% de la masa total del páncreas; sin embargo, reciben cerca del 10-15% del flujo sanguíneo pancreático. En los islotes de Langerhans existen dos patrones predominantes de flujo sanguíneo. El patrón más frecuente es el ingreso de sangre en el centro del islote, al que irriga en primer lugar, que después se esparce hacia la periferia. En el segundo patrón varias arteriolas ingresan en la periferia de los islotes y se ramifican en capilares fenestrados para irrigar el centro del islote. En los humanos es más probable que los capilares primero irriguen las células A y D en la periferia, antes de que la sangre alcance las células B centrales. Los vasos de mayor calibre en los tabiques que penetran la porción central del islote también se acompañan de células A y D, de modo que la sangre que llega a las células B siempre ha irrigado primero las células A y D. Algunos estudios recientes de imagen de fluorescencia *in vivo* muestran las diferentes dinámicas de flujo sanguíneo en los islotes de Langerhans. Estos estudios indican que el flujo sanguíneo está regulado por la concentración de glucosa sanguínea, además de la interacción compleja entre vasodilatadores y vasoconstrictores, los péptidos gastrointestinales y el sistema nervioso autónomo.

Los **capilares eferentes** grandes abandonan el islote y se ramifican en redes de capilares que rodean los acinos del páncreas exocrino. Este flujo en cascada es parecido a los sistemas porta de otras glándulas endocrinas (hipófisis, suprarrenal).

Las secreciones de las células de los islotes poseen efectos reguladores sobre las células acinares:

- La insulina, el péptido intestinal vasoactivo (VIP) y la CCK estimulan la secreción exocrina.
- El glucagón, el polipéptido pancreático (PP) y la somatostatina inhiben la secreción exocrina.

101 HISTOLOGÍA LIBRETA

SISTEMA DIGESTIVO III: HÍGADO, VESÍCULA BILIAR Y PÁNCREAS

FUNDAMENTOS DEL HÍGADO

- El **hígado** es el órgano interno más voluminoso y la masa de tejido glandular más grande del organismo.
- El hígado desempeña un papel importante en la captación, almacenamiento y distribución de sustancias nutritivas. Produce la mayoría de las proteínas plasmáticas circulantes (p. ej., albúminas), almacena hierro, convierte vitaminas y degrada fármacos y toxinas.
- El hígado también actúa como un órgano exocrino (produce bilis) y desempeña funciones de tipo endocrino.
- El hígado posee una **irrigación doble**: un suministro venoso a través de la **vena porta hepática** y un suministro arterial a través de la **arteria hepática**.

ESTRUCTURA DEL HÍGADO

- Los componentes estructurales del **hígado** incluyen el **parénquima** (cordones de hepatocitos), el **estroma de tejido conjuntivo**, los **capilares sinusoidales** (sinusoides hepáticos) y los **espacios perisinusoidales** (de Disse).
- Existen tres formas de describir la estructura del hígado en términos de unidades funcionales: el **lobulillo clásico** (de forma hexagonal), el **lobulillo portal** (de forma triangular) y el **acino hepático** (una unidad estructural de forma romboide que tiene tres zonas y provee la mejor concordancia entre perfusión sanguínea, actividad metabólica y hepatopatía).
- Los **hepatocitos** (como se observa en los lobulillos clásicos) están organizados en cordones anastomosados irregulares que se irradian hacia una vena central. Los ángulos del lobulillo clásico poligonal están ocupados por la **tríada portal**, la cual contiene ramas de la vena porta y la arteria hepática, conductos biliares y vasos linfáticos de pequeño calibre.
- Los **sinusoides hepáticos** forman canalículos vasculares irregulares que discurren paralelos y entre los cordones de hepatocitos. Reciben sangre mixta: 75% de sangre venosa de la circulación portal y 25% de sangre arterial de la circulación sistémica.
- Los sinusoides hepáticos están revestidos por un delgado endotelio discontinuo. El **espacio perisinusoidal** (**espacio de Disse**) se encuentra entre los hepatocitos y el endotelio; es el sitio de intercambio de materiales entre la sangre y los hepatocitos.
- El endotelio sinusoidal está compuesto por **macrófagos sinusoidales estrellados** (**células de Kupffer**) especializados que eliminan los eritrocitos envejecidos y reciclan moléculas de hierro.
- Las **células estrelladas hepáticas** (**células de Ito**) se localizan en los espacios perisinusoidales y contienen gotitas lipídicas para el almacenamiento de vitamina A. En presencia de alteraciones, las células de Ito tienen la capacidad de diferenciarse en miofibroblastos.

HEPATOCITOS

- Los **hepatocitos** (que conforman el 80% de las células hepáticas) son células poligonales grandes, con núcleos esferoideos (con frecuencia binucleados) y citoplasma acidófilo que contiene REL, RER, abundantes mitocondrias y peroxisomas, así como múltiples complejos de Golgi pequeños.
- La **superficie basal** de los hepatocitos está en contacto con el espacio perisinusoidal (de Disse), mientras que la **superficie apical** se comunica con el hepatocito contiguo para formar un canalículo biliar.
- Los **canalículos biliares** desembocan en los **conductos de Hering** de trayecto corto, que están cubiertos en parte por hepatocitos y en parte por colangiocitos cúbicos (células que revisten el árbol biliar).
- Los conductos de Hering albergan citoblastos hepáticos específicos.

ÁRBOL BILIAR

- El **árbol biliar** está revestido por células epiteliales cúbicas o cilíndricas denominadas ***colangiocitos***, que vigilan el flujo biliar y regulan su contenido.
- La **bilis** (producida por los hepatocitos) es recogida por los **canalículos biliares** y drena hacia los **conductos de Hering**. Desde allí, continúa su flujo hacia los **conductillos biliares intrahepáticos** y, más adelante, hacia los **conductos biliares interlobulillares** (que forman parte de la tríada portal). Los conductos interlobulillares finalmente se mezclan para formar los **conductos hepáticos** izquierdo y derecho que abandonan el hígado a la altura del hilio.
- Los **conductos biliares extrahepáticos** transportan la bilis hacia la vesícula biliar y el duodeno.

FUNDAMENTOS DE LA VESÍCULA BILIAR

- La **vesícula biliar** es un saco distensible, piriforme, que concentra (elimina el 90% del agua) y almacena bilis.
- La **mucosa** de la vesícula biliar tiene muchos pliegues profundos (para incrementar la extensión superficial), una **lámina propia** muy vascularizada y una **muscular externa** bien desarrollada (carece de muscular de la mucosa y submucosa).
- Los **colangiocitos** cilíndricos alargados están especializados en la captación de agua desde la bilis. Expresan acuaporinas (conductos acuosos proteínicos) que facilitan el desplazamiento pasivo rápido del agua.
- Los divertículos profundos de la mucosa, denominados ***senos de Rokitansky-Aschoff***, con frecuencia se extienden a través de todo el espesor de la muscular externa.
- La contracción de la **muscular externa** reduce el volumen de la vesícula biliar y fuerza la expulsión de la bilis a través del conducto cístico y el colédoco hacia el duodeno.

FUNDAMENTOS DEL PÁNCREAS

- El **páncreas** es una glándula **exocrina** y **endocrina** localizada en el espacio retroperitoneal del abdomen.
- El **componente exocrino** sintetiza y secreta enzimas digestivas hidrolíticas hacia el duodeno, las cuales son indispensables para la digestión en el intestino. Este componente contiene acinos (adenómeros) serosos que conforman la mayor parte de la masa del páncreas.
- Los **acinos pancreáticos** son únicos porque sus conductos de Boll (intercalados) comienzan dentro del adenómero mismo; por consiguiente, las células del conducto que están dentro del acino se conocen como **células centroacinares** (una característica distintiva del páncreas).
- La célula acinar pancreática tiene forma piramidal con **gránulos de secreción** (**cimógeno**) localizados en su citoplasma apical. En su región basal hay aparatos de Golgi, RER y un núcleo grande.
- Los **conductos de Boll** secretan una gran cantidad de sodio y bicarbonato para neutralizar la acidez del quimo que ingresa en el duodeno desde el estómago.
- Los conductos de Boll drenan los acinos pancreáticos en los **conductos intralobulillares**, en los grandes **conductos interlobulillares** y, por último, en el **conducto pancreático** que desemboca en el duodeno.
- El **componente endocrino** (islotes de Langerhans) sintetiza y secreta hormonas que regulan el metabolismo de la glucosa, los lípidos y las proteínas en la sangre.
- Los **islotes de Langerhans** están dispersos en el páncreas y contienen tres tipos principales de células: **células A** (que producen glucagón), **células B** (que producen insulina) y **células D** (que producen somatostatina).

LÁMINA 65 ■ HÍGADO I

El **hígado** es la glándula más grande de todo el organismo y la víscera de mayor tamaño. Es excepcional porque recibe su irrigación principal desde la **vena porta hepática**, que trae sangre venosa desde el intestino delgado, el páncreas y el bazo. Así, el hígado está ubicado directamente en la vía que transporta materiales absorbidos en el intestino. Esto le permite ser el primero en estar expuesto a los sustratos metabólicos y las sustancias nutritivas. Una de las funciones principales del hígado es degradar o conjugar sustancias tóxicas para hacerlas inofensivas. No obstante, puede ser dañado seriamente por la exposición excesiva a tales sustancias.

Cada célula hepática (hepatocito) tiene funciones exocrinas y endocrinas. La secreción exocrina del hígado, denominada ***bilis***, contiene productos de desecho degradados y conjugados que se devuelven al intestino para su eliminación. La bilis también contiene sustancias que se unen a metabolitos en el intestino para facilitar su absorción. Una serie de conductos de diámetro y complejidad crecientes, que comienza con los **canalículos biliares** situados entre los hepatocitos individuales y termina con el **colédoco**, transporta la bilis desde el hígado y la vesícula biliar hasta el duodeno.

Las secreciones endocrinas del hígado se liberan de forma directa en la sangre que irriga los hepatocitos; entre estas secreciones se encuentran albúmina, globulinas α y β no inmunitarias, protrombina y glucoproteínas como la fibronectina. La glucosa, obtenida del glucógeno almacenado, y la triyodotironina (T_3), el producto más activo de la desyodación de la tiroxina, también se liberan directamente en la sangre.

Las unidades funcionales del hígado, que pueden ser *lobulillos* o *acinos*, están formadas por cordones anastomosados e irregulares de hepatocitos, separados entre sí por los sinusoides sanguíneos.

Hígado, humano, H&E, 65×; recuadro 65×.

Microfotografía de bajo aumento en la que se observa una gran cantidad de hepatocitos distribuidos de manera uniforme en todo el campo. Están organizados como lobulillos discretos (los límites de un lóbulo están marcados con la **línea punteada**) con una vena central (*VC*) en medio. Los **hepatocitos** están dispuestos en hileras de una sola célula de espesor. Cuando se seccionan, se ven como cordones anastomosados de una o dos células de espesor según el plano de corte. Los **sinusoides** aparecen como regiones claras entre los cordones celulares; esto se observa mejor en la figura de abajo (*asteriscos*).

En esta imagen también puede apreciarse un **conducto portal**. Este es un tabique de tejido conjuntivo que contiene ramas de la arteria hepática (*AH*) y de la vena porta (*VP*), así como conductos biliares (*CB*), vasos linfáticos y nervios. La arteria y la vena, junto con el conducto biliar, se denominan colectivamente ***tríada portal*** (***hepática***).

Las ramas de la arteria hepática y la vena porta se identifican con facilidad porque están relacionadas entre sí dentro del tejido conjuntivo que las rodea en el conducto portal. La vena generalmente tiene paredes delgadas; la arteria es de menor calibre y posee una pared más gruesa. Los **conductos biliares** están compuestos por un epitelio cilíndrico o cúbico simple, según el tamaño del conducto. En el conducto portal también son visibles múltiples vasos sanguíneos y conductos biliares debido a ramificaciones o su salida del plano de corte y su posterior regreso.

El vaso a través del cual la sangre sale del hígado es la vena hepática. Esta vena se identifica con facilidad porque discurre sola (*recuadro*) y está rodeada por una cantidad apreciable de tejido conjuntivo (*TC*), a menudo con pequeños nódulos linfáticos (*NL*). Si hay más de una vena dentro del tejido conjuntivo, pero no se observan ni arterias ni conductos biliares, el segundo vaso también será una vena hepática. Este es el caso que se presenta en el *recuadro*, donde se observa la silueta de una pequeña vena hepática justo sobre la vena hepática (*VH*), de mayor calibre.

Lobulillo hepático, hígado, humano, H&E, 160×.

Las **vénulas hepáticas terminales** o **venas centrales** (*VC*) son las ramas más distales de la vena hepática y, al igual que ella, también discurren solas. Sus características distintivas son los sinusoides (señalados con *asteriscos*) que perforan su pared y la escasez de tejido conjuntivo circundante. Estas características se aprecian mejor en la lámina 66.

Para identificar los límites de un lobulillo, conviene examinar las imágenes del hígado con poco aumento. Un lobulillo se identifica mejor cuando se corta de forma transversal. La vena central aparece, entonces, como una silueta circular y los hepatocitos se ven como cordones que irradian desde ella. Uno de los lobulillos está delimitado por una *línea discontinua* en la microfotografía de *arriba*.

Los límites del lobulillo están definidos, en parte, por el conducto portal. En otras direcciones los cordones de lobulillo no parecen tener límite, es decir, parece que se fusionan con los cordones de lobulillos contiguos. Sin embargo, se pueden calcular las dimensiones del lobulillo trazando un círculo en el que la vena central coincida con el centro e incorporando los cordones que exhiben una disposición radial hasta el punto donde haya un conducto portal. Si el lobulillo se ha seccionado en sentido transversal, el límite radial estará determinado por la ubicación de uno o más conductos portales, como lo indican los conductos biliares (*CB*) en esta imagen.

AH, arteria hepática
CB, conducto biliar
NL, nódulo linfático
TC, tejido conjuntivo
VC, vena central (vénula hepática terminal)
VH, vena hepática
VP, vena porta
asteriscos (imagen inferior), sinusoides sanguíneos
línea discontinua (imagen superior), límites aproximados de un lobulillo

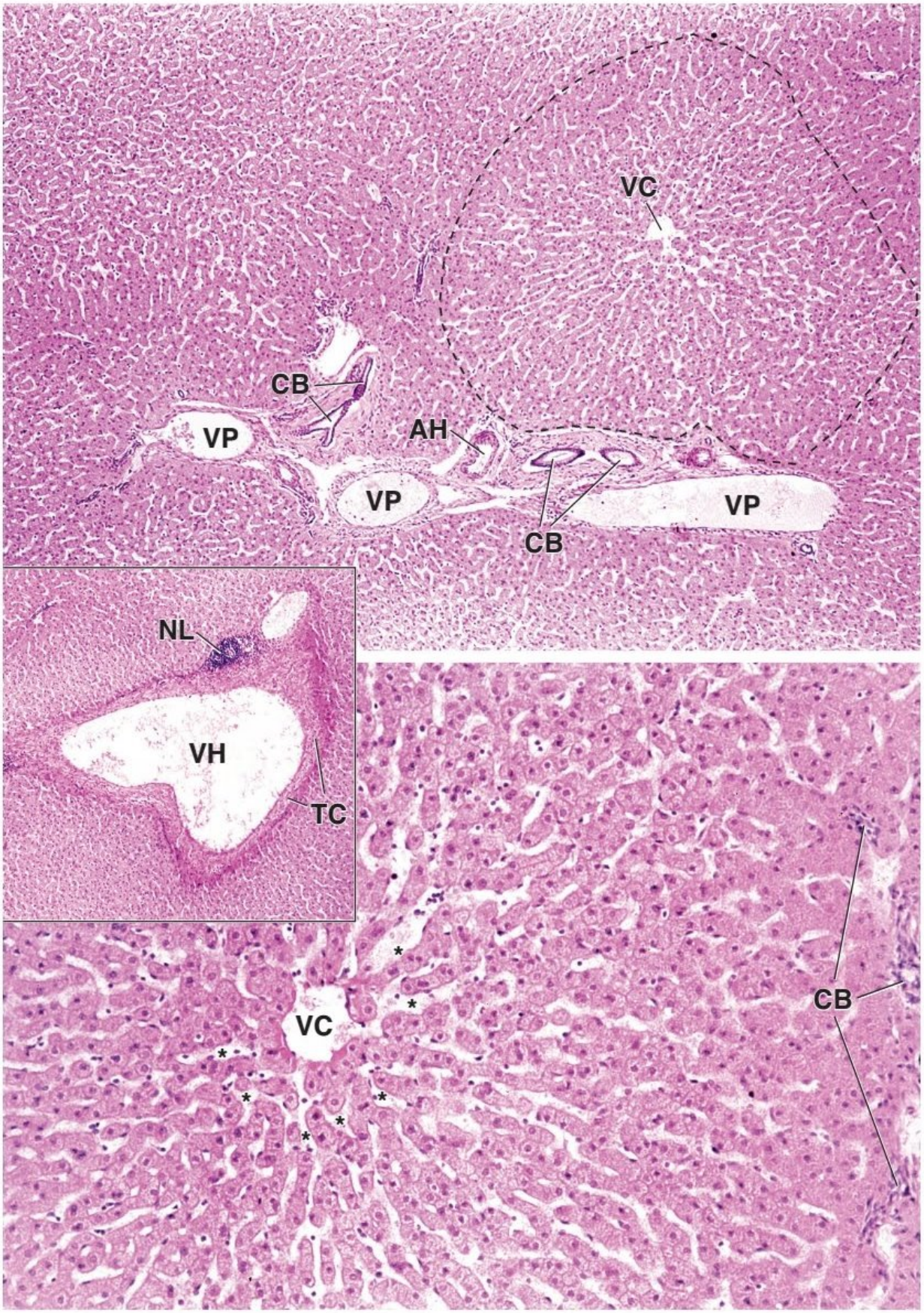
VC
CB
VP
AH
VP
VP
CB
NL
VH
TC
VC
CB

LÁMINA 66 ■ HÍGADO II

Existen tres maneras de describir el parénquima hepático en términos de unidades funcionales: **lobulillos "clásicos"**, **lobulillos portales** y **acinos**. El **lobulillo clásico** es una porción de tejido casi hexagonal que posee en su centro la vénula hepática terminal (vena central) y en sus seis ángulos los **conductos portales** (**tríadas portales**), cada uno con una rama de la vena porta, una rama de la arteria hepática y un conducto biliar. El **lobulillo portal** tiene una configuración triangular que pone de relieve la función secretora exocrina. Su eje es el conducto biliar de la tríada portal del lobulillo clásico y sus tres lados externos son líneas imaginarias trazadas entre las venas centrales más cercanas a la tríada. El **acino hepático** provee la mejor correlación entre perfusión sanguínea, actividad metabólica y patología hepática. El acino es una masa de tejido pequeña, con forma de rombo, cuyo eje menor son las ramas delgadas de la tríada portal que discurren a lo largo del límite entre dos lobulillos clásicos; su eje mayor es una línea trazada entre las dos venas centrales más cercanas al eje menor. Los hepatocitos en cada acino se describen como dispuestos en tres zonas elípticas concéntricas alrededor del eje corto; la zona 1 es la más cercana y la zona 3 es la más lejana a ese eje.

Vena central, hígado, humano, H&E, 500×; recuadro 800×.

La **vena central** y los hepatocitos circundantes, en la microfotografía *inferior* de la lámina 65, se muestran aquí con mayor aumento. El citoplasma de los **hepatocitos** de esta muestra tiene un aspecto espumoso debido a la extracción del glucógeno y de los lípidos durante la preparación del tejido. En algunos sitios se distinguen los límites entre los hepatocitos individuales, pero no entre las células en las que la cuchilla ha pasado justo a través del límite celular en un plano oblicuo. Cuando los límites celulares se observan con un aumento aún mayor (*recuadro*), suelen verse contornos circulares u ovales muy pequeños justo a la mitad. Estos contornos corresponden a los canalículos biliares (*CB*).

Las células que revisten los **sinusoides** (*Si*) muestran muy poco o ningún detalle citoplasmático en las preparaciones de rutina. Los **macrófagos perisinusoidales** (**células de Kupffer** [*CK*]) generalmente se reconocen por sus núcleos ovoides y por sobresalir dentro de la luz. La célula endotelial, en cambio, es una célula plana o escamosa que posee un núcleo alargado o adelgazado y más pequeño. Algunos núcleos que concuerdan con esta descripción son visibles en la microfotografía.

Las *flechas curvas* señalan la terminación de dos sinusoides y su desembocadura en la vena central (*VC*). Obsérvese que la pared de la vena está reforzada por tejido conjuntivo, sobre todo colágeno, que aparece como material eosinófilo homogéneo (*asteriscos*). Los fibroblastos (*F*) dentro de este tejido conjuntivo se pueden identificar y distinguir de las células endoteliales (*CE*) que revisten la vena.

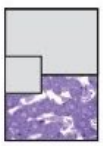

Sinusoides hepáticos, hígado, rata, fijación en glutaraldehído-osmio, azul de toluidina, 900×.

Esta imagen corresponde a una muestra de hígado incluido en resina plástica, que se fijó por un método que generalmente se utiliza para la microscopía electrónica. A diferencia de lo que ocurre con los cortes teñidos con H&E, los preparados de este tipo permiten ver muy bien el detalle citológico de los hepatocitos y los sinusoides (*Si*). Los **hepatocitos** se tiñen intensamente con azul de toluidina. Cabe destacar que el citoplasma exhibe masas irregulares de color magenta (*flechas*). Se trata del glucógeno que ha quedado retenido por la fijación en glutaraldehído y se ha teñido metacromáticamente con el azul de toluidina. También son visibles las gotitas lipídicas (*GL*) de tamaño variable que se han conservado y teñido de negro con el osmio utilizado como fijador secundario. Las cantidades de lípidos y glucógeno son variables y, en circunstancias normales, son un reflejo de la ingesta dietética. La exploración del citoplasma del hepatocito también permite descubrir pequeños corpúsculos puntiformes de color *azul oscuro* que resaltan sobre el fondo citoplasmático de color *azul más claro*. Esos corpúsculos son las mitocondrias. Otra característica de esta muestra es la muy clara visualización de los **canalículos biliares** (*CB*) entre los hepatocitos. Cuando se seccionan en sentido transversal, aparecen como siluetas circulares vacías; sin embargo, cuando el corte es longitudinal, se ven como conductos alargados (*ángulo inferior derecho* de la foto).

Las células de revestimiento de los sinusoides son de dos tipos bien definidos. Las **células de Kupffer** (*CK*) son más prominentes. Poseen un gran núcleo y una gran cantidad de citoplasma. Sobresalen en la luz y puede parecer que la ocluyen. Sin embargo, no bloquean el conducto. La superficie de la célula de Kupffer exhibe un contorno dentado o muy irregular debido a las abundantes evaginaciones que añaden extensión a su superficie. La **célula endotelial** (*CE*) posee un núcleo más pequeño, un citoplasma adelgazado y una superficie lisa de contorno regular.

Un tercer tipo celular, el lipocito perisinusoidal (célula de Ito), que se observa con menor frecuencia, no aparece en esta microfotografía. El lipocito se vería como una célula clara con abundantes gotitas lipídicas. Las gotitas lipídicas contienen vitamina A almacenada.

CB, canalículo biliar
CE, célula endotelial
CK, célula de Kupffer
F, fibroblasto
GL, gotitas lipídicas
Si, sinusoide
VC, vena central
asteriscos, tejido conjuntivo de la vena central
flechas, glucógeno
flechas curvas, desembocadura de un sinusoide en la vena central

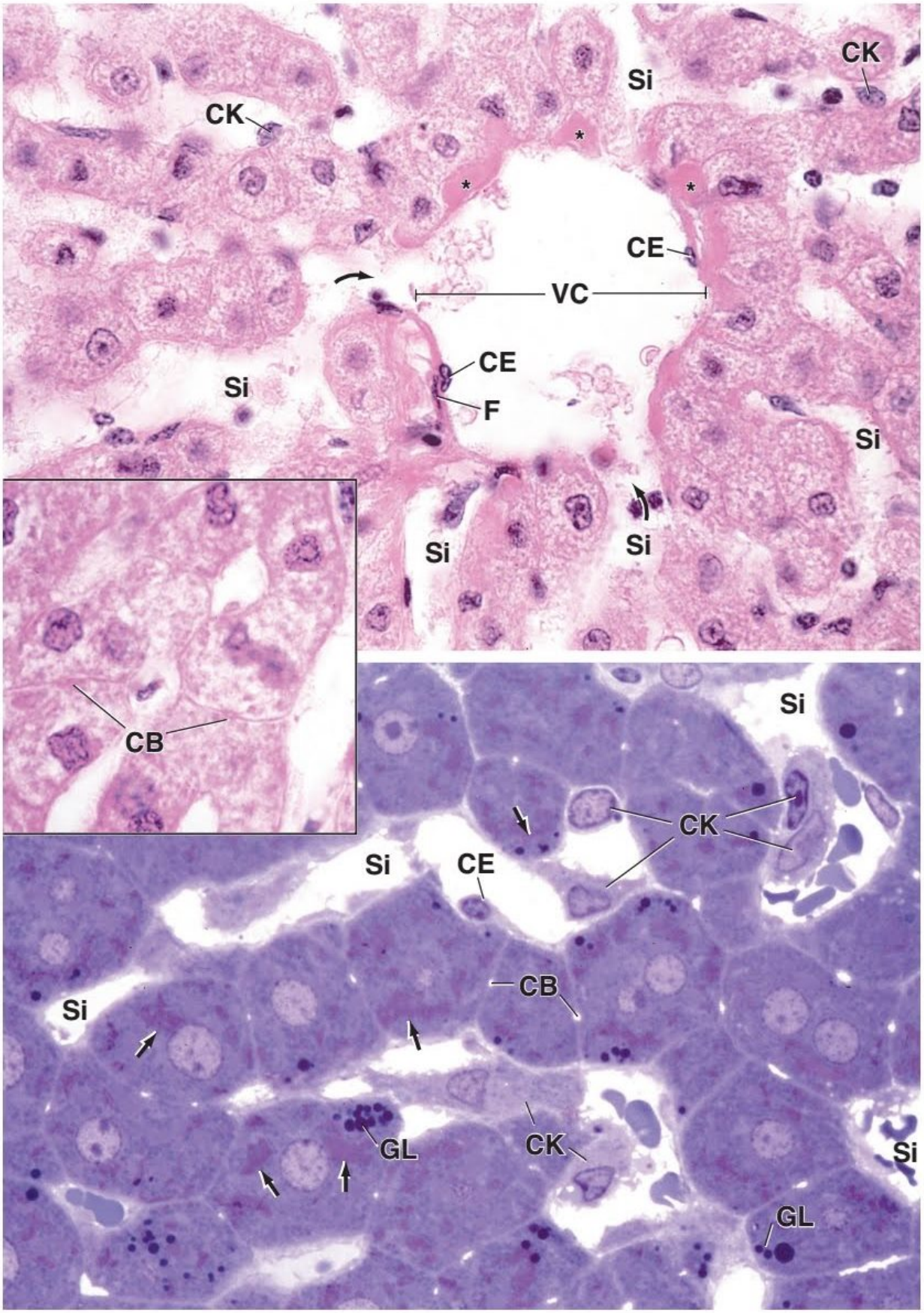
CK
CK
Si
CE
VC
CE
F
Si
Si
Si
Si
CB
Si
CK
Si
CE
CB
Si
GL
CK
Si
GL

LÁMINA 67 ■ VESÍCULA BILIAR

La **vesícula biliar** concentra y almacena bilis para ser distribuida en el duodeno. La bilis debido a la absorción de sales hacia la sangre y por el movimiento pasivo del agua en respuesta al transporte salino. La mucosa se caracteriza por un epitelio cilíndrico absortivo, que se parece mucho al del intestino delgado y el colon, tanto en su morfología como en su función. Las células epiteliales se caracterizan por abundantes microvellosidades apicales cortas, complejos de unión apicales, concentraciones de mitocondrias en el citoplasma apical y basal, así como pliegues laterales complejos. Además, en la membrana plasmática lateral de estas células epiteliales se localiza la Na^+/K^+-ATPasa activada.

Vesícula biliar, humano, H&E, 45×.

La vesícula biliar es un órgano hueco, piriforme, que concentra y almacena la bilis. Aquí se muestra todo el espesor de su pared. Está compuesta por una mucosa (*Muc*), una muscular (*Mus*) y una adventicia (*Adv*); en su superficie libre (que no aparece en la imagen), hay una serosa. La **mucosa** se puede apreciar, con mayor aumento, en la imagen de *abajo*. La **muscular de la mucosa** consiste en haces entrelazados de músculo liso (*ML*). La **adventicia** (*Adv*) está compuesta por tejido conjuntivo denso irregular a través del cual discurren los vasos sanguíneos (*VS*) de mayor calibre, y por cantidades variables de tejido adiposo (*TA*), sobre todo en la periferia.

La mucosa tiene numerosos pliegues, altamente pronunciados cuando la muscular está muy contraída. Nótese la presencia de varias invaginaciones de la mucosa llamadas *senos de Rokitansky-Aschoff* (*SRA*). Este es el aspecto histológico más frecuente de la vesícula biliar, a menos que, por supuesto, se tomen medidas para fijarla y conservarla en un estado distendido. A veces, el corte pasa a través del receso de un pliegue y este puede semejar una glándula (*flechas*). Sin embargo, la mucosa no posee glándulas salvo en la región del cuello, donde hay algunas glándulas mucosecretoras (*véase* la imagen *inferior derecha*).

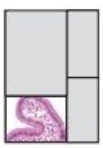

Mucosa, vesícula biliar, humano, H&E, 325×.

La **mucosa** está compuesta por un epitelio cilíndrico simple, alargado y absortivo (*Ep*) que descansa sobre una lámina propia de tejido conjuntivo laxo irregular (*TC*) que contiene vasos sanguíneos (*VS*). El epitelio posee características que lo distinguen del epitelio absortivo de otros órganos, como el de los intestinos. En la capa epitelial hay un solo tipo de células, las cilíndricas alargadas (*véase* la imagen *superior derecha*). Los núcleos se encuentran en la región basal de la célula. La célula posee un delgado borde estriado apical. Sin embargo, este no siempre es visible en los cortes de rutina teñidos con H&E. El citoplasma se tiñe casi de manera uniforme con la eosina. Esto se asocia con su función absortiva y contrasta con la tinción de las células encargadas de sintetizar proteínas. La función absortiva de las células se demuestra aún más por sus espacios intercelulares distendidos en su estado basal (*véase* la imagen *superior derecha, flechas*). Esta característica está asociada con el transporte de líquido a través del epitelio y, como se mencionó, también es habitual en las células absortivas intestinales.

Mucosa, vesícula biliar, humano, H&E, 550×.

La **lámina propia** subyacente al epitelio suele ser muy celular. En esta muestra, además de los linfocitos (*Lin*), un hallazgo relativamente frecuente, también hay una gran cantidad de plasmocitos (*Pla*) dentro de la lámina propia (la gran concentración de plasmocitos es indicativa de inflamación crónica). Otra característica notable de la lámina propia son las numerosas invaginaciones de la mucosa denominadas *senos de Rokitansky-Aschoff*, además de las ya mencionadas en la región del cuello. Los senos se identifican con facilidad en la *imagen superior izquierda* y parte de la pared de los senos de Rokitansky-Aschoff (*SRA*) se muestra a mayor aumento en la imagen de *abajo*.



Mucosa, cuello de la vesícula biliar, humano, H&E, 550×.

La más pequeña de las dos estructuras con aspecto glandular en el tejido conjuntivo (*TC*) está compuesta por **células mucosas** (*CM*) y corresponde a un corte a través de una **glándula mucosa** (*GM*). Esta muestra se obtuvo de un sitio cercano al cuello de la vesícula biliar, donde suele haber glándulas mucosas. Obsérvense los núcleos aplanados característicos en la base celular y la palidez del citoplasma, características distintivas de las células secretoras de mucina. En cambio, el epitelio de la silueta seudoglandular más grande, que se ha incluido solo parcialmente, tiene núcleos redondeados u ovoides. Esta estructura epitelial no es una glándula verdadera, sino que corresponde a una invaginación de la membrana mucosa que se extiende hacia la capa muscular y con frecuencia atraviesa todo su espesor. Esas invaginaciones se conocen como ***senos de Rokitansky-Aschoff*** (*SRA*).

Adv, adventicia
CM, células mucosas
Ep, epitelio
GM, glándula mucosa
Lin, linfocitos
ML, músculo liso
Muc, mucosa
Mus, muscular de la mucosa
Pla, plasmocito
SRA, senos de Rokitansky-Aschoff
TA, tejido adiposo
TC, tejido conjuntivo, lámina propia
VS, vaso sanguíneo
flechas, *imagen superior izquierda*, recesos de la superficie luminal; *imagen superior derecha*, espacio intercelular

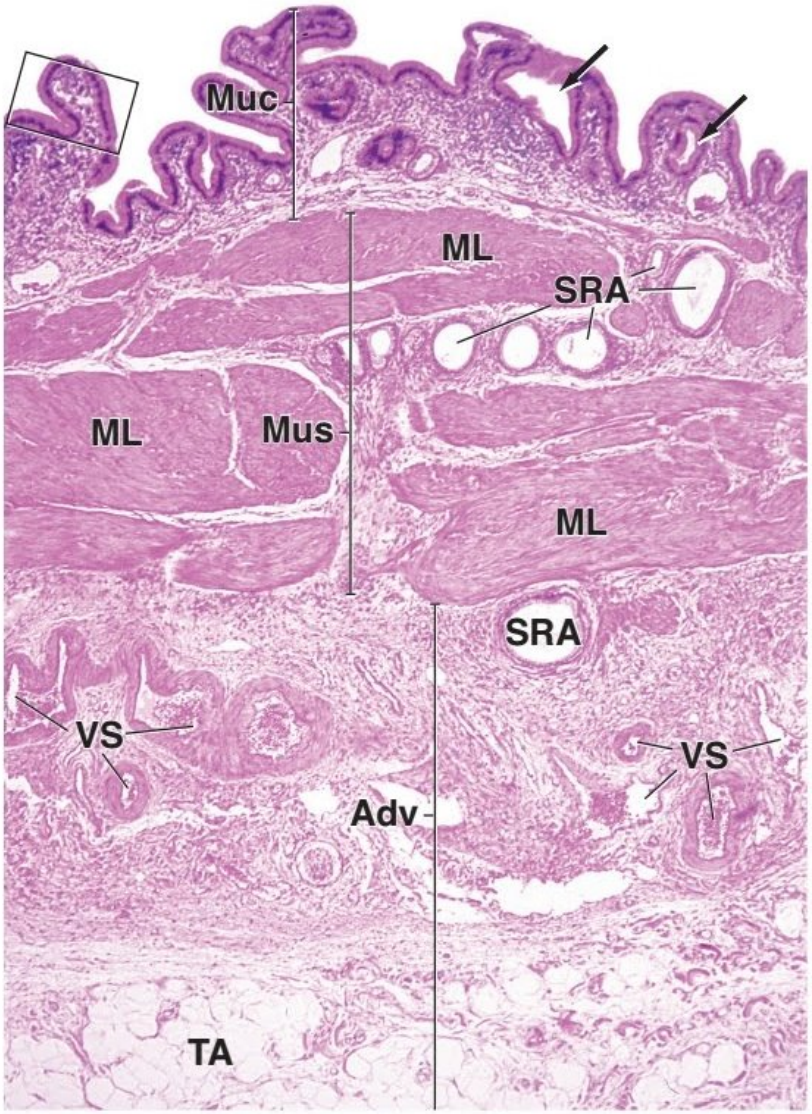
Muc
ML
SRA
ML
Mus
ML
SRA
VS
VS
Adv
TA

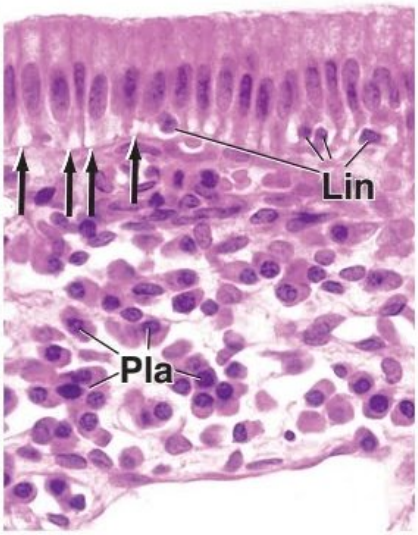
Lin
Pla

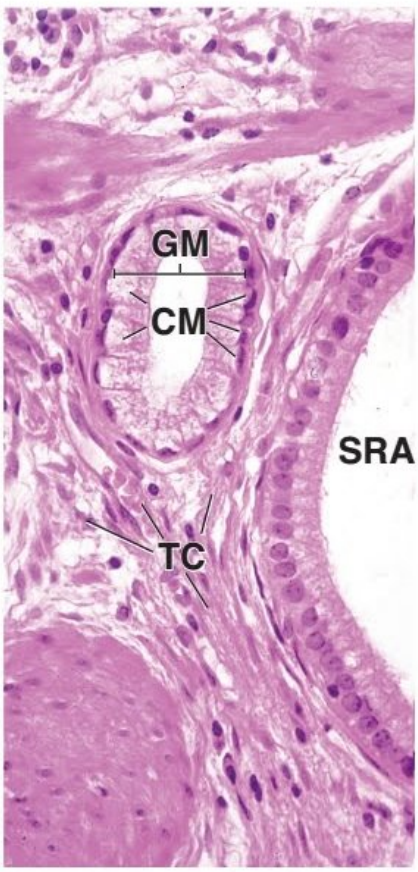
GM
CM
SRA
TC

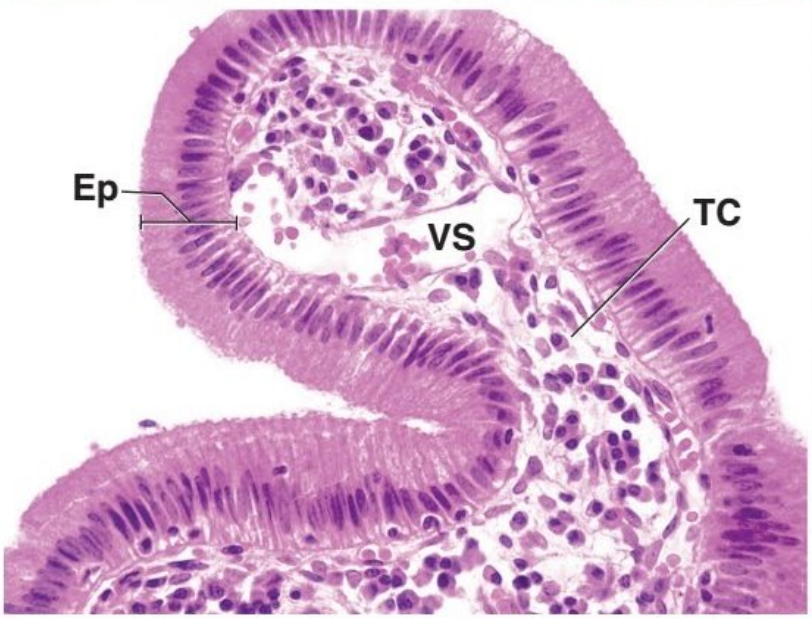
Ep
VS
TC

LÁMINA 68 ■ PÁNCREAS

El **páncreas** es una glándula digestiva extramural alargada, con una cabeza alojada en la curvatura del duodeno, un cuerpo que cruza la línea media del abdomen y una cola que se extiende a través de la parte posterior del abdomen. Es una glándula mixta con un componente exocrino y un componente endocrino que poseen características bien definidas. El **componente exocrino** consiste en una glándula tubuloacinar compuesta y una red ramificada de conductos que transportan las secreciones exocrinas hasta el duodeno. Estas secreciones contienen principalmente las formas inactivas de potentes enzimas proteolíticas, así como amilasa, lipasa, nucleasa, electrólitos y, en particular, HCO_3^-.

El **componente endocrino** está aislado como islotes muy vascularizados de tejido epitelioide (islotes de Langerhans). Las células de los islotes secretan una gran variedad de hormonas polipeptídicas y proteínicas, entre las cuales las más destacadas son la insulina y el glucagón, que regulan el metabolismo de la glucosa en todos los demás tejidos del organismo. Otras hormonas secretadas por los islotes incluyen la somatostatina, el polipéptido pancreático, el péptido intestinal vasoactivo, la secretina, la motilina y la sustancia P. Todas estas sustancias, con excepción de la insulina, también son secretadas por la población de células enteroendocrinas del intestino, el órgano desde el cual se originó el páncreas durante el desarrollo embrionario. Mientras que la insulina y el glucagón actúan principalmente en la regulación endocrina de células distantes, las otras hormonas (y el glucagón) desempeñan papeles importantes en la regulación paracrina de las células B secretoras de insulina del islote pancreático.

Páncreas, humano, H&E, 160×; recuadro 360×.

El páncreas está rodeado por una delicada cápsula de tejido conjuntivo de densidad moderada. De esta cápsula parten tabiques que dividen el páncreas en lobulillos, uno de los cuales se muestra aquí, limitado por tejido conjuntivo (*TC*). Los vasos sanguíneos de mayor calibre (*VS*) discurren dentro de los tabiques de tejido conjuntivo; los nervios también discurren por los tabiques, pero casi nunca se ven. Dentro del lobulillo hay numerosos acinos del componente exocrino, un **conducto intralobulillar** (*CIn*), conductos de Boll (que no son fáciles de identificar con este aumento bajo) e **islotes de Langerhans** (*IL* y *línea discontinua*). También dentro del lobulillo hay vasos sanguíneos de pequeño calibre y tejido conjuntivo que sirve como estroma para los elementos parenquimatosos de la glándula.

Esta imagen muestra un islote de Langerhans (*IL*) entre los acinos que son mucho más abundantes (los islotes son muy numerosos en la cola del páncreas, pero escasos en la cabeza). Las células que forman los islotes están dispuestas en cordones irregulares. En los preparados de rutina no es posible identificar los diferentes tipos celulares dentro de los islotes. Sin embargo, cabe destacar que las células B que producen insulina son las más numerosas. Las que le siguen en cantidad son las células A, que producen glucagón. En el *recuadro* se muestran también muchos capilares (*flechas*). Las letras *A* y *B* no señalan células específicas, sino que muestran aquellas partes de los islotes donde las células A y B aparecen en mayor cantidad.

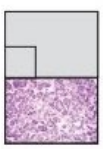

Páncreas, humano, H&E, 600×.

Los **acinos** del páncreas están compuestos por células serosas. En los cortes, los acinos presentan siluetas circulares e irregulares. La luz del acino es pequeña y solo queda incluida en cortes fortuitos (*asteriscos*). El núcleo está ubicado de manera característica en la región basal de la célula acinar. Hay una región de intensa basofilia contigua al núcleo. Esta región corresponde al retículo endoplasmático rugoso (*RER*) y refleja la presencia del RER que se encarga de la síntesis de enzimas pancreáticas. En algunos acinos aparece una célula más clara, de ubicación central, cuyo citoplasma no muestra características tintoriales especiales en los cortes de parafina teñidos con H&E. Son las **células centroacinares** (*CCa*) y pertenecen al segmento incial de los conductos de Boll. La morfología y las relaciones de los conductos de Boll se ilustran muy bien en esta imagen. Nótese, en primer lugar, el **conducto intralobulillar** (*CIn*) compuesto por epitelio cúbico y seccionado en sentido transversal (no hay conductos estriados en el páncreas). En el conducto intralobulillar desemboca un **conducto de Boll** (*CB*), que en el corte transversal se ve distante del conducto intralobulillar y después, en el corte longitudinal, se ve en el *centro* de la ilustración a medida que se desplaza hacia el conducto intralobulillar. La luz es visible donde el conducto de Boll está seccionado en sentido transversal, pero no se ve en el corte longitudinal. Esto se debe a que el plano de corte pasa principalmente a través de las células en lugar de por la luz. Como consecuencia, esta imagen provee una buena vista de los núcleos de las células del conducto. Son alargados, con su eje mayor orientado en la dirección del conducto. Además, su patrón tintorial es similar al de las células centroacinares y diferente al de los núcleos de las células parenquimatosas.

Una vez que las células del conducto de Boll se han identificado con seguridad en una parte del corte, sus características tintoriales y su ubicación pueden utilizarse para identificar los conductos de Boll de otras partes del lobulillo, varios de los cuales están señalados (*CB*).

A, región con más células A
B, región con más células B
CB, conductos de Boll
CCa, célula centroacinar
CIn, conducto intralobulillar
IL, islotes de Langerhans
RER, retículo endoplasmático rugoso
TC, tejido conjuntivo
VS, vaso sanguíneo
asteriscos, luz de los acinos
flechas, capilares

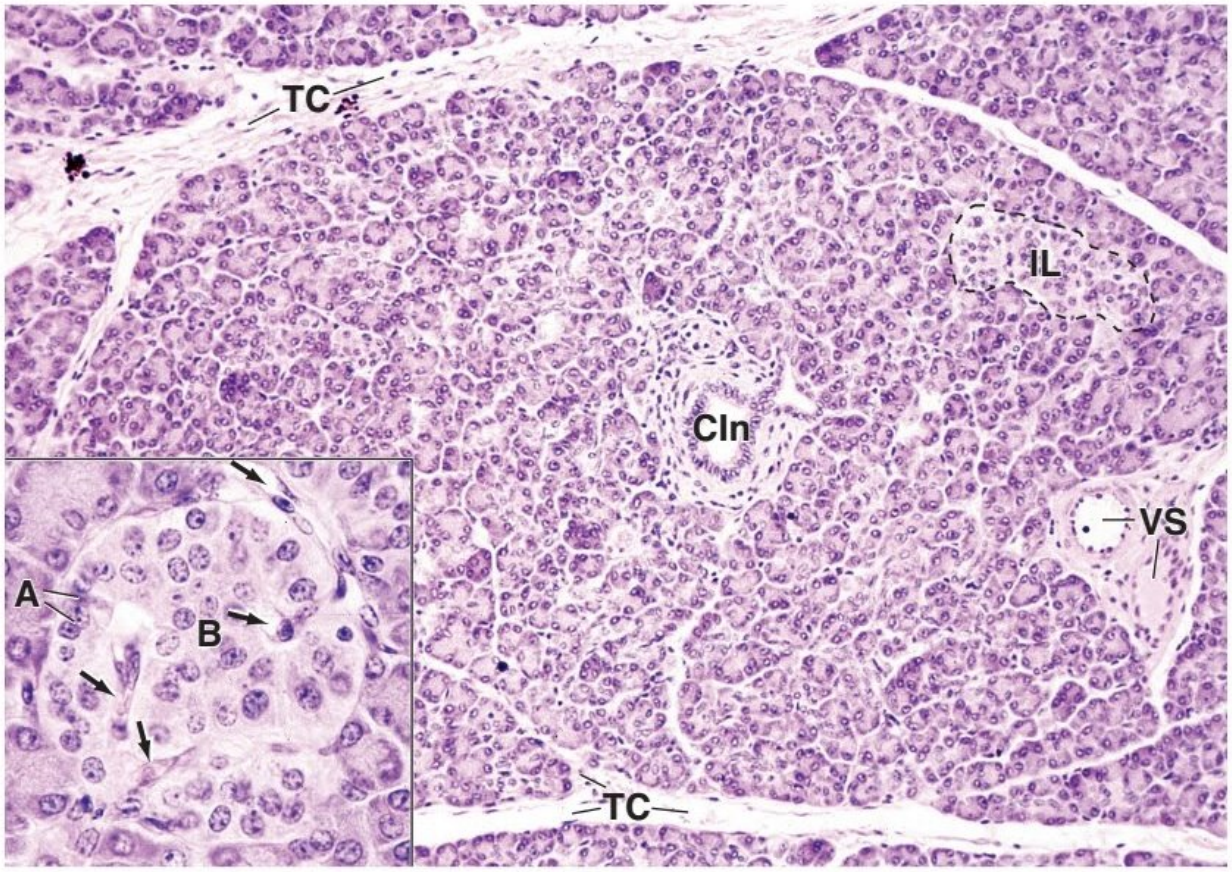
TC
IL
CIn
VS
A
B
TC

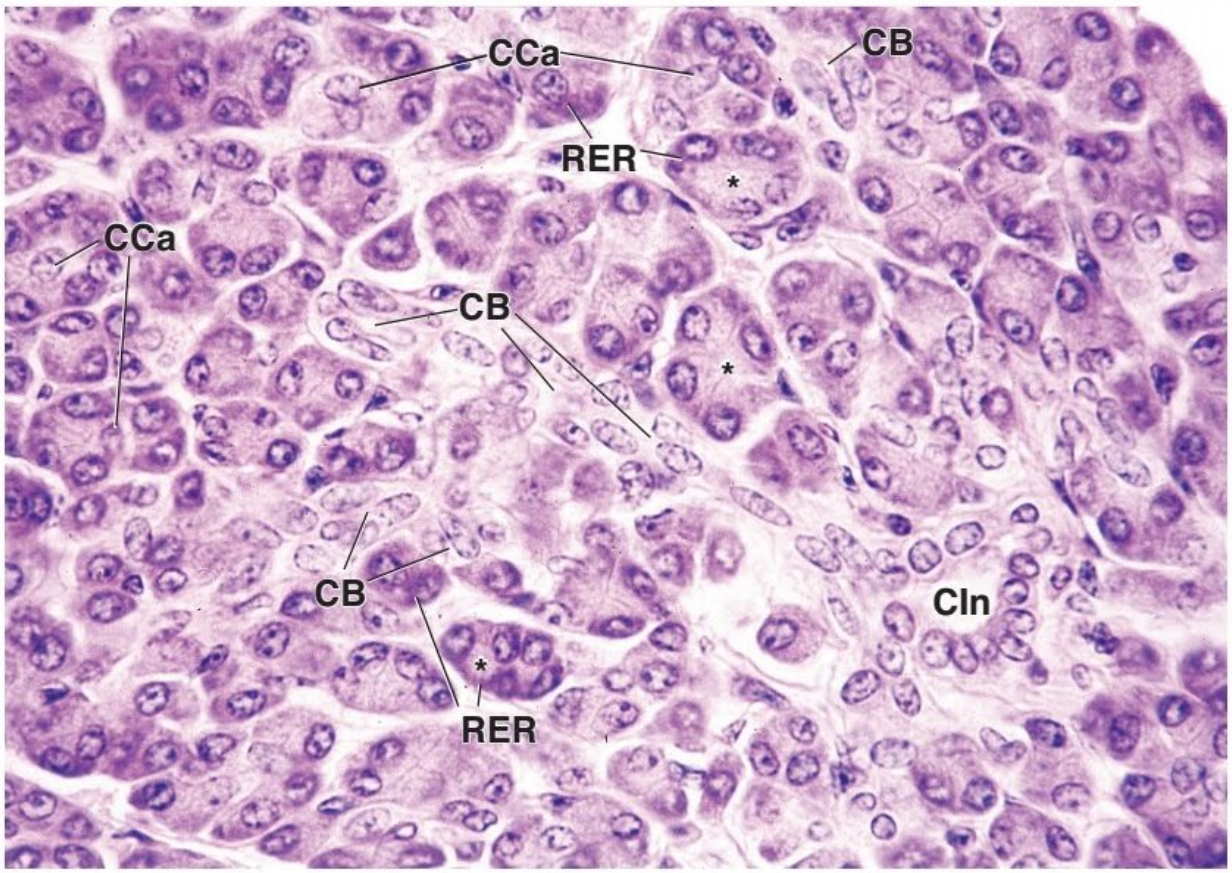
CCa
CB
RER
CCa
CB
CB
CIn
RER

19 SISTEMA RESPIRATORIO

FUNDAMENTOS DEL SISTEMA RESPIRATORIO / 702
CAVIDADES NASALES / 703
Vestíbulo de la cavidad nasal / 704
Región respiratoria de la cavidad nasal / 704
Región olfatoria de la cavidad nasal / 705
Senos paranasales / 708
FARINGE / 708
LARINGE / 708
TRÁQUEA / 710
Epitelio traqueal / 711
Membrana basal, lámina propia y submucosa / 713
BRONQUIOS / 715
BRONQUIOLOS / 716
Estructura bronquiolar / 717
Función bronquiolar / 719
ALVÉOLOS / 719
IRRIGACIÓN SANGUÍNEA/ 724
VASOS LINFÁTICOS / 725
INERVACIÓN / 725
Cuadro 19-1 Correlación clínica: afecciones frecuentes de la mucosa nasal / 715
Cuadro 19-2 Correlación clínica: metaplasia escamosa en las vías respiratorias / 717
Cuadro 19-3 Correlación clínica: asma / 718
Cuadro 19-4 Correlación clínica: fibrosis quística / 725
Cuadro 19-5 Correlación clínica: enfermedad pulmonar obstructiva crónica y neumonía / 726
HISTOLOGÍA 101 / 728

■ FUNDAMENTOS DEL SISTEMA RESPIRATORIO

El **sistema respiratorio** está compuesto por dos pulmones y una serie de vías respiratorias que los comunican con el exterior. Dentro del pulmón, las vías respiratorias se ramifican en tubos cada vez menores hasta alcanzar los espacios aéreos más pequeños, llamados ***alvéolos*** (fig. 19-1).

Este sistema cumple tres funciones principales: 1) **conducción del aire**, 2) **filtración del aire** e 3) **intercambio de gases** (**respiración**). Esto último ocurre en los alvéolos. Además, el aire que atraviesa la **laringe** sirve para generar los sonidos del habla, y el aire que pasa sobre la **mucosa olfatoria**, en las **cavidades nasales**, transporta estímulos para el sentido del olfato. El sistema respiratorio también cumple, en menor grado, funciones endocrinas (producción y secreción de hormonas) y participa en la regulación de las **respuestas inmunitarias** a los antígenos inhalados.

Los pulmones se desarrollan a partir del divertículo laringotraqueal del endodermo del intestino proximal y el mesénquima torácico esplácnico circundante.

El desarrollo de la **porción superior del sistema respiratorio**, que contiene a las cavidades nasales, los senos paranasales, la nasofaringe y la bucofaringe, se asocia con el desarrollo de la cavidad bucal. La **porción inferior del sistema respiratorio**, que contiene la laringe, la tráquea, los bronquios con sus divisiones y los pulmones, se desarrolla en el embrión como una evaginación ventral del intestino proximal llamada ***divertículo laringotraqueal*** (**respiratorio**). Por lo tanto, el epitelio de las vías respiratorias es de origen endodérmico. Este divertículo inicial se convierte en el mesénquima torácico esplácnico que rodea al intestino proximal. Conforme su extremo distal se agranda, el divertículo forma un **corpúsculo pulmonar** en forma de bulbo. Este se divide en los **corpúsculos bronquiales** izquierdo y derecho, que aumentan de tamaño para formar el primordio de los **bronquios primarios** izquierdo y derecho. Los corpúsculos bronquiales, junto con el mesénquima torácico circundante, se diferencian en **bronquios lobulares** con divisiones progresivas ulteriores en bronquios segmentarios. Cada **bronquio segmentario**, con su mesénquima circundante, se diferencia y se divide para formar los **segmentos broncopulmonares** del pulmón. Los cartílagos bronquiales, el músculo liso y otros elementos del tejido conjuntivo derivan del mesénquima torácico.

Las vías aéreas del sistema respiratorio se dividen en una porción conductora y una respiratoria.

La **porción conductora del sistema respiratorio** está formada por las vías aéreas que conducen a los sitios de respiración dentro de los pulmones donde tiene lugar el intercambio de gases. Las vías de conducción comprenden tanto las que están fuera como las que están dentro de los pulmones.

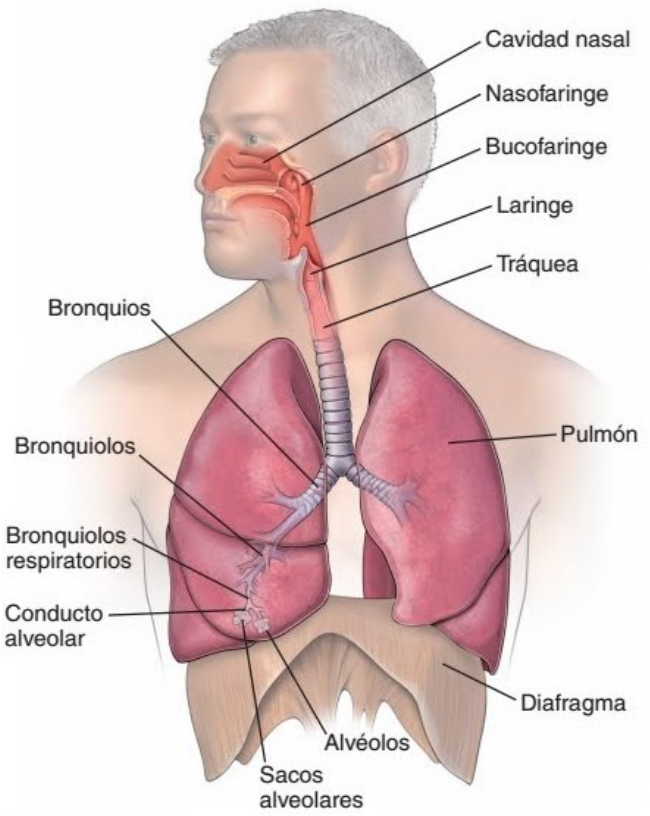

FIGURA 19-1. Diagrama de las vías respiratorias. Las cavidades nasales, la nasofaringe, la bucofaringe, la laringe, la tráquea, los bronquios y los bronquiolos constituyen la porción conductora del sistema respiratorio. La porción respiratoria del sistema, donde se produce el intercambio gaseoso, está compuesta por los bronquiolos respiratorios, los conductos alveolares, los sacos alveolares y los alvéolos.

Las partes de la vía aérea que se encuentran fuera de los pulmones son las siguientes:

- **Cavidades nasales**, que representan dos espacios grandes llenos de aire ubicados en la región más proximal del sistema respiratorio (y, durante la respiración forzada, la **cavidad bucal** se ubica debajo de las cavidades nasales).
- **Nasofaringe**, que se localiza por detrás de las cavidades nasales y por arriba del nivel del paladar blando y se comunica, por debajo, con la **bucofaringe**, la cual está por detrás de la cavidad bucal.
- **Laringe**, un órgano tubular hueco provisto de un armazón cartilaginoso y que tiene a su cargo la generación de sonidos.
- **Tráquea**, un tubo flexible que se extiende desde la laringe hasta el tórax. Sirve como un conducto para el aire y en el mediastino se bifurca en un par de bronquios principales.
- **Bronquios principales** (**primarios**) en pares, que se introducen en ambos pulmones a través del hilio.

Dentro de los pulmones, los **bronquios principales** experimentan una extensa ramificación (cerca de 23 generaciones de ramificaciones) para finalmente dar origen a los **bronquiolos**. Los bronquiolos son la parte final de la porción conductora. En conjunto, los bronquios intrapulmonares y los bronquiolos forman el **árbol bronquial**.

La **porción respiratoria** es la parte de la vía aérea en la que se produce el intercambio gaseoso. De forma secuencial, comprende las siguientes estructuras:

- **Bronquiolos respiratorios**, que participan tanto en la conducción del aire como en el intercambio gaseoso.
- **Conductos alveolares**, que son vías respiratorias alargadas que conectan los bronquiolos respiratorios con los sacos alveolares.
- **Sacos alveolares**, espacios formados por grupos de alvéolos.
- **Alvéolos**, unidades respiratorias terminales donde se produce principalmente el intercambio gaseoso.

Los **vasos sanguíneos** entran en los pulmones junto con los bronquios. Las arterias se ramifican en vasos más pequeños mientras siguen al árbol bronquial dentro del parénquima pulmonar. Los capilares establecen un contacto cercano con los alvéolos. Esta estrecha relación entre los espacios aéreos alveolares y los capilares pulmonares es el fundamento estructural para el intercambio de gases dentro del parénquima pulmonar. Las características esenciales de la irrigación sanguínea pulmonar se describen en la página 724.

El aire que pasa a través de las vías aéreas tiene que ser acondicionado antes de que alcance las unidades respiratorias terminales.

El **acondicionamiento** del aire se produce en la **porción conductora del sistema respiratorio**, principalmente en las cavidades nasales. Incluye el calentamiento, la humidificación y la eliminación de partículas del aire inhalado. La temperatura del aire inhalado que pasa a la nasofaringe alcanza una temperatura de 31-34 °C (88-93 °F), con una humedad relativa del 90-95%. Las partes inferiores del sistema respiratorio solo participan de forma mínima en el acondicionamiento. Durante la espiración, las vías respiratorias nasales extraen parcialmente el calor y la humedad del aire exhalado, lo que reduce la pérdida de calor y humedad durante la respiración.

Las **secreciones mucosas** y **serosas** desempeñan un papel importante en el proceso de acondicionamiento. Estas secreciones humedecen el aire y también atrapan las partículas que hayan conseguido eludir los pelos gruesos y cortos especiales de las cavidades nasales llamados ***vibrisas***. Casi el 95% de las partículas con un diámetro mayor de 15 µm se eliminan del aire inspirado. El moco, aumentado por las secreciones serosas, también impide la deshidratación del epitelio subyacente por el aire en movimiento. Casi toda la superficie luminal de las vías de conducción está cubierta por moco producido por las células caliciformes y las glándulas mucosecretoras de las paredes de las vías aéreas. El moco y las demás secreciones son desplazados hacia la **faringe** mediante movimientos de barrido coordinados de los cilios, que después generalmente se ingieren.

■ CAVIDADES NASALES

Las **cavidades nasales** son cámaras pares separadas por un **tabique óseo** y cartilaginoso. Son espacios alargados con una base amplia que se localiza sobre los paladares duro y blando, así como un vértice estrecho que apunta hacia la fosa craneal anterior. El esqueleto de las cavidades nasales está formado por huesos y cartílagos; la mayor parte se localiza dentro del cráneo, a excepción de aquellos de la pequeña región anterior que están encerrados dentro de la **nariz**. Cada cavidad se comunica por delante con el exterior a través de las **narinas anteriores** (fosas nasales); por detrás, con la nasofaringe a través de las **coanas**; y lateralmente, con los **senos paranasales** y el **conducto nasolagrimal** que drena las lágrimas dentro de la cavidad nasal (fig. 19-2). Las cavidades se dividen en tres regiones:

- **Vestíbulo nasal**, un espacio dilatado de la cavidad nasal, justo en el interior de las narinas, revestido por piel.
- **Región respiratoria**, la parte más extensa (dos tercios inferiores) de las cavidades nasales revestida por mucosa respiratoria.
- **Región olfatoria**, que se localiza en el vértice (tercio superior) de cada cavidad nasal y está cubierta por una mucosa olfatoria especializada.

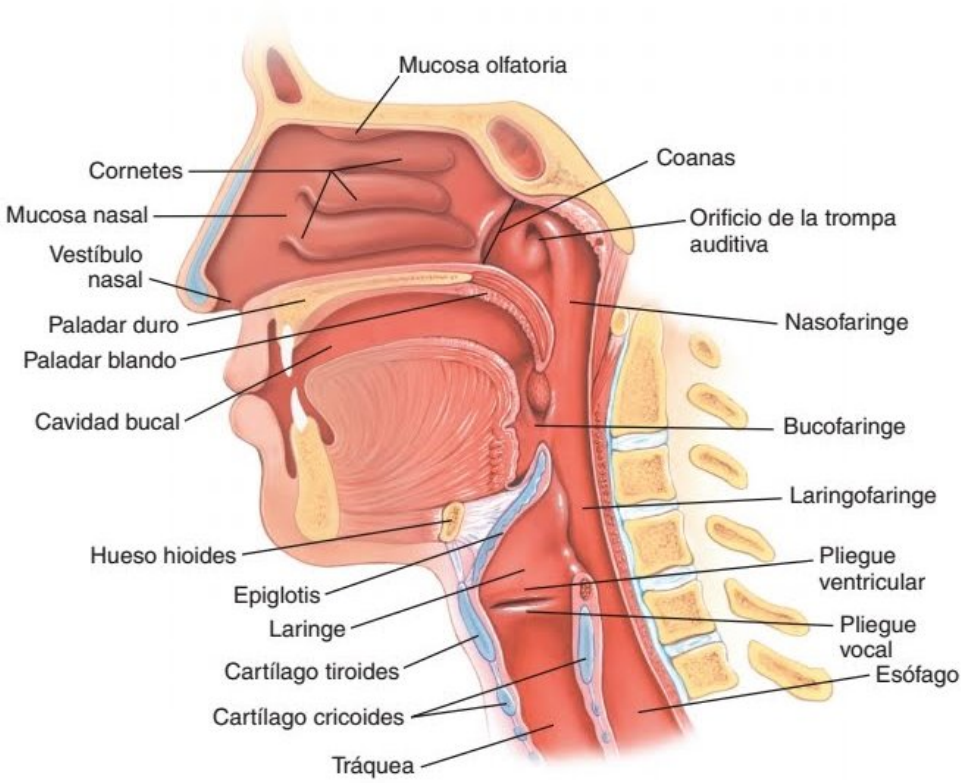

FIGURA 19-2. Diagrama de la faringe con los sistemas respiratorio y digestivo. La faringe se divide en tres partes: la nasofaringe, la bucofaringe y la laringofaringe. Se encuentra detrás de las cavidades nasales y de la cavidad bucal, y se extiende por debajo de la laringe. La faringe es compartida por los sistemas respiratorio y digestivo. Este corte sagital también hemiseciona los cartílagos que forman el esqueleto de la laringe (la epiglotis y los cartílagos tiroides y cricoides). Obsérvense los pliegues ventricular y vocal en la región media de la laringe, más o menos a la altura del cartílago tiroides. Esta parte de la laringe corresponde a la porción más estrecha del sistema respiratorio y es responsable de generar sonidos por la vibración audible de los pliegues vocales.

Vestíbulo de la cavidad nasal

El **vestíbulo nasal** integra la parte externa de la nariz y se comunica por delante con el exterior. Cuenta con un revestimiento de **epitelio plano estratificado**, continuación de la piel de la cara, que contiene una cantidad variable de **vibrisas** que atrapan partículas grandes antes de que sean transportadas por la corriente de aire al resto de la cavidad. También hay glándulas sebáceas y sus secreciones ayudan a atrapar partículas. Hacia atrás, donde termina el vestíbulo, el epitelio plano estratificado se adelgaza y se transforma hasta convertirse en el epitelio cilíndrico seudoestratificado que caracteriza la región respiratoria. En ese sitio no hay glándulas sebáceas.

Región respiratoria de la cavidad nasal

La **región respiratoria** constituye la mayor parte del volumen de las cavidades nasales. Esta región se encuentra revestida por **mucosa respiratoria**, que contiene epitelio cilíndrico seudoestratificado y ciliado en su superficie. El área superficial de la mucosa respiratoria es de entre 100 y 200 cm^2. La **lámina propia** subyacente se adhiere con firmeza al periostio y al pericondrio del hueso o cartílago contiguo.

La pared medial de la región respiratoria, el **tabique nasal**, es lisa, pero las paredes laterales forman pliegues por la presencia de tres (rara vez cuatro) proyecciones óseas en forma de repisas llamados ***cornetes nasales***. Los cornetes dividen cada cavidad nasal en cámaras aéreas separadas y desempeñan una doble función: incrementan la extensión de la superficie y causan turbulencia en el flujo del aire para permitir un acondicionamiento más eficaz del aire inspirado.

El **epitelio cilíndrico seudoestratificado ciliado** de la mucosa respiratoria está compuesto por cinco tipos de células:

- **Células ciliadas**, células cilíndricas alargadas con cilios que se proyectan dentro del moco que cubre la superficie del epitelio. Son las células más abundantes (constituyen hasta el 70%) en el epitelio.
- **Células caliciformes**, que sintetizan y secretan moco. Representan el 5-15% de todas las células en el epitelio.
- **Células en cepillo**, designación general para las células de las vías respiratorias que poseen microvellosidades romas y cortas. Son **células quimiosensoriales receptoras** estrechamente conectadas con las fibras nerviosas sensoriales.
- **Células de gránulos pequeños** (**células de Kulchitsky**), que se parecen a las células basales, pero con gránulos de secreción. Son **células endocrinas** del sistema APUD (*amine precursor uptake and decarboxilation*; *véase* cuadro 17-2).
- **Células basales**, ubicadas en la membrana basal, sin contacto con la superficie epitelial, son **células madre** de las que derivan los otros tipos celulares.

El epitelio de la región respiratoria de la cavidad nasal es, en esencia, el mismo que el epitelio que reviste la mayoría de las partes que siguen en el sistema de conducción. Debido a que el epitelio respiratorio de la tráquea se estudia y examina con referencia al de la cavidad nasal, los tipos de célula mencionados se analizan en la sección dedicada a la tráquea (*véase* p. 711).

La mucosa de la región respiratoria calienta, humedece y filtra el aire inspirado; también contiene células que proporcionan una respuesta inmunitaria local a los xenoantígenos inhalados.

La **lámina propia** de la mucosa respiratoria posee una red vascular extensa que incluye un juego complejo de asas capilares. La disposición de los vasos permite que el aire inhalado se caliente por la sangre que fluye a través de la parte del asa más cercana a la superficie. Los capilares ubicados cerca de la superficie están dispuestos en hileras; la sangre fluye perpendicular al flujo de aire, de modo semejante a como se encontraría en un sistema mecánico de intercambio de calor. Estos mismos vasos pueden congestionarse y trasudar líquido durante las reacciones alérgicas o las infecciones víricas como el **resfriado común**. La lámina propia se distiende por acumulación de líquido y la membrana mucosa sufre una pronunciada inflamación, con la consiguiente restricción en el paso del aire, lo cual dificulta la respiración.

La lámina propia también contiene glándulas mucosas, muchas con semilunas serosas. Estas glándulas poseen conductos que se abren en pequeñas criptas en la superficie epitelial. Los conductos están revestidos por un epitelio cúbico estratificado de dos capas. Sus secreciones suplementan las de las células caliciformes que hay en el epitelio respiratorio.

Al aumentar la extensión de la superficie de la mucosa, los **cornetes nasales** incrementan la eficacia con la que se calienta el aire inspirado. Los cornetes también aumentan la eficacia de filtración del aire inspirado a través del proceso de **precipitación turbulenta**. La corriente de aire es dividida en remolinos por los cornetes. Las partículas suspendidas en la corriente de aire son expulsadas del flujo y se adhieren a la pared cubierta de moco de la cavidad nasal. Las partículas atrapadas en esta capa de moco son transportadas hacia la **faringe** por medio de los movimientos de barrido coordinados de los cilios y después se degluten. También pueden expulsarse con fuerza de la cavidad nasal mediante el estornudo. El **reflejo de estornudo** generalmente es provocado por partículas extrañas atrapadas en el moco de la cavidad nasal. Estimulan los receptores sensitivos que transmiten impulsos al centro de estornudos en el bulbo raquídeo (médula oblongada). Inicialmente, una inspiración rápida llena los pulmones con aire; las cuerdas vocales, los pliegues vestibulares y la epiglotis de la laringe se cierran herméticamente para atrapar el aire inspirado en el pulmón. A esto le sigue una contracción repentina y enérgica del diafragma y otros músculos respiratorios accesorios, lo que aumenta aún más la presión en los pulmones. Una vez que se alcanza una presión suficientemente alta, las cuerdas vocales, los pliegues vestibulares y la epiglotis se abren de manera repentina, y el aire se expulsa rápidamente de los pulmones a través de la nariz. Las gotitas de líquido y las partículas extrañas se expulsan por la nariz a una velocidad cercana a los 50 m/s (180 km/h).

La mucosa respiratoria de la cavidad nasal también contiene células involucradas en la **inmunidad de la mucosa**. Estas células incluyen una variedad de poblaciones de linfocitos que residen tanto en el epitelio respiratorio como en la lámina propia. La mayoría de las células encontradas en estas regiones son **linfocitos T gamma/delta** que expresan el receptor de linfocitos T (TCR, *T-cell receptor*), con un papel importante en la inmunidad local contra los xenoantígenos inhalados (*véase* p. 477). En la lámina propia también se acumulan otros tipos de células, como linfocitos T cooperadores, linfocitos T reguladores (supresores), linfocitos B, neutrófilos, macrófagos y mastocitos.

Región olfatoria de la cavidad nasal

La **región olfatoria** se localiza en parte del techo de cada cavidad nasal y, en una extensión variable, en las paredes contiguas lateral y medial. Está revestida por una **mucosa olfatoria** especializada. En los tejidos vivos, esta mucosa se distingue por su color pardo amarillento tenue causado por pigmento en el **epitelio olfatorio** y las **glándulas olfatorias** asociadas. En los humanos, la extensión total de la mucosa olfatoria es de solo unos 10 cm^2; en los animales con un sentido agudo del olfato, la superficie total de la mucosa olfatoria es mucho más extensa. Por ejemplo, ciertas razas de perro tienen más de 150 cm^2.

La lámina propia de la mucosa olfatoria está en contigüidad directa con el periostio del hueso subyacente (lám. 69, p. 730). Este tejido conjuntivo contiene abundantes vasos sanguíneos y linfáticos, nervios olfatorios amielínicos, nervios mielínicos y glándulas olfatorias.

El epitelio olfatorio, al igual que el epitelio de la región respiratoria, también es seudoestratificado, pero contiene tipos celulares muy diferentes. Además, carece de células caliciformes (fig. 19-3 y lám. 69, p. 730).

El **epitelio olfatorio** se compone de los siguientes tipos de células:

- **Células de receptores olfatorios**, que son neuronas olfatorias bipolares que ocupan todo el espesor del epitelio y entran en el sistema nervioso central.
- **Células de soporte**, que son células cilíndricas semejantes a las células gliales que proporcionan soporte mecánico y metabólico a las células de receptores olfatorios. Sintetizan y secretan proteínas fijadoras de sustancias odoríferas.
- **Células basales**, que son células madre a partir de las cuales se diferencian las nuevas células de receptores olfatorios y las células de soporte.
- **Células en cepillo**, que corresponden al mismo tipo celular que aparece en el epitelio del sistema respiratorio.

Las células de receptores olfatorios son neuronas bipolares que poseen una prolongación apical con cilios.

El polo apical de cada **célula receptora olfatoria** tiene una sola **prolongación dendrítica** que se proyecta por arriba de la superficie epitelial como una estructura bulbosa llamada ***vesícula olfatoria***. Varios cilios largos y delgados (10-23) con cuerpos basales típicos surgen de la vesícula olfatoria y se extienden radialmente en un plano paralelo al de la superficie epitelial (*véase* fig. 19-3). Los cilios suelen medir hasta 200 µm de longitud y pueden superponerse con los cilios de las células de receptores olfatorios contiguas. Los cilios son considerados inmóviles, si bien algunas investigaciones indican que tendrían una movilidad limitada. El polo basal de la célula da origen a una prolongación axónica amielínica que abandona el compartimento epitelial. Los grupos de axones de las células de receptores olfatorios no se reúnen para formar un solo nervio, sino que se agrupan en fascículos que atraviesan la delgada lámina cribosa del hueso etmoides y cruzan la duramadre y la aracnoides, y, por último, les rodea la piamadre para introducirse en el bulbo olfativo del encéfalo. Los conjuntos de axones de las células de receptores olfatorios forman el **nervio olfatorio** (**nervio craneal [NC] I**). Los axones olfatorios son muy frágiles y pueden lesionarse durante los traumatismos craneoencefálicos. También pueden cortarse de forma permanente, lo que produce **anosmia** (pérdida del sentido del olfato).

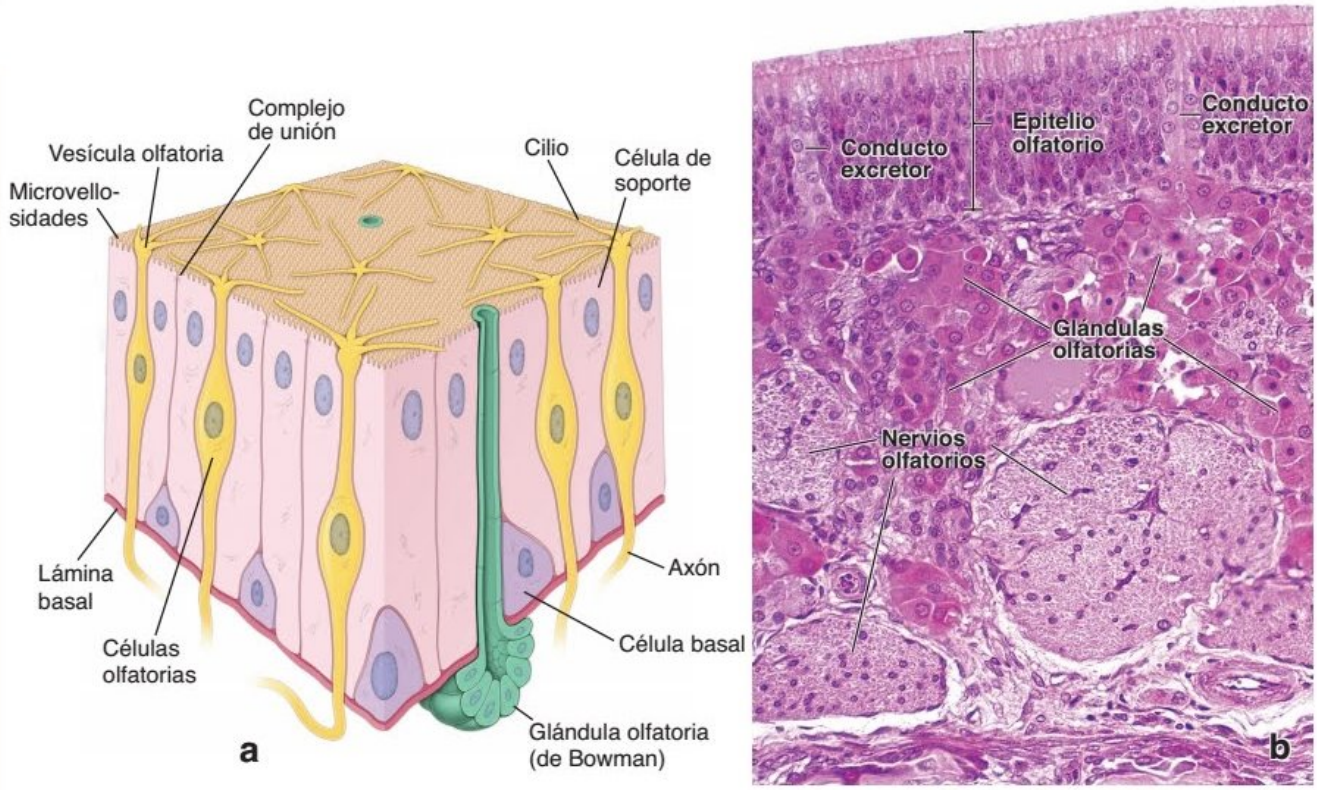

FIGURA 19-3. Mucosa olfatoria de la cavidad nasal. a. En este diagrama se muestran los tres tipos principales de células ubicadas en el epitelio olfatorio: la célula olfatoria, la célula de soporte y la célula basal. La célula olfatoria es la célula receptora; posee una expansión apical, la vesícula olfatoria, desde la cual se extienden los cilios largos inmóviles. Desde su superficie basal se extiende un axón hacia el tejido conjuntivo y se une a los axones de otras células olfatorias para formar el nervio olfatorio. Las células basales son pequeñas y cúbicas. Están restringidas a la parte basal del epitelio. En cambio, las células de soporte son cilíndricas y se extienden por todo el espesor del epitelio; sus núcleos se encuentran en la región apical de la célula. Nótense la glándula olfatoria (de Bowman) y su conducto excretor que se abre en la superficie de la mucosa. **b.** Microfotografía de la mucosa olfatoria. El epitelio olfatorio exhibe núcleos en la mayor parte de su espesor, pero los tipos celulares individuales a los que pertenecen no son discernibles. El tejido conjuntivo subyacente está ocupado en gran parte por numerosas glándulas olfatorias (de Bowman), nervios olfatorios y vasos sanguíneos. Obsérvese que los conductos de las glándulas olfatorias se extienden desde la porción secretora de la glándula hasta la superficie epitelial. 240×.

Algunos estudios autorradiográficos han demostrado que las células de receptores olfatorios tienen una vida útil de alrededor de 1 mes. Si se lesionan, se reemplazan con rapidez. Las células de receptores olfatorios (y algunas neuronas de la división entérica del sistema nervioso autónomo) parecen ser las únicas neuronas en el sistema nervioso que se reemplazan con facilidad durante la vida posnatal.

Tienen lugar mecanismos completos de transducción olfatoria en los cilios de las células de receptores olfatorios.

Todas las moléculas que participan en la **transducción olfatoria** se encuentran dentro de los cilios largos que surgen del bulbo olfatorio. Primero, las sustancias odoríferas entrantes se solubilizan en el moco olfatorio. A continuación, se unen de manera selectiva a las **proteínas fijadoras de sustancias odoríferas** (**OBP**, ***odorant-binding proteins***) concentradas en el moco olfatorio (fig. 19-4). Las OBP son proteínas hidrosolubles pequeñas (10-30 kDa) sintetizadas y secretadas por las células de soporte. Actúan como transportadores moleculares de las sustancias odoríferas y las entregan a los **receptores olfatorios** (**OR**, ***olfactory receptors***) ubicados en la membrana plasmática de los cilios.

Hasta la fecha se han identificado más de 350 OR diferentes en humanos. Los receptores olfatorios son específicos de las células de receptores olfatorios y pertenecen a la familia de **receptores acoplados a proteínas G** (que se conocen como G_{olf}). Cuando son estimulados por sustancias odoríferas, los OR G_{olf} activan la enzima adenilatociclasa e inician la cascada mediada por el monofosfato de adenosina cíclico (cAMP, *cyclic adenosine monophosphate*) (*véase* fig. 19-4). Ello incluye la unión del cAMP a canales proteínicos de Na^+ y Ca^{2+}, así como la entrada de estos iones a la célula, lo que despolariza la membrana plasmática y genera un potencial de acción.

Los 350 OR de los humanos son capaces de detectar con precisión varios miles de moléculas odoríferas diferentes mediante un sistema de decodificación especial para diferentes impulsos. Esto se logra mediante un **esquema de decodificación poblacional** en el que cada proteína OR se une a distintas sustancias odoríferas con una sensibilidad diferente. Por lo tanto, el sistema olfatorio debe decodificar los impulsos olfatorios provenientes no solo de una célula individual, sino de toda una población de células en el epitelio olfatorio.

Las células de soporte proporcionan sostén mecánico y metabólico a las células de receptores olfatorios.

Las **células de soporte** son las más abundantes del epitelio olfatorio. Los núcleos de estas células cilíndricas y alargadas ocupan una posición más apical en el epitelio que los de los otros tipos celulares, lo cual contribuye a su identificación en la microscopía óptica (*véanse* fig. 19-3 y lám. 69, p. 730). Estas células poseen microvellosidades abundantes en su superficie apical y muchas mitocondrias. En su citoplasma hay una gran cantidad de cisternas del retículo endoplasmático liso (REL) y, en un grado más limitado,

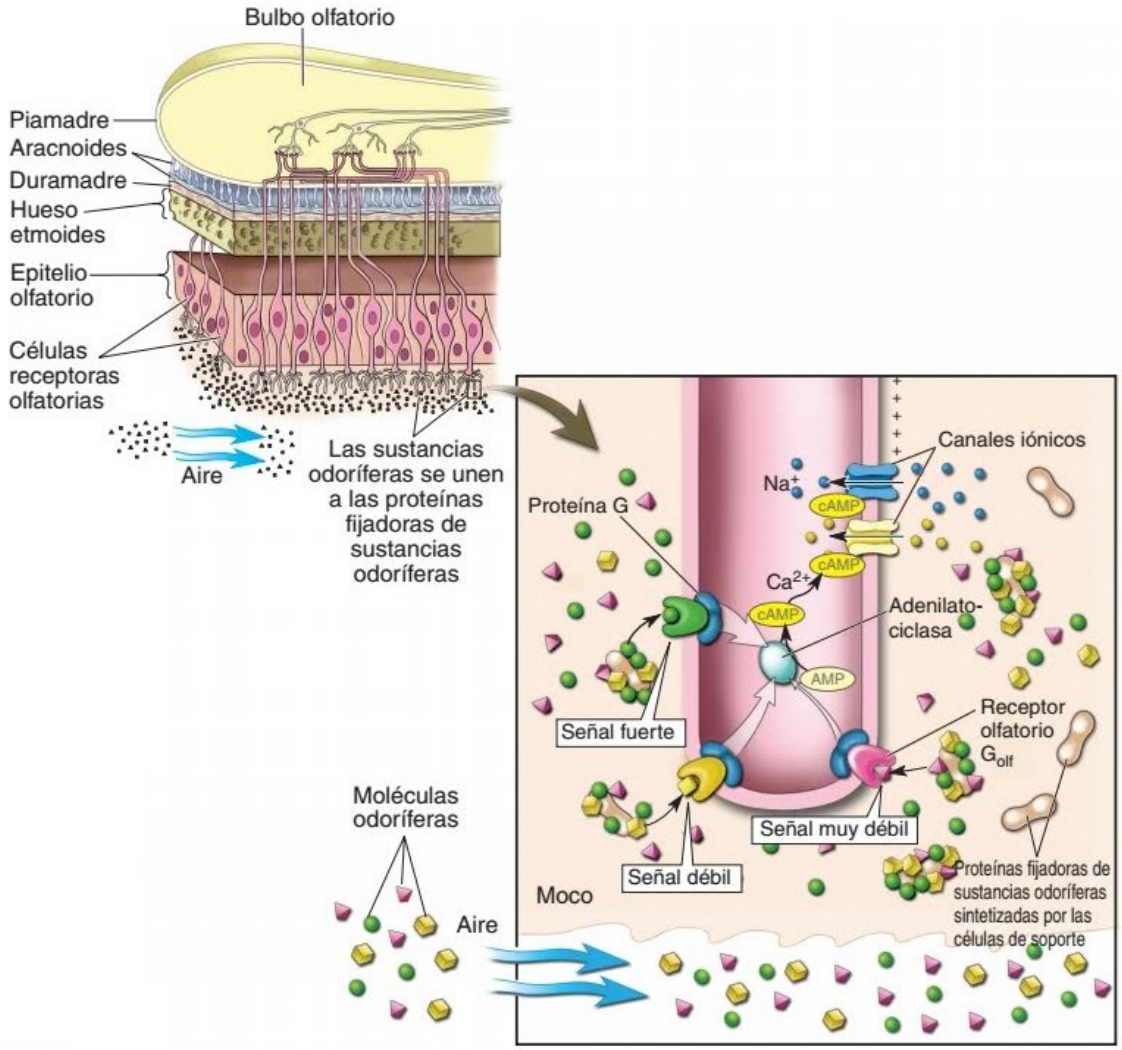

FIGURA 19-4. Diagrama del mecanismo olfatorio de transducción. Este diagrama muestra las interacciones entre las moléculas odoríferas y las proteínas asociadas con la célula olfatoria receptora. Las moléculas odoríferas que llegan con el aire inspirado se solubilizan en el moco de la mucosa olfatoria y se unen a las proteínas fijadoras de sustancias odoríferas, que las entregan a los *receptores olfatorios*. Es interesante que distintas moléculas odoríferas se unan con diferentes afinidades a los receptores olfatorios. La unión de gran afinidad, en la cual la molécula odorífera (*verde*) coincide a la perfección con el sitio de unión que tiene el receptor, produce una señal fuerte (*véase* el receptor olfatorio acoplado a la proteína G *azul*). Otros receptores olfatorios (*amarillo* y *rosa*) establecen uniones de menor afinidad, lo que da lugar a señales más débiles. Cuando son estimulados por moléculas odoríferas, los receptores olfatorios activan la enzima adenilato-ciclasa e inician la cascada desencadenada por cAMP que conduce a la apertura de canales específicos de Na^+ y Ca^{2+}. La entrada de Na^+ y Ca^{2+} es responsable de la despolarización de la célula. El potencial de acción generado es transmitido por los axones de las células de receptores olfatorios de la cavidad nasal al bulbo olfativo del encéfalo, después de atravesar el hueso etmoides y las meninges circundantes.

del retículo endoplasmático rugoso (RER). También poseen gránulos de lipofuscina. Entre estas células y las células receptoras olfatorias hay uniones adherentes, pero faltan las uniones comunicantes (de hendidura) y las uniones ocluyentes (herméticas). Las células de soporte funcionan de manera comparable a la de las células gliales porque proveen sostén metabólico (secreción de moléculas de OBP) y físico a las células receptoras olfatorias.

Las células en cepillo participan en la transducción de las sensaciones en general y en la quimiosensibilidad de la mucosa de la cavidad nasal.

El epitelio olfatorio también contiene **células en cepillo** en cantidades mucho menores que las células ciliadas. Estas células también están presentes en el epitelio de otras partes de las vías aéreas de conducción. Con el microscopio electrónico (ME), las células en cepillo exhiben grandes microvellosidades romas en su superficie apical, una característica que origina su nombre. Además, la membrana plasmática apical contiene cúmulos de **receptores del gusto T2R acoplados a proteínas G** para el sabor amargo, similares a los encontrados en las células neuroepiteliales de las papilas gustativas de la lengua. Los diferentes receptores quimiosensoriales T2R, en las células en cepillo, responden a una variedad de ligandos naturales (irritantes) que probablemente ingresen en las vías respiratorias en forma de aerosoles y partículas de polvo. La superficie basal de una célula en cepillo establece contacto sináptico con fibras nerviosas que penetran la lámina basal. Las fibras nerviosas son ramificaciones terminales del **trigémino** (**nervio craneal V**) que intervienen en la sensación general y en la mediación de reflejos como los estornudos o la tos, en respuesta a químicos inhalados o a agentes patógenos irritantes.

Además, la presencia de un borde con microvellosidades, vesículas cerca de la membrana celular apical y un aparato de Golgi bien desarrollado sugiere que las células en cepillo podrían cumplir funciones tanto de absorción como de secreción.

Las células basales son las progenitoras de los otros tipos de células en la mucosa olfatoria.

Las **células basales** son células redondas y pequeñas situadas cerca de la lámina basal. Sus núcleos con frecuencia se encuentran invaginados y se sitúan por debajo de los núcleos de las células receptoras olfatorias. El citoplasma contiene pocos orgánulos, una característica concordante con su función de célula de reserva o **célula madre**. Una característica congruente con su diferenciación en células de soporte es la aparición, en algunas células basales, de evaginaciones que cubren parcialmente la primera porción del axón de la célula de receptores olfatorios. De esta manera mantienen una relación con la célula receptora olfatoria, incluso en su estado indiferenciado.

Las glándulas olfatorias son una característica distintiva de la mucosa olfatoria.

Las **glándulas olfatorias** (**glándulas de Bowman**), una característica distintiva de la mucosa, son glándulas tubuloalveolares serosas ramificadas que envían sus secreciones proteínicas hacia la superficie olfatoria a través de conductos (*véanse* fig. 19-3 y lám. 69, p. 730). Los gránulos de lipofuscina prevalecen en las células glandulares y, en combinación con los gránulos de lipofuscina de las células de soporte del epitelio olfatorio, le confieren a la mucosa su coloración natural pardo amarillenta. Diversos conductos excretores cortos compuestos por células cúbicas parten de las glándulas y atraviesan la lámina basal en el epitelio olfatorio para seguir hasta la superficie epitelial, donde vierten su contenido.

La secreción serosa de las glándulas olfatorias actúa como trampa y solvente para las sustancias odoríferas. El flujo constante desde las glándulas libera a la mucosa de los restos de sustancias ya detectadas, de manera que los nuevos olores se puedan percibir de forma continua a medida que aparecen.

En un preparado histológico, la característica distintiva de la región olfatoria de la mucosa nasal son los nervios olfatorios en combinación con glándulas olfatorias en la lámina propia. Los nervios son particularmente visibles, debido al diámetro relativamente grande de las fibras amielínicas individuales que contienen (*véanse* figs. 19-3 y 19-4).

Senos paranasales

Los senos paranasales son espacios llenos de aire en los huesos de las paredes de la cavidad nasal.

Los **senos paranasales** son extensiones de la región respiratoria de la cavidad nasal y están revestidos por epitelio respiratorio. Los senos reciben su nombre según el hueso en el que se encuentran (hueso etmoidal, frontal, esfenoides o maxilar). Estos se comunican con las cavidades nasales a través de orificios estrechos en la mucosa respiratoria. Probablemente desempeñen un papel en la resonancia de la voz. La superficie de la mucosa de los senos es un epitelio cilíndrico delgado, ciliado, seudoestratificado que contiene abundantes células caliciformes. La lámina propia es delgada y se continúa con el periostio subyacente. Contiene solo unas pocas glándulas pequeñas. El moco producido en los senos es barrido hacia las cavidades nasales por los movimientos ciliares coordinados. Los senos pueden convertirse en el sitio de una infección bacteriana secundaria (**sinusitis**) después de una infección vírica de las vías aéreas superiores. Las infecciones graves pueden requerir de drenaje físico.

Los senos paranasales son los sitios principales para la producción de óxido nítrico (NO) en las vías respiratorias.

La investigación realizada en la última década ha demostrado que el epitelio respiratorio de los senos paranasales contiene grandes cantidades de óxido nítrico-sintasa, una enzima responsable de la **producción de óxido nítrico** (**NO**). El NO es un potente neurotransmisor y mensajero químico. Las concentraciones de NO producidas continuamente en los senos paranasales son varias veces más altas que las de otras partes del sistema respiratorio. Debido a que el aire circula entre los senos paranasales y la cavidad nasal, ingresan en esta última grandes cantidades de NO y pueden desempeñar un papel importante en el mecanismo nasal de defensa contra microorganismos invasores. Además, el NO de los senos paranasales llega a los pulmones con cada inhalación, donde facilita el intercambio gaseoso y reduce la resistencia vascular pulmonar al relajar los músculos vasculares lisos.

■ FARINGE

La **faringe** comunica las cavidades nasales y bucal con la laringe y el esófago. Permite el paso de aire y alimentos, y actúa como una cámara de resonancia para la fonación. La faringe está situada por detrás de las cavidades nasal y bucal y se divide regionalmente en **nasofaringe** y **bucofaringe**, respectivamente (*véase* fig. 19-2). Las trompas auditivas (de Eustaquio) comunican la nasofaringe con ambos oídos medios. En la pared de la nasofaringe hay tejido linfático difuso y nódulos linfáticos. El grupo de nódulos linfáticos concentrados en la unión entre las paredes superior y posterior de la faringe se denomina ***amígdala faríngea***.

■ LARINGE

La parte de la vía aérea que se encuentra entre la bucofaringe y la tráquea es la **laringe** (*véase* fig. 19-2). Además de servir como un conducto para el paso del aire, la laringe sirve como órgano para la fonación. Este segmento tubular complejo del sistema respiratorio está formado por placas irregulares de **cartílago hialino** y **elástico** (la epiglotis y las apófisis vocales de los cartílagos aritenoides). Los cartílagos de la laringe están conectados entre sí por articulaciones, membranas y ligamentos, y sus movimientos están controlados por **músculos laríngeos intrínsecos**. La mucosa de la laringe forma dos pares de pliegues en forma de repisas que se proyectan en la luz de la laringe de manera bilateral. Ambos pliegues están orientados en una dirección anteroposterior; por lo tanto, en la sección frontal de la laringe son visibles en sección transversal (cortadas perpendicularmente a su longitud) separados por la invaginación de la mucosa laríngea llamada ***ventrículo*** (fig. 19-5). El par superior de pliegues, los **pliegues vestibulares**, es inmóvil; sin embargo, el par inferior, los **pliegues vocales**, es móvil y desempeña un papel importante en la fonación.

Los pliegues vocales controlan el flujo de aire a través de la laringe y vibran para producir sonido.

Los **pliegues vocales**, también conocidos como *cuerdas vocales* (fig. 19-6 y lám. 70, p. 732), definen los límites laterales de la abertura de la laringe, la **hendidura glótica**. Dentro de cada pliegue vocal hay un ligamento de soporte y un músculo esquelético, el **músculo vocal**. Los ligamentos y los músculos intrínsecos de la laringe unen las placas cartilaginosas contiguas y generan la tensión en los pliegues vocales para abrir y cerrar la glotis. Los **músculos extrínsecos**

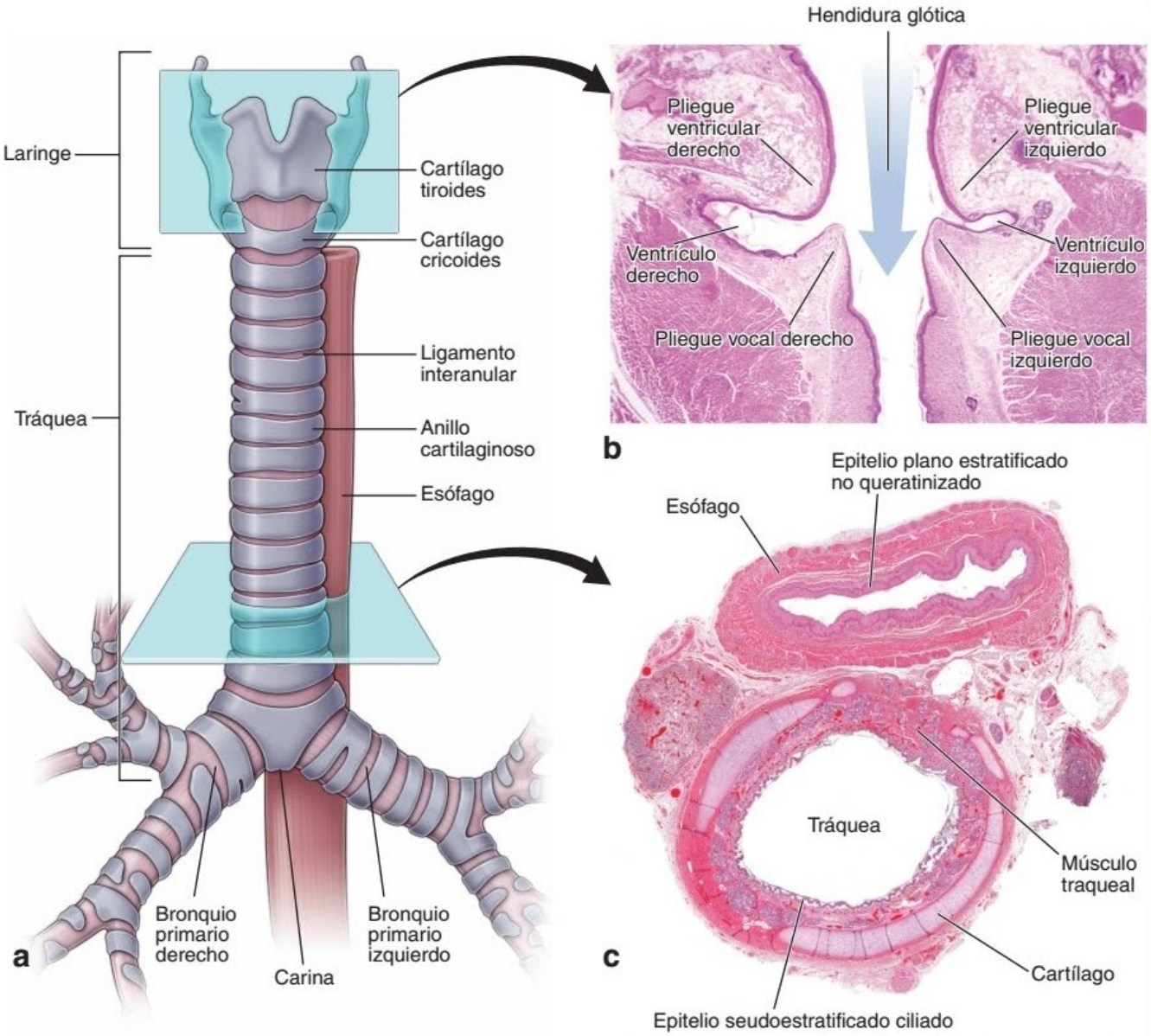

FIGURA 19-5. Anatomía topográfica de la laringe y la tráquea. a. La laringe es una estructura musculoligamentosa hueca reforzada por un esqueleto cartilaginoso. Se localiza en la región del cuello y su cavidad es continua inferiormente con la tráquea y posteriormente con la bucofaringe. La cavidad laríngea contiene los pliegues vestibulares y vocales orientados en dirección anteroposterior. La tráquea se extiende desde la laringe hasta el tórax y se divide en los dos bronquios principales (primarios) a nivel de las vértebras torácicas T4-T5. Inmediatamente detrás de la tráquea se encuentra el esófago, que continúa hacia el abdomen. **b.** Esta muestra, obtenida de un corte frontal a través de la laringe, presenta pliegues vocales y ventriculares en sección transversal. Nótese que los pliegues vocales y ventriculares están separados por el ventrículo, una invaginación de la mucosa laríngea. 15×. **c.** La microfotografía muestra una sección horizontal de la tráquea y el esófago fetales, así como su estrecha relación en el tórax. El músculo traqueal en la pared posterior de la tráquea es adyacente a la pared anterior del esófago. La luz de la tráquea es redonda y permanece abierta debido a la disposición de los anillos cartilaginosos. 10×.

de la laringe se insertan en los cartílagos de la laringe; sin embargo, se originan en estructuras extralaríngeas. Estos músculos mueven la laringe hacia arriba y hacia adelante durante la **deglución**.

El aire expulsado de los pulmones que pasa por el espacio estrecho de la glotis provoca la vibración de los pliegues vocales. Las vibraciones cambian al modularse la tensión aplicada en los pliegues vocales y variando el diámetro de la apertura glótica. Esta modificación de las vibraciones produce sonidos de diferentes **tonos**. Unas cuerdas vocales relajadas dan origen a un tono más profundo, mientras que si están estiradas y tensas dan lugar a un tono más alto. Los sonidos generados en la laringe durante el proceso de **fonación** se modifican en las porciones superiores del sistema respiratorio (nasofaringe, cavidades nasales y senos paranasales) y en la cavidad bucal (bucofaringe, paladares blando y duro, lengua, dientes, labios, etc.) para producir cada sonido del lenguaje (diferentes vocales y consonantes).

Los pliegues ventriculares ubicados por arriba de los pliegues vocales son las "cuerdas vocales falsas".

Por arriba de los pliegues vocales hay un nicho alargado en la laringe llamado ***ventrículo***. Justo arriba del ventrículo hay otro par de pliegues de la mucosa llamados ***pliegues ventriculares*** o cuerdas vocales falsas (*véanse* fig. 19-6 y lám. 70, p. 732). Estos pliegues no tienen un revestimiento muscular intrínseco como las cuerdas vocales verdaderas y, por lo tanto, no se modulan durante la fonación. No

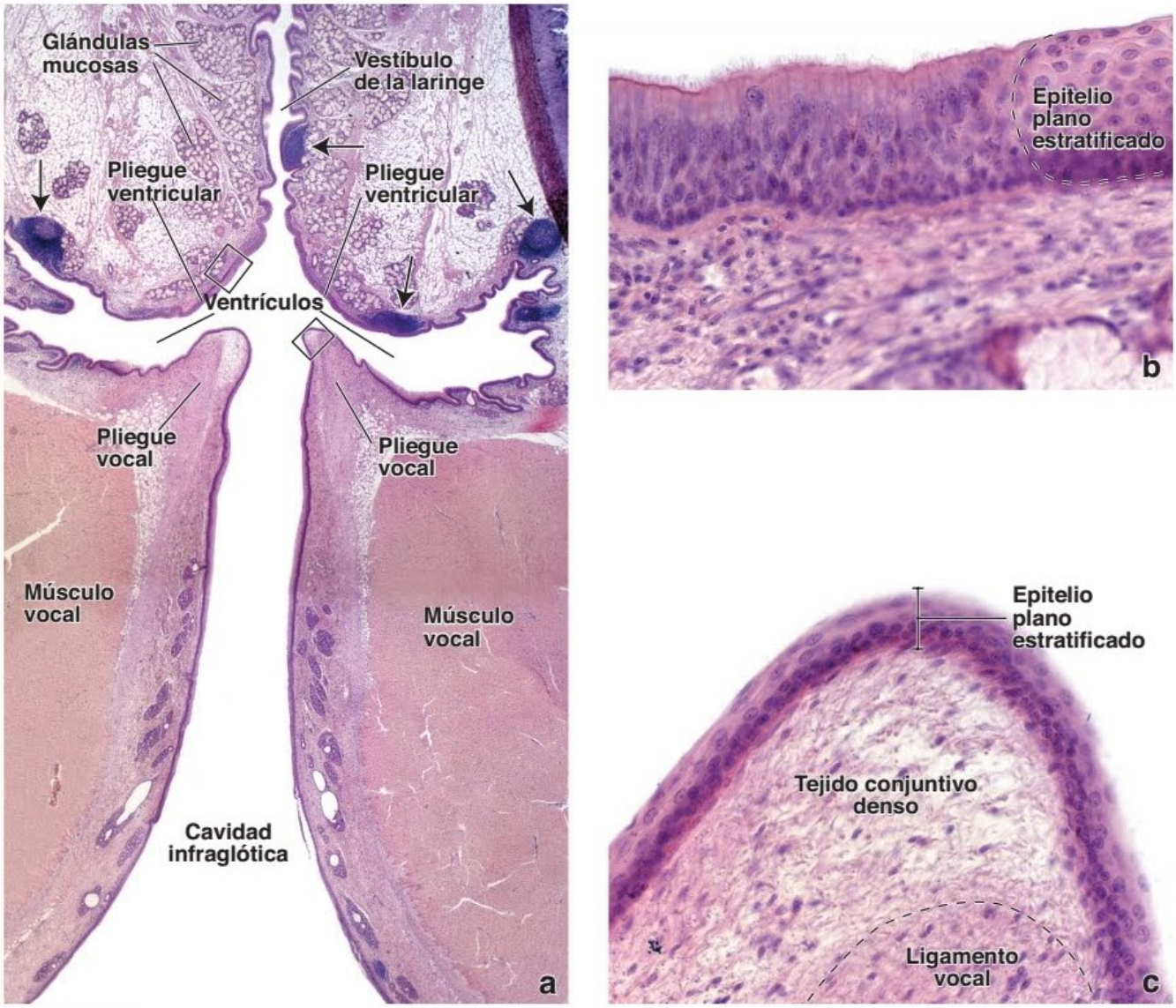

FIGURA 19-6. Microfotografía de un corte frontal de la laringe. a. En esta imagen se muestran tres partes de la laringe: el vestíbulo, por arriba de los pliegues ventriculares; los ventrículos (entre los pliegues vestibulares y por arriba de los pliegues vocales); y la cavidad infraglótica, que se extiende desde los pliegues vocales hasta el cartílago cricoides. Nótese que las glándulas mucosas son prominentes en los pliegues ventriculares y que están revestidas por epitelio seudoestratificado ciliado típico. El pliegue vocal está compuesto por el epitelio, el ligamento vocal y el músculo vocal subyacente. Dentro de la mucosa de la laringe también hay abundantes nódulos linfáticos (*flechas*). 10×. **b.** Gran aumento de la región del pliegue ventricular (indicada por el *rectángulo superior* en **a**) que permite ver, a la *izquierda*, el epitelio seudoestratificado ciliado que reviste la mayor parte de la laringe. Muchos adultos no fumadores (y prácticamente todos los fumadores) tienen placas de epitelio plano estratificado, como se aprecia a la *derecha* de la microfotografía. 240×. **c.** Un mayor aumento de la superficie del pliegue vocal (indicado por el *rectángulo inferior* en **a**) permite ver el epitelio plano estratificado normal en este sitio. Justo debajo del epitelio está el tejido conjuntivo conocido como *espacio de Reinke*. Este sitio de importancia clínica carece de vasos linfáticos y está poco vascularizado. En la parte *inferior* de la microfotografía se aprecia el ligamento vocal delimitado por la *línea discontinua*. 240×.

obstante, los pliegues ventriculares y el ventrículo laríngeo son importantes para crear **resonancia**. La inflamación y la tumefacción de la laringe causadas por virus (como el del resfriado común) y otros agentes microbianos recibe el nombre de *laringitis aguda*. Los síntomas de la **laringitis aguda** pueden incluir disfonía o, en casos más graves, afonía (pérdida total de la voz), tos y dificultad deglutoria y respiratoria. La **laringitis crónica** suele ser causada por la exposición prolongada a irritantes como el humo del tabaco, el polvo o el aire contaminado.

La laringe tiene revestimiento de epitelio cilíndrico seudoestratificado ciliado y plano estratificado.

La superficie luminal de las **cuerdas vocales** está cubierta por **epitelio plano estratificado**, como la mayor parte de la epiglotis (lám. 70, p. 732). El epitelio sirve para proteger a la mucosa de la abrasión causada por la corriente de aire en movimiento rápido. El resto de la laringe está revestida por el epitelio cilíndrico seudoestratificado ciliado que caracteriza a las vías respiratorias (*véanse* fig. 19-6 y lám. 70, p. 732). El tejido conjuntivo de la laringe contiene glándulas mucoserosas mixtas que secretan a través de conductos hacia la superficie de la laringe.

■ TRÁQUEA

La ***tráquea*** es un tubo corto y flexible de unos 2.5 cm de diámetro y unos 10-12 cm de longitud. Sirve como conducto para el paso del aire; además, su pared contribuye al acondicionamiento del aire inspirado. La tráquea se extiende desde la laringe hasta la mitad del

tórax y se coloca en la parte frontal y adyacente al esófago (*véase* fig. 19-5). En el tórax se divide en los dos **bronquios principales (primarios)** que entran en los pulmones derecho e izquierdo. La luz de la tráquea permanece abierta debido a la disposición de sus anillos cartilaginosos (*véase* más adelante).

La pared de la tráquea está compuesta por cuatro capas bien definidas:

- **Mucosa**, compuesta por un epitelio cilíndrico seudoestratificado ciliado y una lámina propia elástica rica en fibra.
- **Submucosa**, constituida por un tejido conjuntivo un poco más denso que el de la lámina propia.
- **Cartilaginosa**, que está conformada por cartílagos hialinos en forma de "C".
- **Adventicia**, formada por tejido conjuntivo que adhiere la tráquea a las estructuras contiguas.

Una característica singular de la tráquea es la presencia de una serie de cartílagos hialinos en forma de "C", apilados uno encima de otro para formar una estructura de soporte (fig. 19-7). Estos cartílagos, que podrían describirse como un armazón esquelético, impiden el colapso de la luz traqueal, sobre todo durante la espiración. El tejido fibroelástico, el músculo liso y el músculo traqueal cierran la brecha entre los extremos libres de los cartílagos en forma de "C" en el borde posterior de la tráquea, contiguos al esófago.

Epitelio traqueal

El epitelio traqueal es semejante al epitelio respiratorio en otras partes de la vía aérea de conducción.

Los principales tipos celulares del epitelio cilíndrico seudoestratificado ciliado de la tráquea son las células cilíndricas ciliadas, las células mucosas (caliciformes) y las células basales (figs. 19-8 y 19-9). También hay células en cepillo, pero en pequeñas cantidades, así como células granulares pequeñas.

- Las **células ciliadas**, que son el tipo celular traqueal más abundante, se extienden a través de todo el espesor del epitelio. En los cortes histológicos, los cilios se ven como pelos cortos que se proyectan desde la superficie celular apical (lám. 71, p. 734). Cada célula tiene unos 250 cilios. Justo debajo de los cilios se ve una línea oscura formada por sus cuerpos basales dispuestos uno junto al otro (fig. 19-10). Los cilios proveen un movimiento de barrido coordinado de la cubierta mucosa desde las partes más distales de las vías aéreas hacia la faringe. En efecto, las células ciliadas actúan como "**barrido mucociliar**" que sirve como un mecanismo protector importante para la eliminación de pequeñas partículas inhaladas de los pulmones.
- Las **células mucosas** tienen un aspecto similar al de las células caliciformes intestinales y por ello a menudo se designan con el mismo nombre. Están dispersas entre las células ciliadas y también se extienden a través de todo el espesor del epitelio (*véase* fig. 19-10). Se

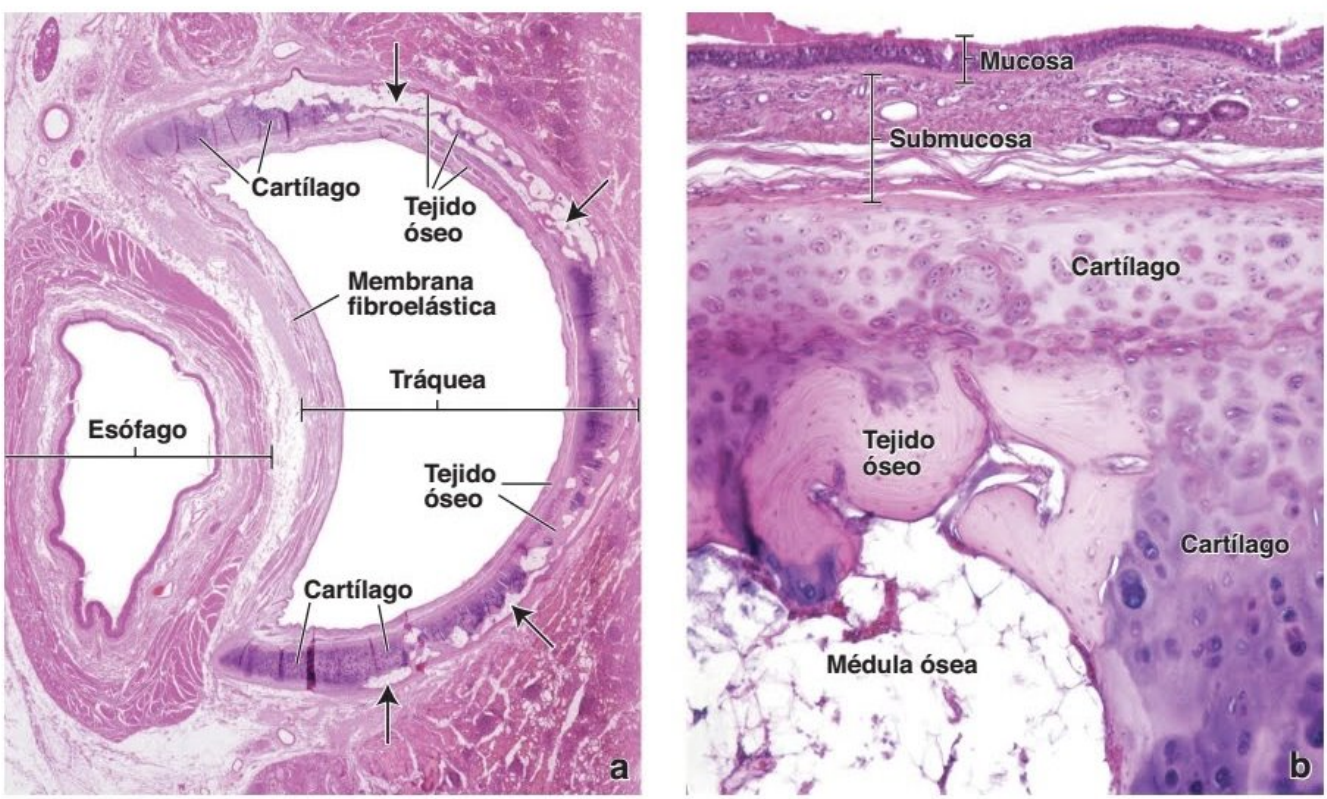

FIGURA 19-7. Microfotografía de un corte transversal de la tráquea y el esófago. a. En esta muestra, obtenida de una persona de edad avanzada, es posible ver la relación entre la tráquea y el esófago en la base del cuello. Los anillos cartilaginosos traqueales, que mantienen permeable la tráquea, tienen forma de "C". El espacio sin cartílago, donde la tráquea se une a la pared del esófago, está cubierto por una membrana fibroelástica. Esta membrana contiene el músculo traqueal y glándulas seromucosas abundantes. En esta muestra, el anillo traqueal se ha transformado en parte en tejido óseo, un proceso que ocurre con la edad. El material basófilo es cartílago, mientras que en la porción eosinófila este ha sido reemplazado por tejido óseo. Las regiones muy tenues (*flechas*) corresponden a espacios medulares. 325×. **b.** En esta microfotografía de gran aumento se muestra una región del anillo traqueal que se ha transformado parcialmente en hueso. La parte *superior* de la imagen presenta la mucosa y la submucosa traqueales. Por debajo hay una parte del anillo traqueal. Sin embargo, en esta región particular una porción sustancial del cartílago ha sido reemplazada por médula y tejido óseos. El tejido óseo presenta laminillas típicas y osteocitos. En contraste, en el tejido cartilaginoso se ven cúmulos de condrocitos. 100×.

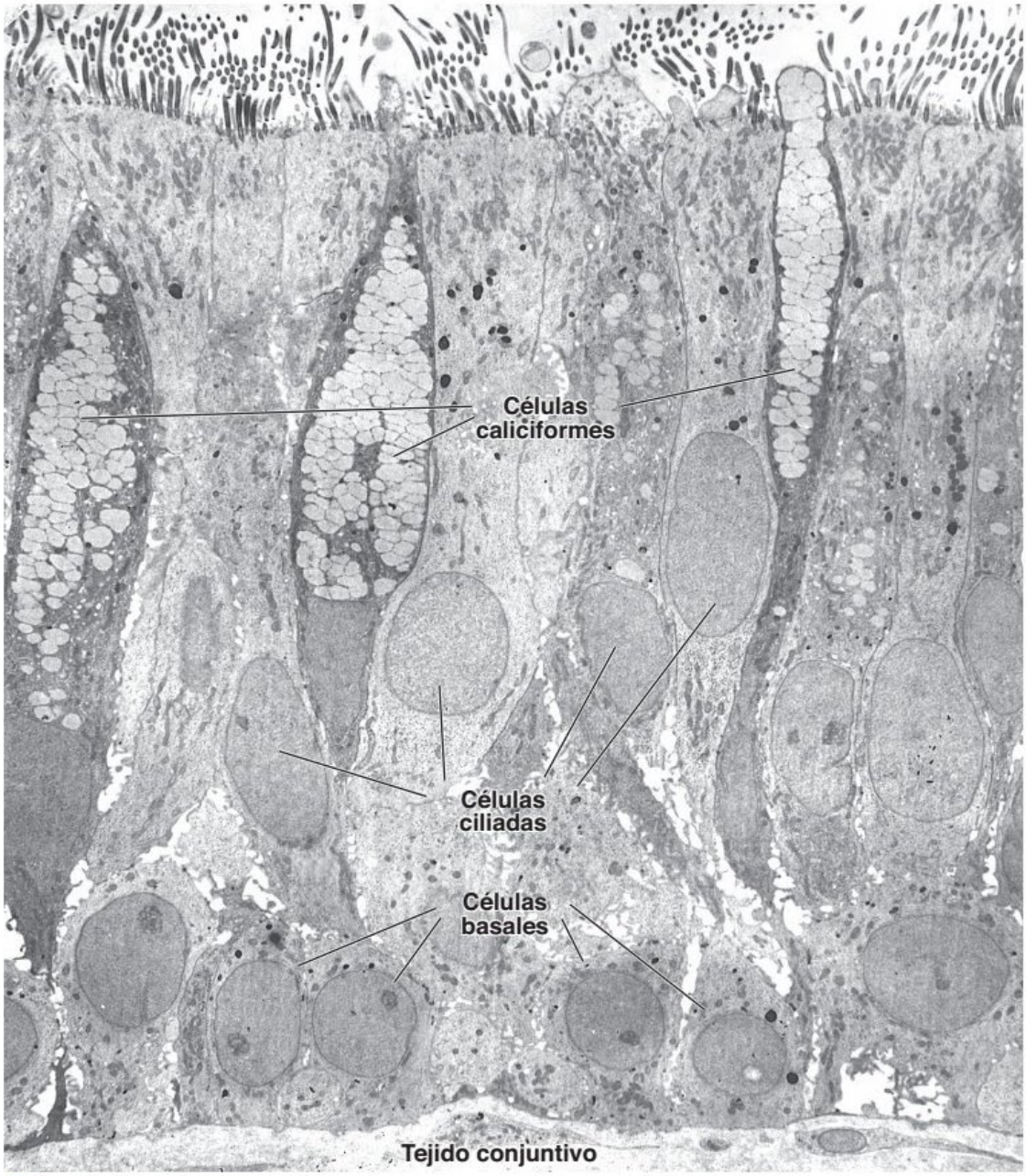

FIGURA 19-8. Microfotografía electrónica de una tráquea humana. En esta microfotografía electrónica se muestran los tres tipos celulares principales de este epitelio respiratorio. Están representados por células epiteliales ciliadas que se extienden hasta la superficie (donde tienen los cilios), células caliciformes con gránulos de mucinógeno y células basales que se limitan a la porción basal de la capa epitelial (cerca del tejido conjuntivo). 1800× (cortesía del Dr. Johannes A. G. Rhodin).

identifican con facilidad en la microscopía óptica después de que han acumulado gránulos de mucinógeno en su citoplasma. Si bien es típico que el mucinógeno haya desaparecido en los preparados teñidos con hematoxilina-eosina (H&E), la identidad de la célula se torna evidente por la región clara restante en el citoplasma y la falta de los cilios en la superficie apical. A diferencia de lo que ocurre con las células ciliadas, la cantidad de células mucosas aumenta durante la irritación crónica de las vías aéreas.

- Las **células en cepillo** poseen las mismas características generales que las descritas para el epitelio respiratorio de la cavidad nasal (fig. 19-11). Son células cilíndricas que portan microvellosidades romas. La superficie basal de las células está en contacto sináptico con una terminación nerviosa aferente (sinapsis epiteliodendrítica). Como ya se mencionó, las células en cepillo se consideran células sensoriales generales y quimiorreceptoras.
- Las **células granulares pequeñas** (**células de Kulchitsky**) son los equivalentes respiratorios de la clase general de **células enteroendocrinas** del intestino y sus derivados (*véase* fig. 19-11). Su presencia se explica por el desarrollo de las vías respiratorias y de los pulmones a partir de una evaginación del intestino primitivo. Las células granulares pequeñas suelen aparecer individualmente en la tráquea y están dispersas entre los otros tipos celulares. Con el microscopio óptico son difíciles de distinguir de las células basales, a menos que se utilicen técnicas especiales como la impregnación argéntica, en la que la plata reacciona con los gránulos. El núcleo está situado cerca de la membrana basal; el citoplasma es un poco más extenso que el de las células basales más pequeñas. Con el microscopio electrónico de transmisión (MET), a veces se ve una prolongación citoplasmática con su extremo adelgazado que se extiende hacia la luz. Además,

con el MET también se comprueba que en el citoplasma hay muchos gránulos de centro denso unidos por su membrana. En un tipo de célula de gránulos pequeños, la secreción es una **catecolamina**. Un segundo tipo de célula produce hormonas polipeptídicas como la **serotonina**, la **calcitonina** y el **péptido liberador de gastrina** (**bombesina**). Algunas células granulares pequeñas parecen estar inervadas. La función de estas células no se conoce bien. Algunas se reúnen en grupos en asociación con fibras nerviosas y forman corpúsculos neuroepiteliales que, se piensa, participan en los reflejos que regulan el calibre de la vía aérea o los vasos sanguíneos.

- Las **células basales** sirven como una población celular de reserva que mantiene el reemplazo de células individuales en el epitelio. Las células basales tienen la tendencia a ser prominentes porque sus núcleos forman una hilera muy cerca de la lámina basal. Si bien en este mismo espacio común dentro del epitelio hay núcleos de otras células, son relativamente escasos. Por ello la mayoría de los núcleos cercanos a la membrana basal pertenecen a las células basales.

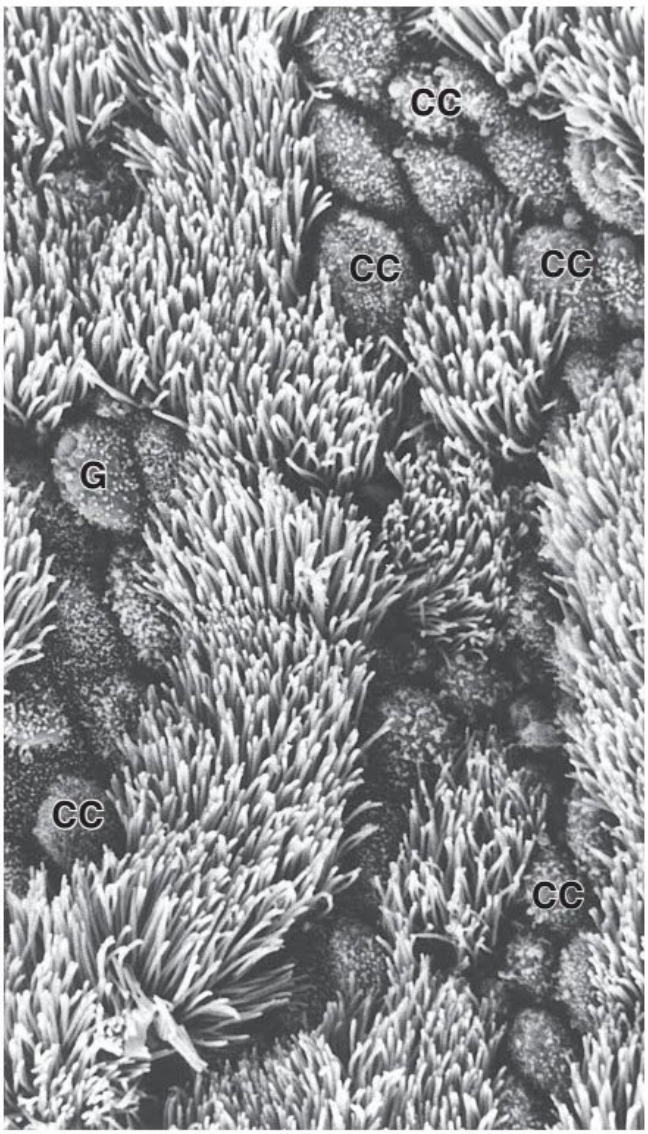

FIGURA 19-9. Microfotografía electrónica de barrido de la superficie luminal de un bronquio. Las células no ciliadas son las células caliciformes (*CC*). Su superficie se caracteriza por pequeñas microvellosidades romas que le dan un aspecto punteado a la célula con este poco aumento. En el resto de la microfotografía aparecen los cilios de las numerosas células ciliadas. Nótese la disposición "sincrónica" (inclinados de manera uniforme en la misma dirección) en esta imagen, tal como estaban cuando se fijaron en un momento específico durante su movimiento ondular. 1200×.

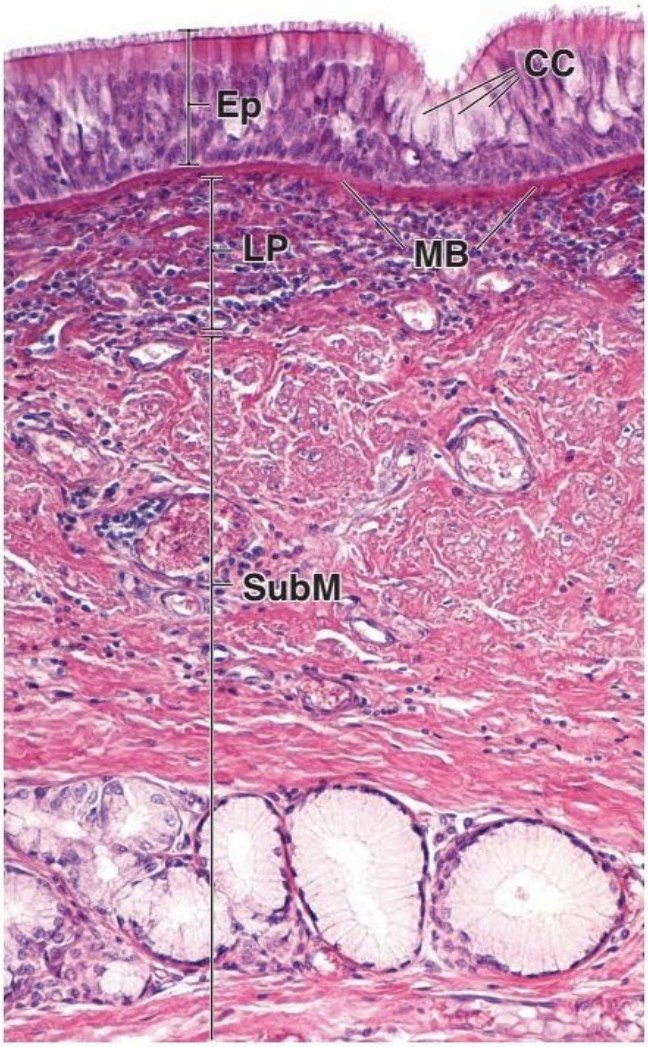

FIGURA 19-10. Microfotografía del epitelio traqueal. Hay tres tipos de células principales en el epitelio traqueal (*Ep*): células cilíndricas ciliadas, células caliciformes (*CC*) mucosecretoras (dispersas entre las células ciliadas) y células basales que están cerca de la membrana basal (*MB*). Las células cilíndricas ciliadas se extienden desde la membrana basal hasta la superficie. En su superficie libre tienen cilios abundantes que, en conjunto, parecen las cerdas de un cepillo. En la base de los cilios se ve una línea eosinófila densa. Esto se debe a la acumulación lineal de estructuras denominadas *cuerpos basales,* situados en el extremo proximal de cada cilio. Si bien en los preparados teñidos con H&E no es habitual que se vean las membranas basales, una estructura identificada como tal se ve con regularidad debajo del epitelio de la tráquea humana. La lámina propia (*LP*) subyacente consiste en tejido conjuntivo laxo. La submucosa (*SubM*) que está más abajo contiene tejido conjuntivo denso irregular con vasos sanguíneos y linfáticos, nervios y abundantes glándulas traqueales mucosecretoras. 400×.

Membrana basal, lámina propia y submucosa

El epitelio traqueal se caracteriza por tener una "membrana basal" gruesa.

Situada debajo del epitelio traqueal hay una capa bien definida que generalmente recibe el nombre de ***membrana basal*** (*véase* fig. 19-10). Suele aparecer como un estrato poco teñido, vítreo u homogéneo, de entre 25 y 40 μm de espesor. La microscopía electrónica permite

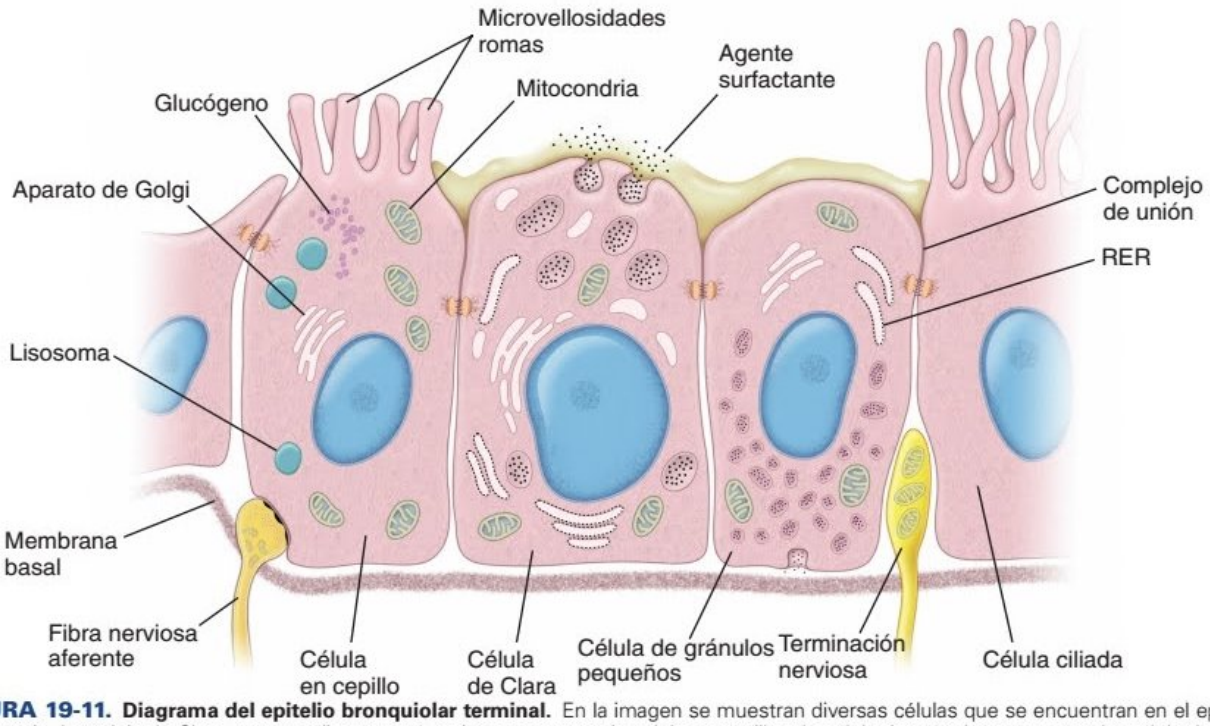

FIGURA 19-11. Diagrama del epitelio bronquiolar terminal. En la imagen se muestran diversas células que se encuentran en el epitelio respiratorio. La célula de Clara, como se ilustra aquí, se interpone entre la célula en cepillo y la célula de gránulos pequeños. La célula de Clara es una célula no ciliada que tiene una superficie apical redonda, un retículo endoplasmático rugoso (*RER*) basal bien desarrollado, un aparato de Golgi y vesículas de secreción repletas de agente surfactante (tensoactivo). Contigua a esta se encuentra la célula en cepillo que contiene microvellosidades romas y tiene contacto sináptico (sinapsis epiteliodendrítica) con una fibra nerviosa aferente, características distintivas de dicha célula. El citoplasma de la célula en cepillo muestra un aparato de Golgi, lisosomas, mitocondrias e inclusiones de glucógeno. Entre la célula de Clara y la célula ciliada hay una célula de gránulos pequeños. Esa célula contiene pequeñas vesículas de secreción, la mayoría de las cuales están en su porción basal. Además de las vesículas, los orgánulos más visibles de esta célula son el *RER*, el aparato de Golgi y las mitocondrias. En el epitelio se observa una terminación nerviosa.

observar que se trata de fibras de colágeno densamente compactadas justo debajo de la lámina basal epitelial. Desde un punto de vista estructural, puede considerarse una lámina reticular muy gruesa y densa y, como tal, parte de la lámina propia. En los fumadores, en particular en los que padecen **tos crónica**, esta capa puede ser bastante más gruesa, lo cual es una respuesta a la irritación de la mucosa. En las personas con **asma**, la membrana basal también es más gruesa y pronunciada, sobre todo a la altura de los bronquiolos.

El límite entre la mucosa y la submucosa está definido por una membrana elástica.

La **lámina propia**, excepto la parte designada como membrana basal, aparece como un tejido conjuntivo laxo típico. Es muy celular y contiene linfocitos abundantes, muchos de los cuales infiltran el epitelio. El resto de los tipos celulares que se observan en esta capa son plasmocitos, blastocitos, eosinófilos y fibroblastos. En la lámina propia y la submucosa de la pared traqueal siempre hay tejido linfático de las formas difusa y nodular. También se encuentra en otras partes del sistema respiratorio que intervienen principalmente en la conducción del aire. Este tejido linfático es el equivalente, en cuanto a su desarrollo y función, del **tejido linfático asociado a los bronquios** (**BALT**, *bronchus-associated lymphatic tissue*). Dispersas entre las fibras de colágeno hay una gran cantidad de fibras elásticas. Donde termina la lámina propia, el material elástico es más abundante; en las muestras teñidas para detectar estas fibras se observa una banda bien definida de material elástico. Esta banda o **membrana elástica** marca el límite entre la lámina propia y la submucosa. Sin embargo, en los preparados teñidos con H&E, este límite no es evidente.

Esta **submucosa** es diferente a la de la mayoría de los otros órganos, donde generalmente este tejido conjuntivo es denso. En la tráquea, la submucosa es un tejido conjuntivo bastante laxo, similar en aspecto al de la lámina propia, lo que dificulta determinar el sitio donde comienza. Es característico que, desde la lámina propia, dentro de esta capa se extiendan tejido linfático difuso y nódulos linfáticos. La submucosa contiene los vasos sanguíneos de distribución de mayor calibre y los vasos linfáticos de la pared traqueal. En la submucosa también hay glándulas compuestas por acinos mucosecretores con semilunas serosas. Sus conductos son de epitelio cúbico simple y se extienden a través de la lámina propia para llevar su producto de secreción, en su mayor parte glucoproteínas, hacia la superficie epitelial. Las glándulas son especialmente abundantes en el espacio sin cartílago que hay en la parte posterior de la tráquea. Algunas penetran la capa muscular en este sitio y, por lo tanto, también ocupan la adventicia. La capa submucosa termina cuando sus fibras de tejido conjuntivo se mezclan con el pericondrio de la capa cartilaginosa.

Los cartílagos traqueales y el músculo traqueal separan la submucosa de la adventicia.

Los **cartílagos traqueales**, que son cerca de 16 a 20 en los humanos, constituyen la siguiente capa de la pared traqueal. Como ya se mencionó, los cartílagos tienen forma de "C". A veces se anastomosan con los cartílagos adyacentes, pero su disposición provee flexibilidad al tubo traqueal y también mantiene la permeabilidad de la luz. Con la edad, el cartílago hialino puede ser reemplazado

CUADRO 19-1

CORRELACIÓN CLÍNICA: AFECCIONES FRECUENTES DE LA MUCOSA NASAL

La **inflamación de la mucosa nasal** se denomina ***rinitis***. Este proceso inflamatorio también puede extenderse a los senos paranasales (**rinosinusitis**) debido a su proximidad y conexiones con la cavidad nasal. Los virus (incluidos los rinovirus, los mixovirus, los coronavirus y los adenovirus) son la causa más frecuente de la inflamación de la mucosa nasal, conocida como **rinitis vírica** o "**resfriado común**". La rinitis vírica ocurre con mayor frecuencia en niños que en adultos. La tumefacción de la mucosa nasal, a menudo llamada ***inflamación de la mucosa***, puede provocar congestión u obstrucción nasal que ocasiona una reducción del flujo aéreo y aumento de la secreción nasal debido al estrechamiento simultáneo de las aberturas de los senos paranasales. Los hallazgos microscópicos en la inflamación de la mucosa incluyen acentuada inflamación tisular y edema de la mucosa respiratoria con incremento significativo de infiltración de la lámina propia por las células inflamatorias, como eosinófilos, neutrófilos, basófilos, mastocitos, células plasmáticas y linfocitos (fig. C19-1-1). La infección vírica puede conducir a una infección bacteriana secundaria (**rinosinusitis bacteriana aguda** o **crónica**). Los hallazgos microscópicos revelarían una lámina propia muy infiltrada y un epitelio respiratorio con células inflamatorias, como neutrófilos y linfocitos T. La rinosinusitis bacteriana aguda generalmente se trata con antibióticos.

La **rinitis alérgica**, conocida como "**fiebre del heno**", es causada por reacciones alérgicas a partículas en el aire como pólenes de hierba, polvo, moho o alérgenos animales que se depositan en la mucosa nasal. Dichas partículas desencadenan reacciones inmunitarias agudas o crónicas. Los alérgenos en combinación con **anticuerpos IgE** (secretados por células plasmáticas en la lámina propia) se unen a los receptores de F_c de alta afinidad expresados en la superficie de los mastocitos. La activación de los **mastocitos** desencadena la liberación, desde los gránulos celulares, de agentes vasoactivos y mediadores inflamatorios (p. ej., histamina y leucotrienos; *véanse* pp. 195-198). Esta liberación granular provoca rinorrea o "escurrimiento" y congestión nasales. Los hallazgos microscópicos característicos de la rinitis alérgica incluyen la infiltración de la mucosa nasal por gran cantidad de eosinófilos, plasmocitos y mastocitos. En la rinitis alérgica crónica se observa a menudo un mayor número de mastocitos y engrosamiento de la membrana basal. El tratamiento de la rinitis alérgica incluye antihistamínicos para contrarrestar las reacciones inmunitarias y corticoesteroides antiinflamatorios para inhibir los síntomas.

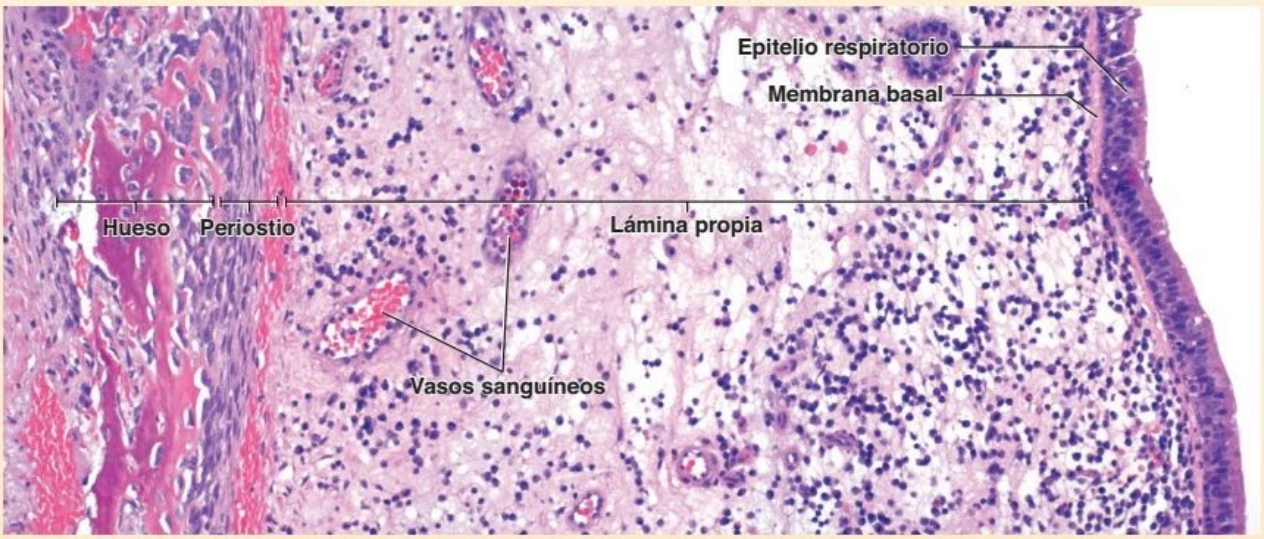

FIGURA C19-1-1. Microfotografía de una biopsia de la mucosa del seno maxilar de un paciente con rinosinusitis. Los hallazgos microscópicos en la rinosinusitis incluyen inflamación de la mucosa respiratoria de las fosas nasales y de los senos paranasales. Obsérvese que el epitelio respiratorio está separado del hueso del seno maxilar por una lámina propia inflamada. En la muestra, la lámina propia está notablemente engrosada (edematosa) con vasos sanguíneos agrandados y altamente infiltrada por células inmunitarias, sobre todo linfocitos, eosinófilos y plasmocitos. 480× (cortesía del Dr. Joaquín J. García).

en parte por tejido óseo (*véase* fig. 19-7), lo cual hace que se pierda gran parte de su flexibilidad.

La **adventicia**, que es la capa más externa, está ubicada por fuera de los anillos cartilaginosos y del músculo traqueal. Fija la tráquea a las estructuras contiguas en el cuello y el mediastino, contiene los vasos sanguíneos de mayor calibre y los nervios de la pared traqueal, así como los vasos linfáticos mayores que la drenan.

■ BRONQUIOS

La tráquea se divide en dos ramas que forman los **bronquios principales** (**primarios**). Desde un punto de vista anatómico, estas divisiones suelen designarse simplemente como ***bronquios principales derecho e izquierdo***, terminología más útil a causa de la diferencia física entre los dos. El bronquio derecho es más amplio y mucho más

corto que el izquierdo. Al entrar en el hilio pulmonar, cada bronquio principal se divide en **bronquios lobulares** (**bronquios secundarios**). El pulmón izquierdo se divide en dos lóbulos; el pulmón derecho se divide en tres lóbulos. Así, el bronquio derecho se divide en tres ramas bronquiales lobulares y el izquierdo en dos ramas bronquiales lobulares, cada rama abasteciendo un lóbulo. El pulmón izquierdo se subdivide en ocho **segmentos broncopulmonares** y el pulmón derecho en diez de estos segmentos. Por lo tanto, en el pulmón derecho los bronquios lobulares dan origen a diez **bronquios segmentarios** (**bronquios terciarios**); los bronquios lobulares del pulmón izquierdo dan lugar a ocho bronquios segmentarios.

Un **bronquio segmentario** y el parénquima pulmonar que depende de él constituyen un segmento broncopulmonar. La importancia del segmento broncopulmonar en el pulmón humano se hace evidente cuando se considera la necesidad de una extirpación quirúrgica, que puede estar indicada en algunas enfermedades. Los segmentos, cada uno con su irrigación sanguínea y sus tabiques de tejido conjuntivo, son subunidades convenientes que facilitan el procedimiento quirúrgico.

Al inicio, los bronquios tienen la misma estructura histológica general de la tráquea. En el sitio donde los bronquios entran en los pulmones para convertirse en bronquios intrapulmonares, la estructura de la pared bronquial cambia. Los anillos de cartílago son reemplazados por placas cartilaginosas con forma irregular. Las placas se distribuyen con una organización lineal alrededor de toda la circunferencia de la pared, lo cual imparte a los bronquios una forma circular o cilíndrica en contraste con la forma ovoide con una pared posterior aplanada de la tráquea. A medida que los bronquios disminuyen de tamaño, a causa de su ramificación, las placas de cartílago se hacen más pequeñas y menos abundantes. Las placas por fin desaparecen en el sitio donde la vía aérea alcanza un diámetro de alrededor de 1 mm, y a partir de ahí la ramificación comienza a llamarse ***bronquiolo***.

Los bronquios pueden identificarse por sus placas de cartílago y una capa circular del músculo liso.

El segundo cambio observado en la pared del bronquio intrapulmonar es la adición de **músculo liso** para formar una capa circular completa. El músculo liso se convierte en una capa cada vez más evidente conforme disminuye la cantidad de cartílago. Al principio, el músculo liso se organiza en haces entrelazados que forman una capa continua. En los bronquios más pequeños, el músculo liso puede ser discontinuo.

Dado que el músculo liso forma un estrato separado, es decir, una capa muscular, puede considerarse que la pared del bronquio tiene cinco capas:

- **Mucosa**, compuesta por un epitelio seudoestratificado con la misma composición celular que la de la tráquea. La altura de las células disminuye a medida que los bronquios reducen su calibre. En las muestras teñidas con H&E, la "membrana basal" es visible en los bronquios primarios; sin embargo, disminuye rápidamente su espesor y desaparece como estructura definida en los bronquios secundarios. La lámina propia es semejante a la de la tráquea, pero su cantidad disminuye en proporción al diámetro de los bronquios.
- **Muscular**, una capa continua de músculo liso en los bronquios mayores. En los bronquios menores es más delgada y menos organizada; puede ser discontinua debido a su trayectoria en espiral. La contracción del músculo permite regular el diámetro adecuado de la vía aérea.
- **Submucosa**, que permanece como un tejido conjuntivo bastante laxo. En los bronquios mayores hay glándulas, así como tejido adiposo.
- **Cartílago**, que son placas cartilaginosas discontinuas que se hacen cada vez más pequeñas conforme se reduce el diámetro bronquial.
- **Adventicia**, un tejido conjuntivo de densidad moderada que se continúa con el de las estructuras contiguas, como las ramas de la arteria pulmonar y el parénquima pulmonar.

■ BRONQUIOLOS

Los **segmentos broncopulmonares** se subdividen en **lobulillos pulmonares**; a cada lobulillo lo abastece un bronquiolo. Los delicados tabiques de tejido conjuntivo que separan parcialmente los lobulillos contiguos pueden apreciarse en la superficie del pulmón como regiones poligonales apenas delineadas. Los **acinos pulmonares** son las unidades estructurales más pequeñas que conforman los lobulillos. Cada acino consta de un **bronquiolo terminal**, **bronquiolos respiratorios** y **alvéolos** que reciben aire de él (fig. 19-12). Así, la unidad funcional más pequeña de la estructura pulmonar es la **unidad bronquiolar respiratoria**. Se compone de un único bronquiolo respiratorio y los alvéolos a los que envía el aire.

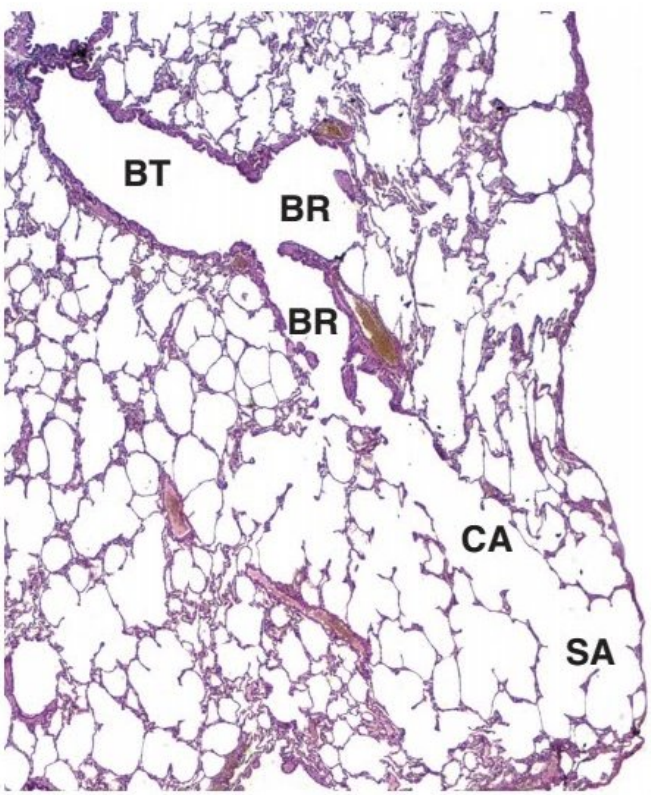

FIGURA 19-12. Microfotografía de la porción respiratoria del árbol bronquial. En esta imagen aparece el corte longitudinal de un bronquiolo terminal (*BT*) que se ramifica en dos bronquiolos respiratorios (*BR*). El bronquiolo terminal es la porción más distal de la vía aérea de conducción del sistema respiratorio y no interviene en el intercambio gaseoso. El bronquiolo respiratorio sí participa en el intercambio gaseoso y es el primer segmento de la porción respiratoria del árbol bronquial. Los bronquiolos respiratorios dan origen a los conductos alveolares (*CA*), que son vías respiratorias alargadas que casi no tienen pared, sino solo alvéolos alrededor de su espacio central. Los sacos alveolares (*SA*) son espacios al final de los conductos alveolares y también están rodeados por alvéolos. 120×.

Estructura bronquiolar

Los **bronquiolos** son vías aéreas de conducción que miden 1 mm o menos de diámetro. Los bronquiolos más grandes son ramas de los bronquios segmentarios. Estos conductos tienen ramificaciones consecutivas para dar origen a los **bronquiolos terminales** más pequeños (que también ramifican). Los bronquiolos terminales finalmente dan origen a los **bronquiolos respiratorios**.

En los bronquiolos no hay placas cartilaginosas ni glándulas.

Los bronquiolos de mayor diámetro tienen al inicio un epitelio cilíndrico seudoestratificado ciliado que se transforma gradualmente en un epitelio cilíndrico simple ciliado conforme el conducto se estrecha. Las células caliciformes todavía están presentes en los bronquiolos más grandes, pero faltan por completo en los bronquiolos terminales. Una excepción se da en los fumadores y en otras personas expuestas a sustancias irritantes en el aire. No hay glándulas subepiteliales en los bronquiolos. Las placas cartilaginosas, características de los bronquios, también están ausentes en los bronquiolos. En lugar de ello puede haber pequeños restos de cartílago, especialmente en los puntos de ramificación. Una capa bastante gruesa de músculo liso se halla en la pared de todos los bronquiolos.

Los bronquiolos pequeños tienen un epitelio cúbico simple. Los bronquiolos de conducción más pequeños, los **bronquiolos terminales**, están revestidos por un epitelio cúbico simple en el que hay dispersas **células de Clara** entre las células ciliadas (fig. 19-13). Las células de Clara aumentan en cantidad, mientras que las células ciliadas disminuyen a lo largo del bronquiolo. Ocasionalmente, también aparecen células en cepillo y células de gránulos pequeños. Debajo del epitelio hay una pequeña cantidad de tejido conjuntivo, y debajo de este, en sus porciones conductoras, se localiza una capa circular de músculo liso.

Las **células de Clara** son células no ciliadas que tienen una prominencia redondeada característica, o en forma de cúpula, en la superficie apical. Con el MET se aprecia que tienen características de células secretoras de proteínas (fig. 19-14). Poseen un RER basal

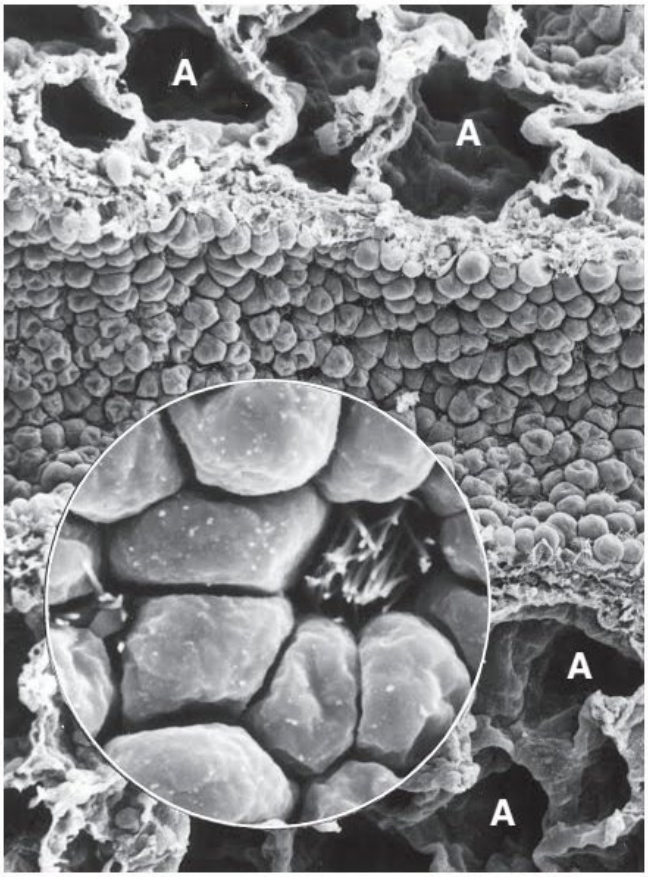

FIGURA 19-13. Microfotografía electrónica de barrido de un bronquiolo terminal. Imagen del corte longitudinal de un bronquiolo terminal donde se aprecian los alvéolos (*A*) circundantes. Nótese que la superficie apical de la célula de Clara no es ciliada y tiene el aspecto en forma de cúpula característico. 150×. El *detalle* muestra algunas de las células de Clara a mayor aumento y los cilios de una célula ciliada vecina, que en esa parte son muy escasos. Obsérvese la poca cantidad de cilios en estas células pequeñas. 1200×.

CUADRO 19-2

CORRELACIÓN CLÍNICA: METAPLASIA ESCAMOSA EN LAS VÍAS RESPIRATORIAS

En la **mucosa respiratoria** humana, el epitelio cilíndrico seudoestratificado ciliado puede cambiar a epitelio plano estratificado. Este cambio de epitelio cilíndrico a plano se conoce como ***metaplasia cilíndrica a escamosa*** o simplemente como ***metaplasia escamosa***. Las alteraciones epiteliales de esta clase son reversibles y se caracterizan por el cambio desde un tipo de célula madura bien diferenciada a un tipo diferente de célula adulta. Un tipo de célula madura no se transforma en otro tipo, más bien la proliferación de las células basales origina un nuevo tipo de célula diferenciada. Se considera que estos cambios celulares están controlados y son adaptativos.

La metaplasia plana es normal en las porciones más expuestas y redondas de los cornetes nasales, en los pliegues vocales y en algunas otras regiones.

No obstante, los cambios en el carácter del epitelio de las vías respiratorias pueden ocurrir en otros sitios del epitelio ciliado cuando el patrón del flujo de aire se altera o cuando el aire es impulsado con fuerza, como en la tos crónica. En la **bronquitis crónica** y en la **bronquiectasia** es frecuente que el epitelio respiratorio, en ciertas regiones, cambie a plano estratificado. El epitelio modificado es más resistente al estrés físico y las lesiones, pero es menos eficaz desde el punto de vista funcional. Este tipo de cambio epitelial ocurre en los fumadores. En un primer momento, los cilios en las células ciliadas pierden su patrón de movimiento sincrónico a causa de los elementos nocivos en el humo. Por lo tanto, se altera la eliminación de las mucosidades. Para compensar, la persona comienza a toser, lo que facilita la expulsión del moco acumulado en las vías respiratorias, en particular en la tráquea. Con el tiempo, la cantidad de células ciliadas disminuye a causa de la tos crónica. Esta reducción de la cantidad de células ciliadas perjudica aún más al epitelio normal y conduce a su reemplazo por un epitelio plano estratificado en los sitios afectados de la vía aérea. Si no se eliminan los factores que predisponen a la metaplasia escamosa (p. ej., el consumo de tabaco), el epitelio metaplásico puede sufrir una transformación maligna. En consecuencia, una de las dos formas más frecuentes de cáncer en las vías respiratorias, el **carcinoma epidermoide**, tiene su origen en las células metaplásicas planas.

CUADRO 19-3

CORRELACIÓN CLÍNICA: ASMA

El **asma** es una enfermedad inflamatoria crónica que afecta las vías aéreas de los pulmones y es causada por una combinación de factores genéticos y ambientales. La enfermedad afecta a personas de todas las edades, razas y grupos étnicos de todo el mundo. Se caracteriza por la recurrente **obstrucción del flujo de aire** causada por una combinación de **inflamación** de los bronquiolos y **constricción** de sus músculos lisos (**broncoespasmo**). La obstrucción de las vías aéreas dificulta el ingreso y la salida de aire de los alvéolos pulmonares, lo que causa síntomas como respiración sibilante, tos, dificultad para respirar y opresión torácica. En los pacientes con asma se observa inflamación de la mucosa respiratoria, del tejido conjuntivo contiguo y de los músculos lisos de los bronquiolos. Se caracteriza por la infiltración de la pared bronquiolar por eosinófilos (en algunos casos neutrófilos), linfocitos (principalmente linfocitos T cooperadores activados) y mastocitos. El epitelio bronquiolar es grueso, contiene un gran número de células caliciformes (por lo tanto, produce más mucosa) y tiene una membrana basal gruesa debido al aumento en el depósito de fibras de colágeno en la lámina reticular (fig. C19-3-1). La capa de músculo liso también es más pronunciada y contiene varias capas de células musculares lisas hiperplásicas.

Los fármacos utilizados para tratar a los pacientes con asma incluyen **broncodilatadores** (relajantes del músculo liso), **antiinflamatorios** (suprimen las reacciones inflamatorias) y modificadores de leucotrienos (inhiben la producción de leucotrienos), que son mediadores de lípidos vinculados con una mayor actividad del músculo liso y secreción de moco. Los fármacos para el asma se clasifican en dos categorías generales según su tiempo de acción en el tratamiento general de la enfermedad: 1) **fármacos de alivio rápido**, como los broncodilatadores agonistas β-adrenérgicos para revertir la constricción del músculo liso, o 2) **fármacos de control a largo plazo**, como los corticoesteroides inhalados, los broncodilatadores β-agonistas de acción prolongada y los modificadores de leucotrienos.

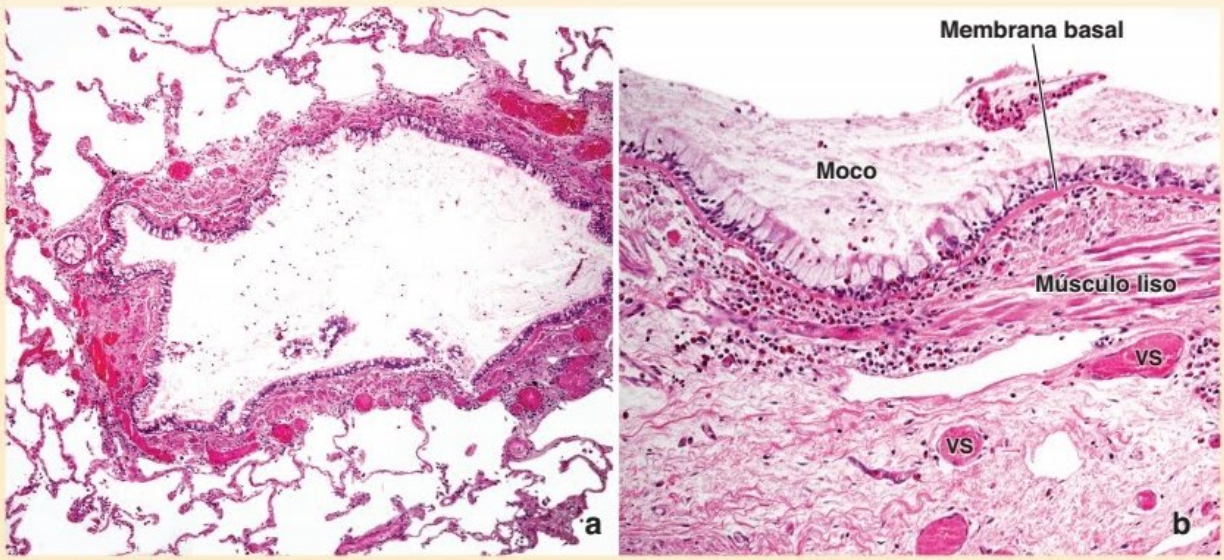

FIGURA C19-3-1. Microfotografía del pulmón de un paciente con asma. a. En este corte del pulmón de un paciente con asma se muestra un bronquiolo en el *centro* con alvéolos circundantes. La pared bronquiolar es gruesa, está inflamada y tiene vasos sanguíneos (*VS*) agrandados. 100×. **b.** En esta imagen con mayor aumento se muestra la estructura de un epitelio cilíndrico seudoestratificado bronquiolar que contiene una gran cantidad de células caliciformes. El moco en la luz es producto de las células caliciformes. Nótese la presencia de un gran número de eosinófilos (células con citoplasma rojo), linfocitos y otras células del tejido conjuntivo que infiltraron la lámina propia y la submucosa del bronquiolo. La membrana basal es gruesa y está bien definida. La capa de músculo liso también es gruesa y la adventicia subyacente contiene vasos sanguíneos (*VS*) agrandados. 680× (cortesía del Dr. Joseph P. Grande).

bien desarrollado, un aparato de Golgi supranuclear o lateral, gránulos de secreción que contienen proteínas y muchas cisternas del REL en el citoplasma apical. Las células de Clara secretan un **agente surfactante** (**tensoactivo**), una lipoproteína que impide la adhesión luminal si la pared de la vía aérea se colapsa sobre sí misma, en particular durante la espiración. Además, las células de Clara producen una proteína de 16 kDa conocida como ***proteína de secreción de la célula de Clara*** (**CC16**), un componente abundante en las secreciones de las vías respiratorias. Las afecciones pulmonares crónicas, como la **enfermedad pulmonar obstructiva crónica** (**EPOC**) y el **asma**, se asocian con cambios en la cantidad de CC16 en los líquidos de las vías respiratorias y el suero. La secreción de CC16 en el árbol bronquial disminuye durante la lesión pulmonar (debido al daño de las células de Clara),

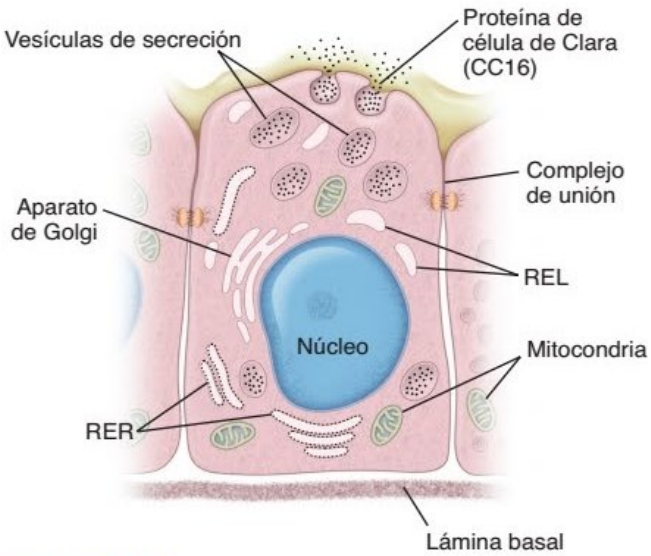

FIGURA 19-14. Diagrama de una célula de Clara entre células epiteliales bronquiales ciliadas. El núcleo tiene ubicación basal. El retículo endoplasmático rugoso (*RER*), el aparato de Golgi y las mitocondrias son principalmente basales y paranucleares. El retículo endoplasmático liso (*REL*) y las vesículas de secreción están principalmente en el citoplasma apical. Un par de vesículas de secreción están vaciando su contenido sobre la superficie de la célula.

mientras que su concentración sérica puede aumentar por filtración a través de la barrera hematogaseosa. La CC16 se utiliza como un marcador pulmonar mensurable en el líquido de lavado broncoalveolar y el suero.

Función bronquiolar

Los bronquiolos respiratorios son la primera parte del árbol bronquial que permite el intercambio gaseoso.

Los **bronquiolos respiratorios** forman una zona de transición en el sistema respiratorio; participan tanto en la conducción del aire como en el intercambio gaseoso. Tienen un diámetro reducido y están revestidos por epitelio cúbico. El epitelio de los segmentos iniciales de los bronquiolos respiratorios contiene **células ciliadas** y **células de Clara** (*véase* fig. 19-13). Hacia la parte distal predominan las células de Clara. A lo largo del bronquiolo respiratorio también aparecen algunas células en cepillo y con gránulos de centro denso. La luz de los bronquiolos respiratorios tiene evaginaciones de paredes delgadas, los **alvéolos**, diseminadas en toda su longitud (*véase* fig. 19-12). Los alvéolos son los sitios por los que sale y entra el aire en el bronquiolo para permitir el intercambio gaseoso.

■ ALVÉOLOS

Los alvéolos son los sitios donde ocurre el intercambio gaseoso.

La superficie disponible para el intercambio gaseoso se incrementa por los alvéolos pulmonares. Los **alvéolos** son los espacios aéreos terminales del sistema respiratorio y en ellos ocurre el intercambio gaseoso entre el aire y la sangre. Cada alvéolo está rodeado por una red de capilares que ponen la sangre en estrecha proximidad con el aire inhalado en su interior. En cada pulmón de un adulto hay entre 150 y 250 millones de alvéolos; su superficie interna combinada es de alrededor de 75 m^2, más o menos las dimensiones de una cancha de tenis. Cada alvéolo es una cavidad poliédrica de paredes delgadas que mide unos 0.2 mm de diámetro y confluye en un saco alveolar (fig. 19-15).

- Los **conductos alveolares** son vías aéreas alargadas que casi no tienen paredes, solo alvéolos, como sus límites periféricos. En los tabiques interalveolares con aspecto de rodetes hay anillos de músculo liso (*véase* el siguiente párrafo).
- Los **sacos alveolares** son espacios rodeados por grupos de alvéolos. Los alvéolos circundantes se abren hacia estos espacios.

Los sacos alveolares suelen estar al final de un conducto alveolar; no obstante, pueden aparecer en cualquier punto de su longitud. Los alvéolos están rodeados y separados unos de otros por una capa extremadamente fina de tejido conjuntivo que contiene capilares sanguíneos. El tejido entre espacios aéreos alveolares adyacentes se denomina ***tabique interalveolar*** o ***pared septal*** (fig. 19-16).

El epitelio alveolar está compuesto por células alveolares de los tipos I y II, así como por algunas células en cepillo.

La **superficie alveolar** es una frontera biológica vulnerable sometida a muchas fuerzas desestabilizadoras y la exposición continua a partículas inhaladas, patógenos y toxinas. El epitelio alveolar se compone de varias células especializadas y sus productos, algunos de los cuales desempeñan funciones defensivas y protectoras:

- Las **células alveolares tipo I**, también conocidas como *neumocitos tipo I*, comprenden solo el 40% de la totalidad de las células del revestimiento alveolar. Son células planas muy delgadas que

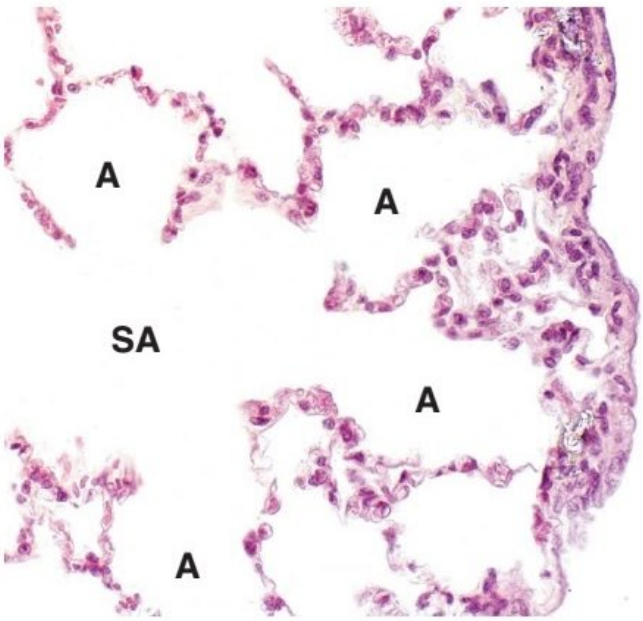

FIGURA 19-15. Microfotografía de un saco alveolar con alvéolos contiguos. En la imagen se muestran los componentes terminales del sistema respiratorio, a saber, el saco alveolar (*SA*) y los alvéolos circundantes (*A*). Los alvéolos están rodeados y separados unos de otros por finas láminas de tejido conjuntivo, los tabiques interalveolares, que contienen capilares sanguíneos. A la *derecha* aparece la superficie del pulmón, que está cubierta por la pleura visceral que contiene epitelio plano simple y una capa subyacente de tejido conjuntivo. 360×.

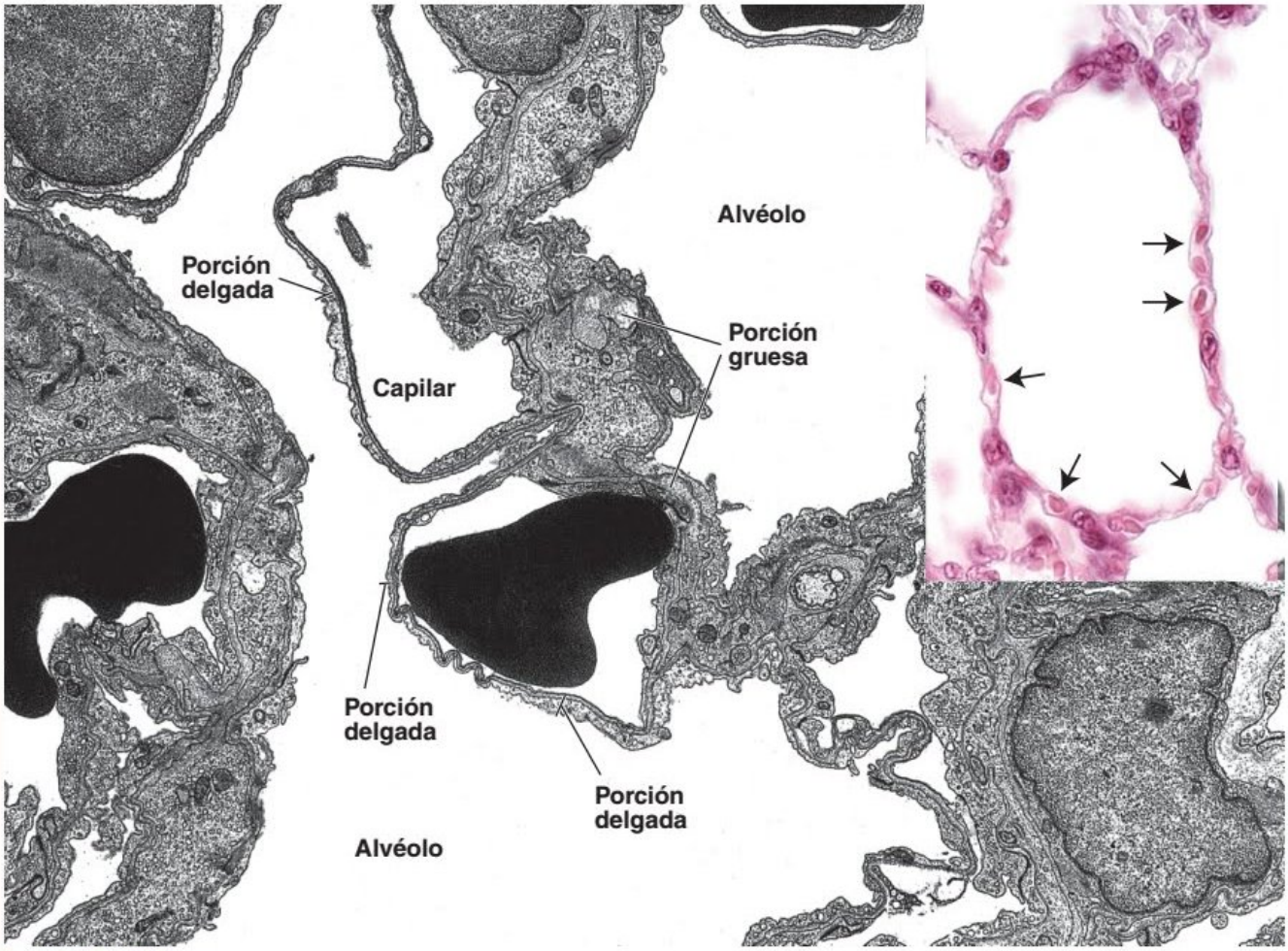

FIGURA 19-16. Microfotografía electrónica de alvéolos pulmonares. En esta microfotografía electrónica se muestran dos espacios alveolares separados por un tabique interalveolar que contiene capilares, algunos de ellos con eritrocitos. Obsérvense las áreas de porciones delgadas y gruesas del tabique interalveolar. Estas se aprecian con mayor ampliación en la figura 19-20. 5800×. **Recuadro**. Microfotografía de un alvéolo para comparar con la pared alveolar como se ve en una microfotografía electrónica. Las *flechas* señalan capilares alveolares que contienen eritrocitos. 480×.

revisten la mayor parte de la superficie (95%) de los alvéolos (*véase* fig. 19-16). Estas células están unidas entre sí y a las otras células del epitelio alveolar por uniones ocluyentes (herméticas) (fig. 19-17). Dichas uniones forman una barrera eficiente entre el espacio aéreo y los componentes de la pared septal. Las células alveolares tipo I no experimentan división celular.

- Las **células alveolares tipo II**, también llamadas *neumocitos tipo II* o **células de los tabiques**, son células secretoras. Estas células cúbicas están dispersas entre las células tipo I; sin embargo, tienen la tendencia a congregarse en las uniones septales. Las células tipo II constituyen el 60% de las células del revestimiento alveolar, pero debido a su forma diferente cubren solo el 5% de la superficie alveolar. Al igual que las células de Clara, las células tipo II sobresalen dentro del espacio aéreo (*véase* fig. 19-17). Su citoplasma apical está repleto de gránulos que con el MET (fig. 19-18) se ven como pilas de laminillas membranosas paralelas: los **cuerpos laminares**. Tienen una gran cantidad de una mezcla de fosfolípidos, lípidos neutros y proteínas que se secreta por exocitosis para formar una cubierta alveolar, un agente llamado ***surfactante*** (**tensoactivo**). Además de secretar el agente surfactante, las células alveolares tipo II son las progenitoras de las células alveolares tipo I. Después de una lesión pulmonar proliferan y se restauran ambos tipos de células alveolares dentro de los alvéolos. La hiperplasia de las células alveolares tipo II es un importante marcador de lesión alveolar y de reparación de los alvéolos.
- Las **células en cepillo** también se localizan en la pared alveolar, pero en escaso número. Sirven como quimiorreceptores que controlan la calidad del aire en el pulmón.

El surfactante disminuye la tensión superficial alveolar y participa activamente en la eliminación del material extraño.

La capa de **surfactante** producida por las células alveolares tipo II reduce la tensión superficial en la zona de contacto entre el aire y el epitelio. El agente más decisivo para la estabilidad del espacio aéreo es un fosfolípido específico llamado ***dipalmitoilfosfatidilcolina*** (**DPPC**, *dipalmitoylphosphatidylcholine*), causante de casi todas las propiedades reductoras de la tensión superficial del surfactante. La síntesis de surfactante en el feto se produce después de la trigésimo quinta semana de gestación y es modulada por varias hormonas, como el cortisol, la insulina, la prolactina y la tiroxina. Sin una secreción adecuada de surfactante, los alvéolos colapsarían en cada espiración sucesiva. Este colapso ocurre en los lactantes prematuros cuyos pulmones no se han desarrollado lo suficiente como para producir surfactante, lo que causa el **síndrome de dificultad respiratoria neonatal** (**SDRN**). La administración profiláctica de surfactante exógeno al momento del nacimiento en neonatos prematuros reduce la incidencia de SDRN. Además, el empleo de corticoesteroides en las mu-

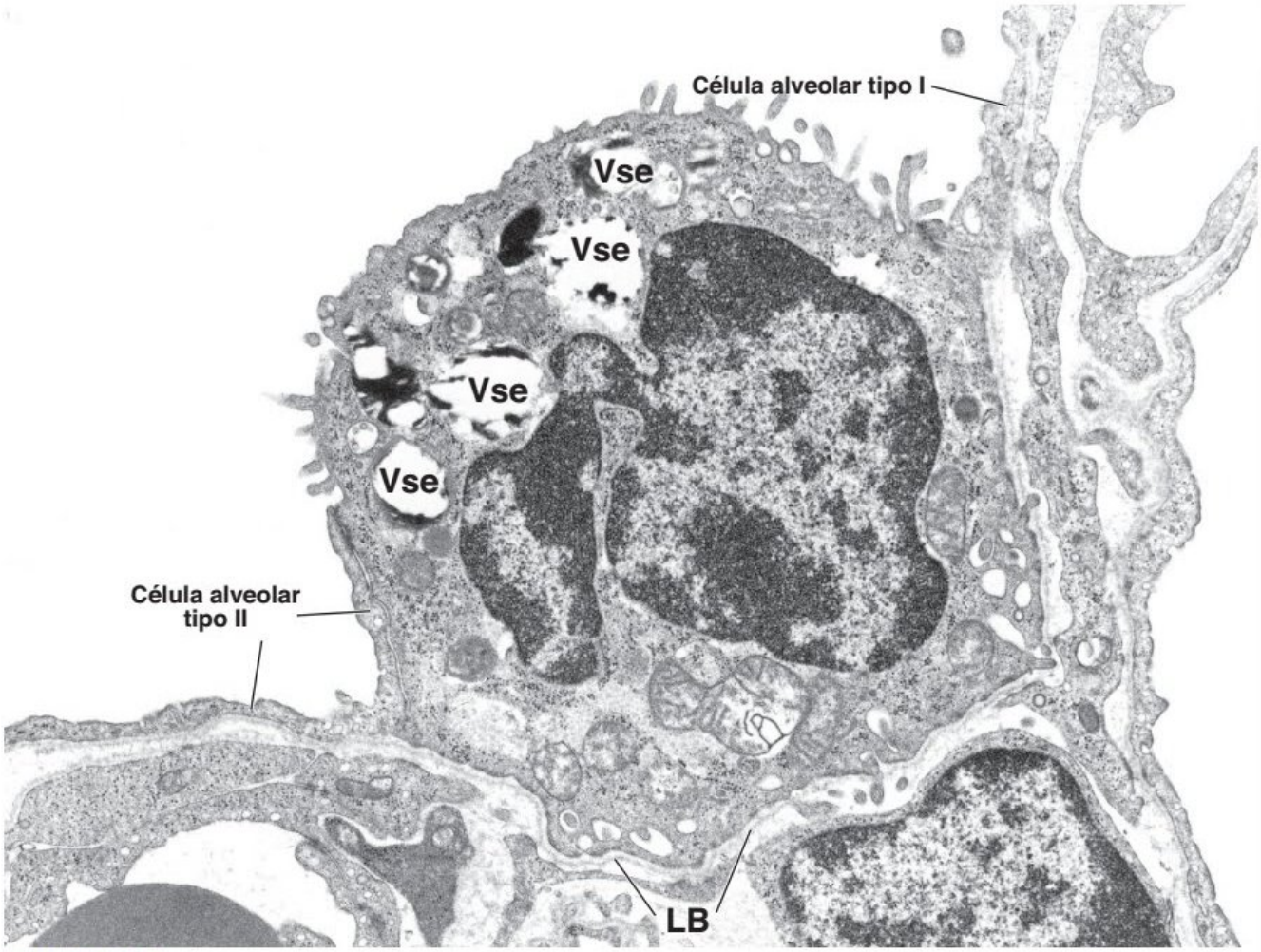

FIGURA 19-17. Microfotografía electrónica de una célula alveolar tipo II. La célula alveolar tipo II tiene una superficie apical en forma de cúpula con algunas microvellosidades cortas en su periferia y un centro apical bastante liso. Las superficies laterales de las células están cubiertas en grado variable por extensiones de las células alveolares tipo I que se unen a las de tipo II mediante las uniones herméticas. Ambos tipos de célula están apoyados sobre la lámina basal (*LB*). En esta muestra, el contenido de la mayor parte de las vesículas de secreción (*Vse*) se ha disuelto, pero su carácter laminar se aprecia bien en la figura 19-18b. 4 000×.

jeres con amenaza de parto prematuro disminuye la mortalidad neonatal.

Las proteínas del surfactante contribuyen a organizar la capa de esta sustancia y modular las respuestas inmunitarias de los alvéolos.

Para la estructuración y el funcionamiento del surfactante son necesarias, además de los fosfolípidos, proteínas hidrófobas. Estas proteínas son las siguientes:

- **Proteína tensoactiva A** (**PTA**), la más abundante del agente surfactante. Es la responsable de la homeostasis del surfactante (regula su síntesis y secreción por las células alveolares tipo II). Modula también las respuestas inmunitarias contra virus, bacterias y hongos.
- **Proteína tensoactiva B** (**PTB**), una proteína importante para la transformación del cuerpo laminar en la delgada película superficial del surfactante. Es una importante proteína organizadora, responsable de la adsorción y la diseminación del surfactante sobre la superficie del epitelio alveolar.
- **Proteína tensoactiva C** (**PTC**), que constituye solo el 1% de la masa total de proteína tensoactiva. Junto con la PTB, la PTC contribuye a la orientación de la DPPC dentro del surfactante y al mantenimiento de la delgada película dentro de los alvéolos.
- **Proteína tensoactiva D** (**PTD**), una proteína primaria que participa en la defensa del hospedero. Se une a diversos microorganismos (p. ej., bacterias gramnegativas) y linfocitos. La PTD participa en la respuesta inflamatoria local como consecuencia de una lesión pulmonar aguda, y junto con la PTA modula una respuesta alérgica a diversos antígenos inhalados.

La barrera hematogaseosa está en el tabique interalveolar.

La **barrera hematogaseosa** está formada por las células y los productos celulares a través de los cuales tienen que difundirse los gases entre los compartimentos alveolar y capilar. La barrera hematogaseosa más delgada consiste en una fina capa de sustancia tensoactiva, una célula epitelial tipo I y su lámina basal, así como una célula endotelial capilar y su lámina basal. Con frecuencia, estas dos láminas basales se fusionan (fig. 19-19). Las células y las fibras del tejido conjuntivo que pueden estar entre las dos láminas basales ensanchan la barrera hematogaseosa. Estas dos disposiciones producen una **porción delgada** y una **porción gruesa** de la barrera (fig. 19-20). Se piensa que la mayor parte del intercambio gaseoso ocurre a través de la porción delgada de la barrera. Se considera que la porción gruesa es un sitio donde se puede acumular líquido tisular e incluso cruzar hacia los alvéolos. Los vasos linfáticos en el tejido conjuntivo de los bronquiolos terminales drenan el líquido que se acumula en la porción gruesa del tabique.

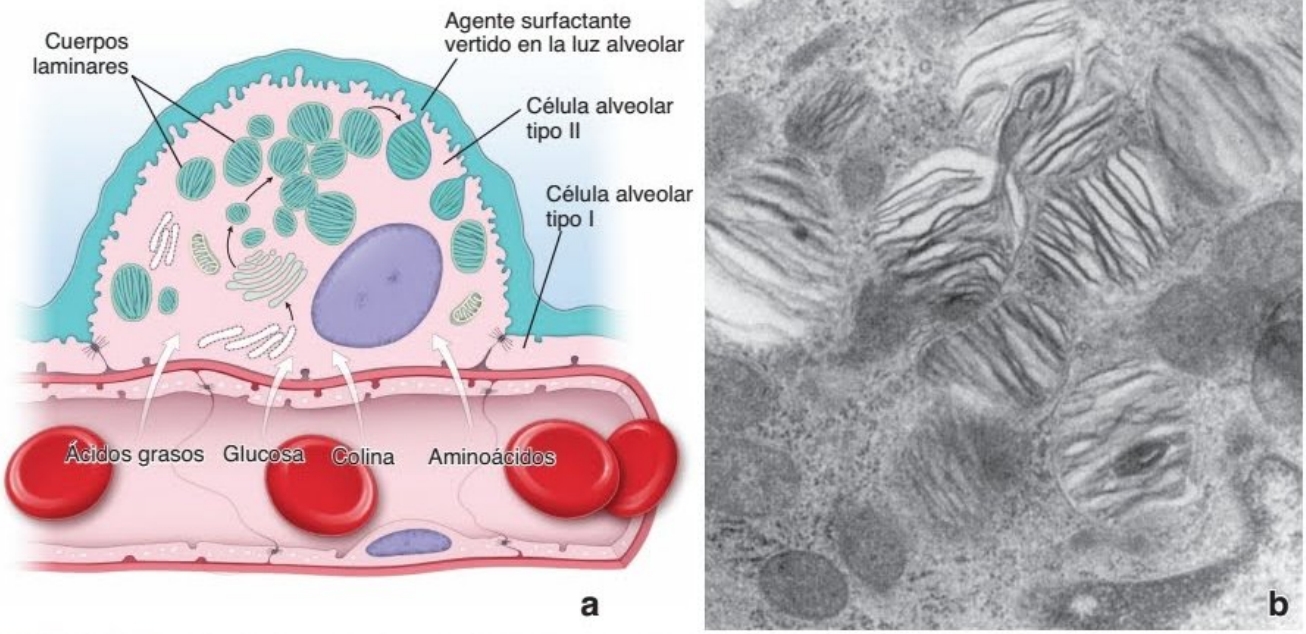

FIGURA 19-18. Diagrama de una célula alveolar tipo II y microfotografía electrónica de cuerpos laminares. a. El surfactante es una mezcla oleosa de proteínas, fosfolípidos y lípidos neutros que se sintetiza en el RER a partir de precursores que existen en la sangre. Estos precursores son la glucosa, los ácidos grasos, la colina y los aminoácidos. Los componentes proteínicos del agente surfactante se producen en el RER y se almacenan en el citoplasma dentro de los cuerpos laminares, que drenan en la luz del alvéolo. Con la ayuda de las proteínas tensoactivas, el agente surfactante se distribuye sobre la superficie de las células epiteliales que revisten los alvéolos en forma de una película delgada que reduce la tensión superficial. **b.** Microfotografía electrónica a gran aumento en la que se muestra el patrón laminar típico de las vesículas de secreción en las células alveolares tipo II. Estas vesículas contienen las proteínas precursoras del agente surfactante pulmonar. 38 000×.

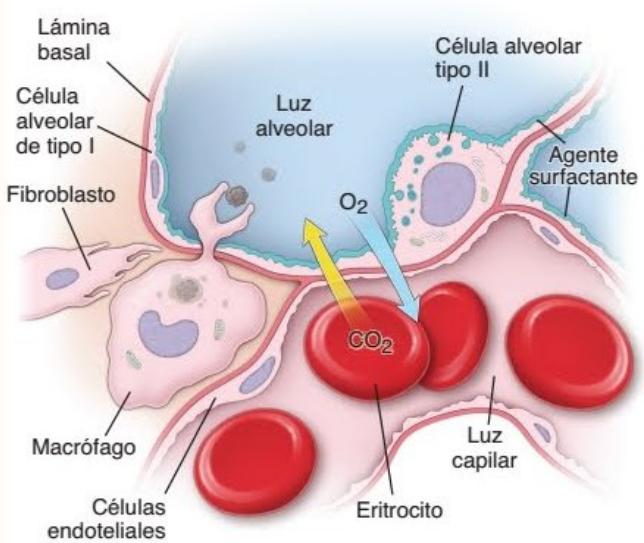

FIGURA 19-19. Diagrama de un tabique interalveolar. La figura muestra las porciones gruesa y delgada del tabique interalveolar. La porción delgada forma la barrera hematogaseosa y es responsable de la mayor parte del intercambio gaseoso que se produce en el pulmón. Las *flechas* indican la dirección del intercambio de CO_2 y O_2 entre el espacio aéreo alveolar y la sangre. La porción gruesa del tabique interalveolar desempeña un papel importante en la distribución de los líquidos y en su dinámica. Contiene células del tejido conjuntivo. Nótese el macrófago, en la porción gruesa, que extiende sus evaginaciones hacia la luz del alvéolo.

Los macrófagos alveolares eliminan partículas inhaladas de los espacios aéreos y eritrocitos del tabique.

Los **macrófagos alveolares** son singulares porque funcionan en el espacio aéreo del alvéolo (fig. 19-21). En dichos espacios aéreos barren la superficie para eliminar las partículas inhaladas (p. ej., polvo y polen), lo que les confiere uno de sus nombres alternativos: **células del polvo**. Los macrófagos alveolares derivan de monocitos de la sangre y pertenecen al sistema fagocítico mononuclear (*véase* p. 197). Fagocitan los eritrocitos que puedan introducirse en los alvéolos en la insuficiencia cardíaca (*véase* fig. 19-21). Algunos macrófagos distendidos pasan por el árbol bronquial en el moco y se eliminan por deglución o expectoración al llegar a la faringe. Los **macrófagos septales** residen en el tejido conjuntivo de los tabiques interalveolares. Representan una población de macrófagos alveolares que regresaron de los espacios aéreos de los alvéolos o permanecieron estacionarios en el tejido conjuntivo de los tabiques interalveolares. Están repletos de material acumulado de la fagocitosis y pueden permanecer en los tabiques durante una gran parte de la vida de una persona (fig. 19-22). Por lo tanto, en la autopsia, los pulmones de los habitantes urbanos y fumadores suelen exhibir muchos **macrófagos alveolares** y **septales** repletos de partículas de carbono, pigmento antracótico y partículas aciculares birrefringentes de sílice. Los macrófagos alveolares también fagocitan organismos infecciosos como *Mycobacterium tuberculosis*, que puede identificarse dentro de las células en muestras teñidas de forma adecuada. Estos bacilos no son digeridos por los macrófagos; por ello, otras infecciones o alteraciones que dañan

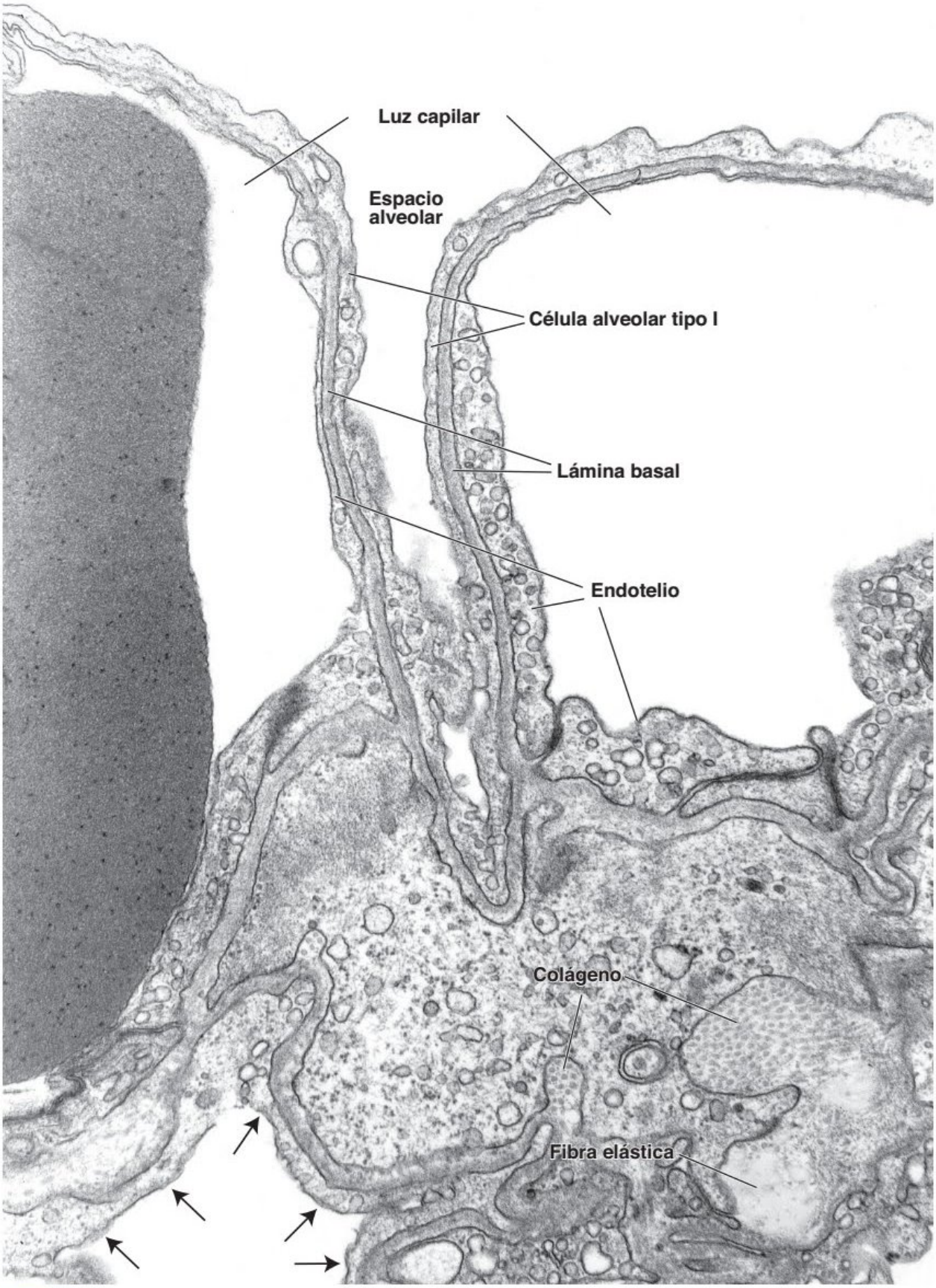

FIGURA 19-20. Microfotografía electrónica del tabique interalveolar. Esta imagen a gran aumento muestra la porción delgada de la barrera hematogaseosa, donde está formada por células alveolares tipo I, endotelio capilar y la lámina basal fusionada compartida por ambos tipos celulares. En la porción gruesa se localiza la célula alveolar tipo I (*flechas*) sobre una lámina basal; del lado opuesto hay tejido conjuntivo en el que se destacan fibrillas de colágeno y fibras elásticas. 33 000×.

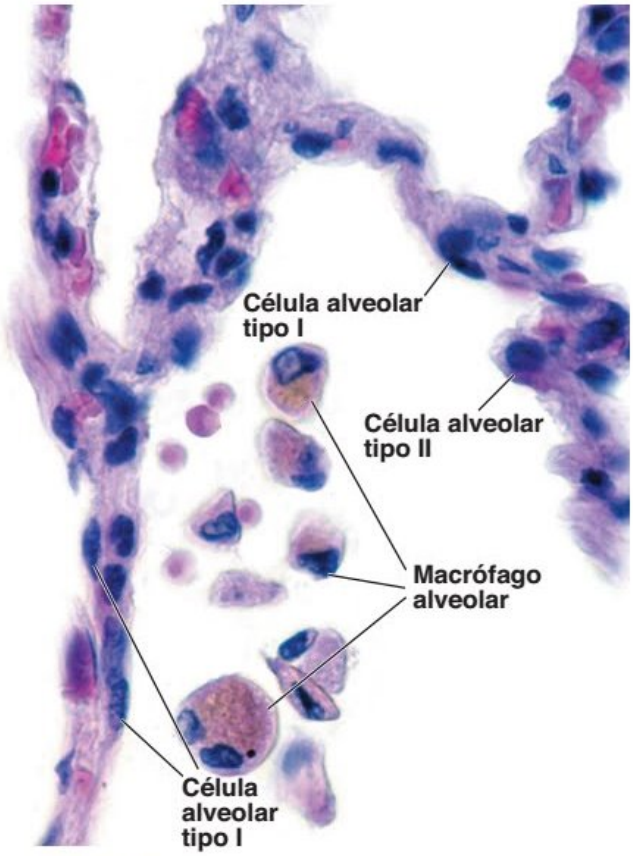

FIGURA 19-21. Microfotografía de macrófagos alveolares. En la imagen se muestra, con gran aumento, la estructura del tabique alveolar y la luz de un alvéolo que tiene macrófagos alveolares y eritrocitos. El citoplasma de los macrófagos alveolares, si existe en cantidad suficiente, a menudo contiene el pigmento pardo de hemosiderina proveniente de eritrocitos fagocitados. Estos macrófagos repletos de hemosiderina (a menudo llamados "células de la insuficiencia cardíaca") son típicos de las enfermedades cardíacas, en su mayoría insuficiencias ventriculares izquierdas que causan congestión pulmonar y edema. Esto produce una dilatación de los capilares alveolares y hemorragias pequeñas en los alvéolos. 560×.

a los macrófagos alveolares pueden provocar la liberación de las bacterias y una tuberculosis recurrente. Además, los datos más recientes sugieren que la apoptosis de los macrófagos septales contribuye al desarrollo del enfisema.

La circulación aérea colateral, a través de los poros alveolares, permite el paso del aire entre los alvéolos.

Los estudios de la estructura alveolar con el microscopio electrónico de barrido demuestran la existencia de orificios en los **tabiques interalveolares** que permiten la circulación de aire de un alvéolo a otro. Estos **poros alveolares** (**de Kohn**) pueden ser de gran importancia en algunos estados patológicos en los cuales la enfermedad pulmonar obstructiva bloquea el paso normal de aire a los alvéolos. Los alvéolos distales, con respecto al sitio de bloqueo, pueden continuar recibiendo aire a través de los poros desde un acino o lobulillo contiguo.

En la figura 19-23 se presenta una reseña básica de la información relacionada con el sistema respiratorio.

■ IRRIGACIÓN SANGUÍNEA

Los pulmones tienen circulación tanto pulmonar como bronquial.

La **circulación pulmonar** irriga los capilares del tabique interalveolar, la cual deriva de la arteria pulmonar que sale del ventrículo derecho del corazón. Las ramas de la arteria pulmonar discurren con los bronquios y los bronquiolos y llevan la sangre hasta los lechos capilares de los alvéolos. Esta sangre se oxigena y es recogida por capilares venosos pulmonares que se unen para formar vénulas. Al final forman las cuatro venas pulmonares que devuelven la sangre a la aurícula izquierda del corazón. El sistema venoso pulmonar se encuentra a cierta distancia de las vías respiratorias, en la periferia de los segmentos broncopulmonares.

La **circulación bronquial**, a través de las arterias bronquiales (que son ramas de la aorta), irriga todo el tejido pulmonar, excepto los alvéolos (las paredes de los bronquios y los bronquiolos, así como el tejido conjuntivo pulmonar, salvo el de los tabiques interalveolares). Las ramas más finas del árbol arterial bronquial también desembocan en los capilares pulmonares. Por lo tanto, las circulaciones bronquial y pulmonar se anastomosan más o menos a la altura de la transición entre la porción conductora y la porción respiratoria. Las venas bronquiales drenan solo el tejido conjuntivo de la región hiliar de los pulmones. La mayor parte de la sangre que llega a los pulmones a través de las arterias bronquiales los abandona través de las venas pulmonares.

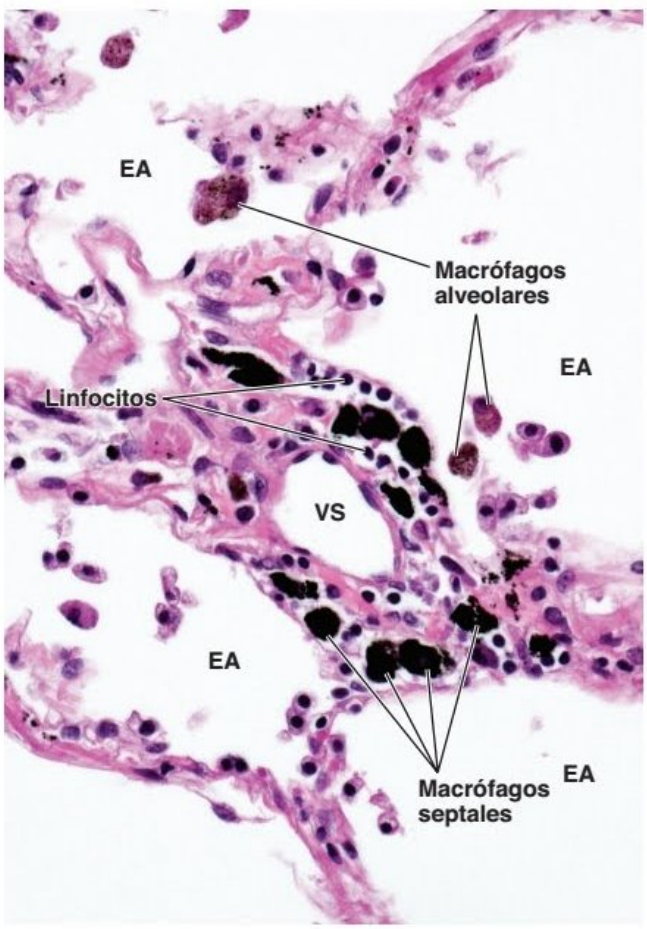

FIGURA 19-22. Microfotografía de macrófagos alveolares y septales. En esta microfotografía se muestran con gran aumento tabiques alveolares que rodean el espacio aéreo alveolar (*EA*). En *medio* el tabique contiene un vaso sanguíneo (*VS*) grande. Los macrófagos que fagocitaron detritos celulares y contaminantes ambientales inhalados (p. ej., partículas de polvo, sílice, alquitrán de los cigarrillos y microorganismos) en la luz alveolar vuelven a migrar hacia los tabiques alveolares, donde permanecen durante toda la vida. Aquí, estos macrófagos septales se ven como células grandes, de forma irregular, cargadas de inclusiones citoplasmáticas negras que oscurecen la visión del núcleo. Nótese que los macrófagos septales están rodeados por linfocitos, un signo de la respuesta inflamatoria. Los macrófagos alveolares que contienen el pigmento pardo de hemosiderina de los eritrocitos fagocitados también están presentes en la luz alveolar. 560×.

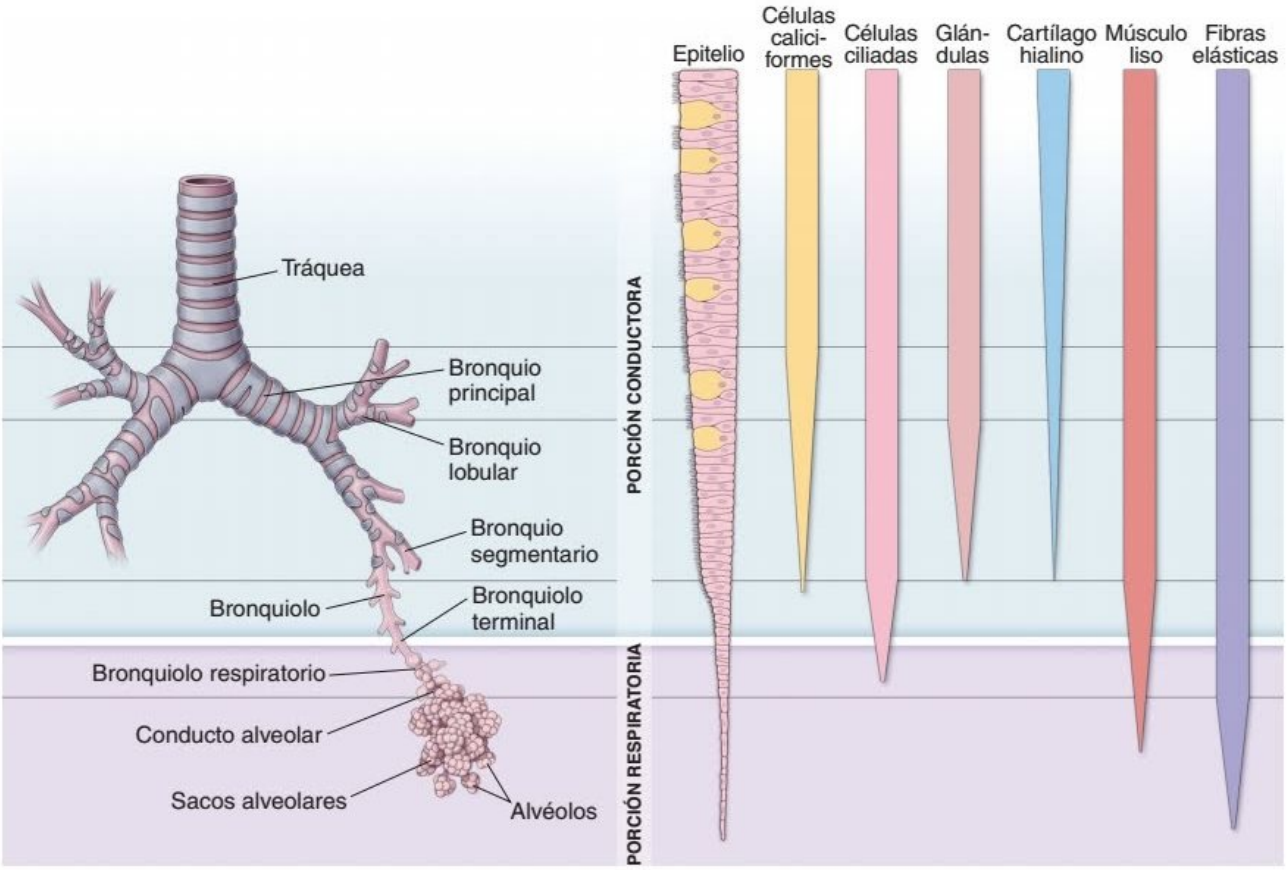

FIGURA 19-23. **Divisiones del árbol bronquial y resumen de sus características histológicas.**

■ VASOS LINFÁTICOS

Un **drenaje linfático** pulmonar doble establece un paralelismo con la irrigación sanguínea doble. Un conjunto de vasos linfáticos drena el parénquima pulmonar y sigue las vías respiratorias hasta el hilio. Los ganglios linfáticos se encuentran a lo largo del trayecto de los vasos linfáticos de mayor calibre. Un segundo conjunto de vasos linfáticos drena la superficie pulmonar y discurre en el tejido conjuntivo de la **pleura visceral**, una membrana serosa compuesta por un mesotelio superficial y el tejido conjuntivo subyacente.

■ INERVACIÓN

La mayoría de los nervios del pulmón no son visibles al microscopio óptico. Son componentes de las divisiones simpática y parasimpática del sistema nervioso autónomo y median reflejos que modifican las dimensiones de las vías respiratorias (y los vasos sanguíneos) por contracción del músculo liso que hay en sus paredes. Además, el sistema nervioso autónomo controla la secreción glandular de la mucosa respiratoria.

CUADRO 19-4

CORRELACIÓN CLÍNICA: FIBROSIS QUÍSTICA

La **fibrosis quística** (**FQ, mucoviscidosis**) es una enfermedad pulmonar obstructiva crónica de los niños y los adultos jóvenes. Es una alteración autosómica recesiva causada por una mutación en un gen llamado *regulador de la conductancia transmembrana de la fibrosis quística* (*CFTR, cystic fibrosis transmembrane regulator*), ubicado en el cromosoma 7. El producto de este gen, la **proteína del canal de Cl^-**, participa en la alteración final del moco y las secreciones digestivas, el sudor y las lágrimas. Todas las mutaciones del gen *CFTR* conducen al transporte epitelial anómalo de Cl^- que afecta la viscosidad de la secreción de las glándulas exocrinas. Casi todas las glándulas exocrinas secretan un moco de viscosidad anómala que obstruye las glándulas y sus conductos excretores.

La evolución de la enfermedad está determinada, en gran medida, por el grado de afectación pulmonar. Al nacimiento, los pulmones son normales. Sin embargo, la proteína del canal de Cl^- defectuosa en el epitelio bronquial hace que disminuya la secreción de Cl^- y aumente la reabsorción de Na^+ y agua desde la luz (fig. C19-4-1). Como resultado, el "barrido mucociliar" deja de funcionar de forma correcta y se acumula una secreción mucosa inusualmente espesa. Es probable que la lesión pulmonar se inicie por la obstrucción de los bronquiolos. La obstrucción bronquiolar ocluye las vías respiratorias y conduce a un engrosamiento de las paredes bronquiolares y a otras alteraciones degenerativas en los alvéolos. Debido a que los líquidos permanecen atrapados en los pulmones, las personas con fibrosis quística sufren infecciones frecuentes de las vías respiratorias.

(continúa)

CUADRO 19-4

CORRELACIÓN CLÍNICA: FIBROSIS QUÍSTICA (*CONTINUACIÓN*)

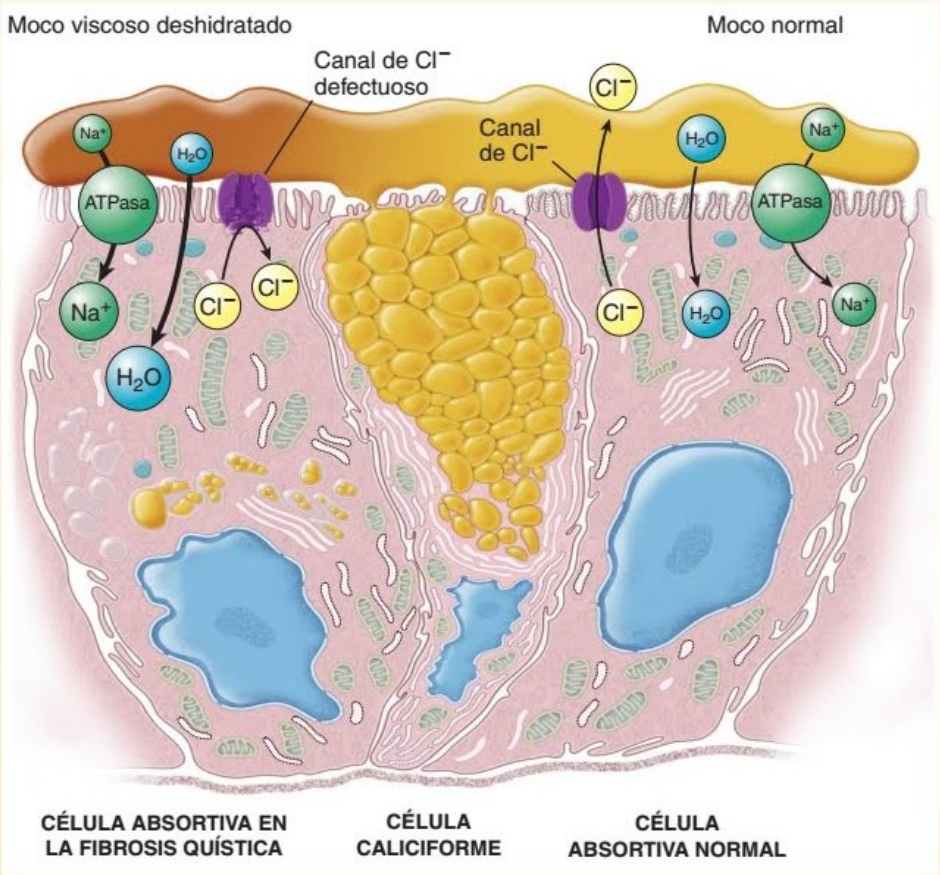

FIGURA C19-4-1. Diagrama de la fibrosis quística. En la fibrosis quística, la secreción de aniones Cl^- hacia la luz del árbol bronquial está muy disminuida debido a la falta o el mal funcionamiento de una proteína del canal del cloro. La reabsorción de Na^+ desde la luz del árbol bronquial aumenta y provoca la entrada de agua en la célula. Como resultado, la capa mucosa en el árbol bronquial se deshidrata y se torna muy viscosa. Este moco espeso es difícil de quitar mediante el mecanismo de barrido mucociliar y obstruye la luz del árbol bronquial, lo cual obstaculiza el flujo de aire.

CUADRO 19-5

CORRELACIÓN CLÍNICA: ENFERMEDAD PULMONAR OBSTRUCTIVA CRÓNICA Y NEUMONÍA

La **enfermedad pulmonar obstructiva crónica** (**EPOC**) es una afección pulmonar caracterizada por la obstrucción crónica del flujo de aire. Se han identificado varios subtipos de EPOC, que incluyen a la **bronquitis crónica**, el **asma obstructiva crónica** y el **enfisema**. Sin embargo, la gravedad de la EPOC es clínicamente más importante que el reconocimiento del subtipo específico.

El **enfisema** es una afección pulmonar caracterizada por un agrandamiento permanente de los espacios aéreos distales al bronquiolo terminal. Este agrandamiento se acompaña de la destrucción de la pared alveolar (fig. C19-5-1a). Por lo tanto, en esta enfermedad se pierde mucha superficie originalmente destinada al intercambio gaseoso. El enfisema es relativamente frecuente, se ve en cerca de la mitad de todas las autopsias y es fácil de reconocer. El enfisema suele ser consecuencia de inhalaciones crónicas de partículas extrañas, como polvo de carbón, fibras textiles y polvo de las construcciones. La causa más frecuente, sin embargo, es el hábito tabáquico.

La destrucción de la pared alveolar puede estar asociada con un exceso de lisis de elastina y de otras proteínas estructurales en los tabiques interalveolares. La elastasa y otras proteasas son segregadas por neutrófilos pulmonares, macrófagos y monocitos. Una enfermedad genética específica, la **insuficiencia de antitripsina α_1**, causa una forma particularmente grave de enfisema en individuos tanto heterocigotos como homocigotos. Si no se trata, generalmente es letal para los individuos homocigotos, pero su gravedad puede reducirse suministrando un inhibidor de la enzima de manera exógena.

Neumonía es un término genérico para describir la inflamación del parénquima pulmonar. A menudo es producto

CUADRO 19-5

CORRELACIÓN CLÍNICA: ENFERMEDAD PULMONAR OBSTRUCTIVA CRÓNICA Y NEUMONÍA

de infecciones víricas o bacterianas y, con menor frecuencia, de otros microorganismos. Algunos medicamentos (inmunosupresores) y las enfermedades autoinmunitarias aumentan el riesgo de ciertos tipos de neumonía. A pesar del impacto de los antibióticos, la neumonía causada por *Streptococcus pneumoniae* es bastante frecuente (casi el 50% de los casos), sobre todo en adultos jóvenes y de mediana edad. Otras bacterias habituales que causan neumonía incluyen *Haemophilus influenzae*, *Chlamydophila pneumoniae*, *Mycoplasma pneumoniae*, *Staphylococcus aureus* y varios microorganismos gramnegativos. La neumonía es adquirida con mayor frecuencia por individuos sin alteraciones primarias del sistema inmunitario en un entorno comunitario (**neumonía adquirida en la comunidad**). Sin embargo, también puede adquirirse por la propagación de la infección en un entorno hospitalario (**neumonía intrahospitalaria**) o como una **neumonía oportunista** en individuos con sistemas inmunitarios comprometidos.

En la etapa más temprana de la **neumonía bacteriana**, un líquido rico en proteínas (que contiene numerosos microorganismos) llena los alvéolos pulmonares. El marcado engrosamiento de los capilares que rodean a los alvéolos viene seguido por una migración masiva de neutrófilos y eritrocitos hacia el espacio aéreo alveolar (fig. C19-5-1b). En esta etapa, el pulmón se encuentra firme y rojo (se parece al hígado); por esta razón a menudo se le denomina ***estadio de hepatización roja*** de la neumonía. En el siguiente estadio, los macrófagos fagocitan neutrófilos fragmentados, así como otros restos celulares y tisulares. Esta etapa se denomina ***estadio de hepatización gris***, en la que la congestión disminuye pero el pulmón permanece firme. Después, el exudado alveolar es retirado, los espacios alveolares gradualmente vuelven a llenarse de aire y los pulmones regresan a su funcionamiento normal.

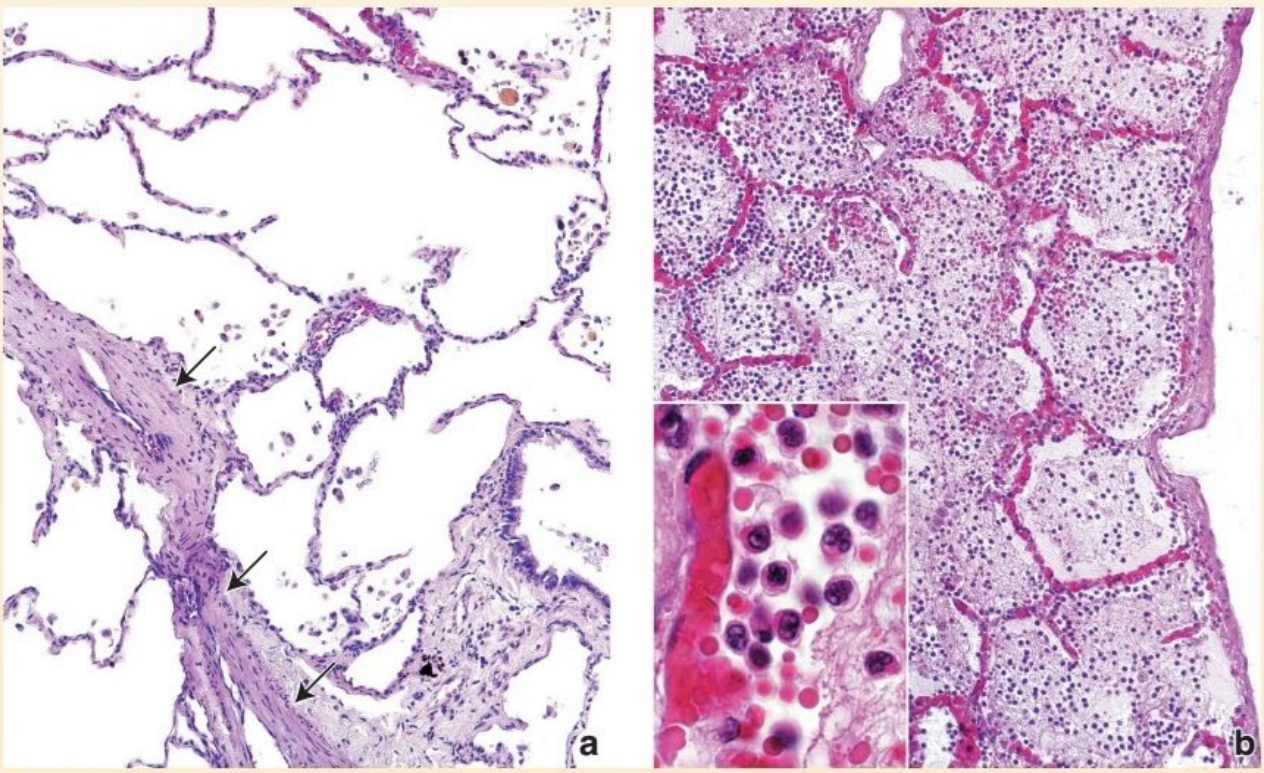

FIGURA C19-5-1. Microfotografías de enfisema y neumonía. a. En esta imagen de un corte del pulmón de una persona con enfisema se muestra la destrucción parcial de tabiques interalveolares que conduce al agrandamiento permanente de los espacios aéreos. Nótese que los cambios en el parénquima pulmonar se acompañan del engrosamiento de la pared de los vasos pulmonares (*flechas*) y de abundancia de células dentro de los espacios aéreos. Estas células son los macrófagos alveolares que se ven con mayor aumento en la figura 19-21. 240×. **b.** En esta imagen de un corte de pulmón se muestra la etapa inicial de una neumonía (inflamación del pulmón) aguda. Obsérvese que los espacios aéreos están llenos de un exudado que contiene leucocitos (sobre todo neutrófilos), eritrocitos y fibrina. Los capilares en el tabique interalveolar están dilatados y congestionados con eritrocitos. Los patólogos llaman *estado de hepatización roja* a esta etapa de la neumonía. En esta, durante el examen macroscópico, la porción afectada del pulmón aparece roja (por los capilares dilatados), firme (por la falta de espacios aéreos) y pesada (por el exudado dentro de los alvéolos); el término *hepatización* deriva de la semejanza del tejido pulmonar afectado con el del hígado. 240×. **Recuadro**. Parte de un alvéolo visto con mayor aumento. Nótese el capilar congestionado y dilatado dentro del tabique interalveolar. El espacio aéreo está lleno de neutrófilos y eritrocitos. En el *ángulo inferior derecho* se ve la organización inicial del exudado intraalveolar; nótese que la red de fibrina en desarrollo contiene neutrófilos y varios eritrocitos que han quedado atrapados. 420×.

SISTEMA RESPIRATORIO

FUNDAMENTOS DEL SISTEMA RESPIRATORIO

- El **sistema respiratorio** está compuesto por dos pulmones y una serie de vías aéreas que los comunican con el exterior.
- Las tres funciones principales del sistema respiratorio son la **conducción del aire**, su **filtración** y el **intercambio gaseoso** (respiración).
- La **parte superior del sistema respiratorio** (cavidades nasales, senos paranasales, nasofaringe y bucofaringe) se desarrolla a partir de la cavidad bucal primitiva.
- La **parte inferior del sistema respiratorio** (laringe, tráquea, bronquios con sus divisiones y los pulmones) se desarrolla desde la evaginación ventral del endodermo del intestino anterior.
- La **porción conductora** del sistema respiratorio incluye la porción superior del sistema respiratorio, la laringe, la tráquea, los bronquios y la mayoría de los bronquiolos (hasta los bronquiolos terminales).
- La **porción respiratoria** consiste en los bronquiolos respiratorios, los conductos alveolares, los sacos alveolares y los alvéolos.

CAVIDADES NASALES

- Las cámaras pares de las **cavidades nasales** se dividen en **vestíbulos** (entrada a las cavidades nasales), **regiones respiratorias** y **regiones olfatorias**.
- La **región respiratoria** está revestida por una **mucosa respiratoria** que contiene **epitelio cilíndrico seudoestratificado ciliado**.
- El epitelio respiratorio se compone de **células cilíndricas** alargadas con cilios (para mover las secreciones y otras partículas en la superficie de la mucosa), **células caliciformes** (mucosecretoras), **células en cepillo** (para la inervación sensitiva), **células de gránulos pequeños** (células enteroendocrinas para la secreción de hormonas y citocinas) y **células basales** (células madre).
- La **mucosa respiratoria** calienta, humedece y filtra el aire inspirado. Posee una red vascular extensa en la lámina propia, así como abundantes glándulas secretoras de mucosa y serosa.
- La **región olfatoria**, ubicada en el techo de la cavidad nasal, está revestida por un epitelio olfatorio seudoestratificado sin células caliciformes.
- El **epitelio olfatorio** se compone de **células de receptores olfatorios** (neuronas bipolares), **células de soporte**, **células en cepillo** y **células basales**.
- Las **células de receptores olfatorios** poseen cilios apicales inmóviles con los receptores acoplados a la proteína G que participan en la vía de transducción olfatoria.
- Las **glándulas olfatorias** (**glándulas de Bowman**) son una característica distintiva de la mucosa olfatoria.

FARINGE Y LARINGE

- La **faringe** es una continuación posterior de las cavidades bucal y nasal. Es el paso del alimento hacia el esófago y del aire hacia la laringe.
- La **laringe** es la conexión entre la faringe y la tráquea. Contiene **pliegues vocales** que controlan el flujo de aire a través de la laringe y vibran para producir sonido.
- La laringe está revestida por la **mucosa respiratoria**, con excepción de la superficie luminal de las cuerdas vocales, mismas que están cubiertas por un **epitelio plano estratificado**.

TRÁQUEA

- La **tráquea** se extiende desde la laringe hasta el mediastino, donde se divide en dos bronquios principales (primarios).
- La pared de la tráquea consiste en cuatro capas: **mucosa** (compuesta por un epitelio seudoestratificado ciliado sobre una membrana basal gruesa), **submucosa** (tejido conjuntivo denso irregular), **cartílago** (cartílagos hialinos con forma de "C") y **adventicia** (que adhiere la tráquea a las estructuras contiguas).

BRONQUIOS Y BRONQUIOLOS

- La tráquea se divide en **bronquios principales** (**primarios**) **derecho e izquierdo** que se introducen en los pulmones y se dividen consecutivamente hasta terminar en los bronquiolos.
- Los bronquios están revestidos por **mucosa respiratoria** con la misma composición celular que la de la tráquea. Poseen **placas cartilaginosas** y una capa circular de **músculo liso**.
- Los **bronquiolos** son ramas de los bronquios segmentarios que tienen un diámetro de 1 mm o menos y no poseen placas cartilaginosas ni glándulas.
- Los **bronquiolos terminales** conductores más pequeños están revestidos por un epitelio cúbico simple que contiene **células de Clara**. Estas células producen un agente surfactante (tensoactivo) que previene el colapso de las vías respiratorias.
- Los **bronquiolos respiratorios** son la primera parte del árbol bronquial que permite el intercambio gaseoso.

ALVÉOLOS

- El **bronquiolo respiratorio** se divide en conductos alveolares, que conducen a los sacos alveolares rodeados por cúmulos de alvéolos.
- Los **alvéolos** son los espacios aéreos terminales del sistema respiratorio. Sus tabiques son el sitio donde ocurre el intercambio gaseoso entre el aire y la sangre.
- El **epitelio alveolar** se compone de células alveolares de los tipos I y II (neumocitos) con algunas células en cepillo.
- Las **células alveolares tipo I** son células planas muy delgadas que recubren el 95% de la superficie alveolar y forman la barrera entre el espacio aéreo y la pared septal.
- Las **células alveolares tipo II** son células secretoras que producen y secretan surfactante, el cual disminuye la tensión superficial alveolar. Tienen cuerpos laminares característicos que se pueden observar con el microscopio electrónico.
- El **tabique interalveolar** es el sitio donde está la barrera **hematogaseosa**. Se compone de una capa delgada de surfactante, células epiteliales tipo I y células endoteliales capilares, ambas con su lámina basal. A menudo, esas dos láminas basales se fusionan.
- Los **macrófagos alveolares** y **septales** están presentes en los espacios aéreos alveolares y en el tejido conjuntivo septal, respectivamente.

IRRIGACIÓN, INERVACIÓN Y DRENAJE LINFÁTICO

- Los pulmones tienen circulación tanto pulmonar como bronquial.
- La **circulación pulmonar** lleva sangre a través de las ramas de la arteria pulmonar hasta la red de capilares que rodean los alvéolos para su oxigenación. La sangre es recolectada por capilares venosos pulmonares que generalmente conforman las venas pulmonares.
- La **circulación bronquial**, a través de las arterias bronquiales, irriga las paredes de los bronquios, los bronquiolos y al resto del tejido conjuntivo pulmonar.
- Los **nervios autónomos** siguen las ramas de las arterias pulmonares e inervan el músculo liso de los vasos sanguíneos, el árbol bronquial y la mucosa respiratoria.
- Un **drenaje linfático** pulmonar doble establece un paralelismo con la irrigación sanguínea doble. Cerca de los bronquios de mayor calibre suele haber acumulación de tejido linfático asociado a los bronquios (**BALT**) y ganglios linfáticos.

LÁMINA 69 ■ MUCOSA OLFATORIA

La **mucosa olfatoria** se encuentra en el techo y en parte de las paredes de la cavidad nasal. Su epitelio seudoestratificado es más grueso que el epitelio no sensitivo y actúa como receptor del olfato. El epitelio olfatorio consiste en **células olfatorias**, **de soporte**, **basales** y **en cepillo**.

Las células olfatorias son neuronas bipolares. La región apical de la célula está expandida en una vesícula olfatoria desde la cual se extienden cilios inmóviles, que son los verdaderos receptores, hacia las secreciones superficiales. La región celular basal se adelgaza para formar una prolongación axónica que se introduce en la lámina propia y se une a los axones de otras células receptoras para formar el nervio olfatorio. Las células de Schwann, grandes y cúbicas, son una característica destacada de estos axones que le confiere al nervio un aspecto poco habitual.

Las células de soporte son células cilíndricas con microvellosidades apicales. Se adhieren a las células de receptores olfatorios a través de las uniones adherentes y proporcionan soporte mecánico y metabólico. Las células basales son células madre desde las cuales, por diferenciación, se crean células olfatorias y células de soporte. Las células en cepillo corresponden al mismo tipo celular que se produce en el epitelio respiratorio no sensitivo.

La lámina propia está en contigüidad directa con el periostio. Contiene gran número de vasos sanguíneos y linfáticos, nervios amielínicos y mielínicos, así como **glándulas olfatorias**. Estas son glándulas tubuloalveolares serosas cuya secreción acuosa sirve como trampa y solvente para las sustancias odoríferas y, además, lava continuamente la superficie olfatoria.

Mucosa olfatoria, cavidad nasal, humano, Azan, 75×.

Microfotografía de orientación con poco aumento: parte de la pared de la cavidad nasal. Se señalan la **mucosa olfatoria** (*MO*), el hueso etmoides (*HE*) adyacente y el seno etmoidal (*SE*). La mucosa olfatoria está adherida de forma directa al tejido óseo; no hay submucosa. Sin embargo, en esta muestra, la mucosa se separa del tejido óseo debido a la retracción, un artificio de técnica muy frecuente. El **epitelio olfatorio** (*EpO*) es seudoestratificado, como el epitelio respiratorio; sin embargo, generalmente es más grueso. Nótese el **epitelio respiratorio** (*EpR*) incluido en la *parte inferior derecha* de la imagen. La característica más útil para identificar la mucosa olfatoria es la abundancia de nervios (*N*) amielínicos grandes y de **glándulas olfatorias** (**de Bowman**) (*GB*) en el tejido conjuntivo de la mucosa. También se pueden observar algunos vasos sanguíneos (arterias [*A*] y venas). Obsérvese que la mucosa respiratoria adyacente carece de nervios y tiene escasez relativa de glándulas.

Mucosa olfatoria, cavidad nasal, humano, Azan, 375×.

A mayor aumento es posible distinguir de modo general los tres tipos de células principales del epitelio olfatorio, esto de acuerdo con su aspecto y ubicación nuclear, así como por ciertas características citoplasmáticas. Por ejemplo, los núcleos de las **células de soporte** (*CS*) son un poco más densos y se encuentran más cerca de la superficie epitelial. Están dispuestos en una sola capa discreta. La célula de soporte tiene forma cilíndrica y se extiende desde la membrana basal a través de todo el espesor del epitelio. Justo debajo de esta capa están los cuerpos celulares de las **células de receptores olfatorios** (*CRO*). Se encuentran a diversas profundidades dentro del espesor del epitelio. La exploración minuciosa de los núcleos de estas células neuronales bipolares permite comprobar que contienen más eucromatina que los núcleos de las células de soporte y, a menudo, exhiben varios nucléolos. En esta muestra, los nucléolos aparecen como pequeños corpúsculos redondos y rojos. En algunos casos, en particular cuando hay retracción, se puede observar la prolongación dendrítica adelgazada que se extiende hacia la superficie olfatoria. Del mismo modo, a veces puede distinguirse una prolongación axónica en la región basal. Las **células basales** (*CBas*), que son las menos abundantes entre los tipos celulares principales, se caracterizan por núcleos redondos pequeños y citoplasma escaso. Están espaciadas de forma irregular y se encuentran en la proximidad de la membrana basal. Nótese que la mucosa olfatoria, a diferencia de la mucosa respiratoria, carece de células caliciformes.

La **lámina propia** contiene muchos vasos sanguíneos (capilares [*Cap*] y venas [*V*]) y linfáticos, nervios olfatorios (*N*) y glándulas olfatorias (de Bowman) (*GB*). Las **glándulas de Bowman** son estructuras tubuloalveolares ramificadas. Tienen una luz muy pequeña (*flechas*). Los conductos excretores se extienden desde la porción secretora de la glándula (desde muy cerca del epitelio suprayacente, *punta de flecha*) y atraviesan directamente el epitelio para verter sus secreciones en la superficie. Los conductos son muy cortos, lo que dificulta su identificación. Las delgadas evaginaciones axónicas (*EA*) de las células olfatorias a veces son visibles en la lámina propia antes de ser envueltas por las células de Schwann para formar los prominentes nervios olfatorios. Los núcleos observables en los nervios olfatorios pertenecen a las células de Schwann (*CSch*).

A, arteria
Cap, capilar
CBas, células basales
CRO, células de receptores olfatorios
CS, células de soporte
CSch, núcleos de células de Schwann
EA, evaginación axónica
EpO, epitelio olfatorio
EpR, epitelio respiratorio
GB, glándulas de Bowman
HE, hueso etmoides
MO, mucosa olfatoria
N, nervios olfatorios
SE, seno etmoidal
V, vena
flechas, luz de las glándulas de Bowman
punta de flecha, conducto de una glándula de Bowman que se introduce en el epitelio

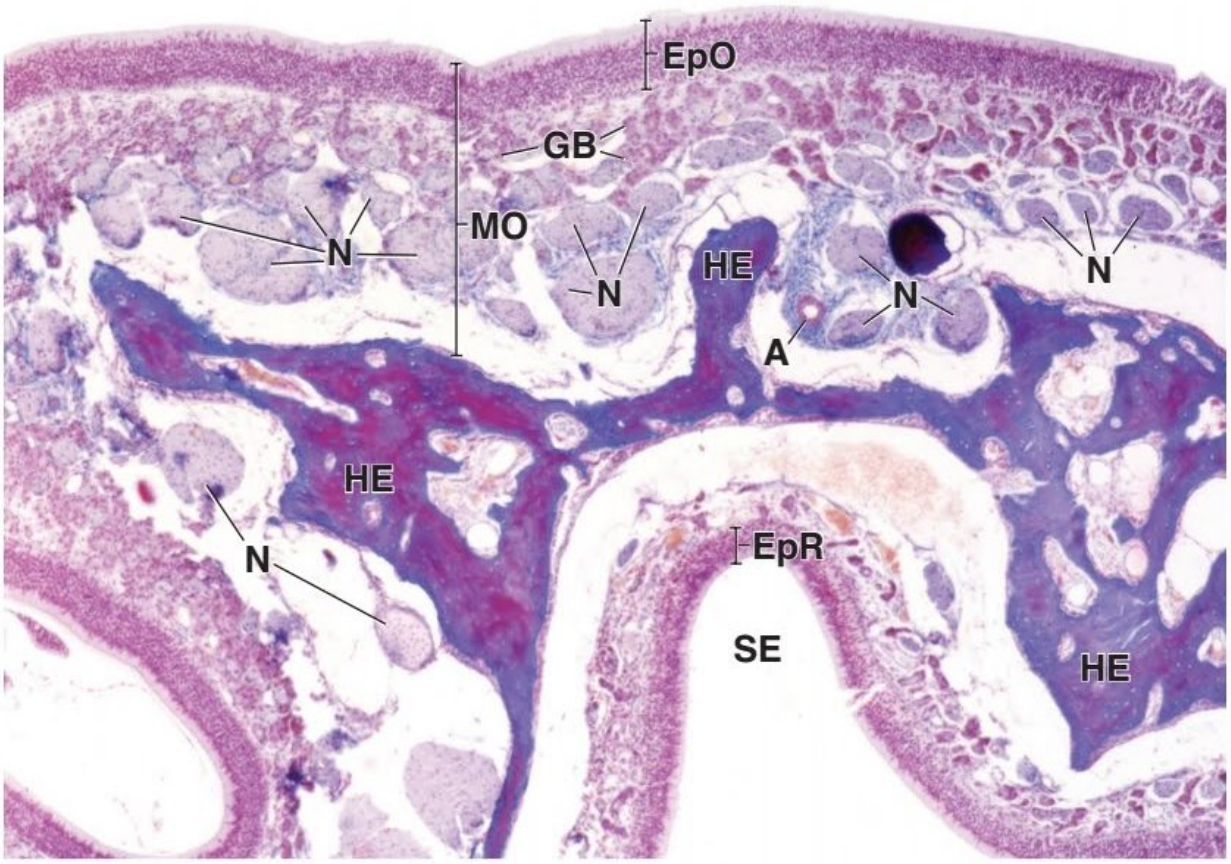
EpO
GB
MO
N
N
HE
N
A
N
HE
N
EpR
SE
HE

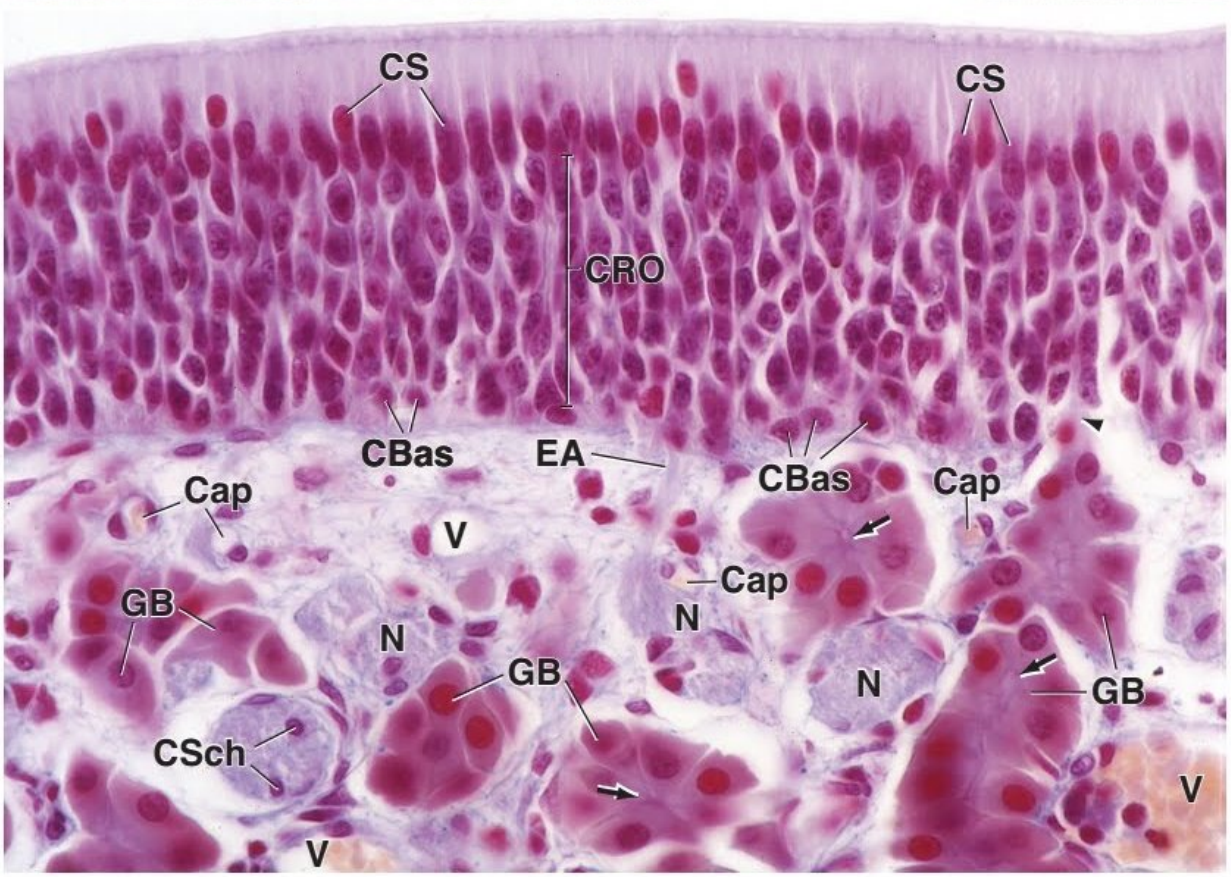
CS
CS
CRO
CBas
EA
CBas
Cap
Cap
Cap
V
GB
N
N
GB
N
GB
CSch
V
V

LÁMINA 70 ■ LARINGE

La **laringe** es la parte de las vías respiratorias ubicada entre la bucofaringe y la tráquea que interviene en la fonación. Consiste en un esqueleto cartilaginoso al cual están unidos los músculos intrínsecos y extrínsecos, así como una superficie mucosa que cambia las características de su epitelio, desde seudoestratificado en la vía aérea hasta plano estratificado en las regiones sometidas a la abrasión por la corriente de aire. Los músculos mueven algunos cartílagos y, al hacerlo, aumentan o disminuyen la abertura de la glotis e incrementan o reducen la tensión de los pliegues vocales (cuerdas). De esta manera, se generan vibraciones de diferentes longitudes de onda en el aire que pasa y se produce el sonido.

Laringe, simio, H&E, 15×.

Los **pliegues vocales** son estructuras con forma de crestas y una orientación anteroposterior (ventral-dorsal). En los cortes frontales, los pliegues vocales (*PVo*) se seccionan en sentido transversal, dando la apariencia aquí observada. Los dos pliegues vocales y el espacio que hay entre ellos constituyen la glotis. Justo por encima de cada pliegue vocal hay una cavidad alargada llamada ***ventrículo*** (*Ven*), y por encima del ventrículo hay otro pliegue llamado ***pliegue ventricular*** (*PVe*) o, a veces, cuerda vocal falsa. Por debajo, y laterales a los pliegues vocales, están los músculos vocales (*MV*). Dentro del pliegue vocal hay una cantidad considerable de material elástico, aunque no suele ser visible en los preparados de rutina teñidos con H&E. Este material elástico es parte del ligamento vocal. Se encuentra en dirección anteroposterior dentro del pliegue vocal y desempeña un papel importante en la fonación.

Pliegues ventricular y vocal, laringe, simio, H&E, 160×.

Las superficies de los **pliegues vocales** ventriculares, dentro del *rectángulo 1* de la *figura de arriba*, se muestran aquí a mayor aumento y con una rotación de 90° en el sentido de las agujas del reloj. En la parte medial, ambos pliegues están revestidos de **epitelio plano estratificado** (*EPe*). Ahí el contacto entre las superficies es considerable. Lateralmente, las superficies constan de un **epitelio cilíndrico estratificado** (*ECe*). El contacto entre estas superficies causa menos desgaste. En la lámina propia de la mucosa de la laringe hay glándulas pequeñas (*GL*).

Cavidad infraglótica, laringe, simio, H&E, 160×.

Aquí se muestra con mayor aumento el contenido del *rectángulo 2* de la *microfotografía de arriba*. Esta región de la laringe, situada por debajo de los ventrículos y la hendidura glótica, se comunica con la tráquea y recibe el nombre de *cavidad infraglótica*. En ella es visible la transición entre el **epitelio plano estratificado** (*EPe*), con sus células superficiales aplanadas, y el **epitelio cilíndrico estratificado** (*ECe*), con sus células superficiales alargadas. La lámina propia está formada por tejido conjuntivo que contiene glándulas (*GL*).

Cavidad infraglótica, laringe, simio, H&E, 160×.

Justo debajo de la porción de la laringe que se muestra en la *microfotografía de arriba*, el revestimiento epitelial de la cavidad infraglótica de la laringe cambia de nuevo para convertirse en **epitelio cilíndrico seudoestratificado** (*ECSe*) y ciliado. Obsérvense las columnas de citoplasma que indican claramente la estirpe cilíndrica de las células superficiales. En la *parte superior* de la figura, el epitelio es cilíndrico estratificado y en la *parte inferior* es cilíndrico seudoestratificado. Esta distinción es difícil de hacer con el examen de una sola muestra, como la que se ve aquí, y se necesita mayor información para lograrla. La información adicional es la presencia de cilios en el epitelio cilíndrico seudoestratificado, pues este epitelio es típicamente ciliado. Aunque no sea evidente en las microfotografías, debe tenerse en cuenta que el epitelio cilíndrico estratificado tiene una distribución muy limitada y suele estar entre epitelio plano estratificado y algunos otros tipos epiteliales (p. ej., cilíndrico seudoestratificado [aquí] o cilíndrico simple en la unión anorrectal, lám. 64). La lámina propia es un tejido conjuntivo celular laxo y contiene también algunas glándulas (*GL*).

ECe, epitelio cilíndrico estratificado
ECSe, epitelio cilíndrico seudoestratificado
EPe, epitelio plano estratificado
GL, glándulas
MV, músculo vocal
PVe, pliegues ventriculares
PVo, pliegues vocales
Ven, ventrículos

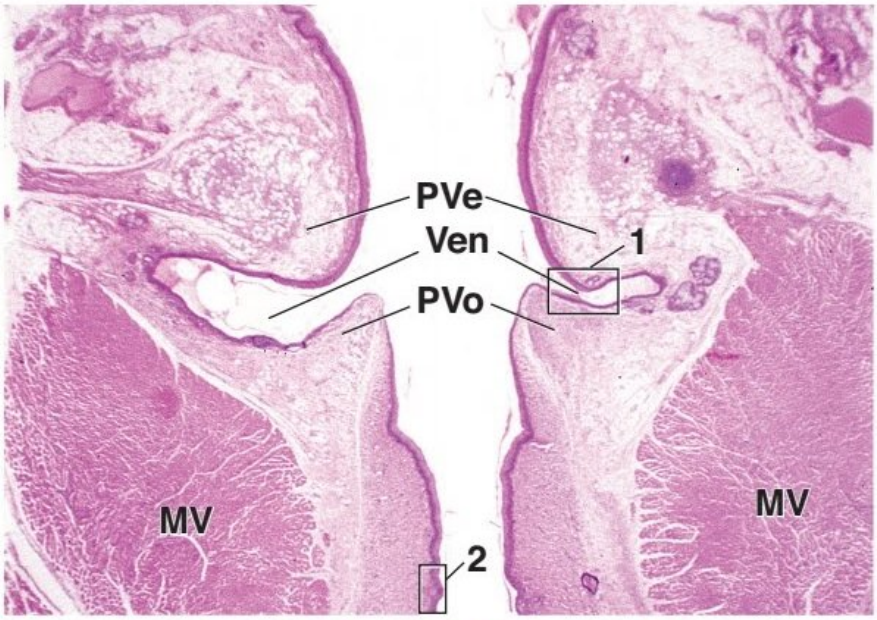
PVe
Ven
PVo
1
2
MV
MV

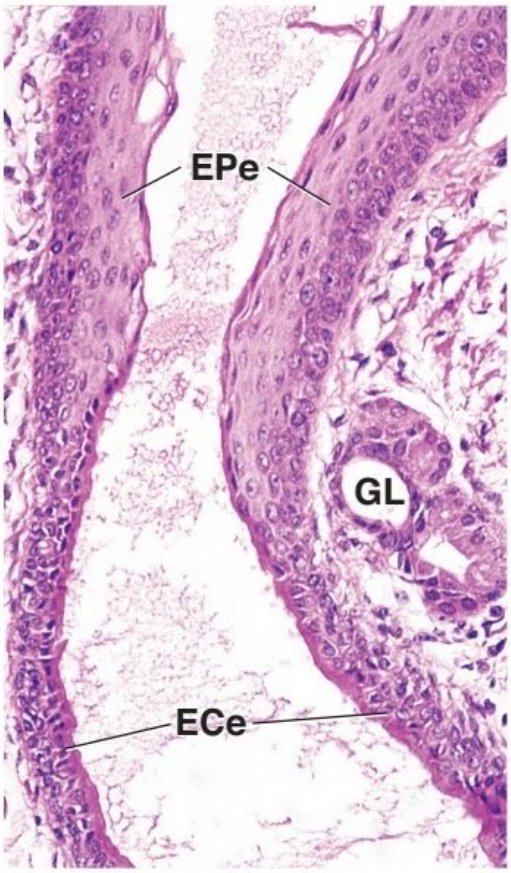
EPe
GL
ECe

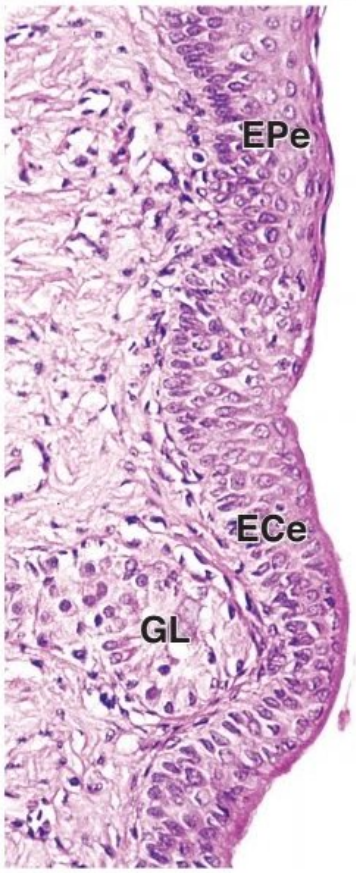
EPe
ECe
GL

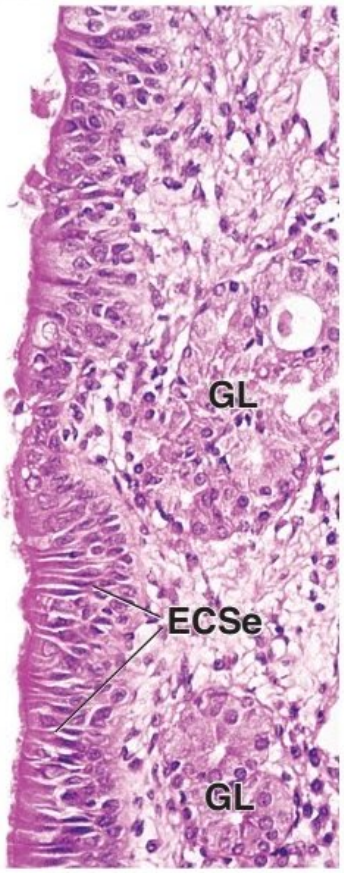
GL
ECSe
GL

LÁMINA 71 ■ TRÁQUEA

La **tráquea** es un tubo corto de unos 2.5 cm de diámetro y unos 10 cm de longitud. Se extiende desde la laringe hasta más o menos la mitad del tórax, donde se divide en dos bronquios principales (**bronquios primarios**). Su función principal es la de servir como un conducto para el aire. La luz de la tráquea se mantiene abierta por medio de una serie de cartílagos hialinos en forma de "C" que se apilan uno encima de otro para formar una estructura de soporte. Tejido fibroelástico y músculo liso (el **músculo traqueal**) rellenan la brecha entre los extremos libres de los cartílagos en el borde posterior de la tráquea, contigua al esófago. La tráquea y los bronquios primarios están revestidos por el epitelio típico de las vías respiratorias (cilíndrico seudoestratificado ciliado).

Al introducirse en los pulmones, los bronquios primarios se ramifican de inmediato para dar lugar a los **bronquios lobulares** (**bronquios secundarios**) que abastecen los dos lóbulos del pulmón izquierdo y los tres lóbulos del pulmón derecho. En el pulmón, los cartílagos en forma de "C" son sustituidos por una cubierta de placas cartilaginosas (a veces superpuestas) que rodea completamente los bronquios.

Tráquea, humano, H&E, 90×.

Microfotografía con poco aumento de la pared posterior de la tráquea humana; se muestra el **epitelio cilíndrico seudoestratificado ciliado** (*ECSc*) sobre una **membrana basal** (*MB*) bien desarrollada. La membrana basal, que consiste en fibras de colágeno finas y compactas, es en realidad una capa reticular inusualmente gruesa y densa y, por lo tanto, es parte de la lámina propia. Es particularmente evidente en la tráquea humana y puede engrosarse por irritación crónica, como ocurre con los fumadores. En el epitelio respiratorio se pueden observar abundantes células caliciformes (*CC*) en forma de espacios ovoides claros. Bajo este epitelio hay una **lámina propia** (*LP*) delgada y una submucosa (*SubM*) gruesa y densa. Hay glándulas seromucosas (*GL*) a ambos lados del **músculo traqueal** (*MT*), que es una banda de tejido muscular liso que rellena la brecha entre los extremos posteriores de los cartílagos traqueales en forma de "C" (no ilustrados) que sirve para separar la tráquea del esófago. El tejido adiposo (*Adi*) también está presente en la submucosa entre el esófago y la tráquea.

Tráquea, humano, H&E, 65×.

En esta microfotografía se muestra la pared de la tráquea a la altura de un extremo del cartílago traqueal (*CT*) con forma de "C". La porción del **epitelio cilíndrico seudoestratificado ciliado** (*ECSc*) no presenta tantas células caliciformes como la figura anterior. Sin embargo, la **membrana basal** (*MB*) es evidente, como lo son la **lámina propia** (*LP*) muy celular y la **submucosa** (*SubM*) de la tráquea. Una vez más, las glándulas seromucosas (*GL*) son evidentes por debajo de la submucosa. Los extremos de los haces del músculo traqueal (*MT*) están situados hacia la línea media, posteriores con respecto a las glándulas. Un pequeño nódulo linfático (*NL*) se encuentra junto al extremo de uno de los haces. En el tejido conjuntivo que se localiza entre el músculo traqueal y la pared del esófago (no mostrado en esta imagen), hay una cantidad importante de tejido adiposo (*Adi*).

Tráquea, humano, H&E, 250×; recuadro 500×.

En esta microfotografía de la pared traqueal vista con mayor aumento y en el *detalle*, los cilios del **epitelio cilíndrico seudoestratificado ciliado** (*ECSc*) se identifican muy bien, al igual que la línea densa formada por los cuerpos basales (*CuB*) de los cilios (*Ci*) en el citoplasma apical de las células epiteliales. Las **células caliciformes** (*CC*) se reconocen con facilidad, y el desplazamiento de su núcleo aplanado (*N*) hacia la base de la célula es evidente. El espesor y la densidad de la **membrana basal** (*MB*) son más fáciles de apreciar aquí que con el menor aumento de las otras imágenes. En el centro de la submucosa se observa una vénula (*V*) que contiene "fantasmas" de eritrocitos; también hay algunas células inflamatorias (*Cin*), probablemente linfocitos, junto a la vena y dispersos en la submucosa, pero con mayor densidad en la lámina propia. En el *extremo inferior* de la imagen se ven apenas algunas partes de las glándulas seromucosas (*GL*).

Adi, tejido adiposo
CC, células caliciformes
Ci, cilios
Cin, células inflamatorias
CuB, cuerpos basales
CT, cartílago traqueal
ECSc, epitelio cilíndrico seudoestratificado ciliado
GL, glándulas
LP, lámina propia
MB, membrana basal
MT, músculo traqueal
N, núcleo de célula caliciforme
NL, nódulo linfático
SubM, submucosa
V, vena

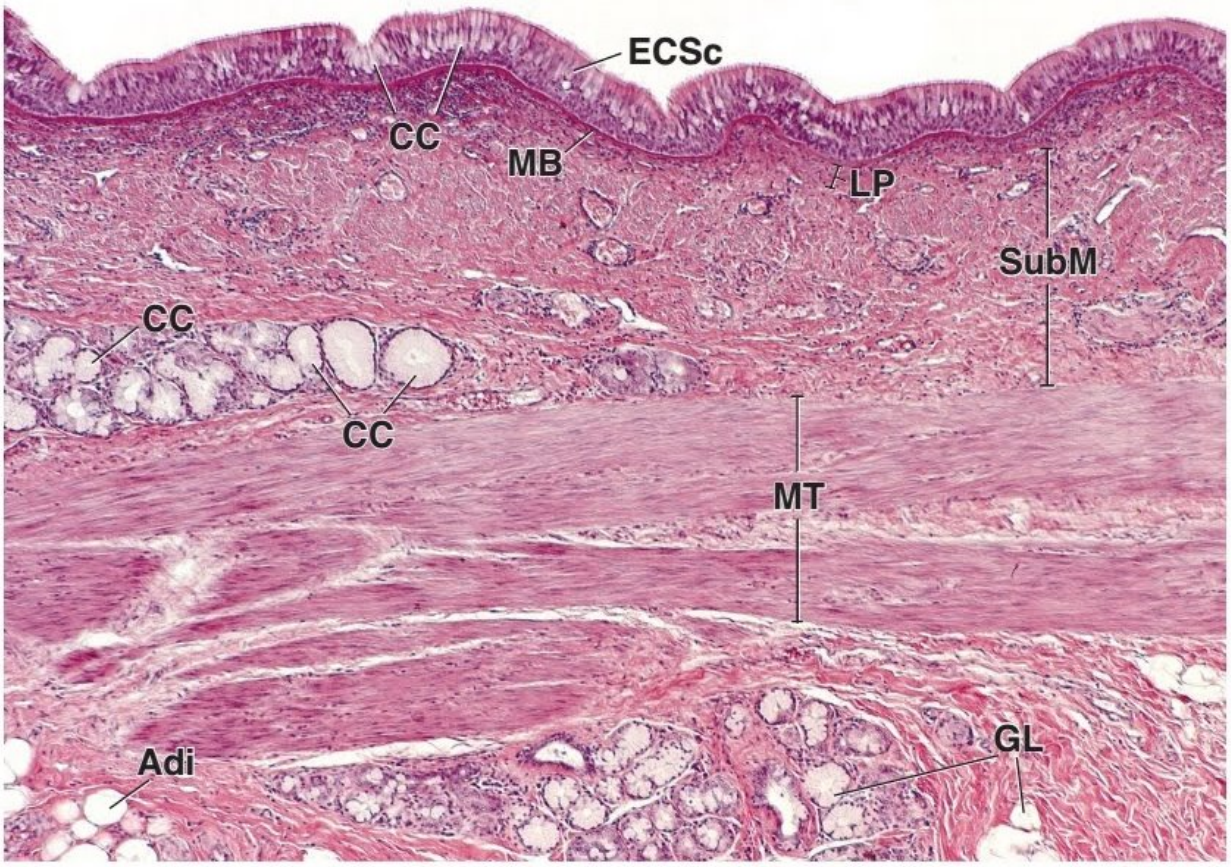
ECSc
CC
MB
LP
SubM
CC
CC
MT
GL
Adi

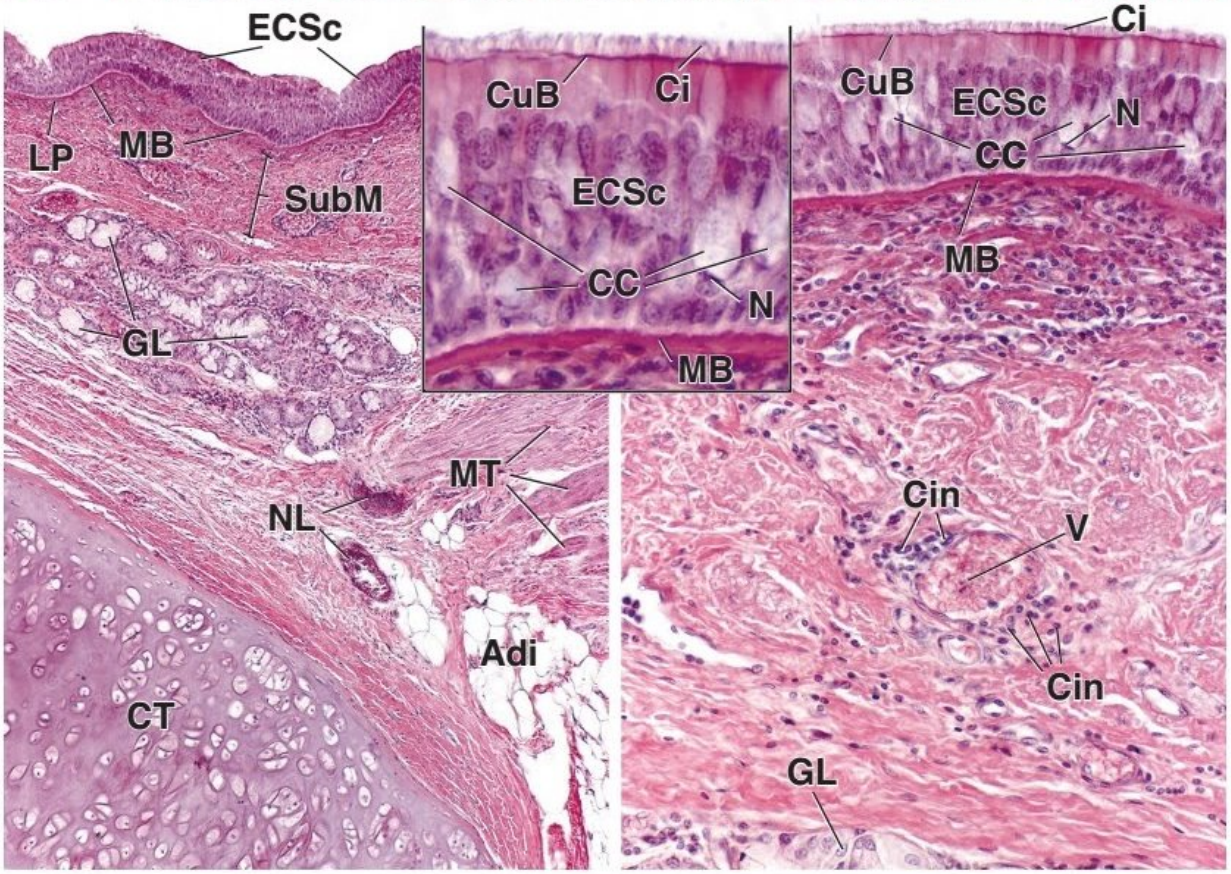
ECSc
LP
MB
SubM
GL
CuB
Ci
ECSc
CC
N
MB
MT
NL
Adi
CT
Ci
CuB
ECSc
N
CC
MB
Cin
V
Cin
GL

LÁMINA 72 ■ BRONQUIOLOS Y VÍAS AÉREAS TERMINALES

El **bronquio primario** que entra en cada pulmón se divide en bronquios secundarios y terciarios más pequeños. A medida que los bronquios se vuelven más pequeños, algunos componentes de la pared desaparecen o se reducen en cantidad. Por último, la vía respiratoria adquiere características muy diferentes de las de un bronquio y comienza a llamarse ***bronquiolo***. Las características que distinguen a los bronquiolos son la falta de cartílago, la pérdida de las glándulas submucosas y la desaparición gradual de las células caliciformes. El epitelio cambia de cilíndrico seudoestratificado a cilíndrico simple ciliado e, incluso, algunas células cilíndricas carecen de cilios. El músculo liso ocupa una porción relativamente mayor en la pared bronquiolar respecto a la pared bronquial.

Los bronquiolos de conducción de diámetro más pequeño, los **bronquiolos terminales**, están revestidos por un epitelio cúbico simple ciliado que entre las células ciliadas tiene células de Clara, las cuales secretan un agente surfactante (tensoactivo) que impide la adhesión luminal de las paredes bronquiolares durante la espiración. Los **bronquiolos respiratorios** son la primera parte del árbol bronquial que permite el intercambio gaseoso. Los bronquiolos respiratorios constituyen una zona de transición en la que se producen tanto conducción de aire como intercambio gaseoso. Las evaginaciones dispersas de paredes delgadas que emite el bronquiolo respiratorio reciben el nombre de ***alvéolos***, que son las estructuras en las que se produce el intercambio gaseoso entre el aire inspirado y los capilares sanguíneos.

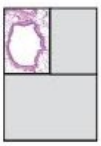

Bronquiolo, pulmones, humano, H&E, 75×.

Aquí se muestra un **bronquiolo** (*B*) típico. A su lado siempre hay vasos sanguíneos (*VS*). Las características principales de la pared bronquiolar muy evidentes en la imagen son los haces de músculo liso (*ML*) y el epitelio de revestimiento (que se observa con mayor aumento en la lám. 73). Un aumento mayor mostraría que el epitelio es ciliado. La cantidad de tejido conjuntivo es mínima, y con tan poco aumento no es visible. Sin embargo, está presente y separa el músculo en haces (la capa muscular no es una capa única y continua). El tejido conjuntivo contiene colágeno y algunas fibras elásticas. No hay glándulas en la pared del bronquiolo. A su alrededor hay espacios aéreos o alvéolos que conforman la mayor parte del pulmón.

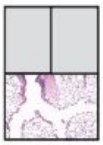

Bronquiolo terminal y bronquiolos respiratorios, pulmón, humano, H&E, 75×.

En esta microfotografía puede verse el corte longitudinal de un segmento corto de bronquiolo (*B*) que se ramifica en dos **bronquiolos respiratorios** (*BR*). La última porción de un bronquiolo, que se dividirá en bronquiolos respiratorios, se denomina ***bronquiolo terminal***. No participa en el intercambio entre aire y sangre; sin embargo, los bronquiolos respiratorios sí participan en dicho intercambio. Las *flechas* marcan el lugar donde finaliza el bronquiolo terminal. No es raro encontrar cartílago (*Car*) en la pared bronquiolar, donde se produce la ramificación. Junto al bronquiolo hay vasos sanguíneos (*VS*) y un nódulo de linfocitos (*Lin*).

El bronquiolo respiratorio tiene una pared formada por dos componentes: uno consiste en recesos con una pared similar a la de los alvéolos y, por lo tanto, capaz de intercambiar gases; el otro tiene una pared formada por células cúbicas pequeñas que parecen estar apoyadas en un pequeño haz de material eosinófilo. Este es el músculo liso rodeado por una delgada cubierta de tejido conjuntivo. Ambos componentes se aprecian con mayor aumento en la lámina 73.

Alvéolos, pulmones, humano, H&E, 75×.

El componente más distal de la vía respiratoria es el alvéolo. Los grupos de alvéolos que comparten una abertura común reciben el nombre de ***saco alveolar*** (*SA*). Los alvéolos que forman un tubo se denominan ***conductos alveolares*** (*CA*). La superficie exterior del tejido pulmonar es la serosa (*S*); consiste en un revestimiento de células mesoteliales apoyadas sobre una pequeña cantidad de tejido conjuntivo. Esa es la capa que los anatomistas llaman ***pleura visceral***.

B, bronquiolo
BR, bronquiolo respiratorio
CA, conducto alveolar
Car, cartílago
Lin, nódulo de linfocitos
ML, músculo liso
S, serosa
SA, saco alveolar
VS, vasos sanguíneos
flechas, final del bronquiolo terminal

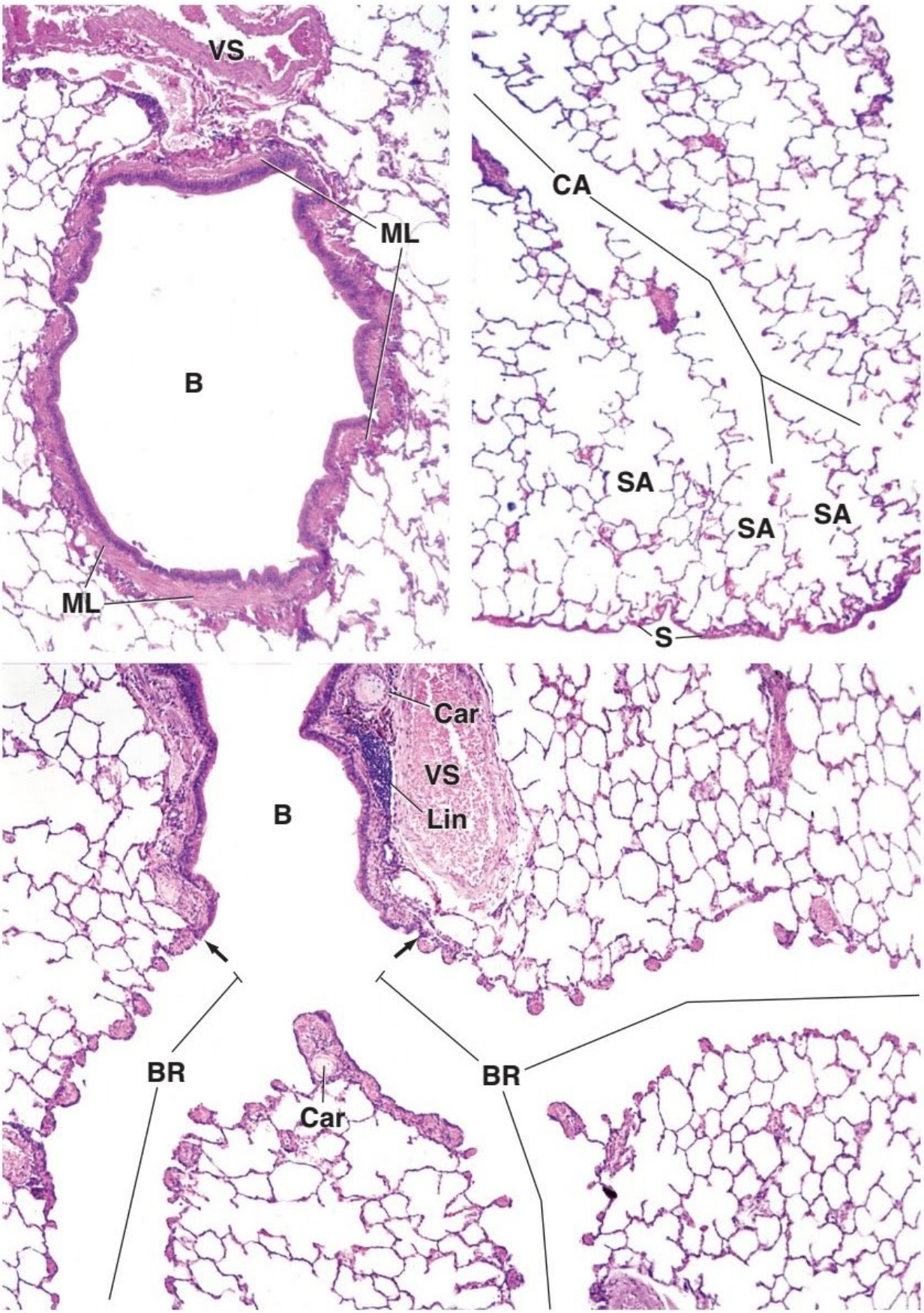
VS
ML
B
ML
CA
SA
SA
SA
S
Car
VS
Lin
B
BR
Car
BR

LÁMINA 73 ■ BRONQUIOLO TERMINAL, BRONQUIOLO RESPIRATORIO Y ALVÉOLOS

Los **bronquiolos respiratorios** continúan dividiéndose para formar los **conductos alveolares**, vías respiratorias cuya pared está compuesta por hileras de alvéolos que tienen anillos de músculo liso, con aspecto de rodetes, en los tabiques interalveolares. Los conductos alveolares terminan en **sacos alveolares**, espacios grandes rodeados por cúmulos de alvéolos que se abren a estos espacios. Los alvéolos están revestidos por **células alveolares tipo I**, células planas muy delgadas que cubren alrededor del 95% de la superficie alveolar, así como **células alveolares tipo II**, células cúbicas que secretan **surfactante** (tensoactivo), que disminuye la tensión superficial en la frontera entre el aire y el epitelio. El tejido que hay entre los alvéolos adyacentes se denomina ***tabique interalveolar***. Está formado por células epiteliales alveolares y su lámina basal, la lámina basal del endotelio capilar subyacente y las células endoteliales mismas, así como cualquier otro elemento de tejido conjuntivo que pudiera encontrarse entre las dos láminas basales. El **tabique interalveolar** es el sitio donde está la barrera **hematogaseosa**.

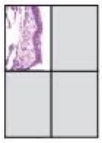

Bronquiolo terminal, pulmón, humano, H&E, 550×.

Aquí se muestran las características histológicas de la pared bronquiolar terminal. El epitelio ciliado se extiende desde la *parte superior* de la figura hasta el indicador con forma de *rombo*. Este es un **epitelio cilíndrico seudoestratificado ciliado** (*ECSc*). Todavía hay algunas células basales, de allí la designación de *seudoestratificado*. En otras partes, el epitelio puede ser cilíndrico simple ciliado; sin embargo, justo antes de convertirse en un bronquiolo respiratorio, puede incluir células cúbicas o semicilíndricas no ciliadas. Estas células no ciliadas son **células de Clara** (*CCl*) *más allá del indicador con forma de rombo*. Las células de Clara producen un agente surfactante que contribuye a la expansión de los pulmones. El músculo liso (*ML*) de la pared bronquiolar se organiza en haces; otras células bajo el epitelio y alrededor del músculo liso pertenecen al tejido conjuntivo.

Bronquiolo respiratorio, pulmón, humano, H&E, 550×.

Aquí y en la *figura inferior izquierda* se muestra la pared de un **bronquiolo respiratorio**. Los alvéolos (*Alv*) son los espacios aéreos terminales que se aprecian a la *izquierda* en ambas figuras. La luz del bronquiolo respiratorio está a la *derecha*. Por lo general, la pared del bronquiolo respiratorio consiste en regiones alternadas gruesas y delgadas. Las regiones gruesas son similares a la pared del bronquiolo, excepto que su superficie está formada por células de Clara cúbicas y no por células epiteliales cilíndricas. Por lo tanto, como se observa aquí, las **células de Clara** (*CCl*) son las células que recubren la superficie de las regiones gruesas, y debajo de ellas hay **haces de músculo liso** (*ML*) con una pequeña cantidad interpuesta de tejido conjuntivo. Las regiones delgadas son semejantes a la pared alveolar; esto se considera más adelante.

Bronquiolo respiratorio, pulmón, humano, H&E, 550×.

El **bronquiolo respiratorio** que se muestra en esta imagen es un poco más distal que el de la *imagen superior derecha*. Desde un punto de vista estructural, la pared del bronquiolo respiratorio está rodeada por alvéolos (*Alv*) y muestra esencialmente idénticas características a las que se observan en la *imagen superior derecha*, excepto que hay menos células de Clara y los haces de músculo liso (*ML*) son un poco más delgados.

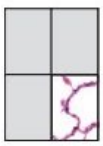

Alvéolos, pulmón, humano, H&E, 800×.

El componente central de la pared alveolar es el **capilar** (*Cap*) y en ciertos lugares existe tejido conjuntivo asociado. A cada lado, donde encara los alvéolos (*Alv*), entre el capilar y los espacios aéreos se interpone una célula plana. Se trata de un **neumocito tipo I**. En algunos sitios, la célula tipo I está separada de la célula endotelial capilar por una sola lámina basal compartida por las dos células. Esta es la porción delgada del complejo alvéolo-capilar, que se aprecia claramente en la *parte superior* de la figura (*flechas*). El intercambio gaseoso se produce a través de la porción delgada del complejo alvéolo-capilar. Por otra parte, el tejido conjuntivo se interpone entre el neumocito tipo I y la célula endotelial del capilar; cada una de estas células epiteliales conserva su propia lámina basal.

Un segundo tipo de célula, la célula del tabique (*CT*) o **neumocito tipo II**, también recubre el espacio aéreo alveolar. Esta célula tiene forma típicamente redonda (en lugar de aplanada) y su núcleo está rodeado por una notable cantidad de citoplasma, parte del cual puede ser claro. La célula del tabique produce un agente surfactante diferente del de la célula de Clara, que también permite que el pulmón se expanda.

Alv, alvéolo
Cap, capilar
CCl, célula de Clara
CT, célula del tabique (neumocito tipo II)
ECSc, epitelio cilíndrico seudoestratificado ciliado
ML, músculo liso
flechas, porción delgada del complejo alvéolo-capilar
rombo, transición de epitelio cilíndrico seudoestratificado a células de Clara

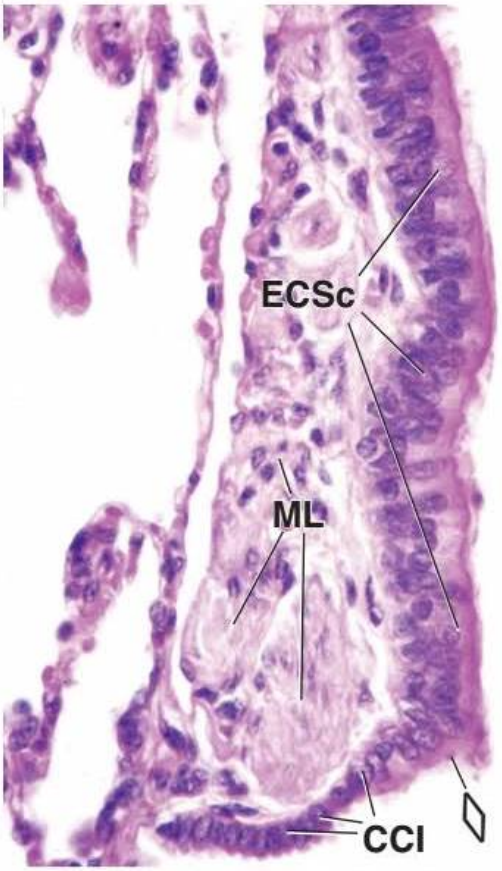
ECSc
ML
CCl

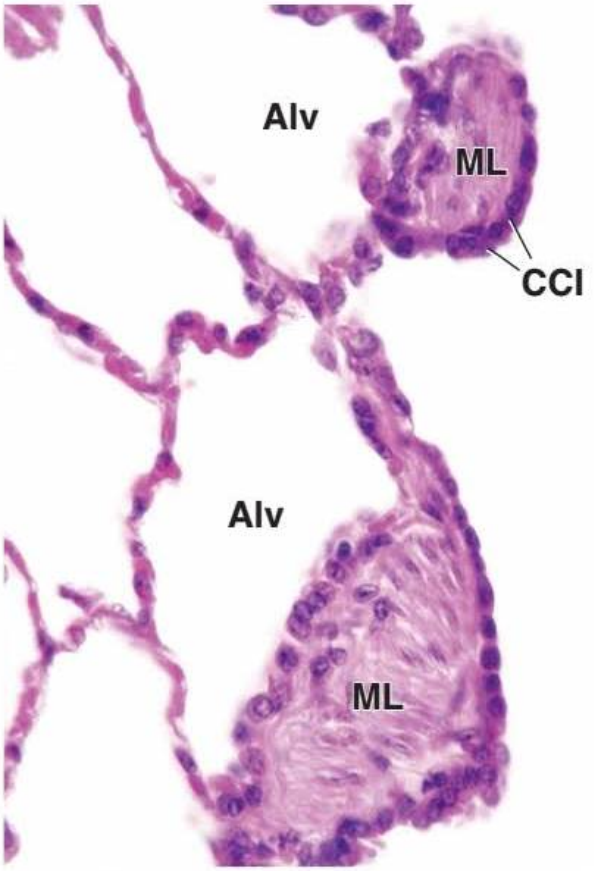
Alv
ML
CCl
Alv
ML

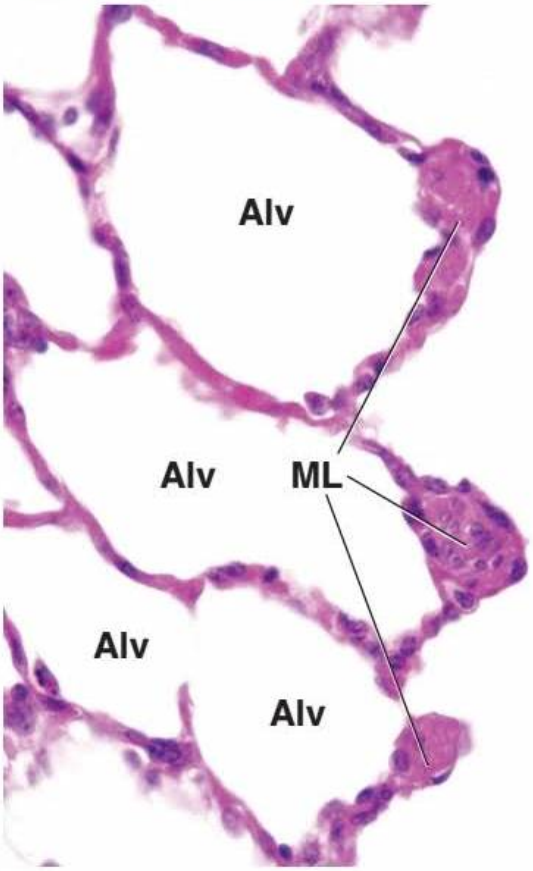
Alv
Alv
ML
Alv
Alv

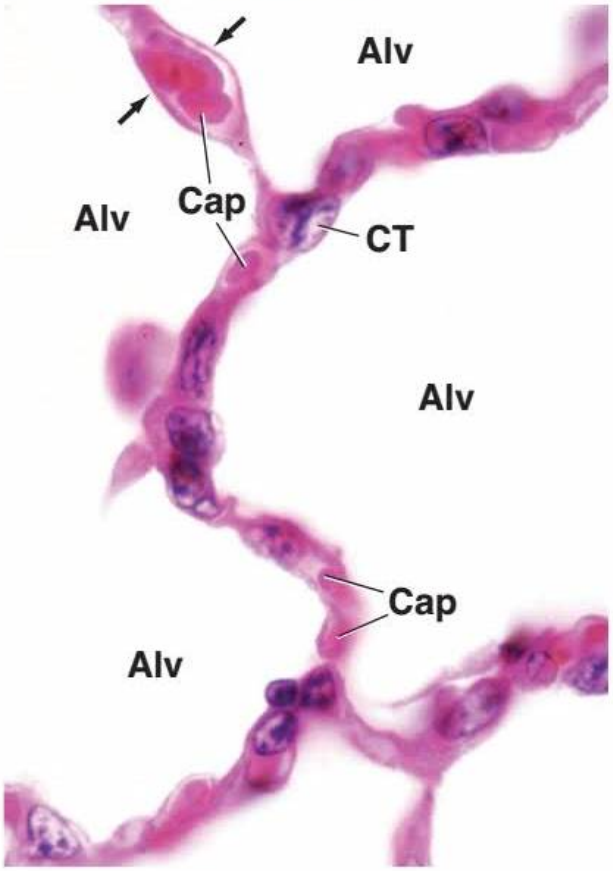
Alv
Alv
Cap
CT
Alv
Cap
Alv

20 APARATO URINARIO

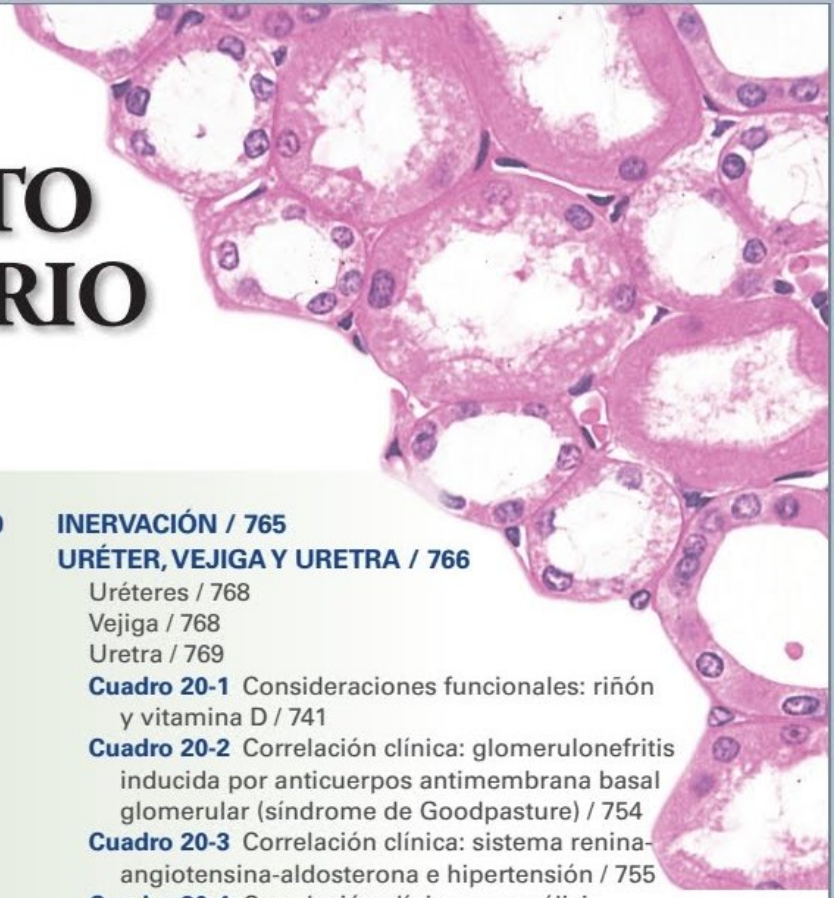

FUNDAMENTOS DEL APARATO URINARIO / 740
ESTRUCTURA GENERAL DEL RIÑÓN / 741
- Cápsula / 741
- Corteza y médula / 742
- Lóbulos y lobulillos renales / 743
- Nefrona / 743
- Conductos colectores / 746
- Aparato de filtración del riñón / 747
- Mesangio / 752
- Aparato yuxtaglomerular / 753

FUNCIÓN TUBULAR RENAL / 756
- Túbulo contorneado proximal / 756
- Túbulo recto proximal / 758
- Segmento delgado del asa renal (de Henle) / 758
- Túbulo recto distal / 759
- Túbulo contorneado distal / 760
- Túbulo conector / 760
- Conductos colectores corticales y medulares / 760

CÉLULAS INTERSTICIALES / 761
HISTOFISIOLOGÍA DEL RIÑÓN / 762
IRRIGACIÓN SANGUÍNEA / 763
VASOS LINFÁTICOS / 765
INERVACIÓN / 765
URÉTER, VEJIGA Y URETRA / 766
- Uréteres / 768
- Vejiga / 768
- Uretra / 769
- **Cuadro 20-1** Consideraciones funcionales: riñón y vitamina D / 741
- **Cuadro 20-2** Correlación clínica: glomerulonefritis inducida por anticuerpos antimembrana basal glomerular (síndrome de Goodpasture) / 754
- **Cuadro 20-3** Correlación clínica: sistema renina-angiotensina-aldosterona e hipertensión / 755
- **Cuadro 20-4** Correlación clínica: uroanálisis (examen general de orina) / 756
- **Cuadro 20-5** Consideraciones funcionales: estructura y función de los canales de acuaporina / 762
- **Cuadro 20-6** Consideraciones funcionales: regulación de la función del conducto colector por la hormona antidiurética / 763

HISTOLOGÍA 101 / 770

■ FUNDAMENTOS DEL APARATO URINARIO

El aparato urinario está compuesto por los dos **riñones**; los dos **uréteres**, que conducen la orina desde los riñones hasta la **vejiga**, y la **uretra**, que transporta la orina desde la vejiga hacia el exterior del organismo.

Los riñones desempeñan un papel importante en la homeostasis corporal mediante la conservación de líquidos y electrólitos, así como la eliminación de desechos metabólicos.

Al igual que los pulmones y el hígado, los **riñones** recuperan biomoléculas esenciales y eliminan desechos. Para mantener la **homeostasis**, los riñones conservan agua, electrólitos y algunos metabolitos. Estos son indispensables para mantener el pH plasmático constante regulando el equilibrio acidobásico; lo anterior se logra mediante la excreción de iones hidrógeno cuando los líquidos corporales se tornan demasiado ácidos o con la excreción de bicarbonato cuando los líquidos corporales se vuelven muy alcalinos. Los riñones desempeñan un papel importante en la regulación y el mantenimiento de la composición y el volumen del líquido extracelular. Los productos de desecho metabólicos se excretan desde las células hacia la circulación y después, en los riñones, se eliminan de la sangre por filtración y **excreción** en la orina.

Los riñones son órganos muy irrigados; reciben alrededor del 25% del gasto cardíaco. La función renal tanto excretora como homeostática comienza cuando la sangre llega al **aparato de filtración** en el **glomérulo**. Inicialmente, el plasma se separa de las células y las proteínas grandes y se obtiene un **ultrafiltrado glomerular** de la sangre, la orina primaria, que las células del riñón modifican mediante

CUADRO 20-1

CONSIDERACIONES FUNCIONALES: RIÑÓN Y VITAMINA D

A pesar de su nombre, la **vitamina D** es en realidad un precursor inactivo que requiere una serie de transformaciones para convertirse en la hormona totalmente activa que regula la concentración del calcio en el plasma. En el cuerpo humano, la vitamina D proviene de dos fuentes:

- La **piel**, en la cual la **vitamina D_3** (**colecalciferol**) se produce con rapidez por la acción de la luz ultravioleta sobre el precursor 7-deshidrocolesterol. La piel es la fuente principal de vitamina D_3, en especial en regiones donde los alimentos no están complementados con esta vitamina. Por lo general, entre 30 min y 2 h de exposición solar al día pueden proporcionar suficiente vitamina D para cubrir las necesidades corporales diarias.
- La **dieta**, de la cual se absorbe la vitamina D_3, asociada con quilomicrones, en el intestino delgado.

En la sangre, la vitamina D_3 se une a la **proteína fijadora de vitamina D** y es transportada hacia el hígado. La primera transformación ocurre en el parénquima hepático e implica la hidroxilación de la vitamina D_3 para formar **25-OH vitamina D_3**. Este compuesto se libera en el torrente sanguíneo, donde una segunda hidroxilación en los túbulos proximales del riñón produce la **1,25-$(OH)_2$ vitamina D_3 (calcitriol)**, altamente activa. El proceso es regulado de forma indirecta por un incremento en la concentración plasmática de Ca^{2+} que desencadena la secreción de hormona paratiroidea, o directamente mediante la reducción de los fosfatos circulantes, lo que a su vez estimula la actividad de la 1α-hidroxilasa, responsable de la conversión de la 25-OH vitamina D_3 en 1,25-$(OH)_2$ vitamina D_3 activa. La 1,25-$(OH)_2$ vitamina D_3 estimula la absorción intestinal de Ca^{2+} y fosfato, así como la movilización del Ca^{2+} de los huesos. Por consiguiente, esta vitamina es necesaria para el desarrollo y crecimiento normales de los huesos y dientes. Un compuesto relacionado, la **vitamina D_2** (**ergocalciferol**), experimenta las mismas conversiones que la vitamina D_3 y produce idénticos efectos biológicos.

Los pacientes con **enfermedades renales** (**nefropatías**) **crónicas** en etapa terminal no pueden convertir de manera adecuada la vitamina D en sus metabolitos activos, lo que conduce a insuficiencia de vitamina D_3. En los adultos, la insuficiencia de vitamina D_3 se manifiesta como alteraciones en la mineralización y reducción de la densidad ósea. Los pacientes con nefropatías crónicas (en especial aquellos sometidos a hemodiálisis renal prolongada) con frecuencia necesitan complementos de vitamina D_3 y calcio para evitar la alteración grave de la homeostasis del calcio, producto del hiperparatiroidismo secundario, una complicación habitual en este tipo de pacientes. La insuficiencia de vitamina D_3 durante la niñez causa **raquitismo**, una enfermedad deformadora de los huesos causada por alteraciones en la osificación.

reabsorción selectiva y secreción específica. La **orina** definitiva es transportada por los uréteres hacia la vejiga, donde se almacena hasta que se elimina a través de la uretra.

La orina definitiva contiene agua y electrólitos; productos de desecho como urea, ácido úrico y creatinina; así como productos de la degradación de diversas sustancias.

El riñón también funciona como un órgano endocrino.

Las **actividades endocrinas** del riñón comprenden las siguientes:

- Síntesis y secreción de la hormona glucoproteínica **eritropoyetina** (**EPO**), que actúa sobre la médula ósea y regula la formación de eritrocitos en respuesta a la reducción de la concentración de oxígeno en la sangre. La EPO es sintetizada por las células endoteliales de los capilares peritubulares en la corteza renal y actúa sobre receptores específicos expresados en la superficie de las células progenitoras eritrocíticas (Er-P, *erythrocyte progenitor*) en la médula ósea. La **eritropoyetina humana recombinante** (**epoetina**) se utiliza para el tratamiento de la **anemia** en los pacientes con **enfermedad renal en etapa terminal**. También se emplea para el tratamiento de la anemia ocasionada por **mielodepresión**, como la que desarrollan los pacientes con sida que reciben tratamiento con fármacos antirretrovirales, como la zidovudina (ZDV).
- Síntesis y secreción de la proteasa ácida **renina**, una enzima que interviene en el control de la presión arterial y el volumen sanguíneo. La renina es producida por las células yuxtaglomerulares y escinde el angiotensinógeno circulante para liberar angiotensina I (proangiotensina; *véase* p. 769).
- Hidroxilación de **25-hidroxicolecalciferol** (**25-hidroxivitamina D_3**), un precursor esteroide producido en el hígado, hacia su forma hormonalmente activa 1,25-dihidroxivitamina D_3. Este paso es regulado sobre todo por la hormona paratiroidea (PTH, *parathyroid hormone*), que estimula la actividad de la enzima 1α-hidroxilasa y aumenta la producción de la hormona activa (cuadro 20-1).

■ ESTRUCTURA GENERAL DEL RIÑÓN

Los **riñones** son grandes órganos rojizos con forma de haba ubicados a cada lado de la columna vertebral en el espacio retroperitoneal de la cavidad abdominal. Se extienden desde la duodécima vertebra torácica hasta la tercera vértebra lumbar; el riñón derecho está ubicado un poco más bajo que el izquierdo. Cada riñón mide aproximadamente 10 cm de largo × 6.5 cm de ancho (desde el borde cóncavo hasta el borde convexo) × 3 cm de espesor. En el **polo superior** de cada riñón, incluida dentro de la fascia renal y de una gruesa capa protectora de tejido adiposo perirrenal, se ubica la **glándula suprarrenal**. El **borde medial** del riñón es cóncavo y contiene una incisura vertical profunda denominada ***hilio***, que permite la entrada y salida de los vasos y los nervios renales, así como la salida de la **pelvis renal**, es decir, el segmento que posteriormente da origen al uréter, dilatado a manera de embudo. Un corte del riñón muestra la relación entre estas estructuras tal como aparecen justo por dentro del hilio en un espacio denominado ***seno renal*** (fig. 20-1). Si bien no se muestra en la ilustración, el espacio entre estas estructuras y a su alrededor está lleno de tejido conjuntivo laxo y tejido adiposo.

Cápsula

La superficie del riñón está cubierta por una **cápsula** de tejido conjuntivo. Dicha cápsula está compuesta por dos capas bien definidas: una capa externa de fibroblastos y fibras de colágeno, y una capa interna con un componente celular de miofibroblastos (fig. 20-2). La contractilidad de los miofibroblastos contribuiría a resistir las variaciones de volumen y presión que pueden acompañar a las variaciones en el funcionamiento renal. Sin embargo, se desconoce su

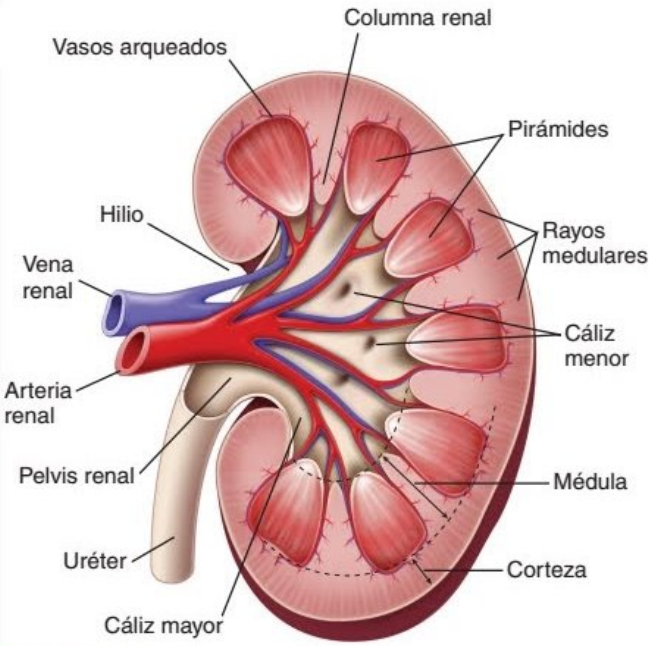

FIGURA 20-1. Diagrama de la estructura del riñón. En la imagen se ilustra la hemisección de un riñón que revela su organización estructural.

papel específico. La cápsula se introduce a la altura del hilio, donde forma el tejido conjuntivo que cubre el seno y se torna continuo con el tejido conjuntivo que forma las paredes de los cálices renales y la pelvis renal (*véase* fig. 20-1).

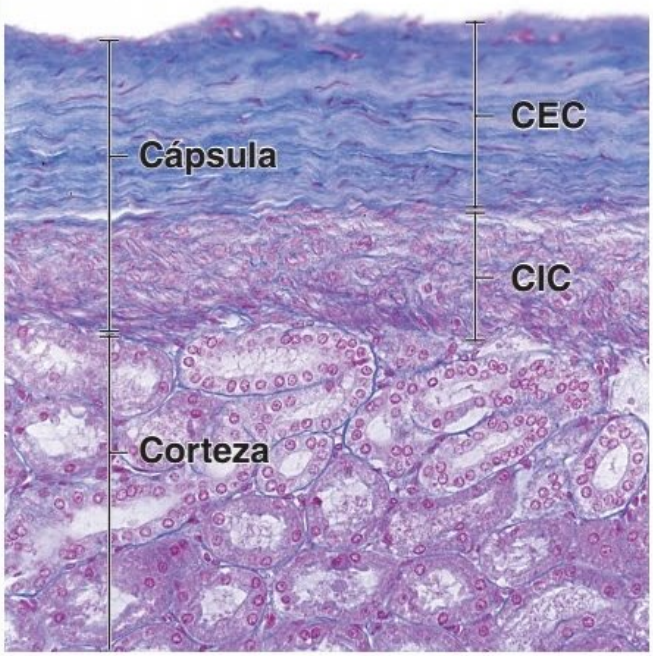

FIGURA 20-2. Microfotografía de la cápsula de un riñón humano. En esta imagen de un corte teñido con Mallory-Azan se muestra la cápsula y parte de la corteza subyacente. La capa externa de la cápsula (*CEC*) está compuesta por tejido conjuntivo denso. Los fibroblastos en esta parte de la cápsula son relativamente escasos; sus núcleos aparecen como siluetas estrechas, alargadas y rojizas contra el fondo azul que corresponde a las fibras de colágeno teñidas. La capa interna de la cápsula (*CIC*) está conformada por una gran cantidad de miofibroblastos, cuyos núcleos aparecen como siluetas rojizas, redondas o alargadas, según su orientación dentro del corte. Nótese que las fibras de colágeno en esta capa son bastante escasas y que los núcleos de los miofibroblastos son más abundantes que los de los fibroblastos de la capa externa de la cápsula. 180×.

Corteza y médula

El examen a simple vista del corte de un riñón fresco hemiseccionado permite observar que está dividido en dos regiones diferentes:

- **Corteza** (parte externa pardo rojiza)
- **Médula** (la parte interna mucho más pálida)

El color observado en la superficie del corte del riñón sin fijar es un reflejo de la distribución de la sangre dentro del órgano. Aproximadamente el 90-95% de la sangre que pasa a través del riñón está en la corteza, y solo el 5-10% está en la médula.

La corteza se caracteriza por la presencia de corpúsculos renales con sus túbulos asociados.

La **corteza** está compuesta por corpúsculos renales (junto con los **túbulos contorneados** y los **túbulos rectos** de la **nefrona**), **túbulos conectores**, **conductos colectores** y una red vascular extensa. La **nefrona** es la unidad funcional básica del riñón y se describe más adelante. Los corpúsculos renales son estructuras esféricas apenas observables a simple vista. Constituyen el segmento inicial de la nefrona y contienen una red capilar singular denominada ***glomérulo***.

El examen de un corte a través de la corteza en un ángulo perpendicular a la superficie del riñón permite observar una serie de estriaciones verticales que parecen emanar desde la médula (*véase* fig. 20-1). Esas estriaciones son los **rayos medulares** (de Ferrein). Su nombre alude a su aspecto, ya que las estrías parecen emanar de la médula. Desde la médula hacia la corteza se proyectan unos 400-500 rayos medulares.

Cada rayo medular es una aglomeración de túbulos rectos y conductos colectores.

Cada rayo medular contiene **túbulos rectos** de las nefronas y **conductos colectores**. Las regiones que hay entre los rayos medulares contienen los corpúsculos renales, los túbulos contorneados de las nefronas y los túbulos conectores. Estas regiones se denominan ***laberintos corticales***. Cada nefrona y su **túbulo conector** (que se comunica con un conducto colector en el rayo medular) forman el **túbulo urinario**.

La médula se caracteriza por túbulos rectos, conductos colectores y una red capilar especial, los vasos rectos.

Los **túbulos rectos** de las nefronas y los **conductos colectores** continúan desde la corteza hacia la médula. Están acompañados por una red capilar, los **vasos rectos** (*vasa recta*), que discurren en disposición paralela a diversos túbulos. Estos vasos conforman la parte vascular del **sistema de intercambio por contracorriente** que regula la concentración de la orina.

A causa de su distribución y sus diferentes longitudes, los **túbulos en la médula** forman en conjunto una gran cantidad de estructuras cónicas denominadas ***pirámides*** (fig. 20-3). Por lo general, el riñón humano tiene entre 8 y 12 pirámides, pero su número puede alcanzar hasta 18. Las bases de las pirámides están enfrentadas a la corteza, y sus vértices apuntan al seno renal. El vértice de cada pirámide, conocido como ***papila***, se proyecta hacia un cáliz menor, una estructura en forma de copa que corresponde a una extensión de la pelvis renal. El extremo de la papila, también conocido como ***área cribosa***, está perforado por las aberturas de desembocadura de los conductos colectores (fig. 20-4). Los cálices menores se unen para formar **cálices mayores** y estos a su vez convergen para formar la pelvis renal (*véase* fig. 20-1).

Cada pirámide está dividida en una **médula externa** (contigua a la corteza) y una **médula interna**. La médula externa se subdivide a su vez en una **franja interna** y **externa**. Estas zonas y franjas se reconocen con facilidad en los cortes sagitales de las pirámides

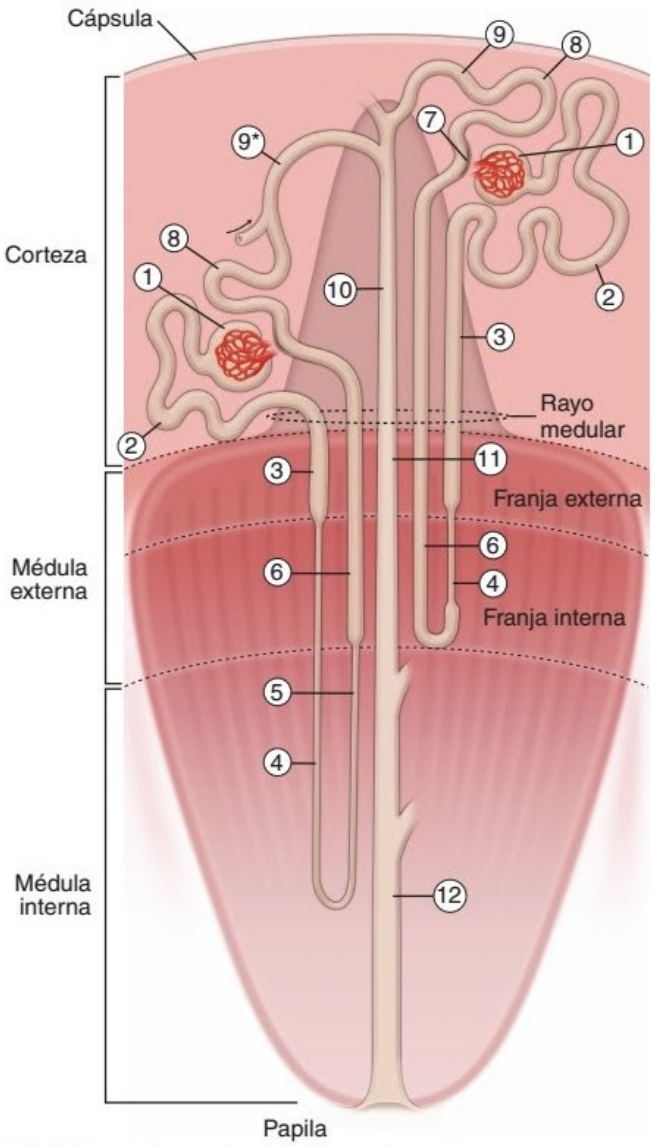

FIGURA 20-3. Diagrama de la nomenclatura estándar para las estructuras del riñón. Se muestran los dos tipos de nefrona en el riñón y sus sistemas asociados de conductos. Una nefrona de asa larga se observa a la *izquierda* y una de asa corta a la *derecha*. Se indican las posiciones relativas de la corteza, la médula, la papila y la cápsula (no se ilustran a escala). La región en la corteza con forma de cono invertido es un rayo medular. Las partes de la nefrona se indican con números: *1)* corpúsculo renal, incluyendo el glomérulo y la cápsula renal (de Bowman); *2)* túbulo contorneado proximal; *3)* túbulo recto proximal; *4)* rama delgada descendente; *5)* rama delgada ascendente; *6)* rama gruesa ascendente (túbulo recto distal); *7)* mácula densa localizada en la porción final de la rama gruesa ascendente; *8)* túbulo contorneado distal; *9)* túbulo conector; *9)** túbulo de conexión de la nefrona yuxtamedular que forma un arco (túbulo conector arqueado); *10)* conducto colector cortical; *11)* conducto colector medular externo y *12)* conducto colector medular interno (modificado de Kriz W, Bankir L. A standard nomenclature for structures of the kidney. The Renal Commission of the International Union of Physiological Sciences. Kidney Int 1988;33:1–7).

de muestras frescas. Reflejan la ubicación de las diversas partes de la nefrona a diferentes niveles específicos dentro de las pirámides (*véase* fig. 20-3).

Las columnas renales son tejido cortical contenido dentro de la médula.

Los casquetes de tejido cortical que se ubican sobre las pirámides tienen la extensión suficiente para rodear periféricamente las caras laterales de la pirámide y así formar las **columnas renales** (de Bertin). Aunque las columnas renales tienen los mismos componentes que el resto del tejido cortical, se consideran parte de la médula. De hecho, la cantidad de tejido cortical es tan extensa que se "derrama" por los lados de la pirámide como si fuese una gran bola de helado que se derrite sobre los márgenes de un cono.

Lóbulos y lobulillos renales

La cantidad de lóbulos en el riñón es igual a la cantidad de pirámides medulares.

Cada **pirámide medular** y el tejido cortical asociado con su base y sus lados (la mitad de cada columna renal contigua) constituyen un **lóbulo** del riñón. La organización lobular del riñón ya es evidente en el feto en desarrollo (fig. 20-5). Cada lóbulo se refleja como una convexidad en la superficie externa del órgano, pero suele desaparecer después del nacimiento. Sin embargo, las convexidades superficiales típicas del riñón fetal pueden persistir hasta la adolescencia y, en algunos casos, hasta la edad adulta. Cada riñón humano tiene 8-18 lóbulos. Los riñones de algunos animales poseen una sola pirámide. Estos riñones se clasifican como unilobulares, a diferencia del riñón multilobular de los humanos.

Un lóbulo está compuesto por un conducto colector y todas las nefronas que drena.

Los **lóbulos del riñón** se subdividen adicionalmente en **lobulillos**, compuestos por un rayo medular central y el tejido cortical circundante (fig. 20-6 y lám. 75, p. 774). Si bien el centro o eje del lobulillo se identifica con facilidad, los límites entre los lóbulos contiguos no están claramente delineados por tabiques de tejido conjuntivo. El concepto de lobulillo tiene un fundamento fisiológico importante: el rayo medular que contiene el conducto colector para un grupo de nefronas que drenan en él constituye la unidad secretora renal. Es el equivalente de una unidad secretora glandular o lobulillo.

Nefrona

La nefrona es la unidad estructural y funcional del riñón.

La **nefrona** es la unidad estructural y funcional fundamental del riñón (*véase* fig. 20-3). Ambos riñones humanos contienen alrededor de 2 millones de nefronas. Las nefronas son responsables de la producción de orina y son el equivalente de la porción secretora de otras glándulas. Los conductos colectores tienen a su cargo la concentración definitiva de la orina y son análogos de los conductos de las glándulas exocrinas, que modifican la concentración del producto de secreción. A diferencia de lo que ocurre con la glándula exocrina típica, en la cual las porciones secretora y excretora se originan a partir de un solo brote epitelial, las nefronas y sus conductos colectores se originan a partir de primordios diferentes y solamente después se conectan.

Organización general de la nefrona

La nefrona está compuesta por el corpúsculo renal y un sistema de túbulos.

Como ya se indicó, el **corpúsculo renal** constituye el inicio de la nefrona. Está formado por el **glomérulo**, un penacho de capilares compuesto por 10-20 asas capilares, rodeado por una estructura epitelial bilaminar, la **cápsula renal** (**de Bowman**). La cápsula renal es la porción inicial de la nefrona, donde la sangre que fluye a través de los capilares glomerulares se filtra para producir el **ultrafiltrado**

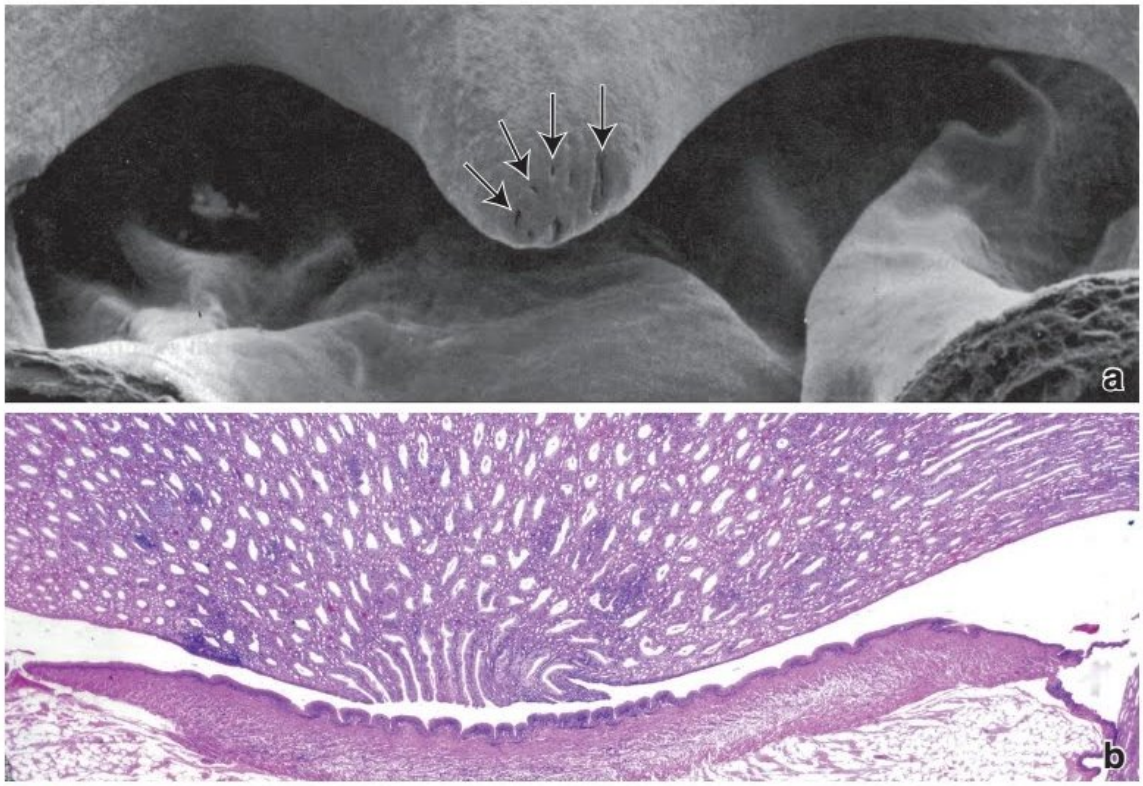

FIGURA 20-4. Papila y cáliz renales. a. Microfotografía electrónica de barrido de la estructura cónica de la papila renal que se proyecta dentro del cáliz renal. El vértice de la papila contiene orificios (*flechas*) de los conductos colectores (de Bellini). Estos conductos llevan la orina desde las pirámides hacia los cálices menores. La superficie de la papila que tiene los orificios se denomina *área cribosa*. 24×. **b.** Microfotografía de un corte de la papila teñido con H&E. Se muestra la porción distal de los conductos colectores que se abren al cáliz menor. 120× (cortesía del Dr. C. Craig Tisher).

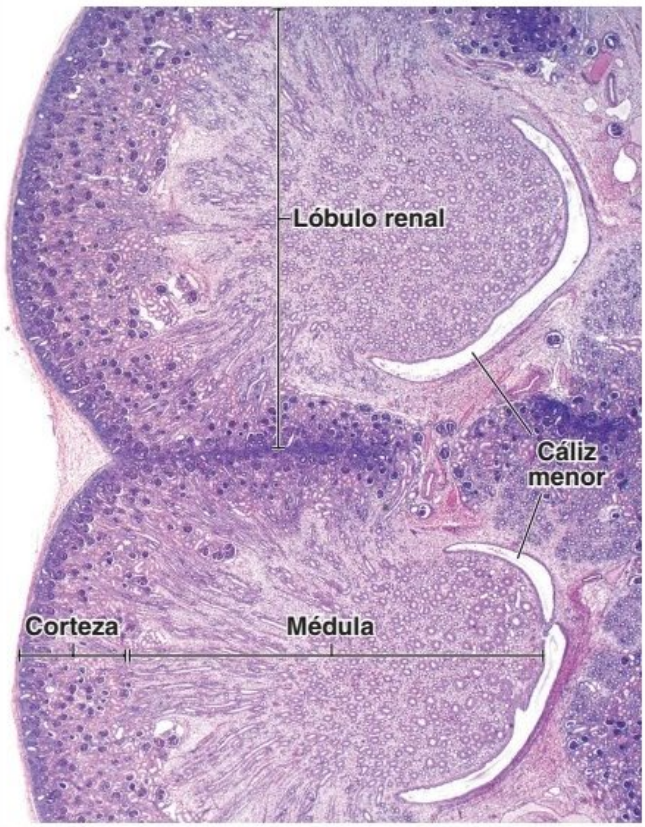

FIGURA 20-5. Microfotografía de un riñón fetal. En esta imagen de un corte de riñón fetal humano, teñido con hematoxilina-eosina (H&E), se muestra la corteza, la médula y dos pirámides asociadas. Obsérvese que cada convexidad de la superficie corresponde a un lóbulo renal. Después del nacimiento, las convexidades lobulares desaparecen y el riñón adquiere una superficie lisa. 30×.

glomerular. Los capilares glomerulares son irrigados por una **arteriola aferente** y drenados por una **arteriola eferente**, que después se ramifica para formar una nueva red de capilares que irriga los túbulos renales. El sitio donde la arteriola aferente entra y la arteriola eferente sale, a través de la capa parietal de la cápsula renal, se denomina ***polo vascular***. En el lado opuesto a este sitio se encuentra el ***polo urinario*** del corpúsculo renal, donde se inicia el túbulo contorneado proximal (fig. 20-7).

A continuación de la cápsula renal, las partes restantes de la nefrona (partes tubulares) son las siguientes:

- **Segmento grueso proximal**, compuesto por el túbulo contorneado proximal (*pars convoluta*) y el túbulo recto proximal (*pars recta*).
- **Segmento delgado**, que constituye la parte delgada del asa renal (de Henle).
- **Segmento grueso distal**, compuesto por el túbulo recto distal (*pars recta*) y el túbulo contorneado distal (*pars convoluta*).

El **túbulo contorneado distal** se comunica con el **conducto colector cortical**, con frecuencia a través de un túbulo conector, para formar así el túbulo urinario (la nefrona más el conducto colector; *véase* fig. 20-3). El conducto colector cortical continúa en la médula como el **conducto colector medular** y drena en la papila de la pirámide renal. En la nomenclatura clínica, el conducto colector cortical, el conducto colector medular y, a veces, el túbulo conector en conjunto se denominan ***túbulo colector***, que pone de relieve el hecho de que este segmento emerge de la confluencia de muchas nefronas. Para mayor claridad no se utilizará el término "túbulo colector" en este capítulo, ya que se puede confundir fácilmente con "túbulo conector" y no define con precisión la ubicación cortical frente a la ubicación medular del segmento descrito.

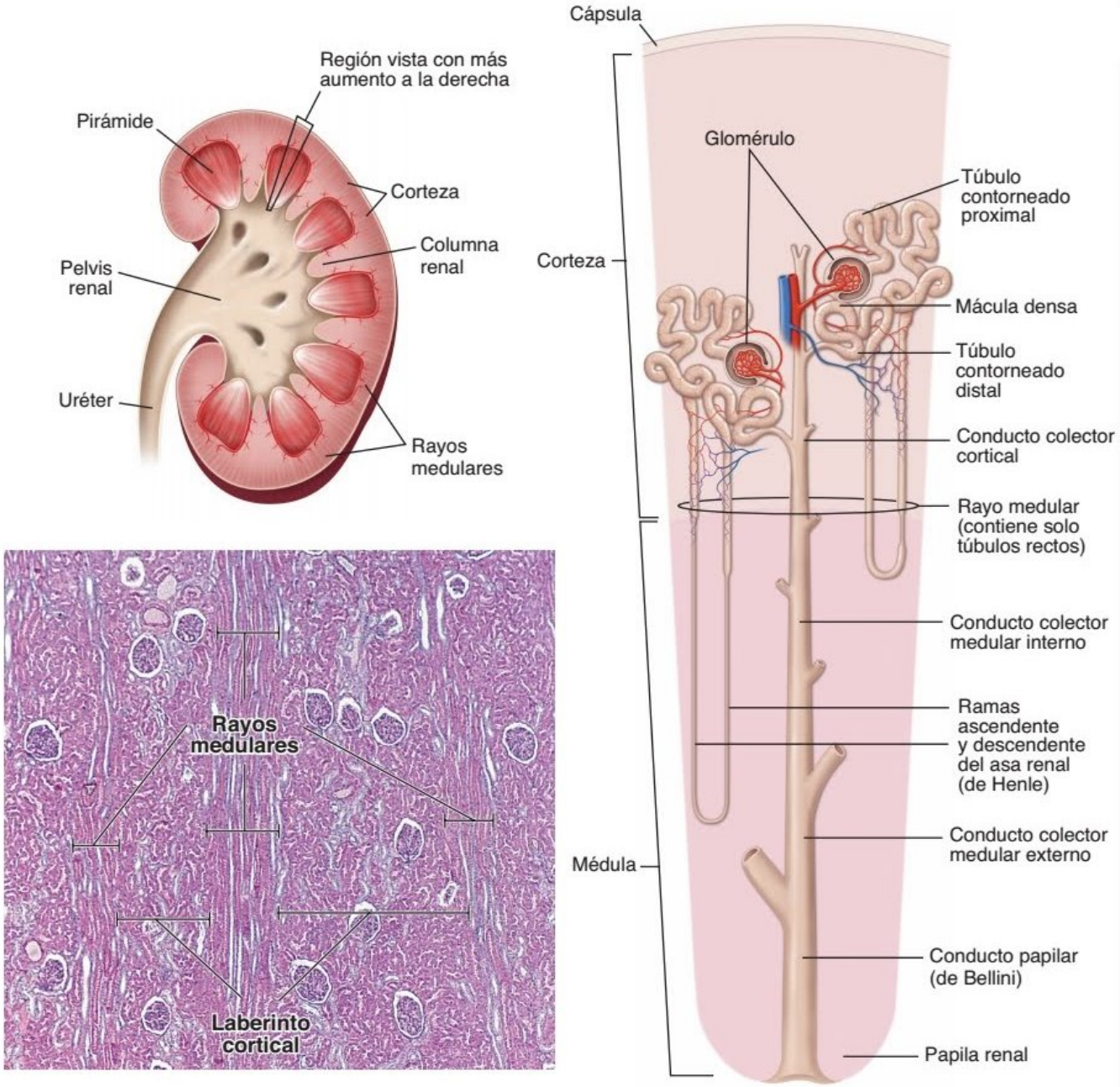

FIGURA 20-6. Diagramas y microfotografía de un riñón humano adulto. El diagrama *arriba a la izquierda* corresponde a la hemisección de un riñón humano adulto y se incluye con fines de orientación. El diagrama a la *derecha* representa una porción aumentada que muestra la relación de dos nefronas y sus túbulos y conductos con la corteza y la médula. La nefrona superior, una nefrona mediocortical, se extiende solo por una corta distancia dentro de la médula y posee un segmento corto y delgado en el asa renal. La nefrona inferior, una nefrona yuxtamedular, posee un asa renal larga que se extiende con profundidad dentro de la médula. Ambas nefronas desembocan en los conductos colectores corticales del rayo medular. En la microfotografía se muestra un corte de la corteza. Está organizada en una serie de rayos medulares que contienen túbulos rectos y conductos colectores corticales; entre los rayos hay laberintos corticales que contienen corpúsculos renales y sus túbulos contorneados distales y proximales asociados. Un lóbulo renal está compuesto por un rayo medular en su centro y la mitad del laberinto cortical contiguo de cada lado. 60×.

Túbulos de la nefrona

Los segmentos tubulares de la nefrona se designan de acuerdo con el trayecto que adoptan (contorneado o recto), su ubicación (proximal o distal) y el espesor de su pared (grueso o delgado).

A partir de la cápsula renal, los segmentos secuenciales de la **nefrona** consisten en los siguientes túbulos:

- **Túbulo contorneado proximal**, que se origina en el polo urinario de la cápsula renal. Sigue un curso muy tortuoso o contorneado y después ingresa en el rayo medular para continuar como túbulo recto proximal.
- **Túbulo recto proximal**, con frecuencia se denomina *rama descendente gruesa del asa renal*, el cual desciende hacia la médula renal.
- **Rama descendente delgada**, que es la continuación del túbulo recto proximal dentro de la médula. Describe una curva en forma de "U" y regresa hacia la corteza.
- **Rama ascendente delgada**, que es la continuación de la rama descendente delgada después de curvarse como asa.

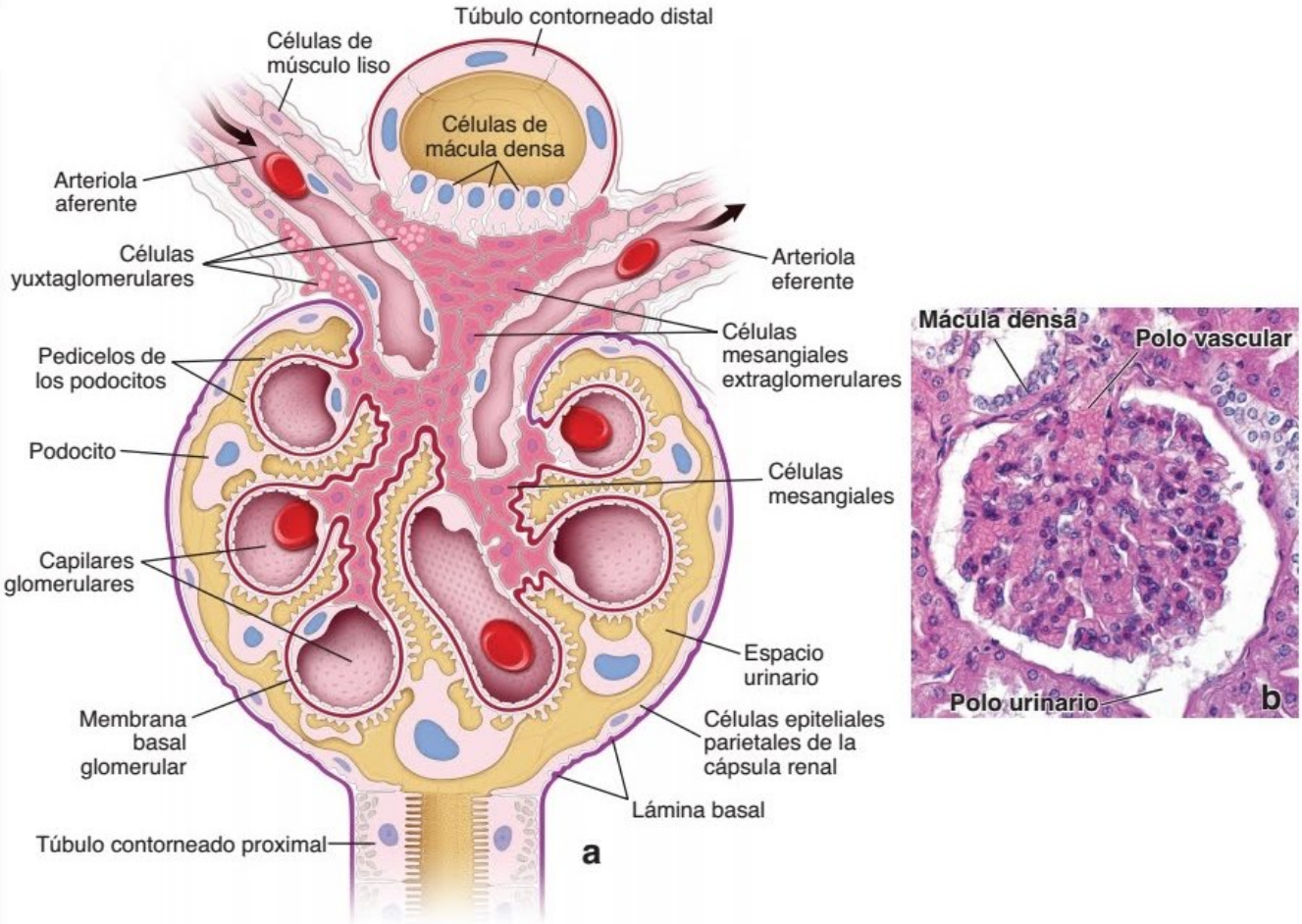

FIGURA 20-7. Estructura del corpúsculo renal. a. Esquema de la organización del corpúsculo renal y las estructuras asociadas con sus polos urinario y vascular. Las células mesangiales están relacionadas con el endotelio capilar del glomérulo y la membrana basal glomerular. Las células de la mácula densa del túbulo distal se muestran estrechamente asociadas con las células yuxtaglomerulares de la arteriola aferente y las células mesangiales extraglomerulares. **b.** Microfotografía de un corte teñido con H&E que muestra un corpúsculo renal. La mácula densa se observa en estrecha proximidad al polo vascular. 160× (modificado de: Kriz W, Sakai T. Morphological aspects of glomerular function. En: Nephrology: Proceedings of the Tenth International Congress of Nephrology. London: Bailliere-Tindall, 1987).

- **Túbulo recto distal**, también denominado *rama ascendente gruesa del asa renal*, que es la continuación de la rama ascendente delgada. El túbulo recto distal asciende a través de la médula e ingresa en la corteza en el rayo medular para alcanzar la proximidad de su corpúsculo renal de origen. El túbulo recto distal abandona entonces el rayo medular y entra en contacto con el polo vascular de su corpúsculo renal de origen. En este sitio, las células epiteliales del túbulo contiguo a la arteriola aferente del glomérulo se modifican para formar la **mácula densa**. Posteriormente, el túbulo distal abandona la región del corpúsculo y se convierte en el túbulo contorneado distal.
- **Túbulo contorneado distal**, menos tortuoso que el túbulo contorneado proximal; por consiguiente, en un corte del laberinto cortical hay menos siluetas de túbulos distales que siluetas de túbulos proximales. En su parte final, el túbulo contorneado distal desemboca en el conducto colector cortical de un rayo medular a través de un **túbulo conector arqueado** o de un túbulo más corto llamado simplemente ***túbulo conector***.

El asa renal constituye la totalidad de la porción en forma de "U" de la nefrona.

El túbulo recto proximal, la rama descendente delgada con su asa, la rama ascendente delgada y el túbulo recto distal, en conjunto, se denominan ***asa renal*** (***de Henle***). En algunas nefronas, los segmentos delgados ascendente y descendente son extremadamente cortos y el asa puede estar formada por el túbulo recto distal.

Tipos de nefrona

Según la localización de sus corpúsculos renales, en la corteza se identifican varios tipos de nefrona (*véase* fig. 20-3):

- **Nefronas subcapsulares** o **nefronas corticales**, que presentan sus corpúsculos en la parte externa de la corteza. Estas tienen asas renales cortas que se extienden solo hasta la médula externa. Son las nefronas típicas ya comentadas en las que el asa aparece a la altura del túbulo recto distal.
- **Nefronas yuxtamedulares**, que representan más o menos una octava parte de todas las nefronas. Sus corpúsculos renales se encuentran cercanos a la base de una pirámide medular. Tienen asas renales largas y segmentos delgados ascendentes largos que se extienden profundamente en la región interna de la pirámide. Estas características estructurales son esenciales para el mecanismo de concentración de la orina que se describe más adelante.
- **Nefronas intermedias** o **nefronas mediocorticales**, con sus corpúsculos renales en la región media de la corteza. Sus asas renales son de una longitud intermedia.

Conductos colectores

Los **conductos colectores corticales** comienzan en la corteza a partir de la confluencia de **túbulos conectores** o **túbulos conectores arqueados** de muchas nefronas y continúan dentro de los rayos medulares hacia la médula. Cuando los conductos colectores

corticales alcanzan la médula, se denominan ***conductos colectores medulares*** internos o externos. Estos conductos siguen su trayecto hacia el vértice de la pirámide, donde confluyen en conductos colectores más grandes (hasta 200 µm) denominados ***conductos papilares*** (conductos de Bellini), que desembocan en el cáliz menor (*véase* fig. 20-4). La región de la papila que contiene los orificios de desembocadura de dichos conductos colectores se conoce como ***área cribosa***.

En resumen, el aspecto macroscópico del parénquima renal es el reflejo de la estructura de la nefrona. El corpúsculo renal y los túbulos contorneados proximal y distal conforman los laberintos corticales. Las porciones de los túbulos recto proximal y distal, así como las ramas delgadas ascendente y descendente del asa renal en la corteza se ubican en los rayos medulares y forman su mayor parte. Las ramas delgadas ascendente y descendente del asa renal siempre están ubicadas en la médula. Por consiguiente, la distribución de las nefronas (y los conductos colectores corticales) es la razón del aspecto característico de la superficie de corte del riñón, como puede verse en la figura 20-6.

Aparato de filtración del riñón

El corpúsculo renal contiene al aparato de filtración del riñón compuesto por el endotelio glomerular, la membrana basal glomerular subyacente y la capa visceral de la cápsula renal.

El **corpúsculo renal** es esférico y tiene un diámetro promedio de 200 µm. Está compuesto por el ramillete de capilares glomerulares y las capas epiteliales visceral y parietal circundantes de la cápsula renal (fig. 20-8). El aparato de filtración, también llamado ***barrera de filtración glomerular***, encerrado por la capa parietal de la cápsula renal, tiene tres componentes:

- **Endotelio de los capilares glomerulares**, con gran cantidad de fenestraciones (fig. 20-9). Estas son más grandes (70-90 nm de diámetro), numerosas e irregulares que las fenestraciones de otros capilares. Además, el diafragma que abarca las fenestraciones en otros capilares no existe en los capilares glomerulares. Las células endoteliales de los capilares glomerulares poseen una gran cantidad de acuaporina 1 (AQP-1), que forma canales en el epitelio y permite el desplazamiento rápido del agua a través de él. Los productos de secreción de las células endoteliales, como el óxido nítrico (**NO**) o las **prostaglandinas** (PGE_2), desempeñan un papel importante en la patogenia de varias **glomerulopatías trombóticas**.
- **Membrana basal glomerular** (**MBG**), una lámina basal gruesa (300-370 nm) que es el producto conjunto del endotelio y los podocitos, las células de la capa visceral de la cápsula renal. Por su espesor, es notoria en los cortes histológicos teñidos con la reacción del ácido peryódico de Schiff (PAS, *periodic acid-Schiff*; *véase* fig. 1-2, p. 6). La MBG está compuesta por una red de **colágeno tipo IV** (sobre todo las cadenas α3, α4 y α5), **laminina**, **nidógeno** y **entactina**, junto con **proteoglucanos de heparán-sulfato**, como la agrina y el perlecano, así como **glucoproteínas multiadhesivas** (*véase* p. 189). La MBG también puede verse con técnicas de inmunofluorescencia por medio de anticuerpos contra la cadena α específica del colágeno tipo IV (fig. 20-10). La mutación del gen que codifica la **cadena α5 del colágeno tipo IV** provoca el **síndrome de Alport** (**glomerulonefritis hereditaria**), que se manifiesta con hematuria (eritrocitos en la orina), proteinuria (cantidades importantes de proteína en la orina) e insuficiencia renal progresiva. En el síndrome de Alport, la MBG se engrosa de manera irregular con la lámina densa laminada y no sirve como barrera eficaz de filtración. El colágeno tipo IV también es la diana de enfermedades autoinmunitarias como el **síndrome de Goodpasture** y la **enfermedad postrasplante de Alport**. Ambas enfermedades se caracterizan por autoanticuerpos que atacan a la MBG y

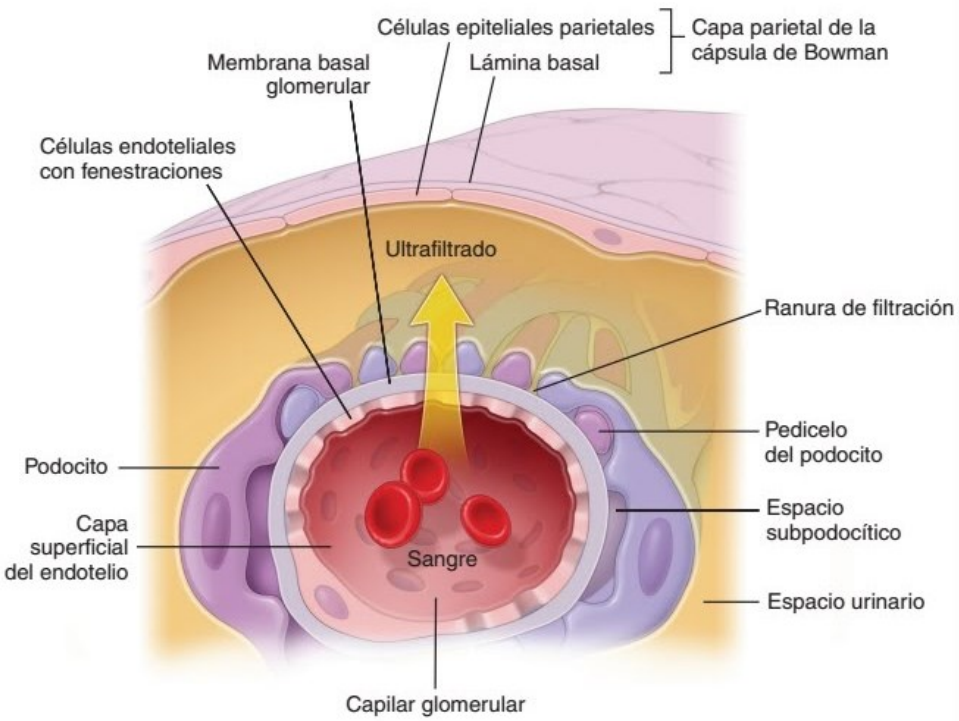

FIGURA 20-8. Esquema de la barrera de filtración. La *flecha* indica el movimiento del líquido plasmático a través de la barrera de filtración glomerular, que produce el ultrafiltrado glomerular (orina primaria) que se acumula en el espacio urinario de la cápsula renal (de Bowman). Nótense las capas de la barrera de filtración que incluyen las células endoteliales glomerulares con fenestraciones, la membrana basal glomerular y los podocitos con diafragmas de ranuras de filtración que se encuentran entre los pedicelos de los podocitos. Además, en el diagrama se muestran la capa superficial glucoproteínica del endotelio y el espacio subpodocítico.

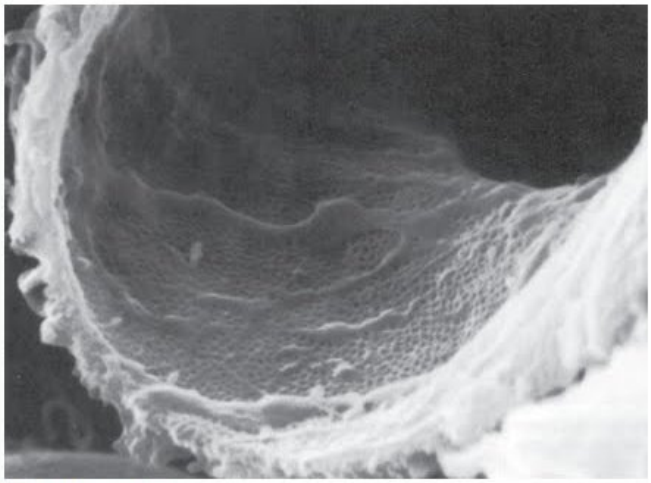

FIGURA 20-9. Microfotografía electrónica de barrido de la superficie interna de un capilar glomerular. La pared del capilar tiene crestas horizontales formadas por el citoplasma de la célula endotelial. En el resto de la superficie se observan fenestraciones abundantes en forma de siluetas redondas y ovaladas oscuras. 5600× (cortesía del Dr. C. Craig Tisher).

causan una **glomerulonefritis de progresión rápida** (cuadro 20-2, p. 754).

- **Capa visceral de la cápsula renal**, que contiene células especializadas denominadas ***podocitos*** o ***células epiteliales viscerales***. Estas células emiten sus evaginaciones alrededor de los capilares glomerulares (fig. 20-11 y lám. 76, p. 776). Los podocitos surgen, durante la embriogénesis, de uno de los extremos ciegos de la nefrona en desarrollo mediante la invaginación del extremo del túbulo para formar un cáliz epitelial bilaminar. La capa celular interna (la capa celular visceral) está yuxtapuesta a la red capilar, el glomérulo, el cual se forma en este sitio. La capa externa de estas células, la capa parietal, conforma las células planas de la cápsula renal. El cáliz se cierra finalmente para formar la estructura esférica que contiene al glomérulo. A medida que se diferencian, los podocitos extienden evaginaciones alrededor de los capilares y desarrollan numerosas evaginaciones secundarias denominadas ***pedicelos*** o ***pedículos***. Los pedicelos se entrelazan con otros de los podocitos adyacentes, un fenómeno que puede observarse con claridad con el microscopio electrónico de barrido (MEB; fig. 20-12). Los espacios alargados entre los pedicelos entrelazados, denominados ***ranuras de filtración***, miden cerca de 40 nm de ancho y están cubiertos por un **diafragma ultradelgado** que abarca la ranura de filtración apenas por encima de la MBG (fig. 20-13, *detalle*).

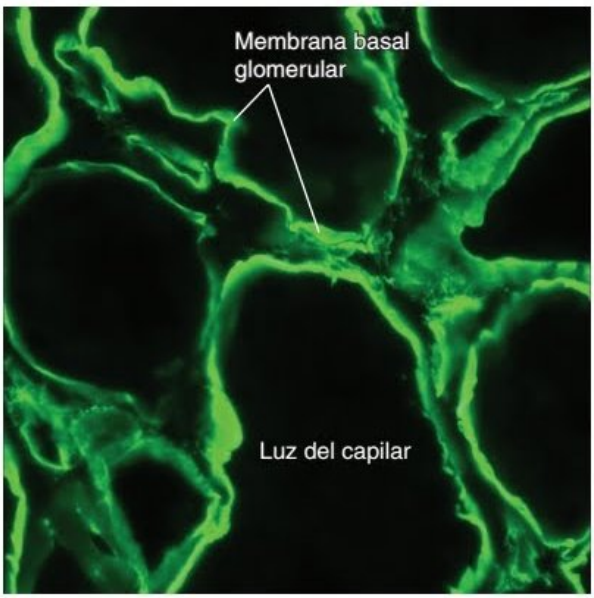

FIGURA 20-10. Membrana basal glomerular de un riñón humano teñida con inmunofluorescencia. La membrana basal glomerular está compuesta por cinco (α1 a α5) de las seis cadenas de colágeno tipo IV. Esta microfotografía con gran aumento de la MBG, dentro del glomérulo del riñón, se obtuvo mediante el uso de anticuerpos monoclonales primarios contra la cadena α1 de moléculas de colágeno tipo IV, que se tornaron visibles mediante un anticuerpo secundario conjugado con fluoresceína, un colorante fluorescente. 1200× (cortesía del Dr. L. Barisoni).

La nefrina es una proteína estructural importante del diafragma ultradelgado de la ranura de filtración.

Algunos estudios recientes del **diafragma de la ranura de filtración** han permitido dilucidar su compleja estructura proteínica como una configuración laminar de tipo cremallera con densidad central. Una proteína transmembrana, la **nefrina**, es un componente estructural y funcional clave del diafragma de la ranura. Las moléculas de nefrina que emergen desde los pedicelos opuestos interactúan en el centro de la ranura (interacciones homófilas) y producen una densidad central con poros en ambos lados (fig. 20-14). Esta lámina proteínica intercelular también contiene otras moléculas de adhesión, como Neph-1, Neph-2, cadherina P, FAT1 y FAT2. El diafragma de la ranura de filtración está firmemente anclado a numerosos filamentos de actina dentro de los pedicelos de los podocitos. Se ha descubierto que la regulación y el mantenimiento del citoesqueleto de actina de los podocitos son procesos decisivos para la configuración del tamaño, permeabilidad y selectividad de las ranuras de filtración. Las mutaciones del gen de la **nefrina** (*NPHS1*) están asociadas con el **síndrome nefrótico** congénito, una enfermedad que se caracteriza por proteinuria masiva y edema.

La capa endotelial superficial de los capilares glomerulares y el espacio subpodocítico también realizan una contribución importante a la función glomerular general.

El aparato de filtración es una barrera semipermeable muy compleja con propiedades que permiten un ritmo acelerado de filtración de agua, el paso no restringido de moléculas pequeñas y medianas, así como la exclusión casi total de las albúminas y otras proteínas séricas de mayor tamaño. El aparato de filtración podría describirse como una barrera que posee dos capas celulares discontinuas, el **endotelio de los capilares glomerulares** y la **capa visceral de la cápsula renal**, aplicadas a cada lado de la capa extracelular continua de la **membrana basal glomerular**. Tradicionalmente, estas tres capas se han considerado la barrera de filtración glomerular. Sin embargo, otras dos capas importantes desde el punto de vista fisiológico se incluyen ahora como parte del aparato de filtración, a saber, la capa superficial del endotelio de los capilares glomerulares y el espacio subpodocítico:

- **Capa superficial del endotelio** de los capilares glomerulares, que consiste en una gruesa malla (200-400 nm) rica en hidratos de carbono y adherida a la superficie luminal de las células del endotelio glomerular. Contiene el **glucocáliz** formado por proteoglucanos de carga negativa unidos a la membrana plasmática (como el perlecano, el sindecano y el versicano) asociados con cadenas laterales de glucosaminoglucanos (como los sulfatos de heparano y de condroitina) y proteínas periféricas de membrana. Las **proteínas plasmáticas** (p. ej., albúminas) adsorbidas desde la sangre revisten la superficie luminal del glucocáliz.

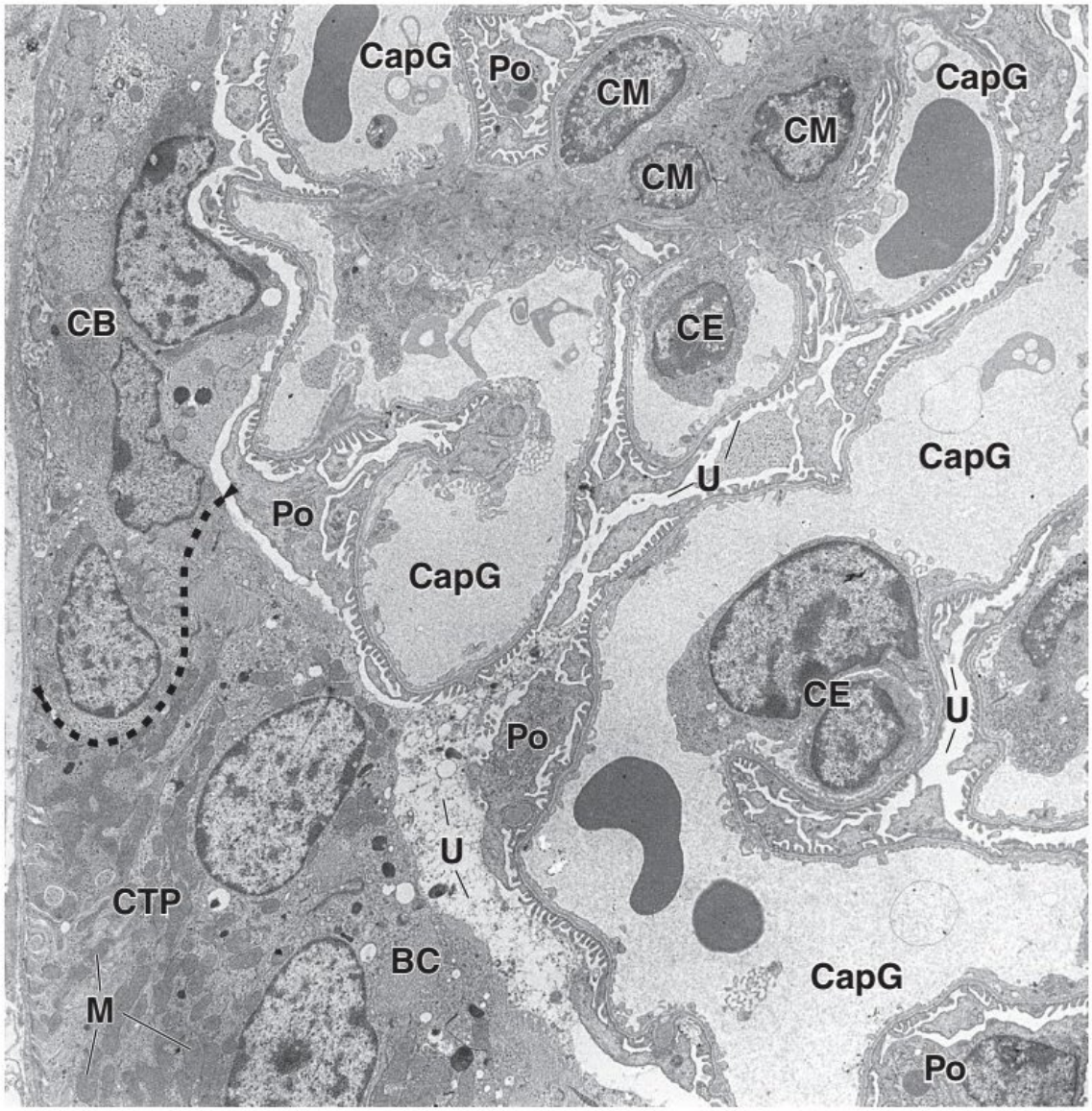

FIGURA 20-11. Microfotografía electrónica de transmisión de un glomérulo en la región del polo urinario. Las regiones nuclear y perinuclear de las células endoteliales (*CE*) que revisten los capilares glomerulares (*CapG*) sobresalen dentro de la luz vascular. En la capa externa de los capilares se encuentran las evaginaciones de los podocitos (*Po*). Por fuera de los podocitos se halla el espacio urinario (*U*). La cápsula renal o de Bowman (*CB*) aparece a la *izquierda*; a la altura de la *línea punteada*, se continúa (marcada por las *puntas de flecha*) con las células tubulares del túbulo proximal (*CTP*). Nótese la gran cantidad de mitocondrias (*M*) en la base de estas células y el borde en cepillo (*BC*) en el vértice que se proyecta hacia el espacio urinario. Se pueden observar, *arriba a la derecha*, los núcleos de tres células mesangiales (*CM*) adyacentes. 4 700×.

- **Espacio subpodocítico**, un espacio estrecho entre los pedicelos con sus diafragmas de la ranura de filtración, por un lado, y el cuerpo celular de un podocito, por el otro (*véase* fig. 20-13). Las reconstrucciones tridimensionales recientes de estos espacios han permitido comprobar su carácter interconectado, pero estructuralmente restrictivo. Cubren alrededor del 60% de la extensión de la superficie de la barrera de filtración glomerular y participarían en la regulación del flujo del líquido glomerular a través del aparato de filtración.

La membrana basal glomerular actúa como una barrera física y un filtro iónico selectivo.

Como ya se mencionó, la **MBG** contiene colágeno de los tipos IV y XVIII, sialoglucoproteínas y otras glucoproteínas no colágenas (p. ej., laminina, fibronectina, entactina), así como proteoglucanos (p. ej., perlecano, agrina) y glucosaminoglucanos, en particular heparán-sulfato (fig. 20-15). Estos componentes se ubican en sitios específicos de la MBG:

- La **lámina rara externa**, contigua a las evaginaciones de los podocitos. Tiene una gran abundancia de polianiones, como el heparán-sulfato, el cual impide específicamente el paso de moléculas con carga negativa.
- La **lámina rara interna**, contigua al endotelio capilar. Sus características moleculares son similares a las de la lámina rara externa.
- La **lámina densa**, la porción superpuesta de las dos láminas basales; se ubica entre las láminas raras. Contiene colágeno tipo IV que se organiza en una red que actúa como un filtro físico. El colágeno tipo XVIII, el perlecano y la agrina son responsables de la mayoría de las cargas aniónicas encontradas en la membrana basal glomerular. La laminina y otras proteínas presentes en las láminas raras interna y externa participan en la adhesión de las células endoteliales y los podocitos a la MBG.

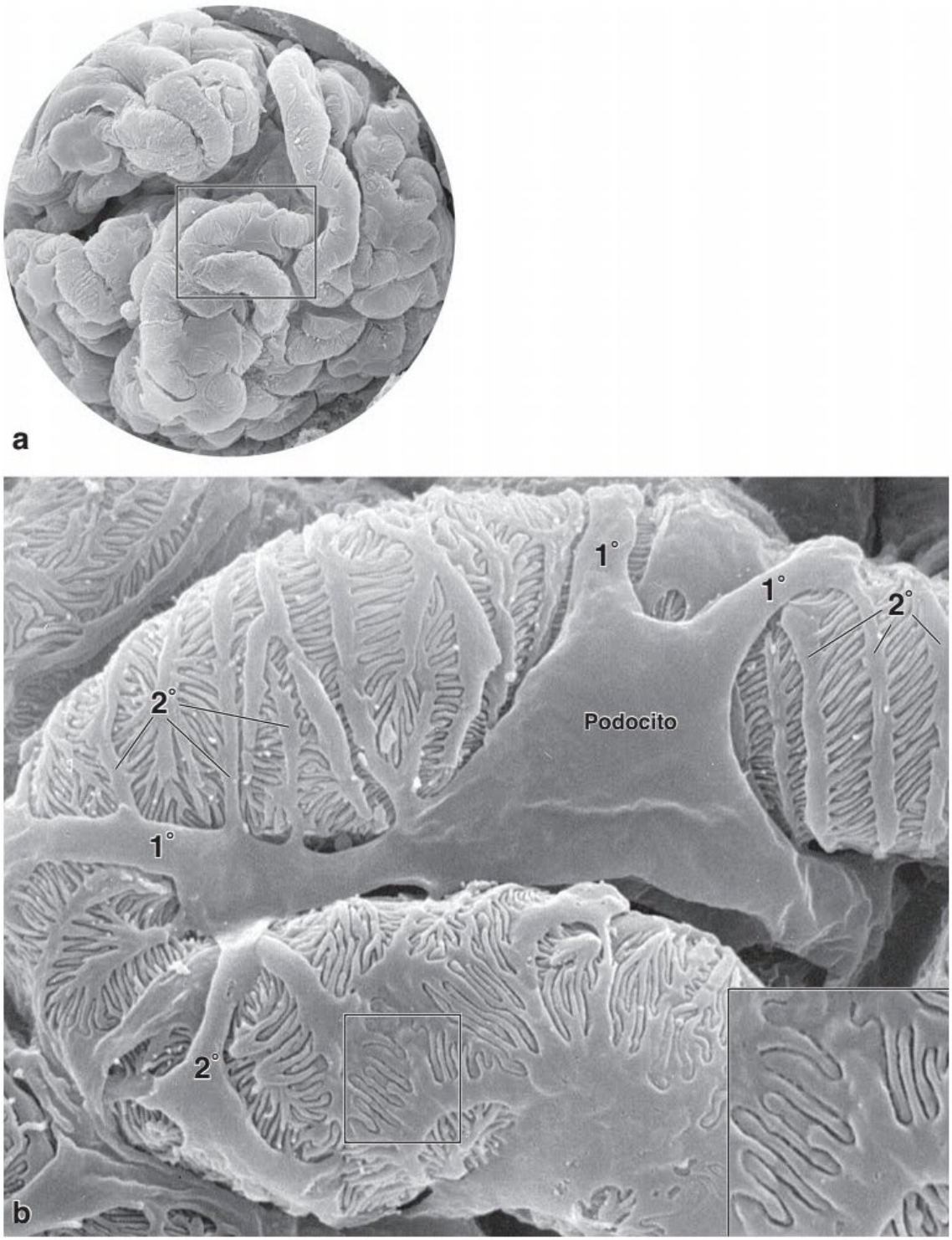

FIGURA 20-12. Microfotografía electrónica de barrido de un glomérulo. a. En esta imagen de poco aumento es posible ver el trayecto sinuoso de los capilares glomerulares cubiertos por podocitos. 700×. **b.** Mayor ampliación de la región incluida en el *rectángulo* señalado en **a**. Obsérvese cómo el podocito y sus evaginaciones abrazan la pared capilar. Las evaginaciones primarias (*1°*) del podocito originan evaginaciones secundarias (*2°*) que, a su vez, generan los pedicelos. El espacio que existe entre los pedicelos entrelazados crea ranuras de filtración. 6000×. **Recuadro.** En este mayor aumento de la región contenida en el rectángulo pueden verse las ranuras de filtración. Se muestra claramente que los pedicelos alternantes pertenecen a la prolongación secundaria de una célula; los pedicelos intermedios pertenecen a una célula contigua. 14000×.

La MBG restringe el movimiento de las partículas, en general proteínas, mayores de **70 kDa** o 3.6 nm de radio (p. ej., albúmina o hemoglobina). Si bien la albúmina no es un componente habitual, a veces puede encontrarse en la orina, lo cual indica que el tamaño de esta proteína es cercano al tamaño eficaz del poro de la barrera de filtración. Los glucosaminoglucanos polianiónicos de las láminas raras tienen cargas fuertemente negativas y restringen el movimiento de las moléculas y partículas aniónicas a través de la MBG, aun aquellas de menos de 70 kDa. A pesar de la capacidad de restricción proteínica de la barrera de filtración, varios gramos de proteína la atraviesan cada día. Esta proteína se reabsorbe por endocitosis en el túbulo contorneado proximal. La **albuminuria** (presencia de cantidades importantes de albúmina en la orina) o la **hematuria** (cantidades importantes de eritrocitos en la orina) indican lesión

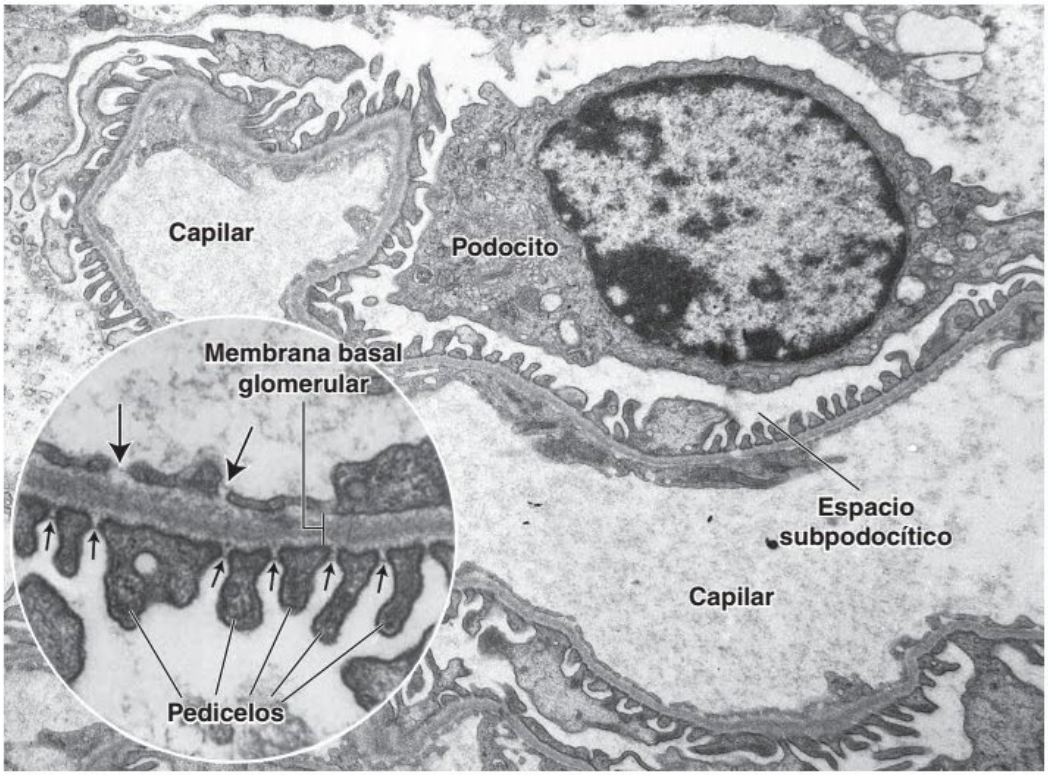

FIGURA 20-13. Microfotografía electrónica de transmisión de un capilar glomerular y el podocito contiguo. Los pedicelos de los podocitos descansan en la lámina basal contigua al endotelio capilar y, en conjunto, los tres componentes (endotelio capilar, lámina basal y podocito) forman un aparato de filtración. 5600×. **Detalle.** Las *flechas grandes* señalan las fenestraciones en el endotelio. Al otro lado de la lámina basal se encuentran los pedicelos de los podocitos. Nótese el diafragma de las ranuras de filtración (*flechas pequeñas*) entre los espacios de los pedicelos contiguos. 12 000×.

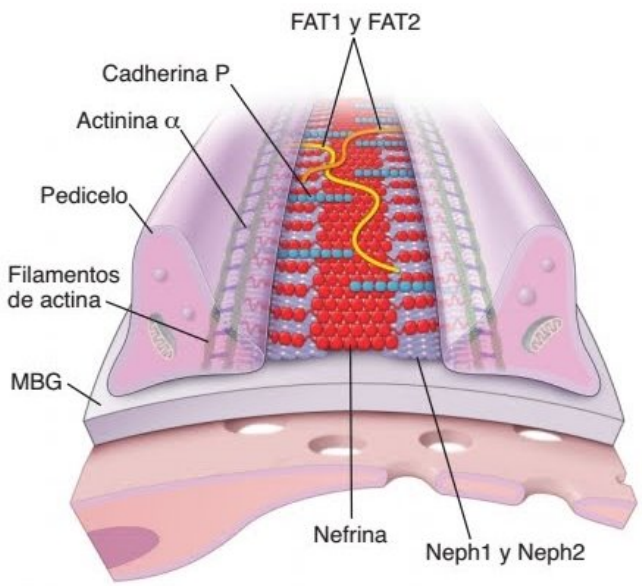

FIGURA 20-14. Diafragma de la ranura de filtración. El diafragma de la ranura de filtración es una estructura laminar compleja parecida a una cremallera, y está formada por una proteína transmembrana, la nefrina. Los dominios extracelulares de las nefrinas emergen de los pedicelos enfrentados de podocitos adyacentes, y se entrelazan en el centro de la ranura para formar una densidad central con poros a ambos lados. Los dominios intracelulares de las nefrinas interactúan con el citoesqueleto de actinina dentro del citoplasma de los pedicelos. La lámina de moléculas de nefrina está reforzada cerca de su acoplamiento a los pedicelos mediante las proteínas Neph1 y Neph2, que interactúan entre sí y con la nefrina. También se encuentran en esta región otras moléculas de adhesión, como la cadherina P, la FAT1 y la FAT2. Obsérvese que los pedicelos de los podocitos están separados por la membrana basal glomerular (*MBG*) de las células endoteliales fenestradas que revisten los capilares glomerulares (basado en Tryggvason K, Patrakka J, Wartiovaara J. Hereditary proteinuria syndromes and mechanisms of proteinuria. N Engl J Med 2006;354:1387–1401).

física o funcional de la MBG. En tales casos (p. ej., **nefropatía diabética**), el número de sitios aniónicos, especialmente en la lámina rara externa, se reduce de manera significativa.

El diafragma de la ranura de filtración actúa como un filtro selectivo por tamaño.

Las **ranuras de filtración** estrechas (formadas por los pedicelos de los podocitos) y los diafragmas de las ranuras de filtración actúan como barreras físicas para restringir el movimiento de los solutos y los solventes a través de la barrera de filtración. El descubrimiento de las proteínas específicas que integran el **diafragma de la ranura** ha conducido a un nuevo entendimiento de la función del aparato de filtración del riñón. La mayoría de las proteínas encontradas en el diafragma son cruciales para el desarrollo normal y para el funcionamiento del riñón. Las propiedades de filtración selectiva por tamaño se deben a la arquitectura del diafragma, que determina las características de tamizado molecular del glomérulo. Varios mecanismos impiden la obstrucción de los diafragmas de las ranuras de filtración. Estos incluyen las cargas negativas de los glucosaminoglucanos de la MBG, las cargas negativas de la membrana celular de los podocitos y la función fagocítica de las células mesangiales en el corpúsculo renal.

Los cambios en determinados integrantes del aparato de filtración influyen sobre las funciones de otros componentes.

La estructura y la composición moleculares de cada componente de la barrera de filtración glomerular tienen importantes consecuencias para los componentes contiguos de la barrera. Por ejemplo, los cambios moleculares de la MBG no solo modifican la contribución de esta capa, también modifican la velocidad con la que los solutos y los solventes atraviesan el endotelio de los capilares glomerulares, por un lado, y la capa visceral de la cápsula renal, por el otro.

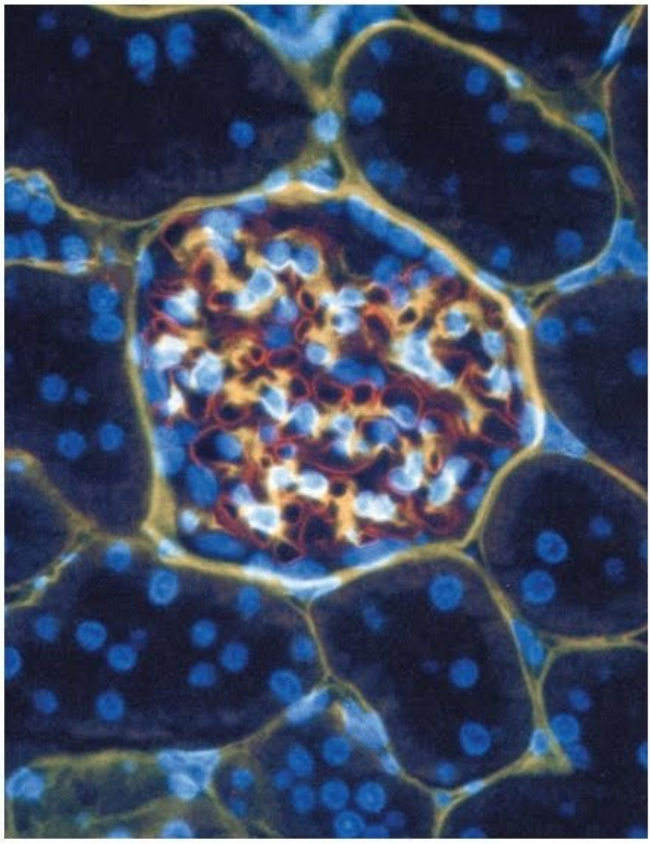

FIGURA 20-15. Glomérulo teñido con inmunofluorescencia. Microfotografía con exposición triple de un glomérulo de rata adulta normal inmunoteñido con dos anticuerpos diferentes. Un anticuerpo reconoce componentes extracelulares específicos, como el proteoglucano heparán-sulfato en la membrana basal (BM-HSPG, *basement membrane heparan sulfate proteoglycan*) marcado con rodamina. El otro anticuerpo reconoce al proteoglucano condroitín-sulfato en la membrana basal (BM-CSPG, *basement membrane chondroitin sulfate proteoglycan*) marcado con fluoresceína. Dado que se trata de una microfotografía de triple exposición, aparece un color amarillo donde los dos marcadores fluorescentes se codistribuyen de manera exacta. La fluorescencia azul corresponde a la tinción de contraste con el colorante nuclear de Hoechst. La imagen muestra que la compartimentalización se produce con respecto a las poblaciones de proteoglucanos glomerulares. La membrana basal del capilar glomerular está compuesta exclusivamente por BM-HSPG, mientras que la matriz mesangial (*amarilla*) contiene tanto BM-HSPG como BM-CSPG. La cápsula renal parece haberse teñido intensamente solo con anticuerpos BM-CSPG. 360× (cortesía del Dr. Kevin J. McCarthy).

Además, es importante comprender que la barrera de filtración glomerular no es una estructura pasiva sino activa, y puede remodelarse a sí misma modificando su propia permeabilidad.

La capa parietal de la cápsula renal está formada por epitelio plano simple.

La **capa parietal de la cápsula renal** contiene **células epiteliales parietales** que conforman un epitelio plano simple. En el polo urinario del corpúsculo renal, la capa parietal se continúa con el epitelio cúbico en el túbulo contorneado proximal (*véanse* figs. 20-7 y 20-11). La proliferación de células epiteliales parietales es una característica diagnóstica típica para ciertos tipos de **glomerulonefritis** (inflamación de los glomérulos). Para observar un ejemplo de esta enfermedad, *véase* el cuadro 20-2.

El espacio entre las capas visceral y parietal de la cápsula renal se denomina ***espacio urinario*** o ***de Bowman*** (*véase* fig. 20-11). Es el receptáculo para el ultrafiltrado glomerular (orina primaria) producido por el aparato de filtración del corpúsculo renal. A la altura del polo urinario del corpúsculo renal, el espacio urinario tiene continuidad con la luz del túbulo contorneado proximal.

Mesangio

En el corpúsculo renal, la MBG es compartida entre varios capilares para crear un espacio que contiene un grupo adicional de células denominadas ***células mesangiales***. Por lo tanto, las células mesangiales están confinadas por la MBG (fig. 20-16). Estas células y su matriz extracelular conforman el **mesangio**, el cual es más evidente en el pedículo vascular del glomérulo y los intersticios de los capilares glomerulares contiguos. Las células mesangiales no están confinadas por completo en el corpúsculo renal: algunas se localizan fuera del corpúsculo, a lo largo del polo vascular, donde reciben el nombre de ***células de Lacis*** y forman parte de lo que se denomina el ***aparato yuxtaglomerular*** (*véase* fig. 20-7).

Las siguientes son funciones importantes de las células mesangiales:

- **Fagocitosis y endocitosis.** Las células mesangiales eliminan residuos atrapados y proteínas agrupadas de la MBG y el diafragma de la ranura de filtración, con lo que mantienen el filtro glomerular libre de desechos. Por medio de endocitosis, incorporan y procesan una gran variedad de proteínas plasmáticas e incluso complejos inmunitarios. El objetivo primario de las células mesangiales es mantener la estructura y el funcionamiento de la barrera glomerular.
- **Soporte estructural.** Las células mesangiales producen los componentes de la matriz mesangial extracelular que proporcionan soporte a los podocitos en las regiones donde la membrana basal epitelial falta o está incompleta (*véase* fig. 20-16). La matriz mesangial difiere sustancialmente de la MBG en su composición y permite que moléculas más grandes pasen de la luz de los capilares al mesangio.
- **Secreción.** Las células mesangiales sintetizan y secretan una gran variedad de moléculas, como la interleucina (IL) 1, la PGE_2 y el factor de crecimiento derivado de plaquetas (PDGF, *platelet-derived growth factor*), que desempeñan un papel central en la respuesta a la lesión glomerular.
- **Modulación de la distensión glomerular.** Las células mesangiales tienen propiedades contráctiles. En el pasado se pensaba que la contracción de las células mesangiales podía incrementar el volumen sanguíneo intraglomerular y la presión de filtración. Estudios recientes permiten comprobar que la contribución del mesangio a la velocidad de filtración glomerular es mínima y que las células mesangiales actuarían en la regulación de la distensión glomerular en respuesta al incremento de la presión arterial.

En la clínica se ha observado que las **células mesangiales** proliferan en ciertas enfermedades renales en las que cantidades anómalas de proteínas y complejos proteínicos quedan atrapados en la MBG. La proliferación de las células mesangiales es un signo importante en la **nefropatía por inmunoglobulinas A (IgA; enfermedad de Berger)**, la **glomerulonefritis membranoproliferativa**, la **nefritis lúpica** y la **nefropatía diabética**.

Desde un punto de vista embriológico, las células mesangiales y las yuxtaglomerulares (que se describen más adelante) provienen de precursores de las células musculares lisas del mesénquima metanéfrico. Durante el desarrollo, estas células se caracterizan por expresar **receptores del factor de crecimiento derivado de plaquetas (PDGFR, *platelet-derived growth factor receptors*)**. Su migración hacia los glomérulos en desarrollo es guiada por efectos quimiotácticos del **factor de crecimiento derivado de plaquetas β (PDGFβ)** que se expresan en los podocitos en desarrollo. Si bien las células mesangiales son claramente fagocíticas, son particulares porque no

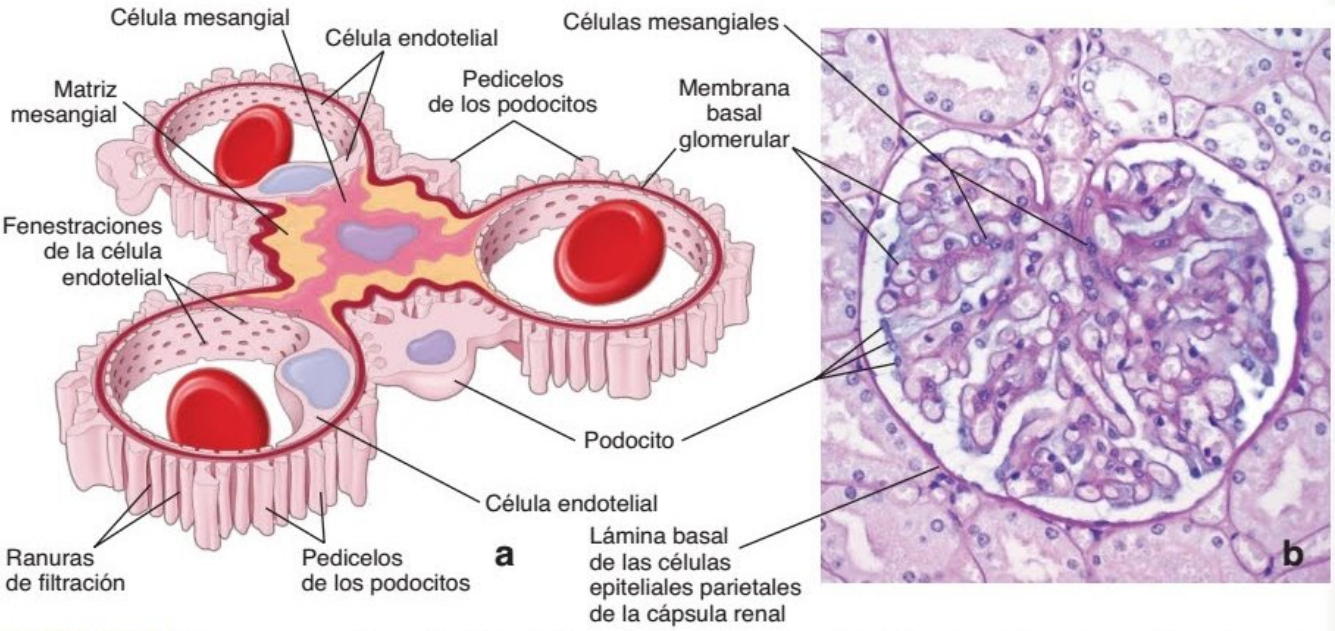

FIGURA 20-16. Diagrama y microfotografía de la relación entre las células mesangiales intraglomerulares y los capilares glomerulares. a. La célula mesangial y su matriz circundante están encerradas por la membrana basal glomerular de los capilares glomerulares. Las células mesangiales se encuentran en el mismo compartimento que las células endoteliales y pueden tener una asociación estrecha con la MBG, así como con las células endoteliales sin intervención de la MBG. Nótese que una célula mesangial produce matriz mesangial extracelular que proporciona soporte a los capilares glomerulares. **b.** Microfotografía de un glomérulo teñido mediante la reacción del PAS. Obsérvese que la MBG es visible dentro del glomérulo y rodea los capilares glomerulares. La MBG se refleja en el polo vascular para convertirse en la lámina basal de las células epiteliales que forman la capa parietal de la cápsula renal. Los núcleos de las células mesangiales positivas al PAS se colocan entre las asas de los capilares más hacia el centro del glomérulo. La muestra se tiñó con hematoxilina de contraste. 360×.

provienen de los monocitos circulantes, las células precursoras habituales del sistema fagocítico mononuclear.

Aparato yuxtaglomerular

El aparato yuxtaglomerular comprende la mácula densa, las células yuxtaglomerulares y las células mesangiales extraglomerulares.

La porción terminal del **túbulo recto distal** de la nefrona se ubica en contigüidad directa con las arteriolas aferentes y eferentes, también junto a algunas células mesangiales extraglomerulares en el polo vascular del corpúsculo renal. En este sitio, la pared del túbulo contiene células que forman la denominada ***mácula densa***. Con el microscopio óptico, las células de la mácula densa se distinguen por ser más estrechas y a menudo más altas que las otras células del túbulo distal (*véase* fig. 20-7). Los núcleos de estas células aparecen muy juntos, al extremo de parecer parcialmente superpuestos, de ahí el nombre de *mácula densa*.

En esta misma región se modifican las células musculares lisas de la arteriola aferente contigua (y, a veces, las de la arteriola eferente). Contienen gránulos de secreción y sus núcleos son esféricos, a diferencia del núcleo alargado típico de las células musculares lisas. En la microscopía óptica se requieren colorantes especiales para observar las vesículas de secreción de estas **células yuxtaglomerulares** (*véase* fig. 20-7).

El aparato yuxtaglomerular regula la presión arterial mediante la activación del sistema renina-angiotensina-aldosterona.

En algunas situaciones fisiológicas (baja ingesta de sodio) o patológicas (reducción del volumen de sangre circulante por hemorragia o baja perfusión renal debido a la compresión de las arterias renales), las células yuxtaglomerulares son responsables de la activación del **sistema renina-angiotensina-aldosterona** (**SRAA**). Este sistema desempeña un papel importante en el mantenimiento de la homeostasis sódica y la hemodinámica renal (cuadro 20-3). Los gránulos de las células yuxtaglomerulares contienen una aspartilo-proteasa denominada ***renina***, sintetizada, almacenada y liberada hacia la sangre desde las células musculares lisas modificadas. En la sangre, la renina cataliza la hidrólisis de una globulina α_2 circulante (angiotensinógeno) para producir el decapéptido angiotensina I. La producción de angiotensina I provoca la siguiente secuencia de acontecimientos:

- La **angiotensina I** es convertida en el octapéptido activo **angiotensina II** por la **enzima convertidora de angiotensina** (**ECA**) presente en las células endoteliales de los capilares pulmonares.
- La angiotensina II estimula la síntesis y liberación de la hormona **aldosterona** desde la **zona glomerular de la glándula suprarrenal** (*véase* p. 812).
- La **aldosterona**, a su vez, actúa sobre las células principales de los túbulos conectores y los conductos colectores para incrementar la reabsorción de Na^+ y agua, así como la secreción de K^+, con lo que aumenta el volumen sanguíneo y la presión arterial.
- La **angiotensina II** también es un poderoso vasoconstrictor que desempeña un papel regulador en el control de la resistencia vascular renal y sistémica.

El **aparato yuxtaglomerular** funciona no solo como un órgano endocrino que secreta **renina**, sino también como un detector del volumen sanguíneo y la composición del líquido tubular. Las células de la mácula densa verifican la **concentración de Na^+** en el líquido tubular y regulan tanto la velocidad de filtración glomerular como la liberación de renina por las células yuxtaglomerulares. Se piensa que la reducción de la concentración de Na^+ en el túbulo contorneado distal es un estímulo para las moléculas que transportan iones específicos que se expresan en la membrana apical de las células de la mácula densa. Estas moléculas incluyen cotransportadores de $Na^+/K^+/2Cl^-$, intercambiadores Na^+/H^+ y canales de K^+

(*continúa en la p. 756*)

CUADRO 20-2

CORRELACIÓN CLÍNICA: GLOMERULONEFRITIS INDUCIDA POR ANTICUERPOS ANTIMEMBRANA BASAL GLOMERULAR (SÍNDROME DE GOODPASTURE)

Como se señaló en la sección sobre el armado de la lámina basal (*véase* cap. 5), el principal componente estructural de cualquier membrana basal, incluida la **membrana basal glomerular** (**MBG**), es la molécula de **colágeno tipo IV**. Su estructura central está compuesta por tres monómeros de cadena α, cada uno correspondiente a uno o más de los seis tipos de cadenas α conocidos para el colágeno de tipo IV (*véase* tabla 6-2, p. 176). Cada molécula posee tres dominios: un dominio 7S aminoterminal, un dominio intermedio helicoidal de colágeno y un dominio NC1 carboxiterminal no colágeno. El conocimiento de la estructura molecular del colágeno tipo IV es fundamental para entender la fisiopatología de las nefropatías glomerulares. Por ejemplo, una respuesta autoinmunitaria frente al dominio NC1 no colágeno de la cadena α-3 del colágeno tipo IV (α3[IV]) en la MBG es la causa del desarrollo de la **glomerulonefritis inducida por anticuerpos anti-MBG**. Esta alteración se caracteriza por el depósito lineal de anticuerpos de inmunoglobulina G (IgG) en la MBG.

En algunas personas, los anticuerpos anti-MBG pueden establecer una reacción cruzada con la membrana basal alveolar de los pulmones y producir el **síndrome de Goodpasture**. El rasgo clínico de este síndrome es una glomerulonefritis (inflamación de los glomérulos) rápidamente progresiva y hemorragia pulmonar debida a la destrucción de la barrera hematogaseosa. En respuesta al depósito de IgG en el glomérulo, se activa el sistema del complemento y los leucocitos circulantes elaboran una gran variedad de proteasas que conducen a la destrucción de la MBG y al depósito de fibrina. La fibrina, a su vez, estimula la proliferación de las células parietales que revisten la cápsula renal (de Bowman) y atraen monocitos desde la circulación. El producto de estas reacciones con frecuencia se observa dentro del glomérulo como una **semiluna**, una característica microscópica distintiva de la glomerulonefritis (fig. C20-2-1). La mayoría de los pacientes afectados por el síndrome de Goodpasture tienen glomerulonefritis grave con semilunas y concentraciones circulantes temporalmente elevadas de anticuerpos anti-MBG. Es muy probable que la formación de anticuerpos anti-MBG sea desencadenada por virus, cánceres, agentes farmacológicos y compuestos químicos encontrados en pinturas, solventes y colorantes diversos.

Las personas con síndrome de Goodpasture tienen signos y síntomas tanto respiratorios como urinarios. Las manifestaciones clínicas comprenden disnea (sensación de falta de aire), tos y expectoración sanguinolenta, así como hematuria (sangre en la orina), proteinuria (proteínas en la orina) y otros síntomas de insuficiencia renal progresiva.

El objetivo terapéutico principal en el tratamiento del síndrome de Goodpasture es eliminar los anticuerpos patógenos circulantes de la sangre. Esto se logra mediante plasmaféresis, donde se extrae el plasma sanguíneo de la circulación y se reemplaza con líquido, proteínas o plasma de donante. Además, el tratamiento con fármacos inmunosupresores y corticoesteroides es útil para impedir que el sistema inmunitario produzca autoanticuerpos.

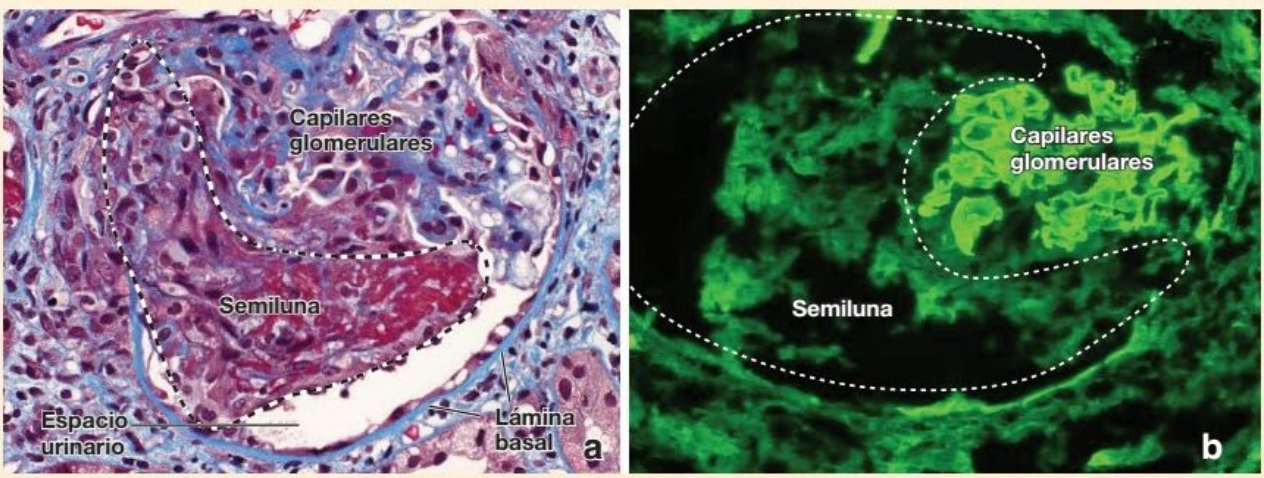

FIGURA C20-2-1. Microfotografía de un glomérulo en el síndrome de Goodpasture. a. En esta muestra de biopsia renal teñida con la técnica tricrómica de Mallory, las moléculas de colágeno en la matriz mesangial y los capilares glomerulares se tiñen de *azul intenso*. La tinción de color *rojo brillante* (dentro del corpúsculo renal) corresponde a la fibrina que se filtró desde las asas capilares glomerulares hacia el espacio urinario. Se ha formado una semiluna celular (delimitada por la *línea de puntos*) por depósitos de la fibrina infiltrada de macrófagos y células parietales de la cápsula renal que han proliferado. El color *azul claro* que rodea al glomérulo es reflejo de una reacción edematosa que contiene células mediadoras de reacciones inflamatorias. Nótese la lámina basal de la capa parietal de la cápsula renal. 320×. **b.** Esta imagen inmunofluorescente del corpúsculo renal muestra la membrana basal glomerular marcada con anticuerpos dirigidos contra la IgG humana y visualizada mediante el empleo de anticuerpos secundarios conjugados con un colorante fluorescente. En el síndrome de Goodpasture, las IgG se unen al dominio NC1 del colágeno tipo IV (cadena α3) que se encuentra en la MBG. Obsérvese el espesor irregular de la MBG que rodea las asas capilares. El espacio restante está ocupado por la semiluna celular. 360× (cortesía del Dr. Joseph P. Grande).

CUADRO 20-3

CORRELACIÓN CLÍNICA: SISTEMA RENINA-ANGIOTENSINA-ALDOSTERONA E HIPERTENSIÓN

El **sistema renina-angiotensina-aldosterona** (**SRAA**) desempeña un papel fundamental en la homeostasis del Na^+ y el volumen sanguíneo, así como en la regulación a largo plazo de la presión arterial. La renina secretada por el aparato yuxtaglomerular del riñón convierte el angiotensinógeno en angiotensina I (proangiotensina), que a su vez es convertida en los pulmones en **angiotensina II** (angiotensina) por la enzima convertidora de angiotensina (ECA, hoy denominada *peptidil-dipeptidasa A*), uno de los vasoconstrictores más poderosos del cuerpo humano. La angiotensina II tiene una función importante en la estimulación de la secreción de la **aldosterona** en la corteza suprarrenal. La aldosterona reabsorbe Na^+ y excreta K^+; por lo tanto, produce un efecto en la retención del volumen de agua extracelular (fig. C20-3-1).

Durante años, los cardiólogos y los nefrólogos sospecharon que la **hipertensión esencial crónica**, la forma más frecuente de hipertensión, estaba relacionada de alguna manera con una anomalía del SRAA. Sin embargo, en los pacientes afectados con esta enfermedad, la concentración de renina en la orina de 24 h solía ser normal. Hasta que se demostró que un factor en el veneno de una serpiente sudamericana (***Bothrops jararaca*** de Brasil) actuaba como potente inhibidor de la ECA pulmonar, los investigadores encontraron una pista sobre la causa de la hipertensión esencial crónica y una nueva serie de fármacos con los cuales tratar esta enfermedad frecuente.

En la actualidad, se piensa que la "lesión" en la hipertensión esencial crónica consiste en la producción excesiva de **angiotensina II** en el pulmón. El desarrollo de los denominados ***inhibidores de la ECA*** (captopril, enalapril y derivados del factor tóxico ofídico original) ha revolucionado el tratamiento de la hipertensión esencial crónica. Estos antihipertensivos no causan los efectos colaterales (con frecuencia peligrosos) de los diuréticos y los β-bloqueadores, que antes eran los fármacos más utilizados para el control de esta enfermedad.

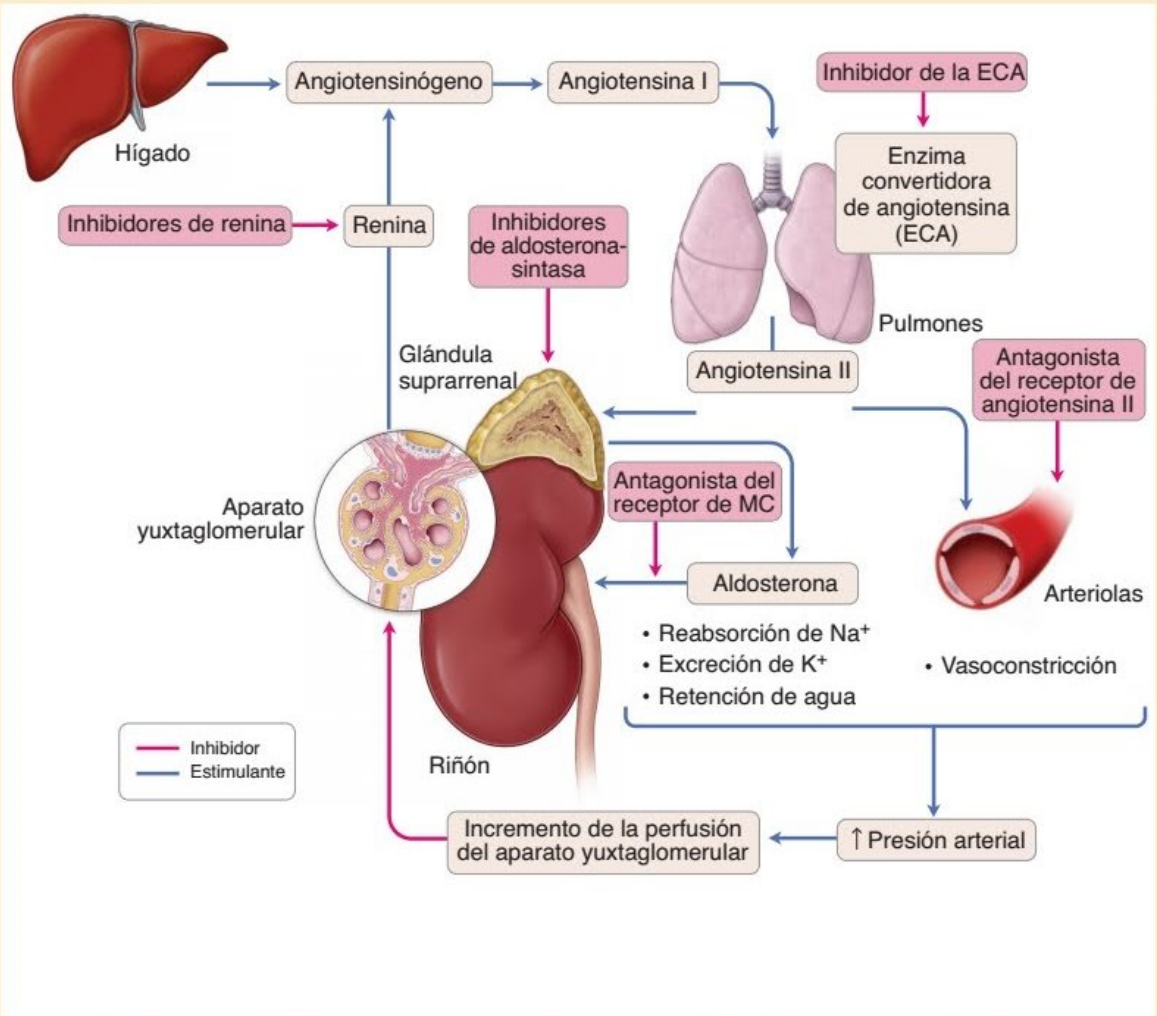

FIGURA C20-3-1. Diagrama del sistema renina-angiotensina-aldosterona (SRAA) en el que se indican los sitios susceptibles de influencia farmacológica. El SRAA es una cascada endocrina multisistémica que regula la homeostasis electrolítica, el equilibrio de líquidos y la presión arterial al actuar sobre el riñón y el sistema cardiovascular. La disminución de la presión de perfusión en el riñón determina que las células yuxtaglomerulares liberen renina en el torrente sanguíneo y se inicie la cascada. Las *flechas azules* indican una acción estimulante sobre el sistema; las *flechas rojas* indican la respuesta inhibidora y la acción de los fármacos. Los ejemplos de medicamentos de uso frecuente que influyen en el SRAA incluyen los antagonistas de receptores de mineralocorticoides (*MC*; espironolactona, eplerenona), los inhibidores de la ECA (captopril, enalapril), los inhibidores de la renina (aliskireno) y los bloqueadores de receptores de angiotensina II (valsartán, losartán). Los inhibidores de la aldosterona-sintasa continúan en fase experimental.

CUADRO 20-4

CORRELACIÓN CLÍNICA: UROANÁLISIS (EXAMEN GENERAL DE ORINA)

El **uroanálisis** es parte importante de la evaluación de los pacientes con sospecha de enfermedad renal. El procedimiento suele incluir la medición de varias características físicas, bioquímicas y microscópicas de la orina, como el pH, la densidad urinaria (medición indirecta de la concentración de iones), la bilirrubina, la concentración de compuestos intermedios derivados del metabolismo de los ácidos grasos (conocidos como ***cuerpos cetónicos***), la hemoglobina y la concentración de proteínas. La excreción de cantidades excesivas de proteína en la orina (**proteinuria** o albuminuria) es un indicador diagnóstico importante de enfermedad renal y es una parte fundamental del análisis de la orina. Por lo general, con la orina se excretan menos de 150 mg de proteína por día. Si bien la excreción excesiva de proteínas casi siempre indica enfermedad renal, el ejercicio extremo o la deshidratación grave pueden producir proteinuria en personas sin alteraciones renales. El examen microscópico de la orina puede revelar la presencia de eritrocitos y leucocitos, cristales minerales y agentes patógenos como bacterias y hongos. Con frecuencia, estos elementos se encuentran encerrados en estructuras cilíndricas denominadas ***cilindros urinarios***. La matriz del cilindro urinario está formada por una proteína de 85 kDa llamada ***uromodulina*** (**proteína de Tamm-Horsfall**), que se precipita en la luz de los túbulos contorneados distales y los conductos colectores durante un proceso patológico.

regulados por pH y calcio. La activación de las vías de transporte a través de la membrana modifica la concentración iónica intracelular en las células de la mácula densa e inicia los mecanismos de señalización mediante la liberación de varios mediadores como el trifosfato de adenosina (ATP, *adenosine triphosphate*), la adenosina, el NO y las PGE_2. Estas moléculas actúan de forma paracrina y señalizan tanto las células yuxtaglomerulares subyacentes de la arteriola aferente (para que secreten renina) como las células musculares lisas vasculares para que se contraigan. Un incremento del volumen sanguíneo suficiente para causar el estiramiento de las células yuxtaglomerulares en la arteriola aferente puede constituir un estímulo que cierra el circuito de retroalimentación y detiene la secreción de renina.

■ FUNCIÓN TUBULAR RENAL

A medida que el **ultrafiltrado glomerular** atraviesa el túbulo urinario y los conductos colectores del riñón, experimenta cambios que incluyen tanto la absorción activa y pasiva como la secreción.

- Algunas sustancias del ultrafiltrado se reabsorben, unas lo hacen de manera parcial (p. ej., agua, sodio y bicarbonato) y otras de forma completa (p. ej., glucosa).
- Otras sustancias (p. ej., creatinina y bases y ácidos orgánicos) se añaden al ultrafiltrado (la orina primaria) como parte de la actividad secretora de las células tubulares.

Así, el volumen del ultrafiltrado se reduce de modo sustancial y la orina se torna hiperosmótica. Las asas renales largas, los túbulos conectores y los conductos colectores que corren paralelos a vasos sanguíneos rectos son el fundamento para el multiplicador por contracorriente. Este mecanismo contribuye a la concentración de la orina que, en consecuencia, se vuelve hiperosmótica.

Túbulo contorneado proximal

El túbulo contorneado proximal es el sitio inicial y principal de la reabsorción.

El **túbulo contorneado proximal** recibe el ultrafiltrado desde el espacio urinario de la cápsula renal. Las células cúbicas del túbulo contorneado proximal poseen especializaciones superficiales complejas asociadas con las células que se encargan de la absorción y el transporte de los líquidos. Este tipo de túbulo tiene las siguientes características:

- Un **borde en cepillo**, compuesto por microvellosidades rectas, muy juntas y bastante largas (fig. 20-17).
- Un **complejo de unión**, compuesto por uniones ocluyentes o herméticas (*zonula occludens*) que aíslan el espacio intercelular lateral de la luz del túbulo, y uniones adherentes (*zonula adherens*) que mantienen la adhesión entre células adyacentes.
- **Pliegues** o **dobleces**, ubicados en las superficies laterales de las células, que son grandes evaginaciones aplanadas que se alternan con evaginaciones similares de células contiguas (*véase* fig. 20-16).
- Extenso **entrelazamiento de las evaginaciones basales** de células contiguas (figs. 20-18 y 20-19).
- **Estriaciones basales**, mitocondrias alargadas concentradas en las evaginaciones basales y orientadas en sentido vertical con respecto a la superficie basal (*véase* fig. 20-18).

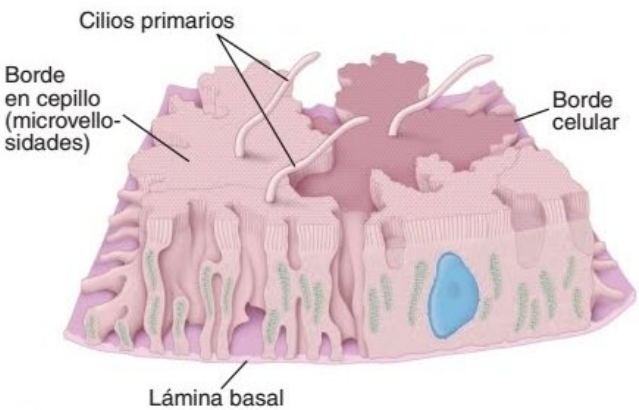

FIGURA 20-17. Ilustración de células tubulares contorneadas proximales. Esquema de una imagen obtenida mediante microscopio electrónico que muestra la cara seccionada (a la *derecha*) y una vista tridimensional de la superficie basolateral de una célula con un corte longitudinal parcial (a la *izquierda*). Aquí las partes entrelazadas de la célula contigua se han eliminado para mostrar los entrelazamientos basolaterales. Algunas de las evaginaciones entrelazadas se extienden por toda la altura de la célula. Estas evaginaciones son largas en la región basal y crean un complejo compartimento extracelular adyacente a la lámina basal. En la superficie apical, las microvellosidades constituyen el borde en cepillo. En algunos sitios, las microvellosidades se han omitido para destacar el carácter contorneado del límite de la célula apical (basado en Bulger RE. The shape of rat kidney tubular cells. Am J Anat 1965;116:253).

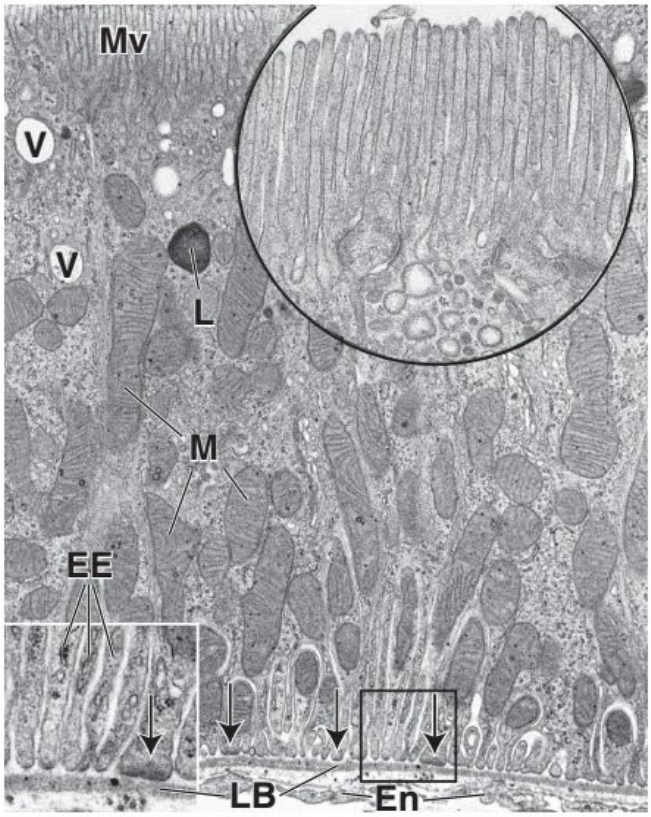

FIGURA 20-18. Microfotografía electrónica de una célula tubular proximal. La superficie apical de la célula muestra microvellosidades (*Mv*) muy juntas que, en conjunto, se reconocen como un borde en cepillo al microscopio óptico. En el citoplasma apical se encuentran muchas vesículas (*V*). También se observa un lisosoma (*L*) en la región apical de la célula. El núcleo no ha quedado incluido en el plano del corte. Hay grandes cantidades de mitocondrias (*M*) orientadas en sentido longitudinal en la célula, dentro de los entrelazamientos de las evaginaciones. Las mitocondrias son responsables del aspecto de las estriaciones basales que se observan con el microscopio óptico, en particular si el espacio extracelular está dilatado. La microfotografía electrónica también permite ver la lámina basal (*LB*), una pequeña cantidad de tejido conjuntivo y el endotelio fenestrado (*En*) de un capilar peritubular contiguo. 15 000×. **Detalle superior.** Este mayor aumento de la región de las microvellosidades muestra las vesículas endocíticas pequeñas que han brotado de la membrana plasmática en la base de las microvellosidades. 32 000×. **Recuadro inferior izquierdo.** Ampliación de la porción basal de las evaginaciones entrelazadas (*EE*) por debajo del alcance de las mitocondrias. En el extremo basal de estas evaginaciones existe un material denso (*flecha*) que corresponde a haces de filamentos de actina (*véase* fig. 20-16). 30 000×.

En los preparados histológicos bien fijados, las estriaciones basales y el borde en cepillo apical contribuyen a distinguir las células del túbulo contorneado proximal de las células de otros túbulos.

En la base misma de las células de los túbulos contorneados proximales, en las evaginaciones entrelazadas, hay haces de microfilamentos de 6 nm (*véanse* las *flechas* en las figs. 20-18 y 20-19). Estos filamentos de actina pueden tener un papel en la regulación del movimiento de los líquidos desde el espacio extracelular basolateral a través de la lámina basal del túbulo hacia el capilar peritubular contiguo.

El túbulo contorneado proximal recupera la mayoría de los líquidos del ultrafiltrado. De los 180 L/día de ultrafiltrado que ingresan en las nefronas, alrededor de 120 L/día (65% del ultrafiltrado) es reabsorbido por el túbulo contorneado proximal. Dos proteínas principales tienen a su cargo la reabsorción de líquidos en los túbulos contorneados proximales:

- **ATPasa de Na^+/K^+ (bomba de sodio)**, una proteína transmembrana que se localiza en los pliegues laterales de la membrana plasmática. Es responsable de la *reabsorción de Na^+*, que es la fuerza impulsora principal para la reabsorción de agua en el túbulo contorneado proximal. Al igual que en los epitelios del intestino y la vesícula biliar, este proceso es impulsado por el transporte activo de Na^+ hacia el espacio lateral intercelular. El transporte activo de Na^+ viene seguido por la difusión pasiva de Cl^- para mantener la neutralidad electroquímica. La acumulación de NaCl en los espacios intercelulares laterales crea un gradiente osmótico que extrae agua de la luz y la envía hacia el compartimento intercelular. Este compartimento se distiende a medida que se incrementa la cantidad de líquido que contiene; los pliegues laterales se separan para permitir dicha distensión.
- **Acuaporina 1 (AQP-1)**, una pequeña proteína transmembrana (cerca de 30 kDa) que funciona como un canal molecular para el

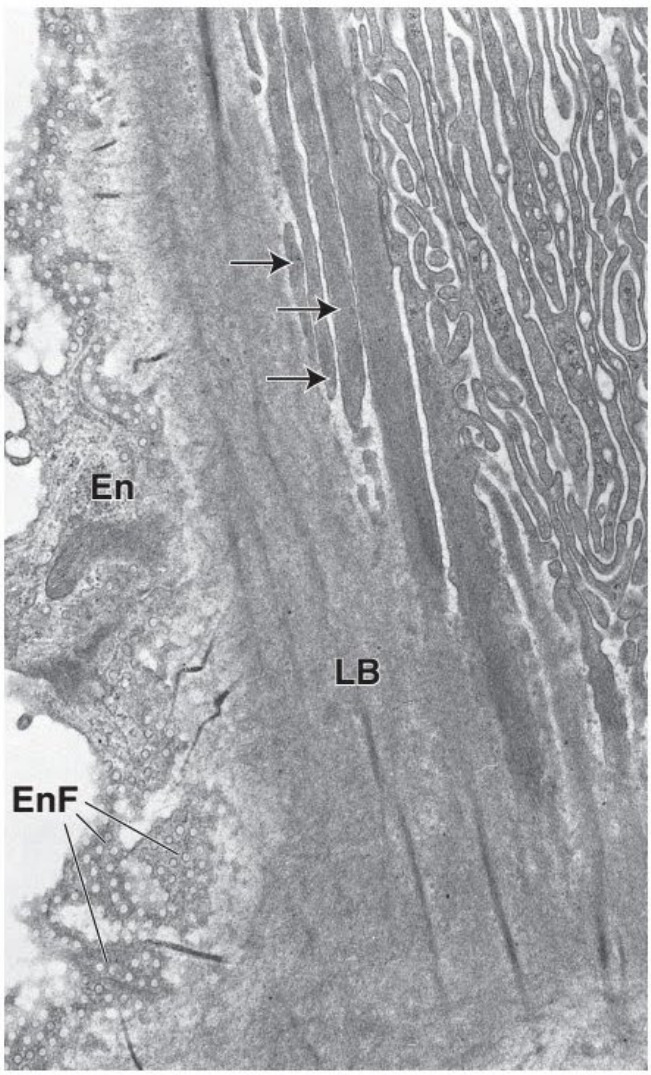

FIGURA 20-19. Microfotografía electrónica de una célula del túbulo contorneado proximal. Este corte es casi tangencial y un poco oblicuo con respecto a la base de una célula del túbulo contorneado proximal y a las láminas basal y capilar subyacentes. En la *parte izquierda* de la microfotografía se encuentra el endotelio capilar (*En*). Por lo general, el endotelio posee numerosas fenestraciones (*EnF*) y en este plano de corte se ven de frente como siluetas circulares. El plano de corte también determina que la lámina basal (*LB*) aparezca como una banda ancha de material homogéneo. A la *derecha* de la lámina basal se encuentran las evaginaciones basales entrelazadas de las células del túbulo proximal. Las evaginaciones rectas y largas contienen filamentos de actina orientados en sentido longitudinal (*flechas*). En este plano de corte el espacio extracelular basal parece un laberinto entre las evaginaciones celulares. 32 000×.

agua en la membrana celular de los túbulos contorneados proximales. El desplazamiento del agua a través de estos canales de membrana no necesita la gran cantidad de energía de las bombas ATPasa de Na^+/K^+. Para demostrar la presencia de estas proteínas, pueden utilizarse métodos inmunocitoquímicos.

La presión hidrostática, que aumenta en el compartimento intercelular distendido, al parecer asistida por la actividad contráctil de los filamentos de actina en la base de las células tubulares, impulsa un líquido esencialmente isoosmótico a través de la membrana basal tubular hacia el tejido conjuntivo renal. Ahí, el líquido es reabsorbido por la red capilar peritubular.

El túbulo contorneado proximal también reabsorbe casi la totalidad de los aminoácidos, la glucosa y los pequeños polipéptidos.

Al igual que en el intestino, las microvellosidades de las células del túbulo contorneado proximal están cubiertas por un glucocáliz bien desarrollado que contiene diversas ATPasas, peptidasas y altas concentraciones de disacaridasas. El túbulo contorneado proximal recupera casi el 100% de la **glucosa** mediante el uso de cotransportadores de Na^+ glucosa (SGLT2, *sodium-glucose linked transporter 2*), que simultáneamente absorben Na^+ y glucosa de la luz del túbulo. La absorción de glucosa por las células epiteliales genera una alta concentración intracelular de glucosa que activa a la familia de los transportadores de glucosa (GLUT2, *glucose transporter 2*). Los GLUT2 transportan esta molécula a través de la membrana basolateral hacia el tejido conjuntivo, donde ingresa en la luz de los vasos sanguíneos. El túbulo contorneado proximal también recupera alrededor del 98% de los **aminoácidos** filtrados, que son absorbidos por varios transportadores de aminoácidos que intercambian iones Na^+, H^+ y K^+ (transportadores de aminoácidos ácidos) o iones Na^+ e H^+ (transportadores de aminoácidos básicos y neutros). El borde en cepillo en el túbulo contorneado proximal se asemeja al borde estriado del intestino delgado, ya que posee muchas peptidasas que degradan proteínas grandes en proteínas pequeñas y polipéptidos. Los **pequeños polipéptidos** son recuperados en un proceso similar al de la glucosa que emplea los cotransportadores de péptidos asociados con el H^+ de la superficie apical (PepT1 y PepT2). Una vez dentro de la célula, los polipéptidos se degradan con facilidad y se transportan a través de la membrana basolateral como aminoácidos libres.

Las proteínas y los péptidos grandes experimentan endocitosis en el túbulo contorneado proximal.

Hay profundas invaginaciones tubulares entre las microvellosidades de las células del túbulo contorneado proximal. Las proteínas del ultrafiltrado, cuando llegan a la luz del túbulo, se unen a los receptores endocíticos expresados en la membrana plasmática. Cuando las proteínas se unen a los receptores, se inicia el proceso de endocitosis y las vesículas endocíticas que contienen la proteína unida forman grandes endosomas tempranos con contenido proteínico (*véase* fig. 20-18). Estos endosomas tempranos están destinados a convertirse en lisosomas, y las proteínas incorporadas por endocitosis son degradadas por hidrolasas ácidas. Los aminoácidos producidos en la degradación lisosómica se reciclan y se devuelven a la circulación a través del compartimento intercelular y el tejido conjuntivo intersticial.

Además, el pH del ultrafiltrado se modifica en el túbulo contorneado proximal por la reabsorción de bicarbonato y la secreción, específica hacia la luz, de ácidos orgánicos exógenos y bases orgánicas derivados de la circulación capilar peritubular.

Túbulo recto proximal

Las células del **túbulo recto proximal** (la rama gruesa descendente del asa renal) no están tan especializadas para la absorción como las del túbulo contorneado proximal. Son más cortas, con un borde en cepillo menos desarrollado, con evaginaciones laterales y basolaterales en menor cantidad y menos complejas. Las mitocondrias son más pequeñas que en las células del segmento contorneado y se distribuyen de forma aleatoria en el citoplasma. Se encuentran menos invaginaciones apicales y vesículas endocíticas, así como menor cantidad de lisosomas. Las células del túbulo recto proximal están diseñadas para recuperar la glucosa remanente (no recuperada por los túbulos contorneados proximales) antes de que ingrese en el segmento delgado del asa renal. Están dotadas de cotransportadores de glucosa de alta afinidad asociados con Na^+ (SGLT1, *sodium-glucose linked transporter 1*), que absorben simultáneamente Na^+ y glucosa de la luz del túbulo. Estas células también poseen transportadores de glucosa (GLUT1, *glucose transporter 1*) complementarios en las membranas basolaterales para llevar glucosa fuera de la célula y hacia la matriz extracelular.

Segmento delgado del asa renal (de Henle)

Como ya se mencionó, la longitud del **segmento delgado** varía según la ubicación de la nefrona en la corteza. Las nefronas yuxtamedulares poseen las ramas más largas, mientras que las corticales tienen las más cortas. Además, en el segmento delgado hay diversos tipos de células. En el microscopio óptico es posible detectar al menos dos clases de túbulos de segmento delgado, uno de ellos con el epitelio más plano que el otro. El examen con microscopio electrónico de los segmentos delgados de varias nefronas permite observar diferencias adicionales, como la existencia de cuatro tipos de células epiteliales (fig. 20-20):

- **Epitelio tipo I**, que se encuentra en las ramas delgadas ascendente y descendente (del asa renal) de las nefronas de asa corta. Consiste en un epitelio simple delgado. Las células casi no presentan entrelazamiento con células adyacentes y tienen pocos orgánulos.
- **Epitelio tipo II**, que se localiza en la rama descendente delgada (de las nefronas de asa larga) en el laberinto cortical y consiste en un epitelio más alargado. Estas células poseen abundantes orgánulos y tienen muchas microvellosidades romas y pequeñas. El grado de entrelazamiento lateral con las células vecinas varía según la especie.
- **Epitelio tipo III**, que se localiza en la rama descendente delgada (en la médula interna) y se trata de un epitelio más delgado. Las células tienen una estructura más simple y menos microvellosidades que las células epiteliales tipo II. No hay entrelazamiento lateral.
- **Epitelio tipo IV**, que se ubica en la curvatura de las nefronas de asa larga y en toda la rama ascendente delgada; es un epitelio aplanado menos alargado y sin microvellosidades. Las células poseen pocos orgánulos.

El papel específico de cada uno de los cuatro tipos de células se relaciona con su función en el sistema de intercambio por contracorriente que concentra el líquido tubular. Es probable que las diferencias morfológicas, como las microvellosidades, las mitocondrias y el grado de entrelazamiento celular, sean el reflejo de participaciones activas o pasivas.

Las ramas delgadas ascendente y descendente (del asa renal) poseen diferentes propiedades estructurales y funcionales.

Los estudios del ultrafiltrado que entra en la rama delgada descendente y el que sale de la rama delgada ascendente (del asa renal) permiten comprobar cambios radicales en su osmolalidad. El ul-

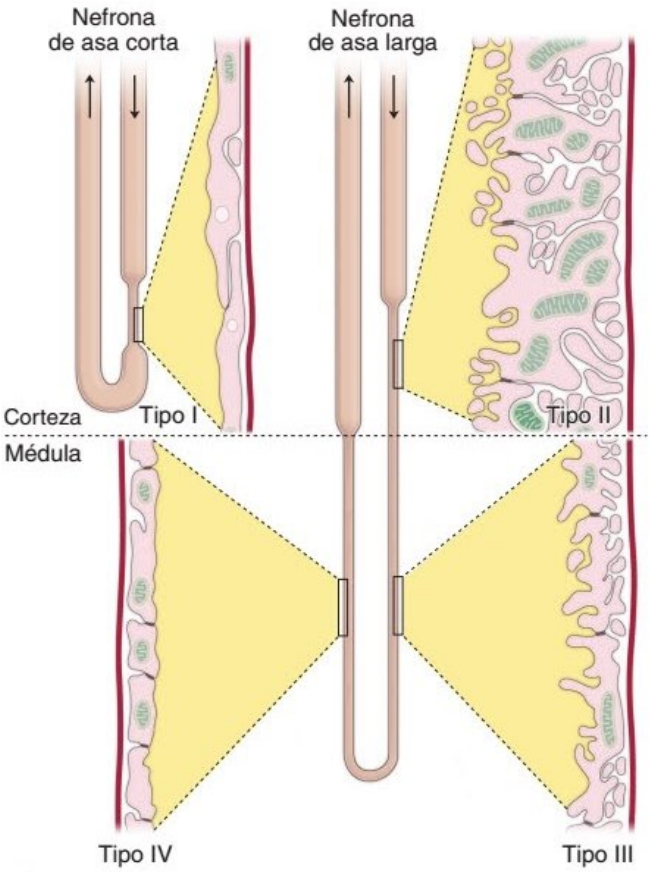

FIGURA 20-20. Esquema de las células epiteliales de la rama delgada del asa renal (de Henle). En este diagrama se muestran los diferentes tipos de epitelio y la región donde se encuentran en la rama delgada de las asas renales cortas y largas. Los diagramas del epitelio no incluyen las regiones nucleares de las células epiteliales (modificado de Madsen KM, Tisher CC. Physiologic anatomy of the kidney. En: Fisher JW, ed. Kidney Hormones, London: Academic Press, 1986;3:45–100).

trafiltrado que ingresa en la **rama delgada descendente** es **isoosmótico**, mientras que el ultrafiltrado que sale de la **rama delgada ascendente** es **hipoosmótico** con respecto al plasma. Este cambio es ocasionado por la mayor reabsorción de sales que de agua. Las dos ramas del asa renal tienen diferentes permeabilidades y, por ende, diferentes funciones:

- La **rama delgada descendente** del asa renal es **muy permeable al agua** debido a la presencia de acuaporinas (AQP, *aquaporins*) que permiten el libre paso del agua. Esta rama es mucho menos permeable al Na^+ y la urea; sin embargo, permite que pequeñas cantidades entren en la nefrona en este sitio (cuadro 20-5, p. 762). La urea ingresa en este segmento de la nefrona a través de los transportadores de urea A2 (UT-A2, *urea transporter A2*). Debido a que el líquido intersticial en la médula es hiperosmótico, el agua sale de este segmento de la nefrona por ósmosis, lo que hace que el contenido luminal de Na^+ y Cl^- se concentre de manera progresiva. Las células de esta rama no transportan iones activamente; por lo tanto, la *osmolalidad incrementada del líquido tubular* en este segmento de la nefrona es causado, en gran medida, por el movimiento pasivo del agua hacia el tejido conjuntivo peritubular.
- La **rama delgada ascendente** del asa renal es **muy permeable al Na^+ y al Cl^-** debido a la presencia de cotransportadores de $Na^+/K^+/2Cl^-$ en las membranas apicales de los plasmocitos. El Na^+ es bombeado fuera de las células por la ATPasa Na^+/K^+, mientras que el K^+ y el Cl^- se difunden pasivamente a través de sus canales respectivos hacia la médula siguiendo sus gradientes de concentración. Aunque la energía del ATP es necesaria para abrir estos canales, el movimiento del Cl^- no es un ejemplo de transporte activo y no requiere de la actividad de la ATPasa estimulada por Cl^-. Los contraiones, en este caso Na^+ (la mayoría) y K^+, lo siguen de forma pasiva para mantener la neutralidad electroquímica. La hiperosmolaridad del intersticio se encuentra directamente relacionada con la actividad de transporte de las células en este segmento de la nefrona. Además, la rama delgada ascendente es muy **impermeable al agua**; por lo tanto, a medida que aumenta la concentración intersticial de Na^+ y Cl^-, el intersticio se torna hiperosmótico y el líquido en la luz de la nefrona se vuelve hipoosmótico. Por esta razón, la rama delgada ascendente a veces recibe el nombre de ***segmento diluyente de la nefrona***.

Asimismo, las células epiteliales que revisten la rama gruesa ascendente producen una proteína de 85 kDa denominada ***uromodulina*** (**proteína de Tamm-Horsfall**), que influye en la reabsorción de NaCl y en la capacidad de concentración urinaria. La **uromodulina** también modula la adhesión celular y la transducción de señales mediante la interacción con varias citocinas. Esto también inhibe la aglomeración de cristales de oxalato de calcio (lo que evita la formación de cálculos renales) y proporciona una defensa contra la infección de las vías urinarias. En personas con **enfermedades renales inflamatorias** se detecta uromodulina precipitada en la orina en forma de **cilindros urinarios** (*véase* cuadro 20-4, p. 756).

Túbulo recto distal

El túbulo recto distal es parte de la rama ascendente del asa renal.

El **túbulo recto distal** (**rama gruesa ascendente**), como ya se mencionó, es parte de la rama ascendente del asa renal e incluye las porciones medular y cortical, con esta última ubicada en los rayos medulares. El túbulo recto distal, al igual que la rama delgada ascendente, transporta iones desde la luz tubular hacia el intersticio. La membrana celular apical en este segmento posee transportadores electroneutros (simportadores) que permiten que los iones Cl^-, Na^+ y K^+ ingresen en la célula desde la luz. El Na^+ es transportado activamente a través de los extensos pliegues basolaterales por la ATPasa de Na^+/K^+ (bombas de sodio). El Cl^- y el K^+ se difunden hacia afuera del espacio intracelular por los canales de Cl^- y K^+. Algunos iones K^+ se cuelan de nuevo hacia el líquido tubular a través de los canales de K^+, lo cual hace que la luz tubular tenga carga positiva con respecto al intersticio. Este gradiente positivo proporciona la fuerza impulsora para la reabsorción de muchos otros iones, como Ca^{2+} y Mg^{2+}. Nótese que este gran movimiento de iones se produce sin el movimiento de agua a través de la pared del túbulo recto distal, cuyo resultado es la separación del agua de sus solutos.

En los preparados histológicos de rutina, las células cúbicas grandes del túbulo recto distal se tiñen tenuemente con la eosina y no se ven los límites laterales de las células (lám. 77, p. 778). El núcleo está ubicado en la porción apical de la célula y, a veces, especialmente en el segmento recto, hace que la célula se abulte hacia la luz. Como se ha mencionado, estas células poseen pliegues basolaterales extensos y también muchas mitocondrias asociadas con estos pliegues basales (fig. 20-21). Tienen una cantidad bastante menor de microvellosidades y están menos desarrolladas que las de las células del túbulo recto proximal (compárense las figs. 20-18 y 20-19).

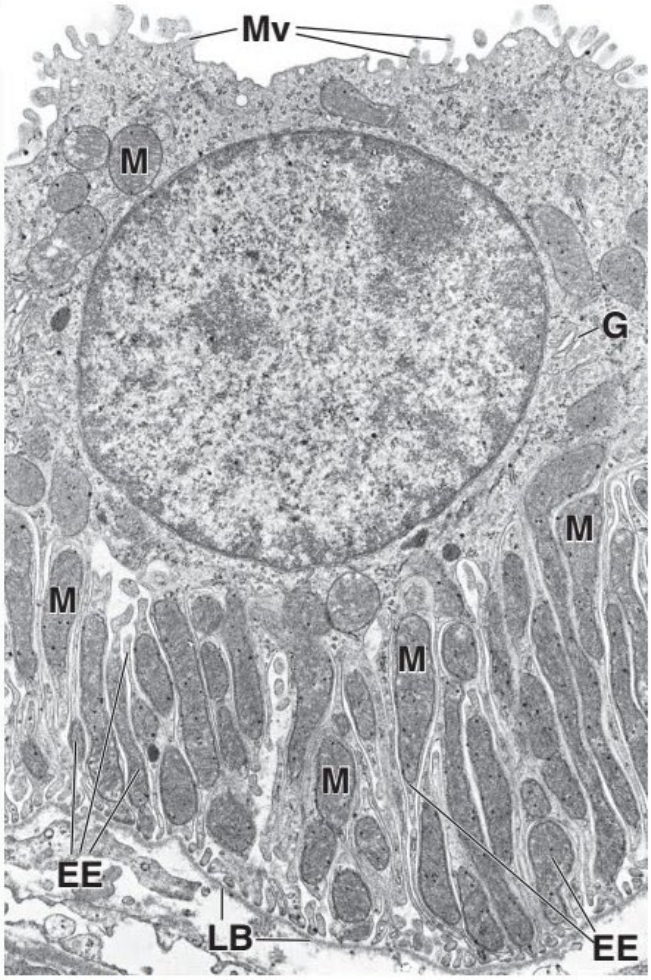

FIGURA 20-21. Microfotografía electrónica de una célula del túbulo contorneado distal. La superficie apical de la célula posee algunas microvellosidades (*Mv*) que no son lo suficientemente largas o numerosas para brindar la apariencia de un borde en cepillo (compárese con la fig. 20-15). El núcleo y el aparato de Golgi (*G*) se encuentran en la porción superior de la célula. Las mitocondrias (*M*) se localizan principalmente en la región basal de la célula, dentro de las evaginaciones entrelazadas (*EE*). Como en la célula del túbulo proximal, las mitocondrias son las responsables del aspecto de las estriaciones basales visibles bajo el microscopio óptico. Una lámina basal (*LB*) es visible al lado de la superficie basal de la célula. 12 000×.

Túbulo contorneado distal

La estructura y la función del túbulo contorneado distal dependen de la distribución y absorción de Na^+.

El **túbulo contorneado distal**, que se localiza en el laberinto cortical, mide más o menos una tercera parte de la longitud (menos de 5 mm) del túbulo contorneado proximal. Comienza a una distancia variable de la mácula densa y se extiende hacia el túbulo conector que comunica la nefrona con el conducto colector cortical. Las células del túbulo contorneado distal se parecen a las del túbulo recto distal (rama gruesa ascendente), pero son bastante más alargadas y carecen de un borde en cepillo bien desarrollado. De forma similar a lo que ocurre en el túbulo recto distal, el epitelio del túbulo contorneado distal también es bastante impermeable al agua. El segmento inicial del túbulo contorneado distal es el sitio primario para la reabsorción del Ca^{2+} regulada por la hormona paratiroidea. Las células del túbulo contorneado distal presentan mayor actividad de ATPasa Na^+/K^+ en sus membranas basolaterales que cualquier otro segmento de la nefrona, lo que provee la fuerza impulsora para el transporte de iones. Este túbulo corto tiene a su cargo las siguientes funciones:

- **Reabsorción de Na^+** y secreción de K^+ hacia el ultrafiltrado para conservar el Na^+.
- **Reabsorción de iones bicarbonato**, con la secreción asociada de iones H^+, lo que causa una mayor acidificación de la orina.
- **Reabsorción de cloruro (Cl^-)**, mediada por los transportadores de Na^+/Cl^- sensibles a la tiazida.
- **Secreción de amonio**, en respuesta a la necesidad de los riñones de excretar ácido y generar bicarbonato.

Túbulo conector

El túbulo conector corresponde a una región de transición entre el túbulo contorneado distal y el conducto colector cortical.

Los **túbulos conectores** de las nefronas subcapsulares se unen directamente al conducto colector cortical, mientras que los túbulos conectores de las nefronas corticales medias y yuxtamedulares primero se fusionan con otros túbulos conectores para formar un túbulo conector arqueado antes de unirse con el conducto colector cortical. El epitelio de este segmento cambia de manera gradual desde el túbulo contorneado distal hasta el conducto colector; dicho epitelio consiste en células entremezcladas de ambas regiones (células principales del conducto colector cortical con células del túbulo contorneado distal). Algunos estudios morfológicos y fisiológicos demostraron que los túbulos conectores desempeñan un papel importante en la secreción de K^+ (muy probablemente a consecuencia de la presencia de las células principales), que en parte está regulada por los mineralocorticoides secretados por la corteza suprarrenal.

Conductos colectores corticales y medulares

Los **conductos colectores corticales** y **medulares** determinan la osmolalidad final de la orina mediante la reabsorción de agua. El conducto colector medular externo también es el sitio de reabsorción de la urea mediante el transporte facilitado que utiliza el transportador de urea A1 (UT-A1, *urea transporter A1*). Los conductos colectores están formados por epitelio simple. Los corticales poseen células aplanadas, cuya forma oscila entre plana y cúbica. Los medulares tienen células cúbicas en transición hacia cilíndricas a medida que los conductos incrementan su tamaño. Los conductos colectores se distinguen con facilidad de los túbulos proximales y distales en virtud de los límites celulares que pueden observarse en el microscopio óptico (lám. 77, p. 778).

En los conductos colectores se pueden identificar dos tipos celulares bien definidos:

- **Células claras**, también llamadas ***células principales*** o ***células del conducto colector***, que son el tipo celular predominante de los conductos colectores. Son células de tinción tenue con verdaderos repliegues basales (en lugar de evaginaciones) que se entrelazan con las de las células contiguas. Poseen un solo cilio primario y relativamente pocas microvellosidades cortas (fig. 20-22). Contienen pequeñas mitocondrias esféricas. Estas células poseen abundantes canales de **acuaporina 2** (**AQP-2**, ***aquaporin-2***), responsables de la permeabilidad al agua de los conductos colectores, regulados por la hormona antidiurética o vasopresina (ADH, *antidiuretic hormone*; cuadro 20-6). También las acuaporinas AQP-3 y AQP-4 se encuentran en la membrana basolateral de estas células. Las células principales también tienen abundantes receptores mineralocorticoides citoplasmáticos; por lo tanto, son la diana principal de la acción de la **aldosterona** (*véase* más adelante).
- **Células oscuras**, también denominadas ***células intercaladas***, que aparecen en una cantidad notoriamente menor. Tienen

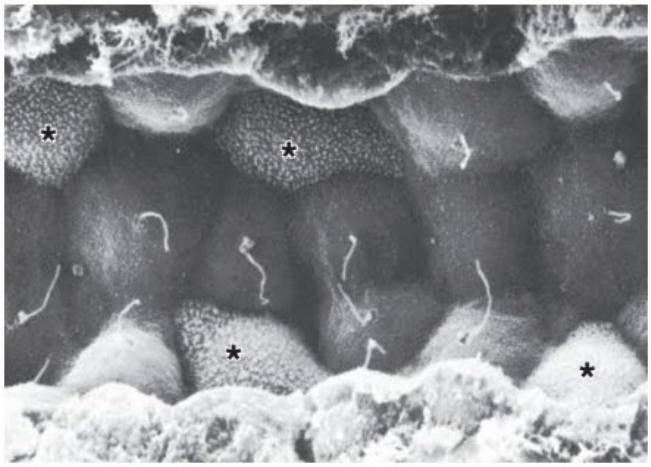

FIGURA 20-22. Microfotografía electrónica de barrido de un conducto colector. En la imagen se muestran células oscuras (*asteriscos*) con abundantes laminopodios o microcrestas cortas y células claras (principales), cada una con un cilio primario en su superficie libre junto con pequeñas microvellosidades. Los términos *claro* y *oscuro* se refieren a la tinción de las células seccionadas y no a las diferencias de densidad, que son un reflejo de las características de carga de la superficie cubierta de la muestra (cortesía del Dr. C. Craig Tisher).

muchas mitocondrias y sus citoplasmas son más densos. Los micropliegues (pliegues citoplasmáticos) están en su superficie apical, al igual que las microvellosidades. Los micropliegues se observan con facilidad mediante el microscopio electrónico de barrido (MEB), pero pueden confundirse con las microvellosidades observadas con el microscopio electrónico de transmisión (MET; *véase* fig. 20-22). No muestran pliegues basales, pero existen entrelazamientos basales con las células adyacentes. En el citoplasma apical aparecen muchas vesículas. Las células intercaladas participan en la **secreción de H^+** (**células intercaladas α**) o de **bicarbonato** (**células intercaladas β**), según la necesidad del riñón de excretar ácidos o álcalis. Las células intercaladas α secretan activamente H^+ hacia la luz del conducto colector (a través de bombas dependientes de ATP) y liberan HCO_3^- a través de intercambiadores Cl^-/HCO_3^- ubicados en sus membranas celulares basolaterales. Las células intercaladas β tienen polaridad opuesta y secretan iones bicarbonato hacia la luz del conducto colector. Debido a la naturaleza de la dieta y, por lo tanto, a la necesidad de excretar ácido, el epitelio de los conductos colectores contiene más células intercaladas α que β.

Las células de los conductos colectores se vuelven gradualmente más alargadas a medida que los conductos pasan de la médula externa a la médula interna, y se tornan cilíndricas en la región de la papila renal. La cantidad de células oscuras disminuye de forma gradual hasta desaparecer de los conductos cuando se aproximan a la papila.

La aldosterona no actúa en el túbulo contorneado distal, sino en los túbulos conectores y los conductos colectores.

Con fundamento en experiencias con micropuntura, se llegó a la conclusión de que las células del túbulo contorneado distal eran la diana principal de la **aldosterona**. No obstante, las nuevas metodologías de investigación molecular mostraron que la aldosterona actúa fundamentalmente sobre las **células principales** (**claras**) de los **conductos colectores**. Como ya se mencionó, las células principales no están presentes en el túbulo contorneado distal, pero aparecen de manera dispersa en los túbulos conectores. Por lo tanto, la aldosterona (como la ADH) actúa sobre los conductos colectores corticales y medulares revestidos sobre todo de células principales. La razón de esta confusión se relaciona con el hecho de que el líquido tubular recolectado mediante micropuntura ha tenido frecuentemente contacto con las células de los túbulos y los conductos colectores corticales, lo que daba la impresión de que el tratamiento experimental con aldosterona tenía un efecto sobre el túbulo contorneado distal. Los estudios moleculares de expresión génica proporcionan claros indicios de la presencia del receptor de mineralocorticoides (de aldosterona) en las células principales.

La aldosterona, unida a los receptores de mineralocorticoides en las células principales, actúa como factor de transcripción de las proteínas que participan en el intercambio de Na^+ por K^+.

La **aldosterona** es secretada por la corteza suprarrenal y liberada bajo la estimulación de la angiotensina II o mediante el incremento en la concentración de K^+ en la sangre (hipercalemia). Se une al receptor citoplasmático de mineralocorticoides (MR, *mineralocorticoid receptor*) y después es translocada al interior del núcleo. El complejo aldosterona-MR actúa como un factor de transcripción que aumenta la expresión génica de varias proteínas que participan en la reabsorción de Na^+ y en la secreción de K^+. Estas proteínas incluyen proteínas del canal epitelial de sodio (ENaC, *epithelial sodium channel*), proteínas del canal renal medular externo de potasio (ROMK, *renal outer medullary potassium channel*) y la ATPasa Na^+/K^+. La síntesis de nuevas proteínas de canal y enzimas se realiza en un lapso aproximado de 6 h. Como resultado de la acción de la aldosterona, aumenta la **reabsorción de Na^+** y la **secreción de K^+** en las células principales. Esto incrementa la concentración de Na^+ sérico, que a su vez aumenta el volumen sanguíneo y la presión arterial.

■ CÉLULAS INTERSTICIALES

El tejido conjuntivo del parénquima renal, denominado ***tejido intersticial***, rodea las nefronas, los conductos, así como los vasos sanguíneos y linfáticos. Este tejido aumenta considerablemente en cantidad desde la corteza (donde corresponde a casi el 7% del volumen) hasta la región interna de la médula y la papila (donde puede llegar a más del 20% del volumen).

En la corteza se reconocen dos tipos de células intersticiales: **células parecidas a los fibroblastos** (situadas entre la membrana basal de los túbulos y los capilares peritubulares contiguos) y algunos **macrófagos**. En su estrecha relación con la base de las células epiteliales tubulares, los fibroblastos del intersticio renal se asemejan a los fibroblastos subepiteliales del intestino. Estas células sintetizan y secretan el colágeno y los glucosaminoglucanos de la matriz extracelular del intersticio.

En la médula, las células intersticiales principales se parecen a los **miofibroblastos**. Se orientan paralelas a los ejes longitudinales de las estructuras tubulares y desempeñan algún papel en la compactación de dichas estructuras. Las células contienen haces prominentes de filamentos de actina, un retículo endoplasmático rugoso (RER) abundante, un complejo de Golgi bien desarrollado y lisosomas. Las prominentes inclusiones lipídicas en el citoplasma parecen aumentar o disminuir en relación con el estado de diuresis.

La mayoría de los fibroblastos se origina dentro del tejido intersticial a través de un mecanismo denominado ***transición epiteliomesenquimatosa***. La conversión de las células epiteliales tubulares en un fenotipo mesenquimatoso se inicia por la alteración del equilibrio de las concentraciones locales de citocina. Durante la lesión persistente y la inflamación crónica del parénquima renal, aumenta la cantidad de fibroblastos que, al secretar exceso de matriz extracelular, destruyen

CUADRO 20-5

CONSIDERACIONES FUNCIONALES: ESTRUCTURA Y FUNCIÓN DE LOS CANALES DE ACUAPORINA

Las **acuaporinas** (**AQP**) constituyen una familia de pequeñas proteínas transmembrana hidrófobas, recién reconocidas, que median el transporte de agua en el riñón y otros órganos (p. ej., hígado, vesícula biliar). Hasta la fecha se han caracterizado y clonado 13 de estas proteínas. El tamaño molecular de las AQP oscila entre 26 y 34 kDa. Cada proteína está compuesta por seis dominios transmembrana dispuestos de manera que forman un poro bien definido. Los sitios donde se expresan las AQP indican su función en el transporte de agua: en los túbulos renales (reabsorción de agua), el encéfalo y la médula espinal (reabsorción de líquido cefalorraquídeo), las células acinares pancreáticas (secreción de líquidos pancreáticos), el aparato lagrimal (secreción y reabsorción de lágrimas) y el ojo (secreción y reabsorción de humor acuoso). La mayoría de las AQP son selectivas para el paso de agua (AQP-1, AQP-2, AQP-4, AQP-5, AQP-6 y AQP-8), mientras que otras, como AQP-3, AQP-7 y AQP-9, denominadas ***acuagliceroporinas***, también transportan glicerol y otras moléculas más grandes, además de agua. Las AQP más importantes son las siguientes:

- **AQP-1**, que se expresa en las células renales (túbulos contorneados proximales) y en otros tipos celulares como los hepatocitos y los eritrocitos. También se expresa en los ganglios linfáticos, las células endoteliales que revisten los senos linfáticos y el endotelio vascular de las vénulas de endotelio alto, así como en las células endoteliales de los vasos quilíferos intestinales.
- **AQP-2**, presente en la porción terminal de los túbulos contorneados distales, los túbulos conectores y el epitelio de los conductos colectores. La hormona antidiurética (ADH, *antidiuretic hormone*) regula la AQP-2 y, por lo tanto, esta última se conoce como ***canal de agua regulado por la ADH***. La mutación del gen que codifica la AQP-2 se ha vinculado con la **diabetes insípida nefrógena congénita**.
- **AQP-3** y **AQP-4**, que también se han detectado en la superficie celular basolateral de las células claras de los conductos colectores renales, el epitelio gastrointestinal (AQP-3), las células de los acinos pancreáticos (AQP-12) y el encéfalo y la médula espinal (AQP-4).

Las investigaciones actuales sobre la función y estructura de las AQP pueden conducir al desarrollo de bloqueadores de los canales de agua que podrían utilizarse para tratar la hipertensión, la insuficiencia cardíaca congestiva y el edema cerebral, así como para regular la presión intracraneal intraocular.

la arquitectura intersticial normal del riñón. Los estudios de investigación indican que, en la **fibrosis renal**, más de una tercera parte de todos los fibroblastos relacionados con la enfermedad se originan a partir de las células epiteliales tubulares ubicadas en el sitio de la lesión. La proliferación de fibroblastos en respuesta a mitógenos locales suele conducir a insuficiencia renal irreversible, caracterizada por **nefritis tubulointersticial**. En casos de fibrosis renal, algunas intervenciones terapéuticas recientes tratan de inhibir la formación de fibroblastos mediante el cambio del equilibrio local de las citocinas a favor de la **transición mesenquimoepitelial inversa**.

■ HISTOFISIOLOGÍA DEL RIÑÓN

El sistema multiplicador por contracorriente produce orina hiperosmótica.

El término *contracorriente* indica un flujo de líquidos en estructuras contiguas, pero con direcciones opuestas. La capacidad para excretar orina hiperosmótica depende del **sistema multiplicador por contracorriente** en el que participan tres estructuras, a saber:

- **Asa renal** (**de Henle**), que actúa como un multiplicador por contracorriente. El ultrafiltrado se desplaza dentro de la rama descendente del segmento delgado del asa hacia la papila renal y regresa hacia la unión corticomedular dentro de la rama ascendente del segmento delgado. Los gradientes osmóticos de la médula se establecen a lo largo del eje del asa renal.
- **Vasos rectos**, que forman asas paralelas al asa renal. Actúan como intercambiadores por contracorriente de agua y solutos entre la parte descendente (arteriolas rectas) y la parte ascendente (vénulas rectas) de los vasos rectos. Los vasos rectos contribuyen a mantener el gradiente osmótico de la médula.
- **Conducto colector** en la médula, que actúa como un **dispositivo equilibrador osmótico**. El ultrafiltrado modificado en los conductos colectores se puede equilibrar aún más con el intersticio medular hiperosmótico. El grado de equilibrio depende de la activación de los canales de AQP-2 dependientes de ADH.

Un gradiente constante de concentración iónica produce orina hiperosmótica mediante un efecto multiplicador por contracorriente.

El **asa renal** produce y mantiene un gradiente de concentración iónica en el intersticio medular que aumenta desde el límite corticomedular hasta la papila renal. Como ya se mencionó, la rama delgada descendente del asa renal es permeable al agua, mientras que la rama ascendente es impermeable a ella. Además, las células de la rama delgada ascendente añaden Na^+ y Cl^- al intersticio.

Debido a que el agua no puede abandonar la rama delgada ascendente, el intersticio se torna hiperosmótico en relación con el contenido luminal. Si bien parte del Cl^- y el Na^+ del intersticio vuelven a difundirse hacia el interior de la nefrona en la rama delgada descendente y el túbulo recto distal, los iones son transportados otra vez hacia afuera por la rama delgada ascendente y por el túbulo recto distal (rama gruesa ascendente). Esto produce el **efecto multiplicador por contracorriente**. Así, la concentración de NaCl en el intersticio se incrementa de forma gradual a lo largo del asa renal y, en consecuencia, también a través del espesor de la médula, desde la unión corticomedular hasta la papila.

Los vasos rectos que contienen arteriolas descendentes y vénulas ascendentes actúan como intercambiadores por contracorriente.

Para una mejor comprensión del **mecanismo de intercambio por contracorriente**, es necesario reanudar la descripción de la circulación renal desde el sitio en el que la arteriola eferente abandona el corpúsculo renal.

Las **arteriolas eferentes** de los corpúsculos renales de la mayor parte de la corteza se ramifican para formar la red capilar que rodea las porciones tubulares de la nefrona en la corteza, es decir, la **red capilar peritubular**. Las arteriolas eferentes de los corpúsculos rena-

CUADRO 20-6

CONSIDERACIONES FUNCIONALES: REGULACIÓN DE LA FUNCIÓN DEL CONDUCTO COLECTOR POR LA HORMONA ANTIDIURÉTICA

La permeabilidad al agua del epitelio de los conductos colectores se encuentra regulada por la **hormona antidiurética** (**ADH, vasopresina**), una hormona producida en el **hipotálamo** y liberada desde el lóbulo posterior de la hipófisis (neurohipófisis). La ADH incrementa la permeabilidad al agua del conducto colector, lo cual produce, en consecuencia, una orina más concentrada. A escala molecular, la ADH actúa sobre los conductos de acuaporina 2 (AQP-2) ubicados en los epitelios de la porción terminal del túbulo contorneado distal, los túbulos conectores y los conductos colectores. No obstante, la acción de la ADH es más importante en los conductos colectores. La ADH se une a los receptores en las células de estos conductos y desencadena las siguientes acciones:

- **Translocación de vesículas intracitoplasmáticas con AQP-2** hacia la superficie celular apical (un efecto a corto plazo). Esto causa el aumento en la cantidad de conductos de AQP-2 disponibles en la superficie celular y, de ese modo, incrementa la permeabilidad del epitelio al agua.
- **Síntesis de AQP-2** y su inserción en la membrana celular apical (un efecto a largo plazo).

Un aumento en la osmolalidad plasmática o una disminución del volumen sanguíneo estimula la liberación de la ADH, como lo hace la nicotina.

En ausencia de la ADH, se produce una orina diluida muy abundante. Esta alteración recibe el nombre de ***diabetes insípida central*** (**DIC**). Estudios recientes indican que las mutaciones de dos genes que codifican la AQP-2 y los receptores de la ADH son la causa de una forma de DIC denominada ***diabetes insípida nefrógena***. En esta enfermedad, el riñón no responde a la ADH debido a que las células epiteliales de los conductos colectores sintetizan AQP-2 y receptores de ADH defectuosos. El consumo excesivo de agua también puede inhibir la liberación de la ADH, con lo que se estimula la producción de un gran volumen de orina hipoosmótica.

El aumento de la secreción de ADH puede producir una orina hiperosmótica, conservando así el agua en el organismo. El consumo inadecuado de agua o la pérdida de agua debido a transpiración, vómitos o diarrea, estimula la liberación de la ADH. Esto conduce a un incremento de la permeabilidad del epitelio de los túbulos contorneados distales y de los conductos colectores, y se promueve la producción de un pequeño volumen de orina hiperosmótica.

les yuxtamedulares forman varias arteriolas no ramificadas que descienden hacia la pirámide medular. Estas **arteriolas rectas** describen un asa en la profundidad de la pirámide medular y ascienden como **vénulas rectas**. En conjunto, las arteriolas descendentes y las vénulas ascendentes se denominan ***vasos rectos***. Las arteriolas rectas forman plexos capilares (revestidos por endotelio con fenestraciones) que irrigan las estructuras tubulares de los diferentes niveles de la pirámide medular.

La interacción entre los conductos colectores, las asas renales y los vasos rectos es necesaria para la concentración de la orina mediante el mecanismo de intercambio por contracorriente.

Debido a que la rama gruesa ascendente del asa renal posee un grado muy alto de actividad de transporte y es impermeable al agua, el ultrafiltrado modificado que finalmente llega al túbulo contorneado distal es *hipoosmótico*. Cuando está presente, la ADH, los túbulos contorneados distales y los conductos colectores son muy permeables al agua. Por lo tanto, dentro de la corteza, en la cual el intersticio es isoosmótico con respecto a la sangre, el ultrafiltrado modificado dentro del túbulo contorneado distal se equilibra y se torna isoosmótico, en parte debido a la pérdida de agua hacia el intersticio y en parte por la adición de iones diferentes al Na^+ y al Cl^- al ultrafiltrado. En la médula, cantidades crecientes de agua abandonan el ultrafiltrado a medida que los conductos colectores atraviesan un intersticio cada vez más hiperosmótico en su trayecto hacia la papila.

Como ya se dijo, los vasos rectos también forman en la médula asas paralelas al asa renal. Esta disposición asegura que los vasos proporcionen circulación a la médula sin alterar el gradiente osmótico establecido por el transporte de Cl^- en el epitelio de la rama ascendente del asa renal.

Los vasos rectos forman un **sistema de intercambio por contracorriente** de la siguiente manera: tanto el lado arterial como el venoso del asa consisten en vasos de paredes delgadas que forman plexos de capilares con fenestraciones en todos los niveles de la médula. A medida que los vasos arteriales descienden a través de la médula, la sangre pierde agua hacia el intersticio e incorpora sal desde él, por lo que en el extremo del asa, profundo en la médula, la sangre está esencialmente en equilibrio con el líquido intersticial hiperosmótico.

A medida que los vasos venosos descienden hacia el límite corticomedular, el proceso se revierte (la sangre hiperosmótica pierde sal hacia el intersticio y recibe agua desde él). Este intercambio pasivo (por contracorriente) de agua y sal entre la sangre y el intersticio ocurre *sin gasto energético* de las células endoteliales. La energía que conduce este sistema es la misma que conduce al sistema multiplicador, es decir, el movimiento de Na^+ y Cl^- hacia afuera de las células de la rama ascendente del asa renal impermeable al agua. En la figura 20-23 se ilustran el sistema de intercambio por contracorriente y otros movimientos de las moléculas en diferentes partes de la nefrona.

■ IRRIGACIÓN SANGUÍNEA

Algunos aspectos de la irrigación sanguínea del riñón se han descrito en relación con funciones específicas (filtración glomerular, control de la presión arterial e intercambio por contracorriente). Sin embargo, aún no se ha proporcionado una descripción general de la irrigación sanguínea renal.

Cada riñón recibe una rama grande de la aorta abdominal denominada ***arteria renal***. La arteria renal se ramifica dentro del seno renal y emite **arterias interlobulares** hacia el parénquima del riñón (fig. 20-24). Estas arterias discurren entre las pirámides hasta la corteza, después se curvan para seguir un trayecto arqueado a lo largo de la base de la pirámide, entre la médula y la corteza. Dichas arterias interlobulares se denominan ***arterias arqueadas***.

Las **arterias interlobulillares** son ramificaciones de las arterias arqueadas y ascienden a través de la corteza hacia la cápsula. Si bien los límites entre los lobulillos no están definidos, las arterias

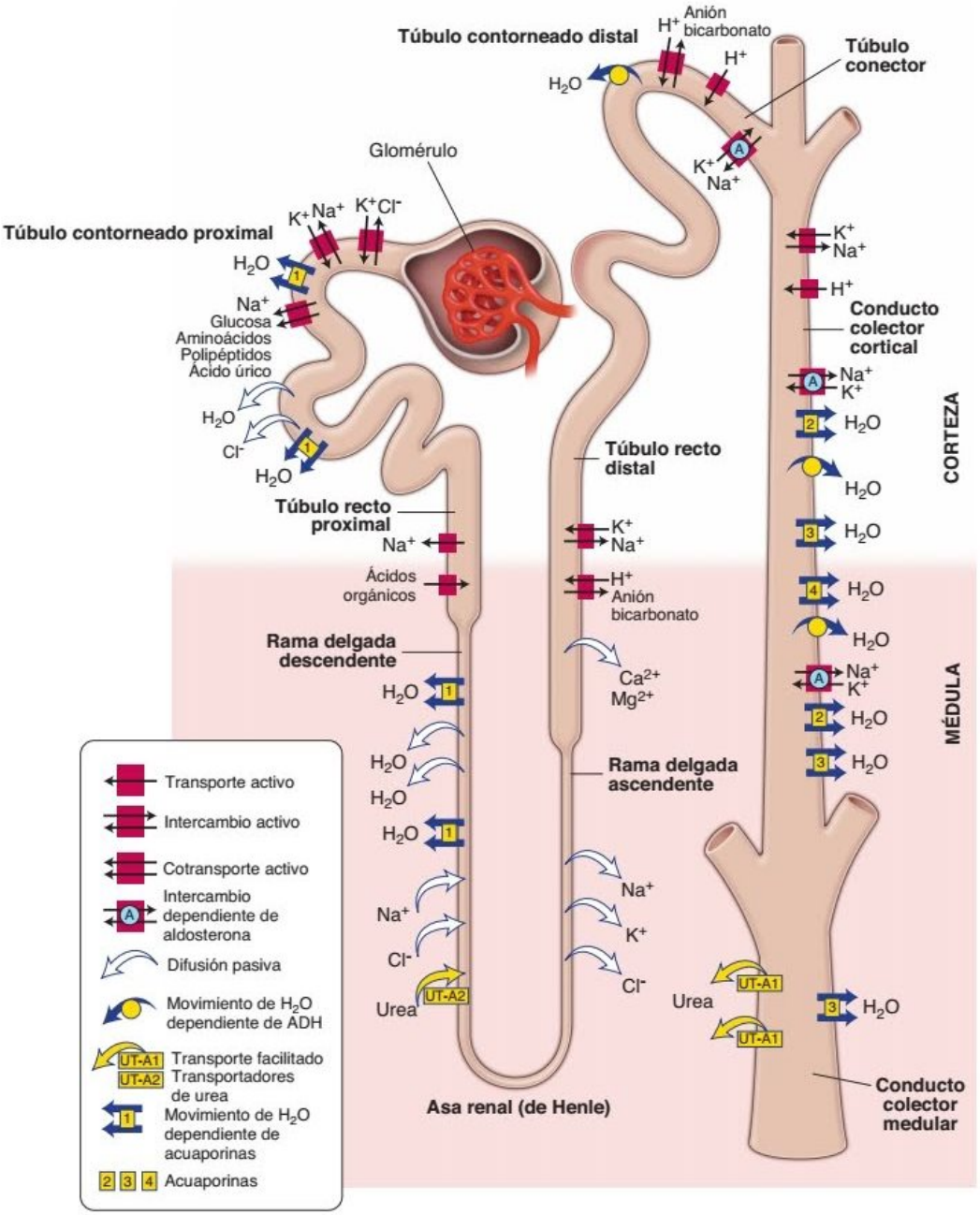

FIGURA 20-23. Esquema que ilustra la entrada y salida de sustancias de la nefrona y del sistema colector. Los *símbolos* indican el modo de transporte, así como los transportadores dependientes de moléculas específicas que actúan sobre la nefrona y los conductos colectores (como se señala en el *recuadro*).

interlobulillares, cuando están incluidas en un corte perpendicular al vaso, se ubican a mitad de camino entre rayos medulares contiguos en el laberinto cortical. A medida que atraviesan la corteza hacia la cápsula, las arterias interlobulillares emiten ramas denominadas ***arteriolas aferentes***, una hacia cada glomérulo. Una arteriola aferente individual puede originarse directamente de la arteria interlobulillar; también un tronco común derivado de ella puede ramificarse para formar varias arteriolas aferentes. Algunas arterias interlobulillares terminan cerca de la periferia de la corteza, mientras que otras ingresan en la cápsula renal para proveerle irrigación.

Las arteriolas aferentes originan los capilares que forman el glomérulo. Los capilares glomerulares se reúnen para formar una arteriola eferente que, a su vez, da origen a una segunda red de capilares denominados ***capilares peritubulares***. La distribución de estos capilares difiere según provengan de un glomérulo cortical o de uno yuxtamedular:

- Las **arteriolas eferentes de los glomérulos corticales** originan una red capilar peritubular que rodea a los túbulos urinarios locales (*véase* fig. 20-24).
- Las **arteriolas eferentes de los glomérulos yuxtamedulares** descienden hacia la médula a lo largo del asa renal y se subdividen en vasos más pequeños que continúan hacia el vértice de la pirámide, pero forman asas a diversas alturas para retornar a modo de vasos rectos hacia la base de la pirámide (*véase* fig. 20-24). Así, las arteriolas eferentes desde los glomérulos yuxtamedulares dan origen a los **vasos rectos descendentes** que, junto con **los vasos rectos ascendentes**, participan en el sistema de intercambio por contra-

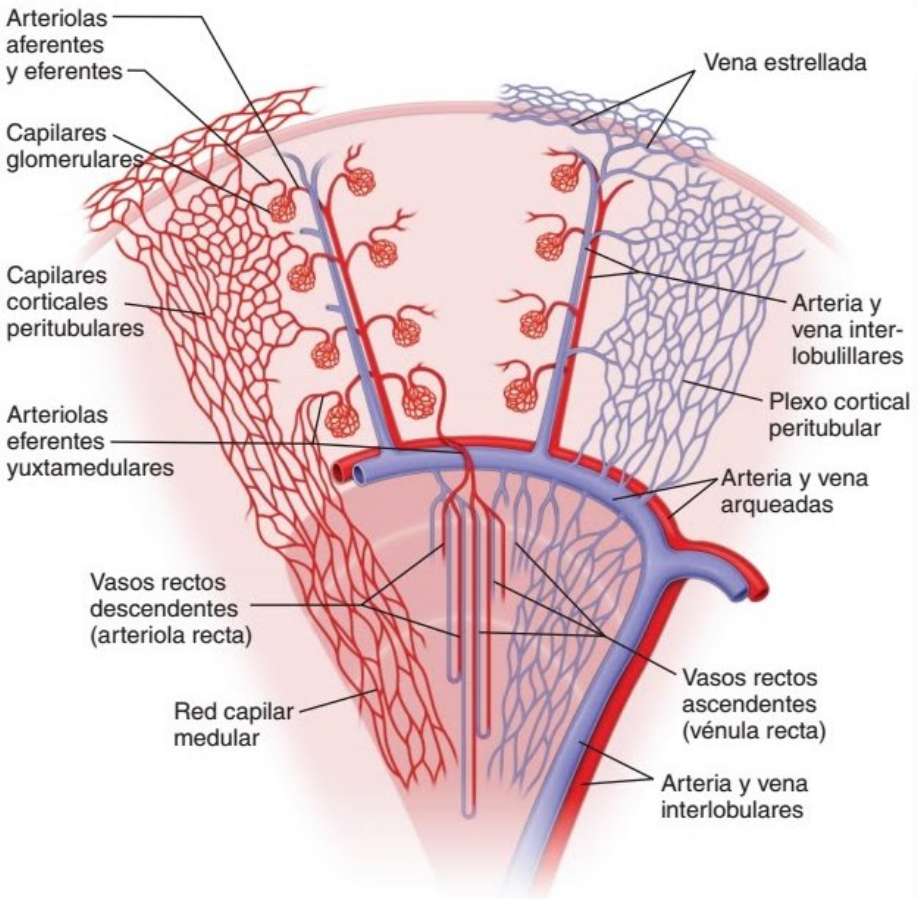

FIGURA 20-24. Esquema de la irrigación sanguínea renal. La arteria renal origina las arterias interlobulares que se ramifican en arterias arqueadas en el límite entre la médula y la corteza. Las arterias interlobulillares se ramifican desde las arterias arqueadas y discurren hacia la cápsula renal, por lo que en su trayecto emiten las arteriolas aferentes que contribuyen con los capilares glomerulares. Los glomérulos en la parte externa de la corteza envían arteriolas eferentes hacia los capilares corticales peritubulares que rodean los túbulos en la corteza. Los glomérulos cercanos a la médula, es decir, los yuxtamedulares, envían arteriolas eferentes casi completamente a la red medular de capilares que contiene los vasos rectos descendentes. La sangre regresa desde la médula por los vasos rectos ascendentes y la red de capilares a través de las venas que entran en las venas arqueadas. Las venas estrelladas cercanas a la cápsula drenan en la red capsular y el plexo peritubular cortical desemboca en las venas interlobulillares y arqueadas.

corriente. Drenan a través de la red capilar medular peritubular en las venas arqueadas. Estos vasos se describen en la explicación del sistema de intercambio por contracorriente (*véase* p. 762).

Por lo general, el flujo venoso en el riñón sigue un trayecto inverso al flujo arterial y las venas discurren paralelas a las arterias correspondientes (*véase* fig. 20-24). Por lo tanto, el flujo venoso es como sigue:

- Los **capilares corticales peritubulares** drenan en las **venas interlobulillares**, que a su vez drenan en las venas arqueadas, las venas interlobulares y la vena renal.
- La **red vascular medular** drena en las venas arqueadas y así sucesivamente.
- Los **capilares peritubulares** cercanos a la superficie renal y a los **capilares de la cápsula** drenan en las **venas estrelladas** (llamadas así por su patrón de distribución cuando se observan desde la superficie renal), que luego drenan en las **venas interlobulillares** y así sucesivamente.

■ VASOS LINFÁTICOS

Los riñones contienen dos redes principales de vasos linfáticos. Estas redes no suelen ser visibles en los cortes histológicos de rutina, pero pueden demostrarse mediante métodos experimentales. Una red está ubicada en las regiones exteriores de la corteza y drena en los vasos linfáticos más grandes de la cápsula. La otra red es más profunda dentro del parénquima del riñón y desemboca en los vasos linfáticos grandes en el seno renal. Existen numerosas anastomosis entre ambas redes linfáticas.

■ INERVACIÓN

Las fibras que forman el **plexo renal** derivan, en su mayor parte, de la **división simpática** del sistema nervioso autónomo. No existe evidencia de inervación parasimpática del riñón. Los nervios simpáticos postsinápticos que forman el plexo renal son adrenérgicos (secretan **noradrenalina** en sus terminales nerviosas). Corren a lo largo de la arteria y la vena renales, y se distribuyen a todos los segmentos de la vasculatura renal. Las concentraciones más grandes de nervios se observan a lo largo de las arteriolas aferentes, seguidas de las arteriolas eferentes. Causan la contracción del músculo liso vascular y la consiguiente vasoconstricción que regula la producción de orina de la siguiente forma:

- La constricción de las arteriolas aferentes a los glomérulos disminuye la velocidad de filtración y la producción de orina.
- La constricción de las arteriolas eferentes de los glomérulos aumenta la velocidad de filtración y la producción de orina.
- La pérdida de inervación simpática conduce al incremento en la diuresis.

Se ha propuesto que la hiperestimulación crónica de los nervios simpáticos en el plexo renal es un factor importante en la **hipertensión resistente al tratamiento**. Por lo tanto, se están desarrollando progresivamente técnicas mínimamente invasivas dirigidas al plexo renal. Estas incluyen desinervación intraluminal con ablación por radiofrecuencia, desinervación por ultrasonido focalizado de alta intensidad o inyección de agentes (etanol o vincristina) que destruyen las fibras nerviosas guiada por tomografía computarizada.

Con base en la evidencia recopilada de pacientes que recibieron **trasplante de riñón**, es evidente que el suministro de nervios extrínsecos no es necesario para la función renal normal. Aunque las fibras nerviosas del riñón se seccionan durante un trasplante renal, los riñones trasplantados después funcionan con normalidad.

■ URÉTER, VEJIGA Y URETRA

Todas las vías urinarias, excepto la uretra, tienen idéntica organización general.

Al abandonar los conductos colectores en el **área cribosa**, la orina ingresa en una serie de estructuras que no la modifican, pero que se especializan en almacenarla y conducirla hacia el exterior del cuerpo. La orina fluye de forma secuencial a un **cáliz menor**, un **cáliz mayor** y la **pelvis renal**, y abandona cada riñón a través del **uréter** hacia la **vejiga**, donde se almacena. Por último, la orina se elimina a través de la uretra.

Todos los conductos de excreción de la orina, excepto la uretra, tienen la misma organización general, a saber: mucosa (revestida por epitelio de transición), muscular y adventicia (o, en algunas regiones, serosa).

Un epitelio de transición reviste los cálices, los uréteres, la vejiga y el segmento inicial de la uretra.

El **epitelio de transición** (**urotelio**) reviste la vía urinaria que se inicia en el riñón y forma la frontera entre el espacio urinario y los vasos sanguíneos, nervios, tejido conjuntivo y células de músculo liso subyacentes (figs. 20-25 y 20-26). Este epitelio estratificado es esencialmente impermeable a las sales y el agua. Las células en el epitelio de transición están compuestas por al menos tres capas:

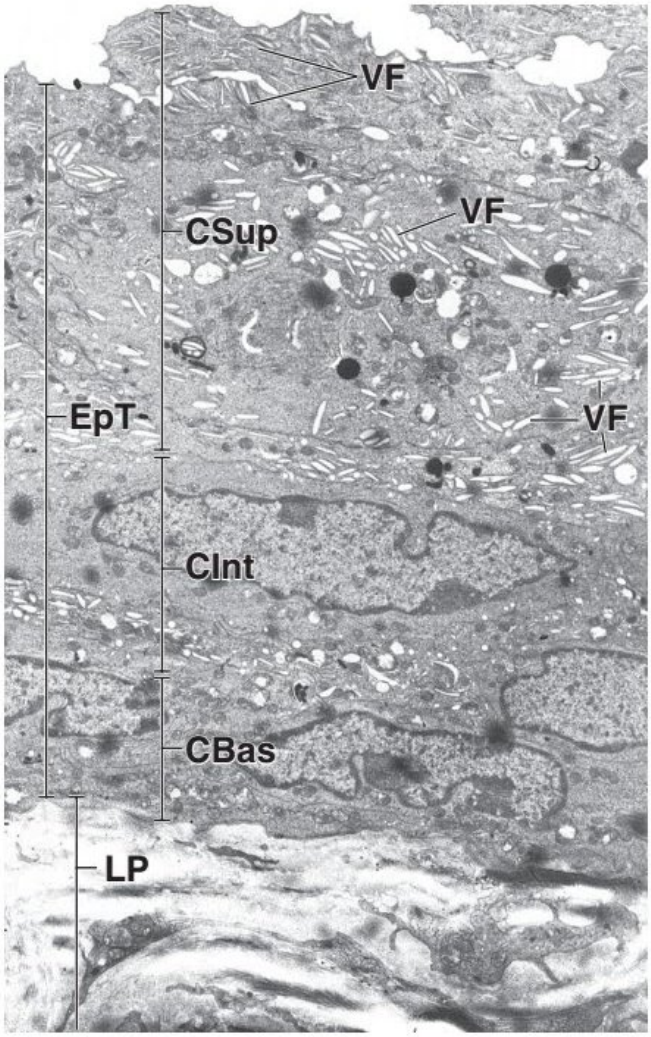

FIGURA 20-26. Microfotografía electrónica de transmisión del epitelio de la vejiga urinaria. La membrana mucosa de la vejiga urinaria está compuesta por epitelio de transición (*EpT*) con una lámina propia (*LP*) subyacente. La capa superficial (*CSup*) contiene células en forma de cúpula con vesículas fusiformes (*VF*) peculiares, pues son visibles aquí con relativamente poco aumento. En la figura 20-27b pueden apreciarse con mayor ampliación. La capa intermedia (*CInt*), de espesor variable, contiene células que pueden diferenciarse y reemplazar las células en forma de cúpula perdidas. La capa basal (*CBas*) contiene células madre del epitelio de transición. 5000×.

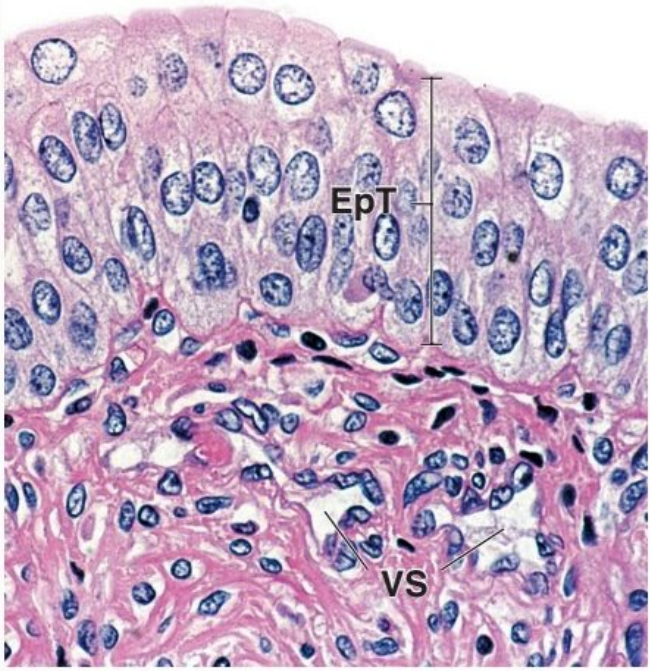

FIGURA 20-25. Microfotografía del epitelio de transición (urotelio). En este corte teñido con H&E se observa el espesor (de cuatro a cinco capas celulares) del epitelio de transición en un uréter relajado. Las células superficiales exhiben un perfil redondeado o en forma de cúpula. El tejido conjuntivo (lámina propia) debajo del epitelio (*EpT*) es bastante celular y contiene algunos linfocitos. Los vasos sanguíneos (*VS*) también son abundantes en esta región. 450×.

- La **capa superficial** contiene células poliédricas grandes, mononucleares o multinucleadas (25-250 μm de diámetro) que sobresalen dentro de la luz. Con frecuencia se les describe como **células en cúpula** o **células sombrilla**, debido a la curvatura de su superficie apical (*véase* fig. 20-26). La forma de estas células epiteliales depende de qué tan lleno esté el pasaje excretor. Por ejemplo, en una vejiga vacía, las células en forma de cúpula son más bien cúbicas; sin embargo, cuando la vejiga se llena, las células están muy estiradas y se ven aplanadas y lisas. Los bordes de las células exhiben crestas formadas por los entrelazamientos de las membranas apicales de las células contiguas. Este entrelazamiento es similar a una cremallera cerrada y contribuye a la barrera paracelular de alta resistencia que refuerza las uniones herméticas.
- La **capa celular intermedia** tiene células piriformes conectadas entre sí y células en forma de cúpula con desmosomas superpuestos. El espesor de esta capa varía según el estado de expansión de la vía urinaria; en los humanos puede alcanzar hasta

cinco capas de espesor. Cuando una célula en forma de cúpula suprayacente desaparece, la población de células intermedias se diferencia y reemplaza con rapidez la célula superficial perdida.

- La **capa celular basal** está hecha de pequeñas células con un solo núcleo que se localiza en la membrana basal. Esta capa contiene **células madre** del urotelio.

El epitelio comienza en los cálices menores con dos capas celulares que aumentan a cuatro o cinco en el uréter y a seis capas o más en la vejiga vacía. Sin embargo, cuando la vejiga se distiende, solo se observan tres capas (*véase* fig. 20-26). Este cambio es un reflejo de la capacidad de las células para adaptarse a la distensión. Las células en la vejiga distendida, en particular las grandes células superficiales en forma de cúpula, se aplanan y las células de las capas intermedias se deslizan una sobre otra para adaptarse a la superficie en expansión. A medida que las células individuales se reorganizan en la vejiga distendida, el aspecto resultante corresponde a las tres capas "verdaderas".

La superficie luminal del epitelio de transición está cubierta por placas uroteliales rígidas que contienen uroplaquinas proteínicas cristalinas; estas desempeñan un papel importante en la barrera de permeabilidad.

En la pared de una vejiga no distendida se observa con el MET cómo la **membrana plasmática apical** de las células en forma de cúpula adquiere un aspecto festoneado inusual. La mayor parte de la membrana plasmática apical está cubierta por **placas uroteliales** cóncavas, de aspecto rígido, separadas por estrechas **regiones bisagra** intermedias (fig. 20-27). En los cortes transversales, el estrato externo de la bicapa lipídica tiene el doble de espesor que el estrato interno y la región de la placa urotelial aparece asimétrica, de ahí el nombre de ***membrana unitaria asimétrica*** (**MUA**). El estrato externo (más grueso) de la placa urotelial contiene una estructura cristalina de partículas proteínicas de 16 nm dispuestas de forma hexagonal; está compuesta por una familia de cinco proteínas transmembrana conocidas como ***uroplaquinas*** (UPIa, UPIb, UPII, UPIIIa y UPIIIb; fig. 20-28). La organización cristalina de las partículas de uroplaquina hace que la placa sea impermeable a las moléculas pequeñas (agua, urea y protones). Junto con las uniones ocluyentes (herméticas), las placas uroteliales desempeñan un papel importante en la barrera de permeabilidad urotelial. Las regiones bisagra de la membrana plasmática contienen todas las otras proteínas que no forman parte de la placa urotelial, típicas de la región celular apical, así como receptores y canales. Alrededor del 85% de las **infecciones de vías urinarias** son causadas por la bacteria **uropatógena *Escherichia coli***, que coloniza el epitelio de transición. La adhesión inicial al epitelio permite que la bacteria se afiance a la superficie epitelial, lo que evita su eliminación durante la micción. Esta unión es mediada por las **adhesinas FimH**, localizadas en el extremo del aparato filamentoso de adhesión de *E. coli*. Estas adhesinas interactúan con las **uroplaquinas** en la membrana unitaria asimétrica de las placas uroteliales. Además, la interacción con las uroplaquinas desencadena una cascada de fenómenos que conducen a la invasión bacteriana de las células del epitelio de transición.

El epitelio de transición mantiene una barrera de permeabilidad urotelial, a pesar de los cambios dinámicos en la pared de la vejiga y en otros órganos que contienen orina.

A medida que la vejiga u otros órganos que contienen orina se distienden, la superficie plegada de la mucosa se estira y expande. Las células en forma de cúpula también experimentan cambios en su membrana apical, los cuales están asociados con la presencia de **vesículas fusiformes**. Cuando se observan con el MET, las vesículas fusiformes están orientadas de manera perpendicular y muy cercanas a la membrana plasmática apical. Están formadas por **membranas unitarias asimétricas** similares a las de las placas uroteliales. En respuesta a la distensión de la vejiga, la membrana apical se expande como resultado de la exocitosis de las vesículas fusiformes que devienen parte de la superficie celular (*véase* fig. 20-28). La mayoría de las vesículas fusiformes se fusionan en las regiones bisagra con la superficie celular apical, mientras que el resto de las vesículas asumen una posición más paralela en relación con la membrana apical. Durante la micción, el proceso se revierte a medida que la membrana apical añadida se recupera por endocitosis y la membrana apical de las células en forma de cúpula se hace más corta.

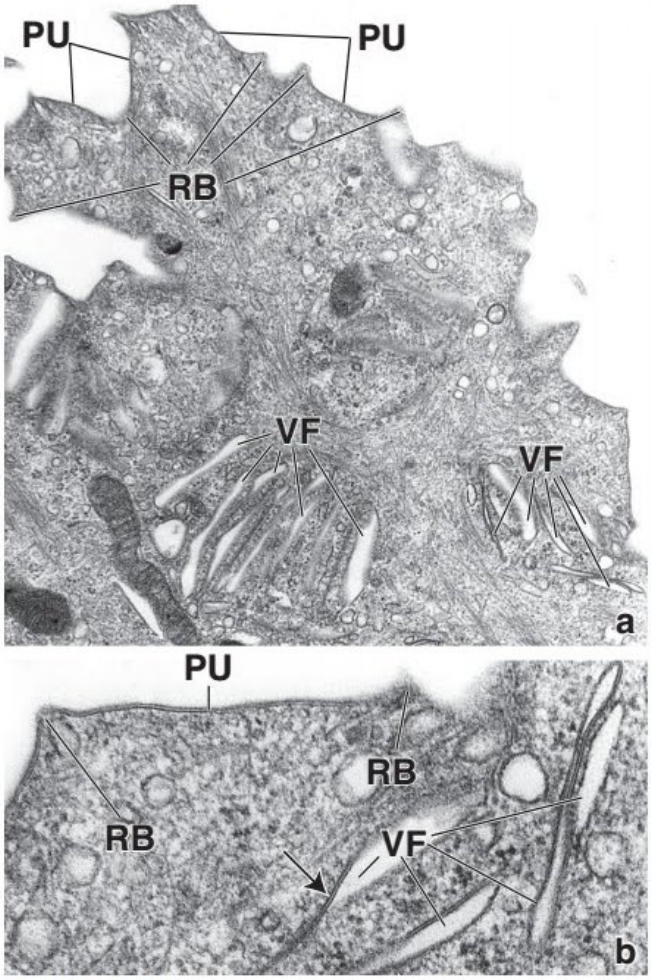

FIGURA 20-27. Microfotografía electrónica de transmisión de la porción apical de una célula en forma de cúpula. a. El citoplasma posee vesículas pequeñas, filamentos y mitocondrias, pero la característica más distintiva de la célula son sus vesículas fusiformes (*VF*). Obsérvese que la membrana plasmática apical está cubierta por placas uroteliales (*PU*) cóncavas de apariencia rígida, separadas por regiones bisagra (*RB*) intermedias estrechas. 27 000×. **b.** Con mayor aumento se aprecia que la membrana que forma las vesículas fusiformes (*flecha*) es similar a la membrana plasmática apical de la placa urotelial (*PU*). Ambas membranas están engrosadas y conforman la membrana unitaria asimétrica (MUA), en la cual el estrato externo de la bicapa lipídica es dos veces más grueso que el estrato interno. Las uroplaquinas (proteínas específicas de la placa urotelial) se producen en el RER y después se transportan al aparato de Golgi, donde experimentan oligomerización en partículas de 16 nm con el armado final de una estructura cristalina. La red *trans*-Golgi envuelve las MUA en las vesículas fusiformes para distribuirlas en la membrana celular apical. 60 000×.

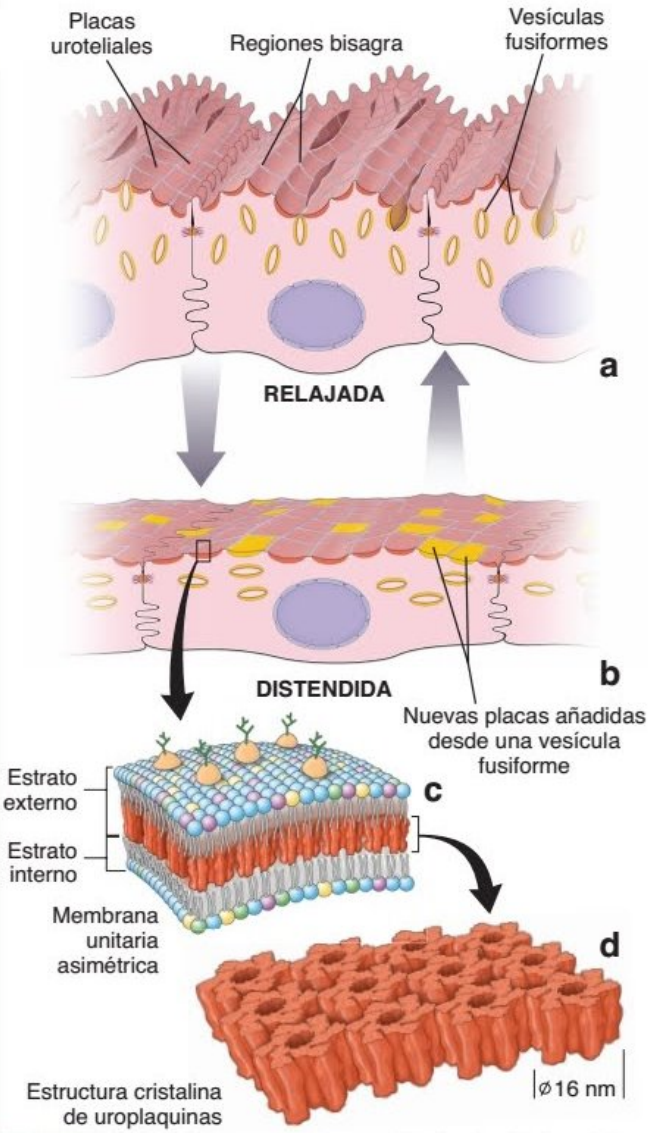

FIGURA 20-28. Esquemas de la superficie luminal de las células en forma de cúpula. a. En esta ilustración se representa la superficie luminal de las células en forma de cúpula en una vejiga relajada. Obsérvese que la membrana plasmática apical de cada célula está cubierta por placas uroteliales cóncavas con crestas separadas por estrechas regiones bisagra intermedias. Las vesículas fusiformes (*en color diferente*), que contienen membranas de placa adicionales, se acumulan en la parte superior de la célula. La mayoría de ellas están orientadas en sentido vertical y algunas están unidas a las regiones bisagra en la membrana celular apical. **b.** Este diagrama representa la misma célula del diagrama superior tal y como aparecería en una vejiga distendida. Nótense las placas adicionales que fueron añadidas a la superficie desde las vesículas fusiformes. El resto de las vesículas en esta ilustración son visibles en una posición más horizontal. **c.** La placa urotelial en un corte transversal exhibe características de la membrana unitaria asimétrica (MUA), en la que el estrato externo de la bicapa lipídica es dos veces más grueso que el estrato interno. La MUA está presente en las placas uroteliales y en las vesículas fusiformes. **d.** El estrato externo (más grueso) de la placa urotelial contiene una matriz cristalina de proteínas de 16 nm de diámetro, dispuestas de forma hexagonal, compuestas por una familia de proteínas transmembrana conocidas como *uroplaquinas*.

El urotelio es un participante activo en los mecanismos de señalización entre el medio externo y la orina, las fibras nerviosas y los músculos lisos de las vías urinarias.

Los estudios experimentales han demostrado que el urotelio no actúa solo como una barrera pasiva de permeabilidad, sino que también desempeña un papel activo en los mecanismos de señalización de los órganos urinarios. El urotelio responde a estímulos químicos y mecánicos y se encarga de la comunicación autocrina o paracrina con las fibras nerviosas y los músculos lisos de las vías urinarias. La expresión de una gran variedad de receptores en su superficie (nicotínicos, muscarínicos y adrenérgicos) y la existencia de canales iónicos permiten a las células uroteliales responder a los neurotransmisores liberados por las fibras nerviosas. Además, las células uroteliales pueden producir y secretar acetilcolina, NO y factor de crecimiento nervioso (NGF, *nerve growth factor*), que regulan la actividad de las fibras nerviosas y los músculos lisos subyacentes.

El músculo liso de las vías urinarias está organizado en haces.

En toda la vía urinaria debajo del urotelio hay una lámina propia de colágeno denso. Las paredes carecen de muscular de la mucosa y de submucosa. En las porciones tubulares (uréteres y uretra) suele haber dos capas de **músculo liso** bajo la lámina propia:

- **Capa longitudinal**, el estrato interno que se organiza con un patrón que describe una espiral muy abierta.
- **Capa circular**, el estrato externo dispuesto en un patrón que describe una espiral apretada.

Cabe destacar que esta disposición del músculo liso es opuesta a la de la muscular externa del tubo digestivo. El músculo liso de las vías urinarias está mezclado con tejido conjuntivo, de modo que forma haces paralelos en lugar de láminas musculares puras. Las contracciones peristálticas del músculo liso impulsan la orina desde los cálices menores, a través del uréter, hasta la vejiga.

Uréteres

Cada **uréter** conduce la orina desde la pelvis renal hacia la vejiga y mide alrededor de 24-34 cm de longitud. La parte distal del uréter ingresa en la vejiga y sigue un trayecto oblicuo a través de la pared vesical. El **epitelio de transición** (**urotelio**) reviste la superficie luminal de la pared del uréter. El resto de la pared está compuesto por músculo liso y tejido conjuntivo. El músculo liso está dispuesto en tres capas: una longitudinal interna, una circular media y una longitudinal externa (lám. 78, p. 780). Sin embargo, la capa longitudinal externa está presente solo en el extremo distal del uréter. A menudo el uréter está incluido en el tejido adiposo retroperitoneal. El tejido adiposo, los vasos y los nervios forman la adventicia del uréter.

A medida que la vejiga se distiende por la acumulación de orina, los orificios de los uréteres se comprimen, lo que reduce la posibilidad de reflujo de orina hacia los uréteres. La contracción del músculo liso de la pared de la vejiga también comprime los orificios de desembocadura de los uréteres en la vejiga. Esto contribuye a prevenir la diseminación de infecciones desde la vejiga y la uretra, sitios frecuentes de infección crónica (en particular en las mujeres) hacia los riñones.

En la porción terminal de los uréteres hay una capa gruesa externa de músculo longitudinal, además de las dos ya mencionadas, en particular en el segmento ureteral que atraviesa la pared de la vejiga. La mayoría de las descripciones de la musculatura vesical indican que esta capa longitudinal continúa dentro de la pared de la vejiga hasta formar un componente principal de ella. Sin embargo, el músculo liso de la vejiga no se divide en capas tan claramente definidas.

Vejiga

La **vejiga** es un reservorio distensible para la orina que está ubicada en la pelvis por detrás de la sínfisis del pubis; su tamaño y su forma cambian a medida que se llena. Tiene tres orificios: dos para los

uréteres (**orificios ureterales**) y uno para la uretra (**orificio uretral interno**). La región triangular definida por estos tres orificios, el **trígono**, es bastante lisa y tiene un espesor constante; el resto de la pared vesical es grueso y con pliegues cuando la vejiga está vacía, pero delgado y liso cuando la vejiga está distendida. Estas diferencias reflejan los orígenes embriológicos del trígono y el resto de la pared vesical. Dado que el trígono proviene de los conductos mesonéfricos embrionarios, carece de muscular de la mucosa y submucosa. Debido a que la mayor parte de la pared de la vejiga se origina en la cloaca (una parte del intestino distal), su pared posee capas comparables con las que se encuentran en el tubo digestivo.

El músculo liso de la pared vesical forma el **músculo detrusor**. Hacia el orificio de la uretra, las fibras musculares conforman el **esfínter uretral interno** involuntario, que es un anillo muscular ubicado alrededor del orificio de la uretra. Los fascículos musculares lisos del músculo detrusor están dispuestos de modo menos regular que los de las porciones tubulares de las vías urinarias; por consiguiente, los haces musculares y de colágeno se mezclan de forma aleatoria (lám. 79, p. 782). La contracción del músculo detrusor de la vejiga comprime todo el órgano y expulsa la orina hacia la uretra.

La **vejiga está inervada** por las divisiones simpáticas y parasimpáticas del sistema nervioso autónomo:

- Las **fibras simpáticas** forman un plexo en la adventicia de la pared vesical. Estas fibras postsinápticas simpáticas se originan en el plexo hipogástrico inferior y liberan **noradrenalina** (**NA**). La NA activa tanto los **receptores adrenérgicos β_3**, para relajar el músculo detrusor, como los **receptores adrenérgicos β_1**, para contraer las fibras musculares lisas del esfínter uretral interno. De esta manera, el sistema nervioso simpático relaja la vejiga y contrae el esfínter uretral interno de manera simultánea.
- Las **fibras parasimpáticas** se originan de los segmentos S2-S4 de la médula espinal y discurren con los nervios esplácnicos pélvicos hacia los ganglios terminales ubicados en los haces musculares y la adventicia vesical. El aumento de la estimulación de las fibras nerviosas postsinápticas parasimpáticas libera **acetilcolina** (**ACh**), lo que provoca la contracción de la vejiga al estimular los **receptores muscarínicos M_3** en las fibras lisas del músculo detrusor. Estos nervios también liberan **óxido nítrico**, que relaja los músculos lisos del esfínter uretral interno. Por lo tanto, el sistema parasimpático proporciona fibras eferentes para el **reflejo miccional**.
- Las **fibras sensitivas** desde la vejiga hasta la porción sacra de la médula espinal son las fibras aferentes del nervio pudendo que envían el reflejo miccional.

El **control voluntario** de la micción es proporcionado por las **fibras nerviosas somáticas** del **nervio pudendo** (S2-S4), que inervan el músculo esquelético (estriado) del esfínter uretral externo. Las terminales del axón somático en las uniones neuromusculares liberan **acetilcolina** que estimula la contracción del músculo estriado del esfínter externo por la activación de **receptores nicotínicos colinérgicos**. Este esfínter rodea la uretra membranosa a medida que pasa a través del espacio perineal profundo. Las fibras nerviosas del nervio pudendo mantienen una contracción tónica constante de las fibras del músculo esquelético del esfínter externo. Durante la micción, estas fibras son inhibidas, lo que provoca la relajación del esfínter externo y la expulsión de la orina.

Uretra

La **uretra** es el tubo fibromuscular que transporta orina desde la vejiga hasta el exterior a través del **orificio externo de la uretra**. El tamaño, la estructura y las funciones de la uretra son diferentes en los hombres y las mujeres.

En el varón, la uretra funciona como segmento terminal tanto de la vía urinaria como de la vía espermática. Mide cerca de 20 cm de largo y tiene tres porciones bien definidas:

- La **uretra prostática** se extiende entre 3 y 4 cm desde el cuello de la vejiga a través de la glándula prostática (*véase* p. 833). Está revestida de epitelio de transición (urotelio). Los conductos eyaculadores del aparato genital desembocan en la pared posterior del segmento y numerosos conductos prostáticos pequeños también desembocan ahí.
- La **uretra membranosa** se extiende por alrededor de 1 cm desde el vértice de la glándula prostática hasta el bulbo del pene. Atraviesa el **espacio perineal profundo** del piso de la pelvis a medida que ingresa en el periné. El músculo esquelético del espacio perineal profundo que rodea la uretra membranosa forma el **esfínter externo** (**voluntario**) **de la uretra**. El epitelio de transición termina en la uretra membranosa. Este segmento está revestido de epitelio cilíndrico estratificado o seudoestratificado que se parece más al epitelio de las vías espermáticas que al epitelio de las porciones más proximales del aparato urinario.
- La **uretra esponjosa** (**peneana**) se extiende cerca de 15 cm a través de toda la longitud del pene y se abre a la superficie corporal a la altura del **glande**. La uretra peneana está rodeada por el **cuerpo esponjoso** a medida que atraviesa el pene. Está revestida por epitelio cilíndrico seudoestratificado, excepto en su extremo distal, donde está recubierta por epitelio plano estratificado que se continúa con la piel del pene. En la uretra peneana desembocan los **conductos de las glándulas bulbouretrales** (**glándulas de Cowper**) y de las **glándulas uretrales** (**glándulas de Littré**) secretoras de moco.

En la mujer, la uretra es corta, mide entre 3 y 5 cm de longitud desde la vejiga hasta el vestíbulo de la vagina, donde generalmente termina justo debajo del clítoris. La mucosa se describe de manera tradicional con pliegues longitudinales. Al igual que en la uretra masculina, al principio, el revestimiento es epitelio de transición, una continuación del epitelio vesical, pero cambia a epitelio plano estratificado antes de su terminación. Algunos investigadores han informado la presencia de epitelio cilíndrico estratificado y seudoestratificado en la porción media de la uretra femenina.

Una gran cantidad de glándulas uretrales pequeñas, en particular en la parte proximal de la uretra, vierten sus secreciones hacia la luz uretral. Otras estructuras, las **glándulas parauretrales** (**de Skene**), homólogas de la glándula prostática en el hombre, envían su secreción a los **conductos parauretrales** comunes. Estos conductos desembocan en cada lado del orificio externo de la uretra. Las glándulas producen una secreción alcalina. La lámina propia es una capa de tejido conjuntivo muy vascularizada que se parece al cuerpo esponjoso del órgano masculino. En el sitio en el que la uretra perfora el diafragma urogenital (parte membranosa de la uretra), el músculo estriado de esta estructura forma el esfínter externo (voluntario) de la uretra.

101 HISTOLOGÍA LIBRETA

APARATO URINARIO

FUNDAMENTOS DEL APARATO URINARIO

- El **aparato urinario** incluye los riñones, los uréteres, la vejiga y la uretra.
- Las funciones esenciales de los riñones incluyen la **homeostasis** (a través del control del equilibrio hidroelectrolítico) del pH plasmático, la osmolalidad del tejido y la presión arterial; la **filtración** y **excreción** de productos metabólicos de desecho; y las **actividades endocrinas**, como la secreción de hormonas para regular la eritropoyesis de la médula ósea (eritropoyetina), la presión arterial (renina) y el metabolismo del Ca^{2+} (activación de la vitamina D).

ESTRUCTURA GENERAL DEL RIÑÓN

- Cada riñón está rodeado por una **cápsula** de tejido conjuntivo y contiene una **corteza** externa y una **médula** interna dividida en 8-12 **pirámides** renales. La corteza se extiende hacia la médula para formar las **columnas renales** que separan las pirámides renales entre sí.
- La **corteza** se caracteriza por corpúsculos renales y sus **túbulos contorneados** y **rectos** asociados. La aglomeración de los túbulos rectos y los conductos colectores en la corteza forma los **rayos medulares**.
- Un **lóbulo** renal incluye a la pirámide renal y su tejido cortical asociado.
- La base de cada **pirámide** renal enfrenta la corteza, y la porción apical (**papila**) se proyecta hacia el cáliz menor, una rama del **cáliz mayor** que, a su vez, es una división de la pelvis renal.
- A la altura del **hilio**, la pelvis renal se extiende hacia el uréter que transporta la orina hacia la vejiga.
- Cada riñón recibe sangre de la **arteria renal**, la cual ramifica en las **arterias interlobulares** (que discurren entre las pirámides) que después se curvan para seguir un trayecto arqueado a lo largo de la base de la pirámide (**arterias arqueadas**) y se ramifican una vez más en **arterias interlobulillares** que irrigan la corteza.
- En la corteza, la arteria interlobulillar emite las **arteriolas aferentes** (una a cada glomérulo), lo que origina los capilares que forman el glomérulo. Los capilares glomerulares se reúnen para generar una sola **arteriola eferente** que, a su vez, da origen a una segunda red de capilares, los **capilares peritubulares**.
- Algunos de los capilares peritubulares forman asas largas denominadas ***vasos rectos***, que acompañan los segmentos delgados de las nefronas.
- Los capilares peritubulares desembocan en las **venas interlobulillares**, que a su vez drenan en las **venas arqueadas**, **venas interlobulares** y **vena renal**.

ESTRUCTURA Y FUNCIÓN DE LAS NEFRONAS

- La **nefrona** es la unidad estructural y funcional del riñón.
- La nefrona está compuesta por el **corpúsculo renal** y una parte tubular larga que incluye un segmento grueso proximal (**túbulo contorneado proximal** y **túbulo recto proximal**), un segmento delgado (parte delgada del **asa renal** o **de Henle**) y un segmento grueso distal (**túbulo recto distal** y **túbulo contorneado distal**). El túbulo contorneado distal se comunica con el **túbulo conector** que se abre a la papila renal.
- El **corpúsculo renal** contiene un **glomérulo** rodeado por una doble capa de la **cápsula renal** (**de Bowman**).
- El **aparato de filtración** del riñón está compuesto por el **endotelio glomerular**, la **membrana basal glomerular** (**MBG**) y los **podocitos** de la cápsula renal.
- La **MBG** cargada negativamente, que contiene colágeno de los tipos IV y XVIII, sialoglucoproteínas, glucoproteínas no colágenas, proteoglucanos y mucopolisacáridos, actúa como una barrera física y un filtro iónico selectivo.
- Los **podocitos** extienden sus evaginaciones alrededor de los capilares y emiten numerosas evaginaciones secundarias denominadas ***pedicelos***, que se entrelazan con las de otros podocitos adyacentes. Los espacios entre los pedicelos entrelazados conforman **ranuras de filtración** cubiertas por el **diafragma de las ranuras de filtración**.
- La MBG del corpúsculo renal es compartida por varios capilares para crear un espacio para las **células mesangiales** y su matriz extracelular.
- Las células mesangiales participan en la fagocitosis, la endocitosis de residuos atrapados en las ranuras de filtración, la secreción de las sustancias paracrinas, el apoyo estructural para los podocitos y la modulación de la distensión glomerular.
- El **aparato yuxtaglomerular** comprende la **mácula densa** (que vigila la concentración de Na^+ en el líquido tubular), las **células yuxtaglomerulares** (que secretan renina) y las **células mesangiales extraglomerulares**. Este aparato regula la presión arterial mediante la activación del **sistema renina-angiotensina-aldosterona** (**SRAA**).

FUNCIÓN TUBULAR RENAL

- El **ultrafiltrado glomerular** de la cápsula renal atraviesa una serie de túbulos y conductos colectores revestidos por células epiteliales que secretan y absorben varias sustancias para producir la orina definitiva.
- El **túbulo contorneado proximal** recibe el ultrafiltrado glomerular de la cápsula renal. Este túbulo es el sitio inicial y principal para la **reabsorción** de glucosa, aminoácidos, polipéptidos, agua y electrólitos.
- La reabsorción del ultrafiltrado continúa a medida que fluye desde el túbulo contorneado proximal hacia el **túbulo recto proximal** (la rama gruesa descendente del asa renal) que desciende hacia la médula.
- El **asa renal** (**de Henle**), con la rama descendente (muy permeable al agua) y la rama ascendente (muy permeable al Na^+ y el Cl^-), concentra el ultrafiltrado.
- El **túbulo recto distal** (rama gruesa ascendente) sube de regreso a la corteza para alcanzar la proximidad del corpúsculo renal, donde hace contacto con la arteriola aferente. En esta región, las células epiteliales del túbulo forman la **mácula densa**.
- El **túbulo contorneado distal** se vacía en el **conducto colector cortical** que está en el rayo medular; estos equilibran la concentración de Na^+ y K^+ en el ultrafiltrado.
- El **conducto colector** medular está revestido por células cúbicas, con una transición a células cilíndricas a medida que el conducto aumenta su tamaño. Los conductos colectores poseen **acuaporinas** y **canales para el flujo de agua regulados por la hormona antidiurética (ADH)** que regulan la reabsorción de agua.
- Los **conductos colectores** se abren a la papila renal, y el ultrafiltrado modificado, ahora denominado ***orina***, fluye de forma secuencial a través de las vías urinarias.

URÉTER, VEJIGA Y URETRA

- Todas las vías urinarias, excepto la uretra, tienen la misma organización general: están revestidas por una mucosa que contiene **epitelio de transición** (**urotelio**) y poseen una capa de músculo liso y una adventicia de tejido conjuntivo (o serosa).
- El **epitelio de transición** es un epitelio estratificado especializado, con grandes **células en forma de cúpula** (sombrilla) que sobresalen dentro de la luz.
- Las células en forma de cúpula poseen una membrana apical modificada con **placas** y **vesículas fusiformes** que ajustan el exceso invaginado de membrana plasmática, el cual es necesario para extender la superficie apical cuando el órgano se estira.
- El epitelio de transición crea una **barrera de permeabilidad** y participa activamente en los mecanismos de señalización molecular.
- El **uréter** conduce la orina desde la pelvis renal hacia la vejiga. Está revestido por epitelio de transición, músculo liso subyacente dispuesto en tres capas bien definidas y una adventicia de tejido conjuntivo.
- La **vejiga** también está revestida por epitelio de transición y posee muchos pliegues mucosos, excepto en la región del **trígono**. Su pared muscular es gruesa y está bien desarrollada; forma el **músculo detrusor**.
- La **uretra** transporta la orina desde la vejiga hasta el **orificio externo de la uretra**.
- La **uretra femenina** es corta y está revestida por epitelio de transición (mitad superior), epitelio cilíndrico seudoestratificado (mitad inferior) así como epitelio plano estratificado (antes de su terminación).
- La **uretra masculina** es mucho más larga que la femenina y se divide en tres regiones: la **uretra prostática** (revestida por epitelio de transición); una **uretra membranosa** corta que perfora el esfínter externo de la uretra (recubierta con epitelio cilíndrico estratificado o seudoestratificado), y una **uretra peneana** larga (revestida por epitelio cilíndrico seudoestratificado).

LÁMINA 74 ■ RIÑÓN I

El aparato urinario consiste en dos **riñones**, que producen la orina; dos **uréteres**, que conducen la orina desde los riñones hasta la **vejiga**; y, finalmente, la **uretra**, que conduce la orina de la vejiga al exterior del cuerpo. Los riñones conservan los líquidos y electrólitos del organismo; asimismo, eliminan desechos metabólicos como la urea, el ácido úrico, la creatinina y los productos de degradación de diferentes sustancias. Producen la **orina**, que inicialmente es un ultrafiltrado de la sangre modificado por la reabsorción selectiva y la secreción específica de las células tubulares renales. Los riñones también funcionan como órganos endocrinos, pues producen **eritropoyetina** (un factor de crecimiento que regula la formación de eritrocitos) y **renina** (una hormona que participa en el control de la tensión arterial y del volumen sanguíneo). Además, hidroxilan vitamina D, una prohormona esteroide, para producir su forma activa.

Cada riñón es un órgano aplanado con forma de haba que mide alrededor de 10 cm de largo, 6.5 cm de ancho (desde su borde convexo hasta su borde cóncavo) y 3 cm de espesor. En el borde medial cóncavo de cada riñón se encuentra el hilio, una región escotada a través de la cual entran y salen vasos, nervios y vasos linfáticos. El segmento inicial del uréter, que está dilatado en forma de embudo y se llama ***pelvis renal***, también abandona el riñón por el hilio. La superficie de corte de un riñón fresco hemiseccionado permite identificar dos regiones bien definidas: una **corteza** (la parte externa color pardo rojizo) y una **médula** (una parte interna mucho más clara que se continúa con la pelvis renal). La corteza se caracteriza por los **corpúsculos renales** y sus túbulos, incluidos los túbulos contorneados y los túbulos rectos de la **nefrona**, los **conductos colectores corticales** y una extensa red vascular.

Riñón, humano, muestra fresca, 3×.

Aquí se muestra un corte frontal a través de la corteza y la médula de un riñón fresco sin fijar, obtenido de una autopsia. La **región hiliar** visible está compuesta por cálices menores (*blanco grisáceo*) rodeados por tejido adiposo de color *amarillo*. La parte externa del riñón tiene un color *pardo rojizo*; esta es la **corteza**. La médula se distingue con facilidad de la parte interna y a su vez se subdivide en una porción externa (*ME*), identificada aquí por la presencia de vasos sanguíneos, los vasos rectos (*VR*), y una porción interna (*MI*) más clara y de aspecto más homogéneo. La **médula** está compuesta por las pirámides renales, cuyas bases están frente a la corteza y sus vértices (con forma de papila [*P*]) dirigidos hacia el hilio. Las **pirámides** están separadas, a veces solo de forma parcial como se aprecia en esta fotografía, por la sustancia cortical que recibe el nombre de ***columna renal*** (*ColR*). La mayor parte de la porción externa de la pirámide de la *izquierda* no ha quedado incluida en el plano de este corte. Las papilas son los extremos libres de las pirámides que se proyectan dentro del primero de una serie de grandes espacios colectores de orina conocidos como ***cálices menores*** (*CM*); la superficie interna del cáliz es blanquecina. Los **cálices menores** desembocan en los cálices mayores y estos, a su vez, en la **pelvis renal**, que conduce la orina hasta el uréter.

Una característica interesante en este corte de riñón es que la sangre ha quedado retenida en muchos de los vasos renales, lo cual facilita su identificación. Entre los vasos que pueden identificarse en la superficie de corte del riñón que se muestra aquí están los vasos interlobulillares (*VI*) dentro de la corteza; las venas (*VA*) y las arterias arqueadas (*AA*) en la base de las pirámides; las arterias (*AIL*) y las venas interlobulares (*VIL*) entre las pirámides renales; y en la médula, los vasos que entran y salen de la red capilar de la pirámide. Estos últimos vasos, tanto arteriolas como vénulas, son relativamente rectos y, en conjunto, reciben el nombre de *vasos rectos* (*VR*; cortesía del Dr. Eric A. Pfeifer).

Corteza y médula, riñón, humano, H&E, 20×.

Aquí se muestra un corte histológico que incluye la **corteza** y parte de la **médula**. En el límite entre estas dos estructuras (marcado en parte por la *línea discontinua*) se encuentran numerosas siluetas de arterias (*AA*) y venas arqueadas (*VA*). La característica más distintiva de la corteza renal, sin importar el plano de corte, es la presencia de los corpúsculos renales (*CR*). Son estructuras esféricas compuestas por un glomérulo (conglomerado vascular glomerular) rodeado por los epitelios visceral y parietal de la cápsula renal (de Bowman). En la corteza también se observan grupos de túbulos más o menos rectos con disposición radial desde la base de la médula (*flechas*); estos son los rayos medulares. En contraste, en la médula se observan siluetas de estructuras tubulares que describen curvas suaves en la región medular externa y se tornan rectas en la región medular interna. La disposición de los túbulos (y de los vasos sanguíneos) le confiere a la superficie de corte de la pirámide un aspecto levemente estriado que también es evidente en la muestra macroscópica (*véase* la figura de *arriba*).

AA, arterias arqueadas
AIL, arteria interlobular
CM, cáliz menor
ColR, columna renal
CR, corpúsculos renales
ME, médula externa
MI, médula interna
P, papila
VA, venas arqueadas
VI, vasos interlobulillares
VIL, vena interlobular
VR, vasos rectos
flechas, rayos medulares
línea discontinua, límite entre la corteza y la médula

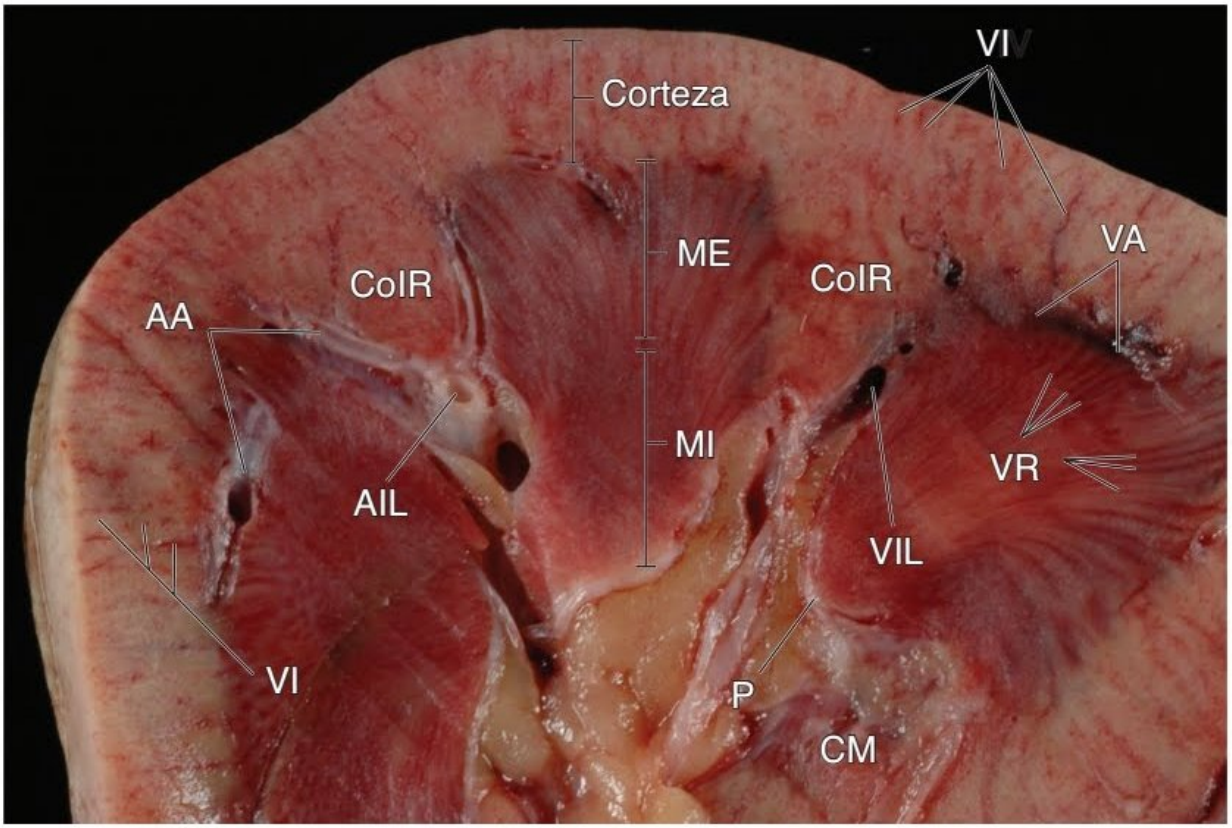
Corteza
VI
ME
CoIR
CoIR
VA
AA
MI
VR
AIL
VIL
VI
P
CM

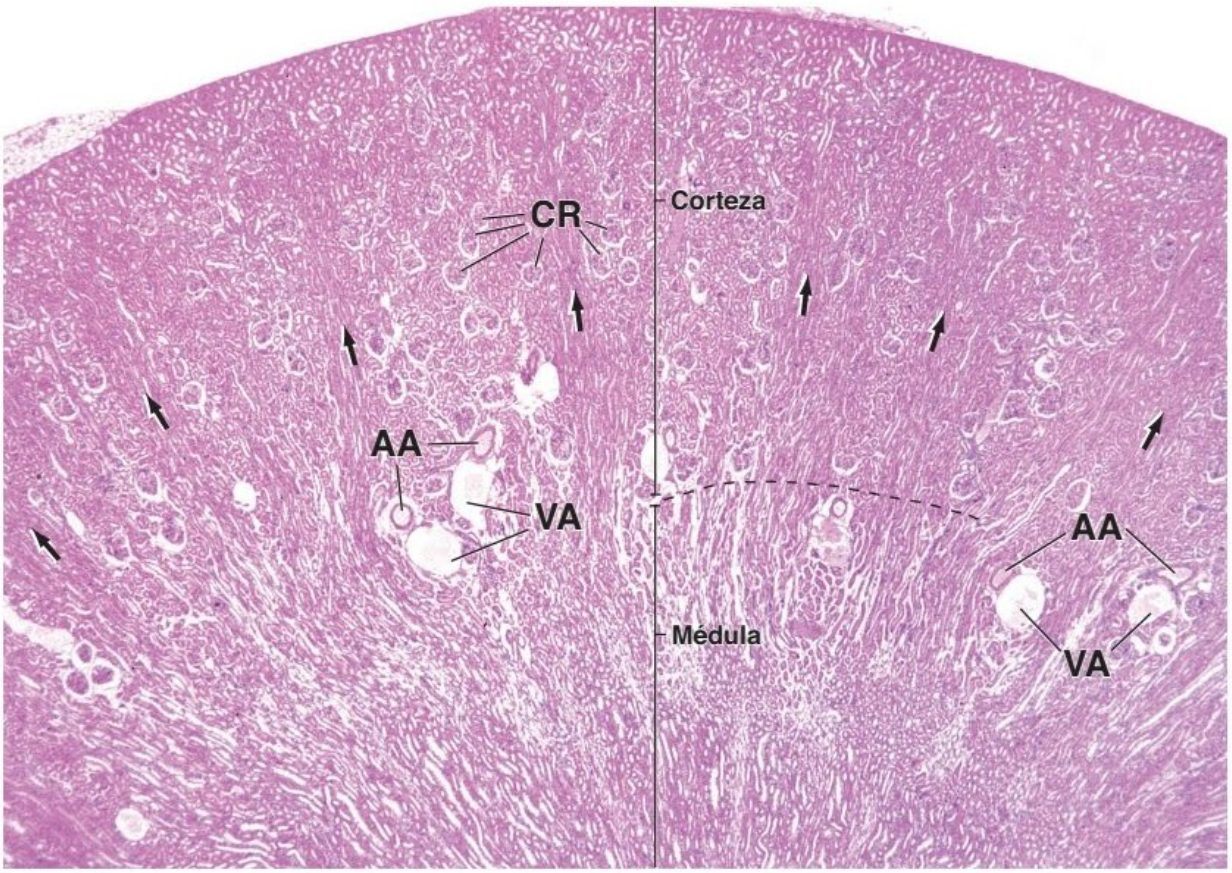
CR
Corteza
AA
VA
AA
Médula
VA

LÁMINA 75 ■ RIÑÓN II

La **nefrona** es la unidad funcional del riñón. En cada riñón humano hay alrededor de 2 millones de nefronas. Tienen a su cargo la producción de la orina y equivalen a la porción secretora de otras glándulas. Los **conductos colectores**, que efectúan la concentración definitiva de la orina, son análogos a los conductos excretores de las glándulas exocrinas. La nefrona está formada por el **corpúsculo renal** y los **túbulos renales**. El corpúsculo renal está compuesto por el **glomérulo**, un conglomerado de entre 10 y 20 asas capilares rodeado por una estructura epitelial bilaminar caliciforme, la denominada ***cápsula renal*** o ***de Bowman***. Los capilares glomerulares reciben la sangre a la altura del polo vascular de la cápsula renal desde una **arteriola aferente** y la envían a una **arteriola eferente** que abandona la cápsula renal por el polo vascular y, a continuación, se ramifica para formar una nueva red capilar que irriga los túbulos renales. Por el polo opuesto de la cápsula renal, el polo urinario, el filtrado abandona la cápsula renal. Las porciones tubulares de la nefrona son el **segmento grueso proximal** (compuesto por el **túbulo contorneado proximal** y el **túbulo recto proximal**), el **segmento delgado**, que constituye la **rama *delgada* del asa renal** (**de Henle**), y el **segmento grueso distal**, compuesto por el **túbulo recto distal** y el **túbulo contorneado distal**. El asa renal es la porción de la nefrona, con forma de "U", compuesta por los segmentos gruesos rectos de los túbulos proximal y distal, así como por el segmento delgado que hay entre ellos. El túbulo contorneado distal desemboca en el **conducto colector cortical**, ya sea mediante el túbulo conector o mediante el túbulo conector arqueado. La nefrona y el túbulo conector conforman el **túbulo urinario**.

Corteza, riñón, humano, H&E, 60×.

La **corteza renal** puede dividirse en regiones, las cuales se denominan ***laberinto cortical*** (*LC*) y ***rayos medulares*** (*RM*). El laberinto cortical contiene **corpúsculos renales** (*CR*), que parecen estructuras esféricas relativamente grandes. Alrededor de cada corpúsculo renal se encuentran los túbulos contorneados proximal y distal. Estos también son parte del laberinto cortical. Los túbulos contorneados, en particular el proximal, tienen diversas formas, pero en su mayoría son ovalados o circulares; otros, más alargados, tienen forma de "J", de "C" e incluso de "S". Los rayos medulares están compuestos por grupos de túbulos rectos orientados en la misma dirección que parecen irradiar desde la base de la pirámide. Cuando los rayos medulares se cortan en sentido longitudinal, como en esta figura, los túbulos presentan un contorno alargado. Los rayos medulares contienen túbulos rectos proximales (segmentos gruesos, rama descendente del asa renal o de Henle), túbulos rectos distales (segmentos gruesos, ramas ascendentes del asa renal) y conductos colectores corticales.

Corteza, riñón, humano, H&E, 120×.

En esta imagen se muestra otro aspecto de la **corteza renal** a mayor aumento, seccionada en un plano perpendicular al del corte de la figura de *arriba*. En la periferia de la microfotografía se ve el **laberinto cortical**; en él, los túbulos presentan un contorno redondo u ovalado, aunque algunos son más alargados y curvos. El aspecto es el mismo que el de las regiones del laberinto cortical de la figura más arriba. En el laberinto cortical también se observa un **corpúsculo renal** (*CR*). Por el contrario, los contornos que exhiben los túbulos del rayo medular en esta imagen son muy diferentes de los que aparecen en la figura de *arriba*. Todos los túbulos circunscritos por la *línea discontinua* pertenecen al rayo medular (*RM*) y todos han sido seccionados en sentido transversal. Una inspección general de los túbulos del rayo medular indica que es posible reconocer varios tipos distintos según sus dimensiones, la forma de su luz y el tamaño de las células tubulares. Estas características, así como las del laberinto cortical, se consideran en la lámina 76.

CR, corpúsculo renal
LC, laberinto cortical

RM, rayo medular

línea discontinua, límite aproximado del rayo medular

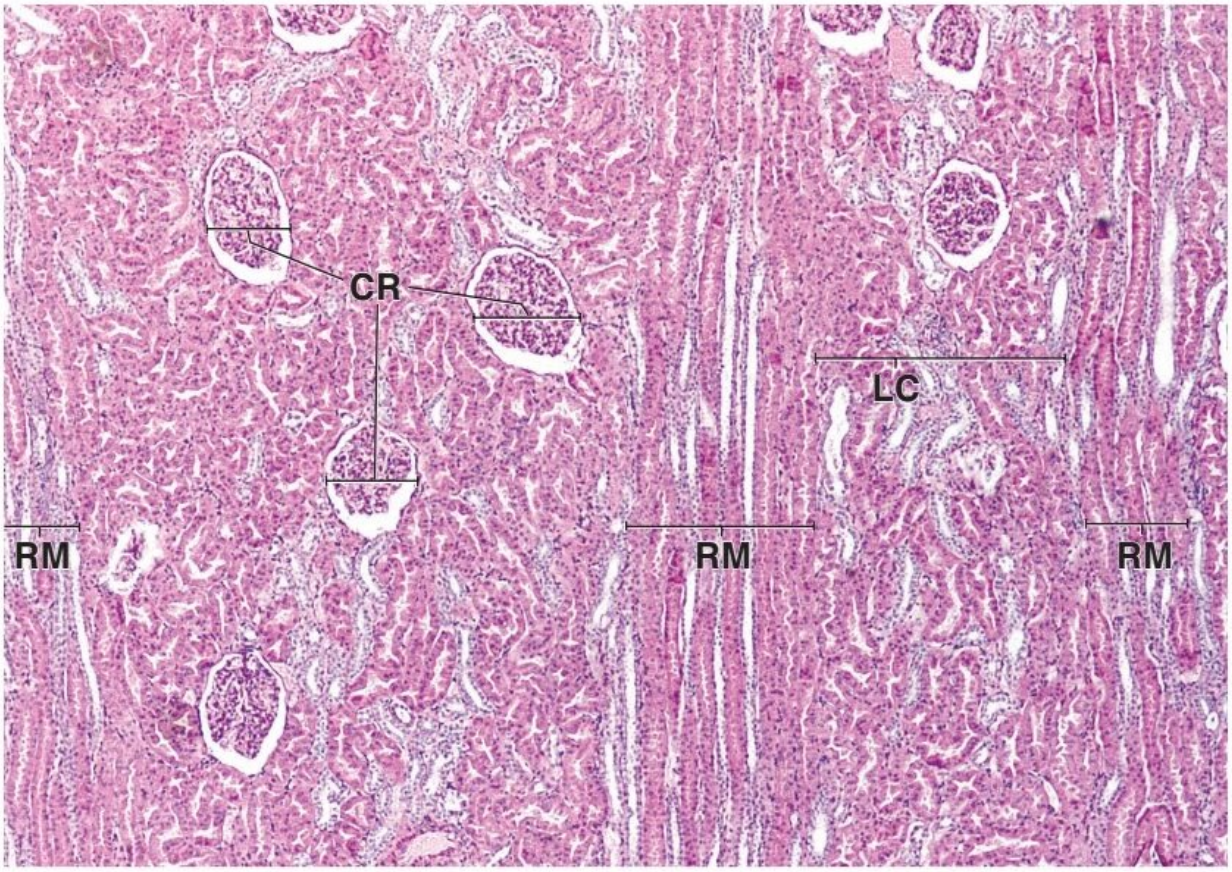
CR
LC
RM
RM
RM

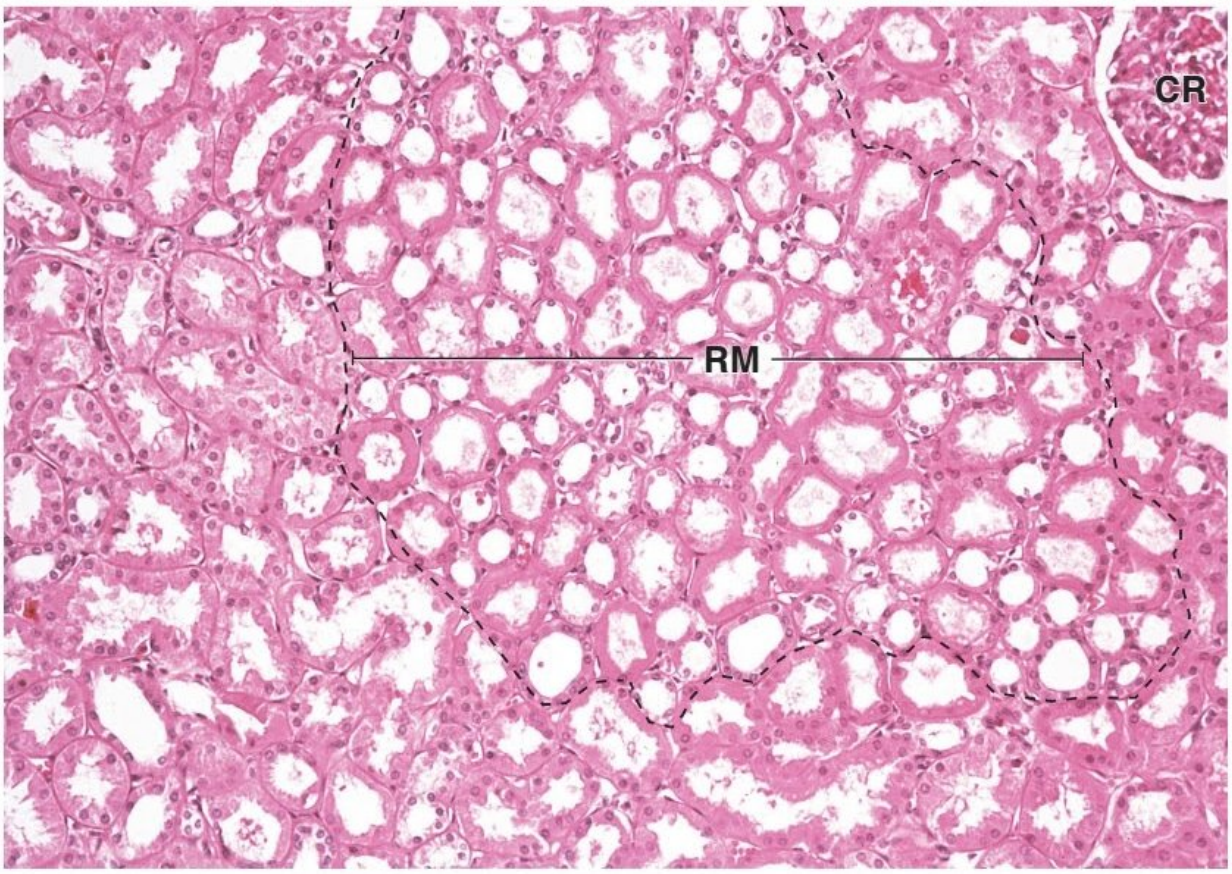
CR
RM

LÁMINA 76 ■ RIÑÓN III

Los túbulos contorneados proximal y distal cuentan con características que contribuyen a su identificación en los cortes de parafina teñidos con H&E. Los **túbulos contorneados proximales** generalmente tienen un diámetro mayor que los túbulos distales; en los cortes transversales, su luz suele aparecer con forma estrellada. En las células tubulares proximales, con frecuencia se observa un borde en cepillo (microvellosidades apicales). Además, el túbulo contorneado proximal mide más de dos veces el largo del **túbulo contorneado distal**; en consecuencia, la mayoría de las siluetas tubulares en el laberinto cortical corresponden a túbulos proximales.

Las **células mesangiales** y su matriz extracelular forman el **mesangio** del corpúsculo renal. Se encuentran debajo del endotelio de los capilares del conglomerado glomerular y se extienden hacia el polo vascular, donde pasan a formar parte del **aparato yuxtaglomerular**. La porción terminal del segmento grueso distal de la nefrona se ubica cerca de la arteriola aferente. Las células epiteliales tubulares más cercanas a la arteriola son más delgadas, más altas y están más juntas que otras células tubulares, y constituyen la **mácula densa**. Las células musculares arteriales lisas ubicadas frente a la mácula densa están modificadas en **células yuxtaglomerulares** que secretan **renina** en respuesta a la disminución de la concentración de NaCl en la sangre.



Túbulos contorneados proximal y distal, riñón, humano, H&E, 240×.

En esta microfotografía de una región del **laberinto cortical** se observan seis siluetas de **túbulos contorneados distales** (*CD*). Los **túbulos contorneados proximales** (sin identificar) tienen un diámetro externo un poco mayor que el de los túbulos distales. Los túbulos proximales presentan un borde en cepillo, mientras que los túbulos distales exhiben una superficie luminal más nítida y mejor definida. La luz de los túbulos proximales con frecuencia tiene forma de estrella, algo que no es observable en los túbulos distales. Por lo general, aparecen menos núcleos en un corte transversal de un túbulo proximal que en un segmento equivalente de un túbulo distal.

La mayoría de los puntos mencionados también se pueden utilizar para distinguir porciones rectas de los segmentos gruesos proximales y distales (en los rayos medulares), como se muestra en la imagen de la *derecha*.

Túbulos rectos proximal y distal, riñón, humano, H&E, 240×.

En primer lugar, todas las siluetas tubulares dentro del rayo medular en esta microfotografía son redondas, excepto la del **túbulo contorneado proximal** (*CP*) incluido en el *ángulo inferior derecho* (que pertenece al laberinto cortical contiguo). En segundo lugar, la cantidad de siluetas de túbulos rectos proximales (*P*) y rectos distales (*D*) es casi igual en el rayo medular, como se indica con la leyenda de cada túbulo en esta imagen. Obsérvese que, a diferencia de los **túbulos rectos distales**, los **túbulos rectos proximales** exhiben un borde en cepillo, tienen un diámetro exterior mayor y muchos poseen una luz en forma de estrella. El rayo medular también tiene **conductos colectores corticales** (*CCC*).

Corpúsculos renales, riñón, humano, H&E, 360×.

El **corpúsculo renal** aparece como una estructura esférica cuya periferia está compuesta por una cápsula delgada que encierra un espacio estrecho de aspecto claro, el **espacio urinario** (*asteriscos*), y un conglomerado capilar o glomérulo que aparece como una gran acumulación celular. La cápsula del corpúsculo renal, conocida como ***cápsula renal*** o ***cápsula renal (de Bowman)***, en realidad posee dos partes: una capa parietal, señalada (*CB*), y una capa visceral. La **capa parietal** está compuesta por células epiteliales planas simples. La **capa visceral** está constituida por células denominadas ***podocitos*** (*Pod*), que se encuentran en la superficie externa del capilar glomerular. Excepto en los sitios donde claramente revisten el espacio urinario (como en las células señaladas en la figura de la *izquierda*), los podocitos pueden ser difíciles de distinguir de las células endoteliales capilares. Para complicar aún más las cosas, las células mesangiales también son un componente del glomérulo. En general, los núcleos de los podocitos son más grandes y se tiñen con menor intensidad que los núcleos de las células endoteliales y mesangiales.

En la imagen de la *izquierda* se señala un túbulo contorneado distal (*CD*) y dos túbulos contorneados proximales (*CP*). Las células del túbulo distal están más apiñadas en un lado. Estas células apiñadas conforman la **mácula densa** (*MD*) contigua a la arteriola aferente.

En la imagen de la *derecha* son evidentes tanto el polo vascular como el polo urinario del corpúsculo renal. El **polo vascular** se caracteriza por tener arteriolas (*A*), una de las cuales está entrando en el corpúsculo o saliendo de él (*flecha de dos puntas*). La arteriola aferente posee células musculares lisas modificadas que contienen gránulos, las llamadas *células yuxtaglomerulares* (no visibles en la imagen). En el **polo urinario**, la capa parietal de la cápsula renal es continua con el inicio del túbulo contorneado proximal (*CP*). Aquí, el espacio urinario del corpúsculo renal continúa en la luz del túbulo proximal y las células de revestimiento cambian de planas simples a cúbicas simples o cilíndricas cortas con un borde en cepillo.

A, arteriola
CB, cápsula renal o de Bowman (capa parietal)
CCC, conductos colectores corticales
CD, túbulo contorneado distal
CP, túbulo contorneado proximal
D, túbulo recto distal
MD, mácula densa
P, proximal (túbulo recto)
Pod, podocito (capa visceral de la cápsula renal)
asteriscos, espacio urinario
flecha de doble punta, vaso sanguíneo en el polo vascular del corpúsculo renal

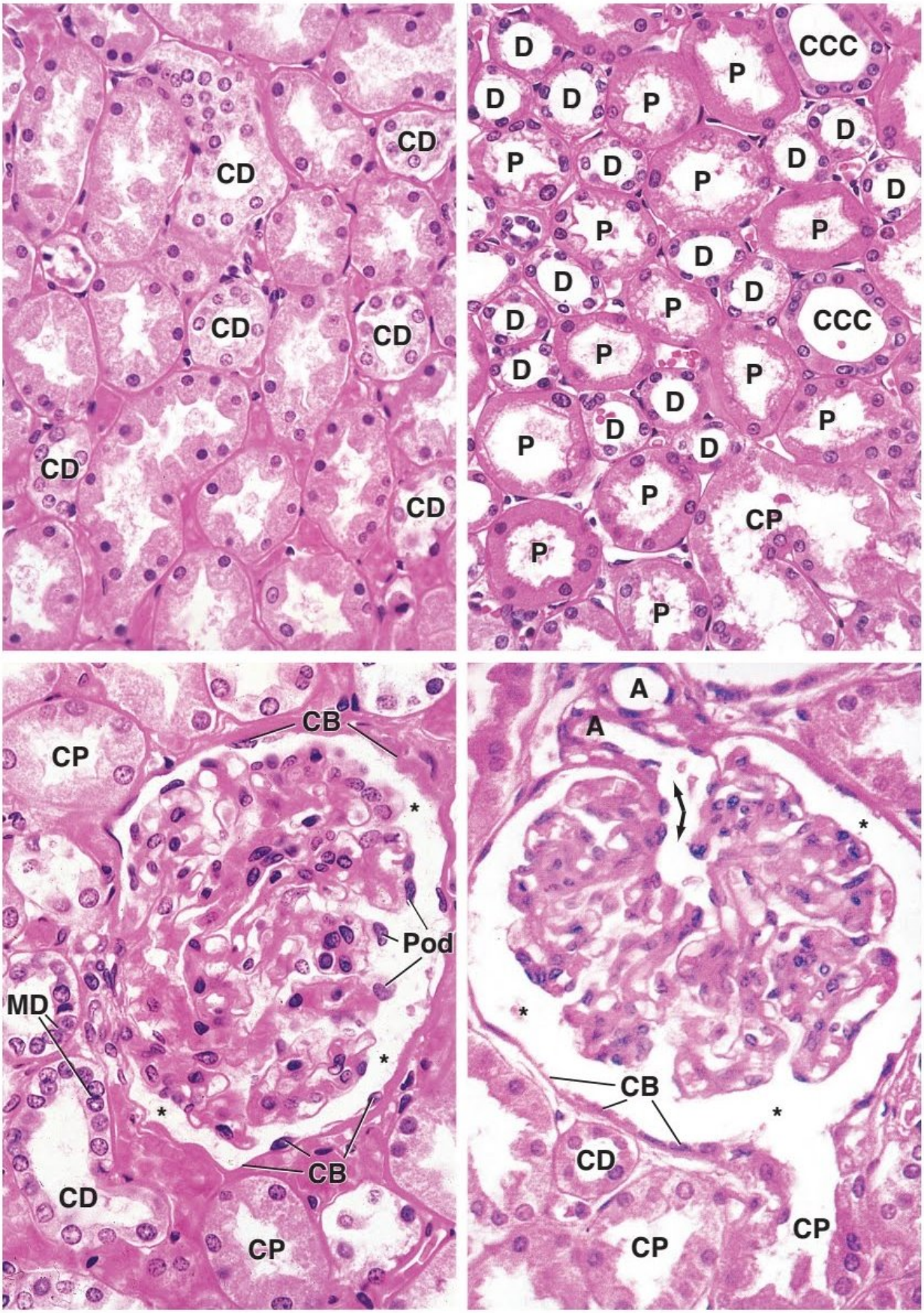
CD
CD
CD
CD
CD
CD
D
D
D
P
P
CCC
D
D
P
D
P
D
P
D
P
D
D
D
P
CCC
D
P
D
P
D
P
D
P
P
CP
P
P
CP
CB
*
Pod
MD
*
*
CB
CD
CP
A
A
*
*
CB
*
CD
CP
CP

LÁMINA 77 ■ RIÑÓN IV

Los corpúsculos renales están restringidos al laberinto cortical. La **médula** contiene los segmentos gruesos rectos de los túbulos proximal y distal, así como sus segmentos delgados, los conductos colectores y los vasos sanguíneos que discurren en paralelo. Estas estructuras funcionan como sistemas *multiplicador* y *de intercambio por contracorriente*, que, en última instancia, producen orina hipertónica. La orina definitiva drena desde los conductos papilares (de Bellini) hacia los cálices, que la envían, a continuación, a la pelvis renal.

Médula, riñón, humano, H&E, 240×.

En esta microfotografía se muestra un corte a través de la **porción externa de la médula**. Esta región contiene segmentos gruesos (proximal y distal), segmentos delgados y conductos colectores medulares. Todos los túbulos son paralelos y todos están cortados en sentido transversal; por lo tanto, sus siluetas son circulares. Los **túbulos rectos proximales** (*P*) exhiben una luz con forma de estrella y un borde en cepillo (o la superficie celular apical fragmentada desde la cual el borde en cepillo se ha desprendido parcialmente). Estos túbulos tienen diámetros exteriores que, en general, son mayores que los de los **túbulos rectos distales** (*D*). Como ya se mencionó (y se muestra aquí), los túbulos rectos distales poseen una mayor cantidad de núcleos que los que presentan los segmentos equivalentes de las células del túbulo recto proximal. Nótese que la luz del túbulo distal es más redonda y que la superficie apical de las células es más nítida. Los **conductos colectores** (*CC*) tienen un diámetro externo más o menos igual que el de los túbulos proximales y mayor que el de los túbulos distales. Las células que forman los conductos colectores son cúbicas y más pequeñas que las de los túbulos proximales; por ello también exhiben una cantidad bastante mayor de núcleos que los segmentos equivalentes de las células del túbulo proximal. ¡Cuéntelos! Por último, los límites entre las células que constituyen los conductos colectores suelen ser visibles (*asteriscos*); esta es una de las características más confiables para la identificación de los conductos colectores.

Los segmentos delgados (*SD*) poseen las paredes más finas de todos los túbulos renales que hay en la médula. Están formados por epitelio cúbico simple bajo o plano, como se observa aquí, y las luces son relativamente grandes. A veces, un corte incluye la región de transición entre un segmento grueso y uno delgado, que puede reconocerse incluso en un túbulo seccionado en sentido transversal. En esta imagen es visible una transición de este tipo (el túbulo con *dos flechas* en su luz). En un lado, la célula tubular (*flecha que apunta a la izquierda*) es típica del segmento proximal; tiene el característico borde en cepillo. El otro lado del túbulo (*flecha que apunta a la derecha*) está compuesto por células cúbicas cortas parecidas a las que forman los segmentos delgados. Además de los túbulos urinarios y de los conductos colectores, hay muchas otras estructuras tubulares pequeñas en esta figura. Se trata de pequeños vasos sanguíneos con paredes delgadas revestidas de endotelio.

Pirámide renal, riñón, humano, H&E, 20×.

En esta microfotografía se muestra una **pirámide renal** con poca ampliación. La pirámide es una estructura cónica compuesta principalmente por túbulos rectos medulares, conductos y vasos sanguíneos rectos (*vasa recta*). La *línea discontinua* a la *izquierda* señala el límite entre la corteza y la médula, y marca así la base de la pirámide. Obsérvense los **vasos arqueados** (*VA*) justo en el límite entre la corteza y la médula. Estos definen el límite. Los pocos corpúsculos renales (*CR*), *arriba a la izquierda*, pertenecen a la columna renal de la médula. Se conocen como *corpúsculos yuxtamedulares*.

En esta muestra, la pirámide está un poco deformada, como lo indica la presencia de los túbulos seccionados en sentido longitudinal (*abajo a la izquierda*) y los túbulos en cortes transversales y oblicuos en otras regiones. En efecto, parte de la pirámide estaba doblada, de ahí el cambio de plano de corte de los túbulos.

La porción apical de la pirámide (*punta de flecha*), conocida como ***papila renal***, está alojada en una estructura con forma de copa o embudo que recibe el nombre de *cáliz*. Este recoge la orina que sale del extremo de la papila proveniente de los conductos papilares (de Bellini; la punta exacta de la papila no se observa dentro del plano de corte y, con este aumento bajo, tampoco se ven los orificios de los conductos). La superficie de la papila que está frente a la luz del **cáliz menor** es epitelio cilíndrico o cúbico simple (*EpCS*) (en algunos sitios, este epitelio se ha separado de la superficie de la papila y aparece como una hebra delgada de tejido). El cáliz está revestido por epitelio de transición (*EpT*). Aunque el límite entre el epitelio cilíndrico que cubre la papila y el epitelio de transición que cubre la superficie interna del cáliz no es evidente (por el poco aumento utilizado), este se ha señalado con pequeños rombos.

CC, conductos colectores
CR, corpúsculo renal
D, túbulo recto distal
EpCS, epitelio cilíndrico simple
EpT, epitelio de transición
P, túbulo recto proximal
SD, segmento delgado
VA, vasos arqueados
asteriscos, límites entre las células de un conducto colector
flecha apuntando a la derecha, célula del segmento delgado
flecha apuntando a la izquierda, célula tubular proximal
punta de flecha, vértice de la pirámide
rombos, límite entre los epitelios de transición y cilíndrico

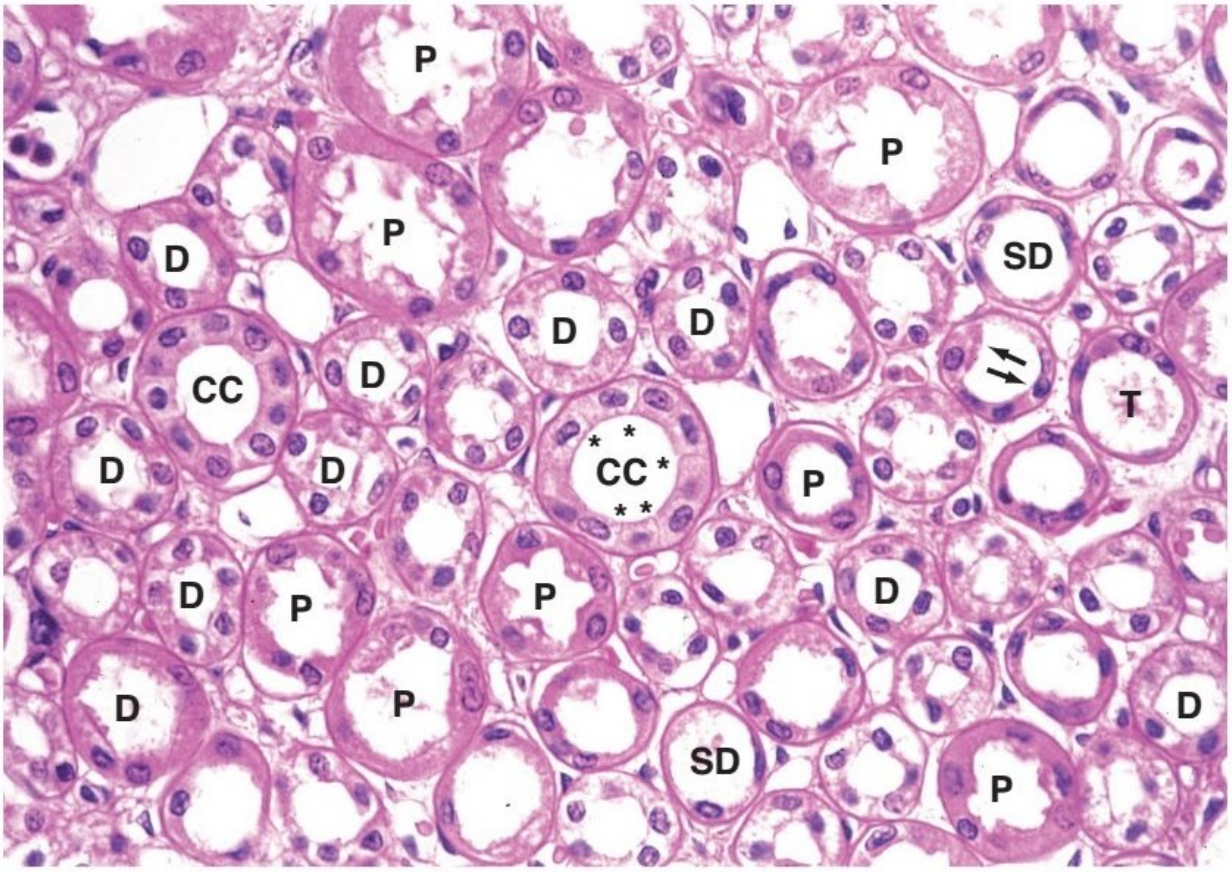
P
P
P
D
SD
D
D
CC
D
T
D
D
CC
P
D
P
P
D
D
P
D
SD
P

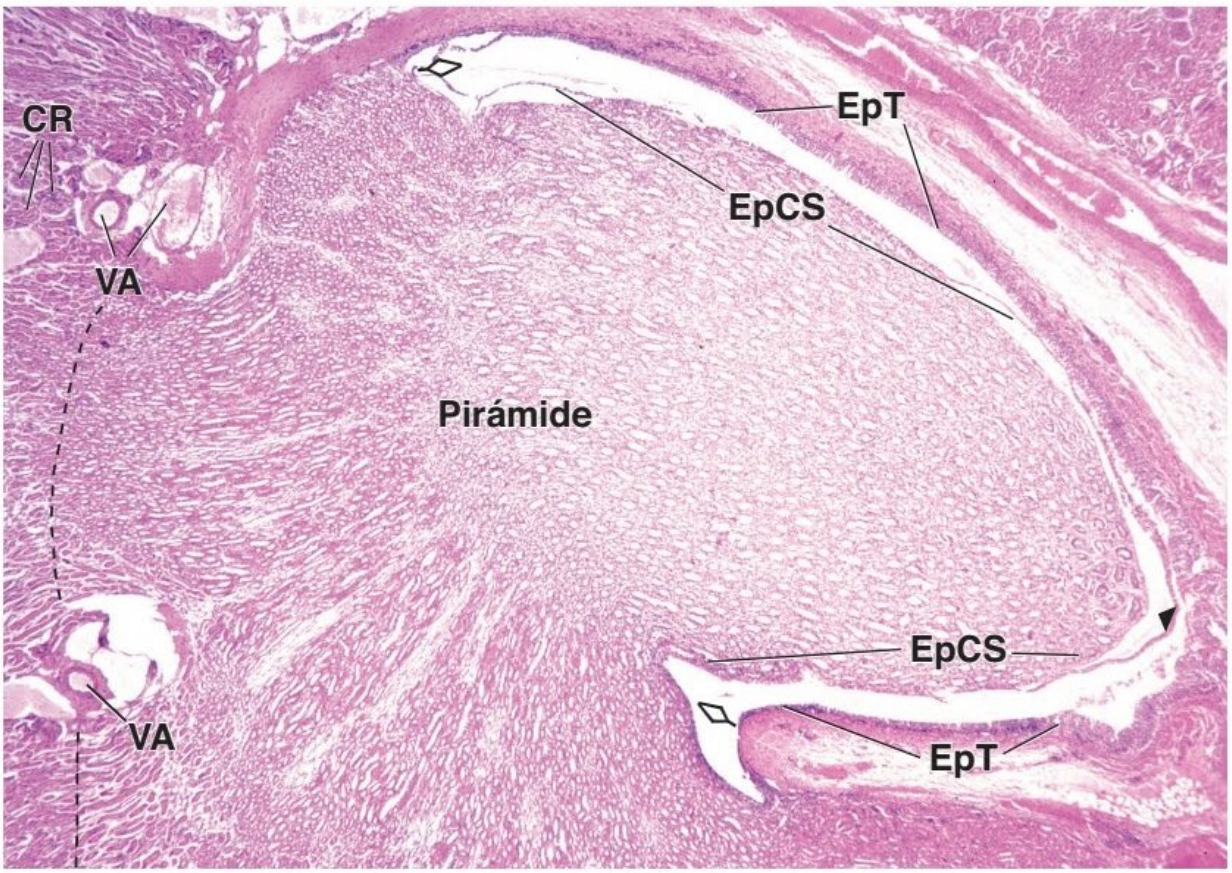
CR
EpT
EpCS
VA
Pirámide
EpCS
VA
EpT

LÁMINA 78 ■ URÉTER

Los **uréteres** son dos estructuras tubulares que transportan la orina desde los riñones hasta la vejiga. Están revestidos por un **epitelio de transición** (**urotelio**), una lámina epitelial impermeable que reviste las vías urinarias desde los cálices renales y hasta a lo largo de la uretra. La capacidad de este epitelio para tornarse más delgado y más aplanado permite que todos estos segmentos se adapten a la distensión causada por la orina.

El epitelio se localiza sobre una lámina propia de colágeno denso que, a su vez, se sobrepone a una capa interna longitudinal y a otra externa circular de músculo liso. Las contracciones peristálticas regulares de este músculo contribuyen al flujo de la orina desde los riñones hasta la vejiga.

Microfotografía de orientación. Como se muestra con el bajo aumento de esta imagen de orientación, la pared del uréter está compuesta por una **mucosa** (*Muc*), una **muscular** (*Mus*) y una **adventicia** (*Adv*). Obsérvese que los uréteres están ubicados detrás del peritoneo de la cavidad abdominal en su trayecto hacia la vejiga. Por lo tanto, puede haber una **serosa** (*Ser*) cubriendo una parte de la circunferencia del tubo. Asimismo, y debido a la contracción del músculo liso de la muscular, la superficie luminal está característicamente plegada, lo que le confiere a la luz una forma de estrella.

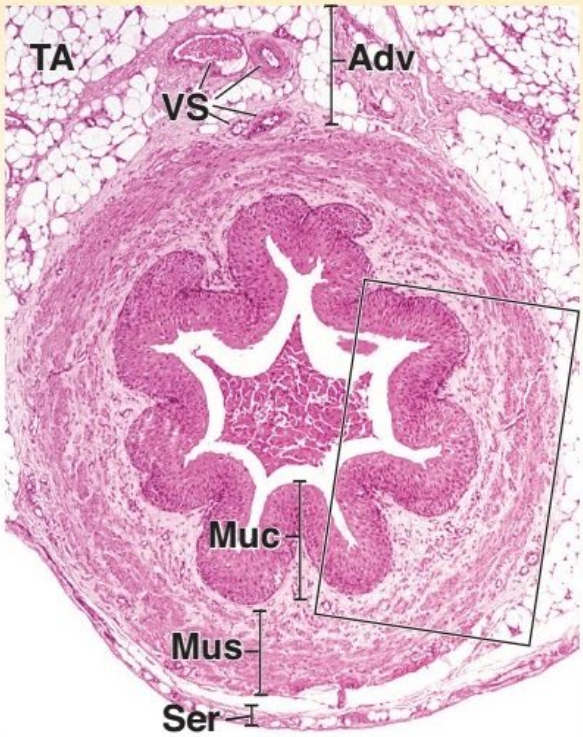

Uréter, simio, H&E, 160×.

En esta microfotografía se examina con mayor aumento la región de la pared del uréter incluida en el *rectángulo* de la imagen de orientación. De inmediato se puede reconocer el revestimiento epitelial grueso, que aparece nítido y bien delimitado del resto de la pared. Este es el **epitelio de transición** (**urotelio**; *EpT*). El resto de la pared está conformada por tejido conjuntivo (*TC*) y por músculo liso. Este último puede reconocerse como una capa de tinción más oscura. El corte también muestra un poco de tejido adiposo (*TA*), que es un componente de la adventicia.

El epitelio de transición y su tejido conjuntivo de soporte constituyen la **mucosa** (*Muc*). No se encuentra una submucosa bien definida, aunque la denominación a veces se aplica al tejido conjuntivo que se encuentra más cercano al músculo.

La **muscular de la mucosa** (*Mus*) está dispuesta como una capa longitudinal interna (*MLI*), una capa circular intermedia (*MLc*) y una capa longitudinal externa (*MLI*). Sin embargo, la capa longitudinal externa solo está presente en el extremo inferior del uréter. En un corte transversal del uréter, las capas musculares lisas internas y externas quedan seccionadas de forma transversal, mientras que la capa media circular de las células musculares se aprecia en sentido longitudinal. Es así como aparecen en esta imagen.

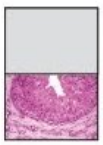

Epitelio de transición, uréter, simio, H&E, 400×.

En esta microfotografía se muestra con mayor aumento la **capa longitudinal interna de músculo liso** (*MLI*). Nótese que los núcleos aparecen como siluetas redondas, lo que indica que las células musculares se han seccionado en sentido transversal. Esta imagen también muestra con claridad el **epitelio de transición** (*EpT*). Las células superficiales del epitelio de transición (urotelio) son en general las más grandes; algunas incluso son binucleadas (*flecha*). Las células basales son las más pequeñas y, generalmente, los núcleos se ven apiñados debido al escaso citoplasma de cada célula. Las células intermedias parecen formar varias capas y son de tamaño mayor que las células basales, pero menor que las células superficiales.

Adv, adventicia
EpT, epitelio de transición
MLc, capa circular de músculo liso
MLl, capa longitudinal de músculo liso
Muc, mucosa
Mus, muscular de la mucosa
Ser, serosa
TA, tejido adiposo
TC, tejido conjuntivo
VS, vasos sanguíneos
flecha, célula superficial binucleada

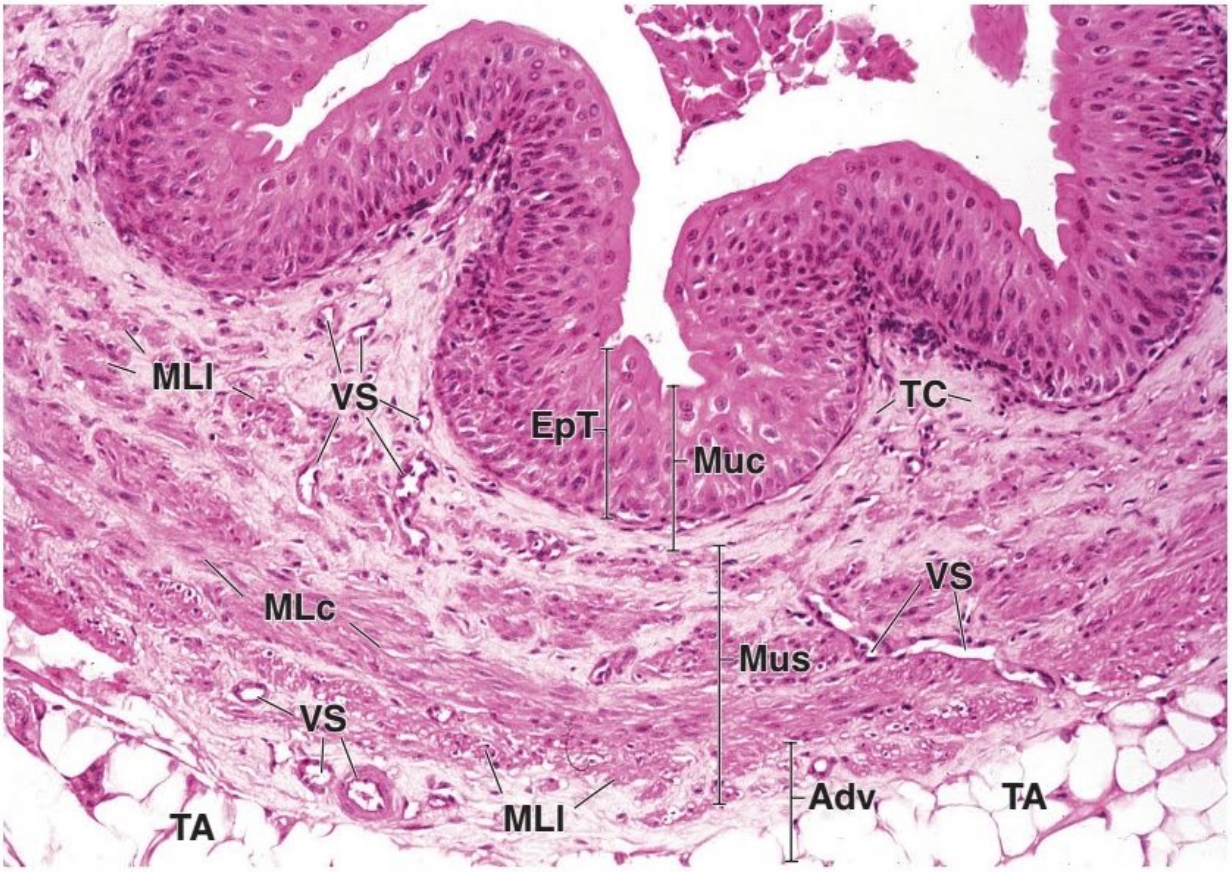
MLl
VS
EpT
Muc
TC
MLc
VS
Mus
VS
TA
MLl
Adv
TA

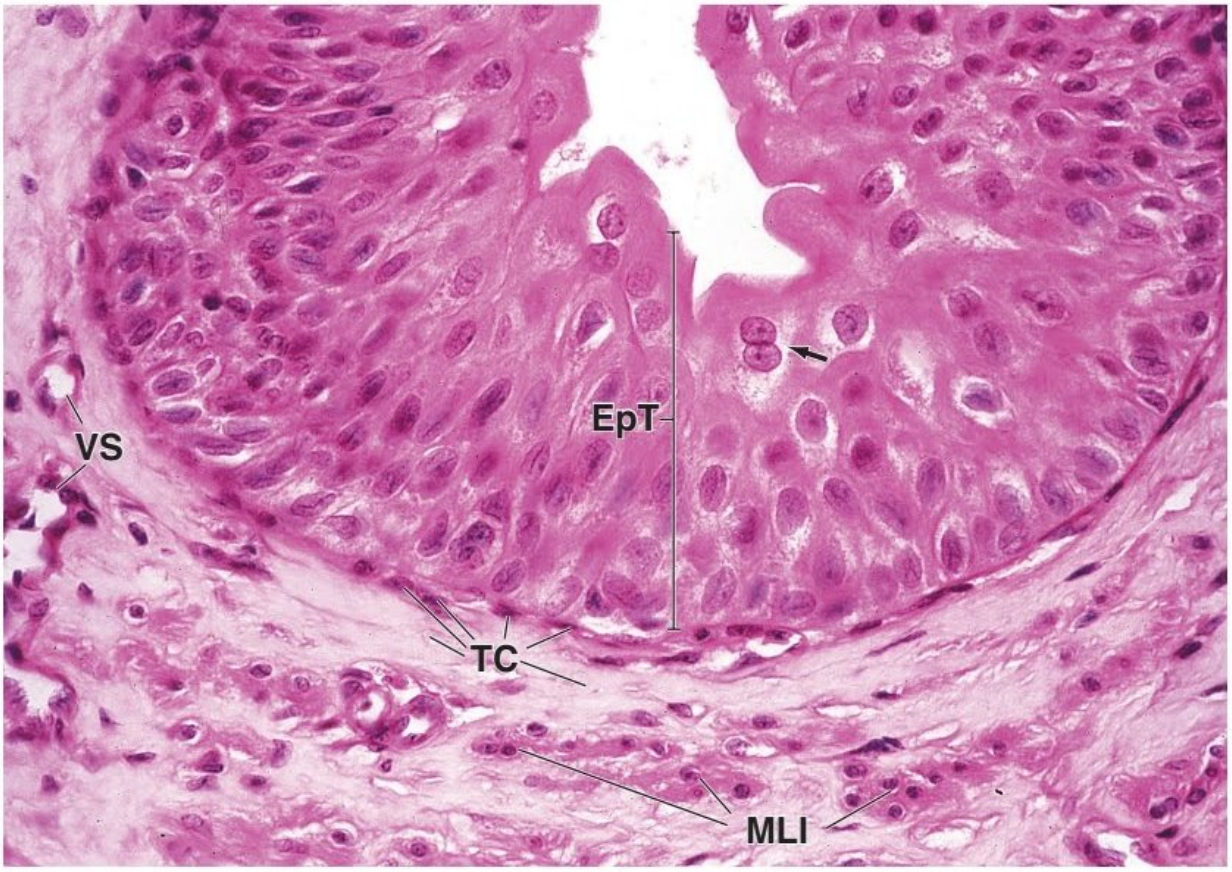
VS
EpT
TC
MLl

LÁMINA 79 ■ VEJIGA

La **vejiga** recibe la orina desde los dos uréteres y la almacena hasta que la estimulación nerviosa hace que se contraiga y expulse su contenido a través de la uretra. También está revestida por un **epitelio de transición** (**urotelio**). Debajo del epitelio y su tejido conjuntivo subyacente, la pared de la vejiga contiene **músculo liso** que suele describirse como dispuesto en una capa longitudinal interna, una capa circular intermedia y una capa longitudinal externa. Como en la mayoría de las vísceras huecas distensibles que vacían su contenido a través de un orificio estrecho, el músculo liso en la pared de la vejiga está organizado con menos regularidad de la que implica la descripción, lo cual permite que la contracción reduzca el volumen de manera bastante uniforme en toda la vejiga.

Microfotografía de orientación. La imagen muestra todo el espesor de la pared vesical. El epitelio de la superficie luminal se encuentra en la parte superior. Se observa uno de los uréteres atravesando la pared de la vejiga para vaciar su contenido en la luz vesical. La mayor parte del tejido que hay a los dos lados y debajo de la silueta del uréter es músculo liso.

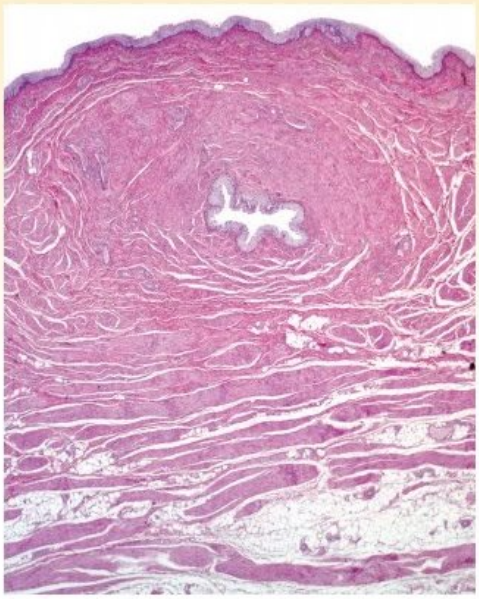

Vejiga, humano, H&E, 60×.

En esta microfotografía se muestra casi todo el espesor de la vejiga. Una característica poco habitual es la presencia de uno de los uréteres (*U*) mientras pasa a través de la pared vesical para vaciar su contenido en la luz del órgano. El **epitelio de transición** (*EpT*) que reviste la vejiga se aprecia a la *derecha*. Debajo del epitelio hay una capa bastante gruesa de tejido conjuntivo (*TC*) que contiene vasos sanguíneos (*VS*) de diversos tamaños. Nótese que el tejido conjuntivo se tiñe con un poco más de intensidad que el músculo liso de la **muscular** (*Mus*) subyacente. El epitelio y el tejido conjuntivo conforman la mucosa de la vejiga. La muscular está compuesta por músculo liso dispuesto en tres capas bien definidas. Cabe destacar que, a medida que el uréter pasa a través de la pared vesical, lleva consigo una capa de músculo liso orientado de forma longitudinal (*MLI*). En la muscular de la mucosa a veces se observan arterias (*A*) y venas (*V*) de calibre mediano.

Epitelio de transición, vejiga, humano, H&E, 250×.

Este aumento mayor del *rectángulo izquierdo* de la imagen de arriba muestra el **epitelio de transición** (*EpT*) y el tejido conjuntivo (*TC*) subyacente que forman la *mucosa* del uréter. Junto con la mucosa hay haces de músculo liso en corte longitudinal (*MLI*) que pertenecen al uréter. En el tejido conjuntivo contiguo al músculo liso se ve un pequeño vaso linfático (*VL*). Nótese la presencia de linfocitos, que se identifican por sus pequeños núcleos hipercromáticos redondos dentro de la luz del vaso.

Epitelio de transición, vejiga, humano, H&E, 250×.

Esta mayor ampliación (del *rectángulo de la derecha* de la figura de *arriba*) muestra el **epitelio de transición** (*EpT*) de la vejiga y el tejido conjuntivo (*TC*) subyacente de la pared vesical. El epitelio de transición se caracteriza por tener células superficiales con forma de cúpula. Además, muchas de esas células son binucleadas (*flechas*). El espesor del epitelio de transición es variable. Cuando la vejiga está completamente distendida, se observan al menos tres capas celulares. Aquí, con la vejiga contraída, parece que hay hasta diez capas celulares como resultado del plegado de las células sobre sí mismas a medida que el músculo liso se contrae y la superficie de revestimiento se reduce. El tejido conjuntivo está compuesto por haces de fibras de colágeno entremezcladas con cantidades variables de linfocitos que se identifican por sus núcleos redondos densamente teñidos. En el tejido conjuntivo de la mucosa también se aprecia una vena (*V*) llena de eritrocitos.

A, arteria
EpT, epitelio de transición
MLI, músculo liso, corte longitudinal
Mus, muscular de la mucosa
TC, tejido conjuntivo
U, uréter
V, vena
VL, vaso linfático
VS, vaso sanguíneo
flechas, células binucleadas

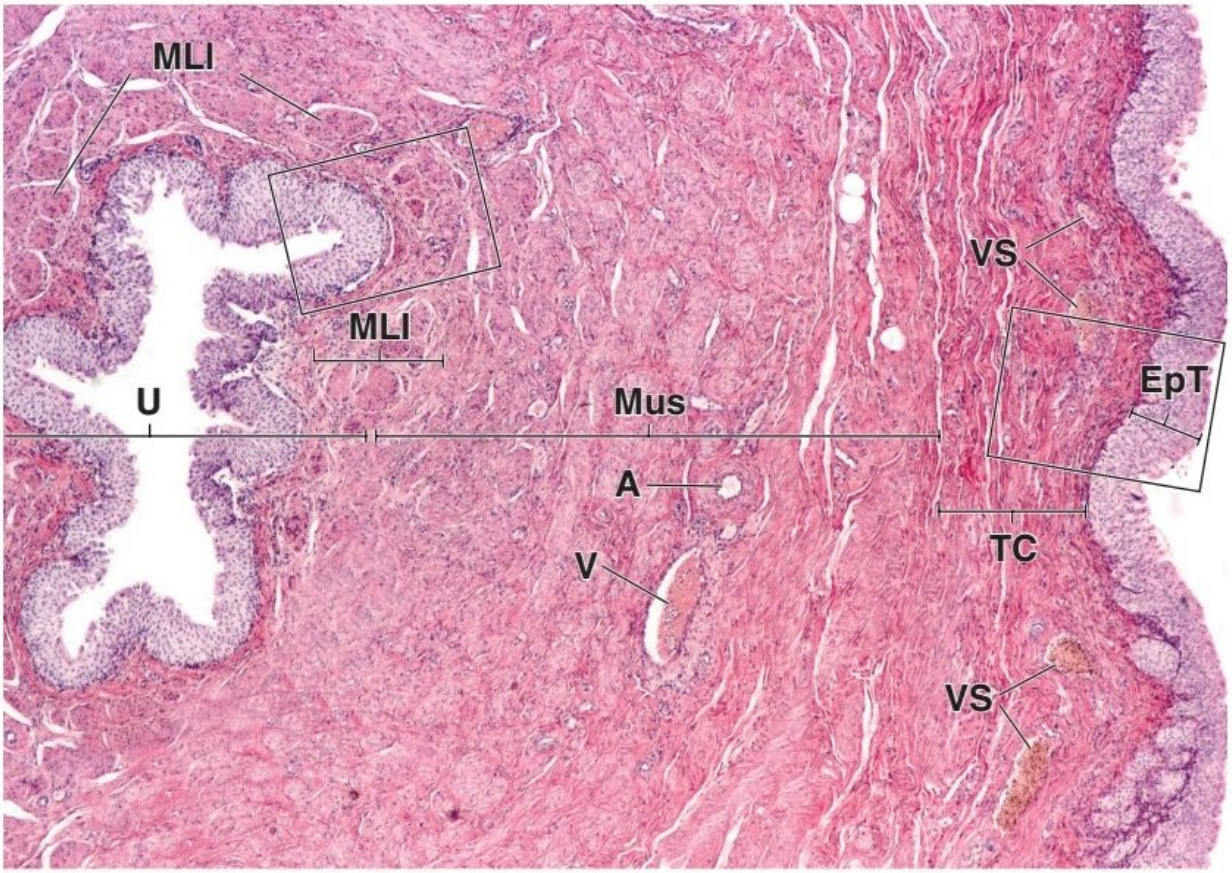
MLI
MLI
U
Mus
A
V
VS
EpT
TC
VS

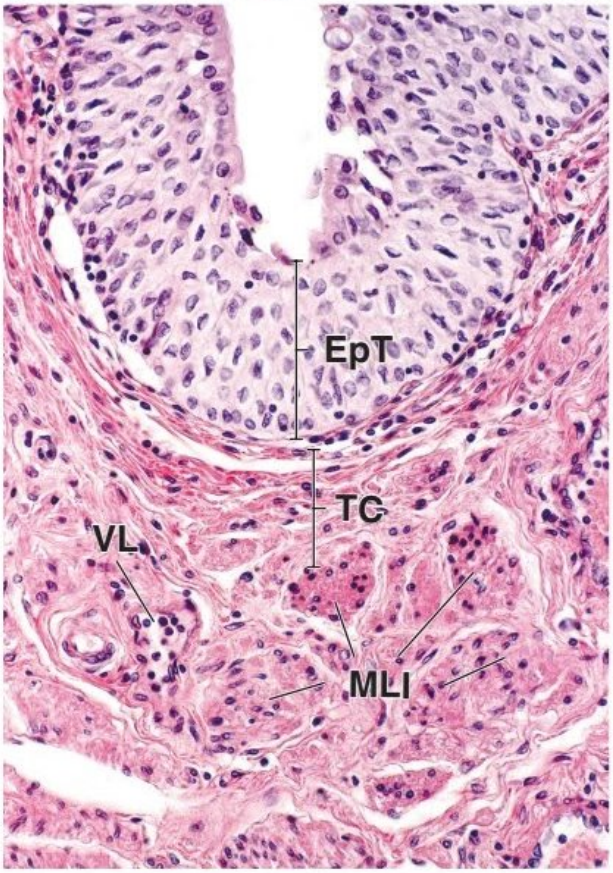
EpT
TC
VL
MLI

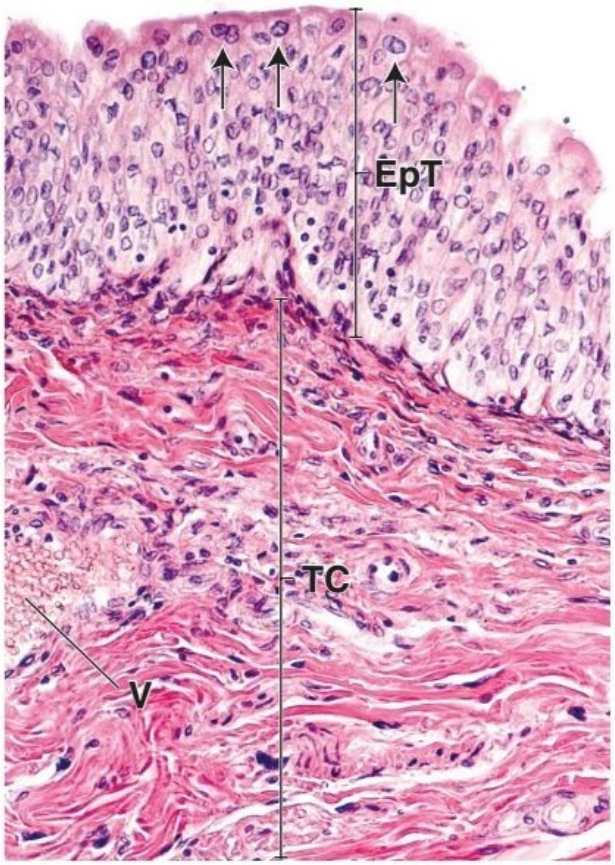
EpT
TC
V

21 ÓRGANOS ENDOCRINOS

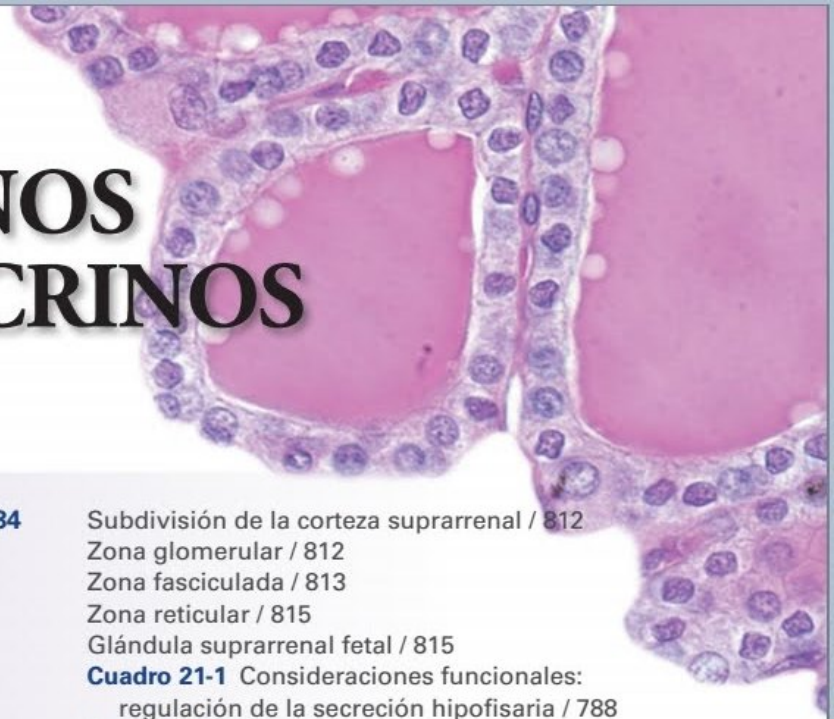

FUNDAMENTOS DEL SISTEMA ENDOCRINO / 784
- Hormonas y sus receptores / 785
- Regulación de la secreción hormonal y mecanismos de retroalimentación / 787

HIPÓFISIS (GLÁNDULA PITUITARIA) / 787
- Estructura macroscópica y desarrollo / 788
- Irrigación sanguínea / 789
- Inervación / 790
- Lóbulo anterior de la hipófisis (adenohipófisis) / 790
- Lóbulo posterior de la hipófisis (neurohipófisis) / 793

HIPOTÁLAMO / 797

GLÁNDULA PINEAL / 798

GLÁNDULA TIROIDES / 799

GLÁNDULAS PARATIROIDES / 806

GLÁNDULAS SUPRARRENALES / 808
- Irrigación sanguínea / 808
- Células de la médula suprarrenal / 809
- Subdivisión de la corteza suprarrenal / 812
- Zona glomerular / 812
- Zona fasciculada / 813
- Zona reticular / 815
- Glándula suprarrenal fetal / 815

Cuadro 21-1 Consideraciones funcionales: regulación de la secreción hipofisaria / 788

Cuadro 21-2 Correlación clínica: fundamentos de las endocrinopatías / 796

Cuadro 21-3 Correlación clínica: enfermedades relacionadas con la secreción de vasopresina / 796

Cuadro 21-4 Correlación clínica: función tiroidea anómala / 805

Cuadro 21-5 Correlación clínica: células cromafines y feocromocitoma / 814

Cuadro 21-6 Consideraciones funcionales: biosíntesis de las hormonas suprarrenales / 816

HISTOLOGÍA 101 / 818

■ FUNDAMENTOS DEL SISTEMA ENDOCRINO

El **sistema endocrino** produce varias secreciones denominadas ***hormonas*** (*gr. hormaein, excitar, poner en movimiento*), que sirven como efectores para regular las actividades de diversas células, tejidos y órganos del cuerpo. Sus funciones son esenciales para el mantenimiento de la homeostasis y la coordinación del crecimiento y el desarrollo corporales; estas son similares a las del sistema nervioso: ambos sistemas transmiten información a células y órganos periféricos. La comunicación en el sistema nervioso se produce a través de la transmisión de impulsos nerviosos a lo largo de las evaginaciones neuronales y la liberación de neurotransmisores. La comunicación en el sistema endocrino se realiza por medio de hormonas que se transportan a su destino a través de los espacios del tejido conjuntivo y por medio de los vasos sanguíneos. Estos dos sistemas se encuentran funcionalmente interrelacionados. El sistema endocrino produce una respuesta más lenta y prolongada que el sistema nervioso. Ambos sistemas pueden actuar de forma simultánea sobre las mismas células y tejidos diana, y algunas neuronas secretan hormonas.

Las glándulas endocrinas no poseen conductos excretores y sus secreciones son transportadas a destinos específicos a través de la matriz extracelular del tejido conjuntivo y por medio de los vasos sanguíneos.

En general, las **glándulas endocrinas** son aglomeraciones de **células epitelioides** (células epiteliales que carecen de superficie libre) intercaladas dentro del tejido conjuntivo. A pesar de que las glándulas endocrinas varían en tamaño, forma y ubicación en el cuerpo (fig. 21-1), tienen diversas características comunes. Las glándulas endocrinas no poseen conductos excretores; por lo tanto, su secreción se descarga en la matriz extracelular del tejido conjuntivo, generalmente cerca de los capilares. Desde allí, los productos de secreción (hormonas) son transportados hacia la luz de los vasos sanguíneos (o linfáticos) para su distribución por todo el organismo. Estos productos de secreción afectan órganos o tejidos diana distantes de la glándula. Por esta razón, las glándulas endocrinas están bien vascularizadas y rodeadas por vastas redes vasculares. La excepción es la placenta, donde las hormonas producidas por el sincitiotrofoblasto pasan de forma

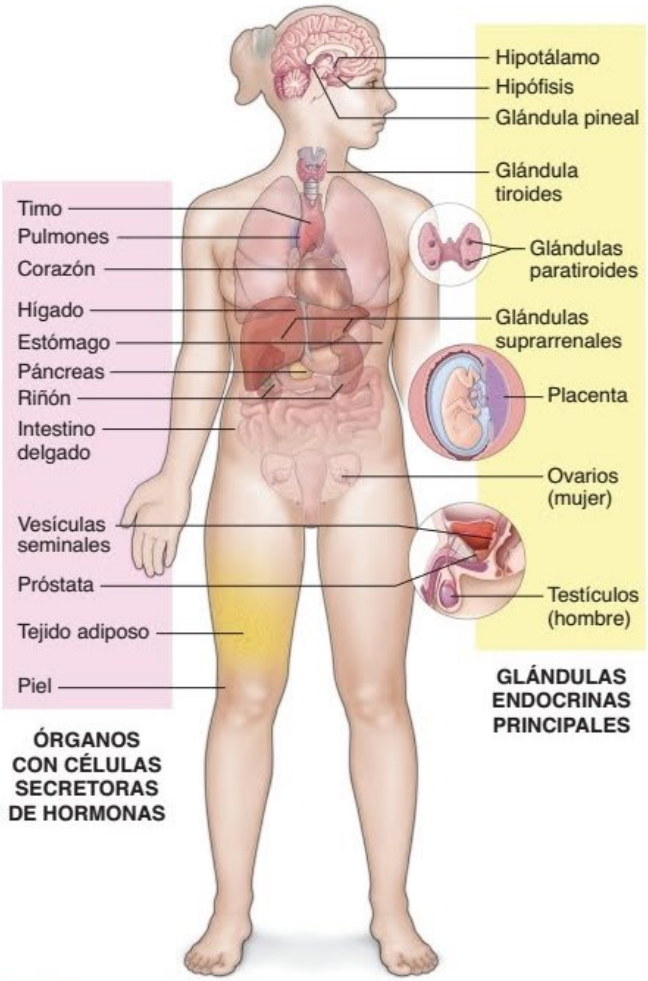

FIGURA 21-1. Ubicación de las principales glándulas endocrinas y los órganos que contienen células secretoras de hormonas. En la ilustración se muestran las principales glándulas endocrinas en las que las células secretoras de hormonas constituyen la mayor parte del parénquima glandular. Obsérvese que la placenta es un órgano temporal desarrollado a partir de tejidos maternos y fetales; también es el principal órgano endocrino que secreta hormonas proteínicas y esteroideas durante el embarazo (*véase* cap. 23, *Aparato reproductor femenino*). Las células secretoras de hormonas, a menudo clasificadas como parte del sistema neuroendocrino difuso (SNED), están presentes en muchos órganos para regular su actividad. Además, el tejido adiposo es un importante tejido hormonalmente activo que secreta una variedad de hormonas, factores de crecimiento y citocinas, que en conjunto se denominan *adipocinas* (*véase* cap. 9, *Tejido adiposo*).

directa a la sangre materna que rodea las vellosidades placentarias (*véase* cap. 23, *Aparato reproductor femenino*).

Como ya se mencionó, la mayoría de las células que producen hormonas tienen un **origen epitelial**, ya sea a partir del **sistema nervioso central** (**SNC**; lóbulo posterior de la hipófisis, glándula pineal), la **cresta neural** (médula de la glándula suprarrenal) o el epitelio que reviste el **tubo intestinal** en desarrollo (lóbulo anterior de la hipófisis, glándulas tiroides y paratiroides). Solo unas pocas glándulas y células endocrinas tienen origen mesenquimatoso y derivan de las **crestas urogenitales** (corteza de la glándula suprarrenal, células de Leydig en los testículos y células secretoras de esteroides de los folículos en desarrollo en el ovario).

En este capítulo se describen, en primer lugar, las principales **glándulas endocrinas** en las que las células secretoras de hormonas constituyen la mayor parte del parénquima glandular. Las células secretoras en el parénquima glandular conforman diversas estructuras, como folículos (glándula tiroides), cordones anastomosados (glándulas suprarrenales) o nidos (glándulas paratiroides). También están presentes en grupos (núcleos en el hipotálamo) o capas que rodean los elementos funcionales y estructurales del órgano (testículos, ovarios o placenta). Estas características son útiles en la identificación microscópica de órganos endocrinos específicos.

Las células secretoras de hormonas específicas están presentes en muchos órganos para regular su actividad.

El conjunto de las **células endocrinas individuales** en varios órganos conforman el **sistema neuroendocrino difuso** (**SNED**; *véase* p. 619). Además de su función endocrina, las células del SNED ejercen controles autocrinos y paracrinos de la actividad propia y también la de las células epiteliales contiguas por difusión de las secreciones peptídicas. Otros capítulos describen la función endocrina del tejido adiposo y las células aisladas dentro del hígado, el páncreas, el riñón y los sistemas gastrointestinal, cardiovascular, respiratorio, genital, linfático y tegumentario (*véase* fig. 21-1).

Hormonas y sus receptores

En general, una *hormona* se describe como una sustancia con actividad biológica que actúa sobre células diana específicas.

En la definición clásica, una ***hormona*** es un producto de secreción de las células y los órganos endocrinos que pasa a la circulación para ser transportado hasta las células diana. Durante años, este **control endocrino** de tejidos diana era una parte central de la endocrinología. No obstante, existe una gran variedad de hormonas y sustancias hormonalmente activas que no siempre se liberan en la sangre, sino que pasan a los espacios del tejido conjuntivo. Estas pueden actuar sobre células contiguas o difundirse hacia células diana cercanas que expresen receptores específicos para esas hormonas (fig. 21-2). Este tipo de acción hormonal recibe el nombre de ***control paracrino***. Además, algunas células expresan receptores para las hormonas que ellas mismas secretan. Este tipo de acción hormonal se conoce ***control autocrino***. Estas hormonas regulan la propia actividad de la célula. En la figura 21-2 se resumen varios mecanismos de control hormonal.

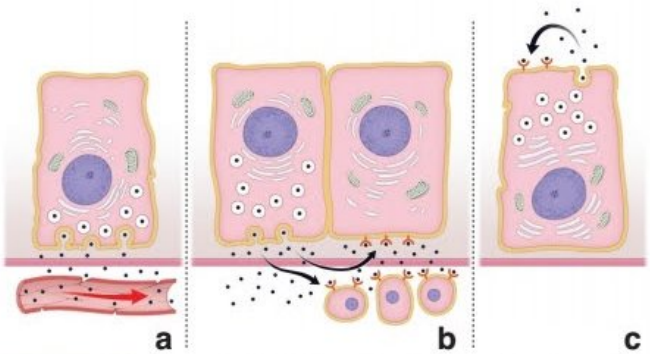

FIGURA 21-2. Mecanismos de control hormonal. En este diagrama se muestran tres tipos básicos de mecanismos de control. **a.** En el control *endocrino,* la hormona se libera desde una célula en la circulación y se transporta hasta las células efectoras. **b.** En el control *paracrino,* la hormona es secretada por una célula y actúa sobre células contiguas que expresen receptores específicos. **c.** En el control *autocrino,* la hormona responde a los receptores localizados en la misma célula que la produce.

Las hormonas incluyen tres clases de compuestos.

Las células del sistema endocrino liberan más de 100 hormonas y sustancias hormonalmente activas que se clasifican, desde un punto de vista químico, en tres clases de compuestos:

- **Péptidos** (péptidos pequeños, polipéptidos y proteínas), que conforman el grupo más grande de hormonas. Son sintetizados y secretados por células del hipotálamo, la hipófisis, la glándula tiroides, las glándulas paratiroides, el páncreas y las células enteroendocrinas dispersas en el tubo digestivo y el sistema respiratorio. Cuando las hormonas pertenecientes al grupo de los péptidos (**insulina**; **glucagón**; hormonas del crecimiento [GH, *growth hormone*; **somatotropina**], adrenocorticotropa [ACTH, *adrenocorticotropic hormone*; **corticotropina**], foliculoestimulante [FSH, *follicle-stimulating hormone*; **folitropina**], luteinizante [LH, *luteinizing hormone*; **lutropina**], antidiurética [ADH, *antidiuretic hormone*; **vasopresina**]; **oxitocina**; **interleucinas** y varios **factores de crecimiento**) son liberadas en la circulación, se disuelven con facilidad y, en general, no requieren proteínas especiales de transporte. No obstante, la mayoría, sino es que todos los polipéptidos y las proteínas, poseen moléculas transportadoras específicas (p. ej., la **proteína 3 fijadora del factor insulínico de crecimiento** [**IGFBP3**, ***insulin-like growth factor-binding protein 3***]).
- **Esteroides**, compuestos derivados del colesterol, sintetizados y secretados por las células de los ovarios, los testículos y la corteza suprarrenal. Estas hormonas (**esteroides gonadales** y **corticosuprarrenales**) se liberan en la circulación y se llevan a las células diana con la ayuda de las proteínas plasmáticas o transportadoras especializadas, como la **proteína fijadora de andrógenos**. Las proteínas transportadoras protegen a las hormonas de la degradación durante su transporte hasta el tejido diana. Cuando es necesario, la hormona se libera desde la proteína transportadora para así activarse.
- Muchas neuronas y una gran diversidad de células, incluidas las de la médula suprarrenal, sintetizan y secretan **aminoácidos** y **análogos del ácido araquidónico**, así como sus derivados que incluyen **catecolaminas** (noradrenalina y adrenalina [derivadas de fenilalanina/tirosina]), **prostaglandinas**, **prostaciclinas** y **leucotrienos** (derivados del ácido araquidónico). También forman parte de este grupo las **hormonas tiroideas**, los derivados yodados del aminoácido tirosina que sintetiza y secreta la glándula tiroides. Las catecolaminas se disuelven fácilmente en la sangre al ser liberadas en la circulación, a diferencia de las hormonas tiroideas que, en su mayoría, se unen a tres proteínas transportadoras: una **globulina especializada fijadora de tiroxina** (TBG, *thyroxine-binding globulin*), una fracción de prealbúmina de las proteínas séricas (**transtiretina**) y una fracción no específica de las albúminas.

Las hormonas interactúan con receptores hormonales específicos para alterar la actividad biológica de las células diana.

El primer paso para la acción de la hormona sobre una célula diana es su unión a un **receptor hormonal específico**. Sin embargo, algunos estudios recientes indican que ciertas hormonas también participan en respuestas no mediadas por un receptor. Las hormonas interactúan con sus receptores expuestos en la superficie de la célula diana, dentro de su citoplasma o su núcleo. En general, se identifican dos grupos de receptores hormonales:

- **Receptores en la superficie celular**, que interactúan con las hormonas peptídicas o las catecolaminas que no pueden penetrar la membrana celular. La activación de estos receptores, como resultado de la unión con la hormona, genera rápidamente grandes cantidades de moléculas intracelulares pequeñas denominadas ***segundos mensajeros*** (fig. 21-3a). Estas moléculas amplifican la señal iniciada por la interacción hormona-receptor y son producidas por la activación de las **proteínas G** asociadas con la membrana (llamadas así por la capacidad de hidrolizar trifosfato de guanosina [GTP, *guanosine triphosphate*]). Los ejemplos de estos sistemas incluyen el **sistema adenilato-ciclasa/monofosfato de adenosina cíclico** (**cAMP**, *cyclic adenosine monophosphate*; para la mayoría de las hormonas proteínicas y las catecolaminas), el **sistema guanilato-ciclasa/monofosfato de guanosina cíclico** (**cGMP**, *cyclic adenosine monophosphate*; un sistema antagónico de la acción del cAMP en algunas hormonas proteínicas), el **sistema tirosina-cinasa** (para la insulina y el factor de crecimiento epidérmico), el **sistema fosfatidilinositol** (para ciertas hormonas, como oxitocina, gonadoliberina [GnRH, *gonadotropin-releasing hormone*], angiotensina II y neurotransmisores, como la adrenalina) y la **activación de los canales iónicos** (para la mayoría de los neurotransmisores). La mayoría de los segundos mensajeros tienen una función estimulante sobre el metabolismo celular. Ejemplos de segundos mensajeros son: **cAMP**, **1,2-diacilglicerol**, **inositol 1,4,5-trifosfato** y el **Ca^{2+}**. Se logra una respuesta inhibitoria principalmente mediante el **cGMP**, que interfiere con la producción de cAMP. Las moléculas de segundo mensajero, producidas en las reacciones en cascada de estos sistemas, alteran el metabolismo celular y producen respuestas hormonales específicas (*véase* fig. 21-3a).
- Las **hormonas esteroideas** y **tiroideas**, así como las **vitaminas A y D**, utilizan **receptores intracelulares** (fig. 21-3b). Las hormonas esteroideas y las vitaminas A y D pueden penetrar con facilidad las membranas plasmática y nuclear. En ausencia de la hormona, los receptores esteroides para los glucocorticoides y los gonadocorticoides (andrógenos suprarrenales) residen en el citoplasma, mientras que los receptores de estrógenos y progesterona están ubicados en el núcleo. Los receptores inactivos no ocupados para las hormonas tiroideas y las vitaminas A y D también residen en el núcleo. Los receptores intracelulares consisten en grandes complejos multiproteínicos que contienen tres dominios de unión: una región de unión a la hormona o el ligando en el extremo COOH-terminal, una región de unión al ADN y el extremo NH_2-terminal que contiene la región reguladora del gen. Debido a que el complejo receptor-ligando debe ingresar en el núcleo para regular la transcripción, los receptores intracelulares contienen una señal de localización nuclear para el tráfico hacia el interior del núcleo (*véase* fig. 21-3b). La unión de la hormona al receptor causa la transformación alostérica del receptor en una forma que se une al ADN cromosómico y activa la **actividad de la ARN polimerasa**. Esta, a su vez, incrementa la transcripción del ARNm, lo que causa la producción de nuevas proteínas que regulan el metabolismo celular. Por lo tanto, las hormonas que actúan sobre los receptores intracelulares influyen directamente sobre la expresión génica, sin la colaboración de un segundo mensajero (*véase* fig. 21-3b). Este tipo de señalización suele describirse como ***señalización de esteroides iniciada en el núcleo***.

La acción de las hormonas esteroideas sobre el genoma de la célula para inducir una respuesta biológica en forma de síntesis de una nueva proteína lleva su tiempo (horas o días). Sin embargo, algunas células reaccionan más rápido (en segundos o minutos) a la estimulación hormonal esteroidea mediante el incremento de la concentración de Ca^+ intracelular y la activación de varias proteínas intracelulares. Este hallazgo condujo al descubrimiento de los **receptores de hormonas esteroideas localizadas en la membrana**, los cuales presentan una estructura similar a los receptores intracelulares, pero se localizan en la membrana plasmática, con mayor frecuencia dentro de las cavéolas. La unión a los receptores de esteroides de la

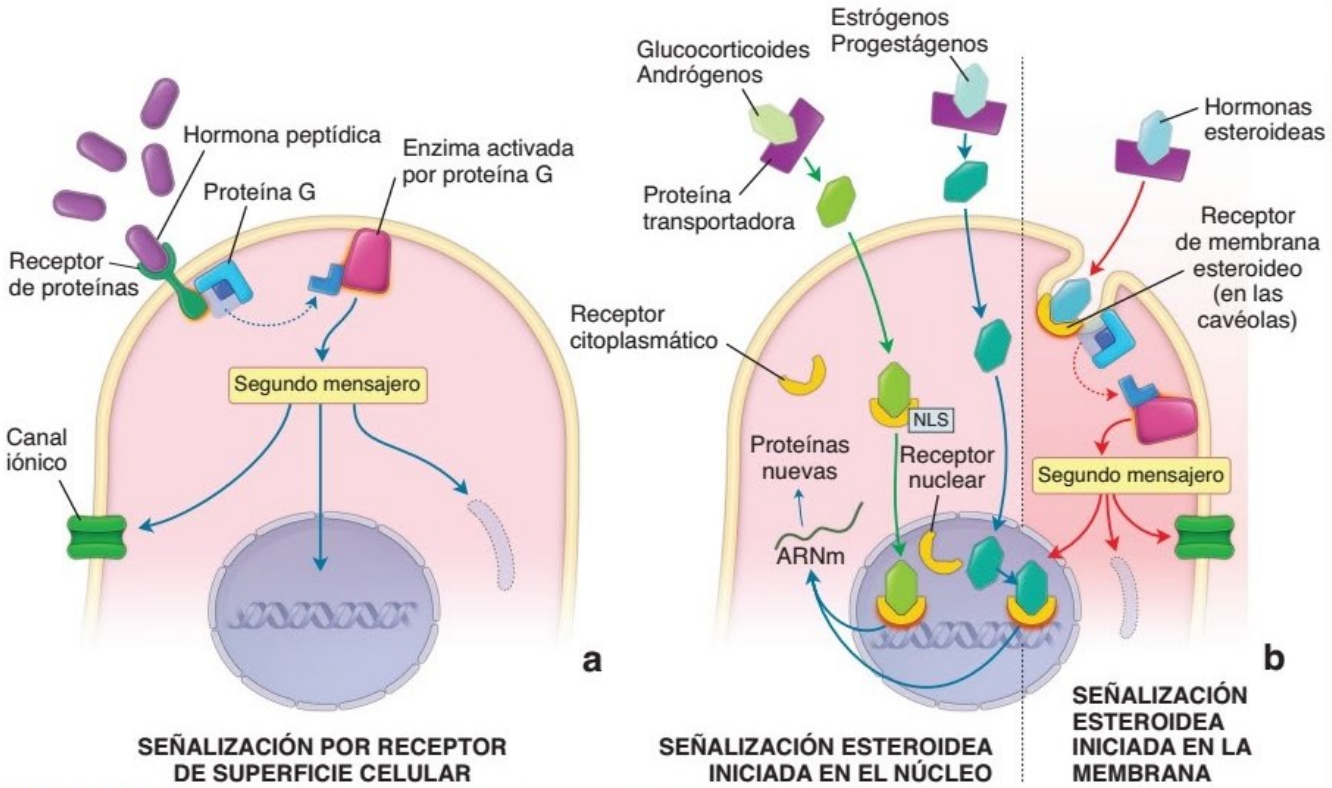

FIGURA 21-3. Mecanismos generales de acción de las hormonas peptídicas y esteroides. a. En este diagrama se muestra el fundamento de la acción de una hormona peptídica por medio de receptores de superficie celular. Las moléculas hormonales se unen a los receptores de superficie (el receptor activado se señala en *naranja brillante*) e inician una cascada de reacciones de señalización intracelular que puede incluir a la proteína G y a varias proteína-cinasas que ocasionan la síntesis de las moléculas de segundo mensajero. Estas moléculas, a su vez, provocan respuestas específicas a la hormona en la célula estimulada que pueden influir en los canales iónicos, la transcripción nuclear y la síntesis o degradación de proteínas. **b.** En este diagrama se muestran dos mecanismos de acción para las hormonas esteroideas, que incluyen la señalización esteroidea iniciada en el núcleo (intervienen receptores intracelulares) y la señalización esteroidea iniciada en la membrana. En la señalización iniciada en el núcleo (*flechas de color verde*), algunas hormonas esteroideas (p. ej., glucocorticoides, andrógenos) atraviesan la membrana plasmática y se unen a receptores citoplasmáticos específicos. Esta unión de la hormona causa una transformación alostérica del receptor, el complejo resultante se dirige hacia el núcleo guiado por la *señal de localización nuclear* (*NLS, nuclear localization signal*), donde se une al ADN y regula la transcripción de genes específicos (*naranja brillante*). Otras hormonas esteroideas (p. ej., estrógenos, progestágenos) se unen a sus receptores específicos directamente en el núcleo (*flechas azules*). Esta unión de la hormona al receptor nuclear transforma este complejo en el factor de transcripción de ADN (*naranja brillante*) que dirige la transcripción del *ARNm* a la producción de nuevas proteínas responsables de respuestas específicas a la hormona por parte de la célula estimulada. En la señalización esteroidea iniciada en la membrana (*flechas rojas*), los receptores esteroideos se expresan en la membrana celular, a menudo en las cavéolas, y su vía es similar a la del mecanismo de señalización del receptor de la superficie celular.

membrana activa la cascada de señalización de la proteína G, lo que a su vez activa las proteínas-cinasas que causan un rápido cambio en la actividad celular (*véase* fig. 21-3b). Este tipo de señalización se conoce como ***señalización esteroidea iniciada en la membrana***. Tanto la vía de señalización de esteroides iniciada en la membrana como la iniciada en el núcleo convergen para que la célula diana produzca una respuesta biológica completa a la estimulación hormonal esteroidea.

Regulación de la secreción hormonal y mecanismos de retroalimentación

La regulación de la función hormonal está a cargo de mecanismos de retroalimentación.

La producción hormonal está regulada con frecuencia por **mecanismos de retroalimentación** desde el órgano diana. En general, la retroalimentación ocurre cuando la respuesta a un estímulo (acción de una hormona) tiene un efecto sobre el estímulo original (célula secretora de hormonas). La naturaleza de esta respuesta determina el tipo de retroalimentación. Se reconocen dos tipos de retroalimentación: la **negativa**, que ocurre cuando la respuesta inhibe el estímulo original y es mucho más frecuente que la **positiva**, cuando la respuesta refuerza al estímulo original.

Para una mejor comprensión de estos mecanismos, se puede tomar como ejemplo un sistema de aire acondicionado, que también utiliza un sistema de retroalimentación negativa simple. Cuando el compresor produce suficiente aire frío para disminuir la temperatura por debajo del nivel preestablecido en el termostato, este reacciona apagando el compresor. En este sistema de retroalimentación negativa, el termostato detecta la disminución de la temperatura y reduce la respuesta del compresor (la producción de aire frío se vuelve menor). Cuando la temperatura vuelve a elevarse por arriba del nivel preestablecido, la retroalimentación negativa se suspende y el compresor se enciende de nuevo (*véase* cuadro 21-1).

Las actividades de las hormonas son vigiladas de forma constante y en muchas fases, desde los procesos biosintéticos moleculares hasta las consecuencias finales de la acción hormonal. En las secciones dedicadas a la hipófisis, el hipotálamo y la glándula tiroides se discuten varios ejemplos de mecanismos de retroalimentación.

■ HIPÓFISIS (GLÁNDULA PITUITARIA)

La **hipófisis** y el **hipotálamo**, la porción del encéfalo a la cual se une la hipófisis, están morfológica y funcionalmente implicados en el control endocrino y neuroendocrino de otras glándulas endocrinas.

CUADRO 21-1

CONSIDERACIONES FUNCIONALES: REGULACIÓN DE LA SECRECIÓN HIPOFISARIA

La **liberación de hormonas desde el lóbulo anterior de la hipófisis** está cuidadosamente regulada por un mecanismo de control de tres niveles que comprende lo siguiente:

- **Nivel uno: secreción de hormonas hipotalámicas reguladoras.** La hipófisis está bajo supervisión estrecha del hipotálamo, el cual controla la liberación de hormonas reguladoras hipotalámicas en las venas porta hipofisarias. Las hormonas reguladoras del hipotálamo se producen en las células del hipotálamo como respuesta a la concentración de las hormonas circulantes y los impulsos del SNC. Estas hormonas actúan directamente sobre receptores muy específicos acoplados a las proteínas G, las cuales están en la membrana plasmática de las células del lóbulo anterior de la hipófisis. La activación de los receptores genera señales positivas o negativas que afectan la transcripción génica y conducen a la estimulación o la inhibición de la secreción de hormonas hipofisarias. La mayoría de las hormonas tróficas producidas por el lóbulo anterior de la hipófisis son reguladas por las hormonas liberadoras de polipéptidos, con la excepción notable de la dopamina. La producción de prolactina es regulada principalmente por el efecto inhibitorio de la dopamina (la secreción de prolactina es inhibida de forma constante por la liberación de dopamina en el hipotálamo).
- **Nivel dos: secreciones paracrinas y autocrinas de las células hipofisarias.** La liberación de hormonas por parte de la hipófisis también es regulada por los factores de crecimiento y las citocinas solubles producidas por sus propias células.
- **Nivel tres: retroalimentación por parte de las hormonas circulantes.** La concentración hormonal en la circulación sistémica regula las secreciones de las células en el lóbulo anterior de la hipófisis. Esto se logra mediante un mecanismo de retroalimentación negativa de las hormonas secretadas por la hipófisis por las hormonas diana. Por ejemplo, la secreción de la tirotropina (TSH) es inhibida por las hormonas tiroideas producidas en la glándula tiroides por la acción de la misma TSH.

Para una mejor comprensión del **sistema de retroalimentación negativa**, puede considerarse el mecanismo simple que controla la síntesis y la liberación de las hormonas tiroideas T_3 y T_4 (*véase* fig. 21-18). La secreción de hormonas tiroideas es controlada por la liberación en la sangre de la TSH sintetizada en el lóbulo anterior de la hipófisis. Si la concentración sanguínea de T_3 y T_4 es alta, la hormona liberadora de tirotropina (TRH) no se produce ni libera. En cambio, si la concentración de estas hormonas es baja, el hipotálamo libera TRH en el sistema porta hipotalamohipofisario. La liberación de TRH estimula células específicas dentro del lóbulo anterior de la hipófisis para producir TSH, que a su vez estimula a la glándula tiroides para producir y liberar más hormonas tiroideas. A medida que aumenta la concentración de hormonas tiroideas, la retroalimentación negativa inhibe la liberación de TRH del hipotálamo. Mediante el mismo mecanismo de retroalimentación negativa, las hormonas tiroideas actúan también sobre las células tirótropas en el lóbulo anterior de la hipófisis para inhibir la secreción de TSH.

Debido a que desempeñan papeles centrales en una variedad de sistemas reguladores de retroalimentación, con frecuencia se denominan *órganos maestros* del sistema endocrino. En el pasado, el control de la secreción hipofisaria efectuada por el hipotálamo se consideraba la función principal del **sistema neuroendocrino**. Sin embargo, el campo de la neuroendocrinología hoy se ha expandido para comprender múltiples interacciones recíprocas entre el sistema nervioso central (SNC), el sistema nervioso autónomo (SNA), el sistema endocrino y el sistema inmunitario en la regulación de la homeostasis y las respuestas conductuales a los estímulos ambientales. A manera de ejemplo, el papel del eje neuroendocrino en el mantenimiento de la homeostasis energética se comentó en el capítulo 9 (*Tejido adiposo*).

Estructura macroscópica y desarrollo

La hipófisis está compuesta por tejido epitelial glandular y tejido nervioso (secretor).

La **hipófisis** o pituitaria (*lat. pituita, moco, que refleja su origen nasofaríngeo*) es una glándula endocrina compuesta del tamaño de un guisante que pesa 0.5 g en los hombres y 1.5 g en las mujeres multíparas (que han dado a luz dos veces o más). Se ubica centralmente en la base del cerebro y ocupa una depresión del hueso esfenoides con forma de silla de montar denominada ***silla turca***. Un pedículo corto, el **infundíbulo**, y una red vascular conectan la hipófisis con el hipotálamo.

La hipófisis posee dos componentes funcionales (fig. 21-4):

- **Lóbulo anterior** (**adenohipófisis**), el tejido epitelial glandular.
- **Lóbulo posterior** (**neurohipófisis**), el tejido nervioso secretor.

Estas dos porciones tienen diferente origen embrionario. El lóbulo anterior de la hipófisis deriva de una evaginación del **ectodermo de la bucofaringe** hacia el encéfalo (**bolsa de Rathke**). El lóbulo posterior de la hipófisis deriva de un brote que prolifera caudalmente (el futuro infundíbulo) desde el **neuroectodermo del piso del tercer ventrículo** (diencéfalo) del cerebro en desarrollo (fig. 21-5).

El **lóbulo anterior de la hipófisis** está compuesto por tres derivados de la bolsa de Rathke:

- **Porción distal**, que comprende la mayor parte del lóbulo anterior de la hipófisis y surge de la pared anterior engrosada de la bolsa.
- **Porción intermedia**, que es un resto adelgazado de la pared posterior de la bolsa que linda con la porción distal.
- **Porción tuberal**, que se desarrolla a partir de las paredes laterales engrosadas de la bolsa y forma un collar o vaina alrededor del infundíbulo.

El infundíbulo embrionario da origen al **lóbulo posterior de la hipófisis**, el cual está compuesto por las siguientes porciones:

- **Porción nerviosa**, que contiene axones neurosecretores y sus terminaciones.
- **Infundíbulo**, que es continuo con la **eminencia media** y contiene los axones neurosecretores que forman los **tractos hipotalamohipofisarios** (*véase* fig. 21-4).

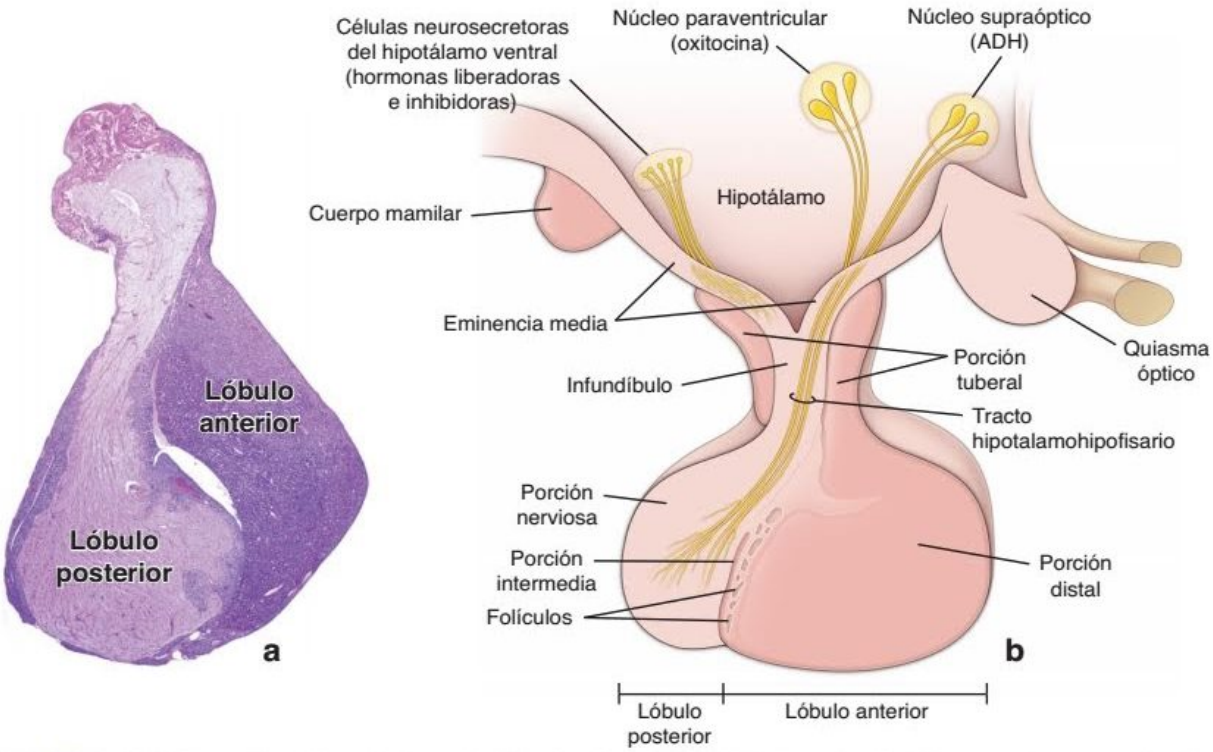

FIGURA 21-4. Hipófisis. a. Microfotografía de una hipófisis. Los lóbulos de la hipófisis pueden identificarse según su aspecto, ubicación e interrelación. 7×. **b.** En esta ilustración se muestran las porciones de la hipófisis y las regiones del hipotálamo relacionadas. El lóbulo anterior de la hipófisis está compuesto por la porción distal, la porción tuberal y la porción intermedia; el lóbulo posterior está compuesto por el infundíbulo y la porción nerviosa. Nótese la distribución de los núcleos neurosecretores del hipotálamo. Los núcleos paraventriculares producen oxitocina y los núcleos supraópticos producen *ADH*. Estas hormonas son liberadas en la porción nerviosa del lóbulo posterior. Las células neurosecretoras de los núcleos ventrales del hipotálamo secretan hormonas liberadoras e inhibidoras, que son descargadas en los capilares (ubicados en la eminencia media y el infundíbulo) del sistema porta hipofisario para llegar a la porción distal del lóbulo anterior.

Irrigación sanguínea

El conocimiento acerca de la inusual irrigación de la hipófisis es importante para entender sus funciones. La hipófisis es irrigada por dos grupos de vasos (fig. 21-6):

- **Arterias hipofisarias superiores**, que irrigan la porción tuberal, la eminencia media y el tallo infundibular. Estos vasos se originan a partir de las arterias carótidas internas y la arteria comunicante posterior del polígono de Willis.
- **Arterias hipofisarias inferiores**, que irrigan sobre todo la porción nerviosa. Estos vasos se originan exclusivamente en las arterias carótidas internas. Una observación funcional importante es que la mayor parte del lóbulo anterior de la hipófisis no posee una irrigación arterial directa.

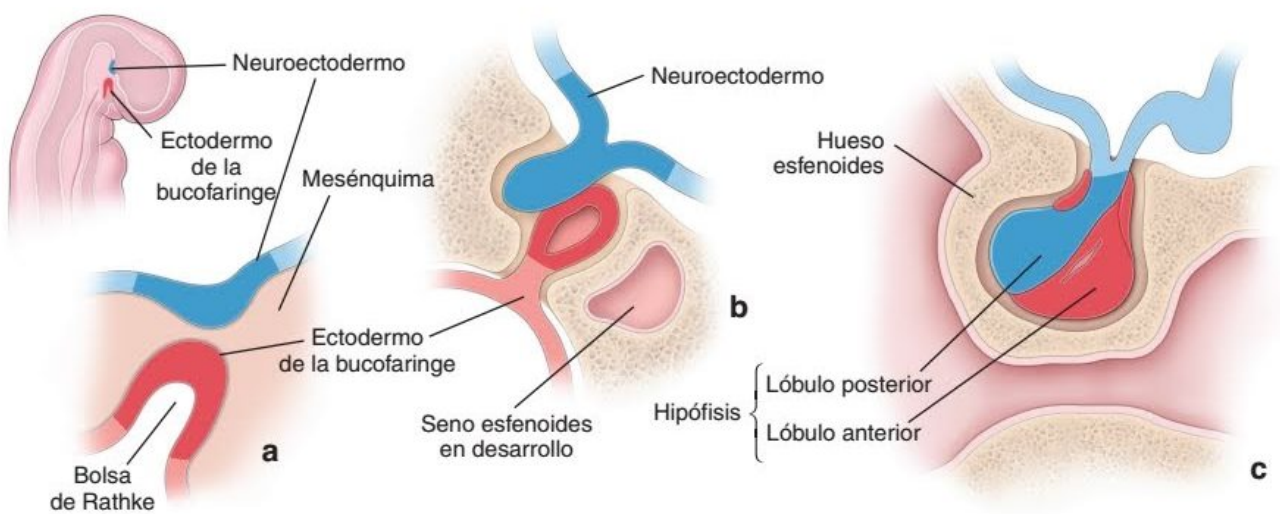

FIGURA 21-5. Desarrollo de la hipófisis. a. La hipófisis se desarrolla a partir de dos estructuras diferentes: un divertículo ectodérmico del techo de la bucofaringe (bolsa de Rathke) y una extensión descendente del neuroectodermo en el piso del diencéfalo. En esta ilustración se muestra la relación entre estas dos estructuras en un embrión de 6 semanas. **b.** A las 10 semanas de desarrollo, la hipófisis tiene tejido ectodérmico desde la bucofaringe en estrecha proximidad con el tejido nervioso. La bolsa de Rathke está cerca de perder su conexión con la bucofaringe. **c.** Las células de la bolsa de Rathke se dividen y se diferencian con rapidez en la porción distal y rodean el infundíbulo, el cual, junto con la porción nerviosa, forma el lóbulo posterior de la hipófisis derivado del neuroectodermo.

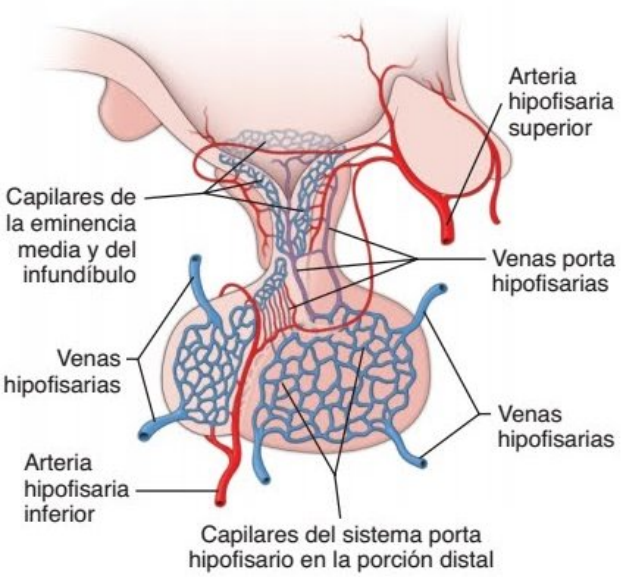

FIGURA 21-6. Diagrama de la irrigación sanguínea y el sistema porta hipotalamohipofisario de la hipófisis. Las arterias hipofisarias superior e inferior se originan a partir de las ramas de las arterias carótidas internas. La arteria hipofisaria superior irriga la porción tuberal, la eminencia media y el infundíbulo del hipotálamo, donde origina la red capilar que drena en las venas porta hipofisarias. Estas venas dan origen a una segunda red capilar en la porción distal, donde se liberan las secreciones neuroendocrinas producidas en el hipotálamo y recolectadas en la eminencia media y el infundíbulo. La arteria hipofisaria inferior irriga la porción nerviosa y presenta muy pocas conexiones (si las hay) con el sistema porta hipotalamohipofisario. La sangre desde la hipófisis drena en el seno cavernoso y abandona la cavidad craneal a través de las venas yugulares internas.

El sistema porta hipotalamohipofisario provee el enlace crucial entre el hipotálamo y la hipófisis.

Las arterias que irrigan la porción tuberal, la eminencia media y el infundíbulo dan origen a capilares fenestrados (el plexo capilar primario). Estos capilares drenan en venas porta, denominadas ***venas porta hipofisarias***, que discurren a lo largo de la porción tuberal y originan una segunda red de capilares sinusoidales fenestrados (el plexo capilar secundario). Este sistema vascular transporta las secreciones neuroendocrinas de las neuronas hipotalámicas desde sus sitios de liberación, en la eminencia media y el infundíbulo, directamente hasta las células de la porción distal.

La mayor parte de la sangre de la hipófisis drena en el seno cavernoso en la base del diencéfalo y después en la circulación sistémica. Sin embargo, algunos datos señalan que la sangre puede fluir a través de pequeñas venas porta desde la porción distal hasta la porción nerviosa y desde ahí puede continuar hacia el hipotálamo. Estas comunicaciones cortas proveen una vía mediante la cual las hormonas del lóbulo anterior de la hipófisis podrían ejercer retroalimentación directa sobre el encéfalo sin tener que completar todo el circuito de la circulación sistémica.

Inervación

Los nervios que ingresan en el infundíbulo y la porción nerviosa desde los núcleos hipotalámicos son componentes del lóbulo posterior de la hipófisis (*véase* más adelante la sección sobre neurohipófisis). Los nervios que entran en el lóbulo anterior de la hipófisis son fibras postsinápticas del sistema nervioso autónomo y tienen función vasomotora.

Lóbulo anterior de la hipófisis (adenohipófisis)

El lóbulo anterior de la hipófisis regula otras glándulas endocrinas y algunos tejidos no endocrinos.

La mayor parte del **lóbulo anterior de la hipófisis** posee la organización típica del tejido endocrino. Las células están organizadas en grupos y cordones separados por capilares sinusoidales fenestrados de diámetro relativamente grande. Estas células responden a señales del hipotálamo y sintetizan y secretan varias hormonas hipofisarias. Cuatro hormonas del lóbulo anterior, la **ACTH**, la hormona estimulante de la tiroides (**TSH**, *thyroid-stimulating hormone*, tirotropina), la **FSH** y la **LH**, reciben el nombre de *hormonas tróficas* porque regulan la actividad de las células en otras glándulas endocrinas a lo largo del cuerpo. Las dos hormonas restantes del lóbulo anterior, la **GH** y la **prolactina** (**PRL**, *prolactin*), no son consideradas tróficas, pues actúan de forma directa sobre órganos diana que no son endocrinos. El carácter general y los efectos de las hormonas hipofisarias del lóbulo anterior se describen en la tabla 21-1.

Porción distal

Las células dentro de la porción distal varían en tamaño, forma y propiedades tintoriales.

Las células dentro de la **porción distal** están dispuestas en cordones y nidos con capilares entremezclados. El fundamento de las primeras descripciones de las células dentro de la porción distal radicaba solo en las propiedades tintoriales de las vesículas de secreción dentro de las células. Mediante el uso de mezclas de colorantes ácidos y básicos (fig. 21-7), los histólogos identificaron tres tipos de célula de acuerdo con su reacción tintorial, a saber: **basófilas** (**10%**), **acidófilas** (**40%**) y **cromófobas** (**50%**). Sin embargo, esta clasificación no provee información relacionada con la actividad secretora hormonal o con la función de estas células.

En la porción distal, mediante reacciones inmunocitoquímicas, se identifican cinco tipos celulares funcionales.

Todas las hormonas conocidas del lóbulo anterior de la hipófisis son proteínas pequeñas o glucoproteínas. Este hecho fundamental permitió identificar de manera definitiva tipos celulares específicos mediante inmunocitoquímica (tabla 21-2). Dichos estudios han clasificado las células del lóbulo anterior de la hipófisis en cinco tipos:

- **Somatótropas** (**secretan somatotropina**), que se encuentran frecuentemente dentro de la porción distal y constituyen alrededor del 50% de las células parenquimatosas en el lóbulo anterior de la hipófisis. Estas células ovoides, de tamaño mediano, presentan núcleos centrados y redondos; producen la **hormona del crecimiento** (**GH**). Debido a la presencia de vesículas eosinófilas en su citoplasma, se les clasifica como acidófilas. Tres hormonas regulan la liberación de GH desde las células somatótropas. Dos de esas hormonas tienen origen hipotalámico con efectos opuestos: la **hormona liberadora de la hormona del crecimiento** (**GHRH**, ***growth hormone-releasing hormone***; somatoliberina), que estimula la liberación de GH de las células somatótropas, y la **somatostatina**, que inhibe la liberación de GH desde dichas células. En 1999 se aisló del estómago una tercera hormona, un péptido de 28 aminoácidos llamado ***grelina***. Es un potente estimulador de la secreción de GH y parece coordinar la ingesta de alimentos con la secreción de GH. Los tumores hormonalmente activos que se originan a partir de las células somatótropas están asociados con la hipersecreción de GH y causan gigantismo en niños y acromegalia en adultos.

TABLA 21-1 Hormonas del lóbulo anterior de la hipófisis (adenohipófisis)

Hormona	Composición	PM (kDa)	Funciones principales
Hormona del crecimiento (GH, somatotropina)	Proteína de cadena recta (191 aa)	21700	Estimula al hígado y otros órganos para que sinteticen y secreten el factor de crecimiento insulínico 1 (IGF-I), el cual estimula la división de las células progenitoras en las placas de crecimiento y los músculos esqueléticos, lo que provoca el crecimiento corporal.
Prolactina (PRL)	Proteína de cadena recta (198 aa)	22500	Promueve el desarrollo de las glándulas mamarias; inicia la formación de leche; estimula y mantiene la secreción de caseína, lactoalbúmina, lípidos e hidratos de carbono en la leche.
Corticotropina (ACTH)	Polipéptido pequeño (39 aa)	4000	Estimula la secreción de glucocorticoides y gonadocorticoides (andrógenos suprarrenales) por las porciones fasciculada y reticular de la corteza suprarrenal, y mantiene la estructura de ambas porciones.
Hormona foliculoestimulante (FSH, folitropina)	Glucoproteína de dos cadenas[a] (α, 92 aa; β,111 aa)	28000	Estimula el desarrollo folicular en el ovario y la espermatogénesis en los testículos.
Hormona luteinizante (LH, lutropina)	Glucoproteína de dos cadenas[a] (α, 92 aa; β,116 aa)	28300	Regula la maduración final del folículo ovárico, la ovulación y la formación del cuerpo lúteo; estimula la secreción de esteroides por el folículo y el cuerpo lúteo; en los varones es indispensable para el mantenimiento de las células de Leydig (células intersticiales) del testículo y para que estas secreten andrógenos.
Tirotropina (TSH)	Glucoproteína de dos cadenas[a] (α, 92 aa; β,112 aa)	28000	Estimula el crecimiento de las células epiteliales tiroideas; induce la producción y liberación de tiroglobulina y hormonas tiroideas.

[a]Las cadenas α de FSH, LH y TSH son idénticas y están codificadas por un único gen; las cadenas β son específicas para cada hormona. *aa*, aminoácidos; *kDa*, kilodalton.

- **Lactótropas (células PRL, mamótropas)**, que constituyen el 15-20% de las células parenquimatosas en el lóbulo anterior de la hipófisis. Estas son células poligonales grandes con núcleos ovoides que producen **PRL**. En su fase de almacenamiento, las células lactótropas exhiben abundantes vesículas acidófilas (característica histológica de un acidófilo). Cuando el contenido de estas vesículas se libera, el citoplasma de las células lactótropas no se tiñe (característica histológica de una célula cromófoba). La secreción de PRL está bajo el control inhibidor de la **dopamina**, la catecolamina producida por el hipotálamo. Sin embargo, se sabe que la hormona liberadora de tirotropina (TRH, *thyrotropin-releasing hormone*; tiroliberina) y el **péptido inhibidor vasoactivo (VIP, *vasoactive inhibitory peptide*** [también conocido como *polipéptido intestinal vasoactivo*]) estimulan la síntesis y la secreción de PRL. Durante el embarazo y la lactancia, estas células experimentan hipertrofia e hiperplasia, por lo que hacen que la hipófisis incremente su tamaño. Estos procesos son la causa del mayor tamaño de la hipófisis en las mujeres multíparas.
- **Corticótropas**, que también conforman el 15-20% de las células parenquimatosas del lóbulo anterior de la hipófisis. Estas células poliédricas medianas, con núcleos redondos y excéntricos, producen una molécula precursora de la **ACTH** llamada ***proopiomelanocortina* (POMC)**. Las células corticótropas tienen tinción basófila y también son intensamente positivas a la reacción del ácido peryódico de Schiff (PAS, *periodic acid-Schiff*) debido a las fracciones glucídicas asociadas con la POMC. La POMC es escindida adicionalmente en varios fragmentos por enzimas proteolíticas de las células corticótropas: ACTH, lipotropina β (βLPH, *β-lipotropic hormone*), hormona estimulante de melanocitos (MSH, *melanocyte-stimulating hormone*; melanotropina), endorfina β y encefalina. La liberación de ACTH es regulada por la hormona liberadora de corticotropina (**CRH, *corticotropin-releasing hormone***; corticoliberina) producida por el hipotálamo.

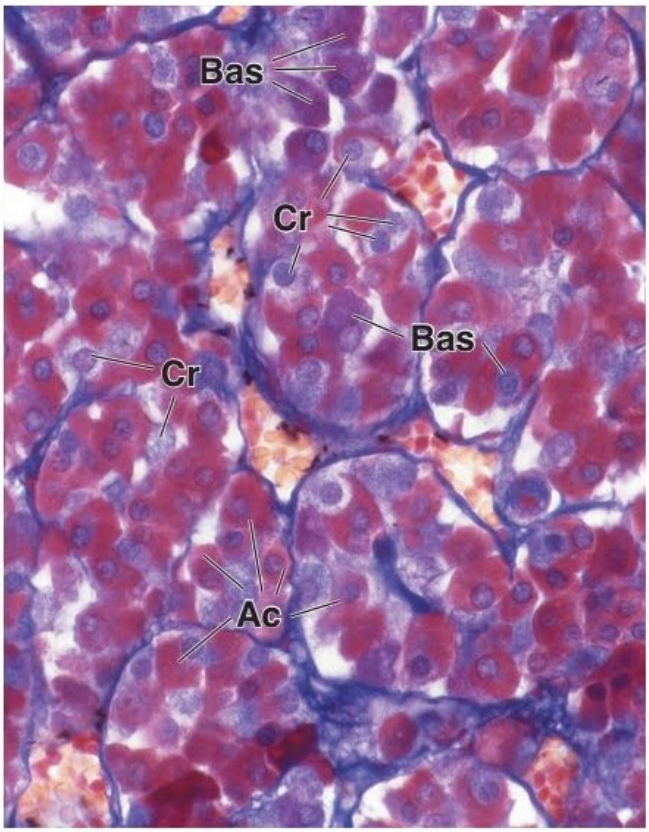

FIGURA 21-7. Porción distal. Esta muestra se ha teñido con escarlata cristal brillante, azul de anilina y amarillo de Martius para distinguir varios tipos celulares y el estroma de tejido conjuntivo. Los cordones de células están rodeados por un delicado estroma de tejido conjuntivo teñido de *azul*. Los capilares sinusoidales, en estrecha asociación con el parénquima, contienen eritrocitos teñidos de *amarillo*. Las células acidófilas (*Ac*) son el tipo celular más abundante; su citoplasma se tiñe de color *rojo*. Las células basófilas (*Bas*) se tiñen de *azul* y las cromófobas (*Cr*), escasas en esta imagen, casi no se han teñido. 640×.

TABLA 21-2 Características tintoriales de las células encontradas en la adenohipófisis

Tipo de célula	Porcentaje (del total de células)	Tinción general	Tinción específica	Producto
Somatótropa (célula GH)	50	Acidófila	Naranja G (PAS−)	Hormona del crecimiento (GH)
Lactótropa (célula PRL)	15-20	Acidófila	Naranja G (PAS−) Eritrosina de Herlant Carmosina de Brooke	Prolactina (PRL)
Corticótropa (célula ACTH)	15-20	Basófila	Hematoxilina plúmbica (PAS+)	Proopiomelanocortina (POMC), que en los humanos se fragmenta en corticotropina (ACTH) y lipotropina β (β-LPH)
Gonadótropa (células FSH y LH)	10	Basófila	Aldehído-fucsina Aldehído-tionina (PAS+)	Hormona foliculoestimulante (FSH) y hormona luteinizante (LH)
Tirótropa (célula TSH)	~5	Basófila	Aldehído-fucsina Aldehído-tionina (PAS+)	Tirotropina (TSH)

PAS, ácido peryódico de Schiff.

- **Gonadótropas** (**sintetizan y secretan FSH y LH**), que constituyen alrededor del 10% de las células parenquimatosas del lóbulo anterior de la hipófisis. Estas células ovoides pequeñas, con núcleos redondeados y excéntricos, sintetizan **LH** y **FSH**. Se encuentran dispersas a lo largo de la porción distal y se tiñen con intensidad tanto con colorantes básicos (de ahí que se clasifiquen como de tipo celular basófilo) como con la reacción del PAS. Muchas células gonadótropas son capaces de producir FSH y LH. No obstante, algunos estudios inmunocitoquímicos indican que ciertas células gonadótropas producirían solo una de estas dos hormonas. La liberación de FSH y LH es regulada por la **GnRH** producida por el hipotálamo. Tanto la FSH como la LH desempeñan un importante papel en los sistemas genitales masculino y femenino, lo cual se aborda en los capítulos 22 (*Aparato reproductor masculino*) y 23 (*Aparato reproductor femenino*).
- **Tirótropas** (**secretan tirotropina**), que constituyen alrededor del 5% de las células parenquimatosas del lóbulo anterior de la hipófisis. Estas células poligonales grandes, con núcleos redondos y excéntricos, producen la hormona tirótropa denominada ***tirotropina*** (**TSH**), la cual actúa sobre las células foliculares de la glándula tiroides para estimular la producción de la tiroglobulina y las hormonas tiroideas. Las células tirótropas exhiben basofilia citoplasmática (basófilas) y se tiñen intensamente con la reacción del PAS. La liberación de TSH se encuentra bajo el control hipotalámico de la **TRH**, que también estimula la secreción de PRL. La **somatostatina** posee un efecto inhibidor sobre las células tirótropas y reduce la secreción de TSH.

Las características distintivas de los cinco tipos celulares del lóbulo anterior de la hipófisis son fácilmente reconocibles mediante el microscopio electrónico de transmisión (MET). Dichas características se mencionan en la tabla 21-3.

TABLA 21-3 Características de las células de la adenohipófisis observadas con el microscopio electrónico

Tipo de célula	Tamaño/forma	Núcleo/ubicación	Características/tamaño de la vesícula secretora	Otras características citoplasmáticas
Somatótropa	Mediana/ovalada	Redondo/central, con nucléolos prominentes	Densas: 350 nm, muy juntas	Ninguna
Lactótropa	Grande/poligonal	Ovalado/central	Inactivas: 200 nm, escasas Activas: densas, pleomórficas, 600 nm, escasas	Aumento de lisosomas después de la lactancia
Corticótropa	Mediana/poligonal	Redondeado/excéntrico	100-300 nm	Inclusiones lipídicas, lisosomas grandes, haces perinucleares de filamentos intermedios
Gonadótropa	Pequeña/ovalada	Redondeado/excéntrico	Densas: 200-250 nm	Aparato de Golgi prominente, cisternas del RER distendidas
Tirótropa	Grande/poligonal	Redondeado/excéntrico	Densas: < 150 nm	Aparato de Golgi prominente con vesículas abundantes

RER, retículo endoplasmático rugoso.

Además de los cinco tipos de células productoras de hormonas, el lóbulo anterior de la hipófisis contiene células foliculoestrelladas.

Las **células foliculoestrelladas** del lóbulo anterior de la hipófisis se caracterizan por su aspecto de estrella con evaginaciones citoplasmáticas que rodean a las células productoras de hormonas. Tienen la capacidad de formar conjuntos celulares o folículos pequeños y no secretan hormonas; constituyen el 5-10% de las células del lóbulo anterior de la hipófisis. Las células foliculoestrelladas están interconectadas por uniones comunicantes que contienen la proteína **conexina 43**. Con base en estudios inmunocitoquímicos y electrofisiológicos, se ha planteado la hipótesis de que la red de células foliculoestrelladas interconectadas por uniones comunicantes transmite señales desde la porción tuberal hacia la porción distal. Estas señales coordinarían y regularían la liberación de hormonas en todo el lóbulo anterior de la hipófisis. El descubrimiento de uniones comunicantes, que interconectan las células foliculoestrelladas con células productoras de hormonas, apoya la existencia de un mecanismo de señalización en el lóbulo anterior de la hipófisis. Por lo tanto, la **red foliculoestrellada** pareciera tener una función regulatoria adicional al sistema venoso porta hipofisario.

Porción intermedia

La porción intermedia rodea una serie de pequeñas cavidades quísticas, que son restos de la luz de la bolsa de Rathke.

Las células parenquimatosas de la **porción intermedia** rodean a los folículos llenos de coloide. Las células que revisten estos folículos parecen derivar de las células foliculoestrelladas o de varias células secretoras de hormonas. El MET permite comprobar que estas células forman los complejos apicales de unión y que tienen vesículas más grandes que las de la porción distal. La índole de este coloide folicular aún no se ha determinado; sin embargo, con frecuencia contiene detritos celulares. La porción intermedia posee células **basófilas** y **cromófobas** (fig. 21-8). Con frecuencia, las células basófilas y las cavidades quísticas se extienden dentro de la porción nerviosa.

En los humanos, la función de las células de la porción intermedia no ha sido dilucidada. Sin embargo, de los estudios en otras especies se sabe que las células basófilas poseen vesículas dispersas en su citoplasma que contienen **endorfinas α** o **β** (compuestos relacionados con la morfina). En las ranas, las células basófilas producen **MSH**, la cual estimula la producción de pigmentos en los melanocitos y su dispersión en los melanóforos. En los humanos, la MSH no es una hormona funcional bien definida, sino un subproducto del procesamiento postraduccional de la β-LPH. Debido a que en la porción intermedia humana hay una cantidad reducida de MSH, se considera que las células basófilas de esta porción son **corticótropas**.

Porción tuberal

La porción tuberal es una extensión del lóbulo anterior a lo largo del infundíbulo con forma de tallo.

La **porción tuberal** es una región muy vascularizada que contiene venas del sistema hipotalamohipofisario. Las células parenquimatosas están dispuestas en grupos o cordones pequeños en asociación con los vasos sanguíneos. En esta región hay nidos dispersos de células planas y pequeños folículos revestidos con células cúbicas. Estas células con frecuencia muestran inmunorreactividad para ACTH, FSH y LH.

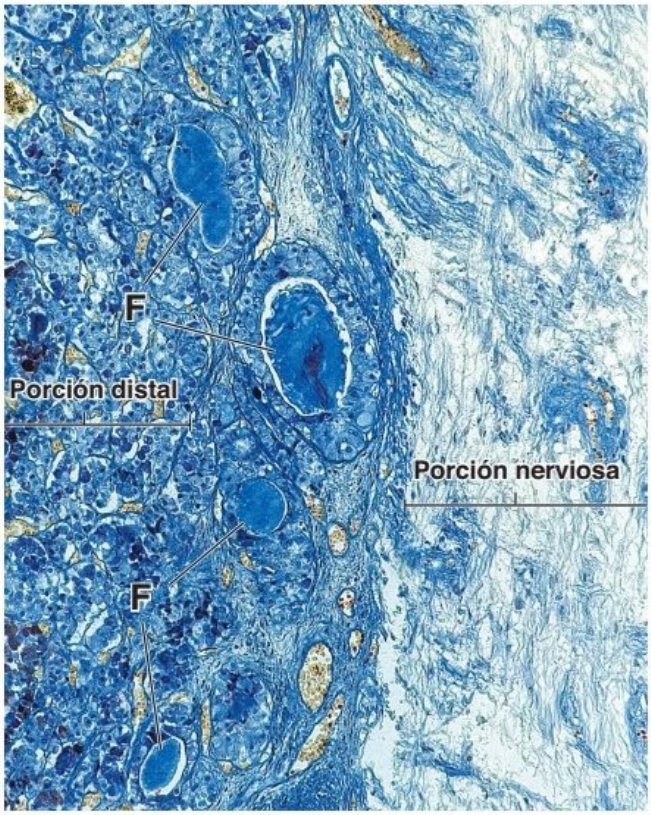

FIGURA 21-8. Microfotografía de la porción intermedia de la hipófisis de un humano adulto. En esta imagen de una muestra teñida con azul de toluidina se ve la porción intermedia localizada entre la porción distal (*a la izquierda*) y la porción nerviosa (*a la derecha*). En los humanos, esta porción de la glándula es algo rudimentaria. Sin embargo, una característica distintiva de la porción intermedia es la presencia de folículos (*F*) de diferentes tamaños llenos de coloides y pequeños grupos de células cromófobas y basófilas. 120×.

Lóbulo posterior de la hipófisis (neurohipófisis)

El lóbulo posterior de la hipófisis es una extensión del SNC que almacena y libera productos de secreción sintetizados en el hipotálamo.

El **lóbulo posterior de la hipófisis**, también conocido como *neurohipófisis*, consiste en la **porción nerviosa** y el **infundíbulo** que la conecta con el hipotálamo. La porción nerviosa, el lóbulo nervioso de la hipófisis, contiene los axones amielínicos y sus terminaciones nerviosas de alrededor de 100 000 **células neurosecretoras**, cuyos somas se ubican en los **núcleos supraóptico** y **paraventricular** del hipotálamo. Los axones forman el **tracto hipotalamohipofisario** y son únicos en dos aspectos. En primer lugar, no terminan en otras neuronas o células diana, sino que lo hacen en estrecha proximidad con la red capilar fenestrada de la porción nerviosa. En segundo lugar, las neuronas contienen vesículas de secreción en todas sus partes (soma, axón y telodendrón). Debido a su intensa actividad secretora, las neuronas poseen corpúsculos de Nissl bien desarrollados y en este aspecto se parecen a las células del asta ventral y a las células ganglionares.

El lóbulo posterior de la hipófisis *no es una glándula endocrina*. En cambio, es un **sitio de almacenamiento para las neurosecreciones** de las neuronas de los núcleos supraóptico y paraventricular del hipotálamo. Los axones amielínicos transportan productos

neurosecretores hacia la porción nerviosa. Otras neuronas de los núcleos hipotalámicos (descritas más adelante) también liberan sus productos de secreción en la red capilar fenestrada del infundíbulo, el primer lecho capilar del sistema porta hipotalamohipofisario.

El microscopio electrónico permite distinguir morfológicamente tres vesículas de neurosecreción bien definidas en las terminaciones de la porción nerviosa.

En la porción nerviosa existen tres tamaños de vesículas limitadas por membrana:

- **Vesículas de neurosecreción**, con diámetros que oscilan entre los 10 y 30 nm y que se acumulan en las terminales axónicas. También forman cúmulos que dilatan porciones del axón cerca de las terminales (fig. 21-9). Estas dilataciones, denominadas ***cuerpos de Herring***, son visibles con el microscopio óptico (lám. 81, p. 822). En el microscopio electrónico, además de abundantes vesículas de neurosecreción, se aprecia que los cuerpos de Herring contienen mitocondrias, algunos microtúbulos y cisternas del retículo endoplasmático liso (REL; fig. 21-10).
- Las terminaciones nerviosas también contienen vesículas de 30 nm con acetilcolina. Esas vesículas desempeñarían un papel específico en la liberación de las vesículas de neurosecreción.
- Las vesículas más grandes, de 50-80 nm, que se asemejan a las vesículas de núcleo denso de la médula suprarrenal y las terminaciones nerviosas adrenérgicas, están presentes en la misma terminal que las otras vesículas limitadas por membrana. Las vesículas de neurosecreción delimitadas por membrana que se agrupan para formar los cuerpos de Herring contienen **oxitocina** u **hormona antidiurética** (**ADH**, ***antidiuretic hormone***), también llamada ***vasopresina*** (tabla 21-4). Cada hormona es un pequeño péptido de nueve residuos aminoacídicos. Las dos hormonas difieren solo en dos aminoácidos. Cada vesícula también contiene **trifosfato de adenosina** (**ATP**, ***adenosine triphosphate***) y **neurofisina**, una proteína que se une a la hormona por enlaces no covalentes. La oxitocina y la ADH son sintetizadas como parte de una molécula grande que incluye la hormona y su neurofisina específica. La molécula grande es escindida proteolíticamente en hormona y neurofisina a medida que se traslada desde el soma neuronal hacia la terminal axónica. La tinción inmunocitoquímica demuestra que la oxitocina y la ADH son secretadas por células diferentes en los núcleos hipotalámicos.

La ADH facilita la reabsorción del agua de los túbulos distales y los conductos colectores del riñón porque modifica la permeabilidad de las células al agua.

El nombre original de la ADH, *vasopresina*, proviene de la observación de que las grandes dosis no fisiológicas aumentan la presión arterial porque favorecen la contracción del músculo liso en las pe-

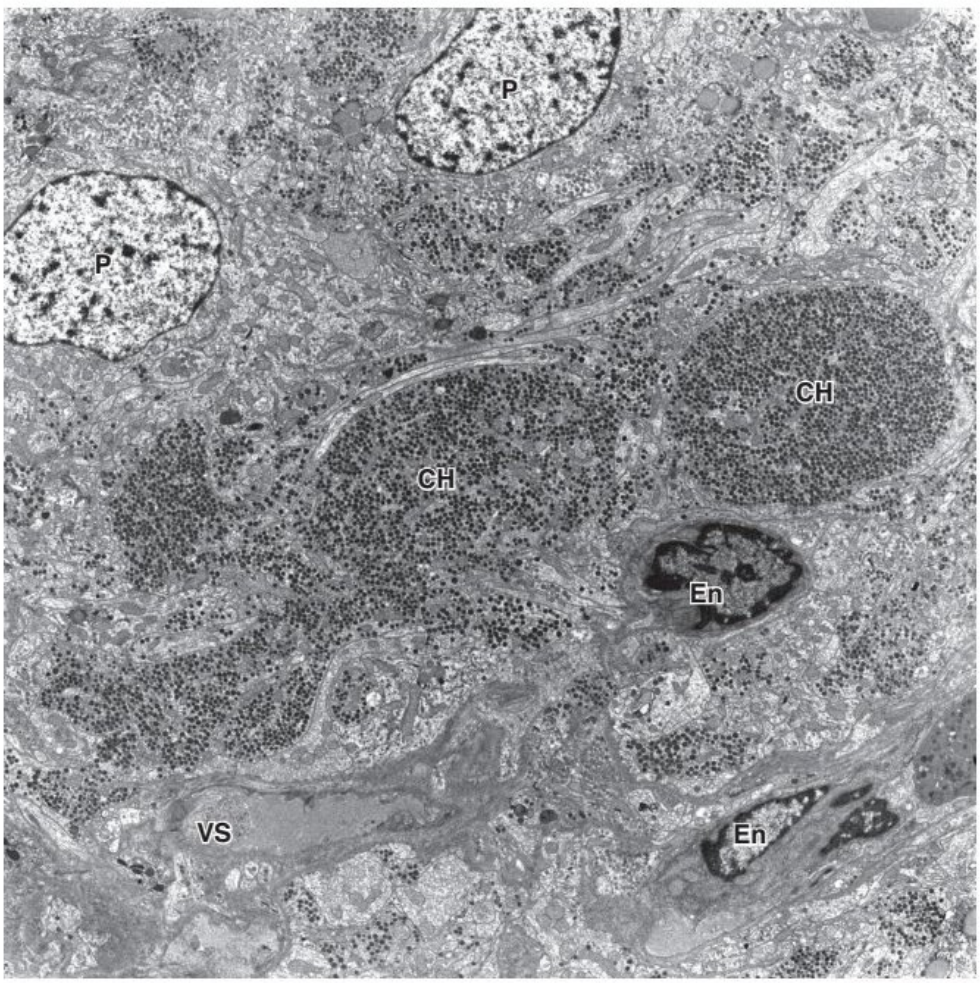

FIGURA 21-9. Microfotografía electrónica de los cuerpos de Herring en el lóbulo posterior de una rata. Las porciones dilatadas de los axones cerca de sus terminales, denominadas *cuerpos de Herring* (*CH*), contienen numerosas vesículas neurosecretoras llenas de oxitocina o ADH. Están rodeadas por las células gliales especializadas llamadas *pituicitos* (*P*). Obsérvese que los cuerpos de Herring se encuentran muy próximos a los vasos sanguíneos (*VS*), en su mayoría capilares fenestrados revestidos por células endoteliales (*En*). 6000× (cortesía del Dr. Holger Jastrow).

FIGURA 21-10. Microfotografía electrónica del lóbulo posterior de una rata. Los gránulos neurosecretores y las pequeñas vesículas están presentes en las porciones terminales de las prolongaciones axónicas de las fibras del tracto hipotalamohipofisario. Los capilares con el endotelio fenestrado tienen una gran proximidad con las terminales nerviosas. 20 000× (cortesía de los doctores Sanford L. Palay y P. Orkland).

queñas arterias y arteriolas. Sin embargo, las concentraciones fisiológicas de la ADH tienen efectos mínimos sobre la presión arterial. La **ADH** es la principal hormona en participar en la regulación de la **homeostasis hídrica** y la **osmolaridad de los líquidos corporales**. El efecto fisiológico primario de la ADH en el riñón es la inserción de canales para agua (**acuaporinas**) en las células de los túbulos contorneados distales y en las de los conductos colectores, lo que incrementa su permeabilidad al agua. La inserción de la acuaporina 2 (AQP-2) en el dominio apical y de la acuaporina 3 (AQP-3) en el dominio basolateral de estas células causa una rápida reabsorción de agua a través del epitelio tubular. La ADH actúa a través de su receptor V2 específico sobre el dominio basolateral de las células que revisten los túbulos contorneados distales y los conductos colectores; la mutación de este receptor es responsable de la **diabetes insípida nefrógena** (cuadro 21-3).

La **osmolalidad plasmática** y el volumen sanguíneo son vigilados por receptores especializados del sistema cardiovascular (p. ej., cuerpos carotídeos y aparato yuxtaglomerular). Un incremento de la osmolalidad o una reducción del volumen sanguíneo estimulan la liberación de ADH. Además, los somas de las neuronas secretoras hipotalámicas también pueden servir como osmorreceptores que inician la liberación de ADH. El dolor, los traumatismos, el estrés emocional y algunos compuestos químicos, como la nicotina, también estimulan la liberación de ADH.

La oxitocina promueve las contracciones del músculo liso uterino y las células mioepiteliales mamarias.

La **oxitocina** es un promotor de la contracción del músculo liso más poderoso que la ADH. Su efecto primario incluye estimular la contracción de las células y los tejidos siguientes:

- El **músculo liso uterino** durante el orgasmo, la menstruación y el parto. A medida que el parto se acerca, las células musculares lisas uterinas muestran un aumento de su capacidad de respuesta a la oxitocina de alrededor de 200 veces. Esto se acompaña de una mayor formación de uniones comunicantes entre las células musculares lisas y el incremento de la densidad de los receptores de oxitocina.
- Las **células mioepiteliales** de los alvéolos secretores y los conductos alveolares de la glándula mamaria. La secreción de oxitocina es desencadenada por estímulos nerviosos que llegan al hipotálamo. Esos estímulos inician un reflejo neurohumoral que se asemeja a un reflejo sensitivomotor simple. En el útero, el **reflejo neurohumoral** se inicia por la distensión de la vagina y el cuello uterino. En la mama, el reflejo se inicia por el **acto de amamantar (succión)**. La contracción de las células mioepiteliales que rodean la base de las células secretoras alveolares y las células de los conductos más grandes hace que la leche sea liberada y atraviese los conductos que desembocan en el pezón (eyección láctea; *véase* p. 915).

TABLA 21-4 Hormonas del lóbulo posterior de la hipófisis (neurohipófisis)

Hormona	Composición	Fuente	Funciones principales
Oxitocina	Oligopéptido de nueve aminoácidos	Somas neuronales localizados en los núcleos supraópticos y paraventriculares del hipotálamo[a]	Estimula la actividad de las células contráctiles que rodean los conductos de las glándulas mamarias para que se expulse la leche; estimula la contracción de las células musculares lisas en el útero durante el embarazo.
Vasopresina (ADH)	Oligopéptido de nueve aminoácidos; tiene dos formas: arginina-ADH (más frecuente en los humanos) y lisina-ADH	Somas neuronales localizados en los núcleos supraópticos y paraventriculares del hipotálamo[a]	Reduce el volumen de orina al aumentar la reabsorción de agua por los conductos colectores del riñón; disminuye el ritmo de la transpiración en respuesta a la deshidratación; incrementa la presión arterial por la estimulación de las contracciones de las células musculares lisas en la pared de las arteriolas.

[a]Los estudios inmunocitoquímicos indican que la oxitocina y la ADH son producidas por grupos separados de neuronas dentro de los núcleos supraópticos y paraventriculares del hipotálamo. Los estudios bioquímicos han demostrado que el núcleo supraóptico contiene cantidades iguales de ambas hormonas, mientras que el núcleo paraventricular contiene más oxitocina que ADH, pero menos que la cantidad hallada en el núcleo supraóptico.

CUADRO 21-2

CORRELACIÓN CLÍNICA: FUNDAMENTOS DE LAS ENDOCRINOPATÍAS

Las anomalías de los mecanismos de señalización que coordinan y controlan la función de múltiples órganos y procesos biológicos son el fundamento de muchas enfermedades endocrinas. La bioquímica clásica, la fisiología y los avances en biología celular y molecular y genética, combinados con las observaciones clínicas, permiten explicar los mecanismos de acción hormonales y las afecciones endocrinas. Las endocrinopatías pueden clasificarse en cuatro categorías principales:

- **Producción excesiva de hormona.** La causa más frecuente de la sobreproducción hormonal es el aumento de la cantidad total de células que producen una hormona específica. Un ejemplo de este mecanismo es el hipertiroidismo (enfermedad de Graves, *véase* cuadro 21-4, p. 805). En resumen, la presencia de anticuerpos anómalos que imitan la acción de la TSH estimula un aumento drástico en la cantidad de células tiroideas. En algunos casos, el aumento de la secreción hormonal está relacionado con una anomalía genética que afecta la regulación de la síntesis y la liberación de la hormona. Además, la mutación de genes supresores de tumores y de protooncogenes puede favorecer la proliferación de células mutantes que producen la hormona específica. Esto ocurre, por lo general, en las células de la adenohipófisis.
- **Producción insuficiente de hormona.** La producción insuficiente de hormona puede ser el resultado de la destrucción de un órgano endocrino por un proceso patológico (p. ej., tuberculosis de las glándulas suprarrenales) o por autoinmunidad (p. ej., la enfermedad de Hashimoto, donde los anticuerpos anómalos atacan y destruyen a las células productoras de hormonas tiroideas). Además, las anomalías genéticas que conducen al desarrollo defectuoso de las glándulas endocrinas (hipogonadismo hipogonadotrópico), la alteración de la síntesis hormonal (supresión del gen GH) o la regulación anómala de la secreción hormonal (hipoparatiroidismo asociado con la mutación del receptor sensible al calcio que se expresa en las células paratiroideas) pueden disminuir la concentración sérica o la ausencia de hormonas activas. También puede ser una causa la lesión iatrógena de las glándulas endocrinas, como ocurre cuando, durante una tiroidectomía (resección de la glándula tiroides), se extirpan las glándulas paratiroides.
- **Alteración de las respuestas de los tejidos a las hormonas.** Esta clase de endocrinopatía se debe con frecuencia a una variedad de mutaciones genéticas de los receptores de hormonas (p. ej., TSH, LH y PTH). En los pacientes diabéticos, la resistencia a la insulina en los músculos y el hígado es causada sobre todo por las señales que se originan en el tejido adiposo (*véase* cap. 9, *Tejido adiposo*).
- **Tumores de las glándulas endocrinas.** La mayoría de los tumores de las glándulas endocrinas son hormonalmente activos y producen un exceso de hormonas. No obstante, algunos no sintetizan hormonas, sino que comprimen los órganos adyacentes o causan la destrucción de otros órganos por metástasis. Un ejemplo de dichos tumores es el cáncer de tiroides, que puede generar metástasis en todo el organismo sin presentar signos de producción excesiva de hormona tiroidea (hipertiroidismo).

Las hormonas se utilizan para tratar endocrinopatías. Un uso frecuente es en el **tratamiento de reemplazo hormonal**, cuando una glándula endocrina específica no se desarrolla o cesa su producción de una hormona necesaria. Las hormonas y sus análogos sintéticos pueden emplearse para suprimir los efectos de otras hormonas. En general, las hormonas tiroideas y esteroideas pueden administrarse por vía oral, mientras que las hormonas peptídicas (insulina, GH) requieren ser inyectadas. Algunas innovaciones tecnológicas recientes, como las minibombas computarizadas y las inyecciones intramusculares de depósito, han hecho más manejable el tratamiento para los pacientes.

CUADRO 21-3

CORRELACIÓN CLÍNICA: ENFERMEDADES RELACIONADAS CON LA SECRECIÓN DE VASOPRESINA

La falta o disminución de la producción de ADH conduce a una alteración conocida como ***diabetes insípida***, que se caracteriza por poliuria (producción de un gran volumen de orina diluida, hasta 20 L por día) con orina hipotónica e insípida. Las personas con esta alteración tienen mucha sed, lo que les permite contrarrestar la pérdida de agua mediante la ingesta de una gran cantidad de líquidos. Esta enfermedad con frecuencia es causada por lesiones en la cabeza, tumores u otras lesiones que pueden dañar el hipotálamo o la neurohipófisis. Esta forma de la enfermedad se clasifica como **diabetes insípida hipotalámica**, en contraste con la **diabetes insípida nefrógena**, en la cual la secreción de ADH es normal o elevada, pero hay una falta de respuesta renal a las concentraciones de ADH circulante. La diabetes nefrógena suele ser una alteración congénita relacionada con la mutación del gen de los conductos de acuaporina 2 (AQP-2) o diferentes mutaciones del receptor ADH V2 en los túbulos renales. La diabetes insípida hipotalámica suele tratarse con la administración de análogos sintéticos de la ADH (desmopresina), mientras que el tratamiento del tipo nefrógeno está dirigido a la reducción del volumen urinario.

En el **síndrome de secreción inapropiada de hormona antidiurética** (**SIADH**, ***syndrome of inappropriate antidiuretic hormone secretion***) se detectan concentraciones inusualmente elevadas de ADH, y la afección se caracteriza por hiponatremia (baja concentración de sodio sérico), reducción de la osmolalidad sérica asociada con excesiva excreción urinaria de sodio y elevada osmolalidad de la orina. En el SIADH, la concentración elevada de ADH aumenta la absorción de agua, lo cual conduce a la producción de orina concentrada, incapacidad para excretar agua e hiponatremia como consecuencia del exceso de agua, no de la insuficiencia de sodio. El aumento de la secreción de ADH puede relacionarse con alteraciones del SNC (tumores, lesiones, infecciones o ictus), enfermedades pulmonares (neumonía, enfermedad pulmonar obstructiva crónica, absceso pulmonar o tuberculosis), tumores que secretan ADH (carcinoma pulmonar microcítico, tumores del páncreas, timomas o linfomas) y ciertos fármacos (antiinflamatorios, nicotina, diuréticos y muchos otros). El tratamiento del SIADH depende de la causa subyacente e incluye la restricción de líquidos y el tratamiento farmacológico. En la actualidad se encuentra disponible un antagonista del receptor de ADH V2 (conivaptán) que alivia la hiponatremia y aumenta la diuresis de agua libre, sin pérdida de otros iones, en la orina de los pacientes con SIADH.

TABLA 21-5 Hormonas hipotalámicas reguladoras

Hormona	Composición	Fuente	Funciones principales
Hormona liberadora de somatotropina (GHRH, somatoliberina)	Dos formas en los humanos: polipéptidos de 40 y 44 aminoácidos	Somas de neuronas ubicadas en el núcleo arcuato del hipotálamo	Estimula la secreción y la expresión génica de la GH por las células somatótropas.
Somatostatina	Dos formas en los humanos: polipéptidos de 14 y 28 aminoácidos	Somas de neuronas ubicadas en los núcleos periventricular, paraventricular y arcuato del hipotálamo	Inhibe la secreción de la GH por las células somatótropas y la TSH por las tirótropas; inhibe la secreción de insulina por las células B de los islotes pancreáticos.
Dopamina	Catecolamina (un derivado de los aminoácidos)	Somas de neuronas ubicadas en el núcleo arcuato del hipotálamo	Inhibe la secreción de PRL por las células lactótropas.
Hormona liberadora de corticotropina (CRH, corticoliberina)	Polipéptido de 41 aminoácidos	Somas de neuronas ubicadas en los núcleos arcuato, periventricular y paraventricular medial del hipotálamo	Estimula la secreción de ACTH y la expresión génica para POMC en las células corticótropas.
Hormona liberadora de gonadotropinas (GnRH, gonadoliberina)	Polipéptido de 10 aminoácidos	Somas de neuronas ubicadas en los núcleos arcuato, ventromedial, dorsal y paraventricular del hipotálamo	Estimula la secreción de LH y FSH por las células gonadótropas.
Hormona liberadora de tirotropina (TRH, tiroliberina)	Oligopéptido de 3 aminoácidos	Somas de neuronas ubicadas cerca de los núcleos ventromedial, dorsal y paraventricular del hipotálamo	Estimula la secreción y la expresión génica de TSH por las células tirótropas; estimula la síntesis y la secreción de PRL.

ACTH, corticotropina; *FSH,* hormona foliculoestimulante; *GH,* somatotropina; *LH,* lutropina; *POMC,* proopiomelanocortina; *PRL,* prolactina; *TSH,* tirotropina.

Los **análogos sintéticos de la oxitocina** suelen ser utilizados en las bombas de infusión intravenosa para iniciar y fortalecer las contracciones uterinas durante el **trabajo de parto activo y el parto**.

El pituicito es la única célula específica del lóbulo posterior de la hipófisis.

Además de la gran cantidad de axones y telodendrones de las neuronas neurosecretoras hipotalámicas, el lóbulo posterior de la hipófisis contiene fibroblastos, mastocitos y células gliales especializadas, denominadas ***pituicitos***, asociadas con capilares fenestrados. Estas células tienen forma irregular (con varias ramificaciones) y se parecen a los astrocitos. Sus núcleos son redondos u ovoides y en su citoplasma se encuentran vesículas con pigmento. Al igual que la astroglía, los pituicitos poseen filamentos intermedios específicos formados por las **proteínas ácidas fibrilares gliales** (**GFAP**, ***glial fibrillary acidic proteins***). Los pituicitos suelen poseer evaginaciones que terminan en el espacio perivascular. Debido a sus numerosas evaginaciones y sus relaciones con la sangre, el pituicito desempeña una función de soporte similar a la de los astrocitos en el resto del SNC (*véase* p. 400).

■ HIPOTÁLAMO

El hipotálamo regula la actividad de la hipófisis.

El **hipotálamo** está ubicado en medio de la base del cerebro y rodea la porción ventral del tercer ventrículo. Coordina la mayoría de las funciones endocrinas del cuerpo y sirve como uno de los principales centros de control del sistema nervioso autónomo. Algunas de las funciones que regula incluyen la presión arterial, la temperatura corporal, el equilibrio de líquidos y electrólitos, el peso corporal y el apetito. El hipotálamo sintetiza una gran cantidad de productos de neurosecreción. Además de **oxitocina** y **ADH**, las neuronas hipotalámicas secretan polipéptidos que promueven e inhiben la secreción y liberación de hormonas desde el lóbulo anterior de la hipófisis (tabla 21-5). Estos **polipéptidos hipotalámicos** también se acumulan en las terminaciones nerviosas cercanas a la eminencia media y al tallo infundibular, y son liberados en el lecho capilar del **sistema porta hipotalamohipofisario** para su transporte hacia la porción distal de la hipófisis.

Un sistema de retroalimentación regula la función endocrina en dos niveles: la producción hormonal en la hipófisis y la producción de hormonas liberadoras en el hipotálamo.

La concentración circulante de un producto de secreción específico de un órgano diana, una hormona o su metabolito, puede actuar de forma directa sobre las células del lóbulo anterior de la hipófisis o el hipotálamo para regular la secreción de las hormonas liberadoras hipotalámicas (*véase* fig. 21-18, p. 804, para la esquematización del circuito de retroalimentación hipotálamo-hipófisis-tiroides). Los dos niveles de retroalimentación permiten una sensibilidad exquisita en el control de la función secretora. La hormona misma controla la actividad secretora de las células que regulan su secreción en el hipotálamo y la hipófisis.

Además, la información de la mayoría de los estímulos fisiológicos y psicológicos que llegan al cerebro también alcanza el hipotálamo. El **circuito de retroalimentación hipotalamohipofisario** proporciona una vía de regulación por donde la información general del SNC contribuye a la regulación del lóbulo anterior de la hipófisis y, en consecuencia, a la regulación de todo el sistema endocrino. La secreción de los péptidos reguladores hipotalámicos representa el mecanismo primario por el cual los cambios en el estado emocional se traducen en cambios en el estado homeostático fisiológico.

■ GLÁNDULA PINEAL

La **glándula pineal** (cuerpo pineal, epífisis cerebral) es una glándula endocrina o neuroendocrina que regula el ritmo circadiano. Esta glándula se desarrolla a partir del neuroectodermo de la porción posterior del techo del diencéfalo y permanece unida al encéfalo por un pedículo corto. En los humanos se localiza en la pared posterior del tercer ventrículo, cerca del centro del encéfalo. La glándula pineal es una estructura aplanada con forma de piña de pino, de ahí su nombre (fig. 21-11). Mide 5-8 mm de alto, 3-5 mm de diámetro y su peso oscila entre 100 y 200 mg.

La glándula pineal contiene dos tipos de células parenquimatosas: los pinealocitos y las células intersticiales (gliales).

Los **pinealocitos** son las células principales de la glándula pineal. Están dispuestos en grupos o cordones dentro de lóbulos formados por un tabique de tejido conjuntivo que penetran la glándula desde la piamadre que cubre su superficie. Estas células poseen un núcleo grande con pliegues profundos (con uno o más nucléolos prominentes) y con inclusiones lipídicas en su citoplasma. Cuando se examinan con el MET, los pinealocitos muestran orgánulos citoplasmáticos típicos junto con muchas vesículas limitadas por membrana, de centro denso, en sus prolongaciones citoplasmáticas alargadas y complejas. Las evaginaciones también contienen abundantes haces paralelos de microtúbulos. Los extremos de las prolongaciones, expandidos y claviformes, están asociados con los capilares sanguíneos. Esta característica sugiere categóricamente la existencia de actividad neuroendocrina.

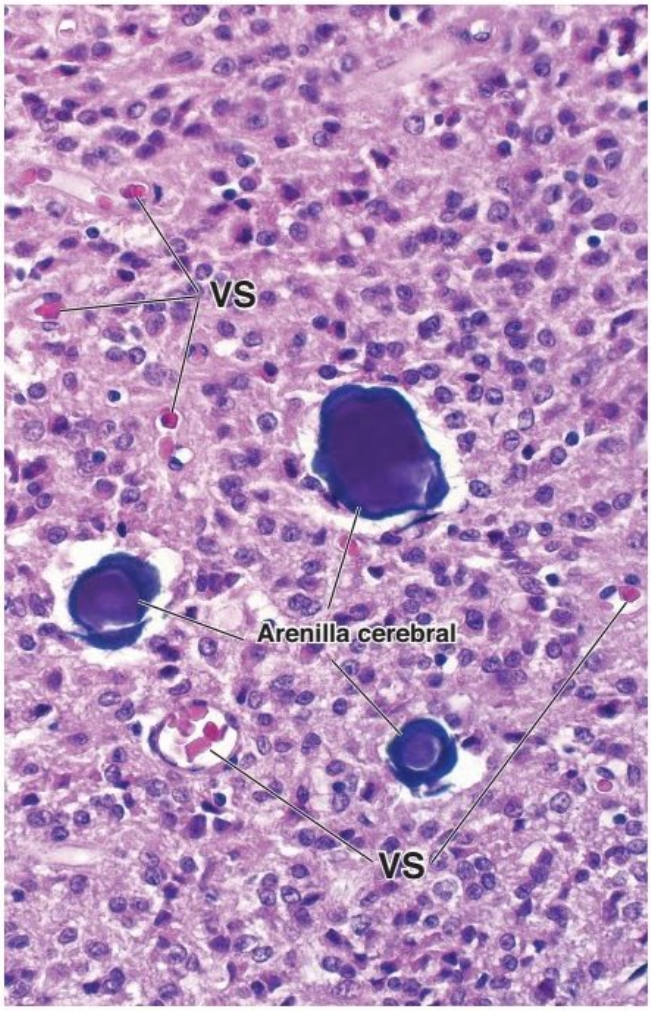

FIGURA 21-12. Microfotografía de una glándula pineal humana. En esta imagen de gran aumento se muestran las calcificaciones características denominadas *arenillas cerebrales* o *cuerpos arenáceos*. Los pinealocitos (células principales de la glándula pineal), que constituyen la mayoría de las células observadas en la muestra, están dispuestos en conglomerados o cordones. Los vasos sanguíneos (*VS*) que contienen eritrocitos se observan sin dificultad; también hay muchos otros que no se reconocen con este aumento porque no contienen eritrocitos. 250×.

FIGURA 21-11. Microfotografía de la glándula pineal infantil. Preparación teñida con H&E de un corte medio a través de la glándula con forma de piña. El extremo anterior cónico de la glándula aparece en la *parte superior* de la imagen. Las *flechas* indican la parte de la glándula que se conecta con la comisura posterior. La glándula está formada por una evaginación de la porción posterior del techo del tercer ventrículo (diencéfalo). Las áreas oscuras indicadas por los *asteriscos* se deben a una hemorragia dentro de la glándula. 25×.

Las **células intersticiales** (**gliales**) constituyen alrededor del 5% de las células de la glándula. Estas células tienen características tintoriales y ultraestructurales muy semejantes a las de los astrocitos y son una reminiscencia de los pituicitos del lóbulo posterior de la hipófisis.

Además de los dos tipos de células, la glándula pineal humana se caracteriza por calcificaciones denominadas ***cuerpos arenáceos*** o ***arenilla cerebral*** (fig. 21-12). Estas calcificaciones parecen derivar de la precipitación de fosfatos y carbonatos de calcio en proteínas transportadoras liberadas en el citoplasma durante la exocitosis de las secreciones pineales. Dichas **calcificaciones** son reconocibles ya en la niñez y su cantidad aumenta con la edad. Dado que son radioopacas y se localizan en la línea media del encéfalo,

TABLA 21-6 Hormona de la glándula pineal

Hormona	Composición	Fuente	Funciones principales
Melatonina	Indolamina (*N*-acetil-5-metoxitriptamina)	Pinealocitos	Regula los ritmos circadianos; inhibe la secreción de GnRH y regula la actividad esteroidogénica de las gónadas, en particular en lo relacionado con el ciclo menstrual. En los animales influye en la actividad sexual estacional.

GnRH, hormona liberadora de gonadotropinas.

son **marcadores** convenientes para realizar estudios radiográficos y de **tomografía computarizada** (**TC**).

La glándula pineal del humano relaciona la intensidad y la duración de la luz con la actividad endocrina.

La glándula pineal es un órgano fotosensible y un importante reloj y regulador del ciclo día/noche (ritmo circadiano). Obtiene información acerca de los ciclos de luz y oscuridad desde la retina a través del **tracto retinohipotalámico**, el cual se conecta en el núcleo supraquiasmático con los tractos neurales simpáticos que llegan a la glándula pineal. Durante el día, los impulsos luminosos inhiben la producción de la principal hormona de la glándula pineal, la **melatonina**. Por lo tanto, la actividad pineal, según se cuantifica por los cambios en la concentración plasmática de la melatonina, aumenta durante la oscuridad y disminuye a mayor intensidad luminosa. En los humanos, estos cambios en la secreción de melatonina cumplen una función importante en la regulación de los **ritmos corporales diarios** (**circadianos**).

La melatonina es liberada en la oscuridad y regula la función reproductiva en los mamíferos por inhibición de la actividad esteroidogénica de las gónadas (tabla 21-6). La producción de los **esteroides gonadales** se reduce por la acción inhibitoria de la melatonina sobre las células neurosecretoras ubicadas en el hipotálamo (núcleo arcuato) que produce GnRH. La inhibición de la GnRH provoca una reducción en la liberación de FSH y LH del lóbulo anterior de la hipófisis. Además de la melatonina, los extractos de las glándulas pineales de varios animales contienen numerosos neurotransmisores como **serotonina**, **noradrenalina**, **dopamina** e **histamina**, y hormonas hipotalámicas reguladoras, como **somatostatina** y **TRH**. Desde el punto de vista clínico, los tumores que destruyen la glándula pineal están relacionados con una **pubertad precoz** (**de aparición temprana**).

Los estudios en animales demuestran que la información relacionada con la duración de la luz diurna llega a la glándula pineal desde fotorreceptores en la retina. Por lo tanto, esta glándula influye en la actividad sexual estacional. La glándula pineal desempeña un papel en la adaptación a los cambios repentinos en la duración del día, como los que experimentan los viajeros que atraviesan varios husos horarios (***jet lag***). Además, la glándula pineal está implicada en la **alteración de las respuestas emocionales** ante la corta duración del día (durante el invierno) en las zonas climáticas templadas o subárticas, conocida como ***trastorno afectivo estacional*** (**TAE**).

■ GLÁNDULA TIROIDES

La glándula tiroides se localiza en la región anterior del cuello, contigua a la laringe y la tráquea.

La **glándula tiroides** es una glándula endocrina bilobulada localizada en la región anterior del cuello; consiste en dos grandes **lóbulos laterales** conectados por un **istmo**, una banda delgada de tejido tiroideo. Los dos lóbulos, cada uno con una longitud aproximada de 5 cm, un ancho de 2.5 cm y un peso de 20-30 g, se ubican a cada lado de la laringe y la tráquea superior. El istmo atraviesa la superficie anterior de los cartílagos traqueales segundo y tercero. Con frecuencia, un **lóbulo piramidal** se extiende hacia arriba desde el istmo. Una cápsula delgada de tejido conjuntivo rodea la glándula (fig. 21-13). Esta emite trabéculas hacia el parénquima para delimitar parcialmente los lóbulos y los lobulillos irregulares. Los **folículos tiroideos** constituyen las unidades funcionales de la glándula.

La glándula tiroides se desarrolla a partir del revestimiento endodérmico del piso de la faringe primitiva.

La **glándula tiroides** comienza su desarrollo durante la cuarta semana de gestación a partir de un primordio que se origina como

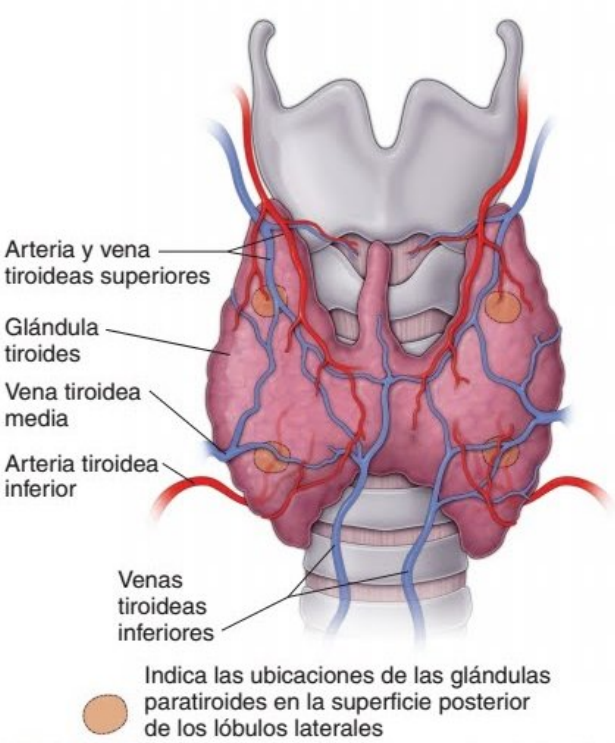

FIGURA 21-13. Topografía e irrigación sanguínea de la glándula tiroides. En esta ilustración se muestra la ubicación de la glándula tiroides en la región anterior del cuello, en estrecha proximidad con la tráquea y los cartílagos laríngeos. La glándula está compuesta por dos lóbulos laterales conectados por un istmo. En cerca del 40% de los casos, la glándula tiroides presenta un lóbulo piramidal, que es un remanente del conducto tirogloso, una conexión de desarrollo con la base de la lengua. La glándula tiroides es irrigada por la sangre de las arterias tiroideas superior e inferior, y la sangre de la glándula es drenada por las venas tiroideas superior, media e inferior. En la superficie posterior (profunda) de los lóbulos laterales existen dos pares de estructuras ovoides, pequeñas, denominadas *glándulas paratiroides superior e inferior*. Nótese la ubicación (áreas delimitadas) de las glándulas paratiroides visibles desde una vista anterior.

un engrosamiento endodérmico del piso de la faringe primitiva. El primordio crece caudalmente y forma una invaginación similar a un conducto que se conoce como ***conducto tirogloso***; este desciende a través del tejido del cuello hasta su destino final frente a la tráquea, donde se divide en dos lóbulos. Durante esta migración hacia abajo, el conducto tirogloso experimenta atrofia y deja un resto embrionario, el lóbulo piramidal del tiroides, presente en más o menos el 40% de la población.

Alrededor de la novena semana de gestación, las células endodérmicas se diferencian en láminas de **células foliculares** que se disponen en folículos. Hacia la decimocuarta semana, los folículos bien desarrollados, revestidos por células foliculares, contienen coloide en su luz. Durante la séptima semana, paralelamente al desarrollo de los folículos tiroideos, las células epiteliales que revisten la invaginación de la cuarta bolsa faríngea (branquial), conocidas como ***cuerpos ultimobranquiales***, comienzan su migración hacia la glándula tiroides en desarrollo y se incorporan en los lóbulos laterales. Después de fusionarse con la tiroides, las células del cuerpo ultimobranquial se dispersan entre los folículos y originan las **células parafoliculares** que quedan incorporadas en el epitelio folicular.

El folículo tiroideo es la unidad estructural y funcional de la glándula tiroidea.

Un ***folículo tiroideo*** es un compartimento de aspecto quístico más o menos esférico, con una pared formada por epitelio cúbico simple o cilíndrico bajo, el **epitelio folicular**. Centenares de miles de folículos, cuyo diámetro varía de 0.2 a 1 mm, constituyen casi toda la masa de la glándula tiroides humana. Los folículos contienen una masa gelatinosa denominada ***coloide*** (fig. 21-14). Las superficies apicales de las células están en contacto con el coloide y las superficies basales se apoyan sobre una lámina basal típica.

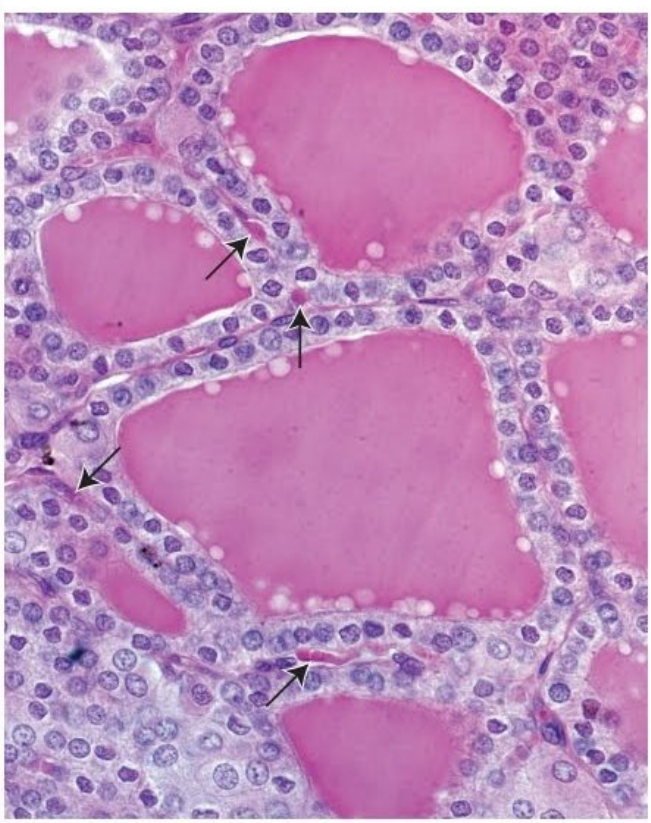

FIGURA 21-14. Glándula tiroides. Microfotografía de una glándula tiroides humana de un corte teñido con H&E. Se muestran los folículos de la glándula que contienen coloide. Cada folículo está compuesto por una sola capa de células epiteliales que rodea una masa central de coloide. Las *flechas* indican algunos capilares sanguíneos entre los folículos. 500×.

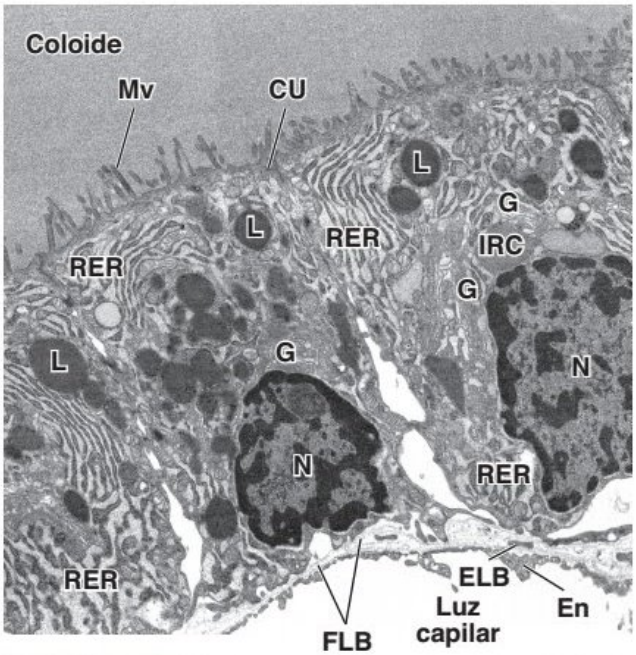

FIGURA 21-15. Microfotografía electrónica de las células foliculares en la glándula tiroides de una rata. En esta imagen se muestra una sola capa de epitelio que contiene células foliculares cilíndricas bajas. Las superficies apicales con microvellosidades (*Mv*) visibles están en contacto con el coloide, mientras que las superficies basales de las células foliculares se ubican sobre la lámina basal (*FLB*). Un espacio estrecho de tejido conjuntivo extracelular separa las células foliculares de la luz del capilar. Obsérvese que las células endoteliales fenestradas (*En*) que revisten la luz capilar se ubican sobre la lámina basal (*ELB*). La acumulación de lisosomas (*L*) y de inclusiones de reabsorción de coloide (*IRC*), el gran aparato de Golgi (*G*), el retículo endoplasmático rugoso (*RER*) y los espacios intercelulares dilatados son indicadores de una intensa actividad de las células foliculares. *CU*, complejo de unión; *N*, núcleo. 14 000× (cortesía del Dr. Holger Jastrow).

El epitelio folicular contiene dos tipos de células: las células foliculares y las células parafoliculares.

El parénquima de la glándula tiroides está compuesto por epitelio que contiene dos tipos de célula:

- **Células foliculares** (**células principales**), responsables de la producción de las hormonas tiroideas tetrayodotironina (T_4) y triyodotironina (T_3). Estas células varían en forma y tamaño de acuerdo con el estado funcional de la glándula. En los preparados de rutina, teñidos con hematoxilina-eosina (H&E), las células foliculares exhiben un citoplasma basal levemente basófilo con núcleos esferoideos que contienen uno o más nucléolos prominentes. El aparato de Golgi es de ubicación supranuclear. Las inclusiones lipídicas y las inclusiones positivas a la reacción PAS pueden identificarse con las técnicas de tinción apropiadas. En el nivel ultraestructural, las células foliculares muestran los orgánulos que habitualmente se asocian con células secretoras y absortivas (fig. 21-15), así como complejos de unión típicos en su extremo apical y microvellosidades cortas en la superficie celular apical. En la región hay abundancia de cisternas del retículo endoplasmático rugoso (RER). Las pequeñas vesículas presentes en el citoplasma apical son morfológicamente similares a las vesículas asociadas con el aparato de Golgi. También en el citoplasma apical se encuentran lisosomas y abundantes vesículas endocíticas, identificadas como ***inclusiones de reabsorción coloidal***.

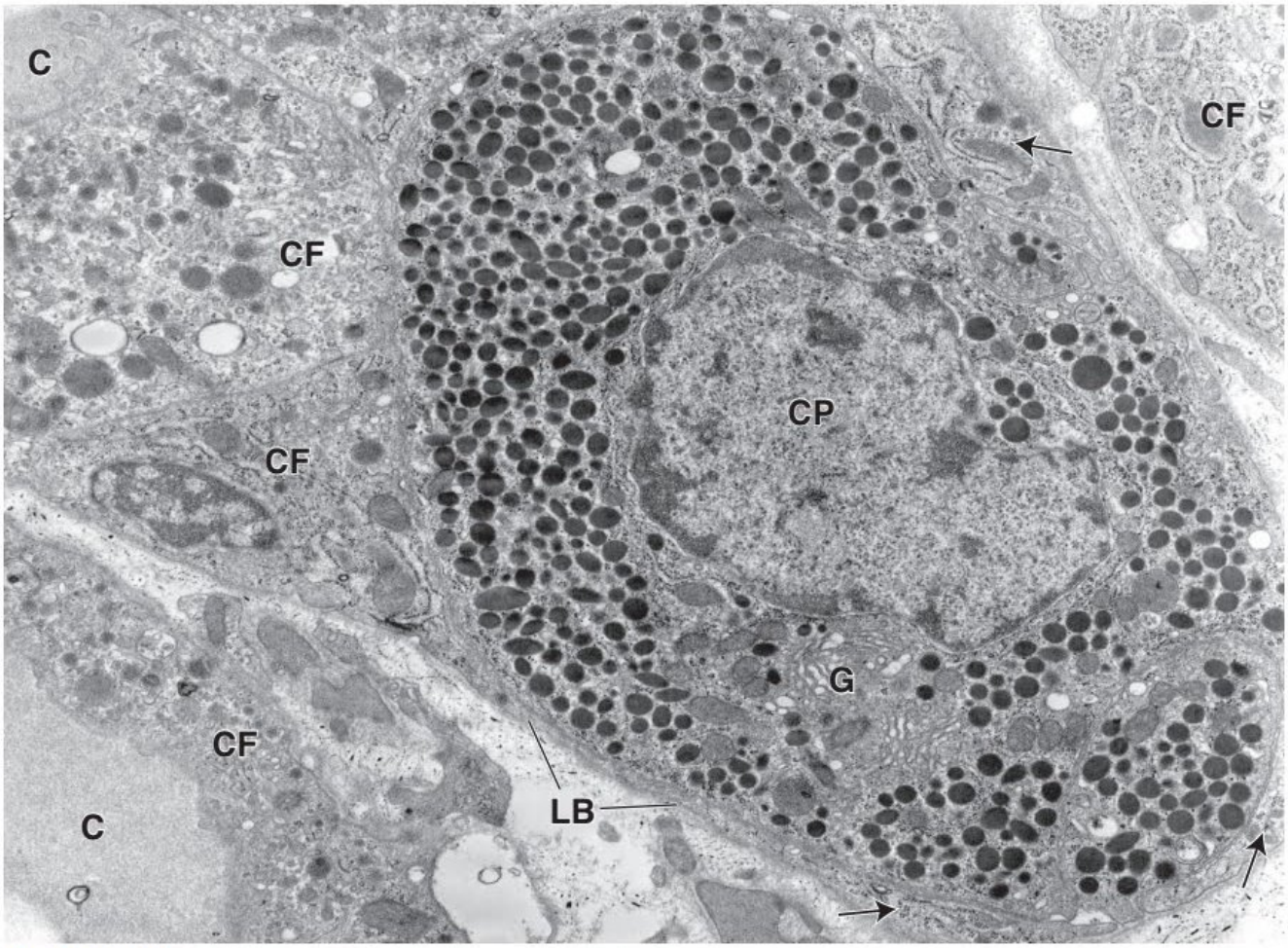

FIGURA 21-16. Microfotografía electrónica de una célula parafolicular. Las evaginaciones citoplasmáticas de las células foliculares (*flechas*) rodean de forma parcial la célula parafolicular (*CP*), la cual contiene muchos gránulos electrodensos y un aparato de Golgi prominente (*G*). Una lámina basal (*LB*) está asociada con las células foliculares (*CF*). En dos folículos contiguos puede observarse una porción de la masa central del material coloidal (*C*) en las esquinas izquierdas de la imagen. 12 000× (cortesía del Dr. Emmanuel-Adrien Nuñez).

- **Células parafoliculares (células C)**, que se ubican en la periferia del epitelio folicular y por dentro de la lámina basal del folículo. Estas células no están expuestas a la luz folicular. Secretan **calcitonina**, una hormona que regula el metabolismo del calcio. En los preparados de rutina, teñidos con H&E, las células C se tiñen de manera tenue y aparecen como células solitarias o grupos celulares pequeños. Las células parafoliculares humanas son difíciles de identificar con el microscopio óptico. Con el microscopio electrónico, las células parafoliculares muestran numerosas vesículas de secreción pequeñas; tienen un diámetro de 60-550 nm y un aparato de Golgi prominente (fig. 21-16).

Los folículos están rodeados por una extensa red de capilares fenestrados que deriva de las arterias tiroides inferior y superior. En el tejido conjuntivo interfolicular se encuentran capilares linfáticos con extremos cerrados que también podrían proveer una segunda vía para transportar las hormonas desde la glándula.

La función de la glándula tiroides es indispensable para el crecimiento y el desarrollo normales.

La glándula tiroides produce tres hormonas, cada una de las cuales es indispensable para el metabolismo y la homeostasis normales (tabla 21-7):

- **Tiroxina (3,3′,5,5′-tetrayodotironina [T_4])** y **3,3′,5-triyodotironina (T_3)**, que son sintetizadas y secretadas por **las células foliculares**. Ambas hormonas regulan el metabolismo basal de tejidos y células, así como la producción de calor; también influyen en el crecimiento y el desarrollo corporales. La secreción de estas hormonas es regulada por la TSH liberada desde el lóbulo anterior de la hipófisis.
- **Calcitonina (tirocalcitonina)**, sintetizada por las **células parafoliculares (células C)**, es un antagonista fisiológico de la hormona paratiroidea (PTH, *parathyroid hormone*; paratohormona). La calcitonina desempeña una función importante en la regulación de la concentración del calcio sérico en los animales inferiores; sin embargo, su función fisiológica en los humanos aún no se ha precisado. La calcitonina disminuye la calcemia al suprimir la resorción ósea por parte de los osteoclastos y promover el depósito de calcio en los huesos por aumento del ritmo de calcificación del osteoide. La secreción de calcitonina es regulada de forma directa por la concentración de calcio en la sangre. La calcemia elevada estimula su secreción, mientras que una calcemia baja la inhibe. El hipotálamo y la hipófisis no influyen en la secreción de calcitonina. Varios tumores endocrinos secretan calcitonina (p. ej., el **carcinoma medular de la tiroides**); por lo tanto, esta hormona se utiliza como marcador tumoral para vigilar el progreso de recuperación después de la resección quirúrgica del tumor. Si bien la calcitonina es utilizada para tratar pacientes que padecen diversas alteraciones asociadas con el exceso de resorción ósea (p. ej., **osteoporosis** y **enfermedad de Paget**), no existe enfermedad clínica que se asocie con su insuficiencia o carencia después de una tiroidectomía total.

TABLA 21-7 Hormonas de la glándula tiroides

Hormona	Composición	Fuente	Funciones principales
Tiroxina (tetrayodotironina, T_4) y triyodotironina (T_3)[a]	Derivados yodados de la tirosina	Células foliculares (células principales)	Regulan el metabolismo del tejido basal (aumentan el ritmo de utilización de los hidratos de carbono y la síntesis y degradación de proteínas y lípidos); regulan la producción de calor; influyen en el crecimiento tisular y corporal, así como en el desarrollo del sistema nervioso del feto y el niño;[b] incrementan la absorción de los hidratos de carbono en el intestino.
Calcitonina (tirocalcitonina)	Polipéptido de 32 aminoácidos	Células parafoliculares (células C)	Reduce la calcemia al inhibir la resorción ósea y estimular la absorción de calcio por los huesos.

[a]La glándula tiroides secreta mucha más T_4 que T_3; sin embargo, alrededor del 40% de la T_4 es convertida, periféricamente, en T_3, la cual actúa con mayor rapidez y es más potente.

[b]Durante el desarrollo, la insuficiencia de T_3 y T_4 ocasiona la aparición de menos y más pequeñas neuronas, mielinización defectuosa y retraso mental grave.

El componente principal del coloide es la tiroglobulina, una forma inactiva de almacenamiento de las hormonas tiroideas.

El componente principal del coloide es una glucoproteína yodada grande (660 kDa) denominada ***tiroglobulina***, que contiene alrededor de 120 residuos de tirosina. El coloide también contiene varias enzimas y otras glucoproteínas. Se tiñe con colorantes ácidos y básicos y es intensamente PAS positivo. La tiroglobulina no es una hormona; es una forma inactiva de almacenamiento de las hormonas tiroideas. Las hormonas tiroideas activas se extraen de la tiroglobulina y se liberan en los capilares sanguíneos fenestrados que rodean a los folículos solo después de que se han procesado adicionalmente dentro de las células. La tiroides es una glándula endocrina singular porque almacena de manera extracelular grandes cantidades de sus productos de secreción.

La síntesis de las hormonas tiroideas incluye varias etapas.

La **síntesis** de las dos hormonas tiroideas principales, la **tiroxina (T_4)** y la **triyodotironina (T_3)**, ocurre en el folículo tiroideo en una serie de pasos bien definidos (fig. 21-17):

1. **Síntesis de tiroglobulina.** El precursor de la tiroglobulina es sintetizado en el RER de las células epiteliales foliculares. La tiroglobulina es glucosilada de forma postraduccional, en el RER y en el aparato de Golgi, antes de incorporarse en vesículas y secretarse por exocitosis hacia la luz del folículo.
2. **Reabsorción, difusión y oxidación de yodo.** Las células epiteliales foliculares transportan activamente **yoduro** desde la sangre hacia su citoplasma por medio de **cotransportadores unidireccionales de sodio/yoduro** dependientes de ATPasa. El cotransportador es la proteína transmembrana de 87 kDa que media la captación activa de yoduro en la membrana basolateral de las células epiteliales foliculares. Estas células son capaces de conseguir una concentración intracelular de yoduro 30-40 veces superior a la del suero. Los iones yoduro se difunden con rapidez hacia la membrana celular apical. De ahí son transportados hasta la luz del folículo mediante un **transportador de yoduro/cloruro** de 86 kDa denominado ***pendrina***, el cual se encuentra en la membrana celular apical. Luego, el yoduro se oxida de inmediato a **yodo**, que es la forma activa del yoduro. Este proceso se lleva a cabo en el coloide y es catalizado por una **peroxidasa tiroidea** (**TPO**, ***thyroid peroxidase***) unida a la membrana.
3. **Yodación de la tiroglobulina.** Después, uno o dos átomos de yodo se añaden a residuos específicos de tirosina de la tiroglobulina. Este proceso ocurre en el coloide, en la superficie de las microvellosidades de las células foliculares, y también es catalizado por **TPO**. La adición de un átomo de yodo a un solo residuo de tirosina forma una **monoyodotirosina** (**MIT**). La adición de un segundo átomo de yodo al residuo de la MIT forma un residuo de **diyodotirosina** (**DIT**).
4. **Formación de T_3 y T_4** por reacciones de acoplamiento oxidativo. Las hormonas tiroideas se forman por reacciones de acoplamiento oxidativo de dos residuos yodados, muy cercanos, de tirosina. Por ejemplo, cuando los residuos de DIT y MIT vecinos tienen una reacción de acoplamiento, se forma la T_3; cuando dos residuos de DIT reaccionan entre sí, se forma la T_4. Después de la yodación, la T_4 y la T_3, así como los residuos de DIT y MIT que siguen ligados a la molécula de tiroglobulina, se almacenan como coloide dentro de la luz del folículo.
5. **Reabsorción del coloide.** En respuesta a la TSH, las células foliculares captan tiroglobulina del coloide por un proceso de endocitosis mediado por receptores. Si las concentraciones de TSH permanecen altas, la cantidad de coloide en el folículo se reduce porque se sintetiza, secreta, yoda y reabsorbe demasiado rápido para poder acumularse. Después de la endocitosis, la tiroglobulina sigue por lo menos dos vías intracelulares diferentes.
   - En la **vía lisosómica**, la tiroglobulina se incorpora y se transporta dentro de vesículas endocíticas hacia los endosomas tempranos; estos, por último, maduran a lisosomas o se fusionan con lisosomas preexistentes. La reabsorción de la tiroglobulina en esta etapa puede confirmarse por la presencia de grandes vesículas endocíticas, denominadas ***inclusiones de reabsorción coloidal***, en la región apical de las células foliculares. A continuación, la tiroglobulina es degradada por proteasas lisosómicas hasta sus aminoácidos e hidratos de carbono constitutivos, dejando libres moléculas de T_4, T_3, DIT y MIT (*véase* la vía denominada "5L" en la fig. 21-17). En condiciones fisiológicas, esta es la vía principal de reabsorción de coloide.
   - En la **vía transepitelial**, la tiroglobulina se transporta intacta desde la superficie apical hasta la basolateral de las células foliculares. Para ingresar en esta vía, la tiroglobulina se une a su receptor, la **megalina**, un miembro de 330 kDa de la

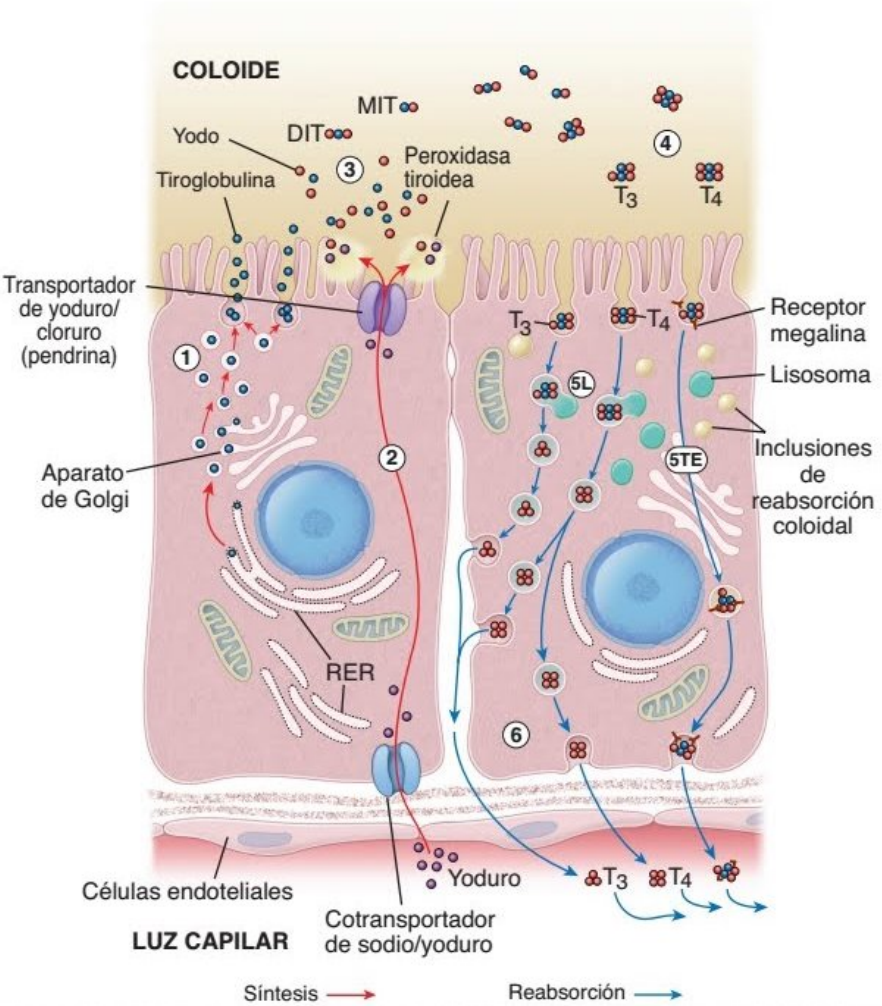

FIGURA 21-17. Esquema de la síntesis de la hormona tiroidea. La ilustración representa dos células foliculares: una en el proceso de síntesis de tiroglobulina (*a la izquierda, vía señalada en rojo*) y la otra en el proceso de reabsorción de tiroglobulina (*a la derecha, vía señalada en azul*). A continuación, los *números* describen con mayor detalle los pasos secuenciales del proceso: *1)* síntesis y secreción de tiroglobulina; *2)* captación y concentración de yoduro proveniente de la sangre por los cotransportadores unidireccionales de sodio/yoduro, liberación de yoduro en el coloide vía transportadores de yoduro/cloruro (pendrina) y oxidación de yoduro a yodo por la peroxidasa tiroidea; *3)* yodación de la tiroglobulina en el coloide; *4)* formación de las hormonas T_3 y T_4 en el coloide por reacciones de acoplamiento oxidativo; *5L)* reabsorción del coloide por la vía lisosómica (mecanismo principal); *5TE)* reabsorción del coloide por vía transepitelial mediada por el receptor de megalina y *6)* liberación de T_4 y T_3 desde la célula hacia la circulación. *DIT,* diyodotirosina; *MIT,* monoyodotirosina; *RER,* retículo endoplasmático rugoso.

familia de receptores endocíticos de las lipoproteínas de baja densidad (LDL, *low-density lipoproteins*). La megalina es una proteína transmembrana que se expresa en la superficie apical de las células epiteliales foliculares, que linda directamente con el coloide. La tiroglobulina incorporada por la megalina evita la vía lisosómica y las vesículas endocíticas se envían a la membrana basolateral de las células foliculares (*véase* la vía denominada "5TE" en la fig. 21-17). En condiciones patológicas de alta estimulación de TSH (o de una hormona similar a esta), la expresión de la **megalina** se incrementa y grandes cantidades de tiroglobulina siguen la vía transepitelial. Esta vía puede reducir la magnitud de la liberación de T_4 y T_3 mediante el desvío de la tiroglobulina de la vía lisosómica. Los pacientes con **enfermedad de Graves** y otras afecciones tiroideas poseen cantidades detectables de tiroglobulina circulante que contiene porciones del receptor de megalina.

6. **Liberación de T_4 y T_3** desde las células foliculares hasta la circulación. Las células foliculares producen predominantemente T_4, en una proporción de T_4:T_3 de 20:1. La mayor parte de las T_4 y T_3 producidas se liberan desde la tiroglobulina por la vía lisosómica; solo cantidades insignificantes de estas se liberan unidas a la tiroglobulina. Tanto T_4 como T_3 atraviesan la membrana basal e ingresan en los capilares sanguíneos y linfáticos. La mayoría de las hormonas liberadas se unen inmediatamente a una proteína plasmática específica (54 kDa), la **globulina fijadora de tiroxina** (**TBG**, ***thyroxine-binding globulin***; cerca del 70%), o a una fracción de prealbúmina de las proteínas séricas denominada ***transtiretina*** (cerca del 20%). La T_4 se une con mayor fuerza a la TBG, mientras que la T_3 se une con mayor firmeza a la transtiretina. Menos del 10% de las hormonas liberadas se unen a una fracción inespecífica de **albúmina**, dejando solo una pequeña cantidad (cerca del 1%) de hormonas circulantes libres y metabólicamente activas. Las hormonas circulantes libres también influyen en el sistema de retroalimentación que regula la actividad secretora de la glándula tiroides (fig. 21-18). Una tercera parte de la T_4 circulante se convierte en T_3 en los órganos periféricos, como el riñón, el hígado y el corazón. La T_3 es cinco

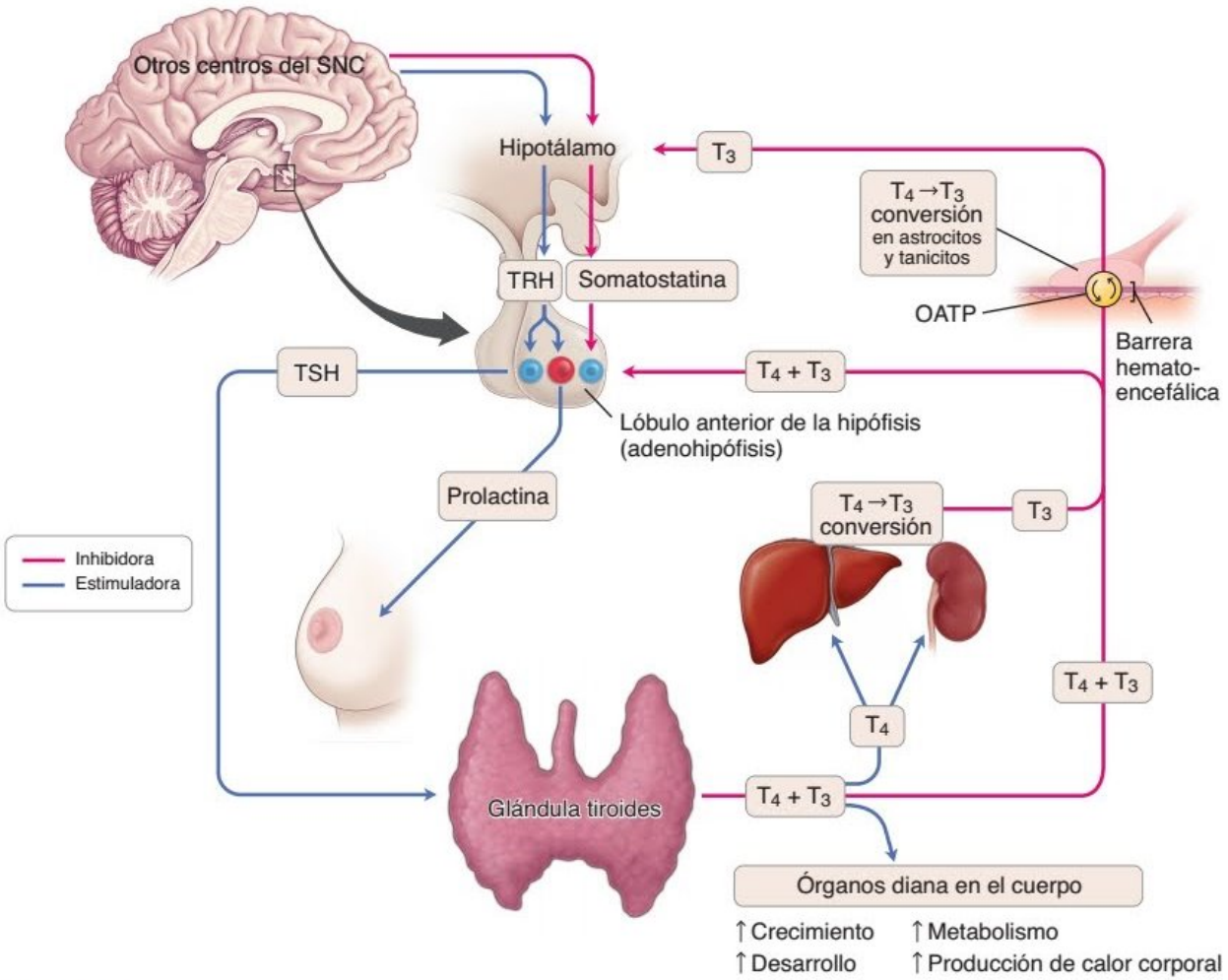

FIGURA 21-18. Producción, transporte y regulación de las hormonas tiroideas. La producción de T_4 y T_3 es regulada por un sistema de retroalimentación negativa. Las células foliculares de la glándula tiroides producen unas 20 veces más T_4 que T_3; sin embargo, la T_4 es convertida en órganos periféricos (hígado, riñones) a una forma más activa de T_3. Alrededor del 99% de las T_4 y T_3 liberadas a la circulación desde la glándula tiroides se unen a proteínas plasmáticas específicas. El resto de T_4 y T_3 libres (no unidas) ejercen una retroalimentación negativa sobre el sistema e inhiben una mayor liberación de ellas mismas. Esta inhibición ocurre en la adenohipófisis y el hipotálamo. En la hipófisis, la T_4 y la T_3 inhiben la secreción de TSH por las células tirótropas. Para obtener un efecto inhibidor en el hipotálamo, ambas hormonas necesitan atravesar la barrera hematoencefálica por medio de un polipéptido transportador de aniones orgánicos (OATP, *organic-anion-transporting polypeptide*) presente en la membrana de las células endoteliales. El aumento de la concentración de T_4 y T_3 reduce la expresión del OATP como parte del circuito de retroalimentación negativa, y así disminuye la cantidad de hormonas tiroideas disponibles en el encéfalo. Después de atravesar la barrera hematoencefálica, T_4 y T_3 son transferidas al interior de los astrocitos vecinos, donde la primera es convertida en la segunda. Obsérvese que la T_3 es la hormona que ingresa de forma predominante a las neuronas. La T_4 y la T_3 también son secretadas en el líquido cefalorraquídeo y son captadas por los tanicitos (células ependimarias especializadas) y los astrocitos, donde la T_4 es convertida en T_3. Además de la TRH, que estimula la producción de prolactina en células lactótropas, el hipotálamo secreta somatostatina que tiene un efecto inhibidor sobre la producción de TSH por las células tirótropas. El sistema de retroalimentación se activa en respuesta a la baja concentración de hormona tiroidea en la sangre o a necesidades metabólicas. Además de los mecanismos de control químico, diferentes terminaciones nerviosas en el hipotálamo regulan la secreción de TRH. Por ejemplo, el estrés por frío incrementa la secreción de TRH, mientras que el aumento de la temperatura corporal la inhibe. *SNC*, sistema nervioso central; *TRH*, hormona liberadora de tirotropina; *TSH*, tirotropina.

veces más potente que la T_4 y es la principal responsable de la actividad biológica por la unión a los receptores nucleares tiroideos en las células diana.

El transporte a través de la membrana celular es indispensable para la acción y el metabolismo de la hormona tiroidea.

Con base en la estructura bioquímica de las hormonas tiroideas, durante mucho tiempo se pensó que estas hormonas ingresaban en la célula por medio de difusión simple. Sin embargo, en la actualidad se ha comprobado que las hormonas tiroideas son transportadas a través de las membranas celulares por diversas **moléculas transportadoras**. Dentro del SNC, la T_3 y la T_4 son transportadas a través de la barrera hematoencefálica hacia las neuronas y las células gliales por los **transportadores monocarboxilados 8** (**MCT8**) y **10** (**MCT10**), así como por una familia de **polipéptidos transportadores de aniones orgánicos** (OATP, *organic-anion-transporting polypeptide*). Por ejemplo, el transportador OATP1C1 se expresa exclusivamente en las células endoteliales que forman la barrera hematoencefálica y está a cargo de la captación de T_4 al encéfalo. El MCT8 también se encuentra en el corazón, los riñones, el hígado y el músculo esquelético. Las mutaciones en el gen *MCT8* causan una grave discapacidad psicomotora e intelectual asociada con la concentración sérica elevada de T_3 en pacientes masculinos, una enfermedad conocida como ***síndrome de Allan-Herndon-Dudley***. Los transportadores MCT8 defectuosos no pueden transportar la T_3 a las neuronas, lo que interrumpe el desarrollo normal del cerebro. Dado que la T_3 no es utilizada por las neuronas, cantidades excesivas de esta hormona continúan circulando en la sangre y causan signos y síntomas de **toxicidad por hormona tiroidea**.

CUADRO 21-4

CORRELACIÓN CLÍNICA: FUNCIÓN TIROIDEA ANÓMALA

El síntoma más frecuente de la enfermedad tiroidea es el **bocio**, un aumento del tamaño de la glándula tiroides. Esto puede indicar tanto hipotiroidismo como hipertiroidismo.

El **hipotiroidismo** puede ser causado por una cantidad insuficiente de yodo en la dieta (**bocio por insuficiencia de yodo**, **bocio endémico**) o por una de las varias enfermedades hereditarias autoinmunitarias, como la **tiroiditis autoinmunitaria** (**tiroiditis de Hashimoto**). La tiroiditis autoinmunitaria se caracteriza por la presencia de autoinmunoglobulinas anómalas dirigidas contra la tiroglobulina (TgAb), la peroxidasa tiroidea (TPOAb) y el receptor de TSH (TSHAb). Los resultados son la apoptosis de las células tiroideas y la destrucción folicular. La concentración baja de hormonas tiroideas circulantes estimula la liberación de cantidades excesivas de TSH, que causan hipertrofia de la glándula tiroides por la síntesis de más tiroglobulina. El **hipotiroidismo** del adulto, antes llamado *mixedema* (debido al aspecto tumefacto de la piel), se caracteriza por la lentitud física y mental. El edema que se produce en varias etapas del hipotiroidismo se debe a la acumulación de una gran cantidad de ácido hialurónico en la matriz extracelular del tejido conjuntivo de la dermis.

En el **hipertiroidismo** (**bocio tóxico o enfermedad de Graves**), se libera una cantidad excesiva de hormonas tiroideas en la circulación. Las personas que padecen esta enfermedad presentan concentraciones detectables de autoanticuerpos. Estas inmunoglobulinas G (IgG) anómalas se unen a los receptores de TSH en las células foliculares y estimulan la actividad de la adenilato-ciclasa. Como resultado, el incremento de las concentraciones de cAMP en las células foliculares conduce a la estimulación continua de las células y al aumento de la secreción de las hormonas tiroideas. Debido a la retroalimentación negativa, la concentración de TSH en la circulación suele ser normal. Sin embargo, con esta estimulación la glándula tiroides experimenta hipertrofia y las hormonas tiroideas se secretan en una proporción inusualmente alta, lo que ocasiona un aumento del metabolismo. La mayoría de las características clínicas están asociadas con un ritmo metabólico acelerado y con el aumento de las actividades nerviosas simpáticas. El cuadro clínico incluye pérdida de peso, transpiración excesiva, taquicardia y nerviosismo. Los signos visibles incluyen protrusión de los globos oculares y retracción de los párpados, ello como consecuencia del incremento de la actividad simpática y el aumento del depósito de matriz extracelular en el tejido adiposo localizado debajo del globo ocular (fig. C21-4-1a). La glándula tiroides aumenta de tamaño. Las características microscópicas incluyen la presencia de células foliculares cilíndricas que revisten los folículos tiroideos. A causa de la gran utilización de coloide, el folículo tiende a vaciarse en las regiones de contacto con la superficie apical de las células foliculares (fig. C21-4-1b). El tratamiento para la enfermedad de Graves consiste en la cirugía para extirpar la glándula tiroides o radioterapia con yodo radioactivo (^{131}I) ingerido, que destruye la mayor parte de las células foliculares activas.

FIGURA C21-4-1. Hipertiroidismo. a. Mujer joven con signos de hipertiroidismo. Nótese la tumoración en el cuello y los síntomas oculares típicos conocidos como *exoftalmos*. **b.** Microfotografía de una muestra de glándula tiroides de una persona con enfermedad de Graves. Debido al aumento de la utilización del coloide, hay una falta de tinción en la periferia de este, cerca de la superficie apical de la célula folicular. Obsérvese que la mayoría de las células son cilíndricas (reproducido con autorización de Rubin E, Gorstein F, Rubin R, et al. Rubin's Pathology, Clinicopathologic Foundations of Medicine, 4th ed. Baltimore: Lippincott Williams & Wilkins, 2005).

La hormona triyodotironina (T_3) es biológicamente más activa que la tiroxina (T_4).

Una vez que las moléculas de T_3 y T_4 ingresan en la célula, interactúan con un **receptor nuclear tiroideo** específico de forma similar a la vía de señalización esteroidea iniciada por el núcleo (*véase* fig. 21-3b). La T_3 se une a los receptores nucleares mucho más rápido y con mayor afinidad que la T_4, por lo que la T_3 es más rápida y biológicamente más activa. Además, la T_3 se une a las mitocondrias y con ello incrementa la producción de ATP. Por consiguiente, la **actividad biológica** y el efecto metabólico de la hormona tiroidea están en gran medida determinados por la concentración intracelular de T_3.

Varios factores influyen en la concentración intracelular de T_3. Estos incluyen la concentración sérica de la T_3 circulante, que depende del ritmo de conversión de T_4 en T_3 en los órganos periféricos, del transporte de hormonas tiroideas a través de la membrana celular por transportadores de hormona tiroidea especializados y de la presencia de **yodotironinas-desyodasas**, que activan o desactivan las hormonas tiroideas. Por ejemplo, dos desyodasas llamadas D_1 y D_2 convierten la T_4 en T_3, más activa, mientras que una tercera enzima, denominada D_3, degrada la T_4 a una forma inactiva de T_3 (T_3 inversa) y DIT. Tanto la T_3 como la T_4 son desyodadas y desaminadas en los tejidos diana, conjugadas en el hígado y después trasladadas a la bilis, donde se excretan en el intestino. Las hormonas libres y conjugadas también son excretadas por los riñones.

Las hormonas tiroideas desempeñan un papel esencial en el desarrollo fetal normal.

En los humanos, las **hormonas tiroideas** son indispensables para el crecimiento normal y el desarrollo. En un embarazo normal, tanto la T_3 como la T_4 atraviesan la barrera placentaria y son fundamentales en las etapas iniciales del desarrollo cerebral. Además, la glándula tiroides fetal comienza a funcionar durante la decimocuarta semana de gestación y también contribuye con hormonas tiroideas adicionales. La insuficiencia de hormonas tiroideas durante el **desarrollo fetal** causa lesiones irreversibles en el SNC, como disminución de la cantidad de neuronas, defectos de la mielinización y discapacidad intelectual. Si la insuficiencia tiroidea materna ocurre antes del desarrollo de la glándula tiroides fetal, la discapacidad intelectual puede ser grave. Estudios recientes revelan que las hormonas tiroideas también estimulan la expresión génica para la GH en las células somatótropas. Por lo tanto, además de las anomalías nerviosas, es característico el retraso generalizado del crecimiento corporal. La combinación de estas dos alteraciones recibe el nombre de ***hipotiroidismo congénito***.

■ GLÁNDULAS PARATIROIDES

Las **glándulas paratiroides** son glándulas endocrinas pequeñas estrechamente asociadas con la tiroides. Son ovoides, con un diámetro de pocos milímetros y dispuestas en dos pares que constituyen las **glándulas paratiroides inferiores** y **superiores**. Suelen estar ubicadas en el tejido conjuntivo de la superficie posterior de los lóbulos laterales de la glándula tiroides (*véase* fig. 21-13). No obstante, la cantidad y la ubicación pueden variar. En el 2-10% de las personas hay glándulas adicionales asociadas con el timo.

Desde un punto de vista estructural, cada glándula paratiroides está rodeada por una delgada cápsula de tejido conjuntivo que la separa de la tiroides. Un tabique se extiende desde la cápsula hacia el interior de la glándula para dividirla en lóbulos poco definidos y separar los cordones compactos de células. El tejido conjuntivo es más evidente en el adulto, con el desarrollo de adipocitos que se incrementan con la edad y, por último, constituyen el 60-70% de la masa glandular.

Las glándulas reciben su irrigación de las arterias tiroideas inferiores o de anastomosis entre las arterias tiroideas superior e inferior. Como es típico en las glándulas endocrinas, redes extensas de capilares sanguíneos fenestrados y capilares linfáticos rodean el parénquima de las paratiroides.

Las glándulas paratiroides se desarrollan a partir de las células endodérmicas derivadas de la tercera y cuarta bolsas faríngeas.

Desde un punto de vista embriológico, las **glándulas paratiroides inferiores** (y el timo) derivan de la tercera bolsa faríngea; las **glándulas paratiroides superiores** (y el cuerpo ultimobranquial) derivan de la cuarta bolsa faríngea. Al inicio, las glándulas paratiroides inferiores descienden con el timo. Más tarde, las glándulas paratiroides inferiores se separan del timo y se ubican debajo de las glándulas paratiroides superiores. Cualquier error en la separación de estas estructuras produce una asociación atípica de las glándulas paratiroides con el timo en el adulto. Las células principales se diferencian durante el desarrollo embrionario y son funcionalmente activas en la regulación del metabolismo fetal del calcio. Las células oxífilas (acidófilas) se diferencian más tarde, en la pubertad.

Las células principales y las células oxífilas constituyen las células epiteliales de las glándulas paratiroides.

- Las **células principales**, las más abundantes de las células parenquimatosas de la paratiroides (fig. 21-19), tienen a su cargo la regulación de la síntesis, el almacenamiento y la secreción de grandes cantidades de **PTH**. Son células poligonales pequeñas, de 7-10 µm de diámetro, y un núcleo de ubicación central. El citoplasma levemente acidófilo, de tinción tenue, contiene vesículas con lipofuscina, grandes cúmulos de glucógeno e inclusiones lipídicas. Se piensa que las vesículas pequeñas y densas limitadas por membrana, que se observan con el MET o al utilizar colorantes especiales con el microscopio óptico, constituyen la forma de almacenamiento de la PTH. Las células principales pueden experimentar mitosis si son estimuladas de manera crónica por cambios en la concentración sanguínea de calcio.
- Las **células oxífilas** constituyen una porción menor de las células parenquimatosas y no se les conoce una función secretora. Se encuentran aisladas o en grupos, son más redondas y mucho más grandes que las células principales y tienen un citoplasma claramente acidófilo (*véase* fig. 21-19). Las mitocondrias, a menudo de formas y tamaños grotescos, llenan casi por completo el citoplasma y son la causa de la acidofilia intensa de estas células. No se encuentran vesículas de secreción y el RER está muy poco desarrollado. Los cuerpos de inclusión citoplasmática consisten en lisosomas escasos, inclusiones lipídicas y glucógeno distribuidos entre las mitocondrias.

La hormona paratiroidea regula las concentraciones de calcio y fosfato en la sangre.

Las paratiroides regulan las concentraciones de calcio y fosfato. La **hormona paratiroidea** o **paratohormona** (**PTH**) es indispensable para la vida. Por consiguiente, en una **tiroidectomía** se debe tener especial cuidado de dejar un poco de tejido paratiroideo funcional. Si las glándulas se extirpan por completo, se puede producir la muerte, pues los músculos, incluidos los laríngeos y otros músculos respiratorios, entran en **contracción tetánica** conforme disminuye la calcemia.

La PTH es un péptido lineal de 84 aminoácidos (tabla 21-8). En las células diana se une al receptor de PTH específico que interactúa con la proteína G para activar un sistema de segundo mensajero. La liberación de PTH causa el **aumento de la calcemia**. De manera simultánea, se reduce la concentración de fosfato sérico.

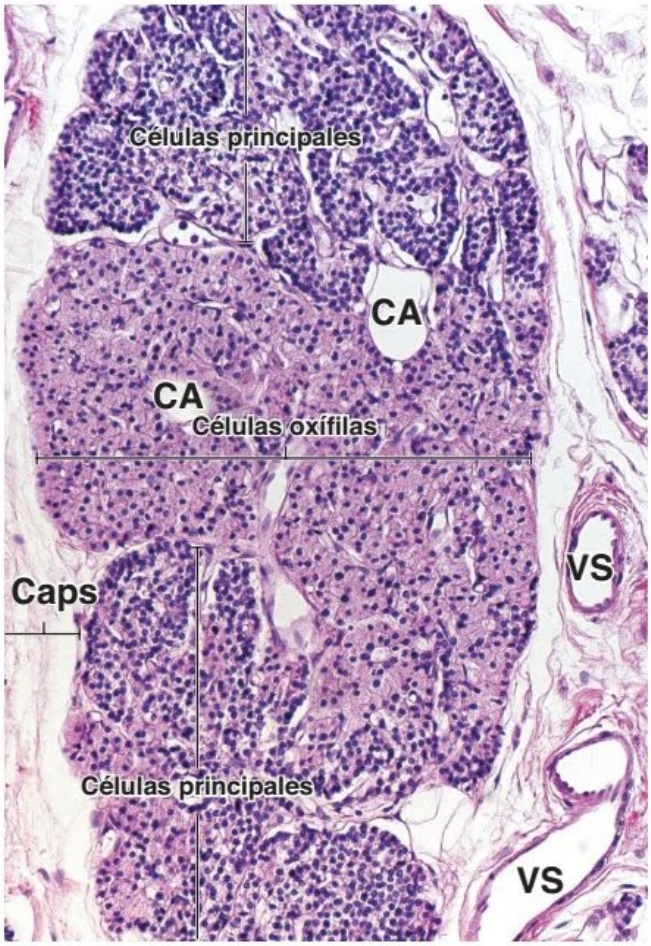

FIGURA 21-19. Microfotografía de una glándula paratiroides humana. En esta muestra teñida con H&E se observa la glándula con parte de su cápsula (*Caps*) de tejido conjuntivo. Los vasos sanguíneos (*VS*) están ubicados en el tabique de tejido conjuntivo que hay entre los lóbulos de la glándula. Las células principales están dispuestas en dos masas (*arriba* y *abajo*) y están separadas por una gran aglomeración de células oxífilas (*centro*). Las células oxífilas son el tipo celular más grande con un citoplasma eosinófilo prominente. Estas pueden presentarse en grupos pequeños o grandes masas, como se observan aquí. Las células principales son más numerosas. Estas células son más pequeñas, tienen menos citoplasma y, en consecuencia, sus núcleos están más cercanos. Las células adiposas (*CA*) están presentes en cantidades variables aunque limitadas. 175×.

La secreción de PTH es regulada por la concentración sérica de calcio a través de un sistema de retroalimentación simple. Cuando los receptores paratiroideos sensibles al calcio (de las células principales) detectan una baja concentración de calcio sérico, estimulan la secreción de PTH; por el contrario, las altas concentraciones de calcio sérico inhiben su secreción.

La PTH actúa en diversos sitios:

- **Acción sobre el tejido óseo.** Hasta hace poco se consideraba que la resorción ósea era el efecto principal de la PTH sobre el hueso. Sin embargo, las acciones de la hormona sobre el hueso son más complejas: actúa de manera directa e indirecta sobre varios tipos de célula. Los receptores para PTH se encuentran en las células osteoprogenitoras, osteoblastos, osteocitos y células que revisten a los huesos. Sorprende el hecho de que los osteoclastos, encargados de la resorción ósea, carezcan de receptores de PTH; por lo tanto, se activan de forma indirecta por el mecanismo de señalización RANK-RANKL (*receptor activator of nuclear factor kappa-β ligand*) de los osteoblastos (*véase* p. 244). La exposición prolongada y continua a la PTH aumenta la producción local de RANK en los osteoblastos y reduce la secreción de osteoprotegerina (OPG). Estos cambios estimulan la diferenciación de los osteoclastos, lo que conduce al aumento de la resorción ósea y la liberación de calcio y fosfatos en el líquido extracelular. La exposición intermitente y breve a la PTH aumenta la masa ósea a través de la vía cAMP/IGF-I (*insulin-like growth factor-1*) en osteocitos y osteoblastos. Este efecto anabólico sobre el hueso, que produce el aumento de la masa ósea por la dosificación intermitente de PTH, se utiliza en el tratamiento de la osteoporosis (*véase* cuadro 8-2, cap. 8, *Tejido óseo*, pp. 255-256).
- La **excreción renal de calcio** disminuye por la estimulación de la reabsorción tubular de la PTH, que conserva así el calcio.
- La **excreción urinaria de fosfato** aumenta por la secreción de PTH, que disminuye de esta manera la concentración de fosfato en la sangre y los líquidos extracelulares.
- La **conversión renal de 25-OH vitamina D_3** en la hormona **1,25-$(OH)_2$ vitamina D_3** activa es regulada principalmente por la PTH, que estimula la actividad de la 1α-hidroxilasa y aumenta la producción de la hormona activa.
- La **absorción intestinal de calcio** aumenta bajo la acción de la PTH. Sin embargo, la vitamina D_3 posee un efecto mayor que el de la PTH sobre la absorción intestinal de calcio.

La PTH y la calcitonina tienen efectos recíprocos en la regulación de la concentración de calcio en la sangre.

Si bien la **PTH** aumenta la concentración de calcio en la sangre, el pico máximo después de su liberación no se alcanza hasta pasadas varias horas. Al parecer, la PTH tiene una acción homeostática bastante lenta y duradera. La **calcitonina**, en cambio, disminuye rápidamente la concentración de calcio en la sangre y su efecto máximo ocurre en aproximadamente 1 h; por lo tanto, posee una acción homeostática aguda y rápida.

TABLA 21-8 Hormona paratiroidea

Hormona	Composición	Fuente	Funciones principales
Hormona paratiroidea (PTH, paratohormona)	Polipéptido de 84 aminoácidos	Células principales[a]	Incrementa las concentraciones sanguíneas de calcio de tres maneras: 1) promueve la liberación de calcio desde el hueso (actúa sobre los osteoblastos con el sistema de señales RANK-RANKL, lo que incrementa la cantidad relativa de osteoclastos); 2) actúa sobre los riñones para estimular la reabsorción de calcio por los túbulos distales mientras inhibe la reabsorción de fosfato en los túbulos proximales; 3) aumenta la formación de la hormona activa 1,25-dihidroxicolecalciferol (1,25-$[OH]_2$ vitamina D_3) en los riñones, que promueve la reabsorción tubular del calcio.

[a]Algunos datos indican que las células oxífilas, que aparecen primero en la glándula paratiroidea durante la niñez (entre los 4 y los 7 años de edad) y aumentan en cantidad pasada la pubertad, también producen PTH.

RANK-RANKL, receptor activador del factor nuclear κB (NF-κB)-ligando del receptor activador del NF-κB.

■ GLÁNDULAS SUPRARRENALES

Las **glándulas suprarrenales** (**o adrenales**) son dos órganos pares localizados en el espacio retroperitoneal de la cavidad abdominal. La glándula derecha es aplanada y triangular, mientras que la glándula izquierda tiene forma de semiluna. Ambas están incluidas en el tejido adiposo perirrenal a la altura del polo superior de los riñones (fig. 21-20). Las glándulas suprarrenales secretan hormonas esteroideas y catecolaminas.

Las glándulas suprarrenales están cubiertas por una **cápsula** gruesa de tejido conjuntivo desde la que parten trabéculas que se introducen en el parénquima glandular y llevan vasos sanguíneos y nervios. El tejido parenquimatoso secretor está organizado en dos regiones bien definidas (fig. 21-21):

- La **corteza** es la porción secretora de esteroides. Se ubica debajo de la cápsula y constituye aproximadamente el 90% del peso de la glándula.
- La **médula** es la porción secretora de catecolaminas. Se localiza a mayor profundidad que la corteza y forma el centro de la glándula.

Las células parenquimatosas de la corteza y la médula son de origen embrionario diferente.

Desde una perspectiva embriológica, las células corticales se originan a partir del **mesénquima mesodérmico**, mientras que la médula se origina a partir de las células de la **cresta neural** que migran hacia la glándula en desarrollo (fig. 21-22). Si bien son de origen embrionario diferente, las dos porciones de la glándula suprarrenal están relacionadas funcionalmente (*véase* más adelante). Las células parenquimatosas de la corteza suprarrenal están controladas, en parte, por el lóbulo anterior de la hipófisis y participan en la regulación del metabolismo y el mantenimiento del equilibrio electrolítico normal (tabla 21-9).

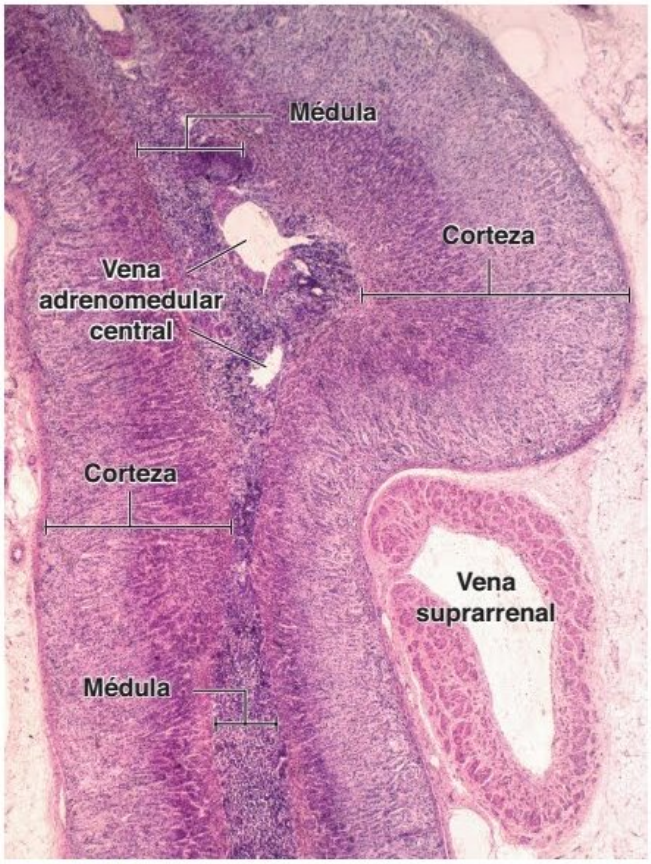

FIGURA 21-21. Microfotografía de la glándula suprarrenal. En esta imagen con poco aumento de una muestra teñida con H&E se observa el espesor total de la glándula suprarrenal con corteza en ambas superficies y una región central que contiene la médula. En la médula se observan siluetas de la vena central. Obsérvese que la porción más profunda de la corteza se tiñe más oscura que la porción externa, un reflejo del lípido descolorido en la zona glomerular y la región externa de la zona fasciculada. Esta sección también incluye un corte transversal de la vena suprarrenal, que se caracteriza por los haces de músculo liso dispuestos de forma longitudinal en su pared. 20×.

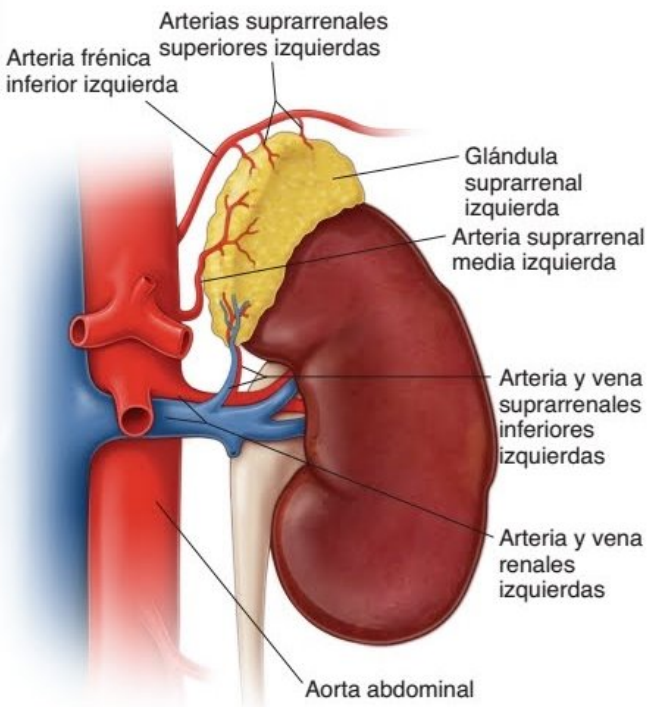

FIGURA 21-20. Topografía e irrigación de la glándula suprarrenal. En esta ilustración se muestra la ubicación de la glándula suprarrenal en el polo superior del riñón izquierdo. El tejido adiposo perirrenal se ha eliminado para poder mostrar la irrigación del órgano. Nótese que la glándula suprarrenal está irrigada por tres arterias. La arteria suprarrenal media se origina directamente en la aorta, mientras que las arterias suprarrenales superior e inferior se originan a partir de la arteria frénica inferior izquierda y la arteria renal izquierda, respectivamente. La sangre drena hacia la vena suprarrenal que, en el lado izquierdo, se vacía en la vena renal izquierda; en el lado derecho, su homóloga se vacía directamente en la vena cava inferior.

Irrigación sanguínea

Cada **glándula suprarrenal** es irrigada por las **arterias suprarrenales superior**, **media** e **inferior**, y es drenada por las **venas suprarrenales** (*véase* fig. 21-20). En el lado izquierdo, la vena suprarrenal drena en la vena renal izquierda; en el lado derecho, la vena suprarrenal drena directamente en la vena cava inferior. Estos vasos ramifican antes de ingresar en la cápsula y producen muchas arterias pequeñas que la penetran. En la cápsula, las arterias se ramifican para dar origen a tres patrones principales de distribución sanguínea (fig. 21-23). Los vasos forman un sistema que consiste en lo siguiente:

- **Capilares capsulares**, que irrigan la cápsula.
- **Capilares sinusoidales corticales fenestrados**, que irrigan la corteza y después drenan en los sinusoides capilares medulares fenestrados.

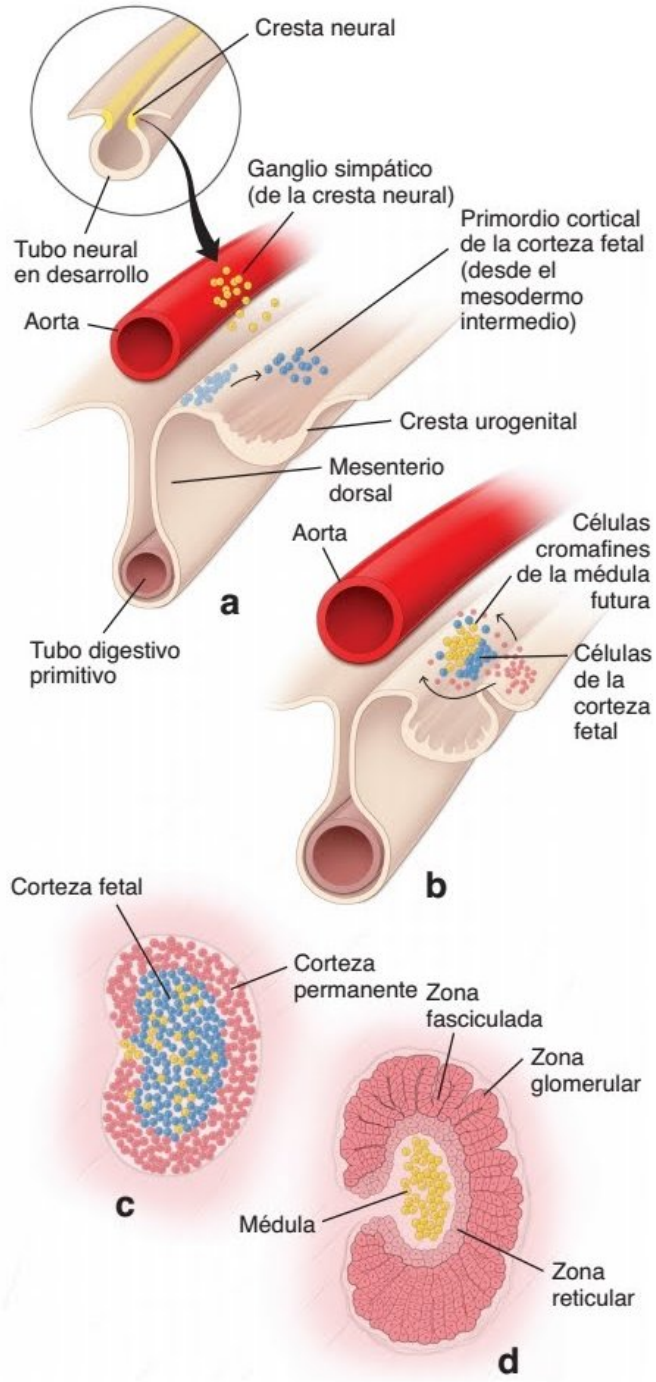

FIGURA 21-22. Desarrollo de la glándula suprarrenal. a. Se muestra cómo, en una etapa inicial, la corteza surge de células del mesodermo intermedio y la médula se diferencia de células de la cresta neural que migran desde las células del ganglio simpático adyacente. Las células que forman la corteza fetal se originan a partir de células mesoteliales ubicadas entre la raíz del mesenterio dorsal y las crestas urogenitales en desarrollo (futuras gónadas). Se dividen y se diferencian en células de la corteza fetal. **b.** Las células mesodérmicas de la corteza fetal rodean las células de la médula en desarrollo. Más tarde, más células mesenquimatosas llegan desde el mesotelio de la pared abdominal posterior. Estas rodean la masa celular original que contiene las células de la corteza fetal y las células cromafines. Estas células más tarde dan origen a la corteza permanente. **c.** En esta etapa (alrededor del séptimo mes de desarrollo), la corteza fetal representa cerca del 70% de la corteza. La corteza permanente se desarrolla por fuera de la corteza fetal. **d.** La corteza suprarrenal completamente desarrollada es visible a la edad de 4 meses. A esta edad, la corteza permanente reemplaza a la corteza fetal, que ha desaparecido por completo. Obsérvese la división de la corteza permanente en zonas totalmente desarrolladas.

- **Arteriolas medulares**, que atraviesan la corteza, ingresan en los tabiques y llevan sangre arterial a los **sinusoides capilares medulares**.

La médula tiene así una irrigación doble: sangre arterial desde las arteriolas medulares y sangre venosa desde los capilares sinusoidales corticales que ya han irrigado la corteza. Las vénulas que se originan a partir de los sinusoides medulares y corticales drenan en las pequeñas venas colectoras suprarrenales medulares, que se reúnen para formar la gran **vena adrenomedular central**, que desemboca directamente como la vena suprarrenal en la vena cava inferior en el lado derecho y en la vena renal izquierda en el lado izquierdo (*véase* fig. 21-20). En los humanos, la vena adrenomedular central y sus tributarias son un tanto inusuales, en el sentido de que poseen una túnica media con haces conspicuos de células musculares lisas de orientación longitudinal (fig. 21-24, p. 812). La contracción sincrónica de los haces musculares lisos longitudinales, a lo largo de la vena adrenomedular central y sus tributarias, reduce el volumen de la glándula suprarrenal. Esta disminución de volumen mejora el flujo de salida de las hormonas desde la médula suprarrenal hacia la circulación, una acción comparable a exprimir una esponja empapada de líquido.

Los **vasos linfáticos** están presentes en la cápsula y el tejido conjuntivo que rodea los vasos sanguíneos de mayor calibre en la glándula. También se les ha encontrado en el parénquima de la médula suprarrenal. Los vasos linfáticos desempeñan un papel importante en la distribución de la **cromogranina A**, un producto de secreción de las células cromafines. La cromogranina A es un complejo de proteínas de almacenamiento intracelular de 48 kDa para la adrenalina y la noradrenalina, y también es una molécula precursora de varios péptidos reguladores que incluyen la vasostatina, la pancreastatina, la catestatina y la parastatina. Estos péptidos modulan la función neuroendocrina de las células cromafines (efecto autocrino) y otras células en órganos distantes.

Células de la médula suprarrenal

Las células cromafines localizadas en la médula suprarrenal son inervadas por las neuronas simpáticas presinápticas.

La porción central de la glándula suprarrenal, la **médula**, está compuesta por el parénquima de células epitelioides grandes (poco sensibles a la tinción) denominadas ***células cromafines*** (**células medulares**), tejido conjuntivo, capilares sinusoidales abundantes y nervios. Las células cromafines son, en realidad, neuronas modificadas (cuadro 21-5, p. 814). Muchas fibras nerviosas simpáticas presinápticas mielínicas pasan directamente a las células cromafines de la médula (*véase* cap. 12, *Tejido nervioso*). Cuando los impulsos nerviosos transportados por las fibras simpáticas alcanzan las células cromafines secretoras de catecolaminas, estas liberan sus productos de secreción. Por lo tanto, las células cromafines son consideradas el equivalente de las neuronas postsinápticas. Sin embargo, carecen de prolongaciones axónicas. Algunos estudios experimentales han mostrado que cuando las células cromafines crecen en cultivo, extienden prolongaciones parecidas a axones. No obstante, el crecimiento axónico se puede inhibir mediante glucocorticoides (hormonas secretadas por la corteza suprarrenal). En consecuencia, las hormonas de la corteza suprarrenal ejercen un control sobre la morfología de las células cromafines e impiden que se formen prolongaciones nerviosas. Por lo tanto, las células cromafines se parecen más a las células endocrinas típicas porque su producto de secreción ingresa en la circulación a través de los capilares fenestrados.

Las **células ganglionares** también están presentes en la médula. Sus axones se extienden de forma periférica hacia el parénquima de

TABLA 21-9 Hormonas de las glándulas suprarrenales

Hormona	Composición	Fuente	Funciones principales
Corteza suprarrenal			
Mineralocorticoides: aldosterona (el 95% de la actividad mineralocorticoide corresponde a la aldosterona)	Hormonas esteroideas (derivadas del colesterol)	Células parenquimatosas de la zona glomerular	Contribuyen a controlar la homeostasis electrolítica (actúan sobre los túbulos distales del riñón para aumentar la reabsorción de sodio y reducir la reabsorción de potasio); tienen la función de mantener el equilibrio osmótico en la orina e impedir la acidosis sérica.
Glucocorticoides: corticoesterona y cortisol (el 95% de la actividad glucocorticoide corresponde al cortisol)	Hormonas esteroideas (derivadas del colesterol)	Células parenquimatosas de la zona fasciculada (y en menor cantidad de la zona reticular)	Promueven el metabolismo normal, en particular el de los hidratos de carbono (aumentan el ritmo de transporte de aminoácidos hacia el hígado, promueven la eliminación de las proteínas del músculo esquelético y su transporte hacia el hígado, reducen el ritmo del metabolismo de la glucosa en las células y estimulan la síntesis de glucógeno en el hígado, estimulan la movilización de los lípidos desde sus sitios de depósito para usar la energía); proporcionan resistencia al estrés; suprimen la respuesta inflamatoria y algunas reacciones alérgicas.
Gonadocorticoides (andrógenos suprarrenales): DHEA, DHEAS y androstenodiona (en hombres y mujeres)	Hormonas esteroideas (derivadas del colesterol)	Células parenquimatosas de la zona reticular (y en menor cantidad de la zona fasciculada)	Al igual que los andrógenos débiles, inducen el desarrollo del vello axilar y púbico en las mujeres durante la pubertad; causan efectos masculinizantes; con una concentración sérica normal, su función es insignificante.
Médula suprarrenal			
Adrenalina y noradrenalina (en los humanos el 80% de adrenalina)	Catecolaminas (derivadas de los aminoácidos)	Células cromafines	Simpaticomiméticas (producen efectos similares a los inducidos por la división simpática del sistema nervioso autónomo);[a] aumentan la frecuencia cardíaca y la presión arterial; reducen el flujo sanguíneo hacia las vísceras y la piel; estimulan la conversión de glucógeno en glucosa; incrementan la transpiración; inducen la dilatación bronquiolar; aumentan la frecuencia respiratoria; disminuyen la digestión; reducen la producción de enzimas por las glándulas del sistema digestivo; disminuyen la producción de orina.

[a]Las catecolaminas influyen sobre la actividad del epitelio glandular, el músculo cardíaco y el músculo liso ubicados en las paredes de los vasos sanguíneos y las vísceras. *DHEA*, deshidroepiandrosterona; *DHEAS*, sulfato de deshidroepiandrosterona.

la corteza suprarrenal para modular su actividad secretora e inervar los vasos sanguíneos, y continúan fuera de la glándula hacia los nervios esplácnicos que inervan los órganos abdominales.

Las células cromafines de la médula suprarrenal tienen una función secretora.

Las **células cromafines** se encuentran organizadas en grupos ovoides y cordones cortos anastomosados. Los capilares sanguíneos están dispuestos en estrecha relación con el parénquima. Estos se originan a partir de los capilares corticales o como ramas de las arteriolas corticales.

Desde un punto de vista estructural, las células cromafines se caracterizan por numerosas vesículas de secreción, cuyos diámetros oscilan entre 100 y 300 nm, cisternas del RER y un aparato de Golgi bien desarrollado. El material secretorio dentro de las vesículas puede teñirse de manera específica para demostrar histoquímicamente que las catecolaminas adrenalina y noradrenalina secretadas por las células cromafines son producidas por diferentes tipos de células (fig. 21-25). El MET también permite observar dos poblaciones de células cromafines que se distinguen por la índole de sus vesículas limitadas por membrana:

- Las células de una población contienen solamente **vesículas de gran tamaño con centro denso**. Estas células secretan noradrenalina.
- Las células de la otra población **contienen vesículas** más pequeñas, más homogéneas y menos densas. Estas células secretan adrenalina.

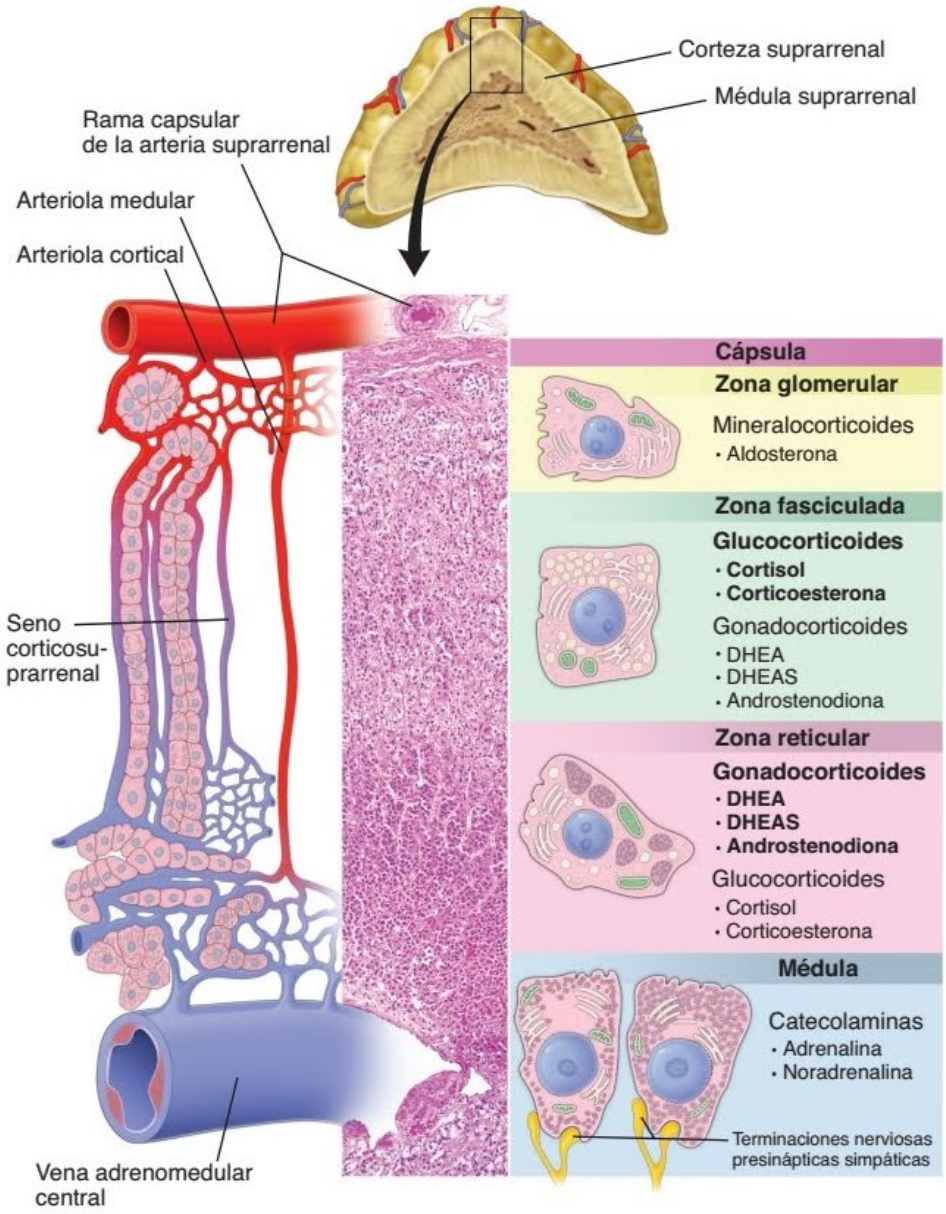

FIGURA 21-23. Organización e irrigación sanguínea de la glándula suprarrenal humana. En este diagrama se muestra la irrigación sanguínea de la corteza y la médula suprarrenales. Las arteriolas corticales forman una red de capilares que drenan en una segunda red capilar en la médula. La red capilar medular está formada principalmente por las arteriolas medulares y drenan en la vena medular central. Aquí se observan la médula suprarrenal, las zonas de la corteza y las características de los tipos celulares básicos y sus productos de secreción. *DHEA*, deshidroepiandrosterona; *DHEAS*, sulfato de deshidroepiandrosterona.

La exocitosis de las vesículas de secreción es desencadenada por la liberación de acetilcolina desde los axones simpáticos presinápticos que establecen sinapsis con cada célula cromafín.

La **adrenalina** y la **noradrenalina** constituyen menos del 20% del contenido de las vesículas medulares de secreción. Las vesículas también contienen grandes cantidades de proteínas solubles de 48 kDa, denominadas ***cromograninas***, que parecen conferir densidad al contenido de las vesículas. Estas proteínas, junto con el ATP y el Ca^{2+}, podrían ayudar a fijar las catecolaminas de bajo peso molecular y se liberan con las hormonas durante la exocitosis. Las catecolaminas, sintetizadas en el citosol, son transportadas al interior de las vesículas por la acción de la ATPasa activada por magnesio en la membrana de la vesícula. Los fármacos como la **reserpina**, que provocan una disminución de catecolaminas de las vesículas, podrían intervenir mediante la inhibición de este mecanismo de transporte.

Los glucocorticoides secretados en la corteza inducen la conversión de la noradrenalina en adrenalina en las células cromafines.

Los **glucocorticoides** producidos en la corteza suprarrenal alcanzan la médula directamente a través de la continuidad que hay entre los capilares sinusoidales corticales y los medulares. Estos inducen la enzima que cataliza la metilación de noradrenalina para producir adrenalina. La índole del flujo sanguíneo se correlaciona con las diferencias regionales en la distribución de las células cromafines que contienen noradrenalina y adrenalina. Las células que contienen adrenalina son más abundantes en las regiones de la médula irrigadas con sangre que ha pasado a través de los sinusoides corticales y, por lo tanto, contiene glucocorticoides secretados. En algunas especies, las células que contienen noradrenalina son más abundantes en aquellas regiones de la médula irrigadas por capilares derivados de las arteriolas corticales.

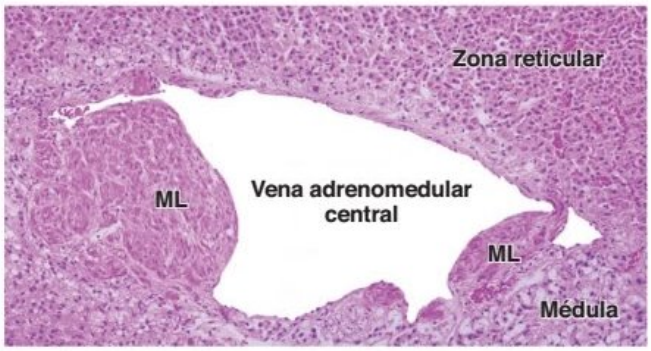

FIGURA 21-24. Microfotografía de la vena adrenomedular central. En la imagen se muestra el centro de la glándula suprarrenal con una vena adrenomedular central en *medio*. La pared de la vena tiene un aspecto muy irregular, con varias prominencias de músculo liso (*ML;* también llamadas *almohadillas musculares*) en la luz. Dichas prominencias son haces longitudinales de músculo liso de la túnica media. En las regiones donde no hay haces musculares, las células de la médula suprarrenal (*parte inferior de la imagen*) o a veces la corteza suprarrenal (*parte superior de la imagen*) están separadas de la luz solo por una capa delgada de túnica íntima. Obsérvese la estrecha proximidad de la zona reticular con la luz de la vena. 180×.

Las catecolaminas, con cooperación de los glucocorticoides, preparan al cuerpo para la respuesta de "lucha o huida".

La **liberación súbita de catecolaminas** establece las condiciones para el uso máximo de energía y, así, para el esfuerzo físico máximo.

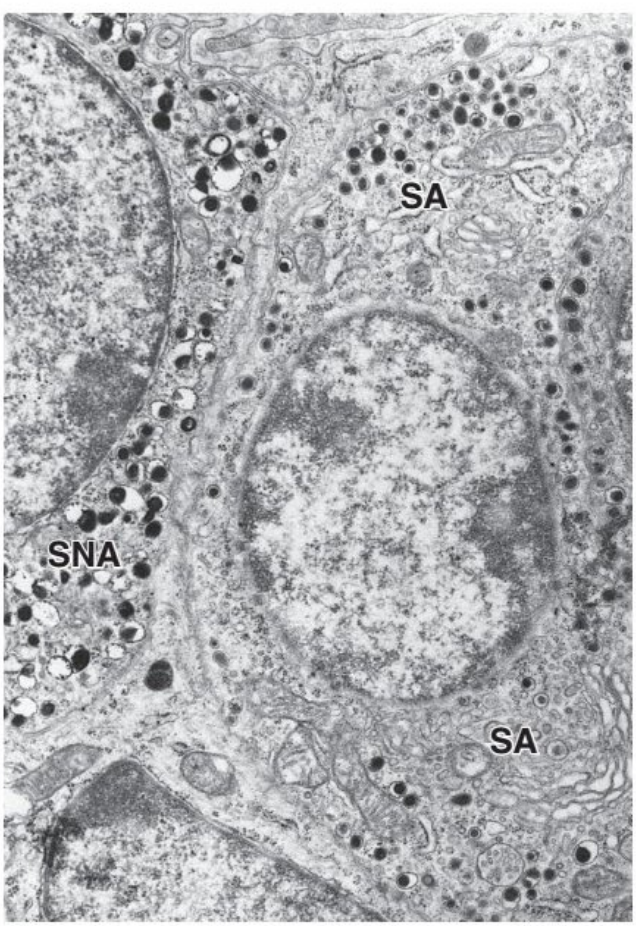

FIGURA 21-25. Microfotografía electrónica de células medulares. Aquí se ven dos tipos de células medulares. Las células secretoras de noradrenalina (*SNA*) se identifican por sus vesículas, que contienen un centro muy denso. Las células secretoras de adrenalina (*SA*) poseen vesículas con gránulos menos electrodensos. 15 000×.

Tanto la adrenalina como la noradrenalina estimulan la glucogenólisis (liberación de glucosa a la circulación) y la movilización de los ácidos grasos libres desde el tejido adiposo. La liberación de catecolaminas también causa un aumento en la presión arterial, la dilatación de los vasos sanguíneos coronarios, la vasodilatación de vasos que irrigan el sistema musculoesquelético, la vasoconstricción de los vasos que transportan sangre a la piel y el tubo digestivo, el aumento de la frecuencia y gasto cardíacos, así como el incremento de la frecuencia respiratoria y la profundidad inspiratoria.

Subdivisión de la corteza suprarrenal

La **corteza suprarrenal** está dividida en tres zonas de acuerdo con la disposición de sus células (fig. 21-26):

- **Zona glomerular**, la zona externa angosta que constituye hasta el 15% del volumen cortical.
- **Zona fasciculada**, la zona media gruesa que representa alrededor del 80% del volumen cortical.
- **Zona reticular**, la zona interna que constituye el 5-7% del volumen cortical, pero es más gruesa que la zona glomerular dada su ubicación más central.

Zona glomerular

Las células de la **zona glomerular** (*lat. glomus*, *pelota*) están dispuestas muy juntas en grupos ovoides y columnas curvas que continúan en los cordones celulares de la zona fasciculada (*véase* fig. 21-26a). Las células de la zona glomerular son relativamente pequeñas y cilíndricas o piramidales (*véase* fig. 21-23). Sus núcleos esféricos aparecen apiñados y son hipercromáticos. En los humanos, algunas regiones de la corteza pueden carecer de una zona glomerular reconocible. Una red extensa de capilares sinusoidales fenestrados rodea cada grupo celular. Las células poseen abundante retículo endoplasmático liso (REL), múltiples complejos de Golgi, grandes mitocondrias con crestas laminares, ribosomas libres y algo de RER. Las inclusiones lipídicas son escasas.

La zona glomerular secreta aldosterona, que participa en el control de la presión arterial.

Las células de la zona glomerular secretan un **mineralocorticoide** primario llamado ***aldosterona***, un compuesto que participa en la regulación de la homeostasis del sodio y el potasio, así como en el equilibrio hídrico. La aldosterona actúa sobre las células principales en los túbulos distales de la nefrona en los riñones, la mucosa gástrica y las glándulas salivales y sudoríparas para estimular la reabsorción de sodio en estos sitios y la excreción de potasio de los riñones. La aldosterona es producida a partir del **colesterol** por una serie de reacciones enzimáticas controladas por la angiotensina II (*véase* más adelante). El último paso de la biosíntesis de la aldosterona se ve facilitado por la **aldosterona-sintasa**, que se expresa exclusivamente en las células de la zona glomerular. Estas células carecen de la enzima 17α-hidrolasa y, por lo tanto, son incapaces de producir otras hormonas esteroideas suprarrenales, como el cortisol o los andrógenos suprarrenales.

El sistema renina-angiotensina-aldosterona proporciona control por retroalimentación para la zona glomerular.

La zona glomerular está bajo control por retroalimentación del **sistema renina-angiotensina-aldosterona** (**SRAA**). Las **células yuxtaglomerulares** del riñón liberan **renina** en respuesta a la reducción de la presión arterial o una concentración sanguínea de sodio reducida. La renina circulante cataliza la conversión del **angiotensinógeno** sérico en **angiotensina I** (proangiotensina), que a su vez es convertida en **angiotensina II** (angiotensina) por la enzima convertidora de

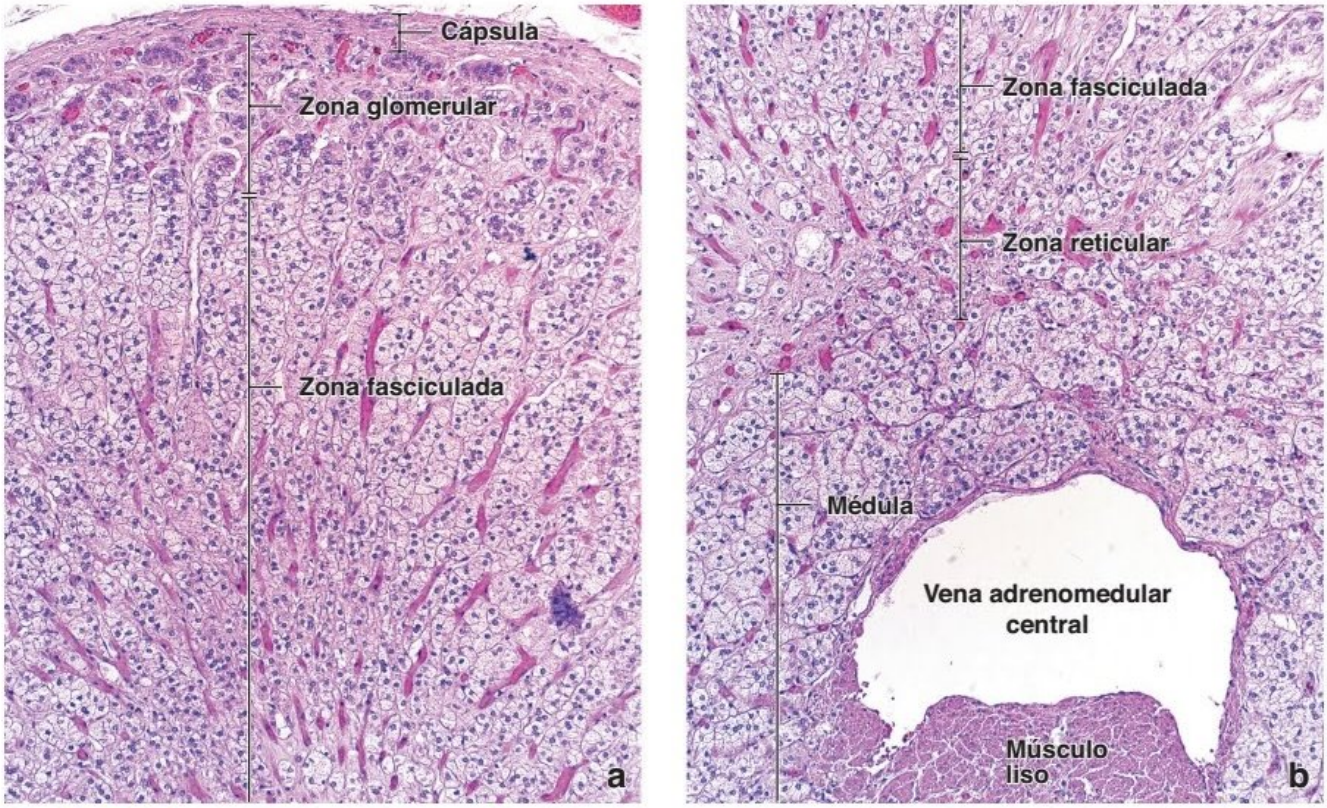

FIGURA 21-26. Microfotografía de la corteza y la médula de la glándula suprarrenal humana. a. En la imagen se muestra la corteza externa teñida con H&E. Aparecen el tejido conjuntivo de la cápsula, la zona glomerular y la zona fasciculada. Los cordones celulares rectos, que caracterizan la zona fasciculada, se encuentran en continuidad con la zona glomerular. Entre los cordones se localizan los capilares y las menos abundantes arteriolas. Las franjas rojizas corresponden a capilares dilatados llenos de eritrocitos. 120×. **b.** Aquí se muestran las regiones profundas de la zona fasciculada, la zona reticular y la médula. Nótese que los cordones lineales ordenados de la zona fasciculada ceden lugar a grupos irregulares de células de la zona reticular. En cambio, la médula está compuesta por grupos de células ovoides y cordones celulares cortos interconectados. Aquí también se observa una vena adrenomedular central. Obsérvese el haz de músculo liso grueso, en corte transversal, en parte de su pared. 120×.

angiotensina (ECA, ahora denominada *peptidil-dipeptidasa A*) en el pulmón. Entonces, la angiotensina II estimula las células de la zona glomerular para producir y secretar **aldosterona**. A medida que la presión arterial, la concentración de sodio y el volumen sanguíneo aumentan en respuesta a la aldosterona, se inhibe la liberación de renina desde las células yuxtaglomerulares. Los fármacos que inhiben la ECA en el pulmón son eficaces en el tratamiento de la **hipertensión esencial crónica**.

Zona fasciculada

Las células de la **zona fasciculada** *(lat. fascis, fascículo)* son grandes y poliédricas. Se disponen en cordones rectos y largos, de una o dos células de espesor, separados por los capilares sinusoidales (*véase* fig. 21-26a). Las células de la zona fasciculada poseen un núcleo esferoideo que se tiñe levemente. Las células binucleadas son habituales en esta zona. El MET revela las características típicas de las células secretoras de esteroides, a saber: un REL muy desarrollado (más desarrollado que en las células de la zona glomerular) y mitocondrias con crestas tubulares. También presentan un aparato de Golgi bien desarrollado y abundantes perfiles de RER que pueden conferir una basofilia leve a algunas partes del citoplasma (fig. 21-27). Sin embargo, el citoplasma en general es acidófilo y contiene una gran cantidad de inclusiones lipídicas, si bien suele aparecer vacuolado en los cortes histológicos de rutina debido a la extracción de lípidos durante la deshidratación. Las inclusiones lipídicas contienen grasas neutras, ácidos grasos, colesterol y fosfolípidos que son precursores de las hormonas esteroideas secretadas por estas células.

La secreción principal de la zona fasciculada consiste en glucocorticoides que regulan el metabolismo de la glucosa y los ácidos grasos.

Las células en la zona fasciculada no pueden producir aldosterona porque carecen de la enzima aldosterona-sintasa. Sin embargo, poseen otras dos importantes enzimas, la 17α-hidrolasa y la 17,20-liasa, para producir **glucocorticoides** y pequeñas cantidades de **gonadocorticoides** (**andrógenos suprarrenales**). Los glucocorticoides reciben su nombre por el papel que desempeñan en la regulación de la **gluconeogénesis** (síntesis de glucosa) y de la **glucogénesis** (polimerización de glucógeno). Uno de los glucocorticoides principales secretados por la zona fasciculada, el **cortisol**, actúa sobre muchas células y tejidos diferentes para incrementar la disponibilidad metabólica de la glucosa y de los ácidos grasos, que son fuentes de energía inmediata. Otro glucocorticoide, la **corticoesterona**, es secretada y circula en la sangre en concentraciones 10-20 veces inferiores a las del cortisol. Entre sus muchas funciones, los glucocorticoides pueden tener efectos distintos (hasta contrarios) en los diferentes tejidos:

- En el **hígado**, los glucocorticoides estimulan la conversión de los aminoácidos en glucosa, estimulan la polimerización de la glucosa en glucógeno y promueven la captación de aminoácidos y ácidos grasos.
- En el **tejido adiposo**, los glucocorticoides estimulan la degradación de los lípidos en glicerol y ácidos grasos libres.
- En **otros tejidos**, reducen el ritmo de utilización de la glucosa y promueven la oxidación de los ácidos grasos.

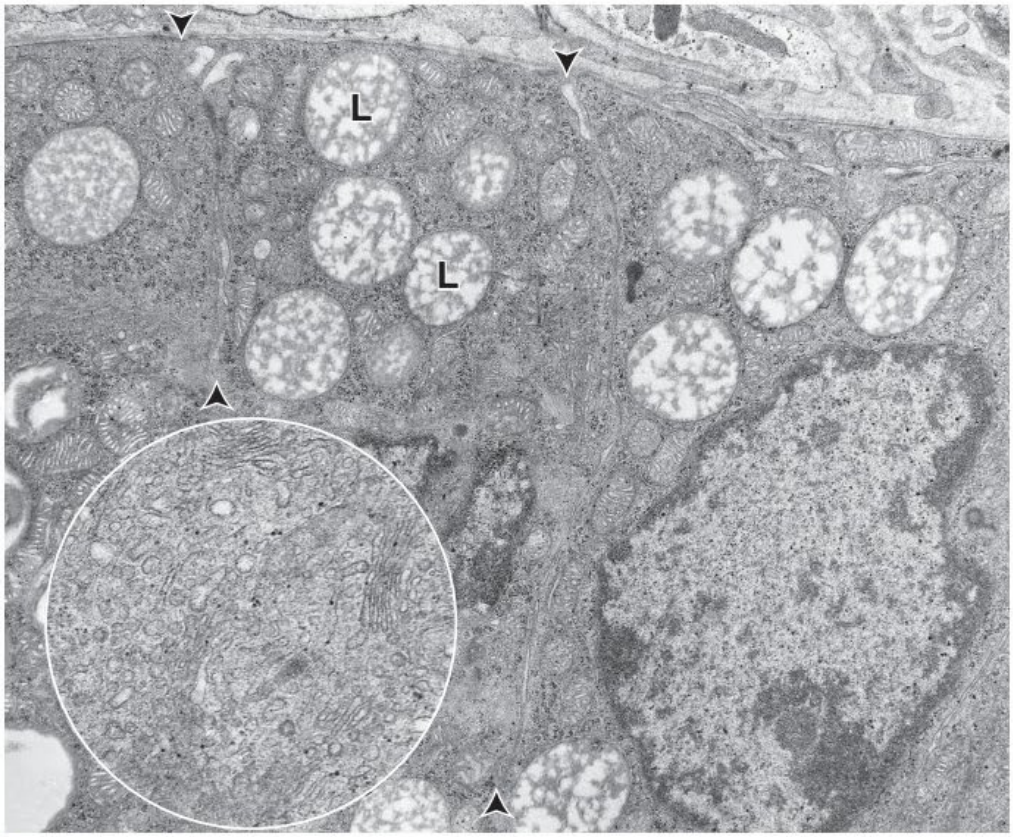

FIGURA 21-27. Microfotografía electrónica de células de la zona fasciculada. El límite entre las células contiguas del cordón se indica mediante *puntas de flecha*. Las inclusiones lipídicas (*L*) son abundantes (se ha extraído el lípido parcialmente). 15 000×. **Detalle.** Un mayor aumento de una región de la célula en la *parte superior* de la microfotografía permite ver un REL extenso, característico de las células secretoras de esteroides. También son visibles porciones del aparato de Golgi. 40 000×.

CUADRO 21-5

CORRELACIÓN CLÍNICA: CÉLULAS CROMAFINES Y FEOCROMOCITOMA

Las **células cromafines** (llamadas así porque reaccionan con las sales de cromo) de la médula suprarrenal son parte del sistema neuroendocrino difuso (SNED). Se piensa que la reacción cromafín incluye la oxidación y la polimerización de las catecolaminas contenidas dentro de las vesículas de secreción de estas células. Tradicionalmente, las células cromafines se definen como derivadas del neuroectodermo, inervadas por fibras nerviosas simpáticas presinápticas y capaces de sintetizar y secretar catecolaminas.

El ***feocromocitoma***, un tumor raro derivado de las células cromafines, produce cantidades excesivas de catecolaminas. Dado que las células cromafines también se encuentran fuera de la médula suprarrenal, en los ganglios simpáticos paravertebrales, prevertebrales y otros sitios, sus tumores también pueden originarse fuera de la glándula suprarrenal. Estos feocromocitomas extrasuprarrenales se denominan ***paragangliomas*** porque los grupos dispersos de células cromafines, que se localizan entre los componentes del SNA o cerca de ellos, reciben el nombre de *paraganglios*. Los feocromocitomas pueden causar síntomas episódicos relacionados con los efectos de la secreción excesiva de catecolaminas, que a menudo se describen como **"regla de los 10"**:

- 10% son extrasuprarrenales (paragangliomas) y, de ellos, 10% están fuera del abdomen.
- 10% afectan a niños.
- 10% son múltiples o bilaterales.
- 10% no están asociados con hipertensión.
- 10% son malignos.
- 10% son congénitos.
- 10% recidivan después de la extirpación quirúrgica.
- 10% se encuentran por casualidad durante estudios de diagnóstico por imagen no relacionados.

Los feocromocitomas pueden precipitar una hipertensión potencialmente mortal, arritmias cardíacas, ansiedad y temor de una muerte inminente. La mayoría de los feocromocitomas contienen, de forma predominante, células cromafines que secretan noradrenalina, en comparación con la médula suprarrenal normal que se compone (cerca del 85%) de células secretoras de adrenalina. La estimulación de los receptores α-adrenérgicos produce aumentos de la presión arterial y de la contractilidad cardíaca, glucogenólisis, gluconeogénesis y relajación intestinal. La estimulación de los receptores β-adrenérgicos provoca aumentos de la frecuencia y la contractilidad cardíacas. La resección quirúrgica del tumor es el tratamiento de elección. Para prevenir las crisis hipertensivas durante la cirugía, es necesario un control riguroso con bloqueadores α y β.

- En **células** como los fibroblastos, inhiben la síntesis de proteínas e incluso promueven el catabolismo proteínico para proporcionar aminoácidos para su conversión hepática en glucosa.

Los **glucocorticoides** también disminuyen las respuestas inmunitarias e inflamatorias; como consecuencia de esto último, inhiben la curación de las heridas. La **hidrocortisona**, una forma sintética del cortisol, se utiliza en el tratamiento de las **alergias** y la **inflamación**. Disminuye la respuesta inflamatoria al suprimir la producción de las interleucinas (IL) 1 y 2 por parte de los linfocitos y los macrófagos. Los glucocorticoides también estimulan la destrucción de los linfocitos en los nódulos linfáticos e inhiben la mitosis de los linfoblastos transformados.

La ACTH regula la secreción de la zona fasciculada.

La secreción y la producción de glucocorticoides y esteroides sexuales por parte de la zona fasciculada están bajo control por retroalimentación del sistema **CRH-ACTH**. La ACTH es necesaria para la proliferación y el mantenimiento celulares; también estimula la síntesis de esteroides y aumenta el flujo sanguíneo a través de la glándula suprarrenal. En los animales, la administración de ACTH causa hipertrofia en la zona fasciculada.

Los glucocorticoides circulantes pueden actuar directamente sobre la hipófisis, aunque generalmente ejercen su control (por retroalimentación) sobre las neuronas del núcleo arcuato del hipotálamo, ocasionando la liberación de CRH en la circulación porta hipotalamohipofisaria. Ciertos hallazgos también indican que los glucocorticoides circulantes y los efectos fisiológicos que producen estimulan centros encefálicos superiores que, a su vez, determinan la liberación de CRH por las neuronas hipotalámicas.

Zona reticular

Las células de la **zona reticular** (*lat. rete, red*) son notablemente más pequeñas que las de la zona fasciculada y sus núcleos son más hipercromáticos (*véase* fig. 21-23). Están dispuestas en cordones anastomosados separados por capilares fenestrados. Las células tienen una cantidad relativamente pequeña de inclusiones lipídicas. Se observan células tanto claras como oscuras. Las células oscuras tienen abundantes gránulos de gran tamaño del pigmento lipofuscina y núcleos hipercromáticos. Las células de esta zona son pequeñas debido a que tienen menos citoplasma que las células de la zona fasciculada y, por lo tanto, los núcleos aparecen más compactos. Presentan las características de las células secretoras de esteroides: un REL bien desarrollado y muchas mitocondrias alargadas con crestas tubulares, pero tienen poco RER.

La secreción principal de la zona reticular son los gonadocorticoides (andrógenos suprarrenales).

La secreción principal de las células de la zona reticular consiste en **gonadocorticoides** (**andrógenos suprarrenales**), sobre todo **deshidroepiandrosterona** (**DHEA**), **sulfato de deshidroepiandrosterona** (**DHEAS**) y **androstenodiona**. Las células también secretan algunos glucocorticoides, pero en cantidades mucho menores que las de la zona fasciculada. Aquí también el glucocorticoide secretado en mayor proporción es el **cortisol**.

La DHEA y el DHEAS son menos potentes que los andrógenos producidos por las gónadas, pero tienen un efecto sobre el desarrollo de los **caracteres sexuales secundarios**. En los hombres, los andrógenos suprarrenales son de escasa importancia, dado que la testosterona producida por el testículo es un andrógeno mucho más poderoso. No obstante, en las mujeres, los andrógenos suprarrenales estimulan el crecimiento del vello axilar y púbico durante la pubertad y la adolescencia. La DHEA puede convertirse en una androstenodiona y, después, en andrógenos más potentes, como la testosterona y los estrógenos en los tejidos periféricos. La enzima clave que favorece la conversión de la androstenodiona en testosterona es la **17-cetoesteroide-reductasa** (**17KSR**, ***ketosteroid reductase***, ahora denominada *17-oxoesteroide-reductasa*), y esta reacción es la vía principal de producción de testosterona en la mujer.

La zona reticular también es regulada por el control por retroalimentación del sistema CRH-ACTH y se atrofia después de una **hipofisectomía**. La ACTH exógena mantiene la estructura y la función de la zona reticular después de una hipofisectomía.

Glándula suprarrenal fetal

La glándula suprarrenal fetal consiste en una corteza externa permanente estrecha y una corteza o zona fetal interna gruesa.

Una vez que está completamente establecida, la **glándula suprarrenal fetal** es inusual en términos de su organización y su gran tamaño en comparación con otros órganos en desarrollo. La glándula se origina a partir de las células mesoteliales de origen mesodérmico localizadas entre la raíz del mesenterio y las crestas urogenitales en desarrollo (*véase* fig. 21-22a). Las células mesodérmicas penetran el mesénquima subyacente y dan origen a una gran masa celular eosinófila que se convertirá en la corteza fetal funcional (*véase* fig. 21-22b). Más tarde, una segunda oleada de células derivadas del mesotelio de la pared abdominal posterior rodea la masa celular primaria (*véase* fig. 21-22b). Cerca del cuarto mes de gestación, la glándula suprarrenal alcanza su masa máxima en términos de peso corporal y es solo un poco más pequeña que el riñón contiguo (*véase* fig. 21-22c). Al final de la gestación, las glándulas suprarrenales son equivalentes en tamaño y peso a las del adulto y producen 100-200 mg de compuestos esteroideos por día, cerca del doble de la producción de las glándulas adultas.

El aspecto histológico de la glándula suprarrenal fetal es superficialmente similar al de la glándula suprarrenal de un adulto. Durante la última etapa de la vida fetal, la mayor parte de la glándula consiste en cordones de células eosinófilas grandes que constituyen aproximadamente el 80% de su masa. Esta porción de la glándula, conocida como ***corteza fetal*** (o también **zona fetal**), se origina a partir de la migración inicial de células mesodérmicas. El resto de la glándula está compuesta por una capa periférica de células pequeñas con citoplasma escaso. Esta porción, conocida como ***corteza permanente***, se origina a partir de la migración celular mesodérmica secundaria. Esta angosta corteza permanente, cuando está completamente establecida en el embrión, se parece a la zona glomerular del adulto. Las células están dispuestas en grupos arqueados que se extienden en forma de cordones breves que, a su vez, se continúan con los cordones de la zona fetal subyacente (fig. 21-28). En los preparados teñidos con H&E, el citoplasma de las células de la corteza permanente exhibe algo de basofilia; en combinación con los núcleos compactos, esto le confiere a esta porción de la glándula un tinte azul, en contraste con la tinción eosinófila de la zona fetal.

Con el MET, las células de la corteza permanente exhiben pequeñas mitocondrias con crestas laminares, abundantes ribosomas y pequeñas siluetas de Golgi. Las células de la zona fetal, en cambio, son mucho más grandes y están dispuestas en cordones irregulares de ancho variable. Con el MET, estas células presentan mitocondrias esferoideas con crestas tubulares, inclusiones lipídicas pequeñas, un RER extenso (que es la causa de la eosinofilia del citoplasma) y múltiples siluetas de Golgi. En conjunto, estas características son distintivas de las células secretoras de esteroides.

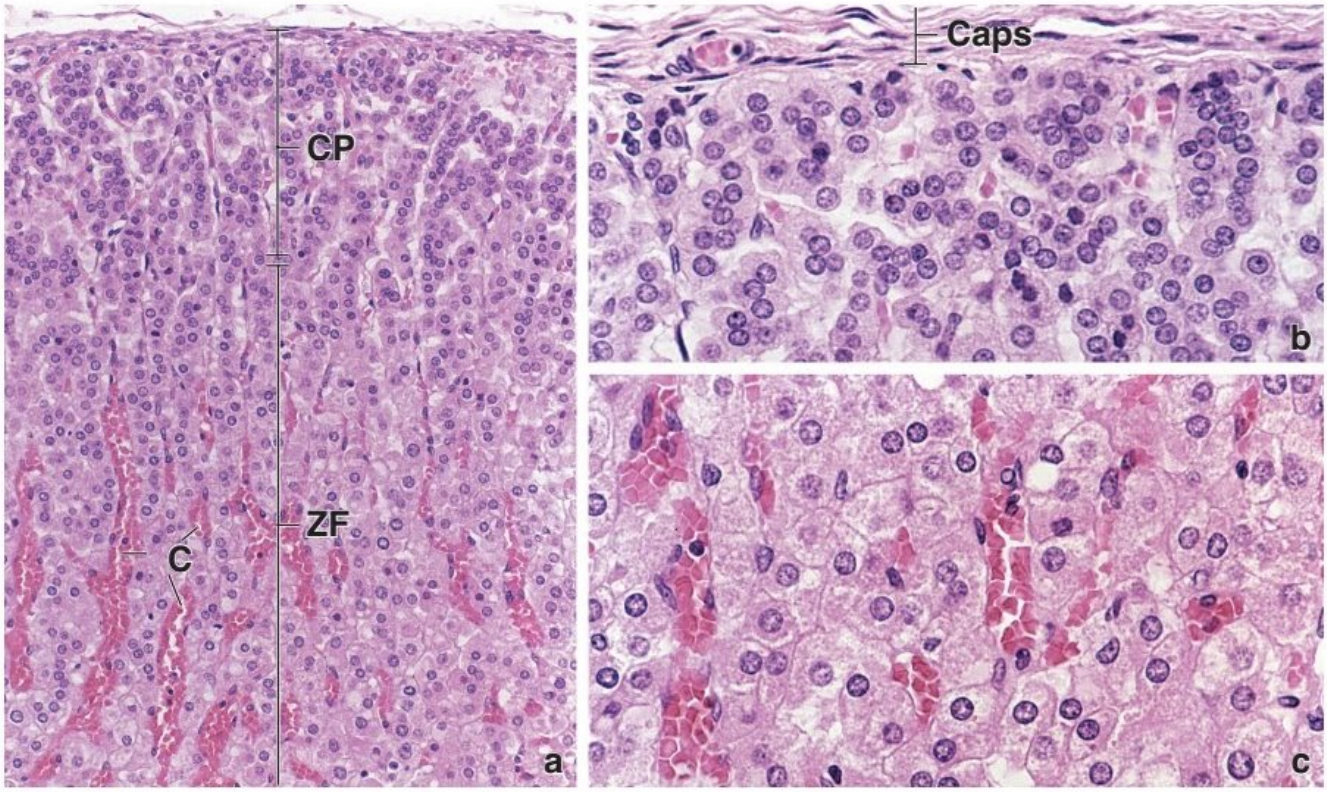

FIGURA 21-28. Microfotografías de la glándula suprarrenal de un feto humano. a. Imagen con poco aumento de un corte teñido con H&E. La corteza permanente (*CP*) se indica en la parte superior. Abajo se encuentra la zona fetal (*ZF*) con células dispuestas en cordones lineales anastomosados. Algunos de los capilares (*C*) están dilatados por su contenido de eritrocitos, lo que los hace más visibles. 100×. **b.** Una microfotografía de la misma muestra, pero con *mayor aumento*, presenta la cápsula (*Caps*) y la corteza permanente subyacente. Las células están dispuestas en grupos arqueados que se extienden en forma de cordones cortos. Obsérvese la estrecha proximidad de los núcleos y la poca cantidad de citoplasma de estas células. 200×. **c.** En esta microfotografía se muestran las células de la zona fetal con el mismo aumento que en **b**. Nótese el tamaño (un poco mayor) de los núcleos y la cantidad considerable de citoplasma en cada célula de la zona fetal. También obsérvese el citoplasma eosinófilo comparado con el citoplasma más basófilo de las células de la corteza permanente. 200× (muestra original cortesía del Dr. William H. Donnelly).

CUADRO 21-6

CONSIDERACIONES FUNCIONALES: BIOSÍNTESIS DE LAS HORMONAS SUPRARRENALES

El **colesterol** es el precursor básico de varias hormonas esteroideas (corticoesteroides), hormonas sexuales, ácidos biliares y vitamina D. Alrededor de la mitad del colesterol en el organismo proviene de la dieta; la otra mitad procede de la biosíntesis *de novo*. La síntesis de colesterol se produce en el citoplasma y los orgánulos a partir de acetil-coenzima A. De la cantidad producida en un día, la biosíntesis en el hígado corresponde a alrededor del 10%, mientras que los intestinos producen más o menos el 15%. Además, una pequeña porción de colesterol es sintetizada por las células de la corteza suprarrenal. Tanto el colesterol de la dieta como el sintetizado *de novo* se transportan dentro de las **lipoproteínas de baja densidad** (**LDL**, ***low-density lipoproteins***). El colesterol se almacena en las inclusiones lipídicas dentro del citoplasma de las células de la corteza suprarrenal, en forma de ésteres de colesterol.

Las hormonas esteroideas en las glándulas suprarrenales se sintetizan a partir de los ésteres de colesterol por la escisión de parte de la cadena lateral y modificaciones en sitios específicos en el resto de la molécula. Las enzimas que catalizan estas modificaciones se ubican en diferentes zonas de la corteza, así como en diferentes sitios citoplasmáticos dentro de las células. Por ejemplo, la escisión de la cadena lateral del colesterol es catalizada por la **enzima separadora de cadena lateral ligada a P450** (**P450scc**) o desmolasa, que se encuentra solo en las mitocondrias de las células productoras de esteroides. Esta enzima es inducida por la angiotensina II en la zona glomerular y por la ACTH en las zonas fasciculada y reticular. Las otras enzimas necesarias para la producción de esteroides se localizan dentro del REL, el citosol y las mitocondrias. Por lo tanto, la molécula precursora puede desplazarse desde el REL hacia la mitocondria y regresar varias veces hasta que se obtenga la estructura molecular definitiva de un corticoesteroide dado.

Los ésteres de colesterol extraídos de las inclusiones lipídicas citoplasmáticas, utilizados en la síntesis de hormonas esteroideas, son repuestos con rapidez a partir de los ésteres de colesterol contenidos dentro de las LDL transportadas por la circulación sanguínea. Dichos ésteres son la fuente principal del colesterol utilizado en la síntesis de corticoesteroides. En condiciones de estimulación breve o prolongada con ACTH, los depósitos de lípidos en las células corticales suprarrenales se emplean para la síntesis de corticoesteroides.

El desarrollo de la glándula suprarrenal fetal es parte de un proceso complejo de maduración y preparación del feto para la vida extrauterina.

La suprarrenal fetal **carece de una médula definitiva**. Las células cromafines están presentes, pero dispersas, entre las células de la zona fetal y son difíciles de reconocer en los preparados teñidos con H&E. Las células cromafines se originan a partir de la cresta neural (*véase* fig. 21-22a) e invaden la zona fetal en el momento de su formación (*véase* fig. 21-22b). Permanecen en su ubicación en grupos celulares pequeños y dispersos durante la vida fetal (*véase* fig. 21-22c).

La irrigación de la corteza permanente y de la zona fetal ocurre a través de capilares sinusoidales que discurren entre los cordones, y se unen para formar conductos venosos de mayor calibre en el centro de la glándula. A diferencia de lo que ocurre en la suprarrenal posnatal, en el parénquima de la glándula suprarrenal fetal no hay arteriolas.

Desde un punto de vista funcional, la glándula suprarrenal fetal se encuentra bajo el control del sistema de retroalimentación CRH-ACTH a través de la hipófisis fetal. Interactúa con la placenta para funcionar como un órgano secretor de esteroides porque carece de ciertas enzimas necesarias para la síntesis de esteroides que están presentes en la placenta. De manera similar, la placenta carece de ciertas enzimas necesarias para la síntesis de esteroides que contiene la glándula suprarrenal fetal. Por lo tanto, la glándula suprarrenal fetal es parte de la **unidad fetoplacentaria**. Los dos órganos intercambian moléculas precursoras para posibilitar la síntesis de glucocorticoides, aldosterona, andrógenos y estrógenos.

A partir del nacimiento, la corteza fetal experimenta una rápida involución, dentro del primer mes posnatal, que reduce la glándula hasta una cuarta parte de su tamaño previo. La corteza permanente crece y madura para formar la zonificación característica de la corteza adulta. Con la involución y la desaparición de las células de la zona fetal, las células cromafines se aglomeran para formar la médula. Si las glándulas suprarrenales no pueden desarrollarse de forma adecuada, ello puede dar lugar a **hiperplasia suprarrenal congénita (HSC)**. La HSC corresponde a un grupo de alteraciones autosómicas recesivas caracterizadas por la insuficiencia de una enzima que participa en la síntesis de cortisol, aldosterona o ambas. La insuficiencia de la **enzima 21-hidroxilasa**, que participa en la síntesis de aldosterona, es la forma más frecuente de HSC, con hasta un 90% de los casos.

101 HISTOLOGÍA LIBRETA

ÓRGANOS ENDOCRINOS

FUNDAMENTOS DEL SISTEMA ENDOCRINO

- El **sistema endocrino** produce diversas secreciones denominadas ***hormonas*** y sustancias hormonalmente activas que ingresan en el sistema circulatorio para su transporte hacia las células diana.
- Las hormonas y las sustancias hormonalmente activas se clasifican en tres clases de compuestos: **péptidos** (insulina, GH, ACTH), **esteroides** (gonadales y adrenocorticales) y **análogos de aminoácidos y el ácido araquidónico** (catecolaminas, prostaglandinas).
- Las hormonas interactúan con **receptores específicos de la superficie celular** (hormonas peptídicas o catecolaminas) o **receptores intracelulares** (esteroides y hormonas tiroideas).
- La regulación de la función hormonal es controlada por **mecanismos de retroalimentación** desde los órganos diana.

HIPÓFISIS (GLÁNDULA PITUITARIA)

- La **hipófisis** está compuesta por dos partes: el **lóbulo anterior** (**adenohipófisis**), que consiste en tejidos epiteliales glandulares, y el **lóbulo posterior** (**neurohipófisis**), formado por tejido nervioso secretor que se desarrolla a partir del neuroectodermo del SNC.
- La **adenohipófisis** está integrada por tres porciones: **porción distal**, **porción intermedia** y **porción tuberal** (que rodea al infundíbulo).
- El **sistema porta hipotalamohipofisario** irriga la hipófisis y actúa como enlace entre esta y el hipotálamo.
- La **circulación portal** comprende una red de capilares fenestrados en el infundíbulo y la eminencia media del hipotálamo, así como las venas porta hipofisarias y una red secundaria de capilares en la porción distal. La circulación transporta **hormonas liberadoras** desde las neuronas hipotalámicas hacia las células en la porción distal, donde se controla la secreción celular.
- De acuerdo con las reacciones de tinción de los gránulos secretores de las células endocrinas, las células de la porción distal se identifican como **basófilas** (10%), **acidófilas** (40%) y **cromófobas** (50%).
- En la porción distal, mediante reacciones inmunocitoquímicas, se identifican cinco tipos celulares funcionales: **somatótropas** (células GH), que producen la hormona del crecimiento (**GH**; **somatotropina**); **lactótropas** (**células PRL**, **mamótropas**), que producen **prolactina** (**PRL**); **corticótropas** (células ACTH), que producen **proopiomelanocortina** (**POMC**), una molécula precursora de la **corticotropina** (**ACTH**); **gonadótropas** (células FSH y LH), que producen **hormona luteinizante** (**LH**) y **hormona foliculoestimulante** (**FSH**); y **tirótropas** (células TSH), que producen **tirotropina** (**TSH**).
- El **lóbulo posterior** de la hipófisis (la porción nerviosa y el infundíbulo) es una extensión del SNC. Libera hormonas producidas en los **núcleos supraópticos** (**hormona antidiurética [ADH]** o **vasopresina**) y en los **núcleos paraventriculares** (**oxitocina**) del hipotálamo.
- El **tracto hipotalamohipofisario** envía ADH y oxitocina al lóbulo posterior, donde son almacenadas en las terminales axónicas (**cuerpos de Herring**) y liberadas a la circulación.

GLÁNDULA PINEAL

- La **glándula pineal** es una glándula neuroendocrina que se desarrolla a partir del neuroectodermo y permanece unida al encéfalo. Debido a que posee conexiones con el ojo, mediante el tracto retinohipotalámico, es una reguladora importante del **ritmo circadiano**.
- La glándula pineal contiene dos tipos de células parenquimatosas: los **pinealocitos** que secretan **melatonina** y las **células intersticiales** (**gliales**) de soporte. También posee calcificaciones características denominadas ***cuerpos arenáceos*** o ***arenilla cerebral***.

GLÁNDULA TIROIDES

- La **glándula tiroides** está localizada en el cuello y se desarrolla a partir del revestimiento endodérmico del piso de la faringe primitiva.
- La glándula tiroides está compuesta principalmente por **folículos tiroideos** formados, por lo general, por un **epitelio folicular** cúbico simple. La luz de los folículos está llena de una masa gelatinosa, denominada ***coloide***, que contiene tiroglobulina, una forma de almacenamiento inactiva de las hormonas tiroideas.
- El epitelio folicular contiene dos tipos de células: **foliculares** (que producen las hormonas tiroideas T_4 y T_3) y **parafoliculares** (que producen calcitonina).
- La **síntesis** de T_4 y T_3 ocurre en las células foliculares y la luz del folículo. Conlleva una serie de pasos que comienzan con la síntesis de tiroglobulina y continúan con la captación y oxidación de yoduro, hasta la yodación de la tiroglobulina para formar las hormonas T_4 y T_3.
- En respuesta a la **estimulación con TSH**, las células foliculares reabsorben coloide y transportan T_4 y T_3 hacia la circulación.

GLÁNDULAS PARATIROIDES

- Las glándulas paratiroides (dos pares) se localizan en la superficie posterior de la glándula tiroides. Se desarrollan a partir de la tercera y cuarta bolsas faríngeas.
- Las glándulas paratiroides están formadas por dos tipos primordiales de células: las **células principales** (que son las más abundantes y secretan la **hormona paratiroidea** [**PTH**]) y las **células oxífilas**.
- La **PTH** regula las concentraciones sanguíneas de calcio y fosfato. Se une a los receptores de la PTH en las células diana e incrementa la concentración de Ca^{2+} en la sangre.

GLÁNDULAS SUPRARRENALES

- Las **glándulas suprarrenales** son órganos pares triangulares incluidos en el tejido adiposo perirrenal del polo superior de los riñones.
- Están organizadas en dos regiones diferentes: la **corteza** (porción secretora de esteroides que se desarrolla a partir del mesodermo) y la **médula** (porción secretora de catecolamina) que se desarrolla a partir de las células de la cresta neural.
- Durante el desarrollo embrionario, la **glándula suprarrenal fetal** está compuesta por una corteza fetal pero sin una médula definitiva.
- La **médula suprarrenal** contiene células cromafines que sintetizan adrenalina y noradrenalina para preparar al cuerpo para la respuesta de "lucha o huida".
- La **corteza suprarrenal** está dividida en tres zonas: la **zona glomerular** (externa), la **zona fasciculada** (media gruesa) y la **zona reticular** (interna), que la comunica con la médula.
- Las células de la **zona glomerular** forman conjuntos ovoides y producen **mineralocorticoides** (p. ej., la aldosterona). El **sistema renina-angiotensina-aldosterona** proporciona el mecanismo de retroalimentación para controlar la secreción de las células de la zona glomerular.
- Las células de la **zona fasciculada** están dispuestas en cordones rectos y largos que producen **glucocorticoides** (p. ej., cortisol) que regulan la gluconeogénesis (síntesis de glucosa) y la glucogénesis (polimerización de glucógeno). La ACTH regula la secreción de las células de la zona fasciculada.
- Las células de la **zona reticular** están dispuestas en cordones anastomosados separados por capilares fenestrados que producen **andrógenos** débiles (sobre todo DHEA). La ACTH regula la secreción de las células de la zona reticular.

LÁMINA 80 ■ HIPÓFISIS I

La **hipófisis** se ubica en la base del cerebro y se apoya en una depresión del hueso esfenoides, denominada *silla turca*, en el piso de la fosa craneal media. Está conectada con el hipotálamo por un pedículo corto. Aunque está unida al encéfalo, solo el **lóbulo posterior** de la glándula, la **neurohipófisis**, se desarrolla desde el neuroectodermo. El **lóbulo anterior** de la glándula, de mayor tamaño, denominado ***adenohipófisis***, se desarrolla desde el ectodermo bucofaríngeo como un divertículo del epitelio bucal denominado ***bolsa de Rathke***.

La adenohipófisis regula otras glándulas endocrinas. Está compuesta por grupos y cordones de células epiteliales separados por capilares fenestrados de gran diámetro. La neurohipófisis es un tracto nervioso cuyas terminaciones almacenan y liberan productos de secreción sintetizados por sus somas neuronales ubicados en los núcleos **supraóptico** y **paraventricular**. Las secreciones contienen **oxitocina** o **vasopresina** (**ADH**). Otras neuronas del hipotálamo liberan secreciones en los capilares fenestrados del infundíbulo, que es el primer lecho capilar del **sistema porta hipofisario** que transporta sangre a los capilares fenestrados de la adenohipófisis. Estas secreciones hipotalámicas regulan la actividad de la adenohipófisis.



Hipófisis, humano, H&E, 50×.

Este es un corte sagital de la hipófisis. La **neurohipófisis** está delimitada por la *línea discontinua* (señalada por las *flechas*) que la separan de la adenohipófisis. La **porción nerviosa** (*PN*) es la parte expandida de la neurohipófisis que se continúa con el infundíbulo. La **porción tuberal** (*PT*) de la **adenohipófisis** se ubica alrededor del tallo infundibular, pero puede cubrir la porción nerviosa en grado variable. La **porción intermedia** (*PI*) es una banda estrecha de tejido ubicada entre la **porción distal** (*PD*) y la porción nerviosa. Bordea una pequeña hendidura (*H*) que constituye un vestigio de la luz de la bolsa de Rathke. La porción distal del lóbulo anterior de la glándula es su porción más grande. Contiene una variedad de tipos celulares que no están distribuidos de manera uniforme. Esto ocasiona diferencias de tinción (regiones de tinción claras u oscuras) que se observan en toda la porción distal. La hipófisis contiene una cápsula de tejido conjuntivo (*Caps*) que separa la glándula de las meninges circundantes.

Cuando se examinan con mayor aumento, cada uno de los componentes de la adenohipófisis (la porción distal, la porción tuberal y la porción intermedia) presenta características celulares que contribuyen a su identificación. Estas características se describen en las microfotografías a continuación y en las de la lámina 81.

Porción distal, hipófisis, humano, H&E, 375×.

En esta microfotografía se muestra una región de la **porción distal** de la adenohipófisis que contiene muchas **células acidófilas** (*A*). La cantidad de **células basófilas** (*B*) es menor en este sitio específico. Las células acidófilas se identifican con facilidad por la eosinofilia de su citoplasma, a diferencia de las células basófilas cuyo citoplasma es claramente basófilo. Las **células cromófobas** (*Cr*) también son muy abundantes en este campo. El citoplasma se tiñe poco en comparación con el de las células acidófilas y basófilas. Las células están dispuestas en cordones o cúmulos, entre los que hay capilares (*C*); algunos de ellos pueden reconocerse, pero la mayor parte se encuentran en estado colapsado y son difíciles de ver con este aumento.

Porción distal, hipófisis, humano, H&E, 375×.

En esta microfotografía se muestra una región de la **porción distal** de la adenohipófisis con numerosas células basófilas (*B*). En este sitio no se observan células acidófilas reconocibles (en otros sitios es posible encontrar una distribución más equitativa de células acidófilas y basófilas, aunque generalmente, en una región determinada, un tipo celular supera en cantidad al otro). Las **células cromófobas** (*Cr*) también son bastante abundantes en este sitio. En esta región específica, los núcleos cromófobos son visibles; sin embargo, el citoplasma de las células es difícil de distinguir.



Porción intermedia, hipófisis, humano, PAS/azul-negro de anilina, 380×.

En esta microfotografía se muestra una pequeña parte de la **porción distal** (*PD*); el resto permite ver la **porción intermedia** (*PI*) de la adenohipófisis. La porción distal que se muestra aquí contiene capilares abundantes llenos de eritrocitos, lo que propicia la apariencia rojo brillante. La porción intermedia contiene algunos quistes (*Q*) pequeños. Las células que forman la porción intermedia, la cual es relativamente pequeña en los humanos, son basófilas y cromófobas pequeñas. Las células basófilas han captado el colorante azul que las hace muy reconocibles. En el *extremo derecho* hay un área menos celular; se trata de la **porción nerviosa** (*PN*).

A, células acidófilas
B, células basófilas
C, capilares
Caps, cápsula
Cr, células cromófobas
H, hendidura
PD, porción distal
PI, porción intermedia
PN, porción nerviosa
PT, porción tuberal
Q, quiste

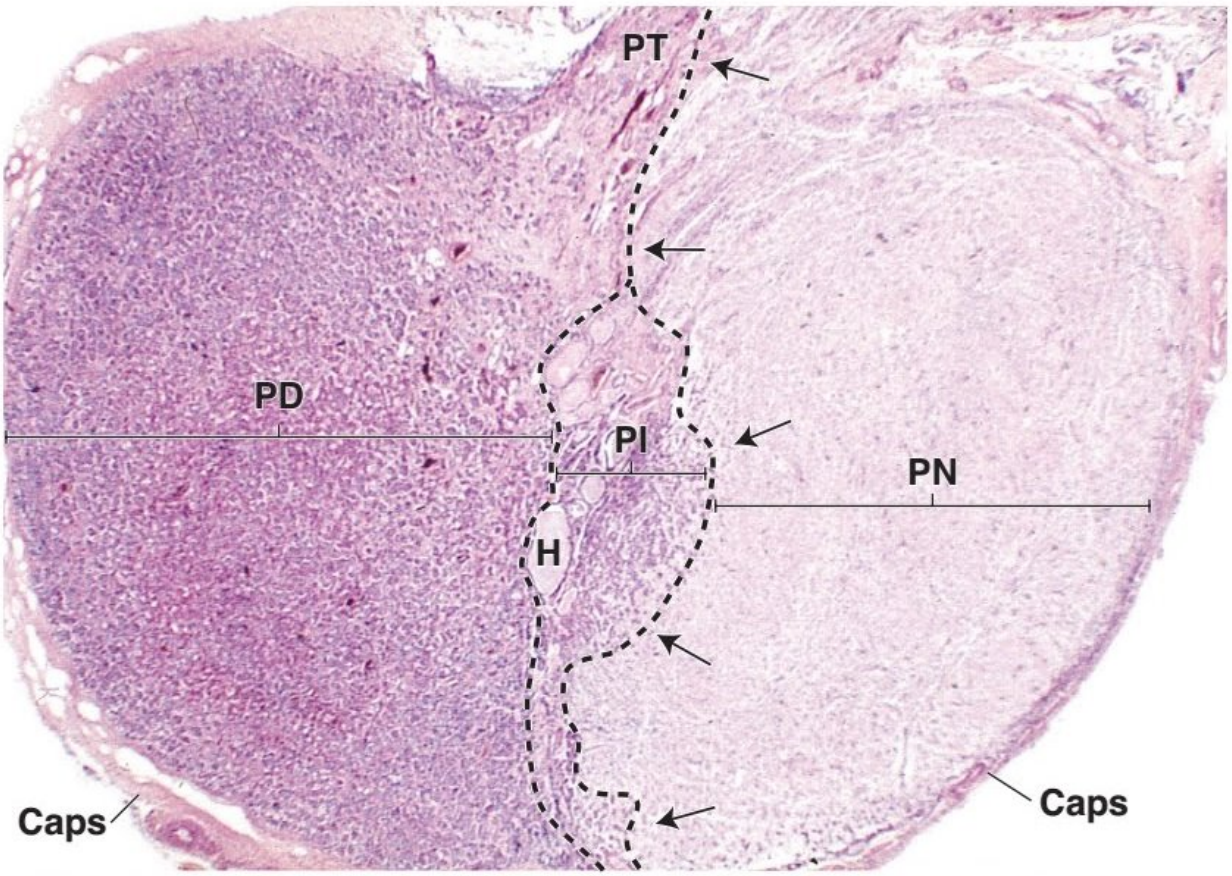
PT
PD
PI
PN
H
Caps
Caps

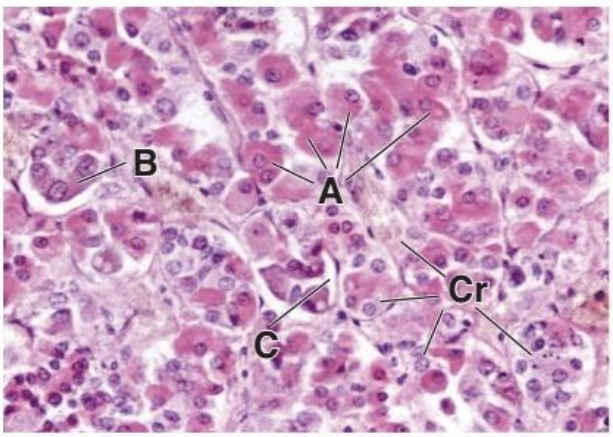
B
A
Cr
C

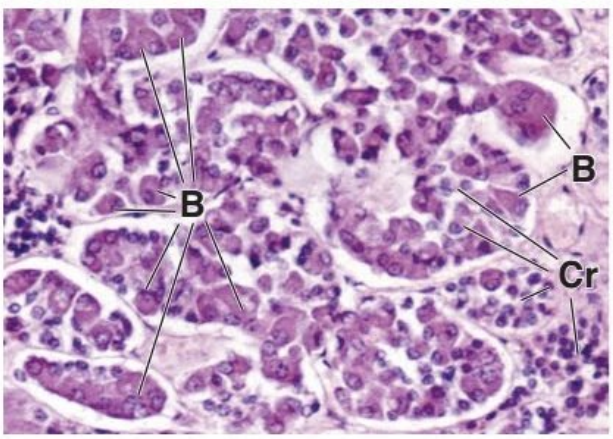
B
B
Cr

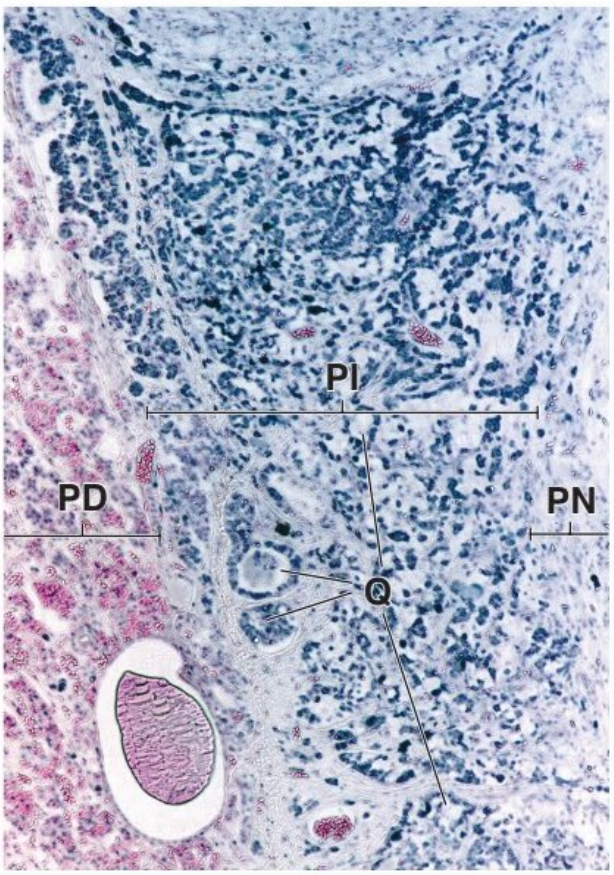
PI
PD
PN
Q

LÁMINA 81 ■ HIPÓFISIS II

El parénquima de la **porción distal** está compuesto por dos tipos generales de célula: **cromófoba** y **cromófila**. Las células cromófobas se tiñen poco; las cromófilas se tiñen bien. Las células cromófilas a su vez se subdividen en **acidófilas** y **basófilas**. Las células basófilas se tiñen con colorantes básicos o hematoxilina, mientras que el citoplasma de las células acidófilas se tiñe con colorantes ácidos como la eosina. El citoplasma de las células basófilas también se tiñe con el PAS debido a las glucoproteínas en sus gránulos de secreción.

Las células acidófilas pueden subdividirse en dos grupos según sus características especiales citoquímicas y ultraestructurales. Una parte de ellas, denominadas ***somatótropas***, producen *somatotropina* (STH); otras, que son células acidófilas denominadas ***lactótropas***, producen *prolactina* (PRL).

Los grupos de células basófilas también pueden distinguirse con el microscopio electrónico o con técnicas citoquímicas especiales. Un grupo de **tirótropas** produce *tirotropina* (TSH); otro grupo de **gonadótropas** sintetiza las gonadotropinas *hormona foliculoestimulante* (FSH) y *hormona luteinizante* (LH), y un tercer grupo de **corticótropas** produce *corticotropina* (ACTH) y *lipotropina* (LPH).

Las células cromófobas también son un grupo heterogéneo de células. Se considera que muchas son acidófilas o basófilas que han agotado sus reservas de producto de secreción.

Porción distal, hipófisis, humano, Mallory, 360×; recuadro 1200×.

En esta microfotografía se muestra una porción distal de una región que presenta una distribución casi igual de **células acidófilas** (*A*) y **basófilas** (*B*). Los cúmulos y cordones de células están delineados por las hebras del tejido conjuntivo (*teñidas de azul*) que les rodea. También son visibles varios capilares dilatados (*C*) que contienen muchos eritrocitos (*teñidos de amarillo*). En este preparado, el citoplasma acidófilo se tiñe de un color rojo ladrillo o rojo óxido. Las células basófilas se tiñen en una gama entre *azul rojizo y azul oscuro*, mientras que las células **cromófobas** (*Cr*) exhiben un color *azul claro*. El *recuadro* muestra los tres tipos de célula con un mayor aumento. Los gránulos secretores de las células acidófilas (*A*) y basófilas (*B*) son apenas discernibles. Los gránulos son los que se tiñen y proporcionan la coloración general a los dos tipos de célula. En cambio, las células cromófobas (*Cr*) carecen de gránulos y simplemente revelan un fondo de color *azul claro*.

Porción nerviosa, hipófisis, humano, H&E, 325×.

La **porción nerviosa** de la neurohipófisis que se ve aquí contiene células denominadas *pituicitos* y fibras nerviosas amielínicas que forman los núcleos supraóptico y paraventricular del hipotálamo. Los **pituicitos** (*P*) son comparables con las células de la neuroglía del SNC. Su núcleo es redondo u ovalado, y el citoplasma se extiende desde la región nuclear de la célula en forma de evaginaciones largas. En los preparados teñidos con H&E, como este, el citoplasma del pituicito no puede distinguirse de las fibras nerviosas amielínicas. Las hormonas de la neurohipófisis, la oxitocina y la vasopresina (ADH), se sintetizan en los núcleos hipotalámicos y llegan a la neurohipófisis a través de las fibras del tracto hipotalamohipofisario, donde se almacenan en las porciones terminales expandidas de las fibras nerviosas. Los productos de neurosecreción almacenados se conocen como ***cuerpos de Herring*** (*CH*). En los preparados teñidos con H&E, los cuerpos de Herring se ven como islotes pequeños de material eosinófilo. Los capilares (*C*) se encuentran entremezclados entre las fibras nerviosas.

Porción nerviosa, hipófisis, humano, PAS/azul-negro de anilina, 250×; recuadro 700×.

En esta muestra de la porción nerviosa, el azul de anilina ha teñido los núcleos de los **pituicitos** (*P*); las fibras nerviosas han captado un poco del colorante para ofrecer un fondo *azul claro*. Con esta técnica de tinción, los **cuerpos de Herring** (*CH*) aparecen como *islotes negros*. En el *recuadro* se observa con mayor aumento un cuerpo de Herring cercano al *borde inferior* de la microfotografía. La textura granular del cuerpo de Herring, como se observa aquí, es el reflejo de los gránulos secretores acumulados en las terminales nerviosas. En la muestra también destacan los capilares (*C*) como resultado de la tinción roja contrastante de los eritrocitos en su interior.

A, células acidófilas
B, células basófilas
C, capilares
CH, cuerpos de Herring
Cr, célula cromófoba
P, pituicitos

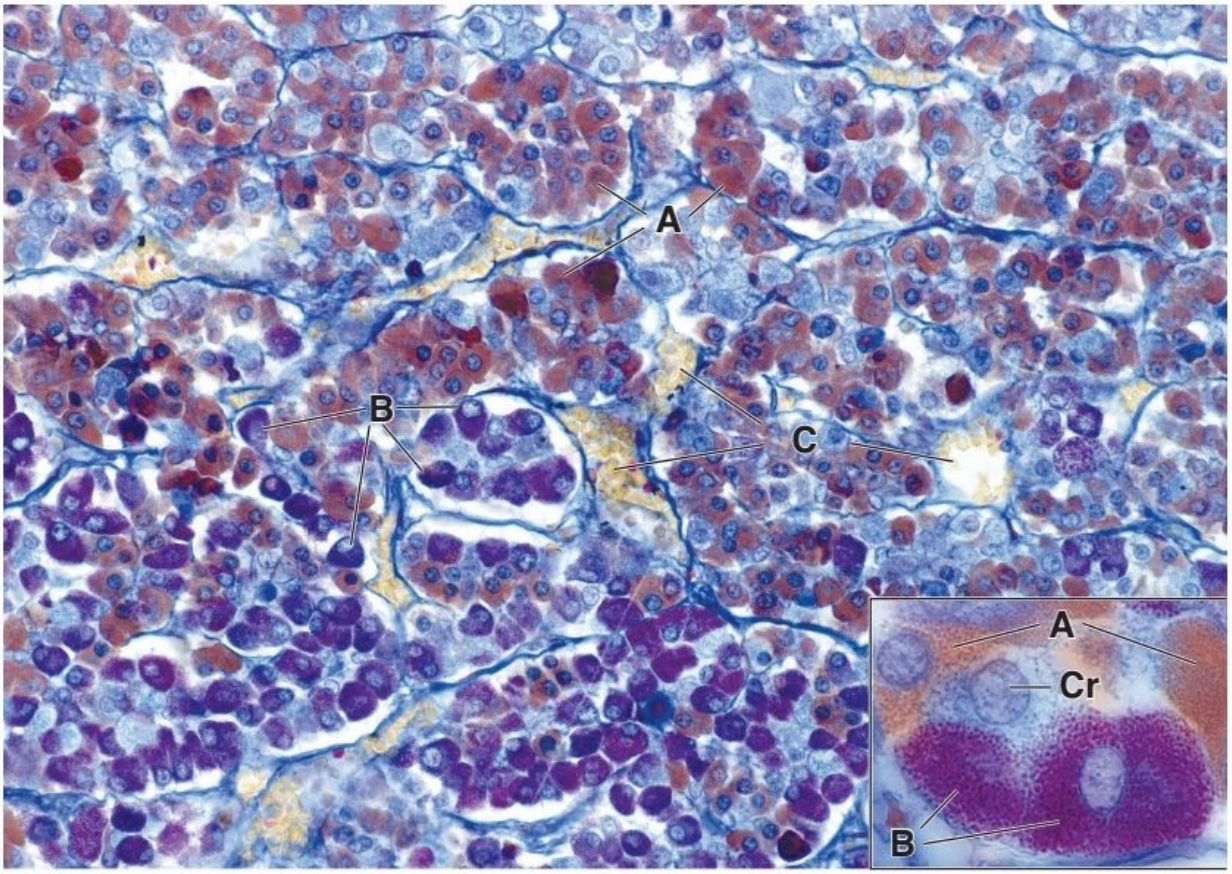
A
B
C
A
Cr
B

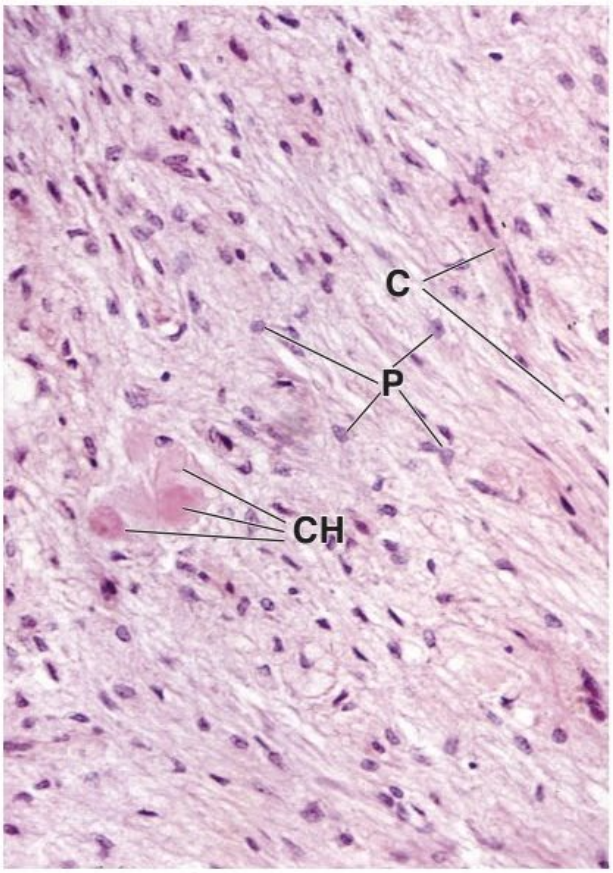
C
P
CH

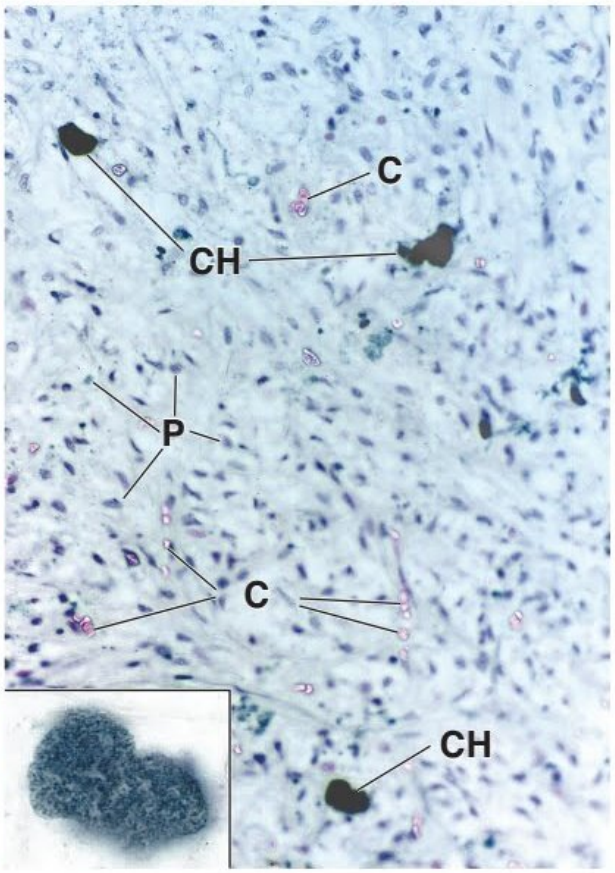
C
CH
P
C
CH

LÁMINA 82 ■ GLÁNDULA PINEAL

La **glándula pineal** (*cuerpo pineal, epífisis cerebral*) está situada en el encéfalo por arriba de los colículos superiores. Se desarrolla a partir del neuroectodermo; sin embargo, en el adulto, se parece muy poco al tejido nervioso.

Dentro de la glándula pineal se han descrito dos tipos de célula: los **pinealocitos** (**células parenquimatosas**) y las **células de la glía**. La proliferación verdadera de estas células no puede ser apreciada sin la aplicación de técnicas especiales de tinción. Con ellas se vería que las células de la glía y los pinealocitos poseen evaginaciones que se expanden hacia su periferia. Los pinealocitos son los más abundantes. En preparados teñidos con H&E, sus núcleos se tiñen de manera tenue. En cambio, los núcleos de las células de la glía son más pequeños y se tiñen con mayor intensidad.

La secreción de la glándula pineal posee un efecto antigonadal: reduce la producción de esteroides gonadales. Por ejemplo, se ha informado hipogenitalismo en personas con tumores pineales compuestos sobre todo por pinealocitos, mientras que la precocidad sexual (pubertad a una edad temprana inusual) está asociada con tumores de las células de la glía (es probable que los pinealocitos se hayan destruido). Además, los experimentos con animales indican que la glándula pineal tiene una función neuroendocrina y sirve como intermediaria para relacionar a la función endocrina (en particular la función gonadal) con los ciclos de luz y oscuridad. Los estímulos luminosos externos llegan hasta la glándula pineal a través de las vías ópticas que la conectan con el ganglio cervical superior. A su vez, el ganglio cervical superior protruye fibras nerviosas posganglionares hacia la glándula pineal. La glándula pineal desempeña un papel en la adaptación a cambios bruscos en la duración diurna (como los que experimentan los viajeros que atraviesan varios usos horarios) y la regulación de las respuestas emocionales a la reducción de la duración del día, durante el invierno, en zonas templadas y subárticas (trastorno afectivo estacional [TAE]).

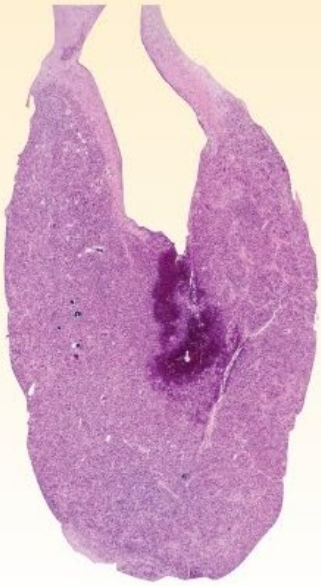

Glándula pineal, humano, H&E, 180×.

La glándula pineal está rodeada por una **cápsula** (*Caps*) muy delgada formada por la piamadre. Desde la cápsula se extienden trabéculas de tejido conjuntivo (*TC*) que se introducen en el parénquima glandular y lo dividen en lobulillos. Los **lobulillos** (*L*) aparecen con frecuencia como grupos poco definidos de células, de tamaño variable, rodeadas por tejido conjuntivo. La vasculatura sanguínea, en general arterias (*A*) y venas (*V*) pequeñas, discurre a través del tejido conjuntivo. Las arterias dan origen a los capilares que rodean y penetran los lobulillos que irrigan al parénquima de la glándula. En esta muestra, y aún con este bajo aumento, los capilares (*C*) se ven abultados como consecuencia de los eritrocitos dentro de su luz.

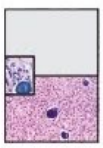

Glándula pineal, humano, H&E, 360×; recuadro 700×.

En esta microfotografía se observa con mayor aumento el parénquima de la glándula pineal, así como un componente denominado ***arenilla cerebral*** (*AC*) o ***cuerpos arenáceos***. Cuando se observa con mayor ampliación, se puede ver que la arenilla cerebral tiene una estructura laminar poco definida. Por lo general, se tiñen de manera intensa con la hematoxilina. Estas estructuras son una característica distintiva de la glándula pineal. Un examen cuidadoso con el microscopio óptico de las células dentro de la glándula permite detectar dos tipos específicos de célula. Un tipo celular, el más abundante, son los pinealocitos (células principales de la glándula pineal). Son en realidad neuronas modificadas. Sus núcleos son esféricos y se tiñen relativamente poco debido a la cantidad de eucromatina que contienen. El segundo tipo celular es la célula intersticial o de la glía, que constituye un porcentaje bastante pequeño de células en la glándula. Sus núcleos son más pequeños y más alargados que los de los pinealocitos. El *recuadro* permite observar varias **células de la glía** (*G*) identificables por sus núcleos hipercromáticos. La mayoría de los núcleos que se aprecian aquí pertenecen a los pinealocitos. En el *recuadro* también se encuentran varios fibroblastos (*F*) dentro de la trabécula.

A, arteria
AC, arenilla cerebral
C, capilar
Caps, cápsula
F, fibroblasto
G, células de la glía
L, lobulillo
TC, tejido conjuntivo
V, vena

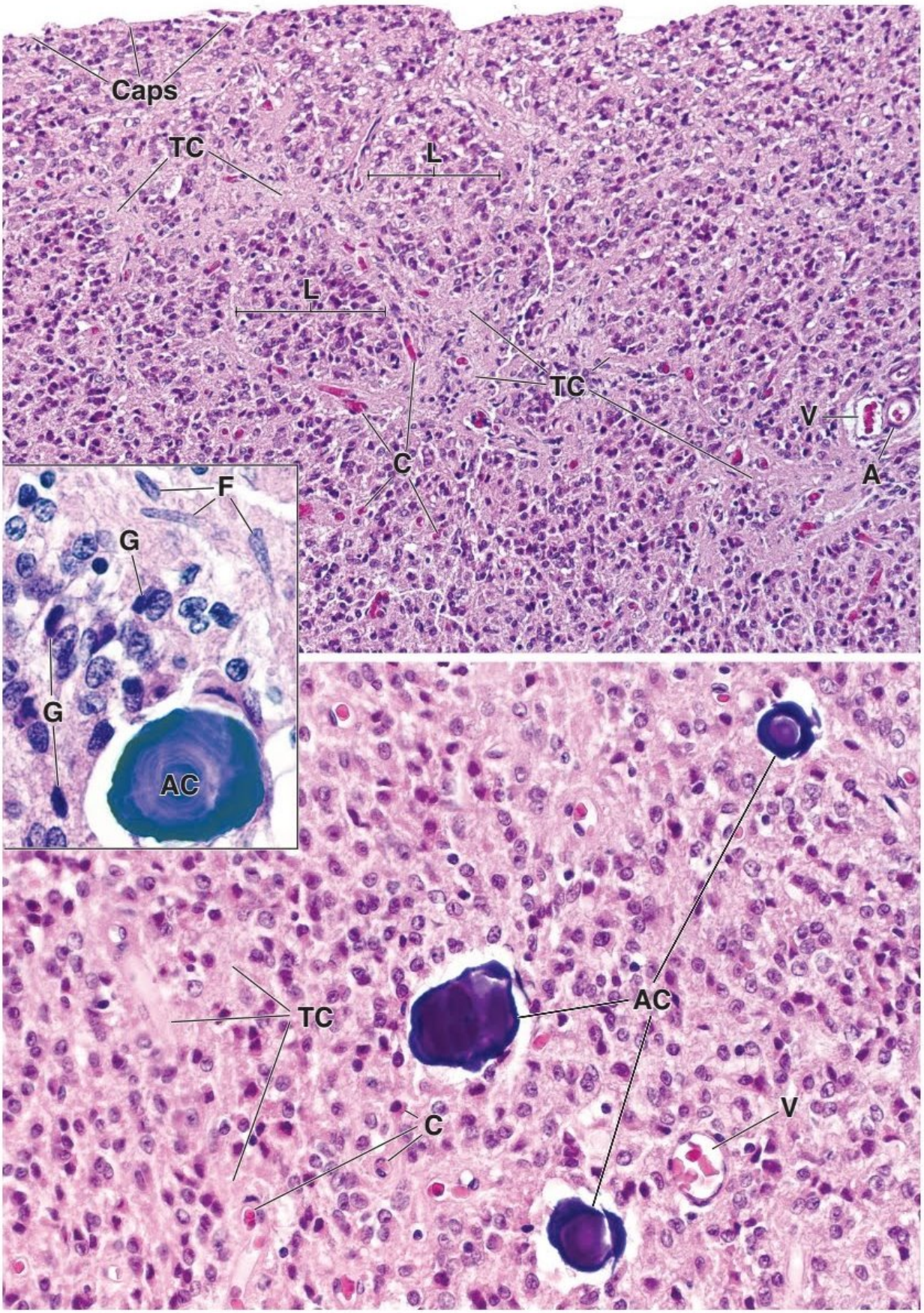
Caps
TC
L
L
TC
V
A
C
F
G
G
AC
TC
AC
C
V

LÁMINA 83 ■ GLÁNDULAS PARATIROIDES Y TIROIDES

Las **glándulas paratiroides** suelen ser cuatro. Cada una está rodeada por una cápsula y se superpone a la glándula tiroides o está parcialmente incluida en ella. Las trabéculas de tejido conjuntivo se extienden desde la cápsula hasta el parénquima glandular.

Las **glándulas paratiroides** producen una hormona que influye sobre el metabolismo del calcio y los huesos. La inyección de hormona paratiroidea en animales de laboratorio provoca la liberación de calcio desde el hueso por la acción de los osteocitos (osteólisis osteocítica) y los osteoclastos. La extirpación de las glándulas paratiroides causa una rápida disminución de la concentración sanguínea de calcio.

La **glándula tiroides** está en el cuello, estrechamente unida a la porción superior de la tráquea y la parte inferior de la laringe. Se compone de dos lóbulos laterales unidos por un istmo estrecho. El folículo, que consiste en una capa individual de epitelio cúbico o cilíndrico bajo que rodea un espacio lleno de coloide, es la unidad funcional de la glándula tiroides. En el tejido conjuntivo que separa los folículos hay una extensa red capilar sanguínea. El tejido conjuntivo también contiene capilares linfáticos.

Glándula paratiroides, humano, H&E, 320×.

Como se puede apreciar, los vasos sanguíneos (*VS*) más grandes están asociados con la trabécula y, ocasionalmente, con los adipocitos (*A*). El parénquima de las glándulas paratiroides aparece como cordones o láminas de células separados por capilares y delicados tabiques de tejido conjuntivo.

En los cortes de rutina teñidos con H&E pueden distinguirse dos tipos de células parenquimatosas: las células principales y las células oxífilas. Las **células principales** (*CP*) son más abundantes. Contienen un núcleo esferoideo rodeado por una pequeña cantidad de citoplasma. Las **células oxífilas** (*CO*) son menos numerosas. Son bastante más grandes que las células principales, pero tienen un núcleo levemente más pequeño que se tiñe con mayor intensidad. Su citoplasma se tiñe con eosina y los límites entre las células suelen estar bien definidos. Además, las células oxífilas están dispuestas en grupos de tamaño variable que aparecen dispersos en un campo más amplio de células principales. Aun con poco aumento, a menudo es posible identificar grupos de células oxífilas debido a que una unidad de superficie contiene menos núcleos que otra unidad comparable de células principales, como es muy evidente en esta imagen. Las células oxífilas aparecen hacia el final de la primera década de la vida y se tornan más abundantes alrededor de la pubertad. En personas mayores, la cantidad de estas células puede experimentar un aumento adicional.

Glándula tiroides, humano, H&E, 240×.

Aquí se muestra un corte histológico de una glándula tiroides. Los **folículos tiroideos** (*F*) varían poco en cuanto a tamaño o forma, y aparecen muy juntos. La masa homogénea en el centro de cada folículo es el coloide. Las células foliculares de la glándula parecen formar un epitelio cúbico simple que encierra al coloide. El examen cuidadoso de la superficie apical de las células foliculares revela pequeñas vacuolas, un indicador de reabsorción coloidal. Si bien las células individuales son difíciles de distinguir con este aumento, los núcleos celulares sirven como un indicador de su ubicación y distribución. La glándula tiroides está bien vascularizada: los grandes **vasos sanguíneos** (*VS*) se encuentran en el tejido conjuntivo (*TC*) y en la red capilar que rodea los folículos.

Esta muestra tiene pocas regiones de grandes grupos de células con núcleos del mismo tamaño, forma y características tintoriales que las células foliculares. Estas regiones corresponden a **folículos seccionados de forma tangencial** (*FST*).

A, adipocitos
CO, células oxífilas
CP, células principales
F, folículo
FST, folículo seccionado de forma tangencial
TC, tejido conjuntivo
VS, vasos sanguíneos

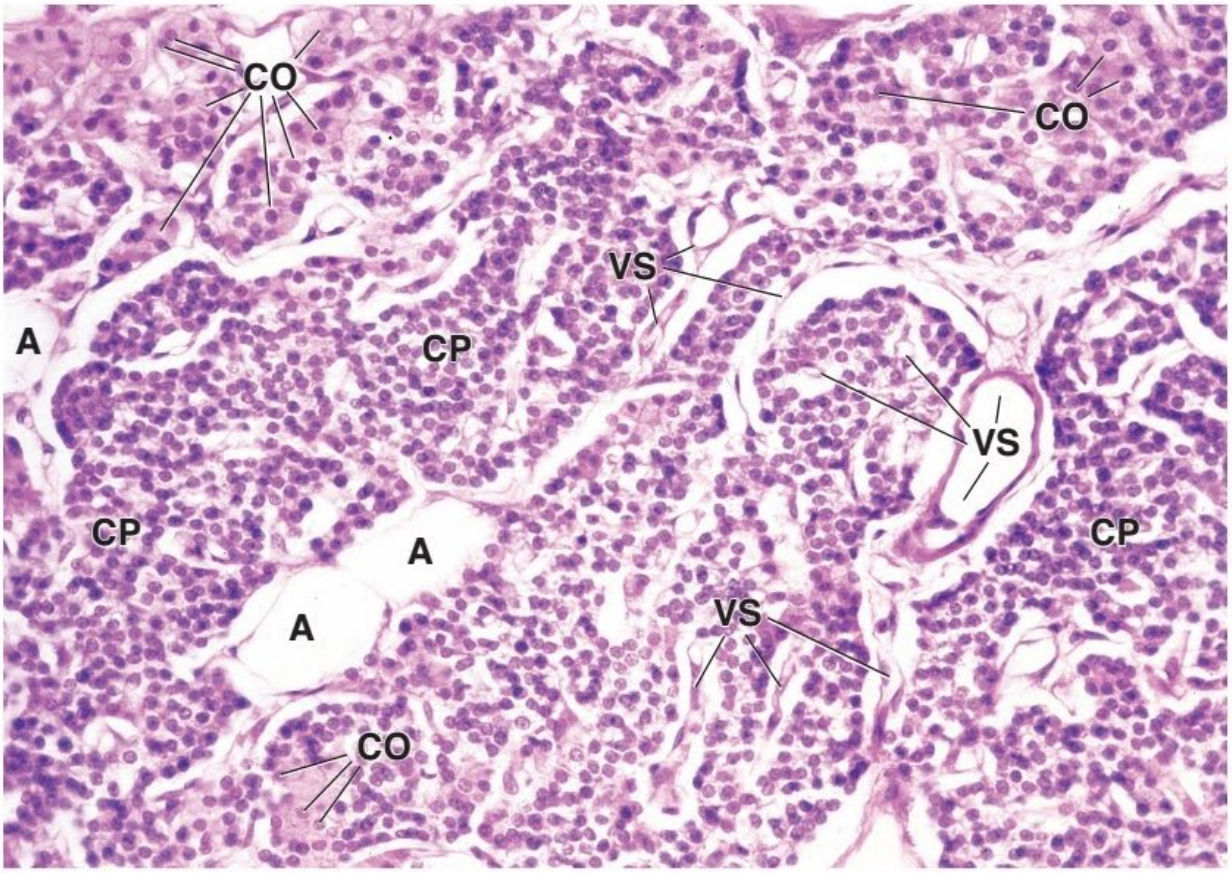
CO
CO
VS
A
CP
VS
CP
CP
A
A
VS
CO

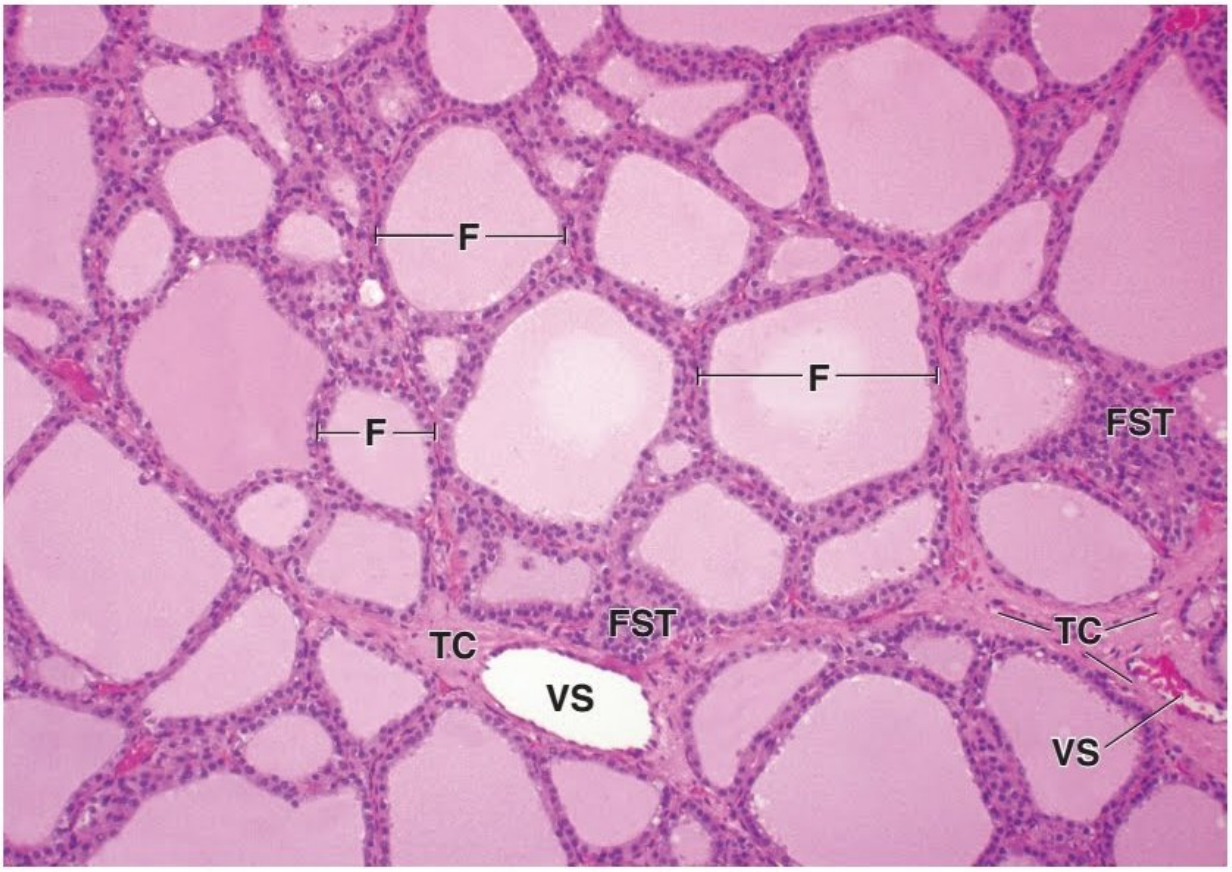
F
F
F
FST
TC
FST
TC
VS
VS

LÁMINA 84 ■ GLÁNDULA SUPRARRENAL I

Hay dos **glándulas suprarrenales**, una en el polo superior de cada riñón. Cada glándula posee, a su vez, dos componentes estructurales y funcionales bien definidos: una **corteza** y una **médula**. La corteza se desarrolla a partir del mesodermo y secreta *hormonas esteroideas*; la médula se desarrolla a partir del neuroectodermo de la cresta neural y secreta *catecolaminas*.

La corteza suprarrenal se divide en tres zonas de acuerdo con el tipo y la distribución de sus células parenquimatosas. Estas son designadas como ***zona glomerular***, ***zona fasciculada*** y ***zona reticular***. La zona glomerular constituye el 15% del volumen cortical y secreta *mineralocorticoides* (*aldosterona*). La zona fasciculada representa alrededor del 80% del volumen cortical y secreta *glucocorticoides* (*cortisol* y *corticosterona*) y una pequeña cantidad de andrógenos suprarrenales. La zona reticular (5-7% del volumen cortical) produce la mayoría de los andrógenos suprarrenales.

La zona fasciculada y la zona reticular son reguladas por la *corticotropina* (ACTH) secretada por la adenohipófisis en respuesta a la *hormona liberadora de corticotropina* (CRH) producida por el hipotálamo. La zona glomerular no es regulada por la ACTH, sino por la angiotensina II, que es parte de la retroalimentación del sistema *renina-angiotensina-aldosterona*, que también regula la presión arterial.

Glándula suprarrenal, humano, H&E, 45×.

Con poco aumento, en esta microfotografía de un corte a través del espesor parcial de una glándula suprarrenal se muestra la cápsula externa (*Caps*), la **corteza** (*Cort*) de una superficie de la glándula, la **médula** (*Med*) subyacente y una porción muy pequeña de la corteza de la otra superficie de la glándula (*Cort, parte inferior central de la imagen*). La corteza tiene una apariencia claramente diferente tanto en la organización estructural como en las características de tinción. Desde la porción interna, la médula, obsérvese es aspecto más claro del tejido medular. En la *parte central superior* de la imagen se observa una pequeña cantidad de tejido adiposo (*TA*) en el que la glándula está parcialmente incluida. El límite corticomedular (*líneas discontinuas*) posee un contorno ondulado, reflejo de la forma irregular de la glándula. Dentro de la médula hay una cantidad considerable de vasos sanguíneos (*VS*) relativamente grandes. Son las venas colectoras suprarrenales medulares que drenan tanto la corteza como la médula.

Corteza, glándula suprarrenal, humano, H&E, 180×.

Esta es una ampliación de una parte de la cápsula y del espesor total de la **corteza** de una zona de la imagen de *arriba*. La cápsula está compuesta por tejido conjuntivo denso en el que discurren las arterias (*A*) mayores; estas dan origen a vasos más pequeños que irrigarán la corteza y la médula. La **zona glomerular** (*ZG*) está ubicada en la parte externa de la corteza, justo por debajo de la cápsula. El parénquima de esta zona está compuesto por pequeñas células que aparecen como cordones arqueados o conjuntos ovoides de células.

La **zona fasciculada** (*ZF*) está compuesta por cordones orientados de forma radial y láminas de células, a menudo de dos células de espesor, que se extienden hacia la médula. Las células de la parte externa de la zona fasciculada son, por lo regular, más grandes que las de la porción interna de esta zona; en general, se tiñen poco debido al gran número de inclusiones lipídicas que contienen. Las células de la **zona reticular** (*ZR*) son relativamente pequeñas y contienen pocas inclusiones lipídicas o carecen de ellas; en consecuencia, se tiñen muy bien con la eosina. Por lo pequeño de su tamaño, los núcleos están muy próximos, como ocurre con las células de la zona glomerular.

Corteza, glándula suprarrenal, humano, H&E, 245×.

Esta es una imagen más amplia de la región incluida en el *rectángulo izquierdo* en la microfotografía de *arriba*. Muestra la **zona glomerular** (*ZG*) y la porción externa de la **zona fasciculada** (*ZF*). Obsérvese el menor tamaño de las células de la zona glomerular con respecto a las de la zona fasciculada. Además, las células de la zona glomerular contienen una menor cantidad de inclusiones lipídicas que las de la zona fasciculada. Por lo general, las células de esta parte de la zona fasciculada están llenas de inclusiones lipídicas, lo que causa una muy débil tinción característica de su citoplasma. Desde la cápsula parten delicadas trabéculas de tejido conjuntivo (*flechas*) para rodear los grupos glomerulares de células y extenderse entre los cordones de las células de la zona fasciculada. Los capilares y las arteriolas están ubicados dentro de las trabéculas de tejido conjuntivo. A menudo, los capilares están colapsados y, cuando carecen de eritrocitos en su luz, son difíciles de identificar.

Corteza, glándula suprarrenal, humano, H&E, 245×.

Imagen con mayor aumento del área incluida en el *rectángulo derecho* de la microfotografía de *arriba*. En esta porción profunda de la **zona fasciculada** (*ZF*) se observan células más pequeñas pero todavía dispuestas en cordones y con inclusiones lipídicas, aunque en cantidades menores. Las células de la **zona reticular** (*ZR*) se distribuyen en cordones anastomosados irregulares y contienen solo una pequeña cantidad de lípidos, por lo que su citoplasma se tiñe bien con eosina.

A, arterias
Caps, cápsula
Cort, corteza
Med, médula
TA, tejido adiposo
VS, vasos sanguíneos
ZF, zona fasciculada
ZG, zona glomerular
ZR, zona reticular
flechas, trabécula de tejido conjuntivo
líneas discontinuas, límite corticomedular

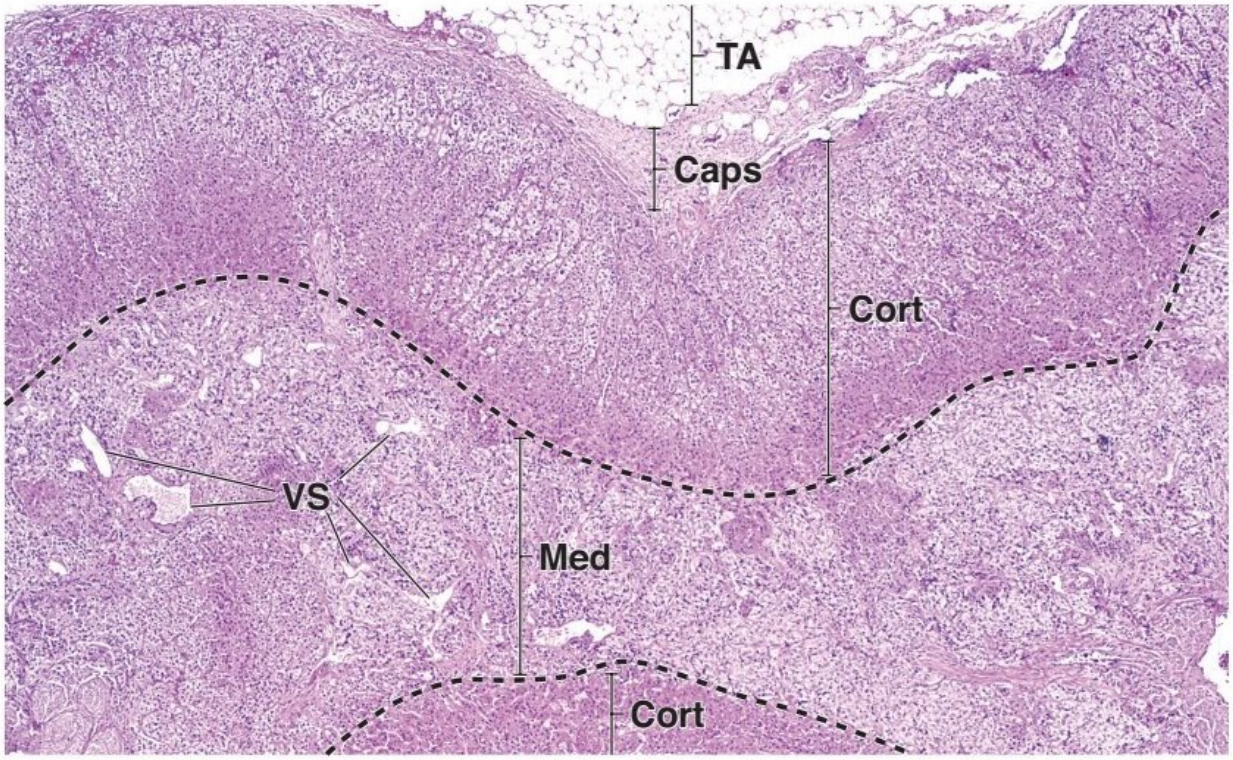
TA
Caps
Cort
VS
Med
Cort

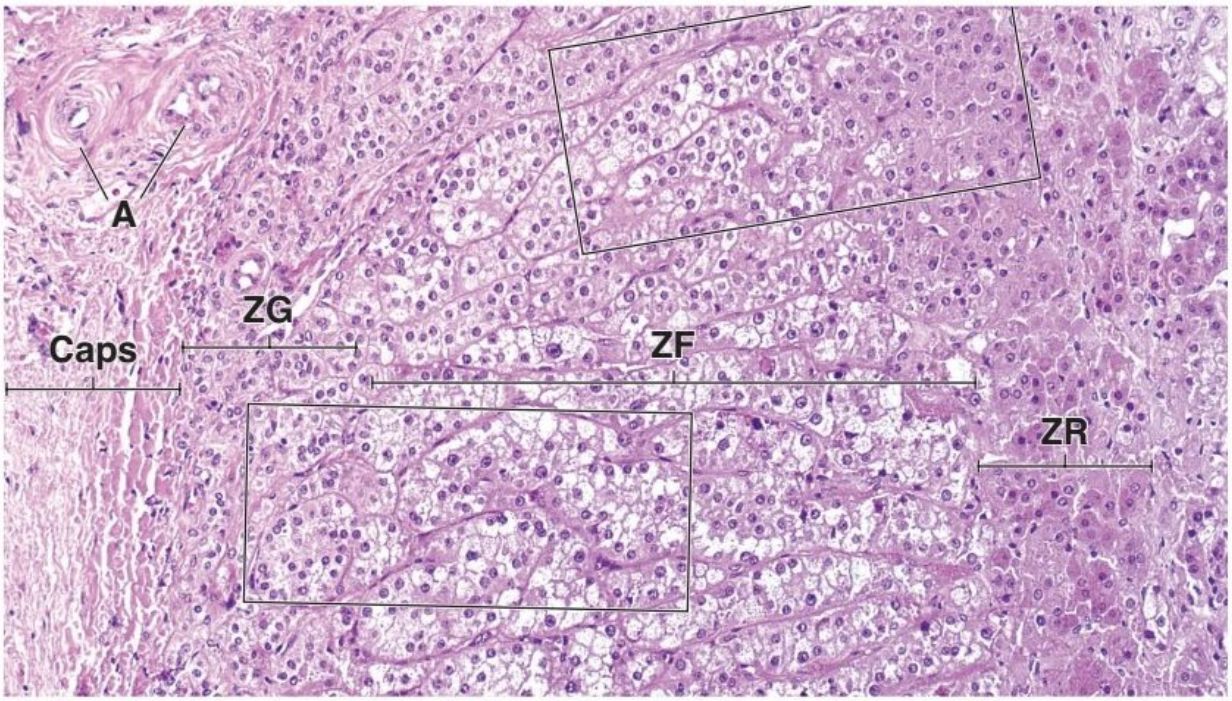
A
ZG
Caps
ZF
ZR

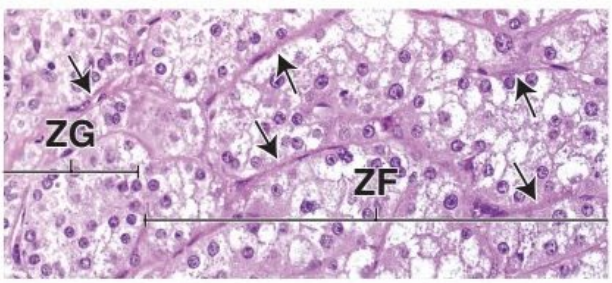
ZG
ZF

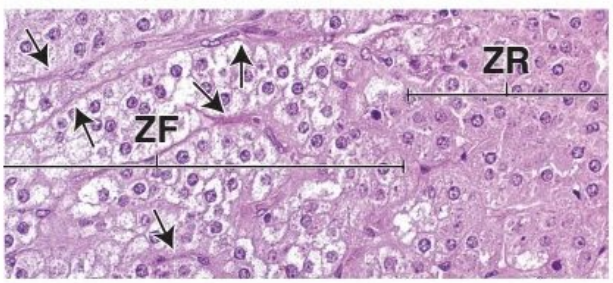
ZR
ZF

LÁMINA 85 ■ GLÁNDULA SUPRARRENAL II

Las células de la **médula suprarrenal** tienen el mismo origen que las células posganglionares del sistema nervioso simpático. Son inervadas directamente por las células preganglionares del sistema simpático y pueden considerarse células posganglionares modificadas especializadas en la secreción de sustancias. Estas células producen las catecolaminas *adrenalina* y *noradrenalina*.

La médula suprarrenal recibe su irrigación sanguínea a través de dos vías: las arteriolas que atraviesan la corteza y los capilares que se continúan desde la corteza, un tipo de circulación portal. Así, una parte de la sangre que irriga a la médula contiene secreciones corticales que regulan la función medular. La sangre abandona la médula a través de la vena adrenomedular central. Su estructura resulta poco habitual, ya que la túnica media de los vasos contiene haces prominentes de músculo liso orientado de forma longitudinal, cuya contracción facilita la salida rápida de la sangre cuando se liberan las catecolaminas medulares.



Médula, glándula suprarrenal, humano, H&E, 175×; recuadro 250×.

En esta microfotografía con aumento moderado se muestran las células de la **médula suprarrenal**. Las células medulares están organizadas en grupos ovoides y cordones cortos anastomosados. El citoplasma de las células medulares se tiñe con diferentes intensidades. El citoplasma de algunas células se tiñe muy poco, por lo que aparecen como células claras, mientras que el de otras capta bien la eosina. En esta microfotografía puede observarse una porción de la pared, es decir, la túnica media (*TM*), de una vena adrenomedular central. La naturaleza de las venas adrenomedulares centrales se observa en la imagen *inferior izquierda*. El *recuadro* muestra los grupos ovoides de células medulares a mayor aumento. Entre estos grupos de células se encuentran los capilares (*Cap*) que, al igual que en la corteza, pueden identificarse cuando contienen eritrocitos.



Médula, glándula suprarrenal, humano, H&E, 125×.

En esta microfotografía se muestra una **vena adrenomedular central** (*VAMC*) que drena la médula suprarrenal. La túnica media (*TM*) es inusualmente gruesa. El músculo liso, que constituye esta parte de la pared del vaso, se encuentra en forma de haces que se disponen de manera longitudinal, es decir, en la misma dirección que el vaso. Por lo tanto, el músculo que se observa aquí está cortado de forma transversal, como la vena. Si bien la vena adrenomedular central ocupa la mayor parte de la imagen, las **células medulares** (*CM*) pueden observarse en varios sitios alrededor de la vena. La porción de la imagen incluida en el *rectángulo* se observa con mayor aumento en la microfotografía *inferior derecha*.

Vena adrenomedular central, glándula suprarrenal, humano, H&E, 350×.

En esta vista con mayor aumento del *rectángulo* en la imagen *inferior izquierda* se muestra parte de la luz (*L*) de la **vena adrenomedular central** en la parte inferior del campo. La túnica íntima (*TI*) del vaso es relativamente delgada, pero puede contener una cantidad variable de tejido conjuntivo. Aquí se ve bien que el músculo liso (*ML*) de la túnica media (*TM*) está organizado en haces en un corte transversal. En esta vena no se encuentra una túnica adventicia diferenciada. Por el contrario, su tejido conjuntivo se fusiona con las estructuras circundantes. Las **células ganglionares** (*CG*) con frecuencia se encuentran cerca de la pared de la vena adrenomedular central. Son células grandes con un citoplasma moderadamente basófilo. Dado el gran tamaño de la célula, el núcleo no suele aparecer en el corte y solo se observa el citoplasma celular.

Cap, capilar
CG, células ganglionares
CM, células medulares
L, luz de la vena adrenomedular central
ML, músculo liso
TI, túnica íntima
TM, túnica media
VAMC, vena adrenomedular central

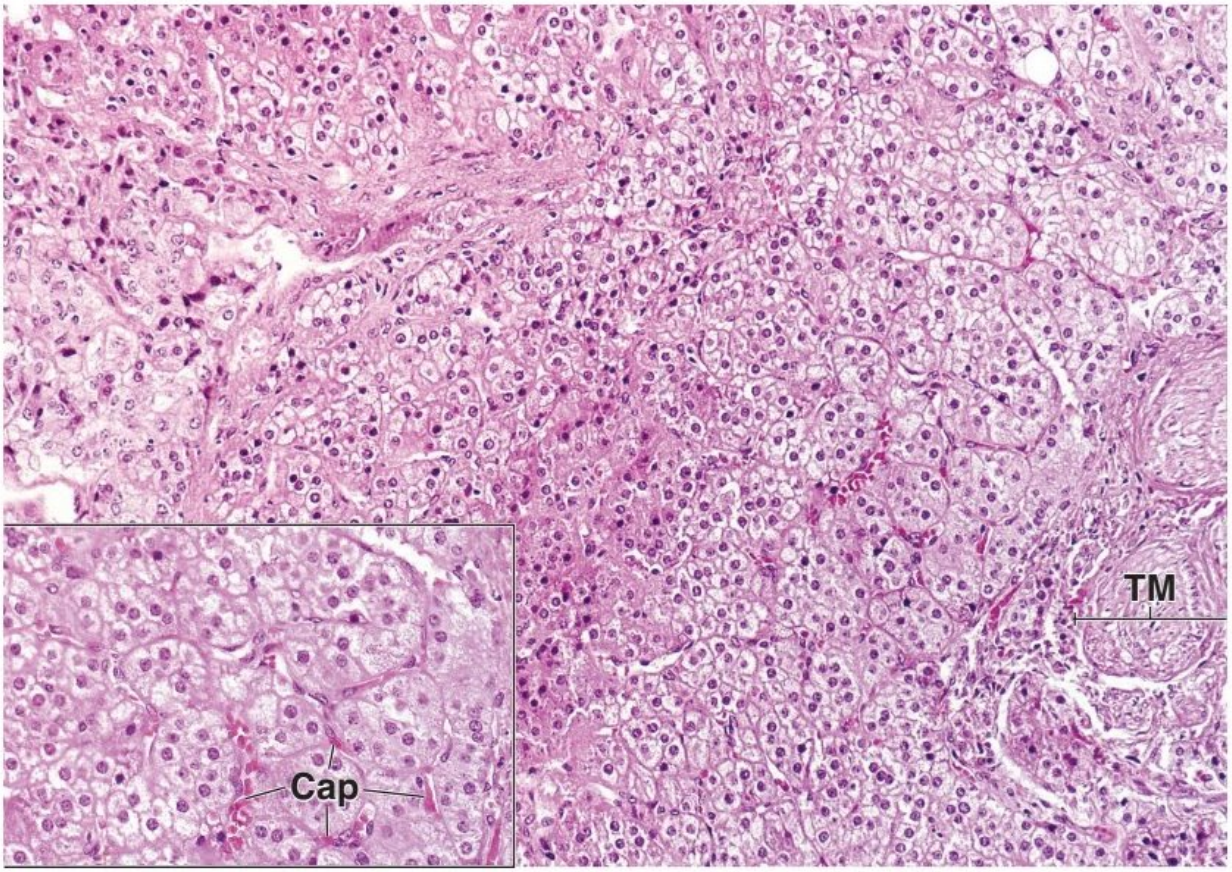
TM
Cap

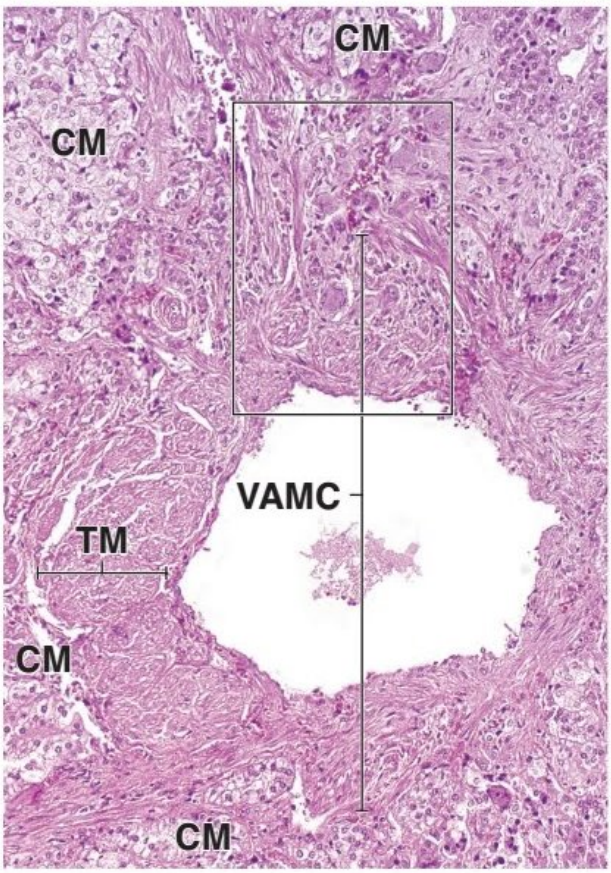
CM
CM
VAMC
TM
CM
CM

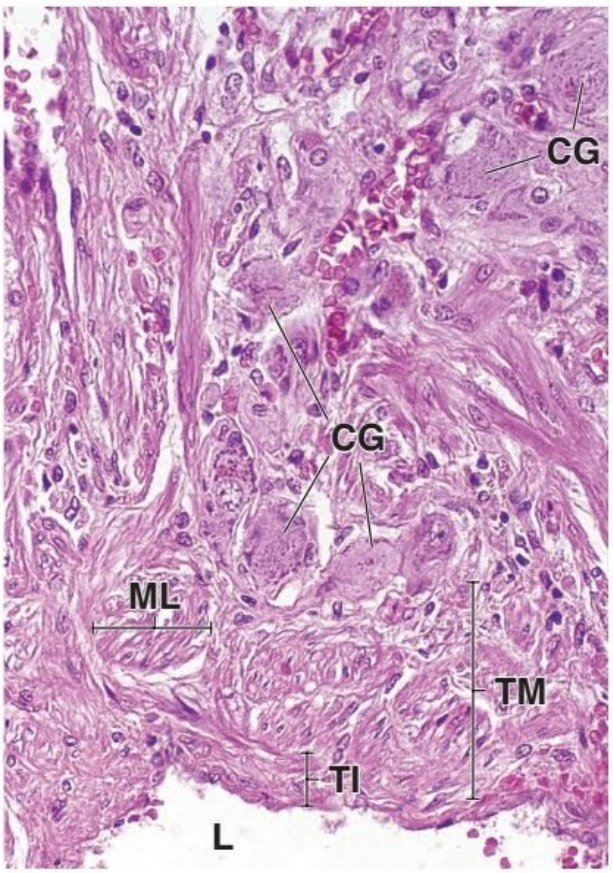
CG
CG
ML
TM
TI
L

22 APARATO REPRODUCTOR MASCULINO

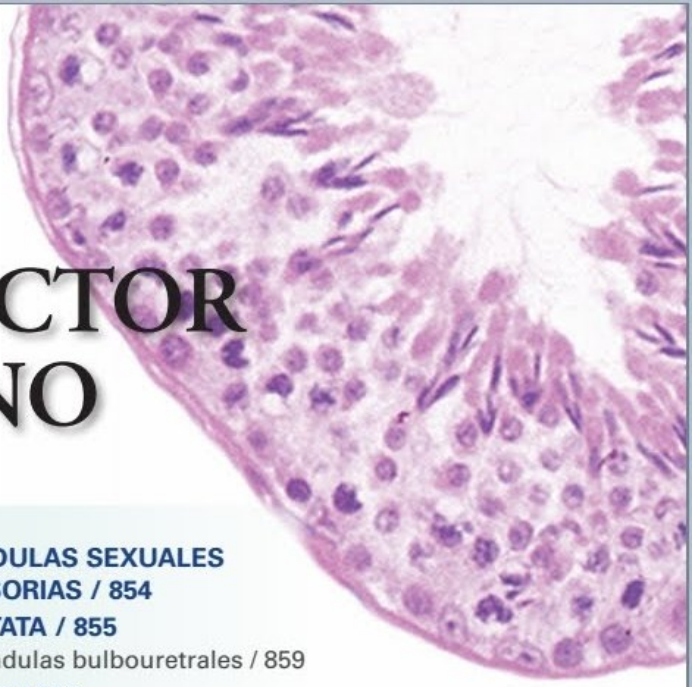

FUNDAMENTOS DEL APARATO REPRODUCTOR MASCULINO / 832

TESTÍCULOS / 832
- Determinación del sexo y desarrollo de los testículos / 833
- Estructura de los testículos / 835
- Células de Leydig / 836

ESPERMATOGÉNESIS / 839
- Fase de espermatogonia / 840
- Fase espermatocítica o de espermatocito (meiosis) / 841
- Fase de espermátide (espermiogénesis) / 842
- Estructura del espermatozoide maduro / 844

TÚBULOS SEMINÍFEROS / 845
- Ciclo del epitelio seminífero / 845
- Ondas del epitelio seminífero / 845
- Células de Sertoli / 846

CONDUCTOS INTRATESTICULARES / 850

SISTEMA DE LAS VÍAS ESPERMÁTICAS / 850
- Epidídimo / 852
- Conducto deferente / 853

GLÁNDULAS SEXUALES ACCESORIAS / 854

PRÓSTATA / 855
- Glándulas bulbouretrales / 859

SEMEN / 859

PENE / 860
- **Cuadro 22-1** Consideraciones funcionales: regulación hormonal de la espermatogénesis / 839
- **Cuadro 22-2** Correlación clínica: factores que afectan la espermatogénesis / 840
- **Cuadro 22-3** Correlación clínica: antígenos específicos de los espermatozoides y respuesta inmunitaria / 849
- **Cuadro 22-4** Correlación clínica: hipertrofia prostática benigna y cáncer de próstata / 857
- **Cuadro 22-5** Correlación clínica: mecanismo de la erección y disfunción eréctil / 860

HISTOLOGÍA 101 / 862

■ FUNDAMENTOS DEL APARATO REPRODUCTOR MASCULINO

El **aparato reproductor masculino** está formado por los testículos, las vías genitales espermáticas (de excreción), las glándulas sexuales accesorias y los genitales externos, que incluyen el pene y el escroto (fig. 22-1). Las glándulas sexuales accesorias incluyen las vesículas seminales, la próstata y las glándulas bulbouretrales. Las dos funciones primarias del testículo son la **espermatogénesis** (producción de espermatozoides, denominados *gametos masculinos*) y la **esteroidogénesis** (síntesis de andrógenos, también denominados *hormonas sexuales*). Los andrógenos, sobre todo la testosterona, son esenciales para la espermatogénesis. También cumplen con una función importante en el desarrollo del embrión masculino para que el feto adquiera el fenotipo típico y son la causa del dimorfismo sexual (características físicas y psicológicas masculinas). Los fenómenos de división celular durante la producción de los gametos masculinos y femeninos (los ovocitos) incluyen procesos tanto de división normal (mitosis) como de división reductora (meiosis).

El capítulo 3 (*Núcleo celular*) incluye una breve descripción de la mitosis y la meiosis. Para comprender la producción de los gametos en los aparatos reproductores masculino y femenino, es indispensable tener un conocimiento básico de estos procesos.

■ TESTÍCULOS

Los **testículos** adultos son órganos ovoides pares que están dentro del **escroto**, fuera de la cavidad abdominal. Cada testículo se encuentra suspendido en el extremo de un saco musculofascial alargado que está en continuidad con las capas de la pared anterior del abdomen y se proyecta dentro del escroto. Los testículos están conectados con la pared abdominal por los cordones espermáticos y adheridos al escroto por los ligamentos escrotales, que son restos del *gubernaculum testis* (*véase* luego en este capítulo).

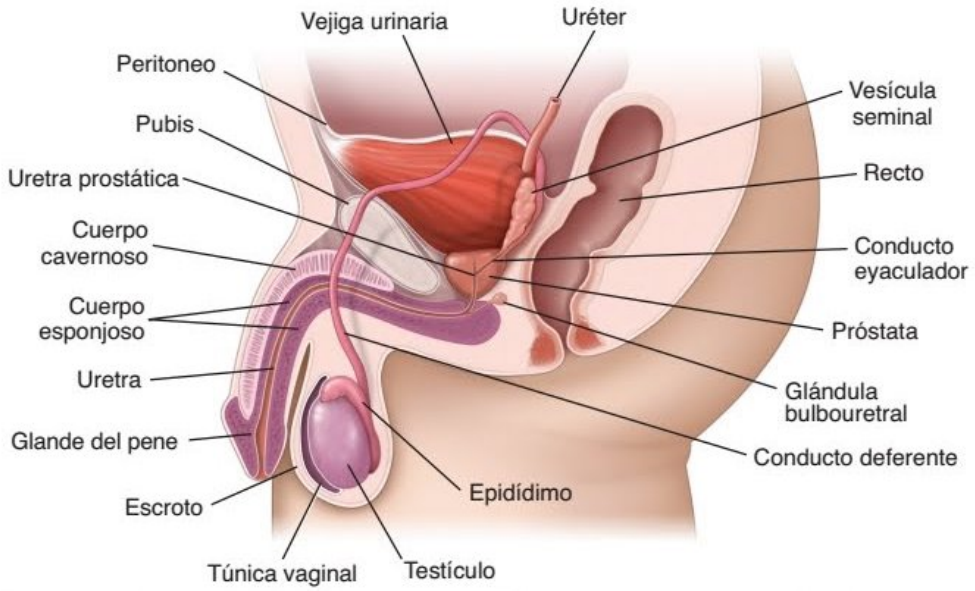

FIGURA 22-1. Diagrama en el que se muestran los componentes del aparato reproductor masculino. Las estructuras de la línea media se representan en un corte sagital; las estructuras bilaterales, incluidos los testículos, el epidídimo, el conducto deferente y la vesícula seminal, se muestran intactos.

Determinación del sexo y desarrollo de los testículos

La diferenciación sexual se logra a través de una cascada de activaciones génicas.

El **sexo genético** queda determinado en la fecundación por la presencia o ausencia del cromosoma Y. Sin embargo, los testículos no se forman hasta la séptima semana del desarrollo. El **sexo gonadal** es determinado por el **gen *SRY***, localizado en la **región determinante sexual Y** del brazo corto del cromosoma Y. La expresión del gen *SRY* en el desarrollo embrionario inicial desencadena la determinación sexual de las gónadas en los testículos. Las mutaciones en este gen dan lugar a **mujeres XY con disgenesia gonadal**, una alteración conocida como ***síndrome de Swyer***. Las mujeres con síndrome de Swyer tienen cromosomas X y Y, así como genitales femeninos funcionales que incluyen la vagina, el útero y las trompas (tubas) uterinas (trompas de Falopio). No obstante, no tienen gónadas femeninas (ovarios). Estas mujeres no producen hormonas sexuales. Se requiere hormonoterapia para inducir la pubertad.

La información genética codificada en el cromosoma Y por sí sola no es suficiente para guiar el desarrollo complejo de las gónadas masculinas. Más bien, el gen *SRY* opera como un **interruptor maestro** que controla una cascada de varias activaciones génicas en los autosomas 9, 11, 17 y 19, así como en el cromosoma X. Un factor de transcripción llamado ***factor determinante testicular*** (**TDF**, ***testis determining factor***), codificado por el gen *SRY*, tiene un dominio molecular que se fija a una región específica del ADN y altera su estructura. El ADN afectado forma un asa que permite la unión de otros factores de transcripción. A su vez, estos factores determinan la expresión de otros genes que inician la formación no solo de los testículos, sino también de otros órganos sexuales masculinos. Otros genes incluyen:

- El **gen *WT-1*** (gen del tumor de Wilms 1), necesario para el desarrollo del aparato urogenital y la regulación de la transcripción de *SRY*. En los niños con **tumor de Wilms familiar** y en aquellos con malformaciones urogenitales acompañantes se confirman mutaciones del gen *WT-1*.
- El **gen *SOX-9*** (gen *SRY* [región determinante del sexo Y]-box 9) activa el gen de la hormona antimülleriana (**gen *AMH***), responsable de la síntesis del factor inhibidor antimülleriano. La mutación del gen *SOX9* se asocia con la formación de órganos sexuales ambiguos o femeninos en un individuo genéticamente masculino (46,XY).
- El gen del factor esteroidogénico 1 (**gen *SF-1***), que regula la expresión de varios genes esteroidogénicos.
- El **gen *DAX-1*** (inversión de sexo sensible a la dosis, región crítica de hipoplasia suprarrenal, en el cromosoma X, gen 1), que codifica el receptor nuclear DAX-1. La activación de este receptor inhibe el gen *SRY* durante la diferenciación sexual gonadal y su mutación causa una **hipoplasia suprarrenal congénita**.

Los testículos se desarrollan en la pared posterior del abdomen y luego descienden hasta el escroto.

Los **testículos** se desarrollan en el retroperitoneo, asociados con el aparato urinario, en la pared posterior de la cavidad abdominal. Los testículos, al igual que los ovarios, tienen tres orígenes:

- El **mesodermo intermedio** forma las crestas urogenitales en la pared abdominal posterior y da origen a las células de Leydig (células intersticiales) y las células mioides (células contráctiles peritubulares).
- El **epitelio mesodérmico** (mesotelio celómico) cubre las crestas y origina los cordones epiteliales similares a dedos llamados *cordones sexuales primarios*. Estos cordones crecen hacia el mesodermo intermedio subyacente y son colonizados por células germinales primordiales. Los cordones sexuales primarios también dan origen a las células de Sertoli.
- Las **células germinales primordiales** migran desde el saco vitelino hacia las gónadas en desarrollo, donde se incorporan a los **cordones sexuales primarios**. Se diferencian en ***gonocitos***, que son los precursores de las células germinales definitivas llamadas

espermatogonias. En esta etapa, los cordones están compuestos por células germinales primordiales, células pre-Sertoli y una capa circundante de células mioides. Después, los cordones sexuales primarios se diferencian en **cordones seminíferos**, que dan lugar a los túbulos seminíferos, los túbulos rectos y la red testicular (fig. 22-2).

La expresión de *SRY* es responsable del desarrollo de los órganos sexuales masculinos en el embrión indiferenciado.

En la primera etapa de desarrollo, los testículos aparecen en la pared abdominal posterior a partir de primordios indiferenciados de las **crestas urogenitales** que son idénticas en ambos sexos. Durante esta **etapa indiferenciada**, el embrión tiene el potencial de convertirse en un hombre o una mujer. Sin embargo, la expresión del gen *SRY*, exclusiva de las células pre-Sertoli, estimula el desarrollo masculino del embrión.

Al principio del desarrollo masculino, el mesénquima que separa los cordones seminíferos da origen a las **células (intersticiales) de Leydig**, que producen **testosterona** para estimular el desarrollo del primordio indiferenciado en un testículo. Además, la testosterona causa la proliferación y la diferenciación de los conductos mesonéfricos (de Wolff), de los que derivan las vías espermáticas. También en esta etapa inicial, las **células (sustentaculares) de Sertoli** que se desarrollan dentro de los cordones testiculares producen otra sustancia hormonal importante llamada ***factor inhibidor mülleriano*** (**MIF, *Müllerian-inhibiting factor***). La estructura molecular del MIF es similar a la del factor de crecimiento transformante β (TGF-β, *transforming growth factor*-β). Es una glucoproteína grande que inhibe la división celular de los conductos paramesonéfricos (de Müller), que a su vez inhibe el desarrollo de los órganos genitales femeninos (fig. 22-3).

El desarrollo y la diferenciación de los genitales externos (también a partir de la etapa sexual indiferenciada) ocurren al mismo tiempo y se deben a la acción de la **dihidrotestosterona** (**DHT**), un producto de la conversión de la testosterona mediante la 5α-reductasa. Sin la DHT, sin importar el sexo genético o gonadal, los genitales externos seguirán el modelo femenino. La aparición de testosterona, MIF y DHT en el embrión masculino en desarrollo determina su sexo hormonal (cuadro 22-1, p. 839).

Los testículos descienden del abdomen al escroto a lo largo del conducto inguinal aproximadamente a las 26 semanas de gestación.

Aproximadamente a las 26 semanas de gestación, los testículos descienden del abdomen al escroto. Esta migración testicular está dada por el crecimiento diferencial de la cavidad abdominal combinado con la acción de la testosterona que causa el acortamiento del ***gubernaculum testis***, el cual es un ligamento sensible a la testosterona que conecta el polo inferior de cada testículo con el escroto en desarrollo. Los testículos descienden hacia el escroto a través del conducto inguinal, un canal angosto entre la cavidad abdominal y el escroto. Durante su descenso, los testículos llevan consigo sus vasos sanguíneos y linfáticos, sus nervios y su principal sistema de secreción, el conducto deferente. El descenso del testículo a veces es obstruido, lo que causa **criptorquidia** o **testículos no descendidos**. Esta alteración es frecuente (30%) en los neonatos prematuros y en alrededor del 1% de los neonatos de término. La criptorquidia puede inducir alteraciones histológicas irreversibles en el testículo y aumenta el riesgo de cáncer testicular. En consecuencia, un testículo no descendido necesita corrección quirúrgica. La **orquiopexia** (fijación del testículo no descendido dentro del saco escrotal) debe realizarse

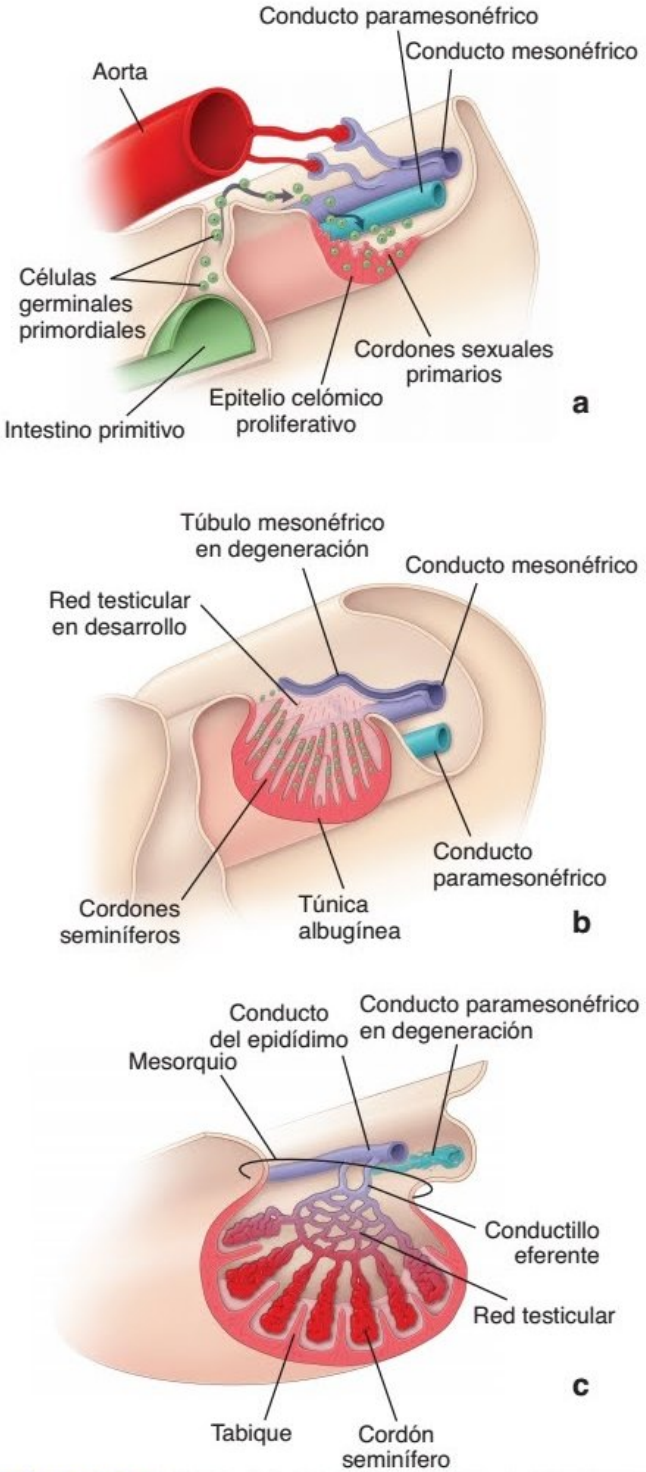

FIGURA 22-2. Etapas del desarrollo testicular. a. Embrión de 5 semanas en etapa de gónadas indiferenciadas. Las crestas gonadales visibles en la pared abdominal posterior son infiltradas por células germinales primordiales (*verde*) que migran desde el saco vitelino. La mayor parte de la gónada en desarrollo está formada por mesénquima derivado de epitelio celómico. Las células germinales primordiales se incorporan en los cordones sexuales primitivos. **b.** En una etapa ulterior, bajo la influencia hormonal del factor determinante testicular, la gónada embrionaria en desarrollo inicia la producción de testosterona. A esto le sigue la diferenciación de los cordones sexuales primitivos en cordones seminíferos. A la vez, la gónada en desarrollo produce factor inhibidor mülleriano que causa la involución del conducto paramesonéfrico y sus estructuras derivadas. Nótese que los túbulos excretores mesonéfricos entran en contacto estrecho con la red testicular en desarrollo. **c.** Etapas finales del desarrollo testicular. La túnica albugínea que rodea el testículo contribuye a la formación de los tabiques testiculares. La red testicular se conecta con los cordones seminíferos y las vías espermáticas desarrollados a partir de los conductos y túbulos mesonéfricos.

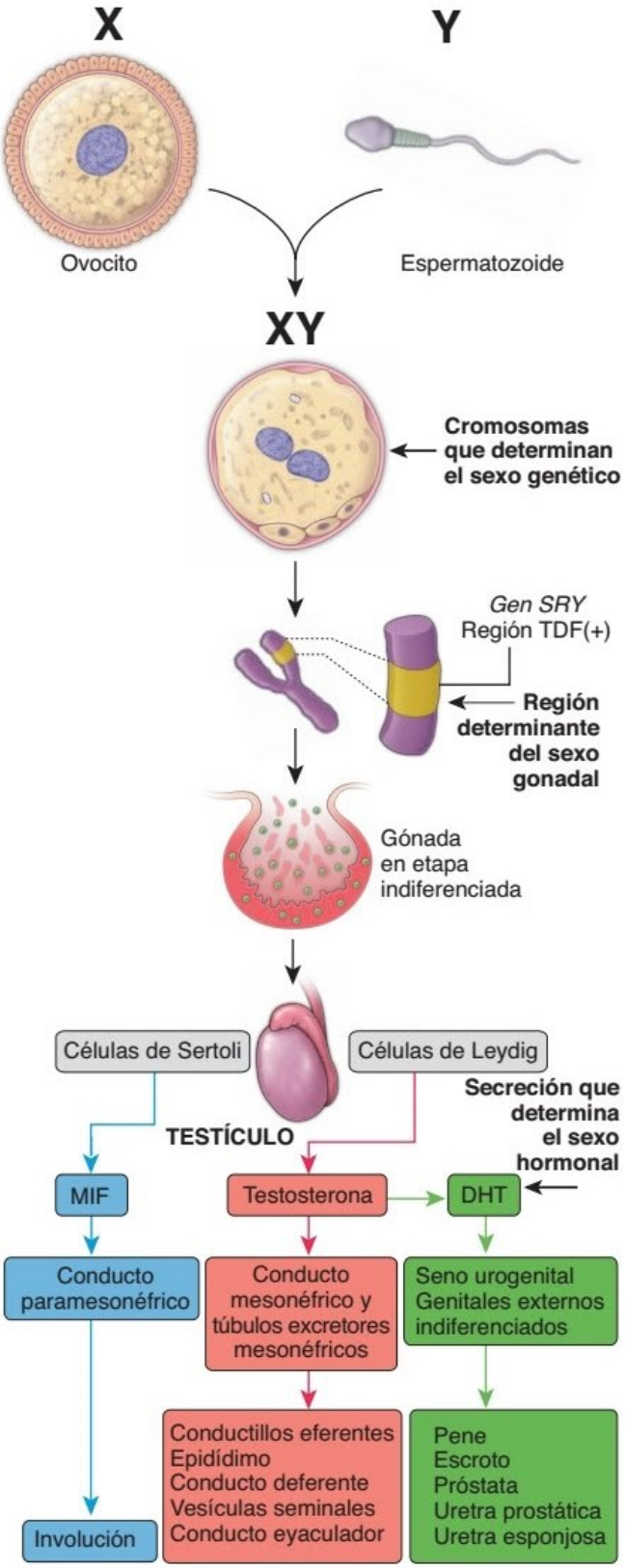

FIGURA 22-3. Desarrollo sexual masculino e influencia hormonal en el desarrollo de los órganos reproductivos. En este diagrama se ilustran tres niveles en los que se determina el sexo del embrión en desarrollo. El sexo genético es determinado en el momento de la fecundación; el sexo gonadal se determina por la activación del gen *SRY* ubicado en el brazo corto del cromosoma Y; mientras que el sexo hormonal lo determina una hormona secretada por la gónada en desarrollo. En el diagrama se muestra la influencia del factor inhibidor mülleriano (*MIF*), la testosterona y la dihidrotestosterona (*DHT*) sobre las estructuras en desarrollo. *TDF*, factor determinante testicular.

preferentemente antes de que las alteraciones histológicas se vuelvan irreversibles alrededor de los 2 años de edad.

Para que se lleve a cabo la espermatogénesis, es necesario que los testículos se mantengan por debajo de la temperatura corporal normal.

A medida que los **testículos descienden** de la cavidad abdominal hacia el escroto, llevan consigo vasos sanguíneos, vasos linfáticos, nervios autónomos y una extensión del peritoneo abdominal denominada ***túnica vaginal***, la cual cubre su superficie anterolateral. Dentro del escroto, la temperatura de los testículos es 2-3 °C más baja que la corporal. Esta temperatura más baja es indispensable para la espermatogénesis, pero no es necesaria para la producción hormonal (esteroidogénesis), que puede ocurrir a la temperatura corporal normal. Si los testículos se mantienen a temperaturas más altas (p. ej., por una fiebre) o si no descienden al escroto, entonces no se producen espermatozoides.

Cada testículo recibe sangre a través de la **arteria testicular**, una rama directa de la aorta abdominal. Esta arteria describe un trayecto muy tortuoso cerca del testículo, donde está rodeada por el **plexo venoso pampiniforme**, que lleva la sangre desde los testículos hacia las venas abdominales. Esta distribución permite el intercambio de calor entre los vasos sanguíneos y contribuye a mantener los testículos a una temperatura más baja. La sangre venosa más fresca proveniente del testículo enfría un poco la sangre arterial antes de que entre en el órgano por un **mecanismo de intercambio de calor a contracorriente**. Además, el **músculo cremáster**, cuyas fibras derivan del músculo oblicuo interno del abdomen en la pared abdominal anterior, responde a los cambios de la temperatura ambiental. Su contracción acerca los testículos a la pared abdominal, mientras que su relajación los desciende dentro del escroto. Las temperaturas frías también provocan la contracción de una lámina delgada de músculo liso (**músculo dartos**) en la fascia superficial del escroto. La contracción del músculo dartos arruga el escroto cuando hace frío para contribuir a regular la pérdida de calor (cuadro 22-2, p. 840).

Estructura de los testículos

Los testículos tienen una cápsula de tejido conjuntivo de gran espesor llamada *túnica albugínea*.

Una cápsula muy gruesa de tejido conjuntivo denso, llamada ***túnica albugínea***, cubre cada testículo (fig. 22-4). La parte interna de esta cápsula, la **capa vascular**, es una lámina de tejido conjuntivo laxo que contiene vasos sanguíneos. Cada testículo está dividido en unos 250 lobulillos mediante **tabiques de tejido conjuntivo** incompletos que se proyectan desde la cápsula. A lo largo de la superficie posterior del testículo, la túnica albugínea aumenta su espesor y se mete dentro del órgano para formar el mediastino testicular. Los vasos sanguíneos, los vasos linfáticos y los conductos espermáticos atraviesan el mediastino testicular al entrar o salir del testículo.

Cada lobulillo está compuesto por varios túbulos seminíferos muy enrollados.

Cada lobulillo testicular consta de uno a cuatro **túbulos seminíferos** en los que se producen los espermatozoides, así como un estroma de tejido conjuntivo en el que hay **células intersticiales de Leydig** que producen testosterona (fig. 22-5). Cada túbulo dentro del lobulillo describe un asa, está muy enrollado debido a su longitud considerable y se pliega sobre sí mismo. Los extremos del asa están cerca del **mediastino** testicular, donde asumen un curso recto y corto. Este segmento del túbulo seminífero recibe el nombre de ***túbulo recto*** y se continúa con la **red testicular**, que es un sistema de conductos anastomosados dentro del mediastino.

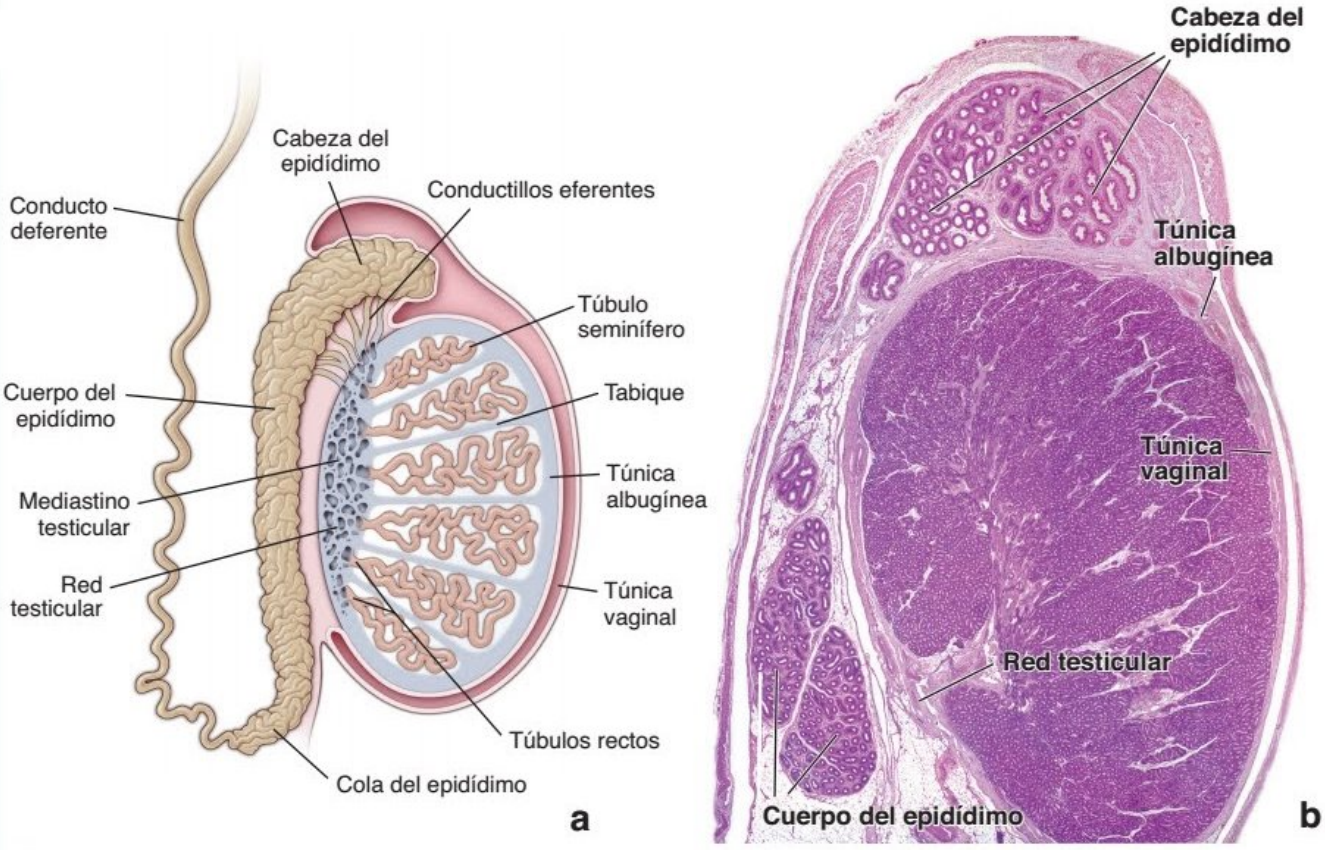

FIGURA 22-4. Corte sagital de testículo humano. a. En este diagrama se muestra un corte sagital medio del testículo humano. También aparece el sistema canalicular genital formado por los túbulos rectos, la red testicular, los conductillos eferentes, el conducto del epidídimo y el conducto deferente. Obsérvese la cubierta conjuntiva gruesa (túnica albugínea) y la túnica vaginal alrededor (modificado de Dym M. En: Weiss L, ed. Cell and Tissue Biology: A Textbook of Histology, 6th ed. Baltimore: Urban & Schwarzenberg, 1988). **b.** Corte sagital teñido con hematoxilina-eosina (H&E) del testículo y la cabeza y el cuerpo del epidídimo. De nuevo, obsérvense la túnica albugínea y la túnica vaginal a su alrededor. En este corte se ve solo una pequeña porción de la red testicular. Su conexión con el sistema de vías espermáticas no es evidente en este plano de corte. 3×.

Los túbulos seminíferos están formados por un epitelio seminífero rodeado por una túnica propia.

Cada **túbulo seminífero** tiene una longitud de unos 50 cm (rango de 30-80 cm) y un diámetro de entre 150 y 250 µm. El epitelio seminífero es un epitelio estratificado complejo y único compuesto por dos poblaciones celulares básicas:

- Las **células de Sertoli**, también conocidas como *células de sostén* o *sustentaculares*. Estas células no se dividen después de la pubertad. Las células de Sertoli son cilíndricas y tienen evaginaciones apicales y laterales extensas que rodean las células espermatogénicas contiguas y ocupan los espacios entre ellas. Sin embargo, esta configuración intrincada de las células de Sertoli no puede distinguirse bien en los cortes de rutina teñidos con hematoxilina-eosina (H&E). Las células de Sertoli le confieren organización estructural a los túbulos porque se extienden a través de todo el espesor del epitelio seminífero.
- Las **células espermatogénicas**, que se dividen regularmente y se diferencian en espermatozoides maduros. Estas células derivan de células germinales primordiales originadas en el saco vitelino que colonizan las crestas gonadales durante el desarrollo temprano de los testículos. Las células espermatogénicas están organizadas en capas mal definidas de desarrollo progresivo entre células de Sertoli adyacentes (fig. 22-6). Las células espermatogénicas más inmaduras, llamadas ***espermatogonias***, descansan sobre la lámina basal. Las células más maduras, llamadas ***espermátides***, están fijadas a la porción apical de la célula de Sertoli, donde estas se encuentran en contacto con la luz del túbulo.

La **túnica (lámina) propia**, también llamada *tejido peritubular*, es un tejido conjuntivo de múltiples capas que carece de los fibroblastos típicos. En los humanos está compuesta por tres a cinco capas de **células mioides** (células peritubulares contráctiles) y fibrillas de colágeno ubicadas por fuera de la lámina basal del epitelio seminífero (*véase* fig. 22-6). En el nivel ultraestructural, las células mioides muestran características asociadas con las células musculares lisas que incluyen una lámina basal y una gran cantidad de filamentos de actina. También tienen un retículo endoplasmático rugoso (RER) abundante, lo cual es un reflejo de su papel en la síntesis de colágeno, dado que no hay fibroblastos típicos. Las contracciones rítmicas de las células mioides crean ondas peristálticas que ayudan a mover los espermatozoides y el líquido testicular a lo largo de los túbulos seminíferos hacia las vías espermáticas. Por fuera de la capa mioide hay vasos sanguíneos y una vasculatura linfática extensa, así como células de Leydig.

Al envejecer, la túnica propia aumenta de espesor. Este engrosamiento se acompaña de una disminución del ritmo de producción de espermatozoides y una reducción general del tamaño de los túbulos seminíferos. El engrosamiento excesivo de la túnica propia en la juventud se asocia con infertilidad.

Células de Leydig

Las **células de Leydig (células intersticiales)** son células grandes, poligonales y eosinófilas que en general contienen gotitas lipídicas (fig. 22-7). A menudo, estas células también se encuentran en el pigmento lipofuscina, así como en cristales citoplasmáticos distintivos en forma de bastoncillos, los **cristales de Reinke** (fig. 22-8). En

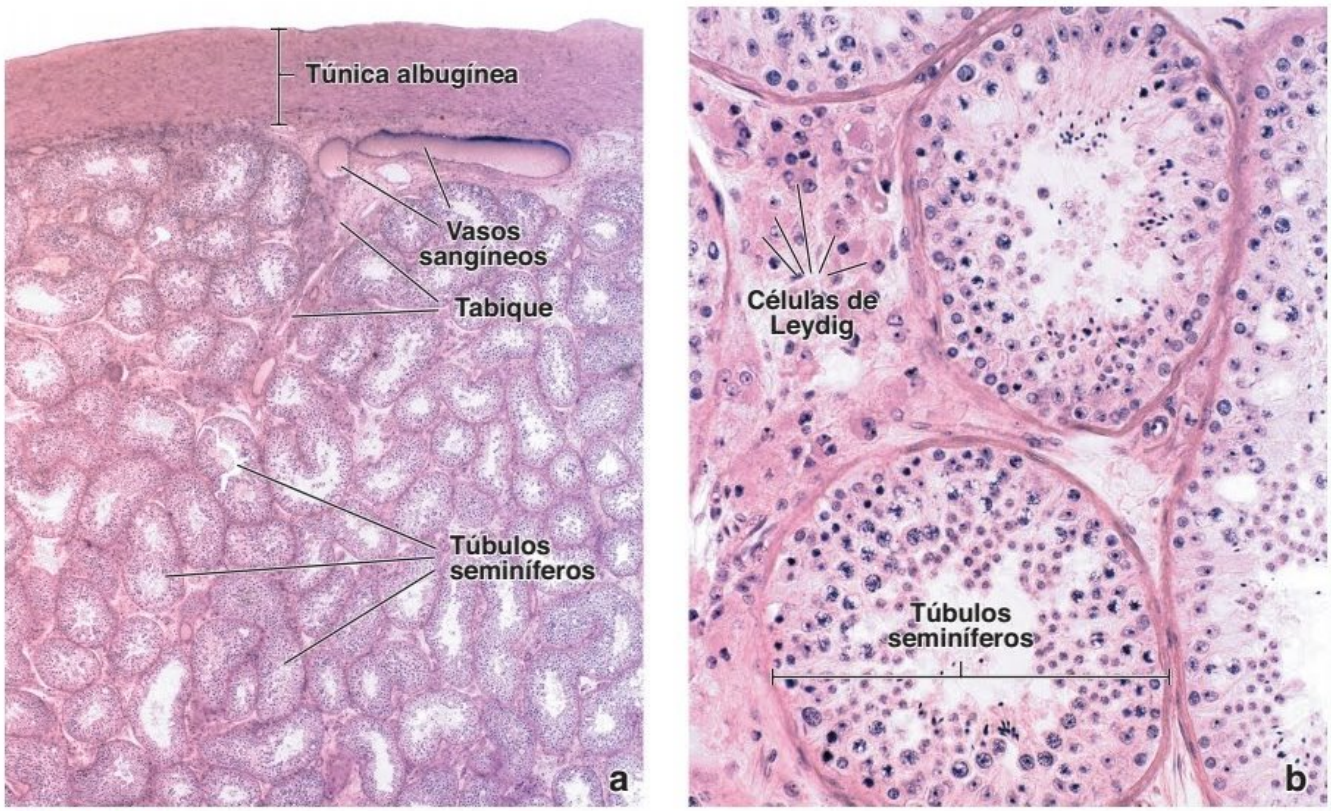

FIGURA 22-5. Microfotografías de testículo humano. a. En esta microfotografía de un corte de testículo humano teñido con H&E aparecen con poco aumento los túbulos seminíferos y la túnica albugínea. Los vasos sanguíneos más grandes están en la superficie interna de la túnica albugínea. Los túbulos seminíferos están muy enrollados, de ahí el aspecto variable de sus siluetas en el corte. 30×. **b.** Un aumento mayor de la muestra anterior permite ver varios túbulos seminíferos. Obsérvese la población de células de Leydig (intersticiales) que aparecen en cúmulos pequeños en el espacio que hay entre los túbulos contiguos. 250×.

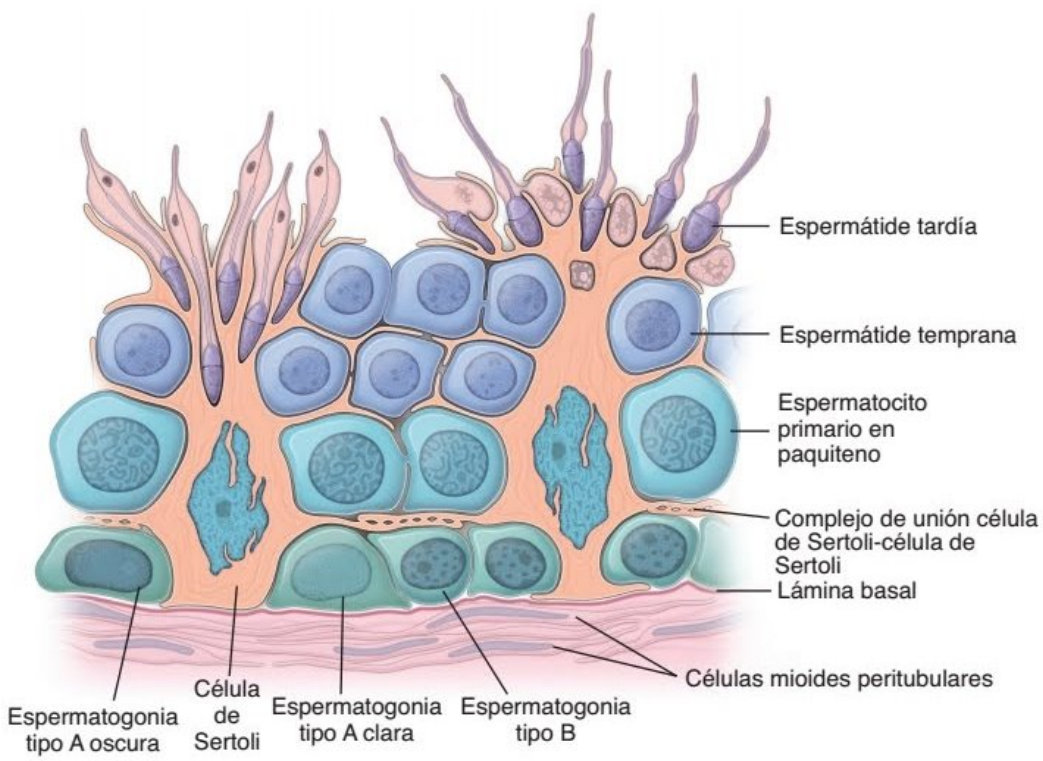

FIGURA 22-6. Diagrama del epitelio seminífero humano. En este diagrama se muestra la relación entre las células de Sertoli y las células espermatogénicas. El epitelio seminífero está apoyado sobre una lámina basal y una capa de células peritubulares rodea el túbulo seminífero. Las espermatogonias (tipo A claras, tipo A oscuras y tipo B claras) y los espermatocitos en preleptoteno están en el compartimento basal del epitelio seminífero, por debajo del complejo de unión que hay entre las células de Sertoli contiguas. Los espermatocitos primarios en paquiteno, las espermátides iniciales y las avanzadas, con el resto de su citoplasma en proceso de separación (que se convierte en el cuerpo residual), están por encima del complejo de unión en el compartimento luminal (redibujado de Clermont Y. The cycle of the seminiferous epithelium in man. Am J Anat 1963;112:35).

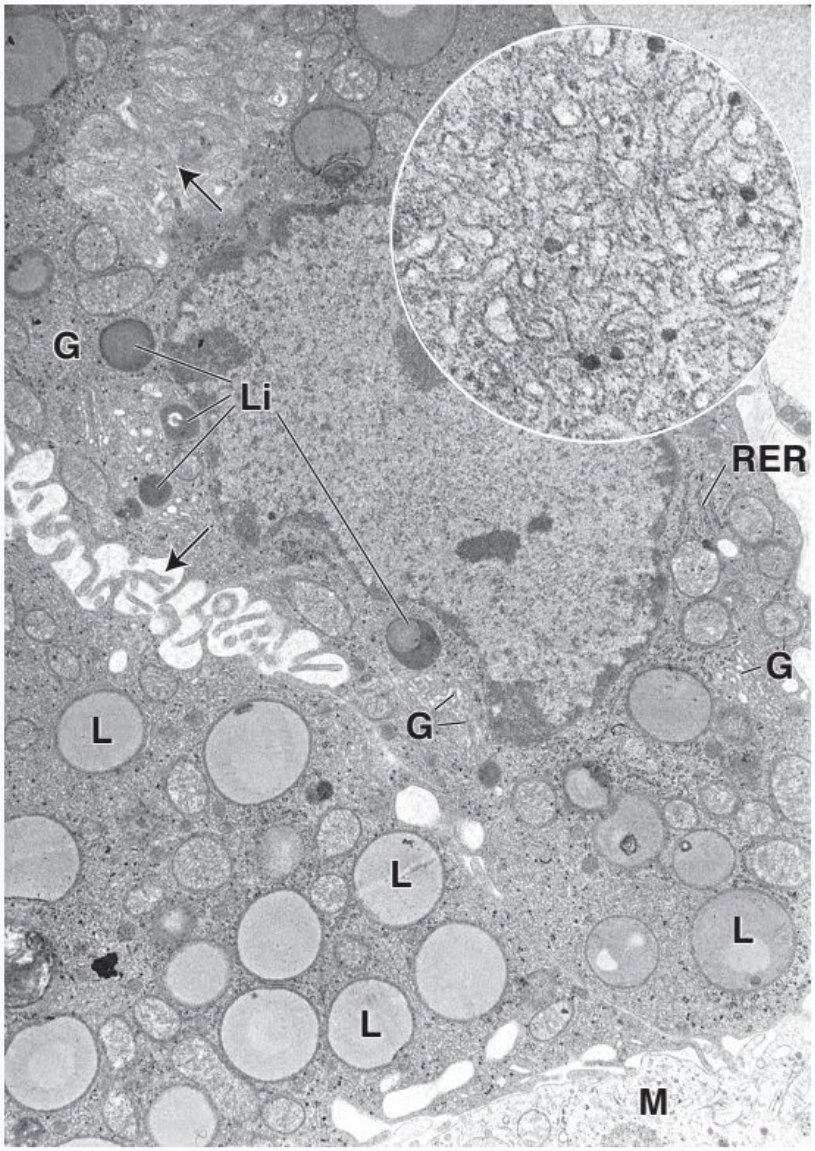

FIGURA 22-7. Microfotografía electrónica de las células de Leydig. En esta microfotografía electrónica se muestran diversas porciones de células de Leydig. El citoplasma contiene un retículo endoplasmático liso (REL) abundante, una característica de las células de Leydig. Otras características de las células de Leydig vistas en una microfotografía de baja potencia son las numerosas inclusiones lipídicas (*L*), los perfiles segmentados del aparato de Golgi (*G*) y la presencia de una cantidad variable de lisosomas (*Li*). También se observan siluetas ocasionales de retículo endoplasmático rugoso (*RER*). Obsérvese la presencia de microvellosidades a lo largo de porciones de la superficie celular (*flechas*). *M*, citoplasma de un macrófago adyacente. 10 000×. **Detalle.** RER con mayor aumento. Las partículas más densas son glucógeno. 60 000×.

preparaciones histológicas de rutina, estos cristales son refractivos y miden 3 × 20 μm. Aunque su naturaleza y función exactas se desconocen, probablemente sean un producto proteínico de la célula.

Al igual que otras células secretoras de esteroides, las células de Leydig tienen un retículo endoplasmático liso (REL) elaborado, una característica que explica su eosinofilia (*véase* fig. 22-7). Las enzimas necesarias para la síntesis de testosterona a partir del colesterol están asociadas con el REL. En las células de Leydig también hay mitocondrias con crestas tubulovesiculares, otra característica de las células secretoras de esteroides.

Las células de Leydig se diferencian y secretan **testosterona** durante las primeras etapas de la vida fetal. La secreción de testosterona es necesaria para el desarrollo embrionario, la maduración sexual y la función reproductora:

- En el **embrión**, la secreción de testosterona y otros andrógenos es indispensable para el desarrollo normal de las gónadas en el feto masculino. Además de la testosterona, las células de Leydig secretan la **proteína del factor insulínico 3** (**INSL3**, ***insulin-like factor 3***), que estimula el descenso de los testículos.
- En la **pubertad**, la secreción de testosterona inicia la producción de espermatozoides, la secreción de las glándulas sexuales accesorias y el desarrollo de los caracteres sexuales secundarios. La secreción de INSL3 también promueve las divisiones meióticas en los túbulos seminíferos.
- En el **adulto**, la secreción de testosterona es indispensable para el mantenimiento de la espermatogénesis, así como de los caracteres sexuales secundarios, las vías espermáticas y las glándulas sexuales accesorias. Las **células de Leydig** en los testículos adultos son la principal fuente de **proteína INSL3** circulante. La medición de INSL3 se usa en análisis clínicos para establecer el **índice de capacidad esteroidogenética** de las células de Leydig. Además de sintetizar INSL3, las células de Leydig producen y secretan **oxitocina**. La oxitocina testicular estimula la contracción de células mioides que rodean los túbulos seminíferos, moviendo los espermatozoides hacia los conductillos eferentes.

Las células de Leydig son activas en la etapa temprana de diferenciación del feto masculino y después atraviesan un período de inactividad que comienza alrededor de los 5 meses de la vida fetal. Las células de Leydig inactivas son difíciles de distinguir de los fibroblastos. Cuando las células de Leydig se exponen a la estimulación gonadotrópica en la pubertad, otra vez se convierten en células secretoras de andrógenos y permanecen activas toda la vida.

Los **tumores de células de Leydig** son neoplasias en general benignas que aparecen en dos períodos distintos (en la infancia y en la adultez entre los 20 y 60 años de edad). Son hormonalmente activos y secretan andrógenos o una combinación de andrógenos y estrógenos. En general, están com-

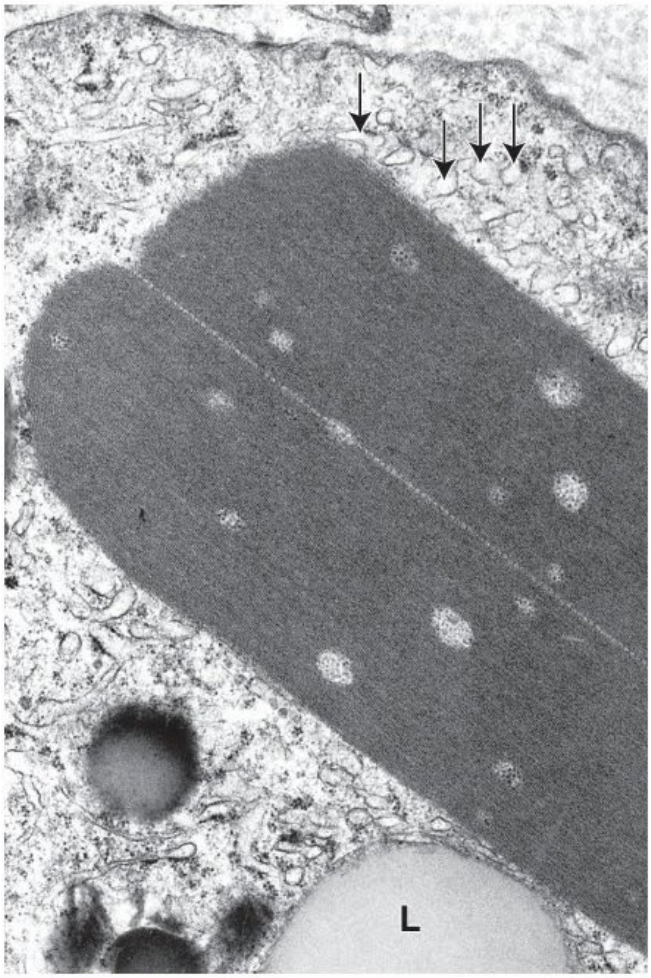

FIGURA 22-8. Microfotografía electrónica en un cristal de Reinke. En esta microfotografía electrónica se muestra la estructura interna de un cristal de Reinke en el citoplasma de una célula de Leydig humana. También obsérvese el retículo endoplasmático liso (*flechas*) y una gota de lípidos (*L*) en el citoplasma. 16 000× (cortesía del Dr. Don F. Cameron).

puestos por células uniformes con todas las características de las células secretoras de hormonas esteroideas, incluidos los cristales de Reinke. El primer signo clínico de estos tumores benignos, además del agrandamiento testicular, suele asociarse con un aumento en la producción hormonal. En los varones prepúberes esto conduce a una **pubertad precoz** (desarrollo sexual a edad temprana), mientras que en los adultos puede observarse **feminización** (aparición de caracteres sexuales femeninos) y **ginecomastia** (desarrollo mamario en el hombre).

■ ESPERMATOGÉNESIS

La espermatogénesis es el proceso por el cual las espermatogonias dan origen a los espermatozoides.

La **espermatogénesis**, es decir, el proceso por el cual se producen los espermatozoides, incluye una serie de fenómenos complejos y singulares. Comienza poco antes de la pubertad bajo la influencia de concentraciones cada vez mayores de gonadotropinas hipofisarias y continúa durante toda la vida. Con fines descriptivos, la espermatogénesis se divide en tres fases distintas:

- La **fase espermatogónica** (**de espermatogonia**), en la cual las espermatogonias se dividen por mitosis para reemplazarse a sí mismas y para dar lugar a una población de espermatogonias obligadas que en algún momento se diferenciarán en espermatocitos primarios.
- La **fase espermatocítica** (**meiosis**), en la cual los espermatocitos primarios experimentan las dos divisiones meióticas que reducen tanto la cantidad de los cromosomas como el contenido de ADN para producir células haploides llamadas *espermátides*.
- La **fase de espermátide** (**espermiogénesis**), en la cual las espermátides se diferencian en espermatozoides maduros.

Al final de la espermatogénesis, las espermátides logran su maduración final y se liberan en la luz del túbulo seminífero desde las células sustentaculares de Sertoli durante un proceso llamado ***espermiación***.

CUADRO 22-1

CONSIDERACIONES FUNCIONALES: REGULACIÓN HORMONAL DE LA ESPERMATOGÉNESIS

La función testicular normal depende de hormonas que actúan por mecanismos endocrinos y paracrinos. La función endocrina del testículo está a cargo de la población de células de Leydig que sintetizan y secretan el andrógeno circulante principal: la **testosterona**. Casi toda la testosterona es producida por el testículo; menos del 5% proviene de las glándulas suprarrenales. Se calcula que en los humanos la población total de células de Leydig produce unos 7 mg de testosterona por día. Conforme abandona las células de Leydig, la testosterona se introduce en los capilares sanguíneos y linfáticos y atraviesa el tejido peritubular para alcanzar el epitelio seminífero.

Para la proliferación y la diferenciación de las células espermatogénicas se necesitan concentraciones locales elevadas de testosterona en los testículos (se calcula que son 200 veces más altas que las concentraciones de la hormona circulante). Estas concentraciones testiculares pueden reducirse de forma significativa mediante una retroalimentación negativa de hormona exógena. La investigación exhaustiva en este campo se enfoca en el desarrollo de un prototipo de fármaco anticonceptivo masculino basado en la testosterona. En los estudios clínicos iniciales se ha comprobado que estos medicamentos causan una reducción importante de la concentración testicular de testosterona y la inhibición de la espermatogénesis. Después de suspender el uso del anticonceptivo, se restaura la espermatogénesis. Sin embargo, en algunas personas, este tipo de anticonceptivo no es eficaz y no produce la supresión espermatogénica. También puede provocar efectos colaterales importantes, como acné y depresión.

La testosterona periférica tiene los siguientes efectos:

- Diferenciación del sistema nervioso central (SNC) y del aparato genital y las vías espermáticas.
- Desarrollo y mantenimiento de los caracteres sexuales secundarios (como la barba, la distribución masculina del vello del pubis, la voz grave).
- Crecimiento y mantenimiento de las glándulas sexuales accesorias (vesículas seminales, próstata y glándulas bulbouretrales), el sistema de vías genitales espermáticas y los genitales externos (principalmente subproductos de la conversión de testosterona a DHT).

(continúa)

CUADRO 22-1

CONSIDERACIONES FUNCIONALES: REGULACIÓN HORMONAL DE LA ESPERMATOGÉNESIS (*CONTINUACIÓN*)

- Procesos anabólicos y metabólicos generales, incluyendo el crecimiento del esqueleto, el desarrollo del músculo esquelético, la distribución del tejido adiposo subcutáneo y la función renal.
- Efectos sobre el comportamiento, incluida la libido.

Las actividades esteroidogénicas y espermatogénicas del testículo son reguladas por la interacción hormonal del hipotálamo, el lóbulo anterior de la hipófisis y las células gonadales (células de Sertoli, células espermatogénicas y células de Leydig). El lóbulo anterior de la hipófisis produce tres hormonas que participan en este proceso: hormona luteinizante (LH, *luteinizing hormone*; lutropina), que en el hombre a veces recibe el nombre de *hormona estimulante de las células intersticiales* (ICSH, *interstitial cell-stimulating hormone*); hormona foliculoestimulante (FSH, *follicle-stimulating hormone*; folitropina); y prolactina (PRL). En respuesta a la liberación hipofisaria de LH, las células de Leydig producen cantidades cada vez mayores de testosterona. La PRL actúa en combinación con la LH para intensificar la actividad esteroidogénica de las células de Leydig. Dado que tienen receptores de FSH y testosterona, las células de Sertoli son los reguladores primarios de la espermatogénesis.

Fase de espermatogonia

En la fase espermatogónica, las células madre se dividen para reemplazarse a sí mismas y mantener una población de espermatogonias obligadas.

Las **células madre espermatogónicas** realizan varias divisiones y producen **espermatogonias**, que se pueden diferenciar en tres tipos según el aspecto de sus núcleos en las preparaciones rutinarias de H&E:

- Las **espermatogonias tipo A oscuras** (**Ad**) tienen un núcleo ovalado con cromatina granular fina muy basófila. Se piensa que estas espermatogonias son las células madre del epitelio seminífero. Se dividen en intervalos irregulares para dar origen a un par de espermatogonias tipo Ad que permanecen como **células madre de reserva**, o bien, a un par de espermatogonias tipo Ap.
- Las **espermatogonias tipo A claras o pálidas** (**Ap**) tienen un núcleo ovalado con cromatina granular fina poco teñida. Están obligadas a seguir el proceso de diferenciación que produce espermatozoides. Realizan varias divisiones mitóticas sucesivas que aumentan su cantidad. Las espermatogonias tipo Ap también se conocen como ***células madre de renovación***.

CUADRO 22-2

CORRELACIÓN CLÍNICA: FACTORES QUE AFECTAN LA ESPERMATOGÉNESIS

Las **células espermatogénicas** son sensibles a factores nocivos. Después de la exposición a estos factores, es fácil detectar alteraciones degenerativas como la apoptosis, la exfoliación prematura de las células o la formación de células gigantes multinucleadas. Entre los factores que afectan negativamente la espermatogénesis pueden mencionarse los siguientes:

- **Deficiencias dietéticas.** Se sabe que la reducción en la ingesta dietética deteriora la espermatogénesis. Se ha demostrado que las vitaminas, coenzimas y microelementos como las vitaminas A, B_{12}, C, E, β-carotenos, zinc y selenio afectan la formación de espermatozoides.
- **Factores ambientales y estilo de vida.** Un estudio reciente realizado en Dinamarca comparó los recuentos de espermatozoides en dos grupos de hombres jóvenes de poblaciones rurales y urbanas. En los varones del grupo rural, el promedio de los recuentos de espermatozoides fue más alto (24%) en comparación con el grupo urbano.
- **Alteraciones del desarrollo.** Se ha comprobado que la criptorquidia, el hipospadias y factores como el bajo peso al nacer son factores de riesgo importantes para el cáncer testicular asociado con una disminución de la calidad del semen y una reducción de la fertilidad.
- **Enfermedades sistémicas o infecciones locales.** Las infecciones que afectan los testículos (orquitis) pueden tener un efecto sobre la espermatogénesis. Las alteraciones sistémicas que pueden alterar la espermatogénesis incluyen fiebre, nefropatías, infecciones por VIH y otras infecciones víricas, así como enfermedades metabólicas.
- **Temperatura testicular elevada.** Un estilo de vida sedentario puede alterar la capacidad para mantener la temperatura baja de los testículos en el escroto. La temperatura escrotal más alta que la promedio se asocia con un fracaso de la espermatogénesis.
- **Hormonas esteroideas y fármacos relacionados.** La exposición a estrógenos sintéticos (dietilestilbestrol) y otros esteroides sexuales puede ejercer una retroalimentación negativa sobre la secreción de FSH, con la consiguiente reducción de la espermatogénesis. La exposición prenatal a los estrógenos puede inhibir en potencia la secreción de las gonadotropinas fetales y la proliferación de las células de Sertoli.
- **Agentes tóxicos.** Los agentes mutágenos, los antimetabolitos y algunos pesticidas, como el dibromocloropropano (DBCP), pueden afectar drásticamente la espermatogénesis y la producción de espermatozoides normales. El DBCP es un nematocida que todavía se usa en algunos países en desarrollo. En los humanos se ha comprobado que la exposición causa una disminución importante del recuento de espermatozoides e infertilidad. Otros agentes que pueden afectar la fertilidad incluyen sustancias químicas en los plásticos (p. ej., ftalatos), pesticidas (p. ej., DDT), productos de la combustión (p. ej., dioxinas), bifenilos policlorados (p. ej., PCB) y otros. La mayoría de estos productos químicos tienen propiedades estrogénicas débiles y se conocen como ***sustancias químicas que alteran la función endocrina*** (**SQAFE**). La toxicidad directa contra la espermatogonia se relaciona con cambios en la calidad de los espermatozoides.
- **Radiación ionizante y agentes alquilantes.** Se ha comprobado que el gas mostaza nitrogenado y la procarbazina ejercen efectos tóxicos sobre las espermatogonias. La **radiación electromagnética** y las **microondas** también afectan la cantidad y la motilidad de los espermatozoides.

Las células en proliferación son particularmente sensibles a los agentes mutágenos y la carencia de metabolitos esenciales. Por lo tanto, las células que no experimentan divisiones, como las células de Sertoli, las células de Leydig y las células madre de reserva, que tienen una actividad mitótica baja, son mucho menos vulnerables que las células espermatogénicas en diferenciación que se dividen activamente.

- Las **espermatogonias tipo B** en general tienen un núcleo esférico con cromatina condensada en grandes grumos sobre la envoltura nuclear y alrededor del nucléolo central (*véase* fig. 22-6).

Una característica poco habitual de la división de una espermatogonia tipo Ad en dos espermatogonias tipo Ap es que las células hijas permanecen unidas por un fino puente citoplasmático. Este mismo fenómeno ocurre en cada división mitótica y meiótica siguiente de la progenie del par original de espermatogonias A (fig. 22-9). Así, toda la progenie de un par inicial de espermatogonias Ap está conectada como las perlas de un collar. Estas conexiones citoplasmáticas permanecen intactas hasta las últimas etapas de la maduración de las espermátides y son indispensables para el desarrollo sincrónico de cada clon de un par original de células Ap.

Después de varias divisiones, las espermatogonias tipo A se diferencian en espermatogonias tipo B. La aparición de las espermatogonias tipo B es el último acontecimiento de la fase espermatogónica.

Fase espermatocítica o de espermatocito (meiosis)

En la fase espermatocítica (de espermatocito), los espermatocitos primarios realizan una meiosis para reducir tanto la cantidad de cromosomas como el contenido de ADN.

La división mitótica de las espermatogonias tipo B produce **espermatocitos primarios**. Estos duplican su ADN poco después de que se forman y antes de comenzar la meiosis, de modo que cada espermatocito primario contiene el número cromosómico normal (2n). Como cada cromosoma tiene dos cromátides hermanas, los espermatocitos primarios contienen el doble de la cantidad de ADN (4d).

La **meiosis I** tiene como resultado la reducción de la cantidad de los cromosomas (de 2n a 1n) y de ADN al estado haploide (de 4d a 2d); así, el espermatocito secundario se caracteriza por una cantidad haploide de cromosomas (1n) y una cantidad 2d de ADN. Como la **meiosis II** no está precedida por una duplicación del ADN, después de esta división cada espermátide tiene la cantidad haploide (1n) de cromosomas, cada uno compuesto por una sola cromátide (1d). La meiosis se describe a detalle en el capítulo 3; a continuación se ofrece una descripción breve de la meiosis espermatocítica.

Cada espermatocito realiza una meiosis para formar cuatro espermátides haploides.

La profase de la primera división meiótica, en la cual la cromatina se condensa en cromosomas visibles, dura hasta 22 días en los espermatocitos primarios humanos. Al final de la profase pueden identificarse 44 autosomas y un cromosoma X y otro Y, cada uno con dos hebras de cromatina (cromátides). Los cromosomas homólogos se parean conforme se alinean en la placa de la metafase.

Los **cromosomas homólogos pareados**, que reciben el nombre de ***tétradas*** porque están compuestos por cuatro cromátides, intercambian material genético en un proceso conocido como

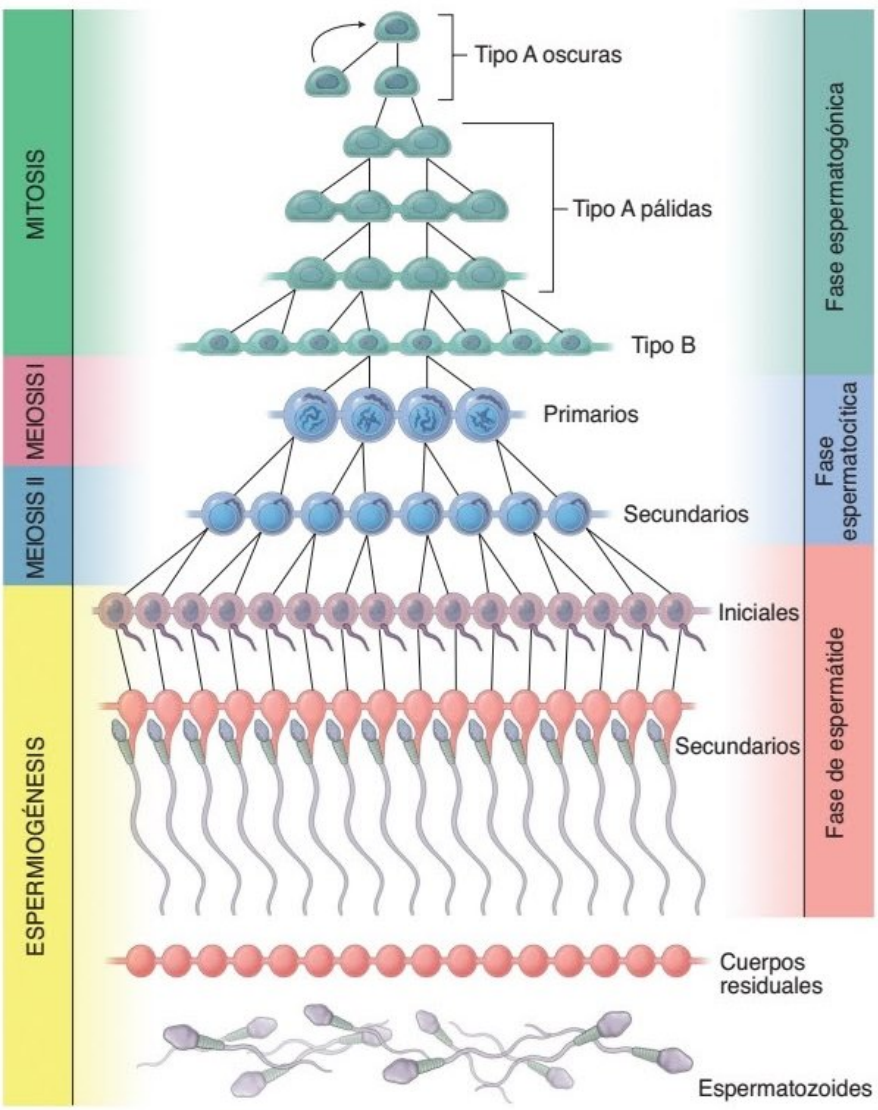

FIGURA 22-9. Diagrama en el que se ilustran las generaciones de células espermatogénicas. En este diagrama se muestra la naturaleza clonal de las generaciones sucesivas de células espermatogénicas. Las espermatogonias tipo A oscuras son las células madre de reserva en el testículo, mientras que las espermatogonias tipo A claras son las células madre que se renuevan. Las espermatogonias tipo A claras realizan una serie de divisiones celulares sincronizadas, ya sea para producir un nuevo tipo de células tipo A claras o para formar espermatogonias tipo B más diferenciadas que atraviesan más divisiones para convertirse en espermatocitos primarios. Obsérvese que la división citoplasmática se completa solo en las espermatogonias tipo A oscuras. Todas las otras células espermatogénicas permanecen conectadas por puentes intercelulares mientras realizan las divisiones mitótica y meiótica, así como la diferenciación de las espermátides. Obsérvese también que los espermatocitos primarios realizan una meiosis I y los espermatocitos secundarios una meiosis II. Las células se separan en espermatozoides individuales a medida que son liberadas del epitelio seminífero. Los cuerpos residuales permanecen conectados y son fagocitados por las células de Sertoli (basado en Dym M, Fawcett DW. Further observations on the numbers of spermatogonia, spermatocytes, and spermatids connected by intercellular bridges in the mammalian testis. Biol Reprod 1971;4:195–215).

recombinación (*crossing-over*). Durante este intercambio, las cuatro cromátides se reordenan en una estructura tripartita llamada ***complejo sinaptonémico***. Este proceso garantiza la diversidad genética. A través del intercambio genético, las cuatro espermátides producidas a partir de cada espermatocito son diferentes unas de otras y de todas las demás espermátides derivadas de otros espermatocitos.

Una vez completada la recombinación, los cromosomas homólogos se separan y avanzan hacia los polos opuestos del huso meiótico. Así, las tétradas, que fueron modificadas por la recombinación génica, se separan y se convierten en díadas nuevamente. Las dos cromátides de cada cromosoma original (aunque modificadas por la recombinación) permanecen juntas.

El movimiento de un cromosoma particular de un par de homólogos a cualquiera de los polos del huso es aleatorio (es decir, que los cromosomas derivados del padre y los derivados de la madre no se clasifican de acuerdo con su clase sobre la placa ecuatorial de la metafase). Esta distribución aleatoria es otra fuente de diversidad genética en los espermatozoides resultantes.

Las células derivadas de la primera división meiótica reciben el nombre de ***espermatocitos secundarios***. Estas células entran de inmediato en la profase de la segunda división meiótica *sin sintetizar ADN nuevo* (sin pasar una fase S; *véanse* pp. 98-99). La segunda división meiótica es corta y solo dura algunas horas. Cada espermatocito secundario tiene un número reducido de cromosomas (1n) que está representado por 22 autosomas y un cromosoma X o Y. Cada uno de estos cromosomas está compuesto por dos cromátides hermanas. El espermatocito secundario tiene la cantidad 2d (diploide) de ADN. Durante la metafase de la segunda división meiótica, los cromosomas se alinean sobre la placa ecuatorial de metafase y las cromátides hermanas se separan y avanzan hacia polos opuestos del huso. Conforme la segunda división meiótica se completa y las membranas nucleares se reconstituyen, se forman dos **espermátides** haploides a partir de cada espermatocito secundario, cada una con 23 cromosomas de una sola cromátide (1n) y la cantidad 1d de ADN (fig. 22-10).

Fase de espermátide (espermiogénesis)

En la fase de espermátide, las espermátides experimentan una remodelación celular extensa conforme se diferencian en espermatozoides maduros.

Cada **espermátide** producto de la segunda división meiótica es haploide en cuanto a contenido de ADN (**1d**) y número de cromosomas (**1n**), representado por 22 autosomas y un cromosoma X o Y. Después de esto, no hay más divisiones. Las espermátides haploides pasan por un proceso de diferenciación que produce los espermatozoides maduros, que también son haploides. El estado 2d se restablece cuando un espermatozoide fecunda un ovocito.

La extensa remodelación celular que ocurre durante la diferenciación de la población de espermátides en espermatozoides maduros (espermiogénesis) consta de cuatro fases: la fase de Golgi, la fase de casquete, la fase de acrosoma y la fase de maduración. Estas fases ocurren mientras las espermátides están físicamente adheridas a la membrana plasmática de las células de Sertoli por uniones especializadas. Los cambios morfológicos en las cuatro fases que ocurren durante la espermiogénesis se describen a continuación y se esquematizan en la figura 22-11.

Fase de Golgi

Esta fase se caracteriza por la presencia de gránulos positivos al ácido peryódico de Schiff (PAS, *periodic acid-Schiff*) que se acumulan en los numerosos complejos de Golgi de la espermátide. Estos **gránulos proacrosómicos**, ricos en glucoproteínas, confluyen en una vesícula limitada por una membrana, la **vesícula acrosómica**, adyacente a la envoltura nuclear. La vesícula aumenta de tamaño y su contenido se incrementa durante esta fase. La posición de la vesícula acrosómica determina el polo anterior del espermatozoide en desarrollo. También durante esta fase los centriolos migran desde la región yuxtanuclear hacia el polo posterior de la espermátide, donde el centriolo maduro se alinea perpendicular a la membrana plasmática. El centriolo inicia el armado de los nueve dobletes de microtúbulos periféricos y los dos microtúbulos centrales que forman el **axonema** de la cola del espermatozoide.

Fase de casquete

En esta fase, la vesícula acrosómica se extiende sobre toda la mitad anterior del núcleo. Esta estructura modificada recibe el nombre de ***casquete*** o ***capuchón acrosómico***. La porción de la envoltura nuclear que está debajo del casquete acrosómico pierde sus poros y se engrosa. El contenido nuclear también se condensa. El ADN en la espermátide es unas seis veces menor que el ADN en los cromosomas mitóticos. Este nivel de condensación de ADN nuclear se logra gracias a la presencia de pequeñas proteínas básicas llamadas ***protaminas***, que se incorporan en la cromatina durante la espermiogénesis y reemplazan a las histonas centrales.

Fase de acrosoma

En esta fase, la espermátide se reorienta de modo que la cabeza se incluye profundamente en la célula de Sertoli y apunta hacia la lámina basal. El flagelo en desarrollo se extiende dentro de la luz del túbulo seminífero. El núcleo condensado de la espermátide se aplana y se alarga; el núcleo y su acrosoma superpuesto también se mueven hacia una posición justo contigua a la membrana plasmática anterior y el citoplasma es desplazado hacia atrás. Los microtúbulos citoplasmáticos se organizan en una vaina cilíndrica, llamada ***manguito*** (***manchette***), que se extiende desde el borde posterior del acrosoma hacia el polo posterior de la espermátide.

Los **centriolos**, que ya habían iniciado el desarrollo del flagelo, ahora retornan a la superficie posterior del núcleo donde el centriolo inmaduro se fija a un surco poco profundo en el núcleo. Luego, se modifican para formar la pieza de conexión o región del cuello del espermatozoide en desarrollo. De los centriolos adheridos al núcleo surgen nueve fibras gruesas que se extienden dentro de la cola en forma de fibras densas externas por fuera de los microtúbulos del axonema. Estas fibras unen el núcleo con el flagelo, de ahí el nombre de ***pieza de conexión***.

Conforme la membrana plasmática se mueve hacia atrás para cubrir el **flagelo** en crecimiento, el manguito desaparece y las mitocondrias migran desde el resto del citoplasma para formar una vaina helicoidal ajustada que rodea las fibras gruesas en la región del cuello y en su extensión posterior inmediata (fig. 22-12). Esta región es la ***pieza intermedia*** de la cola del espermatozoide. En dirección distal respecto a la pieza intermedia, una **vaina fibrosa** compuesta por dos columnas longitudinales y varias "costillas" de conexión rodea las nueve fibras longitudinales de la **pieza principal** y se extiende casi hasta el final del flagelo. Este segmento corto de la cola, distal con respecto a la vaina fibrosa, recibe el nombre de ***pieza terminal***.

Fase de maduración

Esta última fase de remodelado de la espermátide reduce el exceso de citoplasma de alrededor del flagelo para formar el **espermatozoide** maduro. Las células de Sertoli fagocitan después este exceso de citoplasma, también llamado ***cuerpo residual***. Los puentes intercelulares que han caracterizado los gametos en desarrollo desde las etapas preespermatocíticas permanecen con los cuerpos residuales. Las espermátides ya no están adheridas entre sí y son liberadas de las células de Sertoli.

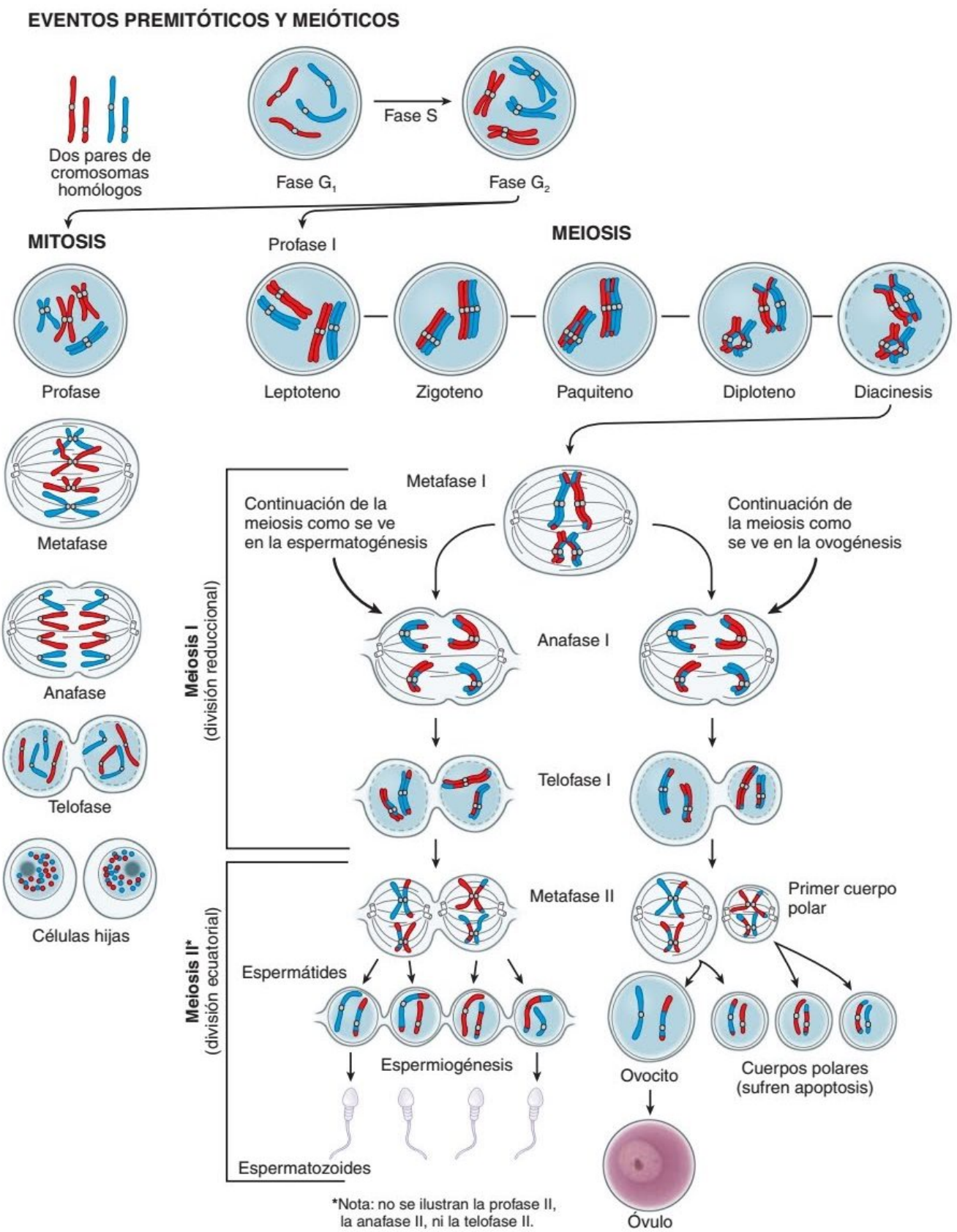

FIGURA 22-10. Comparación de mitosis y meiosis en la espermatogénesis y la ovogénesis. Los pares de cromosomas (2n) de origen materno y paterno están representados en *rojo* y *azul*, respectivamente. La división mitótica produce células hijas que son genéticamente idénticas a la célula progenitora (2n). La división meiótica, que tiene dos componentes, una división reduccional y una división ecuatorial, produce una célula que tiene solo dos cromosomas (1n). Además, durante el pareamiento cromosómico en la profase I de la meiosis, los segmentos de cromosoma se intercambian, lo que origina una mayor diversidad genética. En los humanos, el primer cuerpo polar no se divide, pero sí lo hace en otras especies.

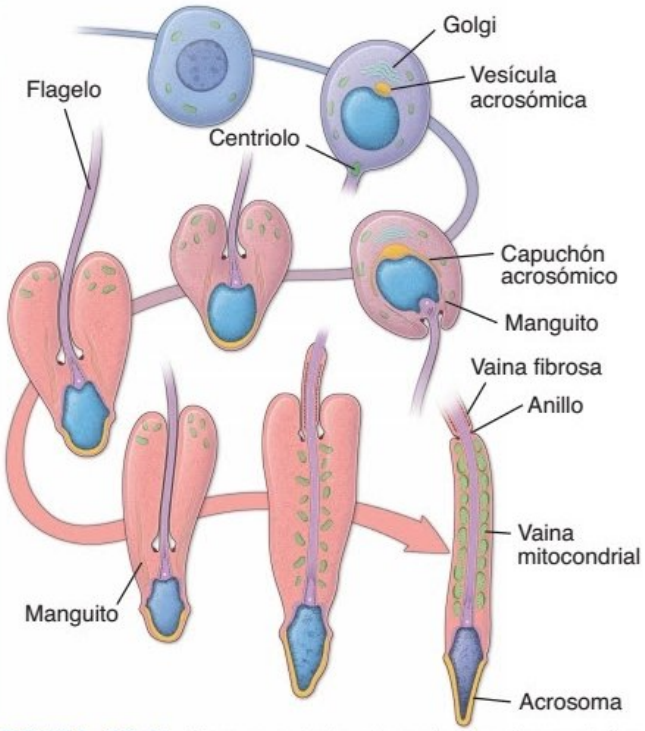

FIGURA 22-11. Diagrama de la espermiogénesis en el humano. Se ilustran los cambios básicos en la estructura de los orgánulos clave de la espermátide; *véase* el texto para una explicación detallada (modificado de Dym M. En: Weiss L, ed. Cell and Tissue Biology: A Textbook of Histology, 6th ed. Baltimore: Urban & Schwarzenberg, 1988).

Las espermátides son liberadas en la luz de los túbulos seminíferos durante el proceso llamado *espermiación*.

Hacia el final de la fase de maduración de la espermatogénesis, las espermátides alargadas son liberadas desde las células de Sertoli hacia la luz del túbulo seminífero. Este proceso complejo, llamado ***espermiación***, incluye la eliminación progresiva de complejos de unión célula de Sertoli-espermátide y el desprendimiento de las espermátides de las células de Sertoli. La presencia de integrinas β en las uniones célula de Sertoli-espermátide, así como el aumento de la actividad de la cinasa vinculada con la integrina en el momento de la espermiación, sugieren un control enzimático en la liberación de las espermátides. El ritmo de la espermiación en el testículo determina la cantidad de espermatozoides en el semen eyaculado. Varios tratamientos farmacológicos y compuestos tóxicos, así como la supresión de las gonadotropinas producen un **defecto en la espermiación**, en el cual las espermátides no son liberadas, sino que son retenidas y fagocitadas por las células de Sertoli.

Estructura del espermatozoide maduro

Los fenómenos de la espermiogénesis dan origen a una célula estructuralmente singular.

El **espermatozoide humano maduro** tiene unos 60 µm de longitud. La **cabeza del espermatozoide** es plana y puntiaguda y mide 4.5 µm de largo por 3 µm de ancho y 1 µm de espesor (*véase* fig. 22-12). El **casquete acrosómico** que cubre los dos tercios anteriores del núcleo contiene **hialuronidasa**, **neuraminidasa**, **fosfatasa ácida** y una **proteasa similar a la tripsina** llamada ***acrosina***. Estas enzimas acrosómicas son indispensables para la penetración de la membrana pelúcida del óvulo. La liberación de las enzimas acrosómicas cuando el espermatozoide entra en contacto con el ovocito es el primer paso de la **reacción acrosómica**. Este complejo proceso facilita la penetración del espermatozoide y la ulterior fecundación, e impide el ingreso de otros espermatozoides en el óvulo.

La **cola del espermatozoide** se subdivide en cuello, pieza intermedia, pieza principal y pieza terminal. El corto cuello contiene

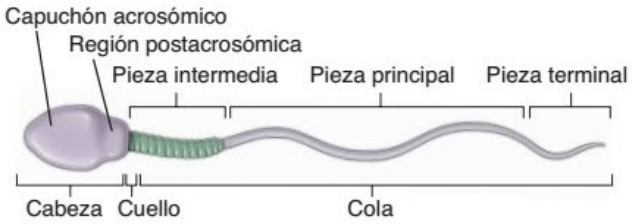

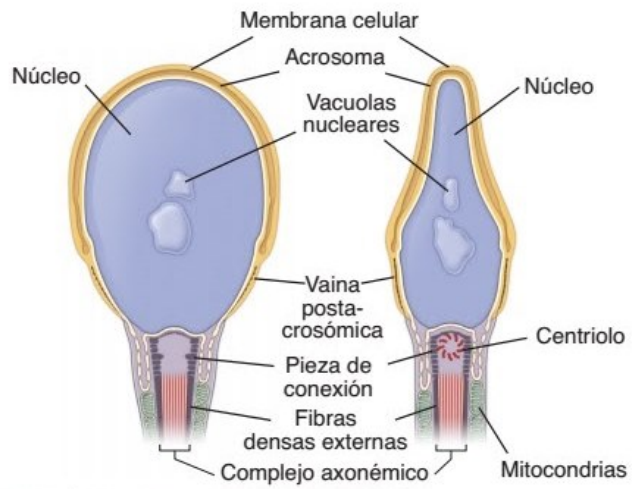

REGIÓN DE LA CABEZA Y EL CUELLO

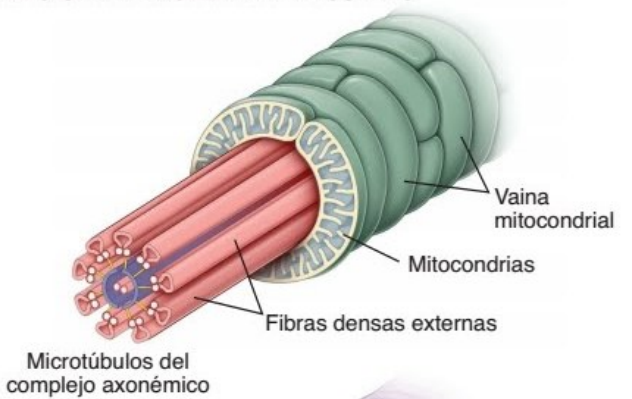

PIEZA INTERMEDIA

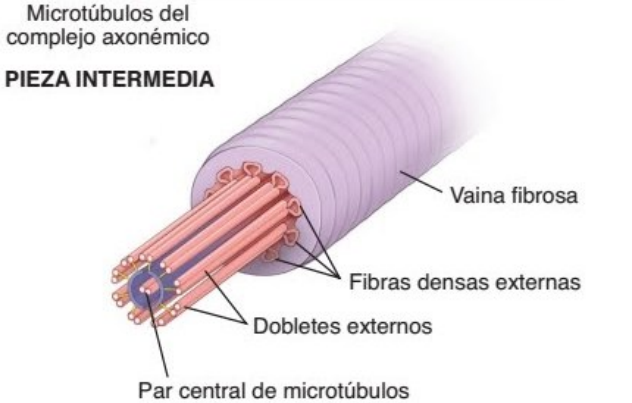

PIEZA PRINCIPAL

FIGURA 22-12. Diagrama de un espermatozoide humano. Las regiones del espermatozoide se indican *arriba*. Las características estructurales fundamentales de la cabeza (vista en cortes frontal y sagital), de la pieza intermedia y la pieza principal del espermatozoide se ilustran *abajo* (modificado de Pederson PL, Fawcett DW. En: Hafez ESE, ed. Human Semen and Fertility Regulation in the Male. St. Louis: CV Mosby, 1976).

los centriolos y el origen de las fibras densas. La pieza intermedia tiene unos 7 µm de longitud y contiene las mitocondrias dispuestas en forma helicoidal alrededor de las fibras densas y el complejo axonémico. Estas mitocondrias proporcionan la energía para el movimiento de la cola y, por ende, son las responsables de la movilidad del espermatozoide. La pieza principal mide unos 40 µm de longitud y contiene la vaina externa de las fibras densas y el complejo axonémico. La pieza terminal, los últimos 5 µm del flagelo en el espermatozoide maduro, solo contiene el complejo axonémico.

Los espermatozoides recién liberados son procesados en el epidídimo, donde adquieren movilidad y pasan por un proceso de maduración adicional.

Los espermatozoides recién liberados son **inmóviles** y se transportan desde los túbulos seminíferos en un líquido secretado por las células de Sertoli. El líquido y los espermatozoides fluyen a lo largo de los **túbulos seminíferos**, asistidos por las contracciones peristálticas de las células peritubulares contráctiles de la lámina propia. Luego ingresan en los **túbulos rectos**, que son segmentos cortos de los túbulos seminíferos donde el epitelio está formado solo por células de Sertoli. En el mediastino testicular, el líquido y los espermatozoides ingresan en la **red testicular**, un sistema de anastomosis cubierto por un epitelio cúbico simple (lám. 87, p. 866). Desde la red testicular, se desplazan hacia la porción extratesticular de los **conductillos eferentes**, o la primera porción de las vías espermáticas, y después hacia el segmento proximal del **conducto del epidídimo**. Conforme atraviesan los 4-5 m de longitud del conducto del epidídimo, que es extremadamente tortuoso, los espermatozoides adquieren movilidad y experimentan varios cambios madurativos. Estos cambios incluyen lo siguiente:

- La condensación adicional del ADN nuclear debido a una serie de fenómenos de remodelado cromatínico que producen el reemplazo de histonas por protaminas. La cabeza del espermatozoide disminuye de tamaño.
- La reducción adicional del citoplasma. Los espermatozoides se hacen más delgados.
- Cambios en los lípidos, las proteínas y la glucosilación de la membrana plasmática.
- Alteraciones en la membrana acrosómica externa (discapacitación). El factor de discapacitación asociado con la superficie inhibe la capacidad fecundante de los espermatozoides (*véase* p. 853).

Lo más probable es que el **comienzo de la movilidad** de los espermatozoides durante su tránsito a lo largo del epidídimo se asocie con cambios en las concentraciones intracelulares de monofosfato de adenosina cíclico (cAMP, *cyclic adenosine monophosphate*), iones de calcio (Ca^{2+}) y una modificación del pH intracelular. Estos factores regulan el movimiento flagelar a través de cambios en la **fosforilación proteica**, debido a las actividades de **proteínas-cinasas** y **fosfatasas**. Por ejemplo, la estimulación farmacológica de la actividad de la **proteína-cinasa A** aumenta la movilidad de los espermatozoides, mientras que la inhibición de la actividad de la **fosfatasa** puede iniciar o estimular esta movilidad. Esto sugiere que las fosfatasas desempeñan un papel importante en la regulación de la **actividad cinética de los espermatozoides**.

Las contracciones del músculo liso que rodea los conductos progresivamente más distales y de calibre mayor siguen moviendo los espermatozoides por acción peristáltica hasta que alcanzan la porción distal del conducto del epidídimo, donde se almacenan antes de la eyaculación.

Los espermatozoides pueden *vivir* varias semanas en el sistema de vías espermáticas masculino, pero *sobrevivirán* solo 2 o 3 días en el aparato reproductor femenino. Adquieren la capacidad de fecundar el óvulo solo después de haber pasado algún tiempo en el sistema reproductor femenino. Este proceso, que incluye la eliminación y el reemplazo de componentes del glucocáliz (glucoconjugados) de la membrana del espermatozoide, se denomina ***capacitación***. La capacitación de los espermatozoides se describe con detalle en el capítulo 23, *Aparato reproductor femenino*.

■ TÚBULOS SEMINÍFEROS

Ciclo del epitelio seminífero

Las **células espermatogénicas en diferenciación** no están distribuidas aleatoriamente en el epitelio seminífero, ya que existen tipos celulares específicos que se agrupan juntos. Estos grupos o asociaciones se producen gracias a puentes intercelulares entre la progenie de cada par de **espermatogonias tipo Ap** y porque las células sincronizadas pasan tiempos específicos en cada etapa de la maduración. Todas las fases de la diferenciación ocurren de forma secuencial en cualquier sitio dado de un túbulo seminífero porque la progenie de las células madre permanece conectada por puentes citoplasmáticos y experimenta las divisiones mitóticas y meióticas, así como la maduración de manera sincrónica (*véase* fig. 22-10).

Cada agrupamiento o **asociación celular** reconocible se considera una **etapa** o **estadio** de un proceso cíclico. La serie de estadios que hay entre dos apariciones sucesivas del mismo patrón de asociación celular en cualquier sitio dado del túbulo seminífero constituye un **ciclo del epitelio seminífero**. El ciclo del epitelio seminífero se ha estudiado muy bien en las ratas, en las que hay 14 estadios sucesivos en secuencia lineal a lo largo del túbulo. En el ciclo del epitelio seminífero del humano se han podido definir seis estadios o asociaciones celulares (fig. 22-13). Estos estadios no están tan claramente delimitados como los de los roedores porque en el hombre las asociaciones celulares ocurren en parches irregulares que forman un patrón en mosaico.

La duración de la espermatogénesis en el humano es de unos 74 días.

Después de la inyección de un pulso de timidina tritiada, se puede seguir una generación celular específica mediante biopsias secuenciales de los túbulos seminíferos. De esta manera es posible determinar el tiempo que necesitan las células marcadas para pasar por los diversos estadios. En cualquier sitio y momento dados puede haber varias generaciones de células en desarrollo en el espesor del epitelio seminífero, lo cual produce las asociaciones celulares características. Los estudios autorradiográficos han permitido comprobar que la duración del **ciclo del epitelio seminífero** es constante y tarda unos 16 días en los humanos. Se requerirían más o menos 4.6 ciclos (cada uno de 16 días de duración), o sea **unos 74 días**, para que una espermatogonia derivada de un citoblasto completara el proceso de espermatogénesis. Luego se necesitarían unos **12 días** más para que el espermatozoide **atravesara el epidídimo**. Unos 300 millones de espermatozoides se producen diariamente en los testículos humanos. La duración del ciclo y el tiempo necesario para la espermatogénesis son constantes y específicos de cada especie. Por lo tanto, en cualquier intervención farmacológica (p. ej., el tratamiento contra la infertilidad masculina), si se administra un medicamento que afecta las fases iniciales de la espermatogénesis, se necesita que transcurran unos **86 días** para ver los efectos de ese compuesto sobre la producción de los espermatozoides.

Ondas del epitelio seminífero

Como ya se señaló, el ciclo del epitelio seminífero describe los cambios que ocurren con el tiempo en cualquier sitio del túbulo. Además, la **onda del epitelio seminífero** describe la distribución de los patrones de asociación celular (**estadios** o **etapas espermatogénicas**) en

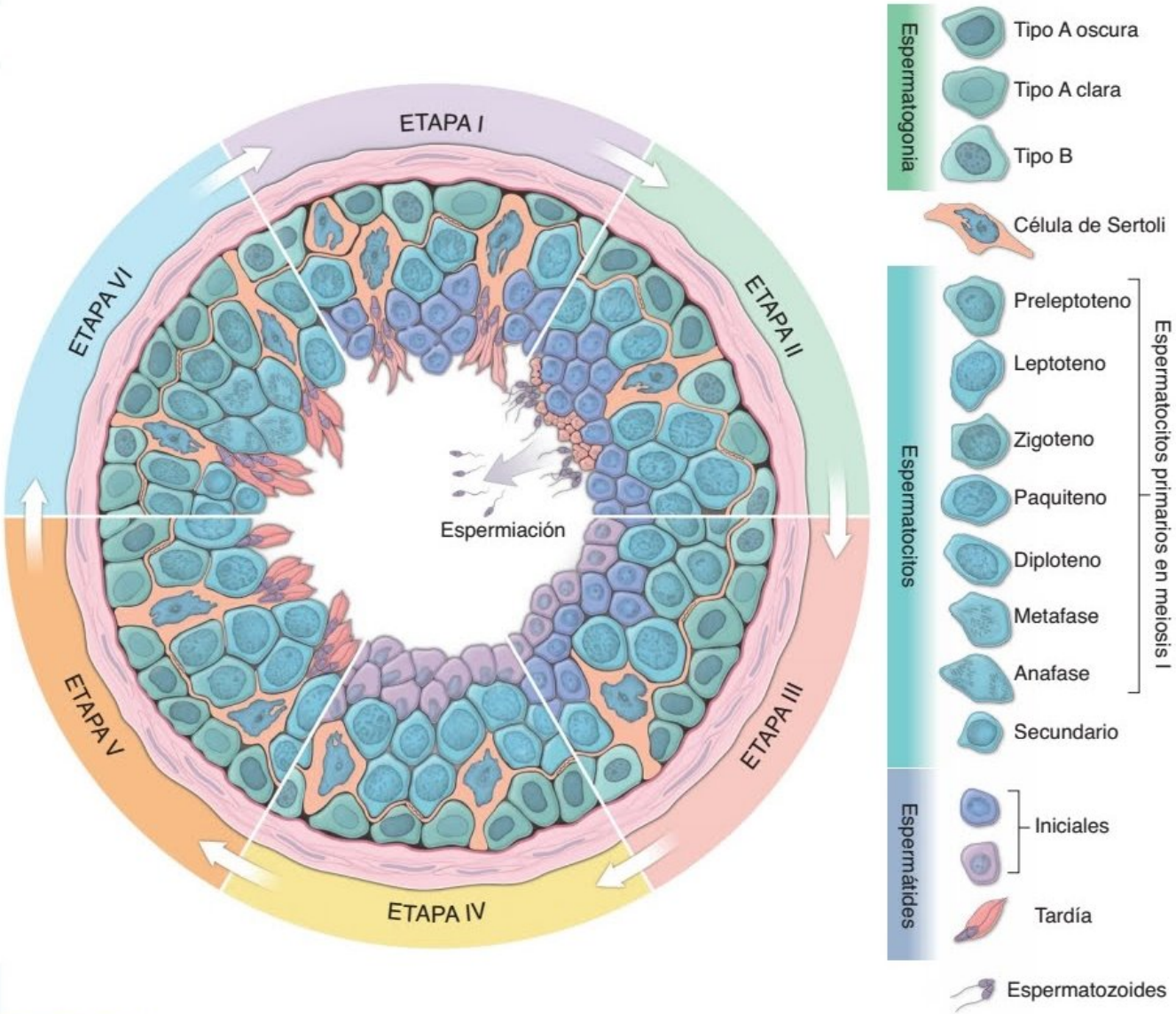

FIGURA 22-13. Diagrama de los estadios o etapas del epitelio seminífero en el humano. En este diagrama se muestra cada una de las seis asociaciones celulares reconocibles (etapas o estadios) que ocurren en el ciclo del epitelio seminífero en los humanos. Estas etapas de la espermatogénesis se definen artificialmente de acuerdo con los cambios observados en las espermátides durante los distintos pasos de diferenciación. En 1952, un estudio de Leblond y Clermont describió por primera vez seis etapas del epitelio seminífero; desde entonces, fueron adoptadas por la mayoría de los investigadores. Las etapas se escriben con los números romanos del I al VI (las asociaciones celulares mostradas en esta ilustración se basan en Clermont Y. The cycle of the seminiferous epithelium in man. Am J Anat 1963;112:35–51).

toda la longitud del túbulo. En roedores y otros mamíferos estudiados, incluso primates no humanos, cada estadio ocupa una longitud significativa del túbulo seminífero y los estadios parecen ocurrir secuencialmente a todo lo largo del túbulo. En la rata, hay cerca de 12 ondas en cada túbulo. Un corte transversal del túbulo seminífero suele mostrar un solo patrón de asociaciones celulares. En el epitelio seminífero humano no hay ondas y la organización de los estadios espermatogénicos a lo largo del túbulo seminífero es aleatoria. Cada patrón de asociaciones celulares (estadios espermatogénicos) tiene una **distribución en parche** en los túbulos seminíferos del humano (fig. 22-14). Estos parches o territorios no se extienden alrededor de la circunferencia del túbulo y tampoco están en secuencia. Por lo tanto, en un corte transversal de un túbulo seminífero humano pueden verse hasta seis estadios diferentes del ciclo distribuidos en cuñas, como las porciones de una tarta, alrededor de la circunferencia del túbulo.

Células de Sertoli

Las células de Sertoli constituyen el verdadero epitelio del túbulo seminífero.

Las **células de Sertoli** (**células sustentaculares**) son células epiteliales cilíndricas altas que no se dividen y descansan sobre la lámina basal multiestratificada gruesa del epitelio seminífero (fig. 22-15). Son las células de sostén para los espermatozoides en desarrollo que se fijan a su superficie después de la meiosis. Las células de Sertoli contienen un REL extenso, un RER bien desarrollado y pilas o rimeros de laminillas anulares. Tienen muchas mitocondrias esferoideas y alargadas, un aparato de Golgi bien desarrollado y cantidades variables de lisosomas, inclusiones lipídicas, vesículas y gránulos de glucógeno.

El citoesqueleto de la célula de Sertoli es uno de los más elaborados en el cuerpo humano y contiene los siguientes componentes:

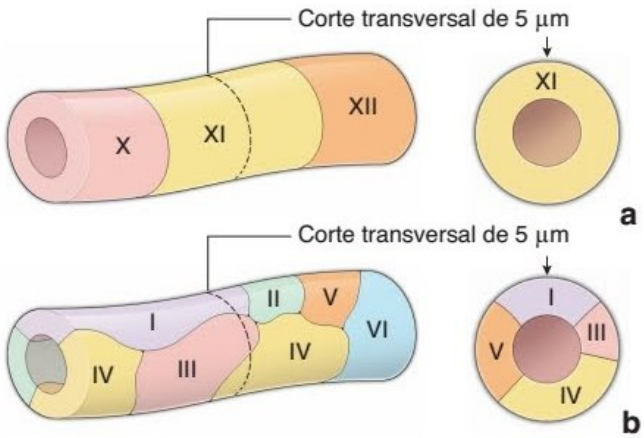

FIGURA 22-14. Diagrama de la organización del epitelio seminífero en humanos y otras especies. a. En los ratones y otras especies de roedores, una asociación celular específica ocupa extensiones variables a lo largo del túbulo. Así, en un corte transversal típico solo se observa una asociación celular. **b.** En los humanos, las asociaciones celulares ocurren en áreas irregulares a lo largo del túbulo y, por ende, un corte transversal muestra en general dos o más asociaciones celulares.

- Los **microtúbulos**, que son abundantes y están predominantemente orientados de forma paralela al eje longitudinal de la célula. A diferencia de lo que ocurre en muchas otras células, los microtúbulos están nucleados en la periferia de la célula de Sertoli y no en el centro organizador de microtúbulos. Están todos orientados con su extremo negativo (−) hacia el vértice y su extremo positivo (+) hacia la base de la célula. Además de su función en el transporte vesicular, algunos trabajos recientes sugieren que los microtúbulos y las proteínas motoras asociadas con los microtúbulos son responsables de reposicionar las espermátides alargadas incluidas en el citoplasma de la célula de Sertoli.
- Los **filamentos intermedios**, que son un componente primordial del citoesqueleto de la célula de Sertoli y consisten principalmente en **vimentina** (proteínas tipo III del filamento intermedio). Forman una vaina perinuclear que rodea y separa el núcleo de otros orgánulos citoplasmáticos. Los filamentos intermedios se extienden desde la vaina perinuclear hasta las uniones similares al desmosoma entre las células de Sertoli contiguas y los hemidesmosomas.
- Los **filamentos de actina**, que están concentrados debajo de la membrana plasmática cerca de las uniones intercelulares. Estos filamentos refuerzan y estabilizan las especializaciones de la unión intercelular de la membrana plasmática de la célula de Sertoli.

El núcleo eucromático de la célula de Sertoli, una característica de esta célula muy reactiva, suele ser ovalado o triangular y puede tener una o más escotaduras profundas. Su forma y su ubicación varían. Puede ser aplanado y estar en la porción basal de la célula, cerca de la membrana celular basal y ser paralelo a ella o puede tener forma triangular u ovalada y estar cerca o a cierta distancia de la base de la célula. En algunas especies, el núcleo de la célula de Sertoli contiene una estructura tripartita singular formada por un nucléolo provisto de ARN flanqueado por un par de corpúsculos provistos de ADN llamados ***cariosomas*** (fig. 22-16).

En los humanos se pueden encontrar **cuerpos de inclusión (de Charcot-Böttcher)** característicos en el citoplasma basal. Estos finos cristaloides fusiformes miden 10-25 µm de largo por 1 µm de ancho y son visibles en las preparaciones histológicas habituales. Con la microscopía electrónica de transmisión se observan como paquetes de filamentos mal ordenados, paralelos o convergentes, rectos y densos de 15 nm de diámetro (*véase* fig. 22-15). Su composición química y función son desconocidas; sin embargo, algunos estudios recientes han permitido detectar una acumulación de proteínas receptoras de lipoproteínas (CLA-1). Esto sugiere que los cuerpos de inclusión participarían en el transporte de lípidos y en su empleo por las células de Sertoli.

El complejo de unión célula de Sertoli-célula de Sertoli está formado por una combinación estructuralmente singular de especializaciones de la membrana y el citoplasma.

Las células de Sertoli están unidas unas a otras mediante un complejo de unión célula de Sertoli-célula de Sertoli singular (fig. 22-17). Este complejo se caracteriza, en parte, por una unión ocluyente o hermética (*zonula occludens*) que incluye más de 50 líneas de fusión paralelas en las membranas contiguas. Además, existen dos componentes citoplasmáticos que caracterizan este complejo de unión particular:

- Una **cisterna aplanada del REL** es paralela a la membrana plasmática en la región de la unión en cada célula.

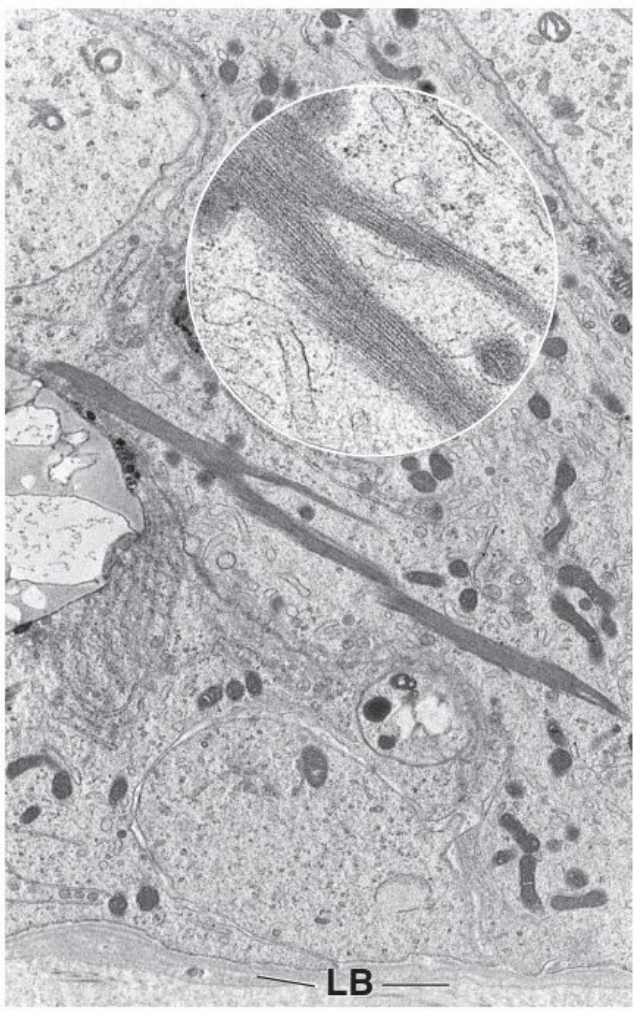

FIGURA 22-15. Microfotografía electrónica de una célula de Sertoli del humano. En esta microfotografía electrónica se muestran los cuerpos de inclusión cristaloides característicos de Charcot-Böttcher en el citoplasma basal de la célula de Sertoli. Para facilitar la orientación, se señala la lámina basal (*LB*). 9000×. **Detalle.** Este aumento mayor muestra filamentos del cristaloide. 27000× (cortesía del Dr. Don F. Cameron).

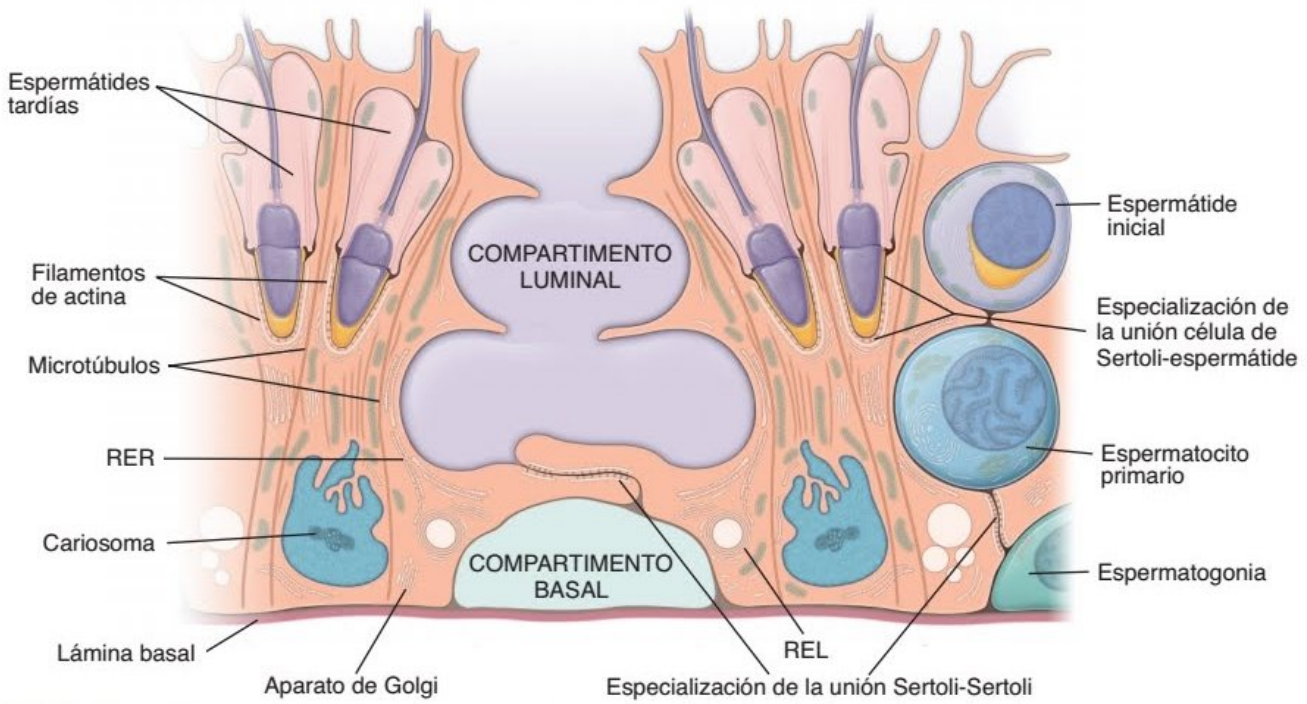

FIGURA 22-16. Diagrama de la célula de Sertoli y su relación con las células espermatogénicas contiguas. En este diagrama se muestra la especialización de la unión célula de Sertoli-célula de Sertoli entre células contiguas, así como la especialización de la unión célula de Sertoli-espermátide entre la célula de Sertoli y las espermátides tardías. El complejo de unión célula de Sertoli-célula de Sertoli es un sistema de adhesión que incluye una unión ocluyente que contribuye a la barrera hematotesticular. La especialización de la unión entre la célula de Sertoli y las espermátides avanzadas en recesos profundos dentro del citoplasma apical es solo un sistema de adhesión. Las evaginaciones laterales de las células de Sertoli se extienden sobre la superficie de los espermatocitos y las espermátides. Obsérvense las características ultraestructurales de la célula de Sertoli, incluidas las matrices de microtúbulos y la forma característica del núcleo y su cariosoma. *REL*, retículo endoplasmático liso; *RER*, retículo endoplasmático rugoso (reimpreso con autorización de Bloom W, Fawcett DW. A Textbook of Histology. Philadelphia: WB Saunders, 1975).

- **Haces de filamentos de actina**, compactados de manera hexagonal, que se encuentran interpuestos entre las cisternas del REL y las membranas plasmáticas.

Un complejo de unión de aspecto similar aparece en la célula de Sertoli en el sitio donde están adheridas las espermátides. Sin embargo, aquí no hay una unión ocluyente y la espermátide no tiene cisternas de REL aplanadas ni haces de filamentos de actina (*véanse* figs. 22-16 y 22-17). Otras especializaciones de uniones entre las células de Sertoli son las uniones comunicantes (*gap* o nexos) que hay entre estas células, las uniones de tipo desmosoma que hay entre las células de Sertoli y las células espermatogénicas iniciales, y los hemidesmosomas en la interfase célula de Sertoli-lámina basal.

El complejo de unión célula de Sertoli-célula de Sertoli divide el epitelio seminífero en un compartimento basal y un compartimento luminal que separa el desarrollo y la diferenciación de la célula germinal posmeiótica de la circulación sistémica.

Las uniones célula de Sertoli-célula de Sertoli establecen dos compartimentos epiteliales: un **compartimento epitelial basal** y un **compartimento luminal** (*véase* fig. 22-16). Las espermatogonias y los espermatocitos primarios iniciales están restringidos en el compartimento basal (entre las uniones célula de Sertoli-célula de Sertoli y la lámina basal). Los espermatocitos más maduros y las espermátides están restringidos al lado luminal de la unión célula de Sertoli-célula de Sertoli. Los **espermatocitos iniciales** producidos por división mitótica de las espermatogonias tipo B **deben atravesar el complejo de unión** para desplazarse desde el compartimento basal hacia el compartimento luminal. Este movimiento ocurre mediante la formación de un complejo de unión nuevo entre las evaginaciones de las células de Sertoli que se extienden debajo de los espermatocitos de producción reciente, seguida por la degradación de la unión que está por encima. Así, en la diferenciación de las células espermatogénicas, los procesos de la meiosis y la espermiogénesis ocurren en el compartimento luminal.

En ambos compartimentos, las células espermatogénicas están rodeadas por evaginaciones complejas de las células de Sertoli. Debido a la relación estrecha poco habitual entre las células de Sertoli y las células espermatogénicas en diferenciación, se ha propuesto que las células de Sertoli actúan como "nodrizas" o células de sostén (que intervienen en el intercambio de sustratos y desechos metabólicos entre las células espermatogénicas en desarrollo y el aparato circulatorio).

Además, las células de Sertoli fagocitan y degradan los cuerpos residuales formados en la última etapa de la espermiogénesis. También fagocitan cualquier célula espermatogénica que no se diferencie completamente.

El complejo de unión célula de Sertoli-célula de Sertoli forma la barrera hematotesticular.

Además de la compartimentalización física que se acaba de describir, el complejo de unión célula de Sertoli-célula de Sertoli también crea una barrera de permeabilidad llamada ***barrera hematotesticular***. Esta barrera es esencial para establecer una compartimentalización fisiológica dentro del epitelio seminífero en lo que se refiere a la composición de iones, aminoácidos, hidratos de carbono y proteínas. Por consiguiente, la composición del líquido en los túbulos seminíferos y las vías espermáticas difiere considerablemente de la composición del plasma sanguíneo y la linfa testicular.

Las proteínas plasmáticas y los anticuerpos circulantes quedan excluidos de la luz de los túbulos seminíferos. Los productos de secreción exocrinos de las células de Sertoli (sobre todo la **proteína fijadora de andrógenos** [**ABP**, ***androgen-binding protein***],

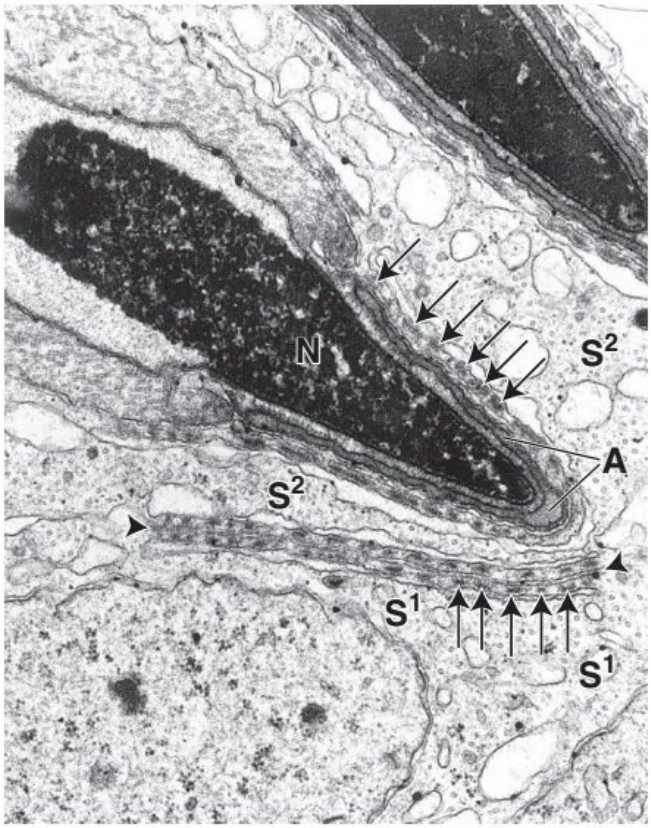

FIGURA 22-17. Microfotografía electrónica de las uniones de una célula de Sertoli. En esta microfotografía electrónica se muestra un complejo de unión célula de Sertoli-célula de Sertoli y, muy cerca, una especialización de unión célula de Sertoli-espermátide. La condensación y la forma del núcleo (*N*) de la espermátide están en una fase muy avanzadas. El acrosoma (*A*) de la espermátide aparece como una silueta con forma de "V" y, en asociación estrecha con él, se halla la especialización de la unión con la célula de Sertoli caracterizada por haces de microfilamentos que aparecen en corte transversal (*flechas*). La silueta del retículo endoplasmático asociada está justo contigua a los haces de microfilamentos. La unión célula de Sertoli-célula de Sertoli se observa en la parte inferior, como una célula de Sertoli (S^1) con la célula de Sertoli (S^2) contigua. Las *puntas de flecha* indican los límites de la unión. Obsérvese que aquí la unión tiene los mismos elementos, los haces de microfilamentos (*flechas*) y una silueta del retículo endoplasmático, que los de la especialización de la unión célula de Sertoli-espermátide. Con este aumento no puede verse la unión ocluyente asociada con el complejo de unión célula de Sertoli-célula de Sertoli. 30 000×.

que tiene una gran afinidad de unión a la testosterona y la DHT) están muy concentrados en la luz de los túbulos seminíferos y mantienen una concentración elevada de testosterona, lo cual proporciona un microambiente favorable para las células espermatogénicas en proceso de diferenciación.

Más importante aún, la barrera hematotesticular aísla las células germinales haploides (espermatocitos secundarios, espermátides y espermatozoides), que son genéticamente diferentes y por ende antigénicas, del sistema inmunitario masculino adulto. Los antígenos producidos por los espermatozoides, o específicos de estos, están impedidos de alcanzar la circulación sistémica. Al contrario, las gammalobulinas y los anticuerpos antiespermatozoide específicos que tienen algunas personas no pueden alcanzar las células espermatogénicas en desarrollo dentro de los túbulos seminíferos (cuadro 22-3). En consecuencia, la **barrera hematotesticular** desempeña un papel fundamental en el aislamiento de las células espermatogénicas del sistema inmunitario.

Las células de Sertoli tienen funciones secretoras exocrinas y endocrinas.

Además de secretar un líquido que facilita el paso de los espermatozoides en maduración a lo largo de los túbulos seminíferos hacia los conductos intratesticulares, las **células de Sertoli** producen factores críticos necesarios para la progresión exitosa de las espermatogonias hasta convertirse en espermatozoides. Secretan la **ABP** de 90 kDa. La ABP concentra testosterona en el compartimento luminal del túbulo seminífero, donde las altas concentraciones de testosterona son esenciales para la maduración normal del espermatozoide en desarrollo.

En las células de Sertoli hay receptores de FSH y testosterona; por lo tanto, su función secretora es regulada por ambas hormonas (fig. 22-18). Las células de Sertoli también secretan varias sustancias endocrinas como la **inhibina**, una hormona glucoproteínica de 32 kDa que participa en el circuito de retroalimentación que inhibe la liberación de FSH desde el lóbulo anterior de la hipófisis. Además, las células de Sertoli también sintetizan el **activador del plasminógeno**, que convierte el plasminógeno en plasmina (una enzima proteolítica activa), **transferrina** (una proteína transportadora de hierro) y **ceruloplasmina** (una proteína transportadora de cobre). Asimismo, las células de Sertoli secretan otras glucoproteínas que actúan como factores de crecimiento o factores paracrinos, como el MIF, el factor de células madre (SCF, *stem cell factor*) y el factor neurotrópico derivado de la línea celular de la neuroglía (GDNF, *glial cell line–derived neurotrophic factor*).

CUADRO 22-3

CORRELACIÓN CLÍNICA: ANTÍGENOS ESPECÍFICOS DE LOS ESPERMATOZOIDES Y RESPUESTA INMUNITARIA

Dos hechos básicos están bien establecidos acerca de la importancia inmunitaria de la **barrera hematotesticular**:

- Los espermatozoides y las células espermatogénicas tienen moléculas que son exclusivas de estas células y son reconocidas como "extrañas" (no propias) por el sistema inmunitario.
- Los espermatozoides se producen recién en la pubertad, mucho después de que la persona se ha vuelto inmunocompetente (capaz de reconocer moléculas extrañas y producir anticuerpos contra ellas).

Si las células espermatogénicas y los espermatozoides no permanecen aislados, el cuerpo produce en consecuencia anticuerpos específicos contra estas células. A veces, una respuesta inmunitaria de este tipo ocurre después de una **vasectomía** y en algunos casos de **infertilidad**. Después de la vasectomía se producen anticuerpos antiespermatozoide específicos conforme las células del sistema inmunitario son expuestas a los espermatozoides que puedan filtrarse desde el conducto deferente seccionado. Así, los espermatozoides ya no están aislados del sistema inmunitario dentro del aparato reproductor. En algunos casos de infertilidad, se han encontrado en el semen anticuerpos antiespermatozoide específicos. Estos anticuerpos causan la aglutinación de los espermatozoides, lo cual impide su movimiento y su interacción con el ovocito.

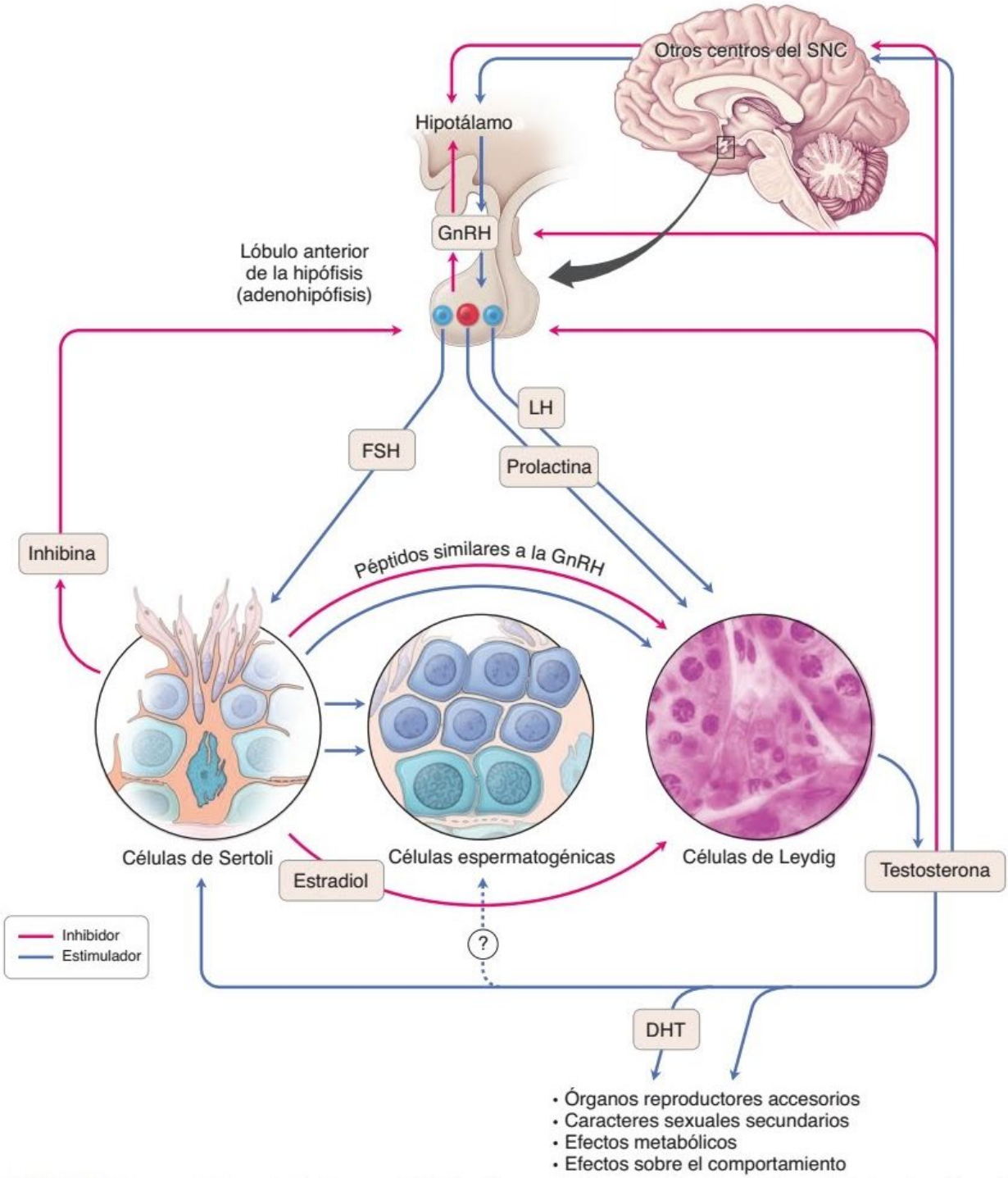

FIGURA 22-18. Diagrama de la regulación hormonal de la función reproductiva masculina. Las *flechas azules* indican la acción estimuladora sobre el sistema; las *flechas rojas* indican la retroalimentación inhibidora. *Véase* el texto para una explicación detallada. *DHT*, dihidrotestosterona; *FSH*, hormona foliculoestimulante; *GnRH*, hormona liberadora de gonadotropinas; *LH*, hormona luteinizante; *SNC*, sistema nervioso central.

■ CONDUCTOS INTRATESTICULARES

Al final de cada túbulo seminífero hay una transición súbita hacia los **túbulos rectos**. Este segmento terminal corto del túbulo seminífero está revestido solo por células de Sertoli (lám. 87, p. 866). Cerca de su final, los túbulos rectos se estrechan y su revestimiento epitelial cambia a cúbico simple.

Los túbulos rectos desembocan en la **red testicular**, una serie compleja de conductos anastomosados dentro del tejido conjuntivo muy vascularizado del mediastino testicular (fig. 22-19). Los conductos de la red testicular están revestidos por un epitelio cúbico simple o cilíndrico bajo. Sus células tienen un solo cilio apical y relativamente pocas microvellosidades apicales cortas.

■ SISTEMA DE LAS VÍAS ESPERMÁTICAS

Las vías espermáticas (excretoras) derivan del conducto mesonéfrico y de los túbulos excretores mesonéfricos.

El desarrollo inicial de las células de Leydig y el comienzo de la secreción de testosterona estimulan el conducto mesonéfrico (de Wolff) para que se diferencie en las vías espermáticas del testículo en desarrollo (fig. 22-20). La porción del conducto mesonéfrico contigua al testículo en desarrollo adquiere un trayecto contorneado y se diferencia en el **conducto del epidídimo**. Además, cierta cantidad (alrededor de 20) de los túbulos excretores mesonéfricos

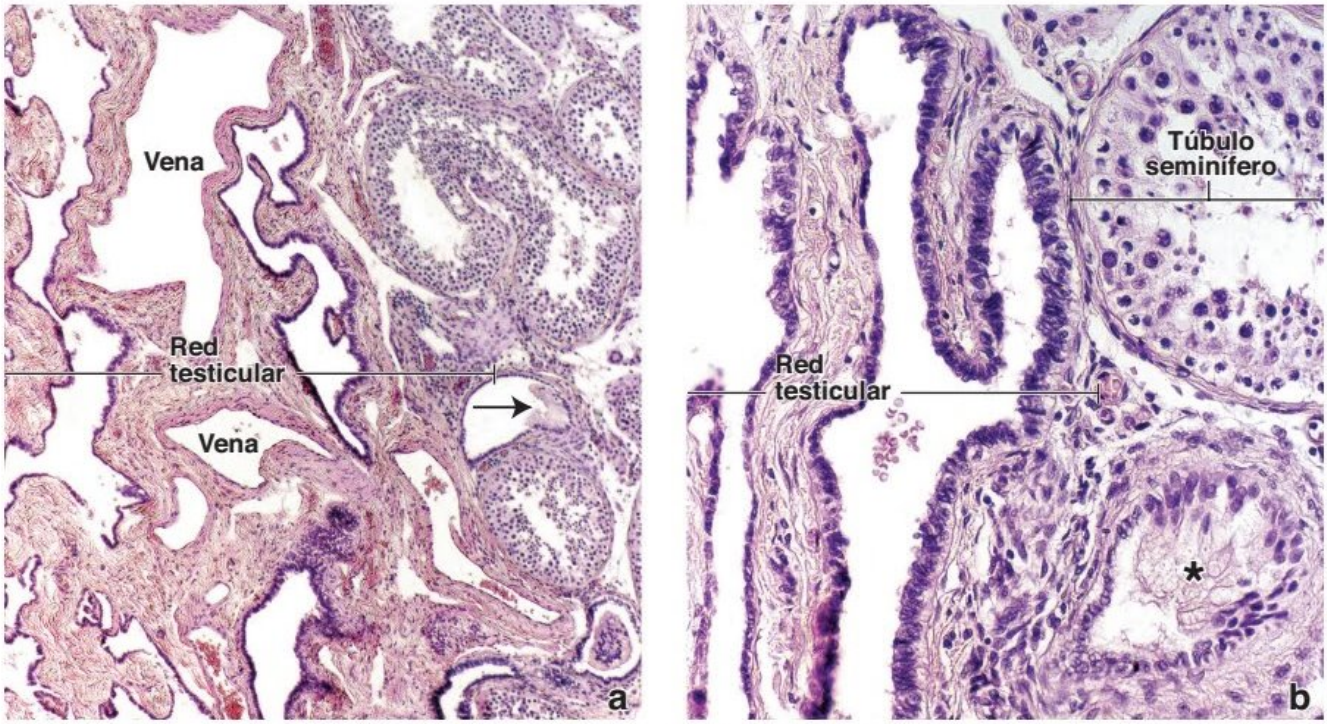

FIGURA 22-19. Microfotografía de un testículo humano. a. En este corte teñido con H&E se muestra una parte del mediastino testicular. A la *derecha* aparecen túbulos seminíferos y a la *izquierda* los conductos anastomóticos de la red testicular. La *flecha* señala la terminación de un túbulo recto cuya superficie luminal está revestida solo por células de Sertoli. En este sitio, el contenido del túbulo se introduce en la red testicular, cuyos conductos tienen un epitelio cúbico simple. 70×. **b.** Con este aumento mayor de una sección ligeramente más profunda de la misma pieza se muestra la red testicular (*izquierda*), un corte transversal de un túbulo seminífero (*arriba derecha*) y un túbulo recto terminal (*asterisco*) donde está entrando en la red testicular. Obsérvese el cambio súbito del epitelio en ese sitio. El epitelio de la red testicular es cúbico simple. 275×.

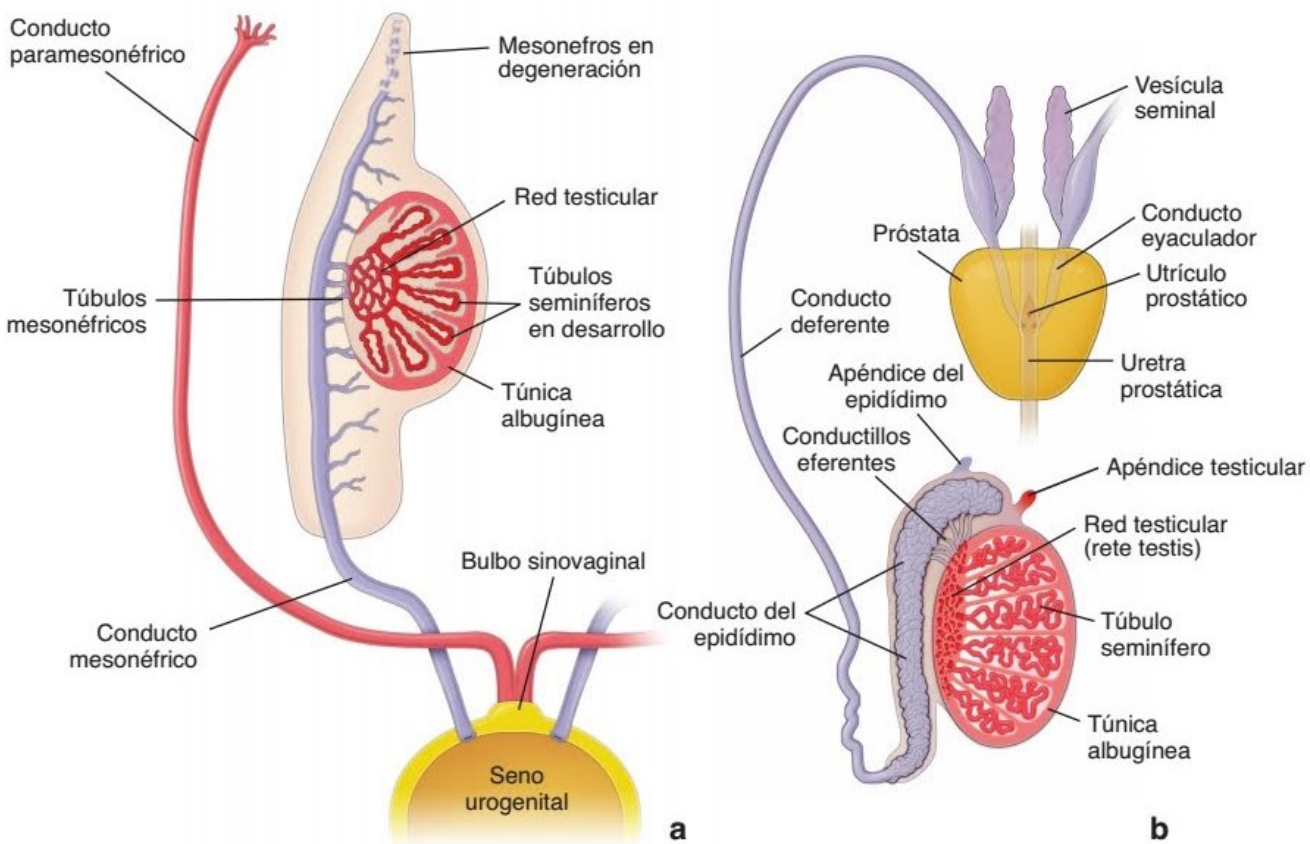

FIGURA 22-20. Diagrama del desarrollo de los conductos intratesticulares y las vías espermáticas. a. En este diagrama se muestra el testículo en la séptima semana del desarrollo antes de su descenso hacia el saco escrotal. Obsérvese que el conducto mesonéfrico y sus túbulos dan origen a los conductos espermáticos del testículo en desarrollo. **b.** Corte sagital de un testículo totalmente desarrollado en su ubicación dentro del escroto. Obsérvese que las vesículas seminales, los conductos eyaculadores, el conducto deferente y el epidídimo derivan de los conductos mesonéfricos. Los conductillos eferentes derivan de los túbulos mesonéfricos. Los túbulos seminíferos, los túbulos rectos y la red testicular derivan de las gónadas indiferenciadas. La próstata deriva de las múltiples extensiones que se originan de la uretra pélvica (un derivado del seno urogenital).

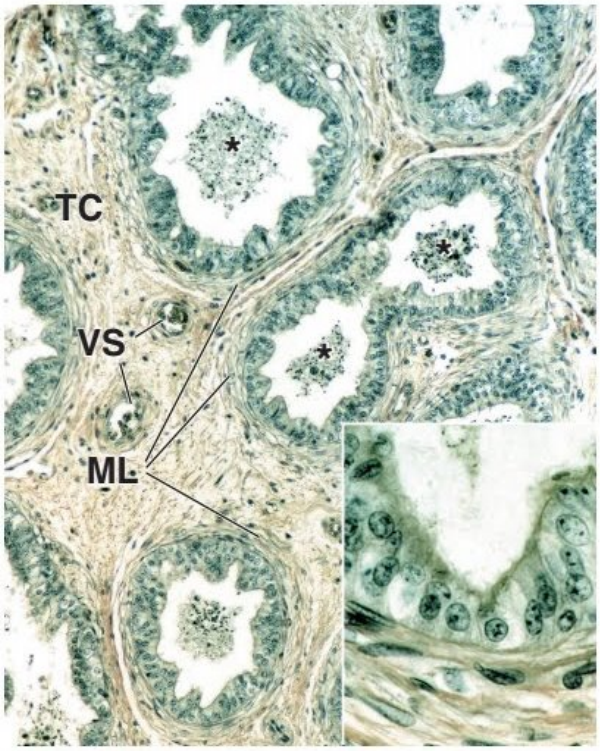

FIGURA 22-21. Microfotografía de los conductillos eferentes. La muestra de esta microfotografía se tiñó con ácido pícrico y hematoxilina para ver mejor los componentes epiteliales de los conductillos eferentes, que están cubiertos por un epitelio cilíndrico seudoestratificado. La superficie luminal tiene un aspecto irregular y ondulado a causa de la alternancia de grupos de células cilíndricas altas y de células cúbicas. Cada conductillo está rodeado por varias capas de células musculares lisas (*ML*) con disposición circular. En la luz de los conductillos hay conglomerados de espermatozoides (*asteriscos*). El tejido conjuntivo (*TC*) constituye el estroma del órgano y contiene vasos sanguíneos (*VS*) de varios tamaños. 120×. **Recuadro.** Este aumento mayor del epitelio seudoestratificado muestra células cilíndricas y cúbicas con cilios dispersos. 500×.

restantes en esta región entra en contacto con los cordones testiculares en desarrollo y, por último, se convierte en los **conductillos eferentes** (fig. 22-21 y lám. 88, p. 868), los cuales conectan la red testicular en proceso de formación con el conducto del epidídimo. La porción distal del conducto mesonéfrico adquiere una gruesa cubierta de músculo liso y se convierte en el **conducto deferente**. El extremo del conducto mesonéfrico distal da origen al **conducto eyaculador** y las **vesículas seminales**.

Los conductillos eferentes están cubiertos por un epitelio cilíndrico seudoestratificado.

En los humanos, unos 20 **conductillos eferentes** conectan los conductos de la **red testicular** en el borde superior del mediastino testicular con la porción proximal del **conducto del epidídimo**. Conforme los conductillos eferentes salen del testículo, experimentan un enrollamiento pronunciado y forman 6-10 masas cónicas, los **conos eferentes**, cuyas bases son parte de la cabeza del epidídimo. Los conos eferentes, de unos 10 mm de largo, contienen conductos muy contorneados que miden 15-20 cm de longitud. En la base de los conos, los conductillos eferentes desembocan en un conducto único, el conducto del epidídimo (*véase* fig. 22-4).

Los conductillos eferentes están cubiertos por un epitelio cilíndrico seudoestratificado en el que hay cúmulos de células altas y bajas, lo cual le da a la superficie luminal el aspecto de dientes de sierra (*véase* fig. 22-21). Dispersas entre las células cilíndricas hay algunas de tipo basal que actúan como células madre epiteliales. Las células cilíndricas altas tienen cilios. Las células bajas no ciliadas tienen muchas microvellosidades e invaginaciones canaliculares de la superficie apical, así como una gran cantidad de vesículas pinocíticas, cuerpos densos limitados por membranas, lisosomas y otras estructuras citoplasmáticas asociadas con la actividad endocítica. La mayor parte del líquido secretado en los túbulos seminíferos se reabsorbe en los conductillos eferentes.

El primer sitio de las vías espermáticas en el que aparece una **capa de músculo liso** es el inicio de los conductillos eferentes. Las células musculares lisas forman una capa de varias células de espesor en la que estas se disponen en forma de una vaina circular en la pared del conductillo. Entremezcladas con las células musculares, hay fibras elásticas. El transporte de los espermatozoides en los conductillos eferentes se realiza en gran medida gracias a la acción ciliar y la contracción de esta capa fibromuscular.

Epidídimo

El epidídimo es un órgano que contiene los conductillos eferentes y el conducto del epidídimo.

El **epidídimo** es una estructura con forma de medialuna apoyada sobre las superficies superior y posterior del testículo. Mide más o menos 7.5 cm de longitud y está compuesto por los **conductillos eferentes** y el **conducto del epidídimo**, junto con vasos sanguíneos, músculo liso y cubiertas de tejido conjuntivo asociados (fig. 22-22 y lám. 88, p. 868). El conducto del epidídimo es un tubo muy enrollado que mide 4-6 m de longitud. En el epidídimo se describe una **cabeza**, un **cuerpo** y una **cola** (*véase* fig. 22-4). Los conductillos eferentes ocupan la cabeza y el conducto del epidídimo ocupa el cuerpo y la cola. Los espermatozoides nuevos que entran en el epidídimo provenientes del testículo maduran durante su paso a lo largo de este conducto, donde adquieren movilidad y la capacidad de fecun-

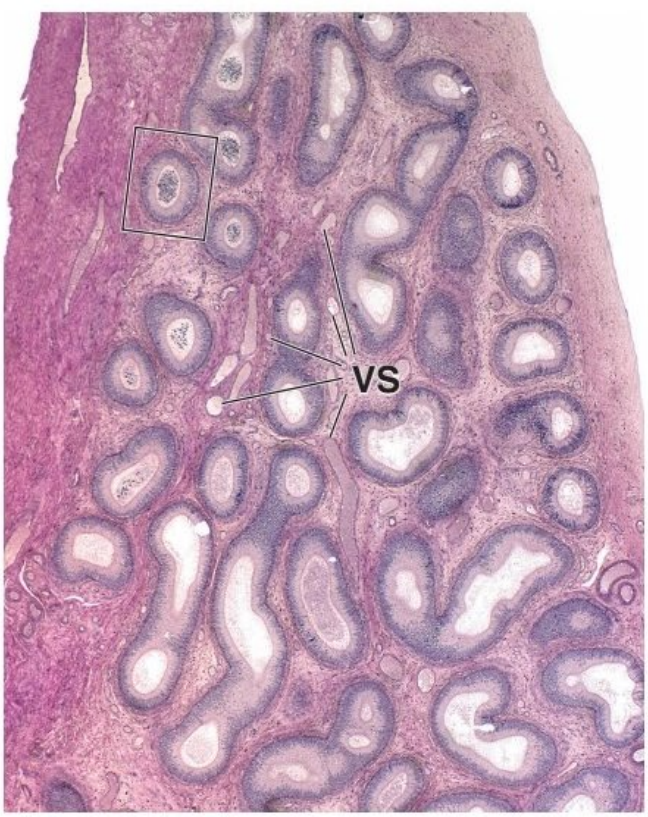

FIGURA 22-22. Microfotografía del epidídimo humano. En esta microfotografía de un corte teñido con H&E se muestra un epidídimo muy tortuoso. Su naturaleza enrollada se refleja en los perfiles de diferentes formas del conducto. En el tejido conjuntivo hay muchas siluetas de vasos sanguíneos (*VS*). Los vasos tienden a seguir el conducto; por lo tanto, también se ven múltiples perfiles de varios vasos. El corte del conducto que se ve en el *rectángulo* se muestra con mayor aumento en la figura 22-23. 30×.

dar un ovocito. Durante este proceso de maduración, que depende de los andrógenos, la cabeza del espermatozoide se modifica por la adición del **factor discapacitante asociado con la superficie** que contiene glucoconjugados del líquido epididimario. Este proceso, llamado ***discapacitación***, inhibe de manera reversible la capacidad fecundante del espermatozoide. Luego, el factor discapacitante asociado con la superficie se libera en el proceso de ***capacitación***, que ocurre en el aparato reproductor femenino justo antes de la fecundación. Después de madurar en el epidídimo, los espermatozoides pueden transportar su contenido haploide de ADN hasta el ovocito y después de la capacitación pueden unirse a receptores de espermatozoides situados en la membrana pelúcida. Esta unión desencadena la reacción acrosómica, en la cual el espermatozoide utiliza las enzimas de su acrosoma para perforar la cubierta externa del ovocito.

Las células principales del epitelio seudoestratificado del epidídimo tienen estereocilios.

Al igual que la mayor parte de las vías espermáticas, el conducto del epidídimo también está cubierto por un epitelio cilíndrico seudoestratificado (fig. 22-23). En general, contiene dos tipos celulares:

- **Células principales**, que tienen una altura de 80 µm en la cabeza del epidídimo y unos 40 µm en su cola. Numerosas microvellosidades largas y modificadas llamadas ***estereocilios*** se extienden desde la superficie luminal de las células principales (lám. 88, p. 868). Los estereocilios tienen una altura de 25 µm en la cabeza y unos 10 µm en la cola.
- **Células basales**, que son pequeñas, redondas y descansan sobre la lámina basal. Son las células madre del epitelio del conducto.

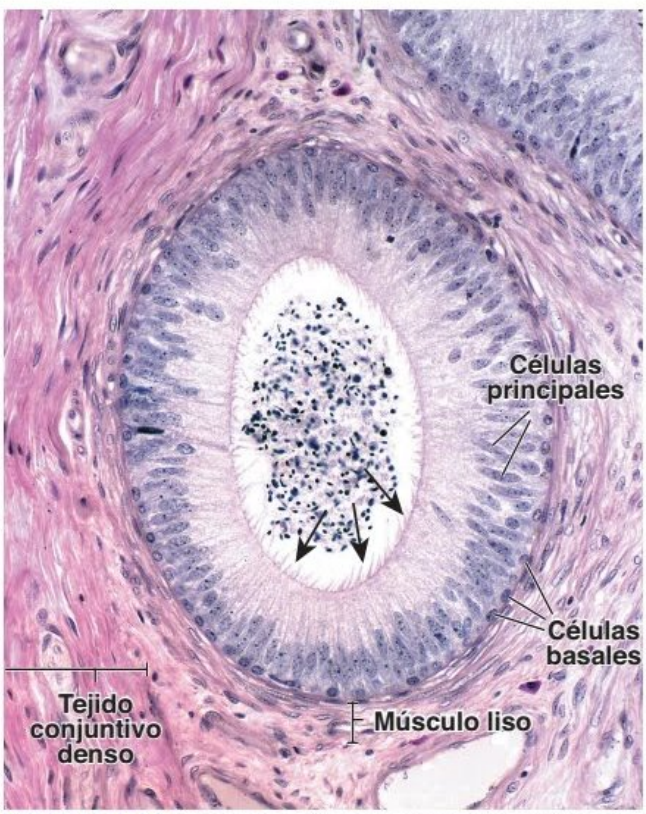

FIGURA 22-23. Microfotografía del conducto del epidídimo humano. Con este aumento mayor del *recuadro* en la figura 22-22 se muestran los dos tipos de células del epitelio epididimario: las células principales y las células basales. Se ven estereocilios (*flechas*) en la superficie apical de las células principales. Los núcleos de las células basales son esféricos y se encuentran muy cerca de la membrana basal, mientras que los núcleos de las células principales son cilíndricos y se ajustan a la forma cilíndrica de la célula. Alrededor del epitelio del conducto hay una capa de células musculares lisas dispuestas circularmente. La luz del conducto contiene numerosos espermatozoides. 250×.

Además, en el epitelio a menudo se encuentran **linfocitos en migración**, llamados ***células con halo***. En condiciones normales, el epitelio del epidídimo es el segmento más proximal de las vías espermáticas en el que hay linfocitos.

Las células epididimarias tienen una función tanto absortiva como secretora.

La mayor parte del líquido que no se reabsorbe en los conductillos eferentes lo hace en la porción proximal del epidídimo. Las células epiteliales también fagocitan cualquier cuerpo residual que no haya sido eliminado por las células de Sertoli, así como los espermatozoides que se degeneran en el conducto. El citoplasma apical de las células principales presenta muchas invaginaciones en la base de los estereocilios, junto con vesículas cubiertas, cuerpos multivesiculares y lisosomas (fig. 22-24).

Las células principales secretan glicerofosfocolina, ácido siálico y glucoproteínas que, además del glucocáliz y los esteroides, contribuyen a la **maduración de los espermatozoides**. Tienen numerosas cisternas del RER alrededor del núcleo de ubicación basal y un aparato de Golgi supranuclear grande. En el citoplasma apical también se observan REL y RER.

La cubierta de músculo liso del conducto del epidídimo aumenta gradualmente de espesor para adquirir tres capas en la cola.

En la cabeza del epidídimo y en la mayor parte del cuerpo, la cubierta muscular lisa está formada por una capa delgada de músculo liso circular que se parece a la de los conductillos eferentes. En la cola se une una capa longitudinal interna y otra externa. Estas tres capas se continúan después con las tres capas musculares lisas del conducto deferente, que es el segmento que sigue en las vías espermáticas (lám. 89, p. 870).

Estas diferencias morfológicas corren parejas con diferencias en la función del músculo liso. En la cabeza y el cuerpo del epidídimo, las contracciones peristálticas rítmicas espontáneas sirven para mover los espermatozoides a lo largo del conducto. En la cola, que funciona como el reservorio principal de espermatozoides maduros, se producen pocas contracciones peristálticas. Los espermatozoides maduros son impulsados hacia el conducto deferente por las contracciones intensas de las tres capas musculares lisas después de la estimulación nerviosa adecuada que se asocia con la eyaculación.

Conducto deferente

El conducto deferente es el segmento más largo de las vías espermáticas.

El **conducto deferente** (***vas deferens***) es una continuación directa de la cola del epidídimo (*véase* fig. 22-1). Asciende a lo largo del borde posterior del testículo, cerca de los vasos y los nervios testiculares. Después, se introduce en el abdomen como un componente del cordón espermático al atravesar el conducto inguinal. El **cordón espermático** contiene todas las estructuras que se dirigen hacia el testículo o provienen de él. Además del conducto deferente, el cordón espermático contiene la arteria testicular, arterias pequeñas para el conducto deferente y el músculo cremáster, el plexo pampiniforme, vasos linfáticos, fibras nerviosas simpáticas y el ramo genital del nervio genitofemoral. Todas estas estructuras están rodeadas por fascias derivadas de la pared abdominal anterior. Después de salir del cordón espermático, el conducto deferente desciende en la pelvis hasta la altura de la vejiga, donde su extremo distal se dilata para formar la **ampolla del conducto deferente**, que recibe el **conducto de las vesículas seminales** y continúa hasta la uretra prostática a través de la próstata con el nombre de ***conducto eyaculador***.

El conducto deferente está recubierto por un epitelio cilíndrico seudoestratificado que se parece mucho al del epidídimo (lám. 89, p. 870). Las células cilíndricas altas también tienen estereocilios

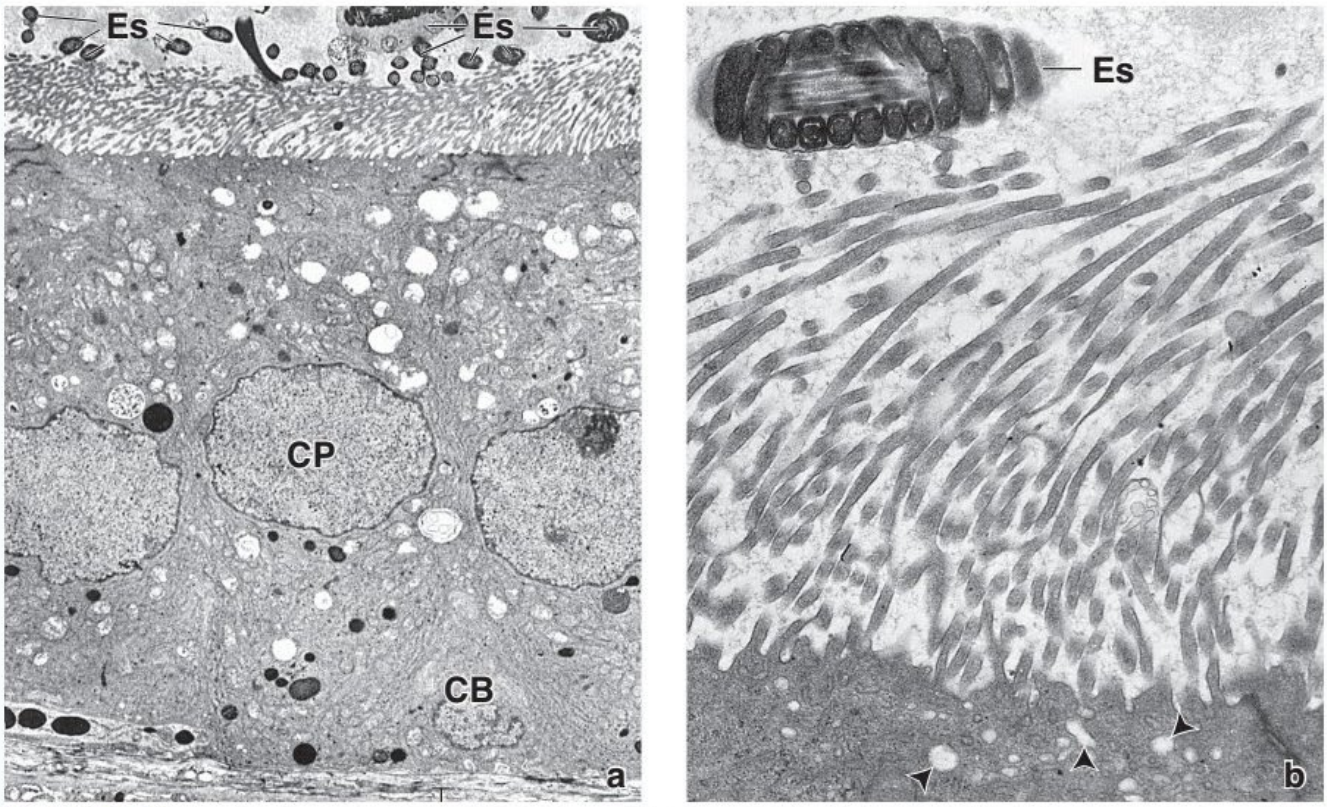

FIGURA 22-24. Microfotografía electrónica del epidídimo. a. Microfotografía electrónica del epitelio epididimario en la que se muestran las células principales (*CP*) que se extienden a la luz y una célula basal (*CB*) limitada a la porción basal del epitelio. En la luz se ven siluetas de espermatozoides (*Es*). El citoplasma apical de las células principales muestra múltiples microvellosidades (estereocilios). 3000×. **b.** Superficie apical de las células epiteliales con sus numerosas microvellosidades (estereocilios). En la luz se puede ver la pieza media de un espermatozoide (*Es*). Los perfiles circulares pequeños y claros (*puntas de flecha*) son vesículas endocíticas. 13000×.

largos que se extienden dentro de la luz. Las células basales redondeadas se localizan sobre la lámina basal. Sin embargo, a diferencia de lo que ocurre en el epidídimo, la luz del conducto no es lisa. En los cortes histológicos (fig. 22-25), la mucosa parece tener pliegues longitudinales profundos en la mayor parte de su longitud, probablemente a causa de la contracción de la gruesa cubierta muscular del conducto (1-1.5 mm) durante la fijación.

A medida que el **conducto deferente** pasa a través del cordón espermático, puede palparse fácilmente en la exploración física en el escroto. El acceso fácil a esta estructura es útil durante la **vasectomía**, una opción para la esterilización masculina. Este procedimiento es un método seguro y relativamente simple de esterilización y tiene tasas más bajas de morbimortalidad que la esterilización femenina (oclusión de la trompa uterina). En una vasectomía, se hacen pequeñas incisiones en la piel del escroto y se exponen, ligan y seccionan los conductos deferentes de cada testículo, impidiendo el paso de los espermatozoides a los conductos eyaculadores y la uretra prostática. Después de la vasectomía, ambos testículos continúan produciendo espermatozoides. En el 1-30% de los casos de vasectomía, el aumento de la presión intraluminal causa distensión del epidídimo y daño mediado por la presión en el epitelio seminífero seguido de la **formación de granuloma espermatocítico** en el sitio de la vasectomía, el epidídimo o la red testicular. Un granuloma espermático es un sitio de fagocitosis de espermatozoides por grandes macrófagos activados. Los productos de degradación de los macrófagos son absorbidos por el epitelio epididimario. Los granulomas espermatocíticos rara vez son sintomáticos. Además, debido a la filtración constante de antígenos de espermatozoides en los tejidos, se pueden activar mecanismos de inmunidad humoral, lo que conduce a la producción de **anticuerpos antiespermáticos IgA**. Aunque estos anticuerpos se desarrollan en una proporción significativa de hombres después de la vasectomía, no aumentan el riesgo de complejos inmunitarios o enfermedad cardíaca ateroesclerótica. Cada año se realizan unas 500000 vasectomías en los Estados Unidos, y hasta el 6% de los hombres solicitan la **reversión de la vasectomía** en forma de vasovasostomía o vasoepididimostomía por varias razones. La investigación indica que, después de una microcirugía de reversión de la vasectomía, se puede alcanzar la permeabilidad del conducto deferente en alrededor del 89% de los casos, y las tasas de embarazo exitosas son de alrededor del 73%.

La **mucosa de la ampolla del conducto deferente** tiene pliegues ramificados más altos que a menudo muestran divertículos glandulares. La cubierta muscular que rodea la ampolla es más fina que la del resto del conducto deferente, y las capas longitudinales desaparecen cerca del origen de los conductos eyaculadores. El epitelio de la ampolla y los conductos eyaculadores parece tener una función secretora. Las células tienen abundantes gránulos de pigmento amarillo. La pared de los conductos eyaculadores no tiene una pared muscular propia; el tejido fibromuscular de la próstata actúa como sustituto.

■ GLÁNDULAS SEXUALES ACCESORIAS

Las dos vesículas seminales secretan un líquido rico en fructosa.

Las **vesículas seminales** son un par de glándulas tubulares, alargadas y muy tortuosas, ubicadas en la pared posterior de la vejiga urinaria

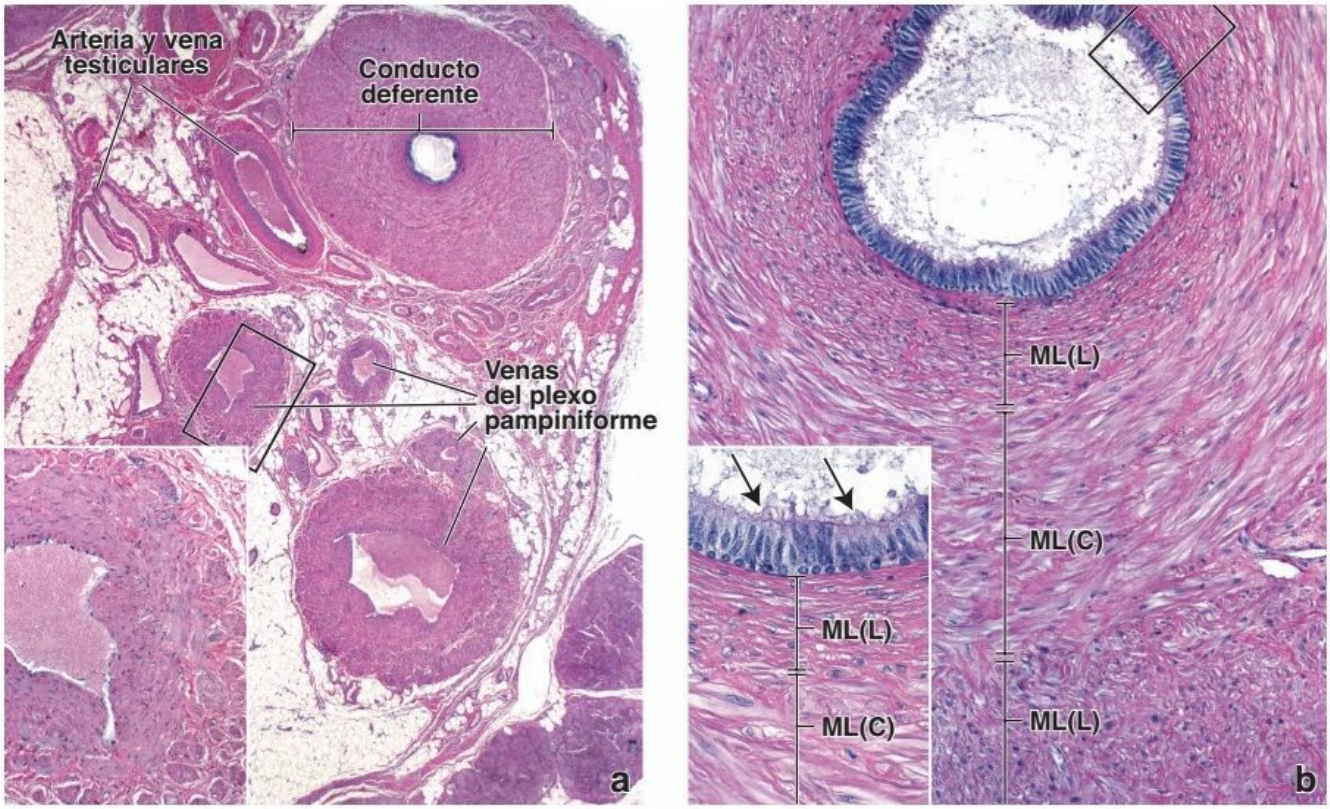

FIGURA 22-25. Microfotografía del cordón espermático de un humano. a. En esta microfotografía de poco aumento se muestra el corte transversal del cordón espermático que contiene varias estructuras, entre ellas el conducto deferente, la arteria y la vena testicular que lo acompañan, así como las venas del plexo pampiniforme. 15×. **Recuadro.** Mayor aumento de la vena pampiniforme. Obsérvense los haces de células musculares lisas longitudinales (en corte transversal) en la túnica adventicia y la túnica íntima. 55×. **b.** En este corte transversal del conducto deferente se muestra la pared muscular gruesa organizada en tres capas distintas de músculo liso: una longitudinal interna (*ML[L]*), la circular media (*ML[C]*) y la longitudinal externa (*ML[L]*). 100×. **Recuadro.** Un mayor aumento permite ver el epitelio seudoestratificado que cubre los conductos deferentes. Las células principales altas tienen microvellosidades largas (estereocilios; *flechas*). Las células basales están situadas cerca de la membrana basal y contienen núcleos esféricos. 215×.

paralelas a la ampolla de los conductos deferentes. Un conducto excretor corto que parte de cada vesícula seminal y se une a las ampollas de los conductos deferentes para formar los **conductos eyaculadores**. Las vesículas seminales se desarrollan como evaginaciones de los conductos mesonéfricos (de Wolff) en la región de la ampolla futura. La pared de las vesículas seminales contiene una mucosa, una capa de músculo liso delgada y una cubierta fibrosa (fig. 22-26). La mucosa tiene muchos pliegues primarios, secundarios y terciarios que aumentan el área de la superficie secretora (lám. 91, p. 874). Todas las cavidades irregulares así formadas están en comunicación con la luz.

El epitelio cilíndrico seudoestratificado contiene células cilíndricas altas no ciliadas y células redondas bajas apoyadas sobre la lámina basal. Las células bajas parecen idénticas a las del resto de las vías espermáticas. Son las células madre de las que derivan las células cilíndricas. Las células cilíndricas muestran la morfología de las células secretoras de proteínas, con un RER bien desarrollado y vesículas de secreción grandes en el citoplasma apical.

La **secreción de las vesículas seminales** es un material viscoso blanco amarillento. Contiene fructosa, que es el principal sustrato metabólico para los espermatozoides, junto con otros sacáridos simples, aminoácidos, ácido ascórbico y prostaglandinas. Si bien las prostaglandinas se aislaron por primera vez en la próstata (de ahí su nombre), en las vesículas seminales se sintetizan en gran cantidad. La contracción de la cubierta muscular lisa de las vesículas seminales durante la eyaculación expulsa su secreción hacia los conductos eyaculadores y contribuye a lavar los espermatozoides de la uretra. La función secretora y la morfología de las vesículas seminales están bajo el control de la testosterona.

■ PRÓSTATA

La próstata, la más grande de las glándulas sexuales accesorias, se divide en varias zonas morfológicas y funcionales.

La **próstata** es la **glándula sexual accesoria** más grande del aparato reproductor masculino. Su forma y tamaño son comparables con los de una nuez. La función principal de la próstata es secretar un líquido claro, ligeramente alcalino (pH 7.29), que contribuye a la composición del semen. La glándula está ubicada en la pelvis, debajo de la vejiga, donde rodea el segmento prostático de la uretra. Está compuesta por 30-50 glándulas tubuloalveolares dispuestas en tres capas concéntricas: una **capa mucosa** interna, una capa **submucosa intermedia** y una **capa periférica** que contiene las glándulas prostáticas principales (fig. 22-27). Las glándulas de la capa mucosa drenan directamente en la uretra; las otras dos capas tienen conductos que desembocan en los senos prostáticos, ubicados a cada lado de la cresta uretral en la pared posterior de la uretra.

El **parénquima prostático adulto** está dividido en cuatro zonas que son anatómica y clínicamente distintas:

- La **zona central** rodea los conductos eyaculadores conforme atraviesan la próstata. Contiene alrededor del 25% del tejido glandular y es resistente tanto a los carcinomas como a la inflamación. En comparación con las otras zonas, las células de la zona central tienen características morfológicas distintivas (citoplasma apenas basófilo y más prominente, así como núcleos más grandes desplazados a diferentes alturas en las células adyacentes). Algunos hallazgos recientes indican que esta zona se origina embriológicamente en la inclusión de células del conducto mesonéfrico en la próstata en desarrollo.

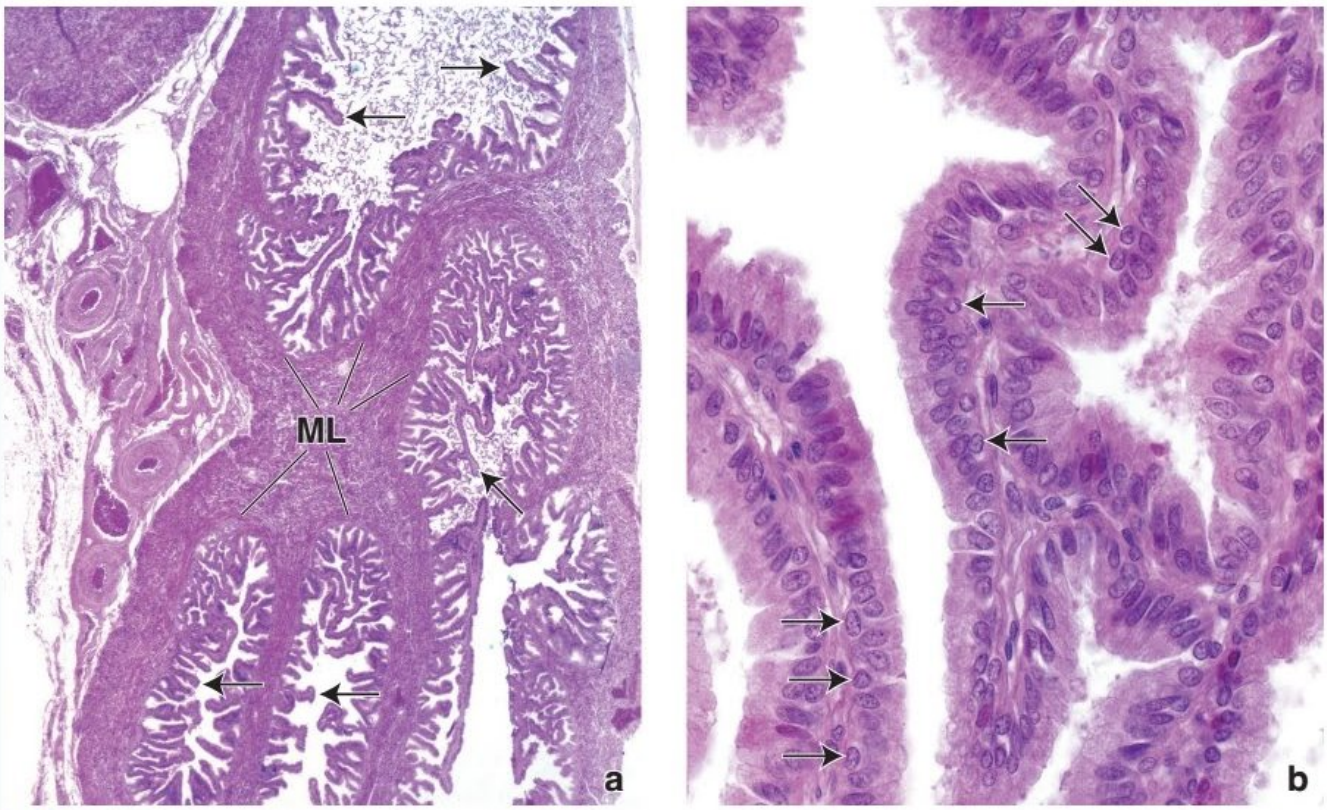

FIGURA 22-26. Microfotografía de vesícula seminal de humano. a. En esta microfotografía de bajo aumento se muestra parte de un corte teñido con H&E de una vesícula seminal humana. Esta glándula es una estructura tubular enrollada y en una parte se ve lo que parece ser una serie de luces aisladas. De hecho, solo hay una luz. La mucosa se caracteriza por sus numerosos pliegues (*flechas*). Descansa sobre una cubierta de músculo liso (*ML*) gruesa organizada en dos capas: una capa circular interna y una capa longitudinal externa. 20×. **b.** Este aumento mayor muestra los pliegues de la mucosa de un epitelio seudoestratificado. Las *flechas* indican las células basales. 500×.

- La **zona periférica** constituye el 70% del tejido glandular de la próstata. Rodea la zona central y ocupa la parte posterior y las porciones laterales de la glándula. La mayoría de los **carcinomas prostáticos** se originan en la **zona periférica** de la próstata. Esta zona se puede palpar en un tacto rectal. También es la zona más susceptible a la inflamación.
- La **zona transicional** rodea la uretra prostática; constituye el 5% del tejido glandular prostático y contiene las glándulas mucosas. En los adultos mayores, las células parenquimatosas de esta zona a menudo experimentan una proliferación extensa (hiperplasia) y forman masas nodulares de células epiteliales. Dado que esta **zona de transición** está muy cerca de la uretra prostática, estos nódulos la pueden comprimir y causar dificultad miccional. Esta alteración se conoce como ***hiperplasia prostática benigna*** (**HPB**) y sus características clínicas se analizan en el cuadro 22-4.
- La **zona periuretral** contiene glándulas mucosas y submucosas. En las etapas avanzadas de la HPB, esta zona puede experimentar una proliferación patológica, pero sobre todo de los componentes del estroma. Junto con los nódulos glandulares de la zona transicional, esta proliferación causa un aumento de la **compresión uretral** y una mayor retención de orina en la vejiga.

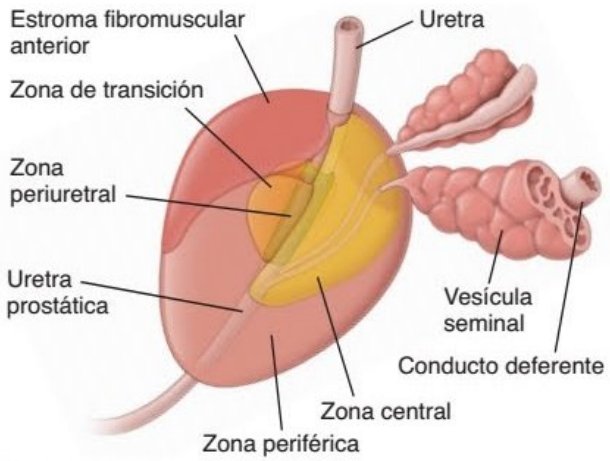

FIGURA 22-27. Diagrama de las zonas de la próstata humana. En este esquema se ilustra la ubicación relativa, por colores, de las cuatro zonas de la próstata y su estroma fibromuscular anterior.

Además, la superficie anterior de la próstata, por delante de la uretra, está ocupada por un **estroma fibromuscular**, compuesto por tejido conjuntivo denso irregular con una gran cantidad de fibras musculares lisas.

La proliferación del epitelio glandular prostático es regulada por la hormona dihidrotestosterona.

En cada una de las zonas prostáticas, el **epitelio glandular** es en general cilíndrico simple, pero puede haber parches de epitelio cúbico simple, plano simple y, a veces, seudoestratificado (fig. 22-28). Los alvéolos de las glándulas prostáticas, en especial los de los adultos mayores, a menudo contienen **concreciones prostáticas** (**cuerpos amiláceos**) de formas y tamaños diversos, con frecuencia de hasta 2 mm de diámetro (*véanse* fig. 22-28 y lám. 90, p. 872). En los cortes aparecen como cuerpos formados por laminillas concéntricas y se piensa que son el producto de la precipitación del material de secreción alrededor de fragmentos celulares. Estos cuerpos pueden presentar una calcificación parcial.

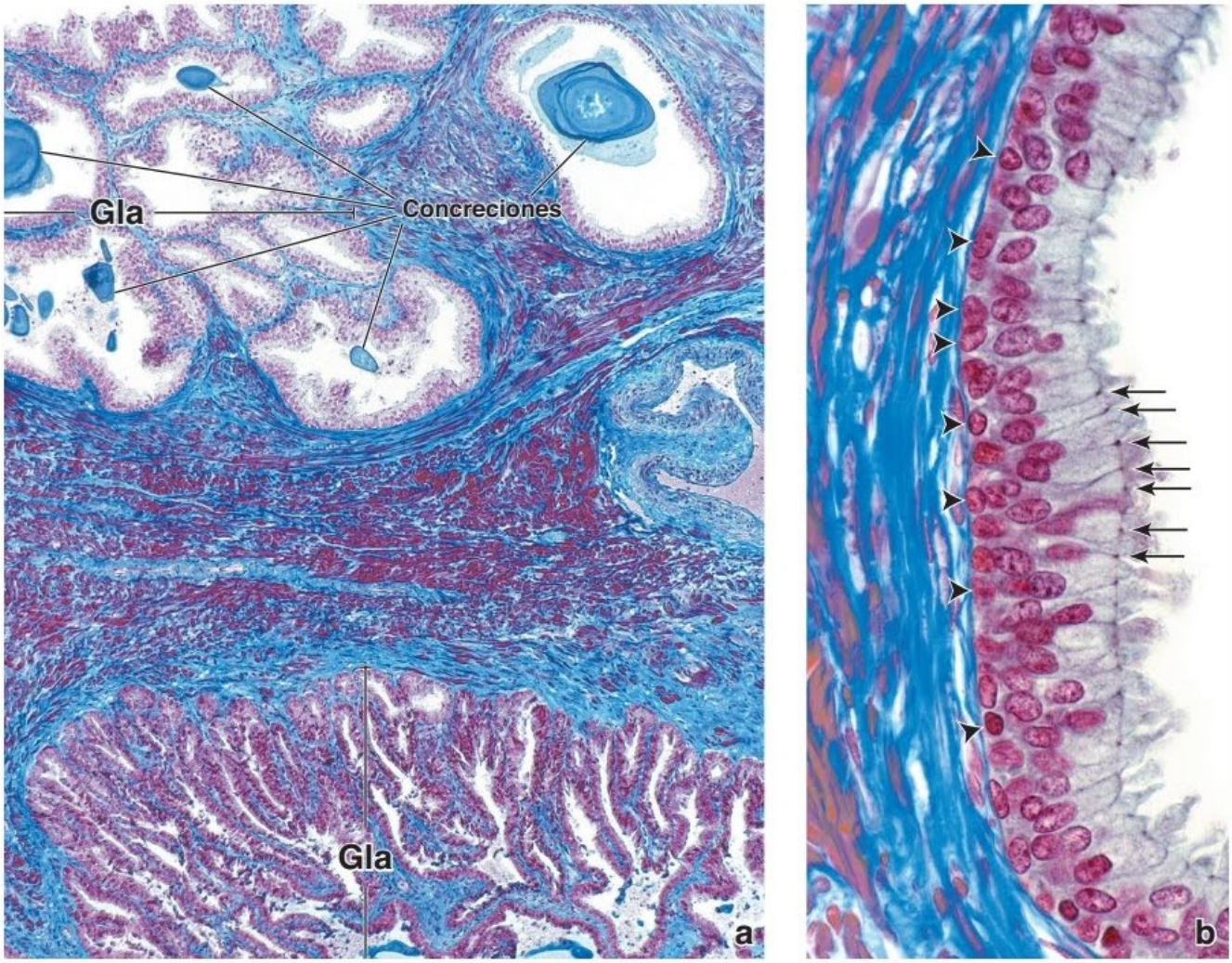

FIGURA 22-28. Microfotografía de la próstata humana. a. En este corte teñido con el método Mallory-Azan se muestran las glándulas tubuloalveolares (*Gla*) y el tejido fibromuscular que forma los tabiques entre el tejido glandular. Dentro de las luces aparecen varias concreciones prostáticas de tamaños diversos. La tinción utilizada para esta muestra sirve para diferenciar el componente de músculo liso (teñido de *rojo*) del componente de tejido conjuntivo denso (teñido de *azul*) del estroma. 60×. **b.** En esta imagen con mayor aumento aparece una región en la que el epitelio glandular es seudoestratificado. Los núcleos redondeados contiguos al tejido conjuntivo (*puntas de flecha*) pertenecen a las células basales. Los núcleos que son más alargados y están más lejos de la base del epitelio pertenecen a las células secretoras. Obsérvense las barras terminales (*flechas*) evidentes en la región apical de estas células. Las regiones teñidas de rojo dentro del tejido conjuntivo denso corresponden a células musculares lisas. 635×.

CUADRO 22-4

CORRELACIÓN CLÍNICA: HIPERTROFIA PROSTÁTICA BENIGNA Y CÁNCER DE PRÓSTATA

La **hipertrofia prostática benigna** (**HPB, hiperplasia nodular**) ocurre casi exclusivamente en las zonas de transición y periuretral y provoca una obstrucción parcial o total de la uretra (fig. C22-4-1a). Una hipótesis muy aceptada acerca de la patogenia de la HPB se asocia con la acción de la dihidrotestosterona (DHT). La DHT es sintetizada en las células del estroma por conversión a partir de testosterona circulante en presencia de 5α-reductasa. Una vez sintetizada, la DHT actúa como agente autocrino sobre las células estromales y como sustancia paracrina sobre las células epiteliales glandulares, lo que determina su proliferación (fig. C22-4-1b). Se piensa que al alcanzar los 80 años de edad, todos los hombres habrán desarrollado HPB en mayor o menor medida.

Existen varias opciones terapéuticas para la HPB. El **tratamiento no invasivo** incluye medicamentos (antagonistas de los receptores α) para relajar el músculo liso prostático y aliviar la presión sobre la uretra. Los estudios clínicos han demostrado que los inhibidores de la 5α-reductasa reducen la concentración de DHT y en consecuencia disminuyen el tamaño de la próstata y la obstrucción uretral.

Las opciones **terapéuticas mínimamente invasivas** usan láser, microondas o radiofrecuencia para destruir el tejido prostático que provoca la obstrucción. Estos procedimientos incluyen la coagulación láser intersticial, la hipertermia por microondas y la ablación transuretral con aguja. Por último, varios **procedimientos quirúrgicos** extirpan regiones hipertrofiadas de la próstata. Estos incluyen la incisión prostática transuretral, una extirpación transuretral más extensa de la próstata o prostatectomía transuretral y, más recientemente, una modificación de la resección transuretral que usa energía

(continúa)

CUADRO 22-4

CORRELACIÓN CLÍNICA: HIPERTROFIA PROSTÁTICA BENIGNA Y CÁNCER DE PRÓSTATA (*CONTINUACIÓN*)

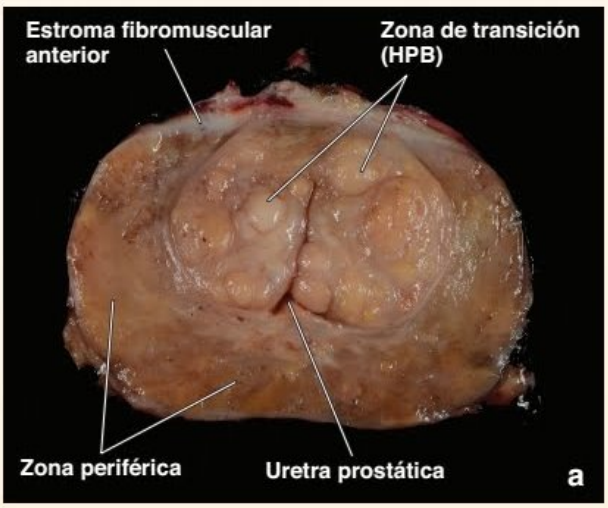

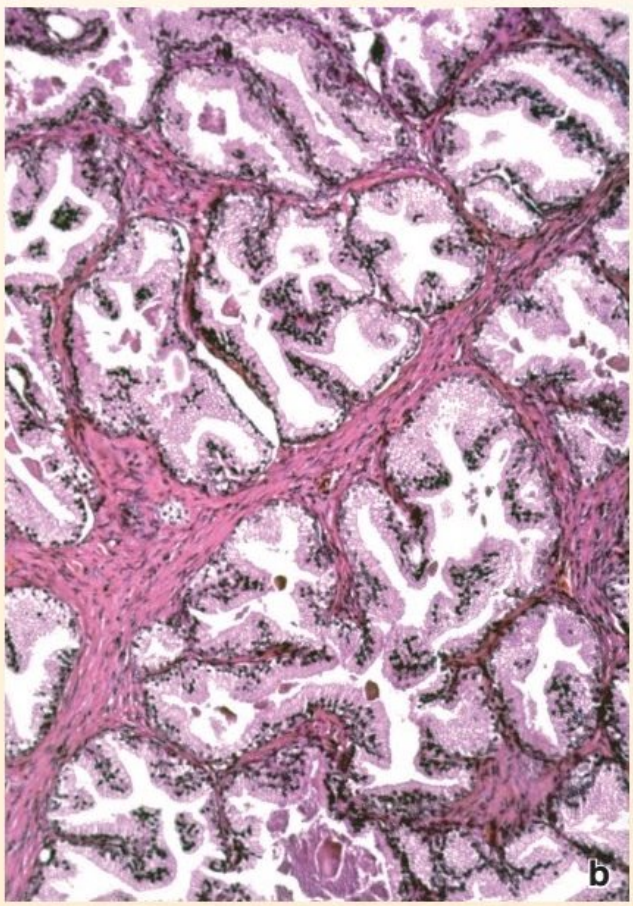

FIGURA C22-4-1. Hiperplasia prostática benigna. a. En esta fotografía se muestra un corte transversal de la glándula prostática extirpada quirúrgicamente de un individuo con hiperplasia prostática benigna. En el corte se muestra una zona de transición agrandada con numerosos nódulos hiperplásicos bien definidos que comprimen la uretra prostática. Obsérvese el aspecto normal del tejido en la zona periférica (cortesía de Jodi L. Hilderbrand, PA). **b.** Microfotografía de glándulas prostáticas con hipertrofia del epitelio glandular. Obsérvese que las células forman pliegues que protruyen en la luz. 200× (reimpreso con autorización de Rubin E, Gorstein F, Schwarting R, et al. Rubin's Pathology, 4th ed. Baltimore: Lippincott Williams & Wilkins, 2004; fig. 17-40).

láser para vaporizar el tejido prostático siguiendo el concepto de vaporización fotoselectiva de la próstata con sistema láser de luz verde, llamado *Greenlight PVP*.

El **cáncer de próstata** es uno de los más frecuentes en el hombre: el riesgo de por vida de presentarlo es del 16.7% (1 de cada 6 varones). Su incidencia aumenta con la edad, y se calcula que el 70% de los hombres entre 70 y 80 años de edad tendrán esta enfermedad. Los tumores suelen desarrollarse en la zona periférica de la glándula. Antes, la detección temprana era poco frecuente porque la proliferación anómala del tumor no comprime la uretra y no produce síntomas que requieran atención inmediata. Por lo tanto, el cáncer de próstata a menudo ya era inoperable para el momento en que se descubría. A fines de la década de 1980 se introdujo el método de detección del antígeno prostático específico (PSA, *prostate-specific antigen*). Su uso, junto con el tacto rectal anual en los programas de detección del cáncer prostático, ha aumentado significativamente el diagnóstico temprano de la enfermedad.

El uso de una detección sistemática del PSA para el cáncer de próstata es debatible. Recientemente, estudios epidemiológicos grandes han demostrado que la proporción de hombres a quienes se diagnostica cáncer de próstata, pero que nunca desarrollan problemas clínicos asociados, puede variar entre un 23 y 66%. La opinión actual es que el valor de la detección sistemática del cáncer de próstata en la mayoría de los casos es bajo debido al hecho de que, para la mayor parte de los hombres, las posibilidades de daño por la detección (pruebas repetidas, terapia agresiva y ansiedad del paciente) superan las posibilidades de beneficio. Por lo tanto, la detección sistemática del cáncer de próstata que usa la evaluación con PSA **en la actualidad se considera controvertida** entre los profesionales sanitarios y las organizaciones que publican pautas y recomendaciones para dichas prácticas destinadas a los profesionales.

El sistema de clasificación de cáncer de próstata de uso más frecuente, la ***puntuación de Gleason***, permite predecir el comportamiento del tumor y la tasa de supervivencia del paciente. Se evalúa el tejido de dos biopsias de las regiones más grandes de cáncer prostático y se les asignan grados que van de 1 a 5. El grado 1 indica células bien diferenciadas que constituyen la forma de cáncer menos agresiva y de crecimiento más lento. El grado 5 se da a las células poco diferenciadas que son características de los cánceres de crecimiento más rápido. Estos grados, cuando se suman, constituyen una puntuación de Gleason entre 2 y 10. Cuanto más alta la puntuación, mayor la posibilidad de que el cáncer prolifere y se disemine con rapidez.

El tratamiento del cáncer es cirugía o radioterapia para los pacientes con la patología localizada. El tratamiento hormonal es el de elección para el cáncer avanzado con metástasis. Dado que las células del cáncer de próstata dependen de los andrógenos, el objetivo del tratamiento es privarlas de testosterona por medio de la orquiectomía (extirpación testicular) o de la administración de estrógenos o agonistas de la hormona liberadora de gonadotropinas (GnRH) para suprimir la producción de testosterona. A pesar del tratamiento, el pronóstico de los pacientes con metástasis no es bueno.

El **epitelio glandular** se encuentra bajo la influencia de las hormonas sexuales, como la testosterona y los andrógenos suprarrenales. Estas hormonas se introducen en las células secretoras del epitelio glandular y son convertidas en **dihidrotestosterona** (**DHT**) por la enzima **5α-reductasa**. La DHT es unas 30 veces más potente que la testosterona. La unión de la DHT y el **receptor de andrógenos** (**AR**, ***androgen receptor***) produce un cambio en la conformación del receptor y su traslado desde el citosol hasta el núcleo celular. En este sitio, los dímeros fosforilados del complejo AR se unen a una secuencia específica del ADN, llamada ***elemento de respuesta a la hormona***, que está ubicada en las regiones promotoras de los genes diana. La función primaria del AR es la estimulación o inhibición directa de genes específicos. La estimulación de la DHT es un factor tanto para la proliferación como para el crecimiento de la HPB y el cáncer de próstata dependiente de andrógenos.

La próstata secreta fosfatasa ácida prostática, fibrinolisina, ácido cítrico y antígeno prostático específico.

Las células epiteliales prostáticas producen varias enzimas, en especial PSA, fosfatasa ácida prostática (PAP, *prostatic acid phosphatase*) y fibrinolisina, además de ácido cítrico.

- El **PSA**, una serina proteasa de 33 kDa, es uno de los marcadores tumorales de mayor importancia clínica. En condiciones normales, el PSA es secretado en los alvéolos de la próstata y, en última instancia, incorporado en el líquido seminal. La secreción alveolar es expulsada hacia la uretra prostática durante la eyaculación por la contracción del tejido fibromuscular de la próstata. Dado que el PSA es liberado predominantemente en la secreción prostática, solo una cantidad muy reducida (en general, menos de 4 ng/mL) circula en la sangre de un hombre sano. Sin embargo, en el **cáncer de próstata**, la concentración sérica de PSA aumenta; el epitelio prostático transformado produce grandes cantidades de PSA y las libera hacia la circulación. Las **concentraciones elevadas de PSA** se usan como **marcador clínico** para seguir la progresión de la enfermedad. En la actualidad, se acepta que también hay pequeñas cantidades de PSA presentes en muchos tejidos no prostáticos, incluidos los de mama, ovario, glándulas salivales y tejido hepático, así como en varios tumores. Además, las concentraciones circulantes elevadas de PSA también se asocian con afecciones benignas (no cancerosas) como la prostatitis (la infección de la próstata), la interrupción del flujo sanguíneo prostático o la HPB (*véase* cuadro 22-4 para más detalles sobre la detección de PSA).
- La **fosfatasa ácida prostática** (**PAP**; 100 kDa) regula el crecimiento celular y el metabolismo del epitelio glandular de la próstata. Como las **concentraciones séricas elevadas de PAP** son frecuentes en los pacientes con cáncer de próstata metastásico, esta enzima se utiliza como un **marcador alternativo** para el PSA en los **tumores prostáticos**. Las mediciones de PAP y PSA son útiles para evaluar el pronóstico del cáncer de próstata.
- La **fibrinolisina**, secretada por la glándula prostática, licua el semen.

Glándulas bulbouretrales

Las glándulas bulbouretrales secretan el líquido preseminal.

Las dos **glándulas bulbouretrales** (**de Cowper**) son estructuras del tamaño de un chícharo o guisante ubicadas en el diafragma urogenital (*véase* fig. 22-1). El conducto de cada glándula atraviesa la fascia inferior del diafragma urogenital y se une a la porción inicial de la uretra esponjosa. Estas glándulas son tubuloalveolares compuestas que estructuralmente se parecen a glándulas secretoras de moco (fig. 22-29). El epitelio cilíndrico simple, cuya altura varía mucho según el estado funcional de la glándula, está bajo el control de la testosterona.

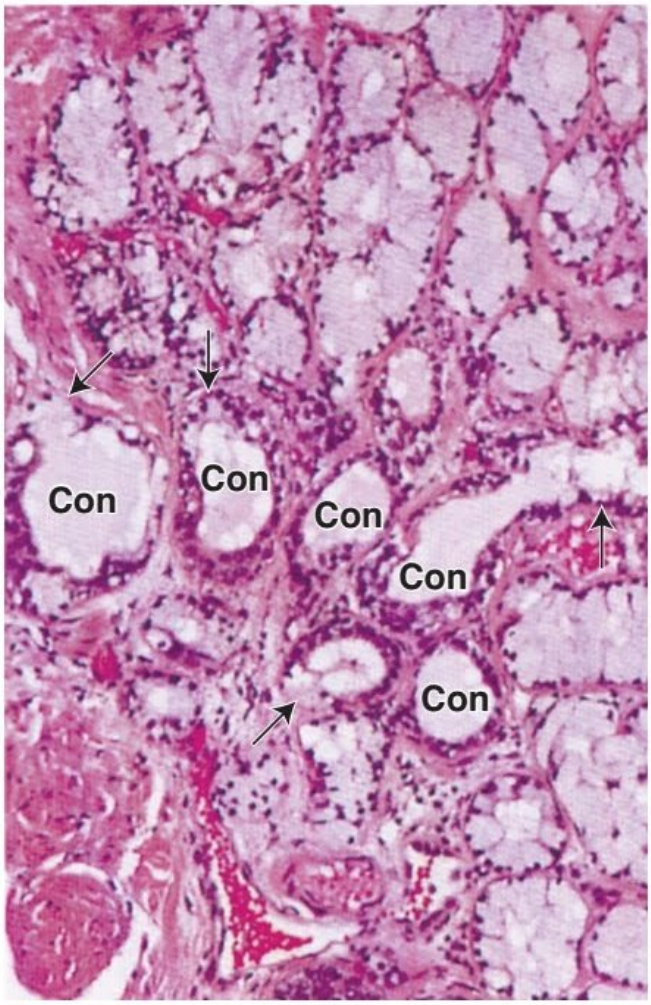

FIGURA 22-29. Microfotografía de las glándulas bulbouretrales del humano. Microfotografía de un corte teñido con H&E de una glándula bulbouretral, que es tubuloalveolar compuesta. El epitelio está formado por células cilíndricas secretoras de moco. Los núcleos se hallan desplazados contra la base celular por el material de secreción acumulado dentro de las células. El aspecto del citoplasma es el típico de las células mucosecretoras. Obsérvense varios conductos (*Con*) cubiertos por un epitelio cilíndrico simple. Estos conductos se reunirán para formar un solo conducto excretor. En algunos sitios, los conductos tienen células secretoras de moco (*flechas*). 40×.

La secreción glandular clara y mucosa contiene una gran cantidad de galactosa, galactosamina, ácido galacturónico, ácido siálico y metilpentosa. La estimulación sexual determina que se libere esta secreción, la cual constituye la parte principal del líquido preseminal y sirve para lubricar la uretra esponjosa, neutralizando cualquier rastro de orina ácida.

■ SEMEN

El **semen** contiene líquido y espermatozoides del testículo y productos de secreción del epidídimo, el conducto deferente, la próstata, las vesículas seminales y las glándulas bulbouretrales. El líquido seminal proporciona nutrientes (p. ej., aminoácidos, citratos y fructosa) y protección para los espermatozoides durante su paso a través del sistema de vías espermáticas. El semen es alcalino (pH 7.7) y ayuda a neutralizar el entorno ácido de la uretra y la vagina. Los

CUADRO 22-5

CORRELACIÓN CLÍNICA: MECANISMO DE LA ERECCIÓN Y DISFUNCIÓN ERÉCTIL

La **erección del pene** es un acontecimiento vascular iniciado por el SNC y mantenido por interacciones complejas entre eventos vasculares y neurológicos. El SNC responde a estímulos externos o internos (impulsos sensitivos, percepciones, deseos, etc.) en los que interviene la inervación simpática y parasimpática del pene.

La **estimulación parasimpática** inicia la erección mediante la relajación de las células musculares lisas trabeculares y la dilatación de las arterias helicinas. Esto conduce a la expansión de los cuerpos cavernosos y, en menor grado, del cuerpo esponjoso. La sangre arterial se acumula en estos tejidos eréctiles por compresión de las vénulas contra la túnica albugínea no distensible. Este proceso se conoce como ***mecanismo venooclusivo corporal***. La túnica albugínea también comprime las venas más grandes que drenan sangre de los cuerpos cavernosos, de modo que también se bloquea el drenaje venoso, lo que produce la tumescencia y la rigidez del pene.

Dos neuromediadores, la acetilcolina y el óxido nítrico, participan en la relajación del músculo liso durante el inicio y el mantenimiento de la erección peneana.

- La **acetilcolina** es liberada por las terminaciones nerviosas parasimpáticas y actúa principalmente sobre las células endoteliales que revisten los espacios vasculares de los cuerpos cavernosos. Esto ocasiona la liberación del péptido intestinal vasoactivo y, lo que es más importante, óxido nítrico.
- El **óxido nítrico** (**NO**) activa la guanilato-ciclasa en las células musculares lisas trabeculares para producir monofosfato de guanosina cíclico (cGMP, *cyclic guanosine monophosphate*) que hace que las células musculares lisas se relajen.

La **estimulación simpática** termina la erección peneana al causar la contracción de las células musculares lisas trabeculares y las arterias helicinas. Estos acontecimientos reducen el flujo sanguíneo hacia los cuerpos cavernosos y la presión de la sangre en el tejido eréctil a una presión venosa normal. La presión menor dentro del cuerpo cavernoso permite que las venas que drenan estas estructuras se abran y retiren el exceso de sangre.

La ***disfunción eréctil*** (**DE**) es la incapacidad para lograr y mantener una erección peneana adecuada para completar un coito satisfactorio. Una irrigación arterial adecuada es crucial para la erección y, por ende, cualquier alteración que disminuya el flujo sanguíneo hacia los cuerpos cavernosos puede causar insuficiencia eréctil.

Muchos casos de disfunción eréctil que no implican daño nervioso parasimpático hoy pueden tratarse de manera eficaz con medicamentos conocidos como *inhibidores de la fosfodiesterasa* (citrato de sildenafilo, tadalafilo, vardenafilo y otros). Estos compuestos mejoran el efecto relajante del NO sobre las células del músculo liso de los cuerpos cavernosos al inhibir la fosfodiesterasa, que es responsable de la degradación del cGMP. Como ya se mencionó, el cGMP provoca la relajación del músculo liso que, a su vez, permite la entrada de sangre en los cuerpos cavernosos para iniciar la erección.

Sin embargo, cuando existe un daño en el nervio parasimpático (p. ej., una complicación de la cirugía prostática), los inhibidores de la fosfodiesterasa no tienen efecto porque el acontecimiento que involucra la estimulación parasimpática y la liberación de acetilcolina no puede ocurrir. Sin acetilcolina, el NO no puede producir cGMP, y sin este, las células del músculo liso no pueden relajarse para permitir que la entrada de sangre llene el tejido eréctil. En estos casos de disfunción eréctil se pueden emplear bombas especiales que llevan sangre hacia los tejidos eréctiles utilizando presión negativa.

componentes principales del semen se remontan a la secreción de las vesículas seminales (65-75%) y la glándula prostática (25-30%). Otros componentes adicionales incluyen los líquidos testiculares (2-5%) que no fueron completamente absorbidos en los túbulos rectos, así como secreciones de las glándulas bulbouretrales (de Cowper), que representan menos del 1%. El semen también contiene prostaglandinas (producidas por las vesículas seminales), que ejercen su influencia sobre el tránsito de los espermatozoides en los aparatos reproductores masculino y femenino, y desempeñan un papel en la implantación del óvulo fecundado.

El **eyaculado** promedio de semen tiene un volumen de unos 3 mL y en general contiene hasta 100 millones de espermatozoides por mililitro. Se estima que el 20% de los espermatozoides en cualquier eyaculación son morfológicamente anómalos y casi el 25% son inmóviles.

■ PENE

La erección del pene implica el llenado de los espacios vasculares de los cuerpos cavernosos y el cuerpo esponjoso.

El **pene** está formado principalmente por dos masas dorsales de tejido eréctil, los **cuerpos cavernosos**, y una masa ventral del mismo tejido, el **cuerpo esponjoso**, en el que está incluido el segmento esponjoso de la uretra. Una capa fibroelástica densa, la **túnica albugínea**, une los tres cuerpos y forma una cápsula alrededor de cada uno (fig. 22-30). Los cuerpos cavernosos contienen abundantes espacios vasculares amplios de forma irregular cubiertos por endotelio vascular. Estos espacios están rodeados por una capa delgada de músculo liso que forma cordones dentro de la túnica albugínea que interconectan y entrecruzan el cuerpo cavernoso. Es frecuente ver los haces irregulares de músculo liso en la forma de "almohadillas subendoteliales" alrededor de los espacios vasculares irregulares (fig. 22-31).

El tejido conjuntivo intersticial contiene muchas terminaciones nerviosas y vasos linfáticos. Los espacios vasculares aumentan de tamaño y adquieren una rigidez mayor al llenarse de sangre, que proviene sobre todo de la arteria **profunda del pene** que se divide en ramas denominadas ***arterias helicinas***. Estas arterias se dilatan durante la erección (cuadro 22-5) para aumentar el flujo sanguíneo al pene. Existe una anastomosis arteriovenosa (AV) entre la arteria profunda del pene y el sistema venoso periférico (*véase* cuadro 22-5).

La piel del pene es fina y está fijada de manera laxa al tejido conjuntivo laxo subyacente, excepto en el **glande del pene**, donde es muy fina y está bien adherida. La piel del glande es tan fina que la sangre dentro de sus venas anastomosadas con paredes musculares y de gran calibre que drenan el cuerpo esponjoso puede conferirle un color azulado. No hay tejido adiposo en el tejido subcutáneo. Sin embargo, hay una capa delgada de músculo liso que es continua con la capa de dartos del escroto. En los hombres no circuncidados,

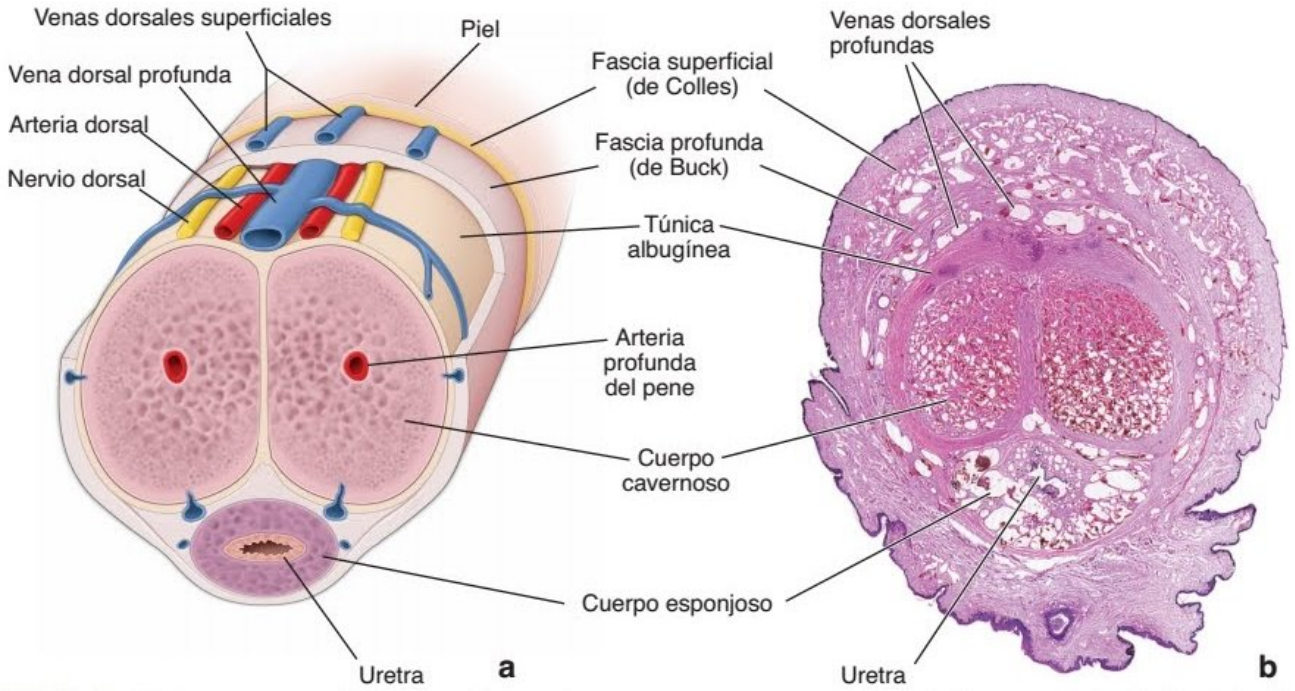

FIGURA 22-30. Corte transversal del pene. a. En este diagrama se muestra un corte transversal del pene con la localización de los principales vasos y nervios y sus relaciones con las capas fasciales y los tejidos eréctiles. **b.** En esta microfotografía se puede ver una muestra teñida con H&E de un corte transversal del pene cerca de la base del órgano. Obsérvese la disposición de los cuerpos cavernosos y el cuerpo esponjoso; este último contiene la uretra. 3×.

el glande está cubierto con un pliegue de piel, el prepucio, que se asemeja a una mucosa en su cara interna. En la piel del pene hay muchas glándulas sebáceas proximales en el glande.

El pene está inervado por fibras somáticas y motoras viscerales (simpáticas y parasimpáticas). Hay una gran cantidad de terminaciones nerviosas sensitivas distribuidas por todos los tejidos del pene. Las fibras motoras viscerales inervan el músculo liso de la trabécula de la túnica albugínea y los vasos sanguíneos. Tanto las fibras nerviosas motoras viscerales como las sensitivas cumplen una función esencial en las respuestas de erección y eyaculación. La **estimulación parasimpática** comienza la **erección**, mientras que la **simpática** termina la erección y provoca la **eyaculación**, una contracción rítmica del músculo liso que expulsa el semen de la uretra esponjosa (*véase* cuadro 22-5).

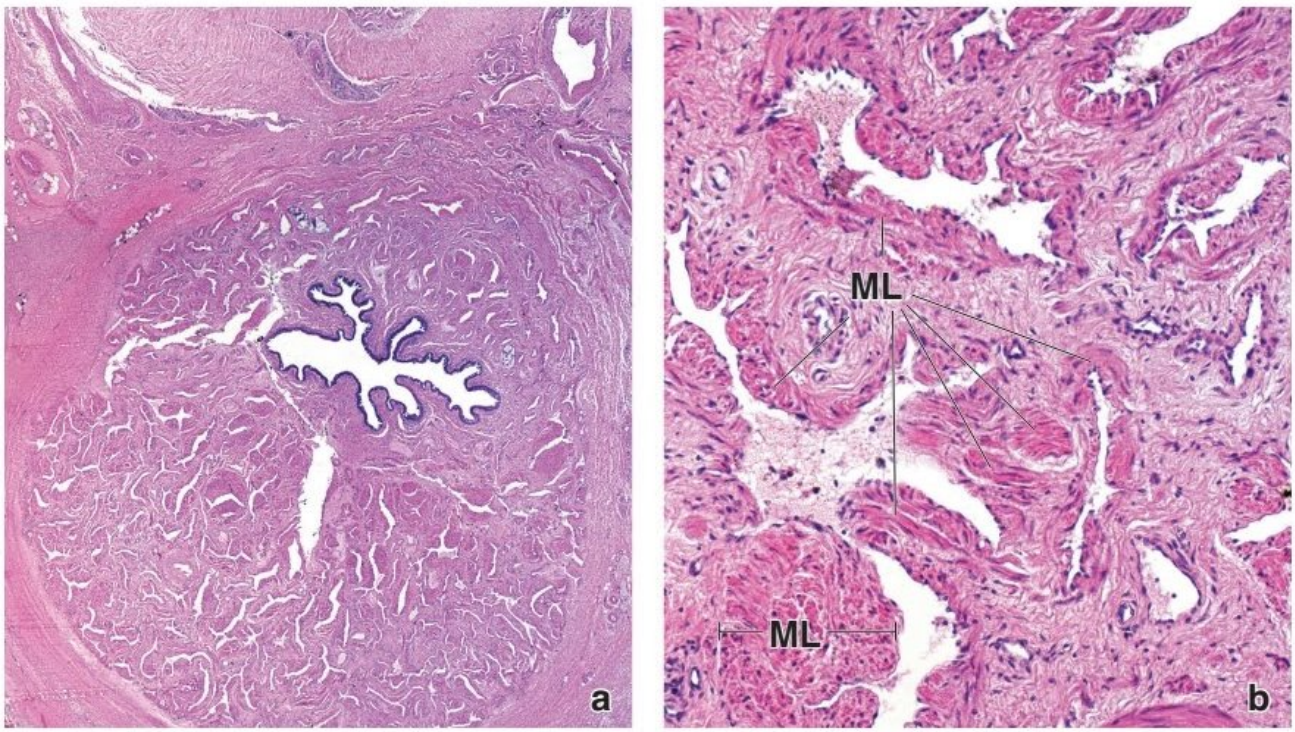

FIGURA 22-31. Microfotografía del cuerpo esponjoso. a. En esta microfotografía de un corte teñido con H&E se muestran el cuerpo esponjoso y la uretra. 20×. **b.** Este mayor aumento del cuerpo esponjoso permite ver la gran cantidad de espacios vasculares de forma irregular. Obsérvese la capa circundante de músculo liso (*ML*) que forma las "almohadillas subendoteliales". 135×.

101 HISTOLOGÍA LIBRETA

APARATO REPRODUCTOR MASCULINO

FUNDAMENTOS DEL APARATO REPRODUCTOR MASCULINO

- El **aparato reproductor masculino** está formado por los testículos, las vías espermáticas, las glándulas sexuales accesorias y los genitales externos, que incluyen el pene y el escroto.
- Los testículos se encuentran dentro del escroto y son responsables de la **espermatogénesis** (producción de espermatozoides) y la **esteroidogénesis** (síntesis de hormonas esteroides llamadas *andrógenos*).

TESTÍCULOS

- El desarrollo del aparato reproductor masculino es guiado por una cascada de activaciones génicas que inicia en respuesta a la presencia del **cromosoma Y** (cromosoma determinante del sexo genético).
- La activación del **gen *SRY*** en la región determinante del sexo del cromosoma Y ocasiona la producción del **factor determinante testicular** (**TDF**), que activa otros diversos genes necesarios para el desarrollo de los órganos reproductores masculinos (**región determinante del sexo gonadal**).
- La secreción hormonal debida al desarrollo de los testículos permite el crecimiento y la diferenciación de los órganos reproductores masculinos (**secreción determinante del sexo hormonal**).
- Los testículos se desarrollan en la pared abdominal posterior a partir de tres fuentes: el **mesodermo intermedio** (que forma crestas urogenitales), el **epitelio mesodérmico** (que da lugar a los cordones sexuales primarios) y las **células germinales primordiales** (que migran desde el saco vitelino).
- Bajo la influencia de la **testosterona** y el **factor inhibidor de Müller** (**MIF**), los testículos se desarrollan desde gónadas indiferenciadas hasta órganos completamente desarrollados que descienden al escroto durante el desarrollo fetal.
- La **dihidrotestosterona** (**DHT**) es responsable del desarrollo de los genitales externos y las glándulas sexuales accesorias.
- La posición escrotal de los testículos permite que se produzca la espermatogénesis. Este proceso requiere una temperatura más baja que la corporal normal.
- Cada testículo tiene unos 250 lóbulos que contienen de uno a cuatro **túbulos seminíferos** muy enrollados, rodeados por una lámina propia que contiene sangre, vasos linfáticos y células de Leydig (intersticiales).
- Las **células de Leydig** (**intersticiales**) producen testosterona y otras hormonas (p. ej., andrógenos, proteínas similares a la insulina 3) que guían el desarrollo y el descenso de los testículos.
- Los túbulos seminíferos están formados por un **epitelio seminífero** que contiene **células de Sertoli** y **células espermatogénicas**. Las paredes de los túbulos están formadas por tejido conjuntivo que contiene **células mioides** (células contráctiles peritubulares).

ESPERMATOGÉNESIS

- La **espermatogénesis** es el proceso por el cual las espermatogonias dan origen a los espermatozoides. Comienza antes de la pubertad y continúa durante toda la vida.
- La espermatogénesis se produce en los tubos seminíferos en dos compartimentos establecidos por las células de Sertoli: un **compartimento basal** que contiene células diploides (2d; espermatogonias) y un **compartimento luminal** que contiene células haploides (1d; espermatocitos y espermátides).
- Estos compartimentos están separados por **complejos de unión entre células de Sertoli** que representan el sitio de la barrera hematotesticular.
- La espermatogénesis en los humanos dura unos 74 días y se divide en tres fases distintas.
- Durante la **fase de espermatogonia**, estas células madre realizan la mitosis para reemplazarse y proporcionar una población de células obligadas que finalmente dan lugar a espermatocitos primarios.
- Durante la **fase espermatocítica**, los espermatocitos primarios realizan una primera división meiótica (que dura hasta 22 días) para producir espermatocitos secundarios. Luego, pasan por una segunda división meiótica (solo unas pocas horas) para producir células haploides llamadas ***espermátides***, que tienen un número reducido de cromosomas (1n) y una cantidad de ADN 1d.
- Durante la **fase de espermátide** (espermiogénesis), las espermátides experimentan un remodelado celular extenso en asociación con células de Sertoli, incluida la condensación del ADN contenido en el núcleo, la formación de un casquete acrosómico y el desarrollo de un flagelo largo.
- Las espermátides se diferencian en **espermatozoides**, que son liberados durante la espermiación en la luz del túbulo seminífero.
- Los espermatocitos maduros tienen una **cabeza aplanada** cubierta por el **casquete acrosómico** (que contiene enzimas hidrolíticas para la penetración del ovocito) y un complejo axonémico en la **cola** del espermatozoide que está envuelta helicoidalmente por las mitocondrias.
- Los espermatozoides recién liberados son inmóviles. Su viaje desde los **túbulos seminíferos** es facilitado por las contracciones de las células mioides. Los espermatozoides ingresan primero en los túbulos rectos cortos y luego en la **red testicular**, que está conectada a través de los **conductillos eferentes** con la cabeza del **epidídimo**.

SISTEMA DE LAS VÍAS ESPERMÁTICAS

- El **sistema de las vías espermáticas** se desarrolla de los conductos mesonéfricos (epidídimo, conducto deferente, conductos eyaculadores) y túbulos mesonéfricos (conductillos eferentes).
- Los **conductillos eferentes** conectan la red testicular con el **conducto del epidídimo**, que forma la cabeza, el cuerpo y la cola del epidídimo. Los espermatozoides adquieren motilidad, experimentan una mayor maduración y son almacenados en el epidídimo antes de la eyaculación.
- El **conducto del epidídimo** está cubierto por un epitelio cilíndrico seudoestratificado que contiene estereocilios y está rodeado por una capa muscular lisa que aumenta gradualmente su grosor.
- El **conducto deferente** (***vas deferens***) es una continuación directa de la cola del epidídimo. Está cubierto por un epitelio cilíndrico seudoestratificado con estereocilios rodeado por una capa muscular gruesa (1-1.5 mm).
- Durante la **eyaculación**, los espermatozoides son expulsados con fuerza desde el epidídimo hasta el conducto deferente e impulsados hacia los **conductos eyaculadores**.

GLÁNDULAS SEXUALES ACCESORIAS

- Las **vesículas seminales** están cubiertas por una mucosa que forma numerosos pliegues delgados. Producen un líquido rico en fructosa que se convierte en un componente del semen.
- El conducto excretor de cada vesícula seminal se une con la ampolla del conducto deferente para formar el **conducto eyaculador**, que perfora la próstata para ingresar en la uretra prostática.
- La **próstata** es una glándula tubuloalveolar que se encuentra debajo de la vejiga y rodea la uretra prostática. El parénquima de la próstata se divide en varias zonas anatómicas y clínicas distintas.
- El **epitelio glandular** de los alvéolos prostáticos es cilíndrico simple con **concreciones prostáticas** características que a menudo se encuentran dentro de la luz del glande.
- La próstata secreta **fosfatasa ácida prostática** (**PAP**), fibrinolisina, ácido cítrico y **antígeno prostático específico** (**PSA**).
- Las **glándulas bulbouretrales** (**de Cowper**) se localizan dentro del diafragma urogenital y drenan sus secreciones directamente en la uretra peneana. Lubrican y protegen la uretra.
- El **semen** contiene líquido y espermatozoides del testículo y productos de secreción del epidídimo, el conducto deferente, la próstata, las vesículas seminales y las glándulas bulbouretrales.

PENE

- El pene está formado por tres tejidos eréctiles: dos **cuerpos cavernosos**, en el dorso del pene, y el **cuerpo esponjoso**, que contiene la parte esponjosa de la uretra.
- Los **tejidos eréctiles** contienen espacios vasculares que aumentan de tamaño y rigidez al llenarse de sangre durante la erección.

LÁMINA 86 ■ TESTÍCULO I

El **aparato reproductor masculino** está compuesto por pares de **testículos**, **epidídimos** y **conductos genitales**, así como las glándulas reproductoras accesorias y el pene. Las funciones de los testículos son la producción de **semen** y la síntesis y secreción de **andrógenos**, especialmente la **testosterona**. Los acontecimientos de división celular que conducen a la producción de espermatozoides maduros implican la división celular normal (**mitosis**) y la división de reducción (**meiosis**) para producir un número de cromosoma y un contenido de ADN haploides. La secreción de los andrógenos por los testículos comienza temprano en el desarrollo fetal y es esencial para el desarrollo normal continuo del feto masculino. En la pubertad, la producción de los andrógenos se reanuda y es responsable del inicio y el mantenimiento de la producción de espermatozoides (**espermatogénesis**), la secreción por las glándulas sexuales accesorias (p. ej., **próstata** y **vesículas seminales**) y el desarrollo de los caracteres sexuales secundarios.

Testículo, mono, H&E, 65×.

En este corte de un testículo se muestran los **túbulos seminíferos** y la **túnica albugínea** (*TA*), la cápsula del órgano. Desde la cápsula muy gruesa se extienden los tabiques del tejido conjuntivo (*Ta*) que dividen el órgano en compartimentos. Cada compartimento contiene varios túbulos seminíferos y representa un lobulillo (*Lo*). Dentro de la porción interna de la cápsula, la parte denominada *túnica vasculosa*, y en los tabiques del tejido conjuntivo hay vasos sanguíneos (*VS*).

Los túbulos seminíferos están enrollados; por lo tanto, los perfiles se ven de forma variable en el corte. No es poco frecuente que la pared de un túbulo se corte tangencialmente, oscureciendo así la luz y mostrando lo que parece ser una masa sólida de células (*X*).

Túbulos seminíferos, testículo, mono, H&E, 400×.

En el examen a mayor aumento, como en esta figura, se muestra una población de células intersticiales en pequeños grupos y en el espacio entre los túbulos adyacentes. La mayoría son **células de Leydig** (*CL*), la principal fuente de testosterona en el hombre. Se pueden identificar por su ubicación y sus pequeños núcleos redondos y citoplasma eosinófilo. También se encuentran macrófagos cerca de las células de Leydig, pero en menor número. Sin embargo, son difíciles de identificar en los cortes con H&E.

Alrededor del **epitelio** de cada túbulo seminífero hay una capa de células aplanadas muy juntas que forman una cubierta semejante a una vaina. En el humano, esta capa celular que recubre el epitelio del túbulo tiene varias células de espesor. Las células de esta cubierta peritubular exhiben características mioides y explican la lenta actividad peristáltica de los túbulos. En la periferia de la capa mioide hay un vaso linfático ancho que ocupa un espacio extenso entre los túbulos. Sin embargo, en los cortes histológicos de rutina los vasos linfáticos suelen estar colapsados y, por lo tanto, no se pueden reconocer. Los elementos celulares que rodean el epitelio del túbulo forman lo que se conoce como ***lámina propia*** (*LP*) o *tejido limitante*. Como lámina propia, es atípica porque el tejido conjuntivo no es laxo. De hecho, en circunstancias normales es llamativa la falta de linfocitos y otros tipos celulares relacionados con el sistema inmunitario.

Al examinar el epitelio de los túbulos, se descubren dos clases de células: una población de células espermatogénicas en proliferación y una población no proliferante de células sustentaculares o de Sertoli. Las células de Sertoli son mucho más escasas y pueden reconocerse por sus núcleos pálidos alargados (*NCS*) y su nucléolo muy visible. El citoplasma de estas células se extiende desde la periferia hasta la luz del túbulo.

Las **células espermatogénicas** son generaciones sucesivas dispuestas en planos concéntricos. Las **espermatogonias** (*Esg*) se encuentran en la periferia. Los **espermiocitos** (*Esp*), la mayoría de los cuales tienen grandes núcleos redondos con cromatina visible dispuestos en un patrón distintivo, se encuentran por encima de las espermatogonias. La población de espermátides (*Epm*) está formada por una o dos generaciones y ocupa el sitio más cercano a la luz. Los túbulos en esta microfotografía se han identificado de acuerdo con su etapa de desarrollo. El túbulo *arriba a la derecha* puede identificarse como de etapa *VI*. En esta etapa, la población de **espermátides** maduras (identificadas por sus cabezas *azul oscuro* y sus flagelos filiformes eosinófilos que sobresalen hacia la luz) está en proceso de liberación (espermiogénesis). La generación más joven de espermátides está compuesta por células redondeadas, cada una con un núcleo esférico. En sentido horario, el túbulo que se señala como en estadio *VII* está ligeramente más avanzado. Aquí, las espermátides maduras han desaparecido. Al progresar hacia el estadio *VIII*, que corresponde al túbulo que está contra el *borde inferior* de la microfotografía, se observa que la población de espermátides está experimentando un cambio en la forma de los núcleos. Obsérvense los núcleos con un polo ahusado (*flechas*). La maduración adicional de las espermátides se refleja en el túbulo en la *parte superior* de la microfotografía, en etapa *XI*. Por último, el túbulo marcado en etapa *II* a la *izquierda* muestra una maduración ligeramente mayor de las espermátides luminales, y con el inicio del nuevo ciclo (etapa *I*), ahora aparece una población de espermátides recién formada. Al examinar la población de espermátides y evaluar el número de generaciones presentes (una o dos) y el grado de maduración, se puede determinar aproximadamente la etapa de un túbulo (*véase* fig. 22-14).

CL, células de Leydig
Epm, espermátides
Esg, espermatogonias
Esp, espermiocitos
Lo, lobulillo
LP, lámina propia
NCS, núcleos de las células de Sertoli
TA, túnica albugínea
Ta, tabique de tejido conjuntivo
VS, vasos sanguíneos
X, corte tangencial de un túbulo con la luz obstruida
flechas, núcleos de espermátides con modificaciones iniciales de su forma
números romanos, etapas del epitelio del túbulo seminífero

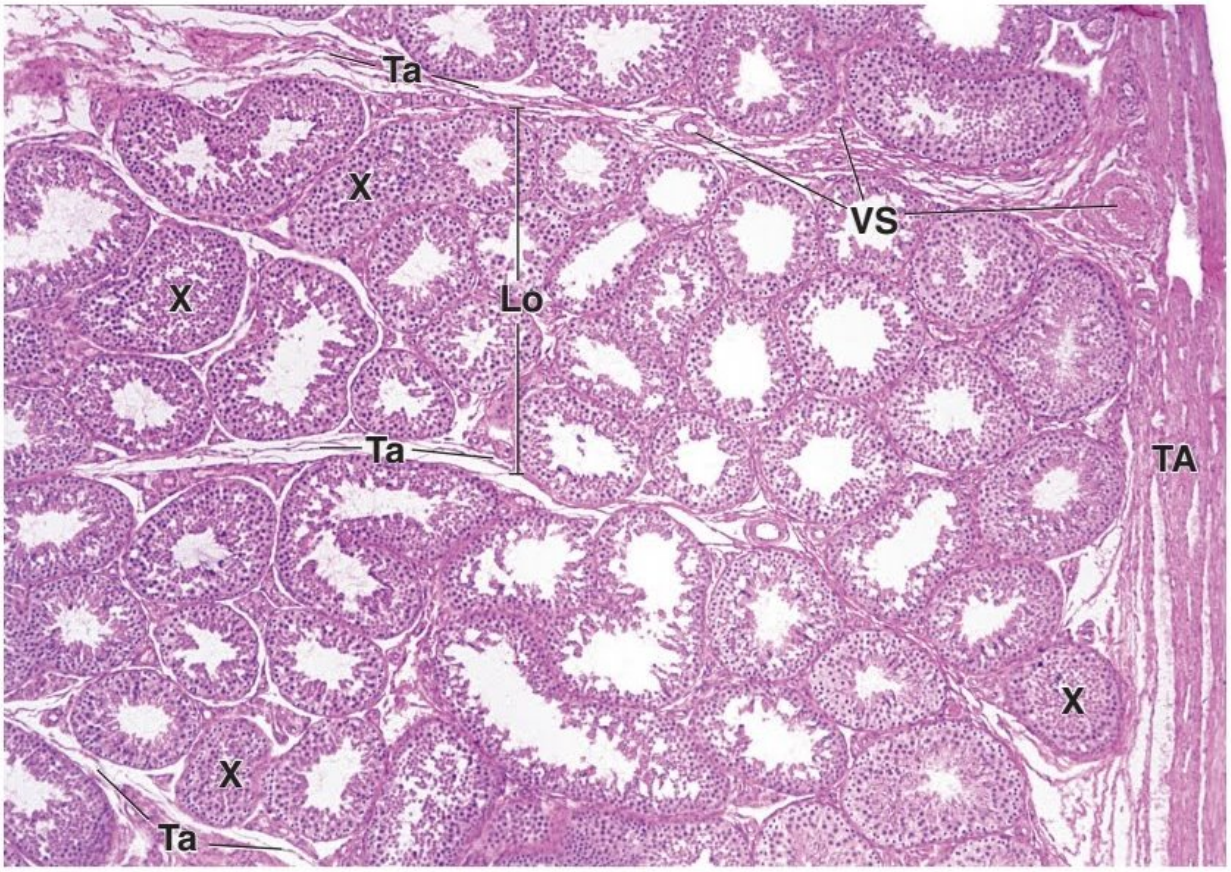
Ta
X
VS
X
Lo
Ta
TA
X
X
Ta

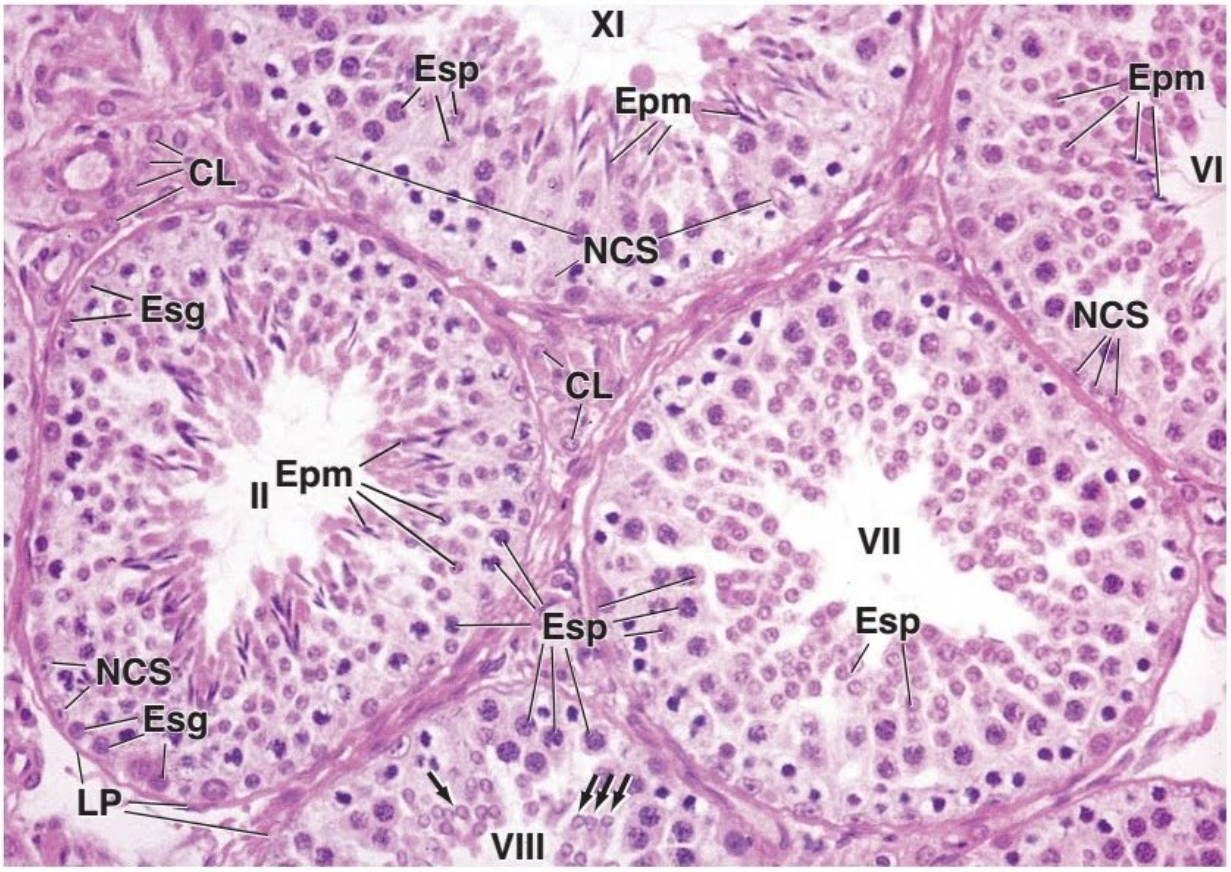
XI
Esp
Epm
Epm
CL
VI
NCS
Esg
NCS
CL
II
Epm
VII
Esp
Esp
NCS
Esg
LP
VIII

LÁMINA 87 ■ TESTÍCULO II

Aunque el testículo maduro se caracteriza por los túbulos seminíferos, el **testículo inmaduro** se caracteriza por los cordones de células que forman un epitelio de **células sustentaculares (de Sertoli)** que rodean algunos **gonocitos**, precursores de espermatogonias que derivan de las células germinales primordiales que invadieron la gónada en desarrollo en el embrión. En la pubertad, estos cordones se canalizan y los gonocitos comienzan las múltiples divisiones que dan lugar a las **espermatogonias**, las cuales, a su vez, se dividirán y diferenciarán en espermatocitos maduros. Los **túbulos seminíferos** terminan como **túbulos rectos** cubiertos solo por células de Sertoli. Los túbulos rectos terminan en la **red testicular**, una serie compleja de conductos anastomóticos en el testículo mediastínico que representan la terminación del sistema de túbulos intratesticulares.

Testículo prepuberal, recién nacido humano, H&E, 180×; recuadro 360×.

Los diversos tipos de células germinales representativas de la espermatogénesis en los túbulos seminíferos maduros no están presentes en los testículos antes de la pubertad o en los testículos no descendidos pospuberales. Los "túbulos" están representados por cordones de células sin una luz. Los **cordones seminíferos** muestran el mismo enrollamiento que en el adulto; la túnica albugínea (*TA*) del testículo, aunque más fina, es del mismo grosor relativo.

Los cordones seminíferos tienen un diámetro considerablemente menor que los túbulos del adulto y están compuestos por dos tipos de células: gonocitos o espermatogonias de primera generación, derivados de las células germinales primordiales que migran desde el saco vitelino hasta la gónada en desarrollo en el embrión, y células que se asemejan a las células de Sertoli del adulto. Este último tipo de célula predomina y constituye la mayor parte del cordón. Las células son cilíndricas y sus núcleos están cerca de la membrana basal. Los **gonocitos** (*Go, recuadro*) son los precursores de las células germinales definitivas, o espermatogonias. Son células redondas con un núcleo esférico central. El citoplasma se tiñe poco y en general aparece como un anillo tenue alrededor del núcleo. Esto le da al gonocito un aspecto distintivo en los cortes histológicos. En general, los gonocitos se encuentran en la periferia del cordón, pero muchos también se encuentran en una posición más central. Los gonocitos producen espermatogonias que comienzan a proliferar en el varón entre las edades de 10 y 13 años. El epitelio seminífero se llena de células en varias etapas de la espermatogénesis, como se ve en el adulto.

Los cordones seminíferos están rodeados por una o dos capas de células con prolongaciones largas y núcleos planos. Se parecen a los fibroblastos a nivel ultraestructural y dan lugar a las células mioides peritubulares del adulto.

En el recién nacido se pueden ver células intersticiales (de Leydig) debido a los efectos residuales de las hormonas maternas. Sin embargo, las células de Leydig involucionan y no se vuelven visibles hasta la pubertad. En esta preparación, pueden verse las **células de Leydig** (*CL, recuadro*) entre los cordones. Son ovaladas o poligonales y están estrechamente agrupadas, de modo que las células adyacentes están en contacto entre sí. En general, tienen el mismo aspecto que las células de Leydig del adulto.

Mediastino testicular, testículo, mono, H&E, 65×.

En la porción posterior del testículo, el tejido conjuntivo de la túnica albugínea se extiende más profundamente en el órgano. Esta extensión hacia el interior del tejido conjuntivo se llama ***mediastino testicular***. Contiene un conjunto de conductos anastomóticos llamados ***red testicular***. En esta figura solo se puede ver una pequeña porción del mediastino testicular (*MT*). Sin embargo, el área incluye unos pocos túbulos seminíferos (*TS*) en la *porción superior* de la microfotografía y, fortuitamente, el sitio donde uno de los túbulos seminíferos termina y se une a la red testicular (*RT*). Esto se puede reconocer en el área delineada por el *rectángulo*, que se muestra con mayor aumento en la figura a continuación. Como ya se mencionó, los túbulos seminíferos se disponen formando un asa cuyos extremos se unen en la red testicular. Los túbulos seminíferos desembocan en la red testicular a través de un túbulo recto. Los túbulos rectos son muy cortos y están cubiertos por células similares a las de Sertoli; no tienen células germinales. El tejido conjuntivo del mediastino es muy denso; sin embargo, no muestra características especiales ni tiene músculo liso. Dentro del tejido conjuntivo pueden verse células adiposas (*CA*) y vasos sanguíneos (*VS*), especialmente venas de tamaño variable.

Túbulo recto, testículo, mono, H&E, 400×.

Esta microfotografía es un aumento mayor del área encuadrada en la imagen inmediatamente superior. El **túbulo seminífero** (*TS*) puede verse en continuidad con el **túbulo recto** (*TR*). El túbulo recto es relativamente corto y termina en el punto en donde ingresa en el conducto de la **red testicular** (*RT*). La red testicular se identifica por su epitelio cúbico simple. Obsérvese que, debido al ángulo en el que se seccionó el túbulo recto, parece que el epitelio cúbico que caracteriza la red testicular comienza en el lado superior del túbulo, antes de verse en el lado inferior de este. La red testicular (*RT*) es un sistema anastomótico de conductos que llevan a los conductillos eferentes. Las células epiteliales que recubren la red testicular son a veces más planas que cúbicas o, en ocasiones, pueden tener un aspecto cilíndrico bajo. En general, tienen un solo cilio (primario); sin embargo, este es difícil de ver en las preparaciones de rutina de H&E.

CA, células adiposas
CL, células de Leydig
Go, gonocitos
MT, mediastino testicular
RT, red testicular
TA, túnica albugínea
TR, túbulos rectos
TS, túbulos seminíferos
VS, vasos sanguíneos

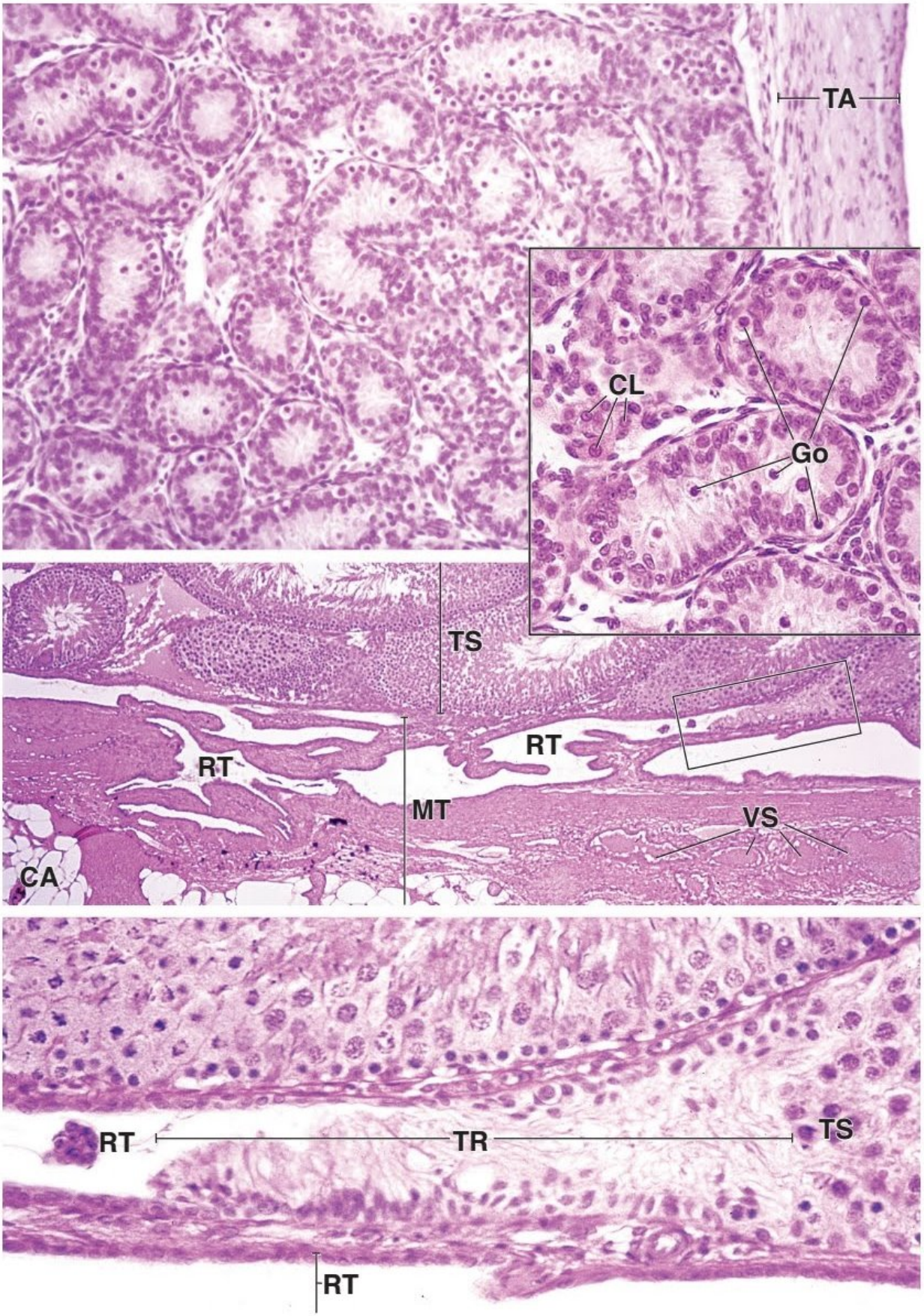
TA
CL
Go
TS
RT
RT
MT
VS
CA
RT
TR
TS
RT

LÁMINA 88 ■ CONDUCTILLOS EFERENTES Y EPIDÍDIMO

La **red testicular** está conectada mediante ~20 **conductillos eferentes** (restos de nefronas del riñón mesonéfrico fetal) al **conducto del epidídimo**. Estos son los primeros elementos del sistema de vías espermáticas del aparato reproductor masculino. La mayor parte del líquido secretado en los túbulos seminíferos es reabsorbido en los conductillos eferentes. La capa muscular característica del sistema de vías espermáticas aparece primero al comienzo de los conductillos eferentes. El conducto del epidídimo es un tubo altamente enrollado, de 4-6 m de largo; los espermatozoides maduran durante su paso a lo largo del conducto, de manera que adquieren motilidad y la capacidad de fertilizar un ovocito. Esta maduración también depende de los andrógenos e implica cambios en la membrana plasmática de los espermatozoides y la adición al glucocálix de las glucoproteínas secretadas por las células epiteliales del epidídimo.

Conductillos eferentes, testículo-epidídimo, mono, H&E, 60×; recuadro 360×.

Alrededor de 12-20 **conductillos eferentes** salen del testículo y comunican la red testicular con el conducto del epidídimo. Cada uno de los conductillos eferentes se enrolla en espiral para formar una serie de estructuras cónicas; en conjunto, estas constituyen la parte inicial de la cabeza del epidídimo. Cuando se examinan en un corte histológico, los conductillos muestran contornos bastante irregulares a causa de sus giros y tortuosidades. Esto es evidente en el *lado derecho* de la microfotografía.

El epitelio que reviste los conductillos eferentes tiene la particularidad de que los grupos de células cilíndricas altas alternan con grupos de células cúbicas, ello confiere a la superficie luminal un aspecto irregular. De esta manera se producen pequeñas depresiones con forma de cuenco en los sitios en los que el epitelio contiene grupos de células cúbicas o cilíndricas bajas. Típicamente, estas células más cortas muestran una superficie apical similar a un borde en cepillo debido a las microvellosidades (*punta de flecha, recuadro*). La superficie basal del conductillo, en contraste, presenta un contorno liso (*véanse* la figura y el *recuadro* a continuación). Algunas de las células, en general las células cilíndricas altas, tienen cilios (*Ci, recuadro*). Mientras que las células ciliadas ayudan a mover el contenido del túbulo hacia el epidídimo, las células con microvellosidades son en gran parte responsables de absorber el líquido de la luz. Además de las células cilíndricas y cúbicas, también están las células basales; así, el epitelio se cataloga como cilíndrico seudoestratificado. Las células basales tienen muy poco citoplasma y se piensa que sirven como células madre.

Los conductillos eferentes presentan una delgada capa de células musculares lisas dispuestas de manera circular (*ML, recuadro*). El músculo se encuentra cerca de la superficie basal de las células epiteliales y está separado de ellas solo por una pequeña cantidad de tejido conjuntivo (*TC, recuadro*). Debido a esta estrecha asociación, el músculo liso puede ser pasado por alto o identificarse de manera errónea como tejido conjuntivo. El músculo liso facilita el movimiento de los contenidos luminales del conductillo hacia el conducto del epidídimo.

Epidídimo, mono, H&E, 180×.

Según su forma, el **epidídimo** se divide en cabeza, cuerpo y cola. La porción inicial de la cabeza contiene el **conducto del epidídimo**, un único conducto convoluto en el que drenan los conductillos eferentes. El conducto está, en principio, muy enrollado, pero se vuelve menos tortuoso en el cuerpo y la cola. Un corte a través de la **cabeza del epidídimo**, como se muestra en la microfotografía de arriba, secciona el conducto del epidídimo en varios sitios y, como sucede con los conductillos eferentes, genera contornos de diferentes formas.

El epitelio contiene dos tipos de células: las células cilíndricas altas y las células basales similares a las de los conductillos eferentes. Por lo tanto, el epitelio también es seudoestratificado. Las células cilíndricas son más altas en la cabeza del epidídimo y reducen su altura mientras se dirigen a la cola. La superficie libre de la célula presenta **estereocilios** (*Ec*). Estas son microvellosidades extremadamente largas y ramificadas. Se adhieren entre sí durante la preparación del tejido formando las finas estructuras cónicas que se ven de forma característica con el microscopio óptico. Los núcleos de las **células cilíndricas** son alargados y se encuentran a una distancia moderada de la base de la célula. Se distinguen fácilmente de los núcleos esféricos de las **células basales** que yacen cerca de la membrana basal. Otras características de las células cilíndricas visibles con claridad son un aparato Golgi supranuclear muy grande (no visto en el aumento ofrecido aquí), cúmulos de pigmento (*Pi*) y numerosos lisosomas, que pueden observarse con las técnicas apropiadas.

Debido a la altura poco habitual de las células cilíndricas y la tortuosidad del conducto, en algunos sitios aparece una luz irregular; de hecho, incluso se pueden encontrar "islas" de epitelio en la luz (*véanse flechas*, figura anterior). Estas imágenes se explican por los giros súbitos del conducto que determinan que la pared epitelial de un lado de la estructura tubular se vea parcialmente seccionada. Por ejemplo, un corte en el plano indicado por la *flecha de dos puntas* crearía un islote epitelial aislado de este tipo.

Una fina capa de músculo liso rodea el conducto y tiene un aspecto similar al de la asociada con los conductillos eferentes. Sin embargo, en la porción terminal del epidídimo, la cubierta de músculo liso adquiere un espesor mayor y aparecen fibras longitudinales. Por fuera de la cubierta de músculo liso hay una pequeña cantidad de tejido conjuntivo (*TC*) que mantiene juntos los rulos del conducto y contiene los vasos sanguíneos (*VS*) y los nervios.

Ci, cilios
Ec, estereocilios
ML, músculo liso
Pi, pigmento
TA, tejido adiposo
TC, tejido conjuntivo
VS, vasos sanguíneos
flechas, "islas" de epitelio en la luz
puntas de flecha (recuadro), borde en cepillo

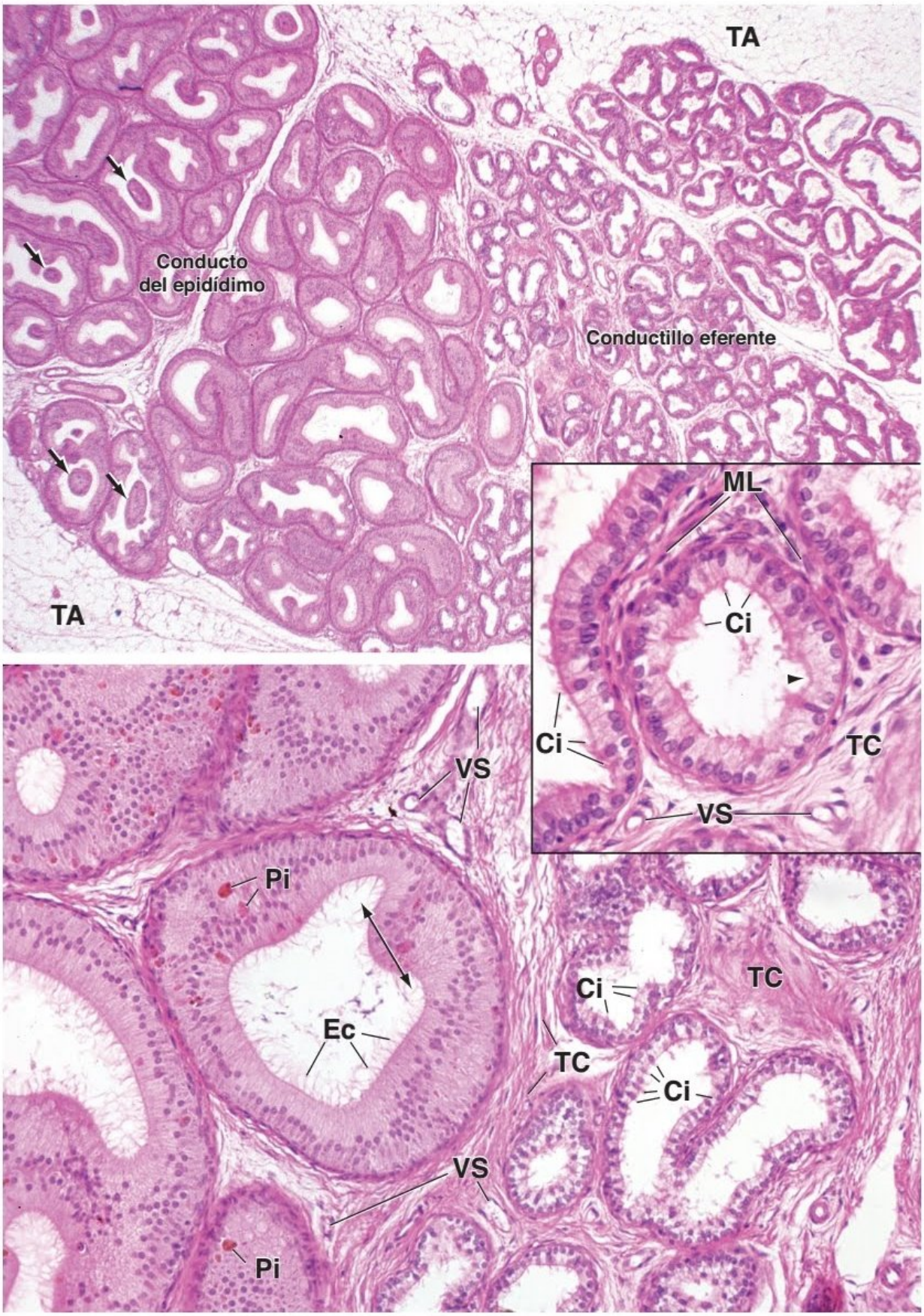
TA
Conducto
del epidídimo
Conductillo eferente
TA
ML
Ci
Ci
TC
VS
VS
Pi
Ec
Ci
TC
TC
Ci
VS
Pi

LÁMINA 89 ■ CORDÓN ESPERMÁTICO Y CONDUCTO DEFERENTE

El **conducto deferente** continúa desde el conducto del epidídimo en la forma de un tubo de pared muscular gruesa que sale del escroto y atraviesa el conducto inguinal como parte del condón espermático. Después de pasar por el anillo inguinal profundo, sigue por la pelvis por detrás de la vejiga, donde se une con el conducto excretor de las vesículas seminales para formar el **conducto eyaculador**. Luego, el conducto eyaculador perfora la próstata y desemboca en la **uretra**.

Los espermatozoides maduros son almacenados en la porción terminal (cola) del conducto del epidídimo. Estos espermatozoides son expulsados hacia el conducto deferente por las contracciones intensas de las tres capas musculares lisas del conducto deferente después de la estimulación nerviosa adecuada. La contracción del músculo liso del conducto deferente continúa desplazando los espermatozoides a través del conducto eyaculador hacia la uretra durante el reflejo de la eyaculación. Las vesículas seminales (*véase* lám. 91) no son sitios de almacenamiento de espermatozoides, sino que secretan un líquido rico en fructosa que forma parte del semen. La fructosa es el principal sustrato metabólico de los espermatozoides.

Cordón espermático, humano, H&E, 80×.

En esta microfotografía se observa un corte transversal del **conducto deferente** y parte de los vasos y los nervios que lo acompañan en el cordón espermático. La pared del conducto deferente es muy gruesa debido sobre todo a la gran cantidad de músculo liso que contiene. El músculo se contrae cuando se extrae el tejido para su preparación, de ahí que se formen pliegues longitudinales en la mucosa. Por esta razón, en los cortes histológicos transversales la luz (*L*) suele ser irregular.

El músculo liso del conducto deferente está organizado en una capa longitudinal externa gruesa (*ML[L]*), una capa circular media gruesa (*ML[C]*) y una capa longitudinal interna más delgada (*ML[L]*). Entre el epitelio y la capa longitudinal interna de músculo liso hay una capa de tejido conjuntivo laxo de espesor moderado que corresponde a la lámina propia (*LP*). El tejido conjuntivo que rodea inmediatamente el conducto deferente contiene nervios y vasos sanguíneos menores que inervan e irrigan, respectivamente, este conducto. En efecto, puede verse que algunos de estos vasos penetran la capa longitudinal externa de músculo liso (*asteriscos*).

Una característica única del cordón espermático es la presencia de un plexo de venas atípicas (**plexo pampiniforme**) que surgen de las venas espermáticas. Estos vasos reciben la sangre de los testículos (el plexo pampiniforme también recibe afluentes del epidídimo). El plexo es una red vascular anastomótica que constituye la mayor parte del cordón espermático. Partes de varias de estas venas (*VS*) son evidentes *arriba a la derecha* en la figura previa, junto con una serie de nervios (*N*). La característica particular de las venas es su gruesa pared muscular que, a simple vista, parece una arteria en lugar de una vena. El examen cuidadoso de estos vasos (*detalle*) muestra que la mayor parte de la pared del vaso está compuesta por dos capas de músculo liso: una capa circular externa *ML(C)* y una capa longitudinal interna *ML(L)*.

Conducto deferente, humano, H&E, 320×; detalle 250×.

El revestimiento epitelial del **conducto deferente** está formado por epitelio cilíndrico seudoestratificado con estereocilio (*puntas de flecha*). Se asemeja al epitelio del epidídimo; sin embargo, las células no son tan altas. Los núcleos alargados de las células cilíndricas se distinguen fácilmente de los núcleos esféricos de las **células basales** (*flechas*). El epitelio descansa sobre un tejido conjuntivo laxo conocido como *lámina propia* (*LP*), que se extiende hasta el músculo liso; no se describe una submucosa.

L, luz del conducto deferente
LP, lámina propia
Lu, luz del vaso sanguíneo
ML(C), capa circular del músculo liso
ML(L), capa longitudinal del músculo liso
N, nervio
VS, vasos sanguíneos
asteriscos, arterias pequeñas que irrigan los conductos deferentes
flechas, núcleos de células basales
puntas de flecha, estereocilios

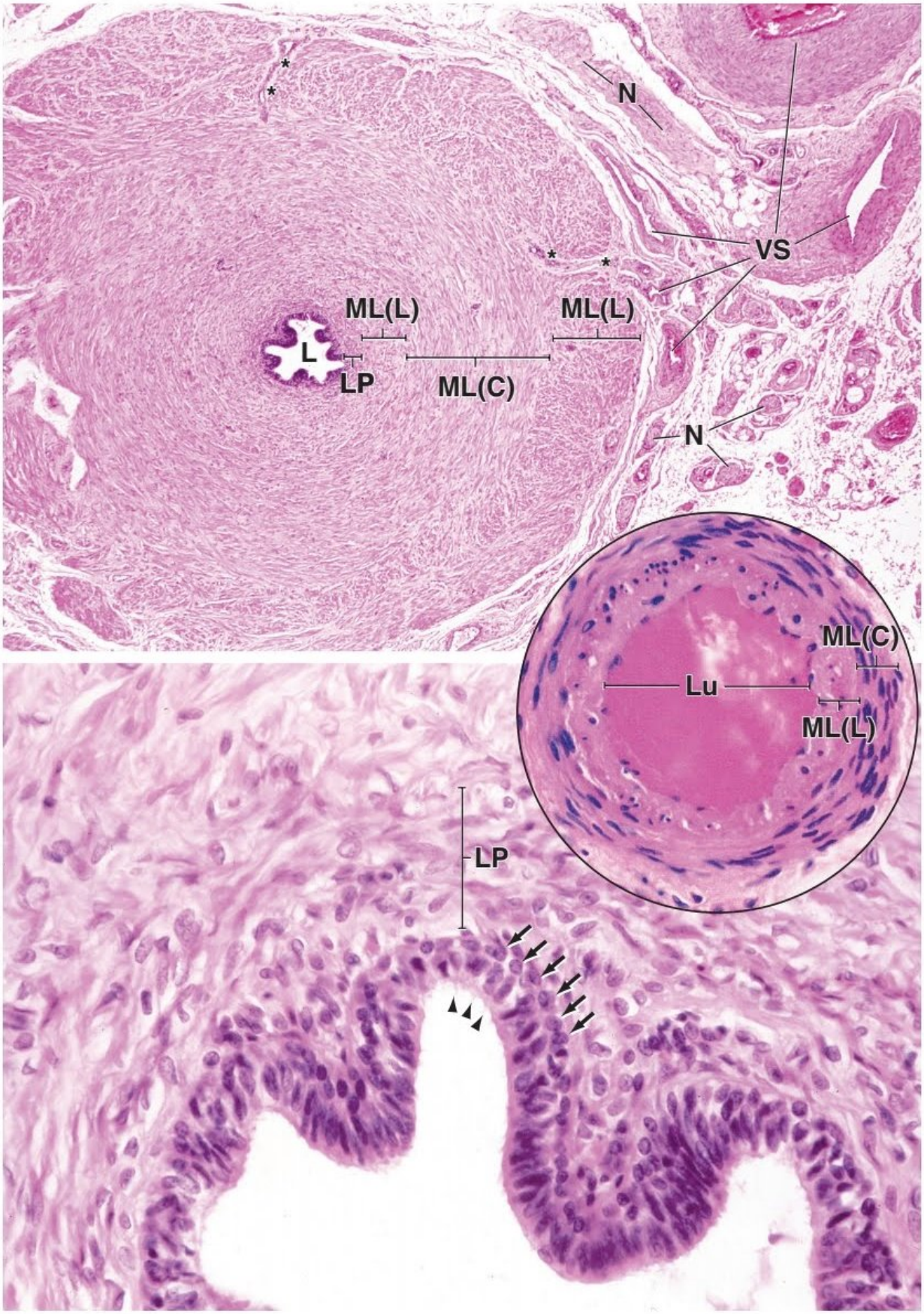
N
VS
ML(L)
ML(L)
L
LP
ML(C)
N
ML(C)
Lu
ML(L)
LP

LÁMINA 90 ■ PRÓSTATA

La **próstata** es la glándula accesoria más grande del aparato reproductor masculino. Está compuesta por 30-50 **glándulas tubuloalveolares** que rodean la uretra proximal. Debido a esta relación, una alteración habitual en los adultos mayores conocida como *hiperplasia prostática benigna* puede producir la obstrucción parcial o total de la uretra.

La próstata muestra tres capas concéntricas: una mucosa, una submucosa y una periférica que contiene las glándulas principales. Las glándulas mucosas secretan directamente en la uretra; los otros dos grupos de glándulas envían sus secreciones a través de conductos que desembocan en los senos prostáticos en la pared posterior de la uretra. Todas las glándulas están formadas por un epitelio cilíndrico seudoestratificado que secreta varios componentes del semen, como la fosfatasa ácida, el ácido cítrico (un nutriente para los espermatozoides) y la fibrinolisina (que sirve para licuar el semen). Cúmulos de células epiteliales muertas y productos de secreción precipitados forman **concreciones prostáticas** en los alvéolos glandulares; estas concreciones son una característica distintiva que contribuye a la identificación de la próstata.

El estroma se caracteriza por muchos haces pequeños de músculo liso de modo que también puede describirse como un **estroma fibromuscular**. La contracción de este músculo, que ocurre durante la eyaculación, expulsa la secreción prostática hacia la uretra. Alrededor de la glándula hay una cápsula fibroelástica que también contiene haces musculares lisos pequeños.

Próstata, humano, H&E, 47×.

En esta microfotografía se observa con poco aumento una parte de la **próstata**. En el *ángulo superior izquierdo* aparece una pequeña sección de la cápsula (*Cap*) de la glándula. El resto del campo contiene los componentes glandulares y del estroma de la próstata. Los tubuloalvéolos secretores prostáticos tienen formas muy variadas, como es evidente en la figura. Pueden verse como túbulos simples, alvéolos aislados, alvéolos ramificados o túbulos ramificados. Los cortes alveolares tangenciales pueden producir incluso imágenes de "islotes epiteliales" (*puntas de flechas*) en la luz alveolar. Esto se debe al contorno muy irregular de la superficie epitelial. También hay que destacar que muchos de los alvéolos pueden exhibir una estructura rudimentaria (*flechas*). Estos simplemente se encuentran en un estado inactivo y se ven cada vez con mayor frecuencia conforme aumenta la edad de la persona. Como ya se mencionó, las aglomeraciones de células epiteliales muertas y secreciones precipitadas forman las **concreciones prostáticas** (*CoP*) en la luz de los alvéolos; estas aumentan gradualmente en tamaño y cantidad a medida que pasan los años. Las concreciones se tiñen con la eosina y pueden tener un aspecto laminillar concéntrico, como se muestra claramente en el *ángulo inferior derecho*. Con el tiempo pueden cargarse de sales de calcio, lo cual las hace fácilmente reconocibles en las radiografías de la región baja del abdomen.

Glándulas y estroma fibromuscular, próstata, humano, H&E, 178×; recuadro superior 350×; recuadro inferior 650×.

En esta imagen con mayor aumento de una porción de la próstata se ve claramente el **estroma fibromuscular**, que se extiende tanto debajo del epitelio secretor de los tubuloalvéolos como en regiones no secretoras más profundas. En el *recuadro superior*, que corresponde al *rectángulo más grande*, la intensidad de la tinción del **músculo liso** (*ML*) lo distingue bien del tejido conjuntivo fibroso del estroma con el que está íntimamente entremezclado. En la próstata no hay haces ni capas de músculo liso con una delimitación nítida, sino que más bien el músculo está distribuido aleatoriamente por todo el estroma. De nuevo son evidentes las **concreciones prostáticas** (*CoP*) en las luces alveolares, y en un caso el epitelio está comprimido en un grado tal que es casi irreconocible. El *recuadro inferior*, que corresponde al *rectángulo más pequeño*, muestra claramente la naturaleza cilíndrica seudoestratificada del epitelio prostático (*Ep*). Se observan células basales bien delimitadas (*puntas de flecha*) junto con las células cilíndricas secretoras más altas. Un vaso sanguíneo (*VS*) de pequeño calibre situado justo debajo del epitelio puede identificarse por los eritrocitos que hay en su luz. Una infiltración linfocítica (*Li*) parece llenar el estroma a lo largo del *borde inferior* de esta microfotografía, lo cual indica que la glándula pasó por un proceso inflamatorio.

Cap, cápsula
CoP, concreciones prostáticas
Ep, epitelio
Li, linfocitos
ML, músculo liso
VS, vasos sanguíneos
flechas, alvéolos inactivos
puntas de flecha, figura *superior,* "islas epiteliales"; figura del *recuadro inferior,* células basales

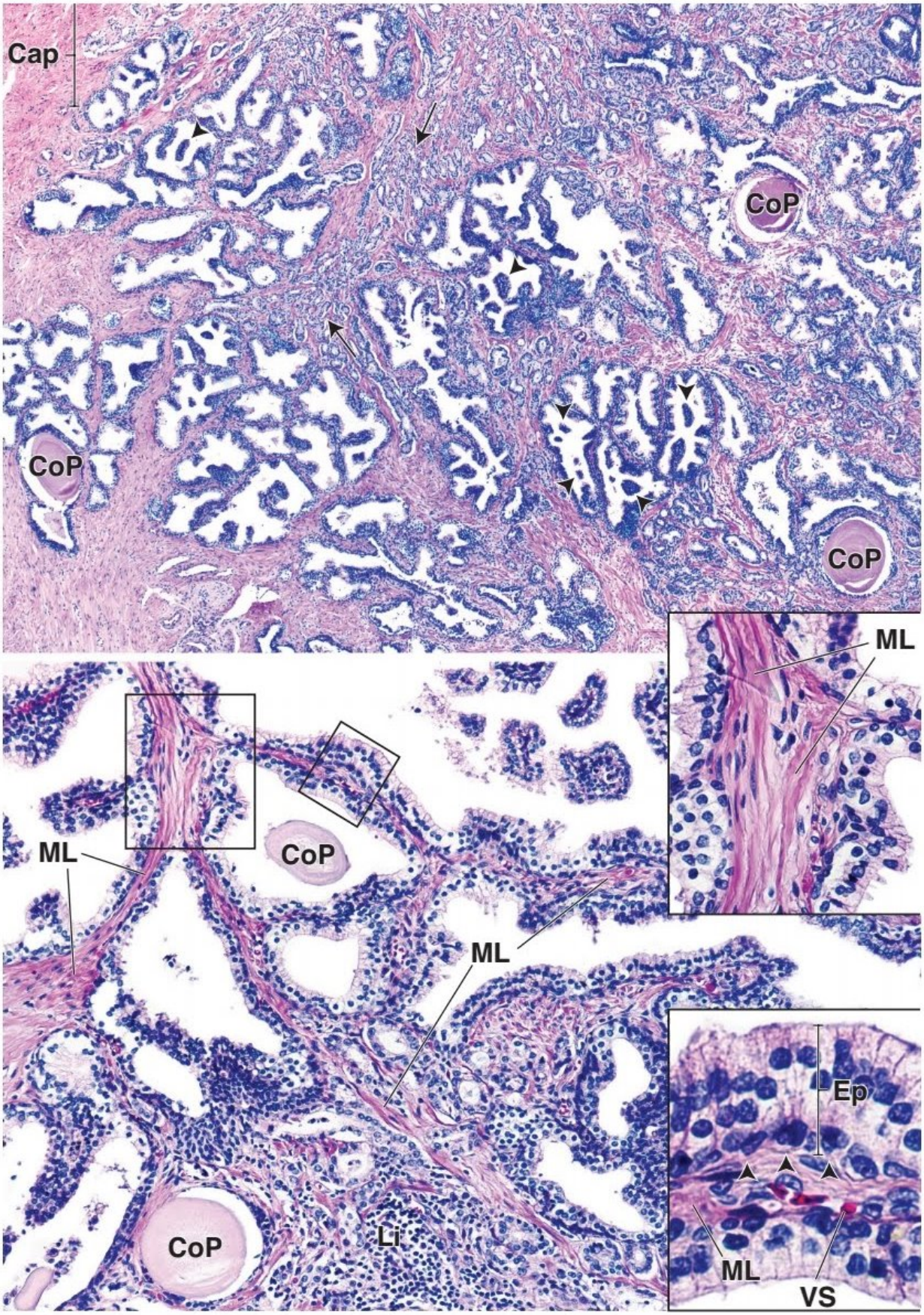
Cap
CoP
CoP
CoP
ML
ML
CoP
ML
CoP
Li
Ep
ML
VS

LÁMINA 91 ■ VESÍCULAS SEMINALES

Las **vesículas seminales** son evaginaciones del extremo de cada conducto deferente que forman tubos muy enrollados. Aunque los cortes a través de esta estructura pueden mostrar muchas luces, todas son imágenes de una sola luz tubular continua. Las vesículas seminales están revestidas por un epitelio cilíndrico seudoestratificado que se parece mucho al de la próstata.

La secreción de las vesículas seminales es un material viscoso blanco amarillento que contiene fructosa, otros sacáridos simples, aminoácidos, ácido ascórbico y prostaglandinas. Si bien las prostaglandinas se aislaron inicialmente de la próstata (de ahí su nombre), en las vesículas seminales se sintetizan en gran cantidad. La fructosa es la fuente nutritiva primaria para los espermatozoides en el semen.

La **mucosa** descansa sobre una capa gruesa de músculo liso que se continúa directamente con la del conducto deferente, desde donde se evagina la vesícula seminal. El músculo liso forma una capa circular interna poco nítida y una longitudinal externa (compárese con las tres capas del conducto del epidídimo y del deferente, lám. 88) que son difíciles de distinguir. La contracción de la cubierta de músculo liso durante la eyaculación expulsa las secreciones de las vesículas seminales hacia los conductos eyaculadores. Por fuera del músculo liso está el tejido conjuntivo de la adventicia.

Vesículas seminales, humano, H&E, 30×.

En esta microfotografía se muestra un corte transversal de una **vesícula seminal**. Debido a que se encuentra enrollada, la vesícula parece tener dos luces, una junto a otra, casi completamente separadas. Sin embargo, están comunicadas de manera que, en efecto, todos los espacios internos son continuos y lo que se ve aquí en realidad es un aspecto bidimensional del enrollamiento del tubo en el espacio.

La **mucosa** de las vesículas seminales se caracteriza por estar muy plegada o arrugada. Los pliegues son de tamaño variable y típicamente están ramificados e interconectados. Los más grandes pueden formar recesos que contienen otros pliegues más pequeños, y cuando se seccionan en sentido oblicuo, se ven como arcos de la mucosa que encierran los pliegues más pequeños (*flechas*). Si el plano del corte es perpendicular a la superficie, los pliegues de la mucosa adquieren el aspecto de "vellosidades". En algunas regiones, en particular en la periferia de la luz, los pliegues de la mucosa interconectados adoptan la configuración de alvéolos. No obstante, cada una de estas cavidades es simplemente una estructura en forma de bolsillo que está abierta y en comunicación con la luz. Por debajo de la superficie mucosa se observa un tejido conjuntivo laxo muy celular (*TC*) que, a su vez, está rodeado por músculo liso (*ML*).

Las vesículas seminales son dilataciones pares saculares y alargadas. Cada vesícula está formada por un tubo único plegado y enrollado sobre sí mismo que tiene divertículos ocasionales en su pared. El extremo superior termina en un fondo de saco ciego, mientras que el extremo inferior se angosta para dar origen a un conducto recto y estrecho que se une al conducto deferente correspondiente en el que vierte su contenido.

Pliegues mucosos, vesículas seminales, humano, H&E, 220×.

En este aumento mayor de los pliegues de la mucosa se muestra el **epitelio** (*Ep*) y el tejido conjuntivo laxo subyacente o **lámina propia** (*LP*). El epitelio se describe como seudoestratificado. Está compuesto por células cúbicas o cilíndricas bajas y células basales redondas pequeñas. Estas últimas están dispersas al azar entre las células principales más grandes, pero son relativamente escasas. Por esta razón, puede ser difícil advertir que el epitelio es seudoestratificado. En algunas áreas, el epitelio aparece grueso (*punta de flecha*) y, por la disposición de los núcleos, da la impresión de ser multiestratificado. Esto se debe al corte tangencial del epitelio y no corresponde a una estratificación real. La lámina propia de la mucosa está compuesta por un tejido conjuntivo muy celular que tiene algunas células musculares lisas y numerosas fibras elásticas.

Ep, epitelio
LP, lámina propia
ML, músculo liso
TC, tejido conjuntivo
flechas, arcos mucosos
puntas de fecha, corte oblicuo del epitelio

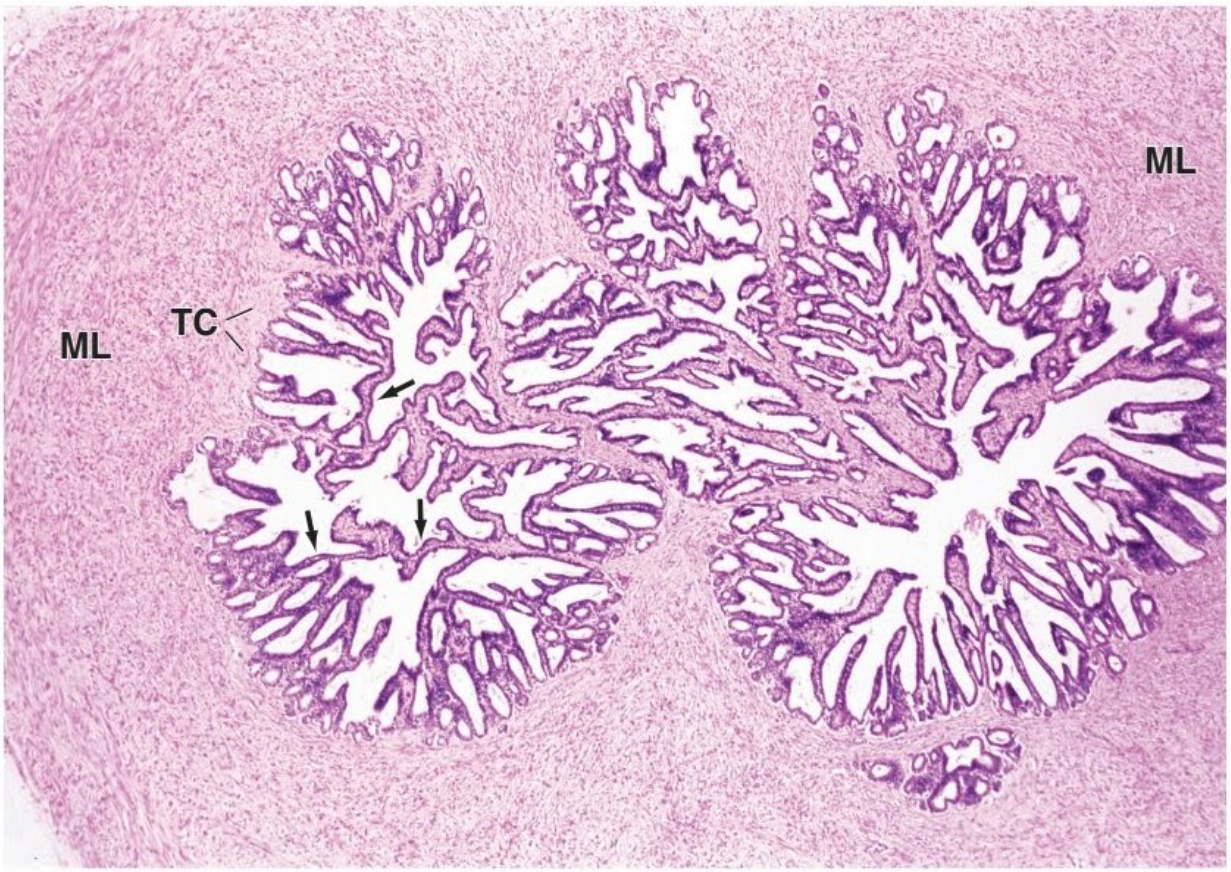
ML
TC
ML

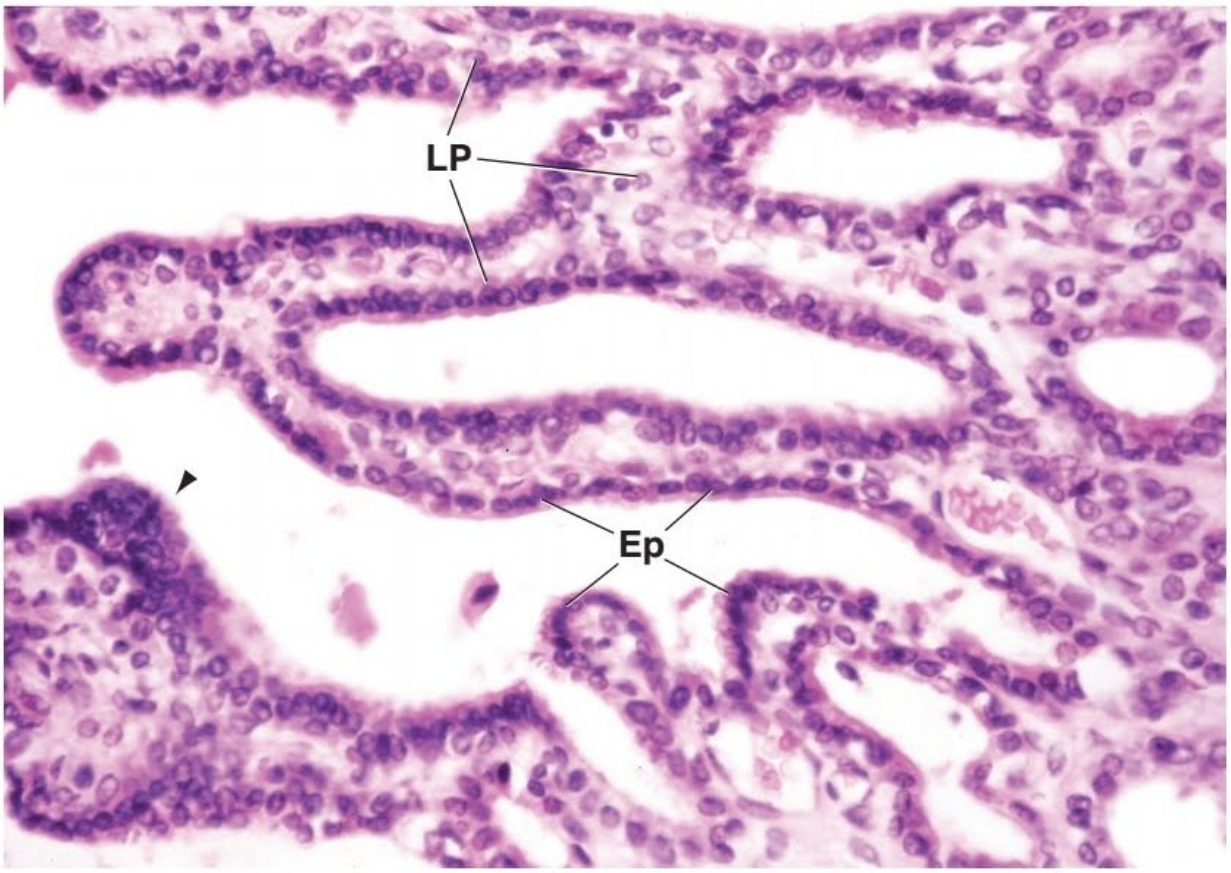
LP
Ep

23 APARATO REPRODUCTOR FEMENINO

FUNDAMENTOS DEL APARATO REPRODUCTOR FEMENINO / 876

OVARIOS / 877
- Estructura de los ovarios / 877
- Desarrollo folicular / 878
- Ovulación / 884
- Cuerpo lúteo / 886
- Capacitación y fecundación / 887
- Atresia / 889
- Irrigación sanguínea y vasos linfáticos / 891
- Inervación / 891

TROMPAS UTERINAS / 891

ÚTERO / 893
- Cambios cíclicos durante el ciclo menstrual / 896
- Implantación / 898
- Cuello uterino / 900

PLACENTA / 901

VAGINA / 906

GENITALES EXTERNOS / 907

GLÁNDULAS MAMARIAS / 909
- Regulación hormonal de las glándulas mamarias / 913
- Involución de las glándulas mamarias / 915
- Irrigación sanguínea y vasos linfáticos / 915
- Inervación / 915

Cuadro 23-1 Correlación clínica: poliquistosis ovárica / 884

Cuadro 23-2 Correlación clínica: fecundación *in vitro* / 890

Cuadro 23-3 Consideraciones funcionales: resumen de la regulación hormonal del ciclo ovárico / 894

Cuadro 23-4 Correlación clínica: la placenta / 905

Cuadro 23-5 Correlación clínica: citología de cuello uterino (prueba de Papanicoláu) / 908

Cuadro 23-6 Correlación clínica: cáncer de cuello uterino e infecciones por virus del papiloma humano / 914

Cuadro 23-7 Consideraciones funcionales: lactancia e infertilidad / 915

HISTOLOGÍA 101 / 916

■ FUNDAMENTOS DEL APARATO REPRODUCTOR FEMENINO

El aparato genital femenino está compuesto por órganos sexuales internos y estructuras genitales externas.

Los órganos reproductores internos de la mujer están localizados en la pelvis mientras que las estructuras genitales externas (genitales externos) están situadas en la parte anterior del periné y en conjunto reciben el nombre de ***vulva***.

- Los **órganos genitales internos** son los ovarios, las trompas (tubas) uterinas, el útero y la vagina (fig. 23-1). Están situados sobre todo en la cavidad pélvica y en el periné.
- Los **órganos genitales externos** incluyen el monte del pubis, los labios mayores y menores, el clítoris, el vestíbulo y el orificio de la vagina, el himen y el orificio uretral externo.

Las glándulas mamarias se incluyen en este capítulo debido a que su desarrollo y su estado funcional están directamente relacionados con la actividad hormonal del aparato reproductor de la mujer. Del mismo modo, la placenta está incluida debido a su relación funcional y física con el útero en el embarazo.

Los órganos reproductores femeninos experimentan cambios cíclicos regulares desde la pubertad hasta la menopausia.

Los **ovarios**, las **trompas uterinas** y el **útero** de una mujer sexualmente madura experimentan marcados cambios estructurales y funcionales relacionados con la actividad nerviosa y las modificaciones en las concentraciones hormonales durante cada **ciclo menstrual** y durante el **embarazo**. Estos mecanismos también regulan la embriogénesis del aparato reproductor de la mujer. El inicio del ciclo menstrual, denominado ***menarquia***, ocurre entre la edad de 9 y 14 años (la edad promedio es de 12.4 años) y marca el inicio de la vida reproductiva. Durante esta fase de la vida, el ciclo menstrual tiene una duración promedio de 21-34 días. Entre la edad de 45 y 55 años (la edad promedio es de 51.4 años), el ciclo menstrual se vuelve irregular y, finalmente, cesa. Este cambio en la función reproductiva se conoce como ***menopausia*** o ***climaterio***. Los ovarios dejan de producir ovocitos y detienen su función endocrina de producción de hormonas que regulan la actividad reproductiva. Otros

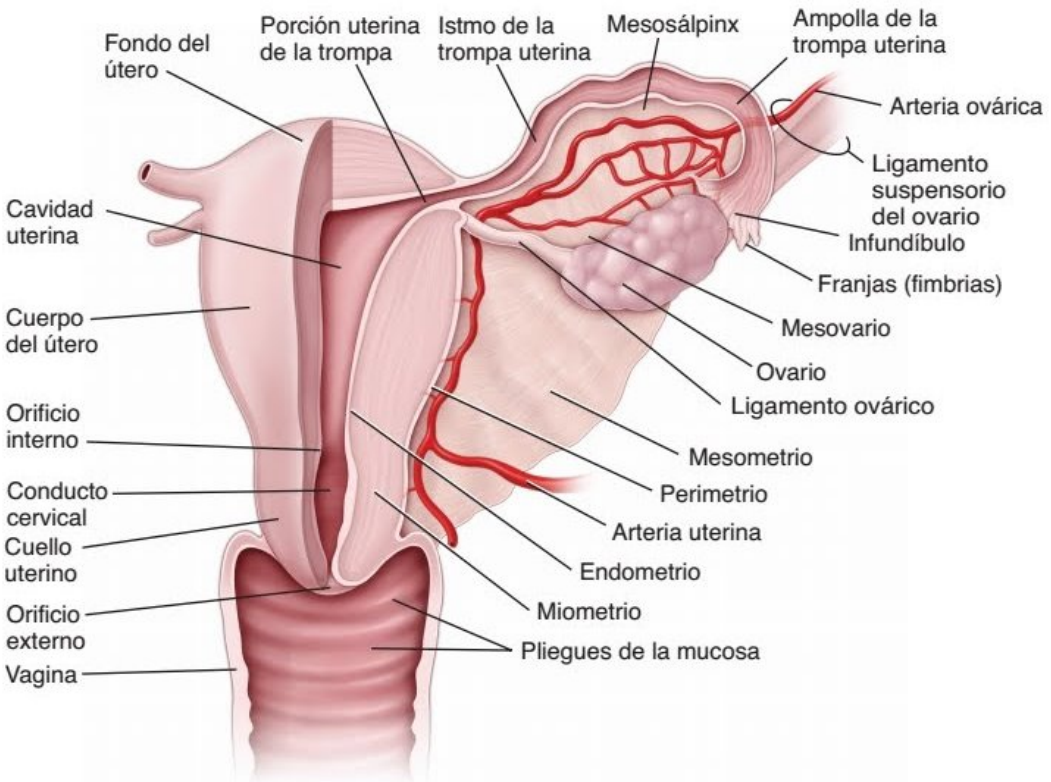

FIGURA 23-1. Diagrama de los órganos sexuales internos de la mujer. Esta imagen corresponde a una vista posterior del aparato reproductor de la mujer. Se han eliminado partes de la pared del útero, las trompas uterinas y la vagina para que se aprecie su estructura interna. Nótense las tres capas bien definidas de la pared uterina: la capa interna, un endometrio que reviste la cavidad uterina; la capa intermedia más gruesa, el miometrio; y la capa externa o perimetrio, que es la cubierta peritoneal del útero.

órganos (la vagina y las glándulas mamarias) disminuyen en grado variable sus funciones, en particular la actividad secretora.

■ OVARIOS

Las dos funciones principales de los ovarios son la producción de gametos y la síntesis de hormonas esteroideas.

Los **ovarios** tienen dos funciones interrelacionadas: la **gametogénesis** (producción de gametos) y la **esteroidogénesis** (producción de esteroides). En la mujer, la producción de gametos se denomina ***ovogénesis***. Los gametos en desarrollo se conocen como ***ovocitos*** (oocitos); los gametos maduros se denominan ***óvulos***.

Los ovarios secretan dos grupos principales de **hormonas esteroideas**: los estrógenos y los progestágenos.

- Los **estrógenos** promueven el crecimiento y la maduración de los órganos sexuales internos y externos; también producen los caracteres sexuales femeninos que se desarrollan en la pubertad. Estas hormonas también actúan sobre las glándulas mamarias para promover el desarrollo de las mamas al estimular el crecimiento de los conductos y el estroma, así como la acumulación de tejido adiposo.
- Los **progestágenos** preparan a los órganos sexuales internos, sobre todo al útero, para el embarazo al promover cambios secretores en el endometrio (que se comentan en la sección sobre cambios cíclicos endometriales). Los progestágenos también preparan a las glándulas mamarias para la lactancia al promover la proliferación de los lobulillos.

Ambas hormonas desempeñan un papel importante en el ciclo menstrual porque preparan el útero para la implantación de un óvulo fecundado. Si la implantación no ocurre, el endometrio del útero se degenera y sobreviene la menstruación.

Estructura de los ovarios

En las nulíparas (mujeres que todavía no han tenido hijos), los **ovarios** son estructuras pares color blanco rosado, con forma de almendra, que miden unos 3 cm de longitud, 1.5 cm de ancho y 1 cm de espesor. Cada ovario está fijado a la superficie posterior del **ligamento ancho** a través un pliegue peritoneal, el **mesovario** (*véase* fig. 23-1). El polo superior (tubárico) del ovario está unido a la pared de la pelvis mediante el **ligamento suspensorio del ovario**, que conduce vasos y nervios. El polo inferior (o uterino) está unido al útero mediante el **ligamento ovárico**. Este ligamento es un remanente del **gubernáculo**, el cordón fibroso embrionario que fija a la gónada en desarrollo al piso de la pelvis. Antes de la pubertad, la superficie del ovario es lisa, pero durante la vida reproductiva adquiere cada vez más cicatrices y se torna irregular debido a las ovulaciones repetidas. En la mujer posmenopáusica, los ovarios tienen aproximadamente un cuarto del tamaño observado durante el período reproductivo.

El ovario está compuesto por una corteza y una médula.

Un corte a través del ovario permite ver dos regiones bien definidas:

- La **médula** o **región medular** se encuentra ubicada en la porción central del ovario; contiene tejido conjuntivo laxo, una masa de vasos sanguíneos tortuosos bastante grandes, vasos linfáticos y nervios (fig. 23-2).
- La **corteza** o **región cortical** está en la porción periférica del ovario y rodea la médula. La corteza contiene los **folículos ováricos** incluidos en un tejido conjuntivo muy celular (lám. 92, p. 920). En el estroma que rodea los folículos hay fibras de músculo liso dispersas. El límite entre la médula y la corteza no está definido.

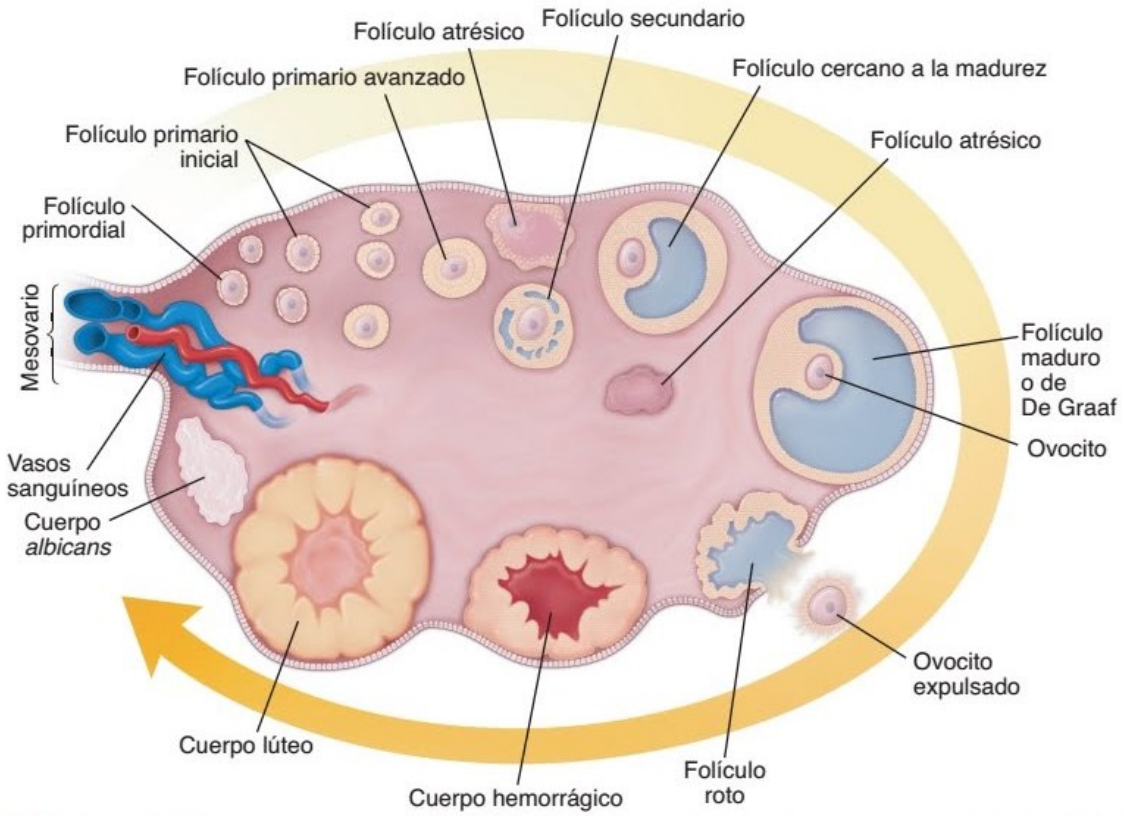

FIGURA 23-2. Diagrama de un corte a través del ovario. En esta imagen se muestran las etapas del desarrollo folicular desde el folículo primario inicial hasta el folículo maduro (de De Graaf). La maduración de los folículos ocurre en la dirección de la *flecha*. Los cambios en el folículo después de la ovulación conducen al desarrollo del cuerpo lúteo y, finalmente, al cuerpo *albicans*. Obsérvense los vasos sanguíneos muy contorneados en el hilio y la médula del ovario.

El ovario está cubierto por un "epitelio germinativo" en lugar de un mesotelio.

La **superficie del ovario** está cubierta por una sola capa de células cúbicas y, en algunas partes, casi planas. Esta capa celular, conocida como ***epitelio germinativo***, continúa en el mesotelio que reviste al mesovario. El término *epitelio germinativo* proviene de antaño, cuando se pensaba de forma incorrecta que este era el sitio de origen de las células germinativas durante el desarrollo embrionario. En la actualidad se sabe que las **células germinales primordiales** (masculinas y femeninas) tienen un origen extragonadal y que migran desde el saco vitelino embrionario hacia la corteza de la gónada embrionaria, donde se diferencian e inducen la diferenciación del ovario. Una capa de tejido conjuntivo denso, la **túnica albugínea**, se localiza entre el epitelio germinativo y la corteza subyacente (lám. 92, p. 920). Los tumores que se originan a partir de la superficie epitelial del ovario constituyen más del 70% de los **cánceres ováricos**. El origen de los tumores del epitelio superficial podría relacionarse con las roturas y reparaciones repetidas del epitelio germinativo durante las ovulaciones.

Los folículos ováricos proporcionan un microambiente para el ovocito en desarrollo.

Distribuidos en el estroma de la corteza hay folículos ováricos de varios tamaños, cada uno con un solo ovocito. El tamaño del folículo indica el estado de desarrollo del ovocito. Las etapas iniciales de la ovogénesis ocurren durante la vida fetal, cuando las divisiones mitóticas incrementan de forma masiva la cantidad de ovogonias (*véase* la sección sobre ovogénesis). Los ovocitos presentes en el nacimiento permanecen detenidos en la primera división meiótica de su desarrollo (*véase* p. 843). Durante la pubertad, pequeños grupos de folículos experimentan **crecimiento y maduración cíclicos**. La ovulación puede ocurrir de manera irregular durante la adolescencia. Por lo general, al tercer año después de la menarquia se establece un patrón cíclico regular de maduración folicular y ovulación.

En general, solo un ovocito alcanza la madurez total y es liberado desde el ovario durante cada ciclo menstrual. Es obvio que la maduración y liberación de más de un ovocito en la ovulación podría conducir a múltiples cigotos. Durante su vida fértil, una mujer produce alrededor de **400 óvulos maduros**. La mayoría de los 600 000-800 000 ovocitos primarios (que se estima están presentes al momento del nacimiento) no completan la maduración y se pierden gradualmente a través de la atresia, que consiste en la muerte espontánea y la reabsorción ulterior de los ovocitos inmaduros. Este proceso comienza ya en el quinto mes de la vida fetal y es mediado por la apoptosis de las células que rodean al ovocito. La atresia reduce la cantidad de ovocitos primarios de modo logarítmico a lo largo de la vida, desde unos 5 millones en el feto a menos del 20% de ese valor al momento del nacimiento. Los ovocitos que quedan en la menopausia se degeneran en unos pocos años.

Desarrollo folicular

Desde un punto de vista histológico pueden identificarse tres tipos básicos de **folículos ováricos** según su estado de desarrollo:

- **Folículos primordiales**
- **Folículos en crecimiento** (que a su vez se subclasifican en folículos primarios y secundarios [o antrales])
- **Folículos maduros** o de **De Graaf**

Algunos histólogos y clínicos identifican etapas adicionales en el espectro continuo del desarrollo folicular. En el ovario, los folículos se encuentran en todas las etapas de desarrollo, aunque predominan los folículos primordiales.

El folículo primordial es la etapa inicial del desarrollo folicular.

Los **folículos primordiales** recién aparecen en el ovario durante el tercer mes de desarrollo fetal. El crecimiento inicial de los folículos primordiales es independiente de la estimulación por gonadotropinas. En el ovario maduro, los folículos primordiales se encuentran en el estroma de la corteza, justo debajo de la túnica albugínea. Una sola capa de **células foliculares planas** rodea al ovocito (fig. 23-3 y lám. 92, p. 920). La superficie externa de las células foliculares está limitada por una lámina basal. En esta etapa, el ovocito y las células foliculares que lo rodean están estrechamente adosados entre sí. El ovocito en el folículo mide alrededor de 30 µm de diámetro, posee un núcleo excéntrico voluminoso que contiene cromatina finamente dispersa y uno o más nucléolos grandes. El citoplasma del ovocito, conocido como *ovoplasma*, contiene un **cuerpo de Balbiani** (*véase* fig. 23-3a). En sentido ultraestructural, el cuerpo de Balbiani consiste en un cúmulo focalizado de vesículas y membranas de Golgi, retículo endoplasmático, centriolos, numerosas mitocondrias y lisosomas. Además, los ovocitos humanos contienen **laminillas anulares** y abundantes vesículas pequeñas dispersas a lo largo del citoplasma junto con pequeñas mitocondrias esféricas. Las laminillas anulares parecen membranas de la envoltura nuclear apiladas. Cada capa de la pila incluye estructuras que son morfológicamente idénticas a los poros nucleares.

El folículo primario es la primera etapa en el desarrollo del folículo en crecimiento.

A medida que el **folículo primordial** se transforma en un **folículo en crecimiento**, ocurren cambios en el ovocito, las células foliculares y el estroma contiguo. Inicialmente, el ovocito aumenta de tamaño y las células foliculares aplanadas circundantes proliferan y se tornan cúbicas. En esta etapa, cuando las células foliculares se vuelven cúbicas, el folículo recibe el nombre de ***folículo primario***. A medida que crece el ovocito, secreta proteínas específicas que se ensamblan en una cubierta extracelular denominada ***zona pelúcida***.

La zona pelúcida está compuesta por glucoproteínas que se unen a los espermatozoides capacitados e inducen la reacción acrosómica.

Esta zona aparece entre el ovocito y las células foliculares contiguas (fig. 23-4). En los humanos, la **zona pelúcida** (**ZP**) se compone de cuatro clases de glucoproteínas ácidas sulfatadas denominadas **ZP-1** (638 aminoácidos [aa]), **ZP-2** (745 aa), **ZP-3** (424 aa) y **ZP-4** (540 aa). Las glucoproteínas ZP humanas están fuertemente glucosiladas. La ZP-3 y la ZP-4 funcionan como receptores primarios de unión a los espermatozoides. La unión es detectada en el casquete acrosómico del espermatozoide. La ZP-1 y la ZP-2 actúan como proteínas secundarias de unión que interactúan principalmente con el segmento ecuatorial de la cabeza del espermatozoide. Además, ZP-1, ZP-3 y ZP-4 son las responsables de la inducción de la **reacción acrosómica** en espermatozoides capacitados (*véase* p. 888). Después de la fusión de la membrana del espermatozoide con la membrana plasmática del ovocito (ovolema), las glucoproteínas ZP se escinden mediante la acción de metaloendoproteasas (que se liberan de los gránulos corticales), lo que provoca que las proteínas ZP ya no sean reconocibles para unirse con otros espermatozoides.

Al microscopio óptico, la zona pelúcida puede verse con claridad como una capa homogénea y refractiva que se tiñe con intensidad con colorantes acidófilos y con el ácido peryódico de Schiff (PAS, *periodic acid-Schiff*; lám. 92, p. 920). Recién se torna visible cuando el ovocito, rodeado por una capa simple de células foliculares cúbicas o cilíndricas, ha alcanzado un diámetro de 50-80 µm.

Las células foliculares se estratifican para formar la capa granulosa del folículo primario.

A través de una proliferación mitótica rápida, la capa simple de células foliculares origina un epitelio estratificado, la **membrana granulosa** (**estrato granuloso**) que rodea al ovocito. Las células foliculares ahora se identifican como **células granulosas**. La lámina basal

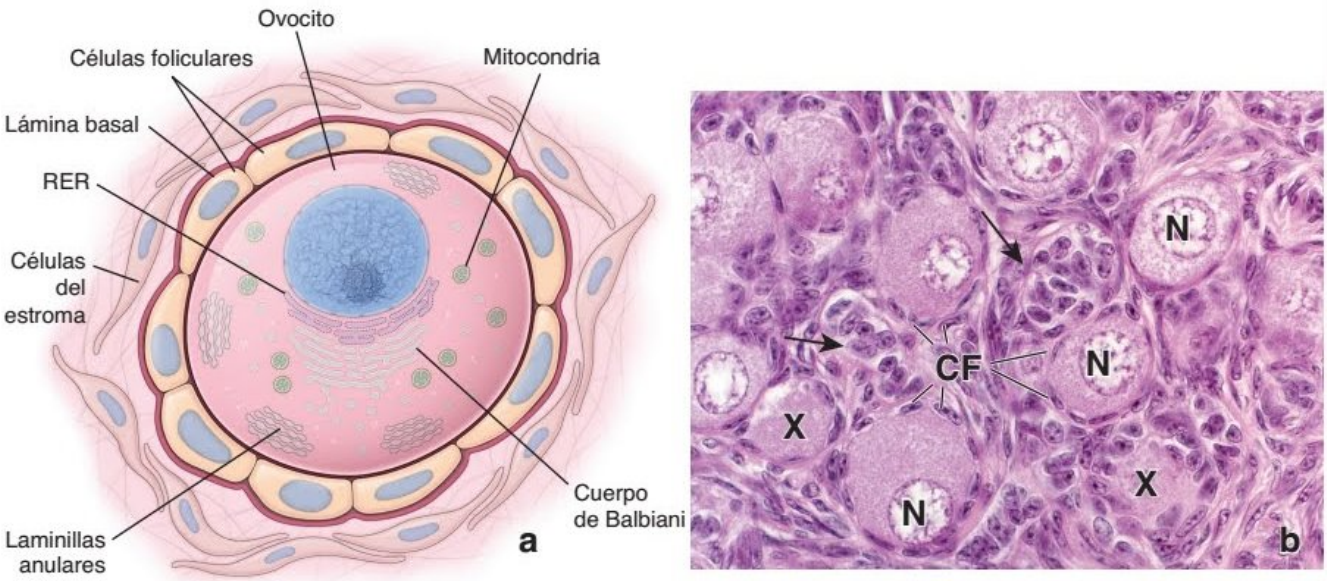

FOLÍCULO PRIMORDIAL

FIGURA 23-3. Folículo primordial. a. Diagrama de un folículo primordial en el que se muestra al ovocito detenido en la profase de la primera división meiótica. El ovocito está rodeado muy de cerca por una capa simple de células foliculares aplanadas. La capa superficial de estas células está separada del tejido conjuntivo por una lámina basal. El ovoplasma contiene orgánulos característicos, como se observan con el microscopio electrónico, incluyendo el cuerpo de Balbiani, las laminillas anulares y las mitocondrias esferoideas pequeñas. *RER*, retículo endoplasmático rugoso. **b.** En esta microfotografía de los folículos primordiales se muestran los ovocitos rodeados por una capa simple de células foliculares aplanadas (*CF*). A menudo, el núcleo (*N*) del ovocito se encuentra en una posición excéntrica. Se señalan dos ovocitos en los cuales el núcleo no está incluido en el plano de corte (*X*). De manera similar, hay dos folículos (*flechas*) que se cortaron tangencialmente y por ello solo se observan las células foliculares y no el ovocito, el cual ha quedado en otro plano. 640×.

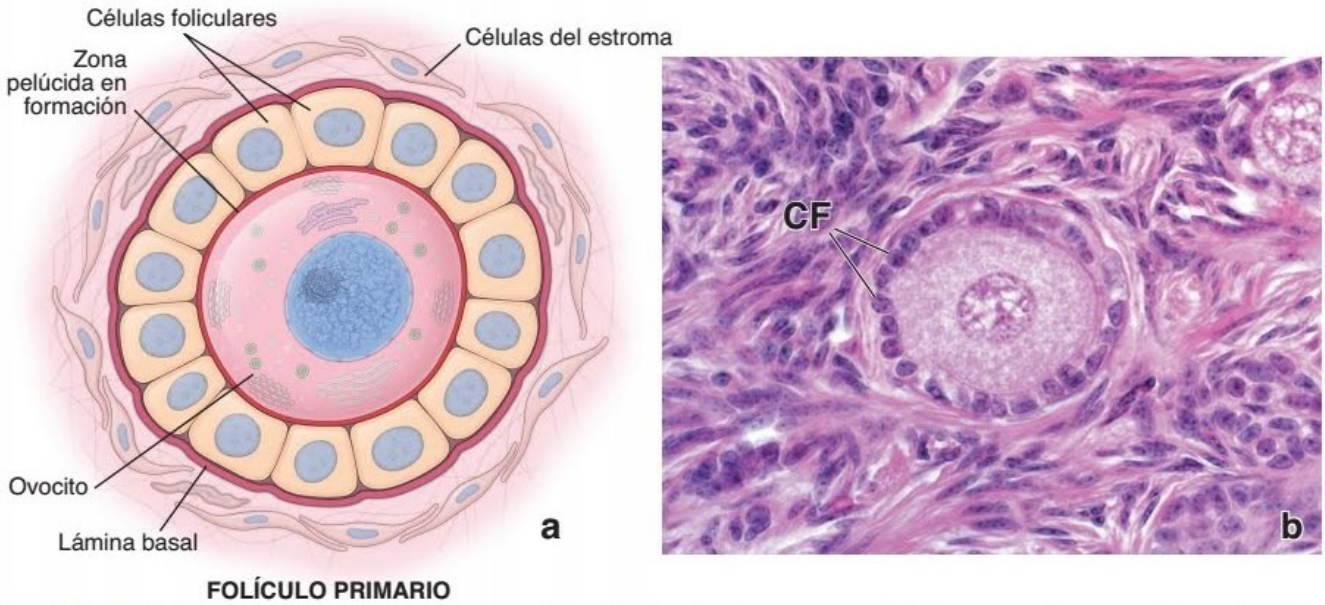

FIGURA 23-4. Folículo primario inicial. a. Diagrama de un folículo primario en una etapa inicial de desarrollo. Nótese la formación de la zona pelúcida entre el ovocito y las células foliculares contiguas. Una capa simple de células foliculares cúbicas rodea al ovocito en crecimiento. **b.** Microfotografía de un folículo primario. Obsérvese la capa bien definida de células foliculares (*CF*) que rodean al ovocito. 640×.

mantiene su posición entre la capa más externa de las células foliculares, que se tornan cilíndricas, y el estroma de tejido conjuntivo.

Durante el crecimiento folicular se desarrollan extensas uniones comunicantes entre las células granulosas. Sin embargo, a diferencia de las células de Sertoli en los testículos, la capa basal de las células granulosas no posee uniones ocluyentes o herméticas (*zonula occludens*) intrincadas, lo que indica la falta de una barrera hematofolicular. El desplazamiento de sustancias nutritivas y pequeñas moléculas de información, desde la sangre hacia el líquido folicular, es indispensable para el desarrollo normal del óvulo y el folículo.

Las células de tejido conjuntivo forman las capas de la teca del folículo primario.

A medida que proliferan las células granulosas, las **células del estroma** forman una vaina de células de tejido conjuntivo conocida como ***teca folicular***, justo por fuera de la lámina basal (fig. 23-5). La teca folicular se diferencia en dos capas:

- La **teca interna** es una capa interior muy vascularizada de células secretoras cúbicas (lám. 93, p. 922). Las células de la teca interna con diferenciación completa tienen las características

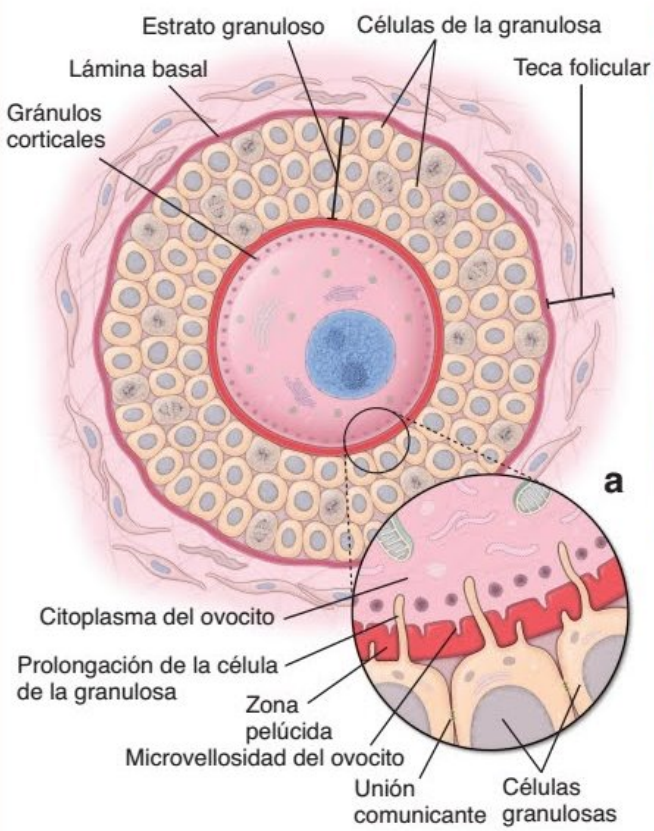

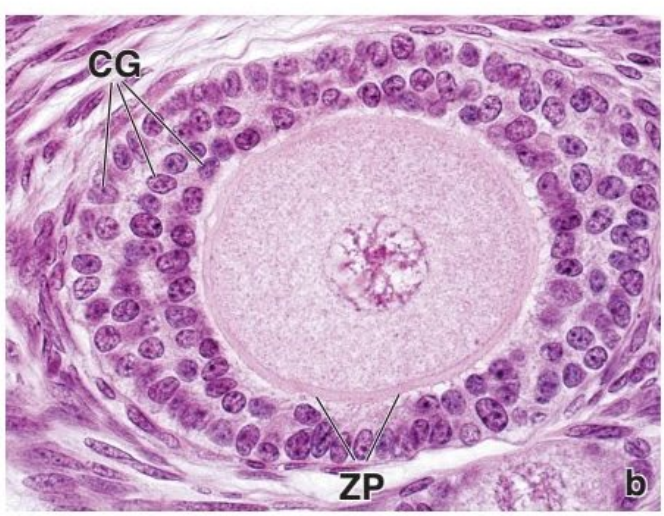

FIGURA 23-5. Folículo primario avanzado. a. Se muestra un cúmulo multiestratificado de células granulosas (diferenciadas a partir de células foliculares) que rodean al ovocito. Nótese que la capa más interna de las células granulosas es contigua a la zona pelúcida y la más externa se localiza en la lámina basal, adyacente a las células del estroma, ahora denominadas *teca folicular*. El cuerpo de Balbiani en esta etapa se reorganiza en múltiples unidades de Golgi, y en el citoplasma aparecen gránulos corticales. El *detalle* ilustra la ultraestructura del ovocito y las células foliculares contiguas. Muchas microvellosidades del ovocito y prolongaciones delgadas de las células granulosas se extienden dentro de la zona pelúcida que rodea al ovocito. Estas prolongaciones entran en contacto con la membrana plasmática del ovocito. **b.** Microfotografía de un folículo primario avanzado (simio). Pueden verse múltiples capas de células granulosas (*CG*) que rodean al ovocito primario. La zona pelúcida (*ZP*) se encuentra entre el ovocito y las células foliculares. 640×.

ultraestructurales típicas de las células productoras de esteroides y una gran cantidad de **receptores de hormona luteinizante** (**LH**, ***luteinizing hormone***; lutropina). En respuesta a la estimulación por la LH, estas células sintetizan y secretan andrógenos, los precursores de los estrógenos. Además de las células secretoras, la teca interna tiene fibroblastos, haces de fibras de colágeno y una red extensa de vasos pequeños típica de los órganos endocrinos.

- La **teca externa** es la capa más exterior de células de tejido conjuntivo. Contiene sobre todo células de músculo liso y haces de fibras de colágeno.

Los límites entre las capas de la teca, así como entre la teca externa y el estroma circundante, no están bien definidos. Sin embargo, la **lámina basal** que hay entre la capa granulosa y la teca interna establece un límite bien establecido entre esas capas. Separa el lecho capilar extenso de la teca interna de la capa granulosa, que es avascular durante el período de crecimiento folicular. El límite de la lámina basal, entre la capa de la granulosa y la teca interna, restringe la entrada de leucocitos y sustancias de alto peso molecular (como las lipoproteínas de baja densidad) en el folículo.

La maduración del ovocito ocurre en el folículo primario.

La distribución de los orgánulos cambia a medida que madura el ovocito. Múltiples elementos de Golgi dispersos, derivados del único cuerpo de Balbiani del ovocito primordial, se distribuyen en el citoplasma. Aumenta la cantidad de ribosomas libres, mitocondrias, vesículas pequeñas y cuerpos multivesiculares, así como de retículo endoplasmático rugoso (RER). También pueden observarse algunas gotitas lipídicas y cúmulos de pigmento lipocromo. Los ovocitos de gran cantidad de especies, incluidos los mamíferos, tienen vesículas secretoras especializadas conocidas como ***gránulos corticales*** (*véase* fig. 23-5a). Están justo debajo del **ovolema**. Los gránulos contienen proteasas liberadas por exocitosis cuando el óvulo es activado por un espermatozoide (ello se describe en la sección sobre fecundación).

Numerosas microvellosidades irregulares se proyectan desde el ovocito hacia el la **zona pelúcida** o **espacio perivitelino**, entre el ovocito y las células granulosas circundantes, conforme se deposita la zona pelúcida (*véase* fig. 23-5). Al mismo tiempo, las células granulosas desarrollan evaginaciones delgadas que se proyectan hacia el ovocito, se entremezclan con las microvellosidades ovocíticas y, a veces, invaginan en el ovolema. Pueden formar uniones comunicantes con la membrana plasmática del ovocito. El **monofosfato de guanosina cíclico** (**CGMP**, ***cyclic guanosine monophosphate***), producido por las células granulosas, ingresa en el ovocito a través de las uniones comunicantes y **detiene la maduración** de los ovocitos (en la primera división meiótica) al inhibir la hidrólisis del **monofosfato de adenosina cíclico** (**cAMP**, ***cyclic adenosine monophosphate***) por una fosfodiesterasa (PDE3A). Esta inhibición mantiene una alta concentración de cAMP en el ovocito y, por lo tanto, bloquea la progresión meiótica.

El folículo secundario se caracteriza por un antro lleno de líquido.

A medida que incrementa su tamaño, el folículo primario inicialmente se hace más profundo en el estroma cortical, sobre todo por proliferación de células granulosas. Son varios los factores necesarios para el crecimiento folicular y de los ovocitos:

- **Hormona foliculoestimulante** (**FSH**, *follicle-stimulating hormone*)
- **Factores de crecimiento** (p. ej., factor de crecimiento epidérmico [EGF, *epidermal growth factor*], somatomedina C o factor de crecimiento insulínico 1 [IGF-I, *insulin-like growth factor I*])
- **Iones Ca^{2+}**

Cuando el estrato granuloso alcanza un espesor de 6-12 capas celulares, entre las células de la granulosa aparecen **cavidades con contenido líquido** (fig. 23-6). A medida que el líquido con mucho

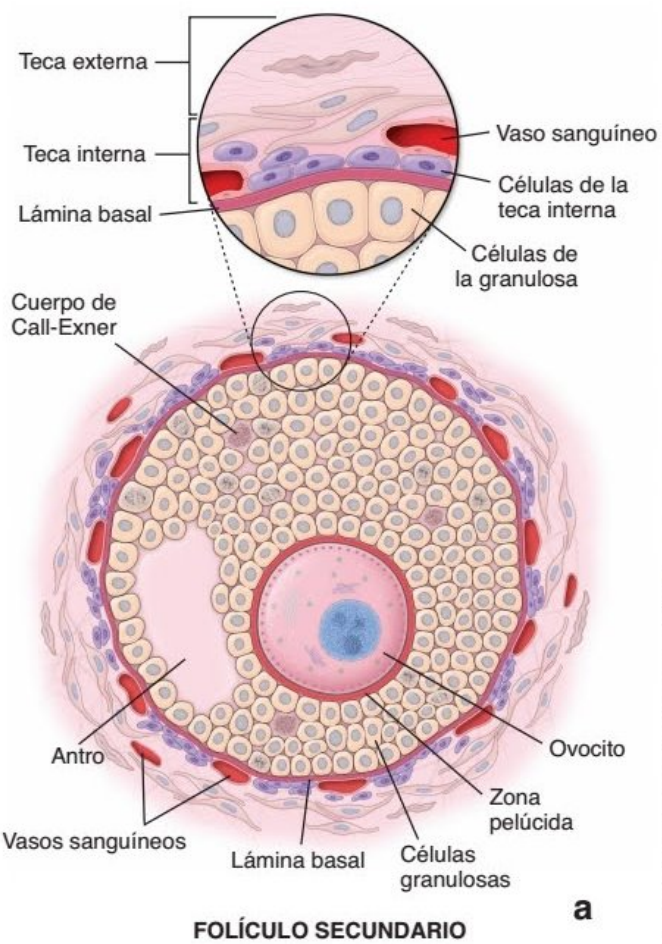

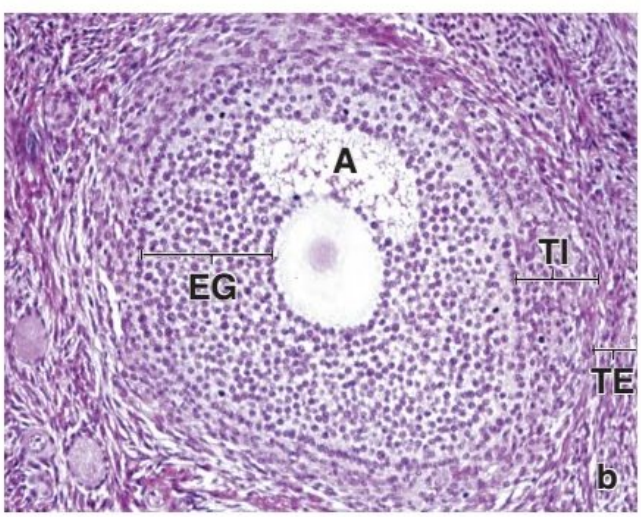

FIGURA 23-6. Folículo secundario. a. Diagrama de un folículo secundario en el que se muestra el antro lleno de líquido, el cual se forma por la confluencia de cavidades pequeñas llenas de líquido que hay entre las células de la granulosa Nótese que este folículo en crecimiento activo tiene muchas células de la granulosa en proceso de división. En esta etapa aparecen los cuerpos de Call-Exner. El *detalle* ilustra la relación entre las células de la granulosa, la lámina basal y las tecas interna y externa. Las células de la teca interna se diferencian en células productoras de esteroides muy vascularizadas. La teca interna está rodeada por una capa externa de células del estroma denominada *teca externa*. La lámina basal separa las células de la granulosa de la teca interna. **b.** Microfotografía de un folículo secundario. Dentro del estrato granuloso (*EG*) es visible el antro (*A*), lleno de líquido folicular. Por fuera de la lámina basal del folículo secundario se pueden observar múltiples capas de células de la teca interna (*TI*) y de células de la teca externa (*TE*). 85×.

hialuronato, llamado ***líquido folicular***, continúa acumulándose entre las células de la granulosa, las cavidades comienzan a confluir para finalmente formar una cavidad única con forma de semiluna denominada ***antro***. Este folículo ahora se designa como ***folículo secundario*** o ***antral*** (lám. 93, p. 922). El ovocito de posición excéntrica, que ha adquirido un diámetro de 125 μm, ya no crece más.

Los nucleótidos cíclicos desempeñan un papel clave en el mantenimiento de la demora meiótica del ovocito durante el crecimiento y la maduración del folículo.

Los nucleótidos cíclicos **cGMP** y **cAMP**, producidos en la granulosa y los ovocitos, son las principales moléculas responsables de **mantener la dilación meiótica de los ovocitos**. Además, la inhibición del crecimiento y la maduración del ovocito también está controlada por la familia de péptidos natriuréticos. Su representante, un péptido de peso molecular pequeño llamado ***péptido natriurético de tipo C*** (**CNP**, ***C-type natriuretic peptide***), es secretado por las células granulosas en el líquido antral y funciona como **inhibidor de la maduración de los ovocitos**. Se observa una correlación inversa entre el tamaño del folículo secundario y la concentración de CNP. La concentración es máxima en los folículos pequeños y mínima en los folículos maduros. El folículo, que como folículo secundario inicial tenía un diámetro de 0.2 mm cuando apareció el líquido por primera vez, continúa creciendo y alcanza un diámetro de 10 mm o más.

Las células del cúmulo ooforo forman una corona radiada alrededor del ovocito del folículo secretor.

Conforme el **folículo secundario** incrementa su tamaño, el antro, revestido por varias capas de células granulosas, también se agranda (fig. 23-7). El estrato granuloso posee un espesor relativamente uniforme excepto en la región asociada con el ovocito. Aquí, las células de la granulosa forman un montículo abultado, el **cúmulo ooforo**, que se proyecta dentro del antro. Las células del cúmulo ooforo que rodean de inmediato al ovocito y permanecen con él en la ovulación se denominan ***corona radiada***. La corona radiada está compuesta por células del cúmulo que envían microvellosidades penetrantes a lo largo de la zona pelúcida para relacionarse, a través de las uniones comunicantes, con las microvellosidades del ovocito. Durante la maduración folicular, la cantidad de microvellosidades en la superficie de las células granulosas se incrementan y eso se correlaciona con un aumento de los receptores de LH en la superficie libre antral. Entre las células granulosas pueden observarse los llamados ***cuerpos de Call-Exner*** (*véase* fig. 23-6a), que consisten en un material extracelular que se tiñe con intensidad y es PAS positivo. Estos cuerpos son secretados por células granulosas y contienen hialuronato y proteoglucanos.

Los folículos maduros o de De Graaf contienen el ovocito secundario maduro.

El ***folículo maduro***, también conocido como folículo ***de De Graaf***, tiene un diámetro de 10 mm o más. Debido a su gran tamaño, se extiende a través de todo el espesor de la corteza ovárica y sobresale en la superficie del ovario. A medida que el folículo se acerca a su tamaño máximo, la actividad mitótica de las células granulosas disminuye. El estrato granuloso parece tornarse más delgado a medida que el antro incrementa su tamaño. A medida que los espacios entre las células de la granulosa continúan agrandándose, el ovocito y las células del cúmulo se separan de manera gradual del resto de las células granulosas en preparación para la ovulación. Las células del cúmulo que rodean inmediatamente al ovocito ahora forman la capa de células simples de la corona radiada. Estas células y las del cúmulo, mediante una unión laxa, permanecen con el ovocito en la ovulación.

Durante este período de maduración folicular, las capas de la teca se vuelven más prominentes. Las gotitas lipídicas aparecen en el citoplasma de las células de la teca interna y estas adquieren las características ultraestructurales de las células productoras de esteroides.

La síntesis de estrógenos en el ovario requiere una relación de colaboración entre la teca interna y las células granulosas.

La cooperación entre las células de la **teca interna** y las **células granulosas** es necesaria para la producción de estrógenos (p. ej., estrona,

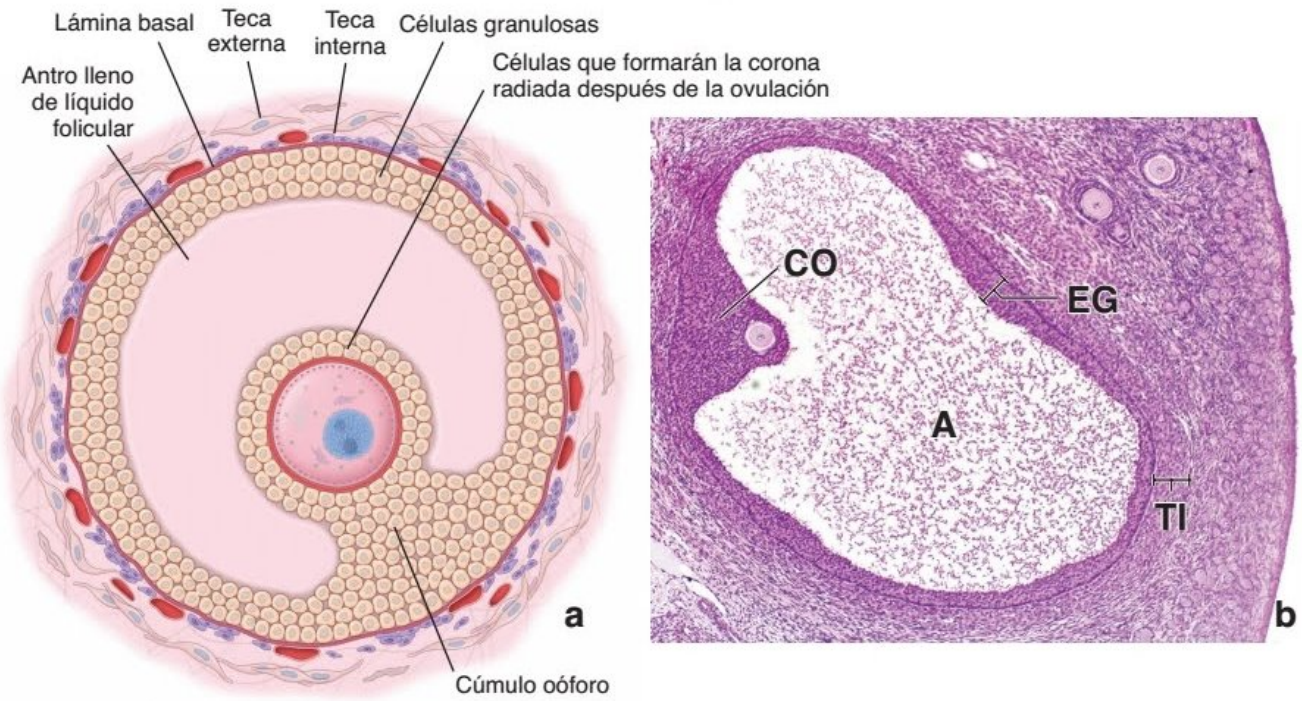

FOLÍCULO MADURO O DE DE GRAAF

FIGURA 23-7. Folículo secundario en una etapa avanzada de su desarrollo. a. Diagrama de un folículo maduro (de De Graaf) con un gran antro que contiene un ovocito incluido dentro del cúmulo ooforo. Las células del cúmulo ooforo que rodean de forma inmediata al ovocito permanecen con él después de la ovulación y se denominan *corona radiada*. **b.** Microfotografía de un folículo secundario maduro. Nótese el gran antro (*A*) lleno de líquido y el cúmulo ooforo (*CO*) que contiene al ovocito. Las células restantes que rodean la luz del antro forman la membrana granulosa (el estrato granuloso, *EG*). La superficie del ovario es visible a la *derecha*. Cabe destacar la presencia de dos folículos primarios *arriba, a la derecha*. *TI*, teca interna. 45×.

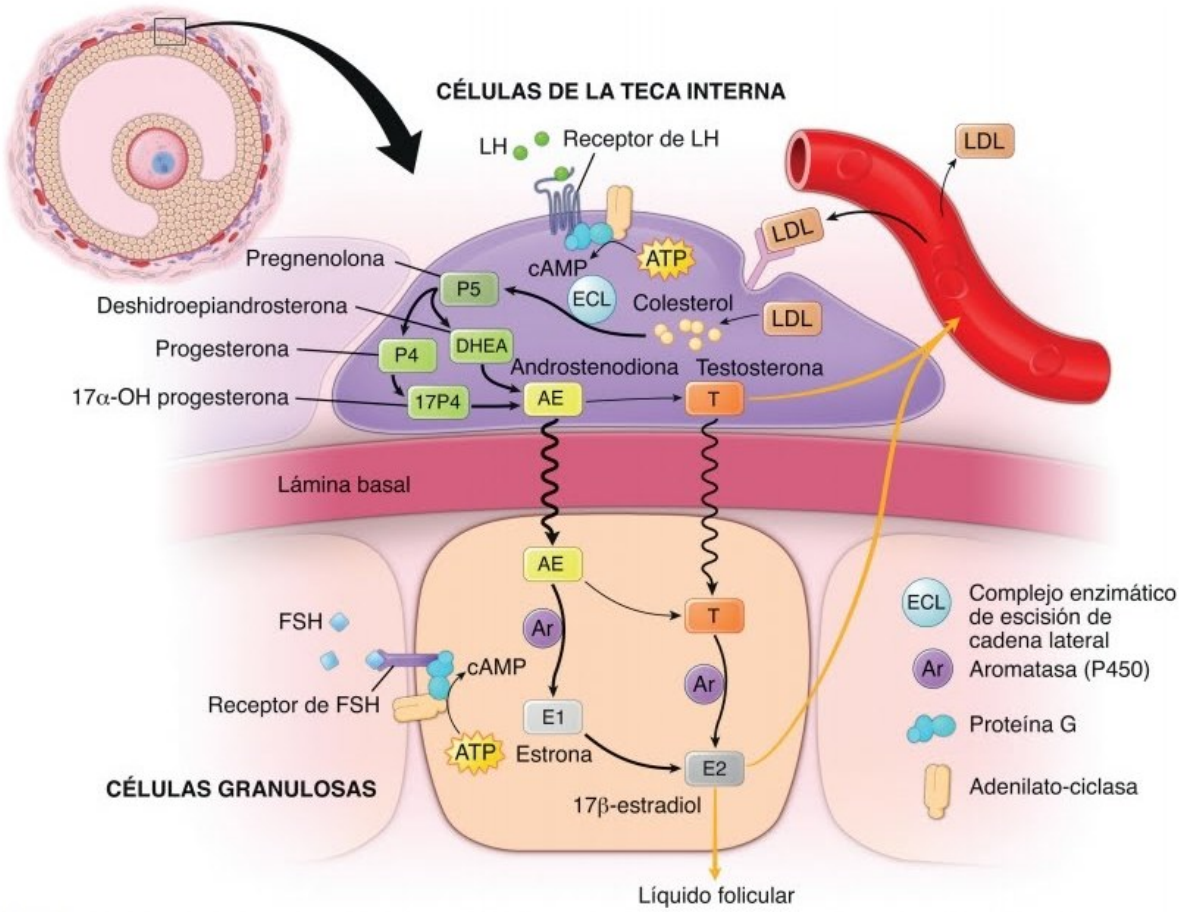

FIGURA 23-8. Síntesis de estrógenos en el folículo ovárico. La síntesis de estrógenos en el ovario requiere de la colaboración entre las células de la teca interna y las granulosas. Las células de la teca interna expresan en su superficie receptores para *LH* y para *LDL*. La estimulación de las células de la teca interna con LH facilita la conversión del colesterol (liberado de la lactato deshidrogenasa [LDH]) en pregnenolona (*P5*) y luego, a través de intermediarios adicionales, en andrógenos (androstenodiona y testosterona). Estos andrógenos se difunden en las células granulosas vecinas donde la aromatasa (CYP19A1 del citocromo P450) los convierte en estrógenos. Las células granulosas expresan receptores de *FSH* y su activación por esta hormona es un estimulador primario de la actividad de la aromatasa. La FSH también promueve la conversión de estrona en 17β-estradiol. *ATP*, trifosfato de adenosina; *cAMP*, monofosfato de adenosina cíclico; FSH, hormona foliculoestimulante (folitropina).

estradiol) en los folículos en desarrollo. Ni las células granulosas ni las de la teca expresan el complemento completo de enzimas necesarias para la síntesis del estradiol, la principal hormona sexual femenina. Las células de la teca interna están en una capa altamente vascularizada del folículo y expresan en su superficie receptores tanto de LH como de lipoproteínas de baja densidad (LDL, *low-density lipoprotein*). Los receptores de LDL en estas células aceleran la absorción de las moléculas de LDL de las que se libera el colesterol, y este se convierte en el sustrato principal para la síntesis de hormonas esteroideas (fig. 23-8).

Cuando son estimuladas por la LH, las células de la teca interna favorecen la conversión de **colesterol** en pregnenolona y después, por medio de intermediarios adicionales, en **andrógenos** (deshidroepiandrosterona [DHEA], androstenediol, androstenodiona, testosterona; *véase* fig. 23-8). Debido a la ausencia de la enzima **P450-aromatasa**, las células de la teca interna no pueden producir estrógenos. Por el contrario, las células granulosas adyacentes sí contienen la P450-aromatasa. Por lo tanto, los andrógenos secretados por las células de la teca interna ingresan en las células granulosas donde se convierten, en el retículo endoplasmático liso (REL) y por la acción de la P450-aromatasa, en **estrógenos** como respuesta a la estimulación con FSH (folitropina) (*véase* fig. 23-8).

La FSH constituye el estímulo primario para la expresión del gen de la P450-aromatasa en las células granulosas. Sin embargo, no todas estas células poseen la misma capacidad para producir estrógenos. Los grados más altos de actividad se ubican en las células periféricas cerca de la teca interna, mientras que los grados más bajos se encuentran en las células que bordean al antro. Casi toda (99%) la aromatización (conversión de andrógenos en estrógenos) en los folículos en desarrollo ocurre en las células granulosas, por lo que es la única fuente de estradiol en la fase folicular del ciclo ovárico. Los estrógenos secretados por las células granulosas estimulan su propia proliferación y, en consecuencia, aumentan el tamaño del folículo.

Los **inhibidores de la aromatasa (IA)** son una clase de fármacos para tratar el cáncer de mama sensible a estrógenos. Este tipo de cáncer de mama evoluciona en respuesta a estrógenos. Los IA se unen a diferentes sitios en la aromatasa y evitan la conversión de andrógenos en estrógenos; de esta forma reducen la concentración de estrógenos en el cuerpo y con ello el potencial de crecimiento de las células cancerosas.

El aumento de las concentraciones de estrógenos, de fuentes foliculares y sistémicas, se correlaciona con una mayor sensibilización de las células gonadótropas a la gonadoliberina (GnRH, *gonadotropin-releasing hormone*). En la adenohipófisis, casi 24 h antes de la ovulación, se induce un aumento en la liberación de LH (y otro un poco menor de FSH). En respuesta al aumento de la LH, sus receptores se regulan negativamente (se desensibilizan) y las células granulosas ya no producen estrógenos. Activada por este aumento, se reanuda la primera división meiótica del ovocito primario. Dicho evento ocurre 12-24 h después de la oleada de LH, lo que ocasiona la formación del ovocito secundario y el primer cuerpo polar. Tanto la granulosa como las células tecales se someten a luteinización y producen progesterona (*véanse* pp. 886-887, sección *Cuerpo lúteo*).

CUADRO 23-1

CORRELACIÓN CLÍNICA: POLIQUISTOSIS OVÁRICA

La **poliquistosis ovárica** es un síndrome caracterizado por una variedad de signos y síntomas clínicos que incluyen: ovarios agrandados bilateralmente con numerosos quistes foliculares, períodos menstruales irregulares, anovulación que puede provocar infertilidad, obesidad, crecimiento excesivo de vello facial, acné y piel grasosa. Morfológicamente, los ovarios se asemejan a pequeños globos blancos llenos de canicas. Los ovarios afectados, a menudo llamados *ovarios ostra*, tienen una superficie lisa perlada sin cicatrices porque no han ocurrido ovulaciones. Su apariencia es atribuible a la gran cantidad de quistes foliculares llenos de líquido y folículos secundarios atróficos que se encuentran debajo de una túnica albugínea inusualmente gruesa.

Aunque la patogenia del síndrome de los ovarios poliquísticos (SOP) no está clara, puede estar relacionada con un defecto en la regulación de la biosíntesis de andrógenos que causa su producción en cantidades excesivas, lo que a su vez inhibe la ovulación y provoca el crecimiento anómalo del cabello y el acné, a menudo asociados con el SOP. La resistencia a la insulina también parece desempeñar un papel en el SOP.

Los tratamientos del SOP se individualizan de acuerdo con los deseos de procrear de las pacientes. Para quienes desean tener hijos, los medicamentos que sensibilizan el cuerpo a la insulina y promueven la pérdida de peso pueden reducir la resistencia a la insulina y provocar la reanudación de la ovulación. Si estas medidas fallan, se prescriben fármacos que estimulan la ovulación y procedimientos quirúrgicos laparoscópicos. La fertilización *in vitro* también puede ser una opción. Para las mujeres que no desean tener hijos, la anticoncepción combinada (estrógenos y progesterona) puede regular el ciclo menstrual y reducir el acné y el crecimiento anómalo del cabello (fig. C23-1-1).

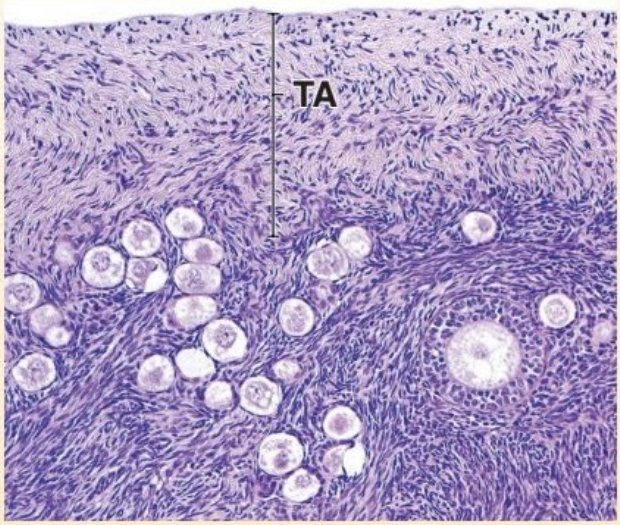

FIGURA C23-1-1. Poliquistosis ovárica. En la microfotografía se muestra un corte a través de la corteza del ovario de una mujer con poliquistosis ovárica. Nótese la túnica albugínea (*TA*), de un espesor poco habitual, por encima de los abundantes folículos. El gran espesor de la túnica albugínea impide la ovulación de los folículos maduros (de De Graaf). Obsérvese que uno de los folículos se ha desarrollado hasta alcanzar la etapa de folículo primario. 45×.

Ovulación

La ovulación es un proceso mediado por hormonas cuyo resultado es la liberación de un ovocito secundario.

La ***ovulación*** es el proceso por el cual se libera un **ovocito secundario** desde el folículo de De Graaf. El folículo destinado a ovular en cualquier ciclo menstrual se recluta de una cohorte de varios folículos primarios durante los primeros días del ciclo. Durante la ovulación, el ovocito atraviesa toda la pared folicular, incluido el epitelio germinativo.

Una combinación de cambios hormonales y efectos enzimáticos es responsable de la liberación del **ovocito secundario**, lo cual ocurre 14 días antes del inicio del siguiente ciclo menstrual (el día 14 de un ciclo de 28 días). Estos factores incluyen los siguientes:

- Aumento del volumen y la presión del líquido folicular
- Proteólisis enzimática de la pared folicular por plasminógeno activado
- Depósito de glucosaminoglucanos dirigido por hormonas entre el complejo ovocito-cúmulo y el estrato granuloso
- Contracción de las fibras musculares lisas en la capa externa de la teca desencadenada por prostaglandinas

Justo antes de la ovulación, el flujo sanguíneo cesa en una pequeña región de la superficie ovárica sobre el folículo que sobresale. Esta región del epitelio germinativo, conocida como ***mácula pelúcida*** o ***estigma folicular***, se eleva y luego se rompe (fig. 23-9a). El ovocito, rodeado por la corona radiada y las células del cúmulo oóforo, es expulsado del folículo roto. Al momento de la ovulación, las fimbrias de la trompa uterina entran en contacto estrecho con la superficie ovárica y dirigen suavemente las células que rodean al ovocito o **corona radiada**, que contiene el ovocito, hacia el interior de la trompa uterina por su orificio abdominal. La corona radiada se adhiere con firmeza a las fimbrias y es transportada de forma activa por las células ciliadas que revisten la trompa uterina, lo cual impide su paso a la cavidad peritoneal. La tecnología ecográfica no

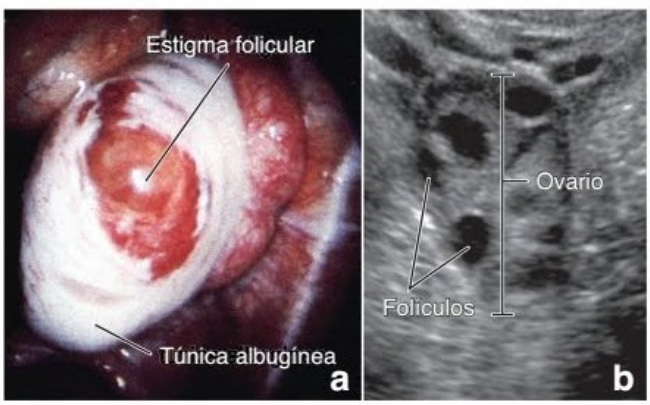

FIGURA 23-9. Examen endoscópico y ecográfico del ovario. a. En esta fotografía se muestra una vista del ovario humano durante una recolección quirúrgica endoscópica de ovocitos. El ovario se encuentra en una etapa anterior a la ovulación. Obsérvese el área del folículo que sobresale, donde su estigma folicular es claramente visible. El epitelio germinativo que cubre la túnica albugínea está roto en la región de inminente ovulación. **b.** El desarrollo de técnicas no quirúrgicas, como la ecografía, contribuye a la vigilancia del crecimiento folicular y es útil para determinar el momento adecuado para la recolección de los ovocitos preovulatorios (cortesía del Dr. Charles C. Coddington, III, Mayo Clinic).

quirúrgica puede ser útil para vigilar el desarrollo del folículo ovárico. El **examen ecográfico transvaginal** puede proveer información detallada acerca de la cantidad y el tamaño de los folículos en desarrollo, una información útil durante la evaluación y el tratamiento de la infecundidad (fig. 23-9b). Después de la ovulación, el ovocito secundario permanece viable durante unas 24 h. Si la fecundación no ocurre durante este período, el ovocito secundario se degenera mientras atraviesa la trompa uterina.

Los ovocitos que no logran ingresar en la trompa uterina suelen degenerarse en la cavidad peritoneal. Sin embargo, a veces alguno puede ser fecundado e implantarse en la cavidad peritoneal, sobre la superficie del ovario, en el intestino o el fondo de saco rectouterino (saco de Douglas). Un embarazo que se desarrolla en cualquier sitio diferente del endometrio de la cavidad uterina se denomina ***embarazo ectópico***. Un embarazo ectópico no es viable y debe eliminarse quirúrgicamente o mediante el uso de ciertos medicamentos (p. ej., metotrexato). El embarazo ectópico continúa siendo la causa más frecuente de mortalidad materna durante la primera mitad del embarazo.

Por lo general, solo un folículo completa la maduración en cada ciclo y se rompe para liberar su ovocito secundario. En raras ocasiones, varios ovocitos son expulsados desde folículos que han alcanzado la madurez completa durante el mismo ciclo, lo cual conlleva la posibilidad de cigotos múltiples. Fármacos como el citrato de clomifeno o las gonadotropinas (que estimulan la actividad ovárica) aumentan mucho la posibilidad de tener embarazos múltiples porque inducen la maduración simultánea de varios folículos.

El ovocito primario queda detenido entre 12 y 50 años en la etapa de diploteno de la profase de la primera división meiótica.

Los **ovocitos primarios** dentro de los folículos primordiales inician la primera división meiótica en el embrión; sin embargo, el proceso se **detiene en la etapa de diploteno de la profase meiótica** (*véase* la sección sobre meiosis en el capítulo 3, *Núcleo celular*). La primera profase meiótica no se completa hasta justo antes de la ovulación. Por lo tanto, los ovocitos primarios permanecen detenidos en la primera profase meiótica durante 12-50 años. Este largo período de **detención meiótica** expone al ovocito primario a factores ambientales adversos y puede contribuir a que surjan errores en la división meiótica, como las no disyunciones. Estos errores causan un número anómalo de cromosomas (aneuploidía), como la **trisomía del cromosoma 21 (síndrome de Down)**.

Una vez completada la primera división meiótica (meiosis) en el folículo maduro (fig. 23-10), cada célula hija del **ovocito primario** recibe una cantidad equivalente de cromatina, pero una de ellas recibe la mayor parte del citoplasma y se convierte en **ovocito secundario**. Este tiene un diámetro de 150 µm. La otra célula hija recibe una cantidad mínima de citoplasma y se convierte en el **primer cuerpo polar**.

El ovocito secundario queda detenido en la metafase de la segunda división meiótica, justo antes de la ovulación.

Tan pronto como se completa la primera división meiótica, el **ovocito secundario** inicia la segunda división meiótica. En cuanto el ovocito secundario (rodeado por las células de la corona radiada) abandona el folículo en la ovulación, comienza la segunda división meiótica (división ecuatorial). Esta división se **detiene en la metafase** y solo se completa si el ovocito secundario es fecundado por un espermatozoide. Si ocurre la fecundación, el ovocito secundario completa la segunda división meiótica y, entonces, forma un **óvulo** maduro con el **pronúcleo materno** que contiene un juego

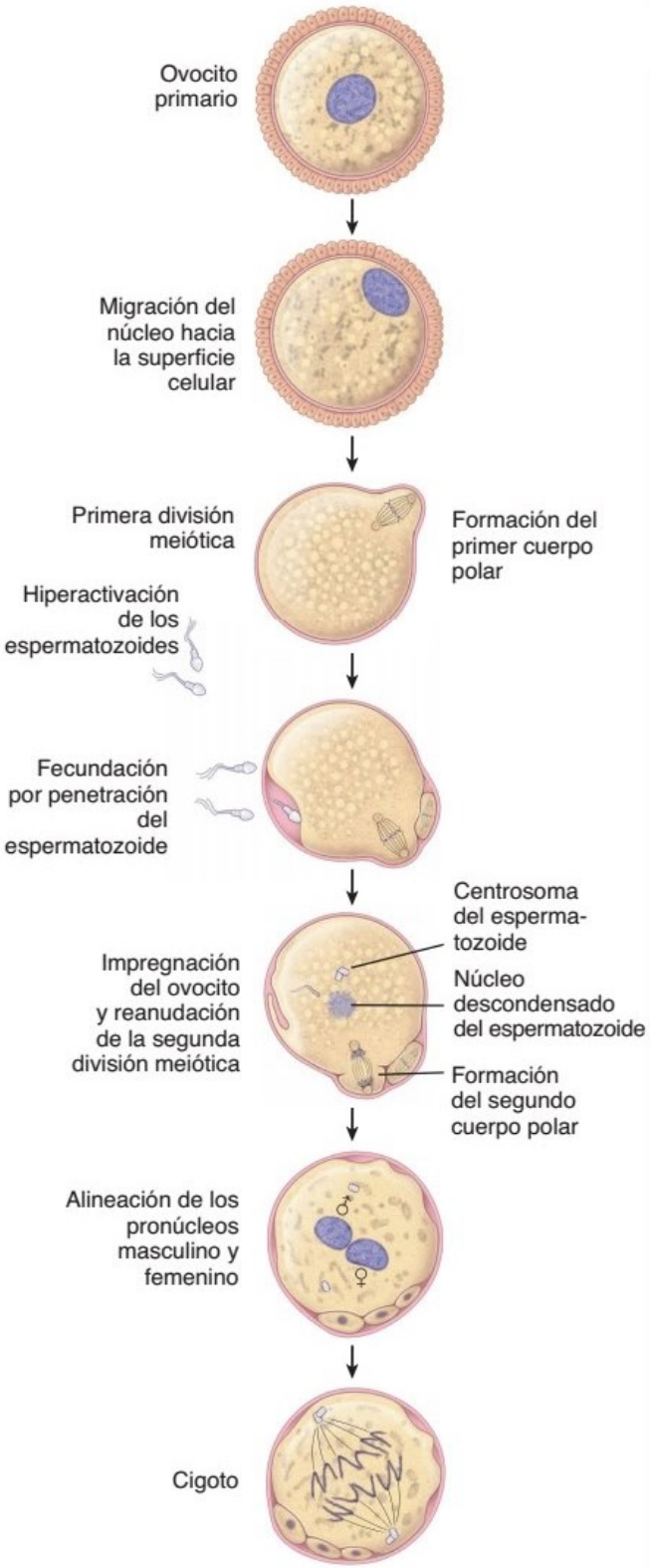

FIGURA 23-10. Diagrama en el que se ilustran los cambios que ocurren durante el crecimiento, la maduración y la fecundación del ovocito. El ovocito primario permanece detenido en la profase I de la meiosis. La primera división meiótica o reduccional se completa hasta después de que el ovocito ha progresado hacia la ovulación. La segunda división meiótica o ecuatorial no se completa a menos que el ovocito secundario sea fecundado por un espermatozoide. Nótese la formación del primer y el segundo cuerpos polares. En algunos mamíferos, el primer cuerpo polar se divide (como se muestra en el diagrama) de modo tal que los productos meióticos totales sean cuatro. Sin embargo, en los humanos el primer cuerpo polar no se divide sino que persiste durante unas 20 h; por lo tanto, un óvulo fecundado puede reconocerse por la presencia de dos cuerpos polares.

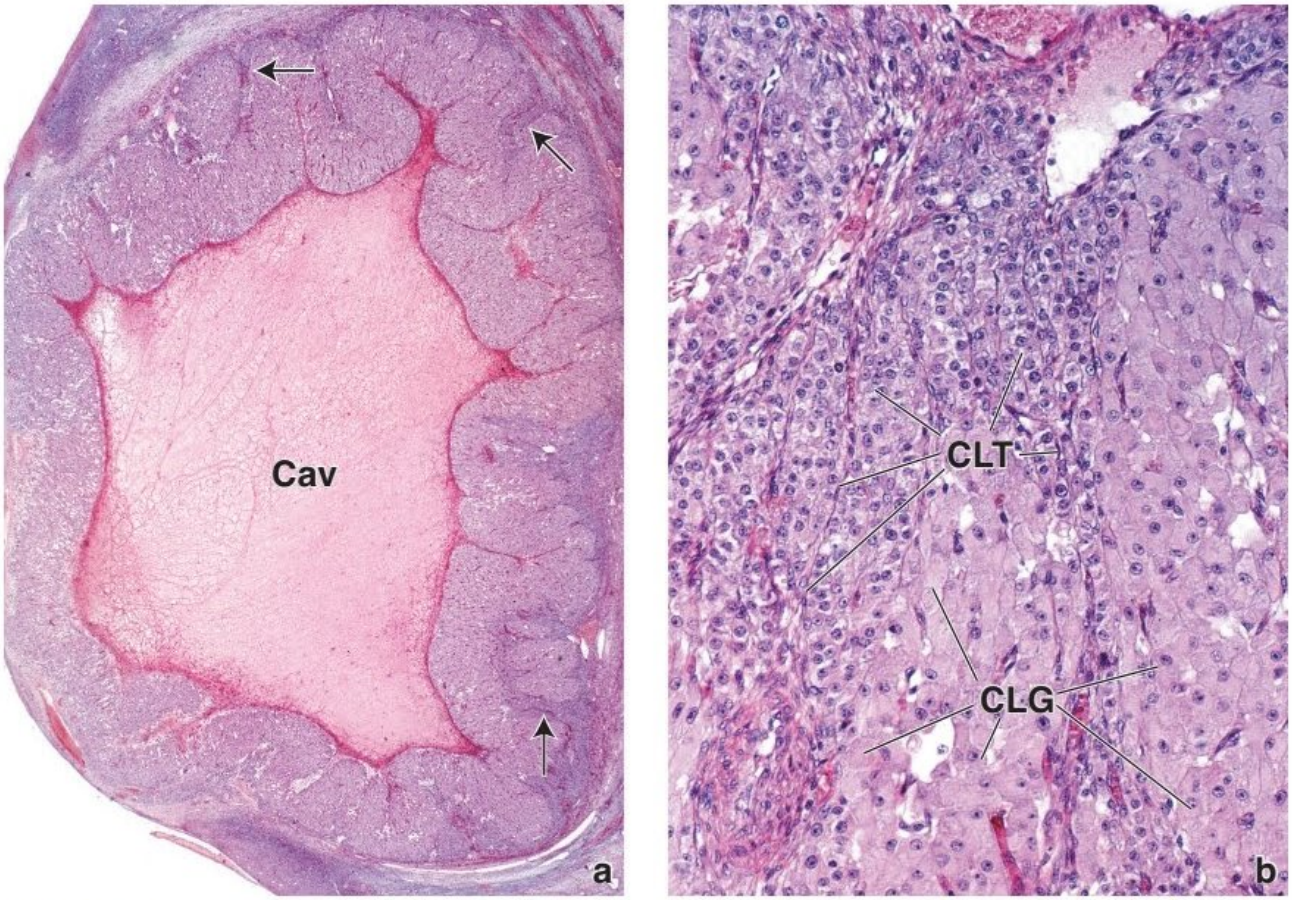

FIGURA 23-11. Microfotografías de un cuerpo lúteo humano. a. El cuerpo lúteo se forma a partir de la pared folicular colapsada con células granulosas y de la teca. Las células luteínicas de la granulosa forman una capa plegada gruesa alrededor de la antigua cavidad folicular (*Cav*). Dentro de los pliegues se encuentran células de la teca interna (*flechas*). 12×. **b.** Pared del cuerpo lúteo a mayor aumento. El cúmulo celular principal se compone de células luteínicas de la granulosa (*CLG*). Estas células tienen un núcleo esférico grande y una gran cantidad de citoplasma. Las células luteínicas de la teca (*CLT*) también tienen un núcleo esférico, pero su tamaño es mucho menor que el de las células de la granulosa. 240×.

de 23 cromosomas. La otra célula producida en esta división es el **segundo cuerpo polar**. En los humanos, el primer cuerpo polar persiste durante más de 20 h después de la ovulación, pero no se divide; en consecuencia, el óvulo fecundado puede reconocerse por la presencia de dos cuerpos polares (un primer cuerpo polar diploide y otro segundo haploide). En algunos mamíferos, el primer cuerpo polar también puede dividirse, por lo que el resultado final de la meiosis es un ovocito y tres cuerpos polares haploides (*véase* fig. 23-10). Los cuerpos polares que no son capaces de tener un desarrollo adicional experimentan apoptosis.

Cuerpo lúteo

Después de la ovulación, el folículo colapsado se reorganiza en el cuerpo lúteo.

En la ovulación, la **pared folicular**, compuesta por las células granulosas y la teca remanentes, adquiere pliegues profundos a medida que el folículo colapsa y se transforma en el **cuerpo lúteo** (cuerpo amarillo) o **glándula lútea** (fig. 23-11a y lám. 94, p. 924). Al principio, la hemorragia de los capilares en la teca interna hacia la luz folicular lleva a la formación del **cuerpo hemorrágico** con un coágulo central. El tejido conjuntivo del estroma invade entonces la antigua cavidad folicular. Las células de las capas granulosa y teca interna se diferencian en células lúteas granulosas y tecales en un proceso denominado ***luteinización***. Estas células lúteas experimentan cambios morfológicos drásticos porque aumentan de tamaño y se llenan de gotitas lipídicas (fig. 23-11b). Un pigmento liposoluble, el lipocromo (fig. 23-12), en el citoplasma de las células les con-

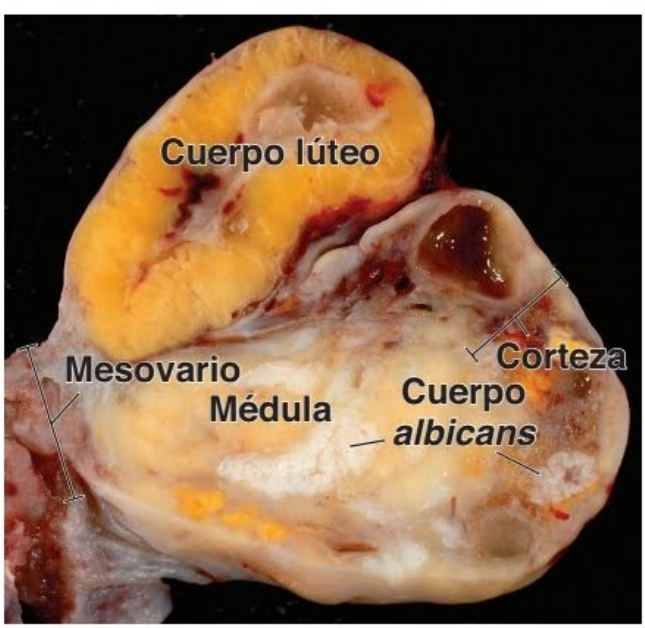

FIGURA 23-12. Cuerpo lúteo de la menstruación, humano. Corte de un ovario normal extirpado durante una ooforectomía. El cuerpo lúteo está completamente desarrollado en la corteza del ovario, lo que indica la fase media lútea del ciclo ovárico. La corteza del ovario contiene folículos atrésicos, un pequeño quiste ovárico y un poco de cuerpo *albicans* que corresponde a los restos del cuerpo lúteo de ciclos ováricos previos. Nótese que la médula del ovario contiene un cuerpo *albicans* más grande, un probable remanente del cuerpo lúteo de un embarazo. 2× (cortesía del Dr. Edward Uthman).

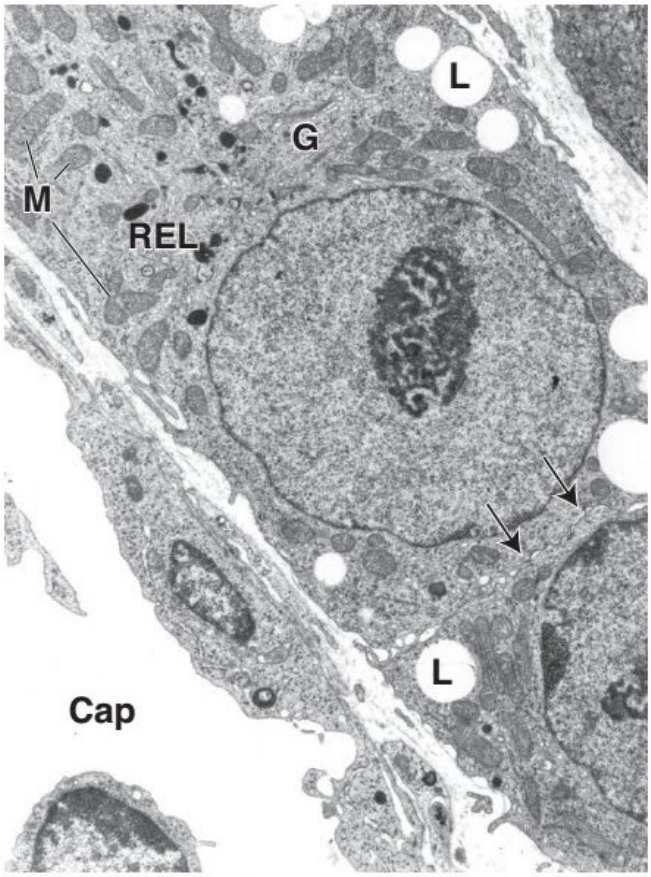

FIGURA 23-13. Microfotografía electrónica de las células luteínicas de la teca del cuerpo lúteo de un simio. En esta etapa inicial de implantación (día 11 de gestación), los cuerpos densos limitados por membrana están aglomerados cerca del aparato de Golgi (*G*); la mayor parte del citoplasma está repleta de túbulos del retículo endoplasmático liso (*REL*), inclusiones lipídicas (*L*) y mitocondrias (*M*). Nótense el capilar (*Cap*) y las membranas celulares muy juntas de las células luteínicas de la teca (*flechas*). 10 000× (cortesía de la Dra. Carolynn B. Booher).

fiere un aspecto amarillento en las preparaciones frescas. En el nivel ultraestructural, las células exhiben características asociadas con las células secretoras de esteroides, a saber: un REL abundante y mitocondrias con crestas tubulares (fig. 23-13).

Se identifican **dos tipos de células lúteas**:

- **Células luteínicas de la granulosa**, que son células grandes (con un diámetro de alrededor de 30 µm), ubicadas al centro y derivadas de las células de la granulosa. Constituyen alrededor del 80% del cuerpo lúteo y sintetizan **estrógenos**, **progesterona** e **inhibina**. Esta última regula la producción y la secreción de la FSH desde la adenohipófisis.
- **Células luteínicas de la teca**, que son más pequeñas (alrededor de 15 µm), teñidas con mayor intensidad y localizadas en la periferia, derivan de las células de la capa interna de la teca (lám. 94, p. 924). Corresponden al 20% restante de las células del cuerpo lúteo y secretan **andrógenos** y **progesterona**.

A medida que el **cuerpo lúteo** comienza a formarse, los vasos sanguíneos y linfáticos de la teca interna crecen con rapidez en la capa granulosa. Dentro del cuerpo lúteo se forma una red vascular extensa. Esta estructura altamente vascularizada se localiza en la corteza del ovario y secreta progesterona y estrógenos. Estas hormonas se encargan de estimular el crecimiento y la actividad secretora del revestimiento del útero, el endometrio, y lo preparan para la implantación del cigoto en desarrollo en caso de que se produzca la fecundación.

El cuerpo lúteo de la menstruación se forma en ausencia de fecundación.

Si la fecundación y la implantación no ocurren, el cuerpo lúteo permanece activo solo durante los siguientes 10 días. En este caso se denomina ***cuerpo lúteo de la menstruación***. En ausencia de gonadotropina coriónica humana (hCG, *human chorionic gonadotropin*) y de otras luteotropinas, el ritmo de secreción de progestágenos y estrógenos desciende y el cuerpo lúteo comienza a degenerarse alrededor de 10 días después de la ovulación.

El **cuerpo lúteo se degenera** y atraviesa una lenta involución después del embarazo o la menstruación. Las células se llenan de lípidos, reducen su tamaño y experimentan autólisis. Una cicatriz blanquecina, el **cuerpo *albicans***, se forma a medida que se acumula el material hialino intercelular entre las células del antiguo cuerpo lúteo en degeneración (fig. 23-14). El cuerpo *albicans* se hunde más profundo en la corteza ovárica conforme desaparece lentamente durante un período de varios meses.

Capacitación y fecundación

Durante la capacitación, los espermatozoides maduros adquieren la capacidad de fertilizar al ovocito.

Para continuar su maduración en el epidídimo, los espermatozoides deben activarse dentro del aparato reproductor de la mujer para que ocurra la fecundación. Durante este proceso de activación, llamado ***capacitación***, se producen cambios estructurales y

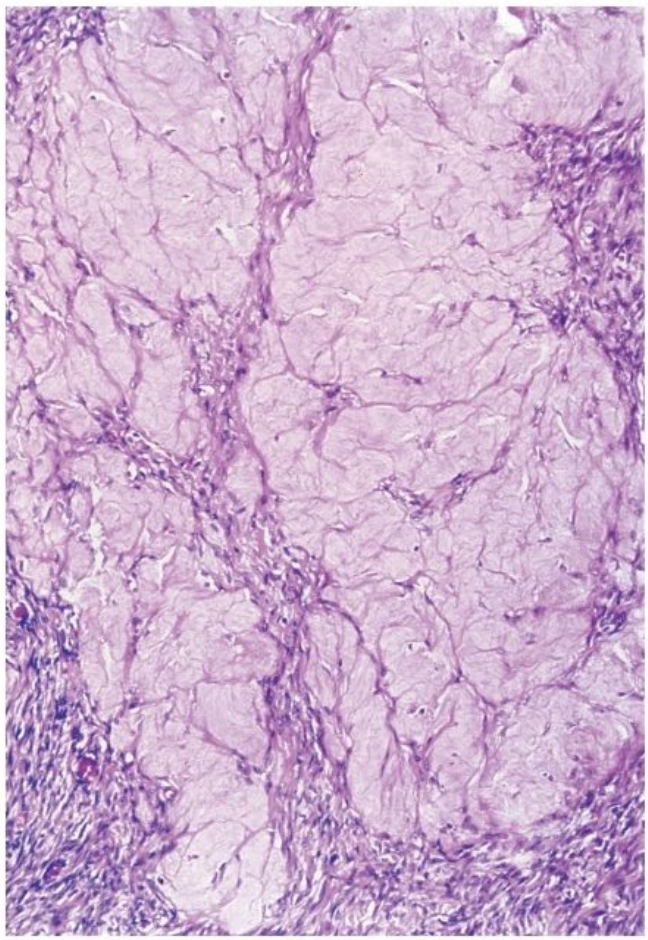

FIGURA 23-14. Microfotografía de un cuerpo *albicans* en un ovario humano. Entre las células en degeneración del antiguo cuerpo lúteo aparece una gran cantidad de material hialino. El cuerpo *albicans* está rodeado por estroma ovárico. 125×.

funcionales en el espermatozoide que producen una mayor afinidad para unirse a los receptores de la zona pelúcida. Los procesos que conducen a la reacción acrosómica están asociados con la cabeza del espermatozoide, mientras que los relacionados con la motilidad espermática se producen en la cola. La capacitación exitosa se confirma por la **hiperactivación** de los espermatozoides, que se manifiesta como un patrón de agitación vigorosa de su cola similar a un latigazo.

La **capacitación** incluye varias modificaciones bioquímicas en el espermatozoide y su membrana plasmática. Entre ellas:

- Aumento de la actividad de la adenilato-ciclasa que conduce a una concentración elevada de cAMP.
- Incremento de la tasa de fosforilación de la tirosina por la familia de cinasas Src (la medición de la fosforilación de la tirosina se utiliza en la práctica clínica como marcador bioquímico de la capacitación).
- Inhibición la actividad de la serina/treonina (ser/thr) fosfatasa.
- Aumento del pH e hiperpolarización de la membrana plasmática que activa los canales de Ca^{2+}, lo cual provoca un aumento de las concentraciones intracelulares de Ca^{2+} esenciales para la adquisición de la motilidad hiperactivada.
- Liberación, desde la superficie de la cabeza de los espermatozoides, de los glucoconjugados del semen. Estos glucósidos de superficie (también llamados *factores de discapacitación*), añadidos durante la maduración de los espermatozoides en el epidídimo, inhiben la unión a los receptores de la zona pelúcida.
- Modificación extensa de la membrana plasmática del espermatozoide por extracción del colesterol, el principal inhibidor de la capacitación, así como redistribución de los fosfolípidos y las fracciones glucídicas.

La fecundación generalmente ocurre en la ampolla de la trompa uterina.

Por lo general, solo unos pocos centenares de los millones de espermatozoides que hay en el semen eyaculado alcanzan el sitio de fecundación, que normalmente es la ampolla de la trompa uterina. Al llegar, los espermatozoides se encuentran con el ovocito secundario rodeado por la corona radiada. **Los espermatozoides deben penetrar la corona radiada** para tener acceso a la zona pelúcida. Aunque varios espermatozoides podrían penetrar la membrana pelúcida, solo uno completa el proceso de la fecundación. La capacitación se completa cuando los espermatozoides son aptos para **unirse a los receptores de la zona pelúcida**. La unión a los receptores ZP-1, ZP-3 o ZP-4 en la zona pelúcida desencadena la **reacción acrosómica**, en la cual las enzimas liberadas del acrosoma (sobre todo hialuronidasas) permiten que un solo espermatozoide penetre dicha zona. La penetración se logra por una **proteólisis limitada de la zona pelúcida** por delante del espermatozoide hipermóvil que avanza. Durante la penetración, el esperma debe mantener su adherencia al recubrimiento de los ovocitos mediante una unión secundaria transitoria apoyada por los receptores ZP-1 y ZP-2.

Después de penetrar la zona pelúcida, el espermatozoide entra en el **espacio perivitelino** que hay entre él y la membrana plasmática del ovocito (ovolema). Aquí, la membrana plasmática del espermatozoide **se une al ovolema** vía la fertilina (PH-30) y posteriormente **se fusiona** con él. La fusión de las membranas de ambos gametos se produce mediante la mezcla de lípidos que transforma las dos bicapas en una sola. Después de la fusión, el núcleo de la cabeza del espermatozoide finalmente se introduce en el ovocito. Se conforma así el **pronúcleo masculino** que contiene los 23 cromosomas paternos. Después de la alineación y disolución de las membranas nucleares de los dos pronúcleos, el **cigoto** resultante, con su complemento diploide (2n) de 46 cromosomas, experimenta una división mitótica o primera segmentación. Esta etapa de dos células marca el inicio del desarrollo embrionario.

Antes de que el espermatozoide pueda fecundar al ovocito secundario, debe adquirir mayor capacidad para penetrar la corona radiada y la zona pelúcida.

Al aproximarse a un ovocito secundario, el **espermatozoide** se hiperactiva: se desplaza con mayor rapidez y los movimientos de su cola se tornan más fuertes y erráticos. Estudios recientes indican que esta **reacción de hiperactivación** es causada por la entrada repentina de Ca^{2+} en la cola de los espermatozoides. La membrana plasmática de la cola del espermatozoide contiene una gran cantidad de canales proteínicos transmembrana de Ca^{2+} llamados *canales catiónicos del espermatozoide* (***CatSper***, ***cation channels of sperm***). Las proteínas CatSper se expresan solo en las membranas de la cola. La entrada de Ca^{2+} provoca que la cola sea más activa y se doble con más fuerza, lo que produce un desplazamiento más veloz del espermatozoide a través del medio viscoso de la trompa uterina. Junto con la proteólisis limitada de la zona pelúcida, la hiperactivación es responsable de la penetración física del ovocito. La **hiperactivación** es necesaria para romper las barreras físicas que protegen de la fecundación al ovocito secundario. Por lo tanto, la **activación de las proteínas CatSper** es necesaria para la fertilidad masculina.

La impregnación del ovocito permite que las estructuras que se encuentran dentro del espermatozoide entren en el citoplasma del ovocito.

Después de penetrar la zona pelúcida, el **espermatozoide ingresa en el espacio perivitelino** entre esta y el ovolema. Después de acoplarse al ovolema, la membrana plasmática del espermatozoide se fusiona con él. Este proceso, denominado ***impregnación del ovocito***, permite que el núcleo del espermatozoide (con ADN muy concentrado), el centrosoma, la pieza intermedia con las mitocondrias y el cinetocilio se incorporen al citoplasma del ovocito. La membrana plasmática de la cola permanece como un apéndice del ovolema.

Un espermatozoide de impregnación genera una señal molecular para la reanudación y la finalización de la **segunda división meiótica**. Por lo regular, la difusión de la fosfolipasa C zeta 1 (PLCz1, *phospholipase C zeta 1*) derivada de esperma en el citoplasma de los ovocitos es el candidato más confiable para este mecanismo de señalización. Esta segunda división meiótica transforma al ovocito secundario en un ovocito maduro y desencadena la expulsión del segundo cuerpo polar hacia el espacio perivitelino.

El material genético masculino, que se encuentra dentro del núcleo de la cabeza del espermatozoide incorporado, se extrae y se utiliza para formar el **pronúcleo masculino** con 23 cromosomas paternos. Las membranas nucleares de los pronúcleos femenino y masculino se desintegran (sin fusionarse) y los cromosomas se alinean dentro de un huso mitótico común. El **cigoto** resultante contiene un complemento diploide (**2n**) de 46 cromosomas y más tarde experimenta la primera división mitótica o primera segmentación. El centrosoma masculino es indispensable para la alineación del huso mitótico que reparte los cromosomas entre las dos primeras células del embrión. Solo los centrosomas del padre se utilizan para formar el primer y los subsiguientes husos mitóticos. El cinetocilio incorporado finalmente se disuelve y todas **las mitocondrias del espermatozoide se eliminan** del citoplasma del ovocito. Cabe destacar que todas las mitocondrias de las células humanas generalmente proceden de la madre, pero todos los centrosomas provienen del espermatozoide del padre.

Varios espermatozoides pueden penetrar la zona pelúcida, pero solo uno completa el proceso de la fecundación.

Prevenir la fecundación polispérmica (fecundación del ovocito por más de un espermatozoide) es esencial para un desarrollo embrionario normal. La fecundación polizoospérmica causa defectos cromosómicos graves y mortalidad embrionaria. Una vez que el espermatozoide fecundante penetra el ovoplasma, ocurren al menos tres tipos de reacción, posteriores a la fusión, para impedir que otros espermatozoides ingresen (fecundación polizoospérmica) en el ovocito secundario. Estas reacciones incluyen:

- **Bloqueo rápido de la fecundación**. La despolarización intensa y prolongada del ovolema (de hasta 1 min) produce un bloqueo eléctrico temporal que impide la fecundación. Lo más probable es que sea producto de la activación de las proteínas del canal de Cl^- por parte del Ca^{2+}.
- **Reacción cortical**. Los cambios en la polaridad del ovolema desencadenan la liberación de Ca^{2+} desde los depósitos ovoplasmáticos. El Ca^{2+} propaga una onda de reacción cortical en la cual los gránulos corticales se desplazan hacia la superficie y se fusionan con el ovolema, causando un aumento temporal de la extensión superficial del óvulo y la reorganización de su membrana. El contenido de los gránulos corticales se libera al espacio perivitelino.
- **Reacción de zona**. Las enzimas (proteasas) liberadas de los gránulos corticales no solo degradan los receptores glucoproteínicos de la membrana plasmática del ovocito, que fijan a los espermatozoides, también forman la **barrera perivitelina** al establecer enlaces cruzados entre proteínas de la superficie de la zona pelúcida. Estos fenómenos producen el bloqueo final y permanente a la fecundación polizoospérmica.

El cuerpo lúteo del embarazo se forma después de la fecundación y la implantación.

Si la fecundación y la implantación ocurren, el cuerpo lúteo aumenta su tamaño para formar el **cuerpo lúteo del embarazo**. La existencia y la función del cuerpo lúteo dependen de una combinación de secreciones paracrinas y endocrinas que, en conjunto, se describen como luteotropinas.

Las **luteotropinas paracrinas** son producidas localmente por el ovario e incluyen:

- **Estrógenos**
- **Somatomedinas C y A** (factores insulínicos de crecimiento de los tipos 1 y 2)

Las **luteotropinas endocrinas** son producidas lejos de su órgano diana (el cuerpo lúteo) y comprenden:

- **hCG**, una glucoproteína de 37 kDa secretada por el trofoblasto del corion que estimula los receptores de la LH en el cuerpo lúteo e impide su degeneración (*véase* p. 886).
- **LH** y **prolactina**, ambas secretadas por la hipófisis.
- **Insulina**, producida por el páncreas.

Las concentraciones elevadas de **progesterona**, producida a partir del colesterol por el cuerpo lúteo, bloquean el desarrollo cíclico de los folículos ováricos. En las etapas iniciales del embarazo, el cuerpo lúteo mide 2-3 cm y ocupa la mayor parte del ovario. Su función comienza a declinar gradualmente después de 8 semanas de gestación, aunque persiste durante todo el embarazo. Si bien el cuerpo lúteo permanece activo, la placenta produce una cantidad suficiente de estrógenos y progestágenos a partir de precursores maternos y fetales para sustituir la función del cuerpo lúteo después de 6 semanas de embarazo. La **hCG** se puede detectar en el suero tan pronto como a los 6 días de la fecundación y en la orina 10-14 días después de esta. La detección de la hCG en la orina por medio de anticuerpos específicos es el fundamento de la mayoría de las **pruebas de embarazo**. El aumento rápido de la concentración de hCG circulante, al principio del embarazo, es responsable de las "**náuseas matutinas**", una alteración que se caracteriza por arcadas y vómitos. Estos síntomas suelen aparecer en las primeras horas de la mañana y con frecuencia se cuentan entre los primeros signos de embarazo.

Atresia

La mayoría de los folículos se pierden por atresia mediada por la apoptosis de las células granulosas.

Como ya se mencionó, muy pocos de los folículos ováricos que inician su diferenciación en el ovario embrionario completan su maduración. La mayoría de los folículos degeneran y desaparecen a través de un proceso denominado ***atresia folicular ovárica***. La atresia es mediada por la apoptosis de las células granulosas. Una gran cantidad de folículos experimentan atresia durante el desarrollo fetal, las primeras etapas de la vida posnatal y la pubertad. Después de la pubertad, grupos de folículos comienzan a madurar durante cada ciclo menstrual y, por lo general, solo uno completa su maduración. Hoy en día se piensa que la atresia es el mecanismo por el cual unos pocos folículos son estimulados para mantener su desarrollo a través de la muerte programada de los otros folículos. Por lo tanto, un folículo puede experimentar atresia en cualquier etapa de su maduración. El proceso se vuelve más complejo a medida que el folículo avanza hacia la maduración.

En la atresia de los folículos primordiales, y de los folículos pequeños todavía en crecimiento, el ovocito inmaduro reduce su tamaño y degenera; ocurren cambios similares en las células granulosas. Los **folículos atrésicos** se retraen y por último desaparecen del estroma del ovario a causa de la repetición de episodios de apoptosis y fagocitosis de las células granulosas (lám. 93, p. 922). A medida que las células se reabsorben y desaparecen, las células circundantes del estroma migran al espacio que antes ocupaba el folículo, con lo que se elimina todo rastro de su existencia.

En la atresia de grandes folículos en crecimiento, la degeneración del ovocito inmaduro se retrasa y parece que ocurre de forma secundaria a las alteraciones degenerativas de la pared folicular (lám. 93, p. 922). Este retraso indica que una vez que el ovocito ha logrado su madurez y habilidad, ya no es sensible a los mismos estímulos que inician la atresia de las células granulosas. Los cambios foliculares comprenden los siguientes acontecimientos secuenciales:

- Iniciación de la apoptosis dentro de las células granulosas, indicada por el cese de las mitosis y la expresión de endonucleasas y otras enzimas hidrolíticas dentro de estas células.
- Colonización de la capa granulosa por neutrófilos y macrófagos.
- Invasión de la capa granulosa por franjas de tejido conjuntivo vascularizado.
- Exfoliación de las células de la granulosa en el antro folicular.
- Hipertrofia de las células de la teca interna.
- Colapso del folículo conforme continúa la degeneración.
- Invasión de la cavidad del folículo por tejido conjuntivo.

Varios productos genéticos regulan el proceso de la atresia folicular. Uno de estos productos es la **proteína inhibidora de la apoptosis neuronal** (**NAIP**, ***neural apoptosis inhibitory protein***), inducida por gonadotropina, que limita y retrasa los cambios apoptóticos en la célula granulosa. La expresión del gen de la NAIP está presente

CUADRO 23-2

CORRELACIÓN CLÍNICA: FECUNDACIÓN *IN VITRO*

Existen varias indicaciones para la **fecundación *in vitro* (FIV)**, pero la principal es la infecundidad causada por una lesión no corregible mediante cirugía o la ausencia de las trompas uterinas. Las mujeres que optan por un procedimiento de FIV se someten a una hiperestimulación controlada de los ovarios para inducir el desarrollo y la maduración de varios folículos. La hiperestimulación se logra con diversos tratamientos hormonales en los que se usan gonadotropinas humanas con o sin FSH.

Los ovocitos preovulatorios maduros se extraen de los folículos de De Graaf por aspiración transvaginal o percutánea guiada por laparoscopia o ecografía. Antes de la inseminación, los ovocitos son preincubados en un medio especializado con complementos séricos durante un tiempo determinado por su etapa de madurez.

El semen obtenido se coloca en un medio especial. Después, los ovocitos se añaden al medio con el semen para que se produzca la fecundación. Cerca de 12-16 h más tarde se examinan los ovocitos con un microscopio de interferencia diferencial, para determinar la presencia de pronúcleos femeninos y masculinos, indicadores de una fecundación exitosa (fig. C23-2-1a). En esta etapa, el ovocito fecundado puede congelarse para futuros procedimientos de FIV.

En general, el 80% de los ovocitos maduros cultivados *in vitro* se fecundan. El embrión se transfiere a un medio especial de crecimiento durante 24-48 h, y ahí puede crecer hasta la etapa de cuatro a seis células (fig. C23-2-1b). Al tercer o cuarto día después de la aspiración inicial del ovocito, se transfieren varios embriones al interior del útero a través de la vagina y el conducto cervicouterino. Antes de la transferencia del embrión al útero se le ha preparado para recibirlo mediante la administración de las hormonas adecuadas. Los embriones se colocan, entonces, en un útero preparado hormonalmente para ofrecer las condiciones equivalentes a las de una implantación normal (*véase* p. 898). Justo después de la transferencia se inicia un tratamiento intensivo con progesterona para simular la función del cuerpo lúteo del embarazo.

En los últimos años, los protocolos de tratamiento existentes se han optimizado a tal grado que las tasas de éxito de embarazo y parto con la FIV han superado el 30% por transferencia de embriones. Se podrían lograr mejorías adicionales en los índices de embarazo con la introducción de fármacos nuevos, como la FSH recombinante o antagonistas de la hormona liberadora de gonadotropinas (GnRH, *gonadotropin-releasing hormone* gonadoliberina), que permitan un tratamiento hormonal individualizado. Por otro lado, la generación de embarazos múltiples, que constituye la principal complicación de la FIV, podría limitarse al reducir la cantidad de embriones transferidos.

FIGURA C23-2-1. Etapas iniciales de desarrollo embrionario humano. a. En esta imagen, obtenida con un microscopio de interferencia equipado con óptica Nomarski, se muestra un ovocito humano fecundado con dos pronúcleos. El cigoto se desarrolla después de la alineación y la disolución de las membranas nucleares de los pronúcleos tanto de la mujer como del hombre. La célula resultante contendrá un complemento diploide de 46 cromosomas. 400×. **b.** En esta imagen se muestra un embrión humano de 48 h de vida creciendo en un medio de cultivo especial. En esta etapa, el embrión contiene cuatro células. Es en esa etapa cuando el embrión suele transferirse a la cavidad uterina en los procedimientos de FIV. 400× (cortesía del Dr. Peter Fehr).

en todas las etapas de crecimiento del folículo, pero ausente en los folículos atrésicos. Una concentración elevada de gonadotropinas inhibe la apoptosis en los folículos ováricos porque aumenta la expresión de NAIP en los ovarios.

El ovocito experimenta las alteraciones típicas asociadas con la degeneración y la autólisis, y sus restos son fagocitados por macrófagos invasores. La zona pelúcida, que es resistente a las alteraciones autolíticas que ocurren en las células asociadas con ella, se pliega y se colapsa a medida que se desintegra lentamente dentro de la cavidad del folículo. Los macrófagos en el tejido conjuntivo intervienen en la fagocitosis de la zona pelúcida y los restos de las células que se degeneran. La membrana basal, que separa las células foliculares

de la teca interna, puede desprenderse de las células foliculares e incrementar su espesor para formar una capa hialina ondulada denominada ***membrana vítrea***. Esta estructura es característica de los folículos en las etapas finales de la atresia.

En algunos folículos atrésicos se produce el agrandamiento de las células de la teca interna. Estas células son similares a las células luteínicas de la teca y se organizan en cordones radiales separados por tejido conjuntivo. En el tejido conjuntivo se desarrolla una red capilar extensa. Estos folículos atrésicos, que asemejan un cuerpo lúteo antiguo, se denominan ***cuerpos lúteos atrésicos***.

La glándula intersticial surge de la teca interna del folículo atrésico.

A medida que los **folículos atrésicos** continúan su degeneración, en el centro de la masa celular aparece una cicatriz con estrías hialinas, lo que le confiere el aspecto de un pequeño cuerpo *albicans*. Esta estructura finalmente desaparece conforme el estroma ovárico invade el folículo en degeneración. En los ovarios de diversos mamíferos, los cordones de células lúteas no se degeneran de forma inmediata, pero se fragmentan y dispersan en el estroma. Estos cordones de células contribuyen con la **glándula intersticial** del ovario y producen hormonas esteroideas. El desarrollo de la glándula intersticial es más extenso en las especies animales que tienen muchas crías en cada parto.

En el ovario humano hay relativamente pocas células intersticiales. Son más abundantes en el primer año de vida y durante las fases iniciales de la pubertad, lo cual concuerda con los momentos de mayor atresia folicular. En la menarquia se produce la involución de las células intersticiales y, por lo tanto, son pocas las que quedan durante la vida fértil y la menopausia. Se ha postulado que, en los humanos, las células intersticiales son una fuente importante de estrógenos, los cuales influyen en el crecimiento y desarrollo de los órganos sexuales secundarios en las etapas iniciales de la pubertad. En otras especies se ha demostrado que las células intersticiales producen progesterona.

En el hilio del ovario humano se encuentran las células denominadas ***células ováricas hiliares***, que están asociadas con los espacios vasculares y las fibras nerviosas amielínicas. Estas células, que parecen estar estructuralmente relacionadas con las células intersticiales de los testículos, contienen **cristales de Reinke**. Las células hiliares parecen responder a los cambios hormonales durante el embarazo y al inicio de la menopausia. La investigación sugiere que las células hiliares secretan andrógenos. La hiperplasia o los tumores asociados con estas células suelen conducir a la masculinización.

Irrigación sanguínea y vasos linfáticos

La irrigación de los ovarios proviene de dos fuentes diferentes: las arterias ováricas y las arterias uterinas.

Las **arterias ováricas** son ramificaciones de la aorta abdominal que pasan a los ovarios a través de los ligamentos suspensorios y proporcionan la irrigación arterial principal a los ovarios y las trompas uterinas. Estas arterias se anastomosan con la segunda fuente de irrigación del ovario, las **ramificaciones ováricas de las arterias uterinas**, que se originan en las arterias ilíacas internas. Vasos relativamente grandes que surgen de esta región de anastomosis atraviesan el mesovario y se introducen en el hilio ovárico. Estas arterias grandes se denominan ***arterias espirales*** debido a que se ramifican y enrollan a medida que pasan a la médula ovárica (*véase* fig. 23-2).

Las venas que acompañan las arterias forman un plexo denominado ***plexo pampiniforme*** a medida que emergen del hilio. La vena ovárica se forma a partir del plexo.

En la región cortical del ovario, las redes de vasos linfáticos en las capas de la teca rodean los folículos grandes y en desarrollo, los folículos atrésicos y los cuerpos lúteos. Los vasos linfáticos siguen el trayecto de las arterias ováricas conforme ascienden hacia los ganglios linfáticos paraaórticos en la región lumbar.

Inervación

Los ovarios son inervados por el plexo ovárico autónomo.

Las fibras nerviosas autónomas que inervan el ovario son conducidas sobre todo por el plexo ovárico. Aunque está claro que el ovario recibe fibras simpáticas y parasimpáticas, poco se conoce acerca de su distribución real. En la médula hay grupos dispersos de células ganglionares parasimpáticas. Las fibras nerviosas siguen a las arterias en su paso por la médula y la corteza del ovario e inervan el músculo liso de las paredes vasculares. Las fibras nerviosas asociadas con los folículos no penetran su lámina basal. Las terminaciones nerviosas sensitivas están dispersas en el estroma. Las fibras sensitivas envían impulsos a través del plexo ovárico que alcanzan los ganglios de la raíz dorsal de los primeros nervios lumbares. Por lo tanto, el dolor ovárico se refiere hacia la distribución cutánea de estos nervios espinales.

Durante la ovulación, alrededor del 45% de las mujeres padecen **dolor a la mitad del ciclo menstrual (*Mittelschmerz*)**. Suele describirse como un dolor agudo en la región abdominal baja que dura desde unos pocos minutos hasta 24 h; con frecuencia se acompaña de una hemorragia uterina (metrorragia) leve. Se piensa que este dolor está relacionado con la contracción de las células musculares lisas en el ovario, así como en sus ligamentos. Estas contracciones responden a un aumento en la concentración de prostaglandinas $F_{2\alpha}$ mediado por el incremento súbito de LH.

■ TROMPAS UTERINAS

Las **trompas (tubas) uterinas** son órganos pares que se extienden de forma bilateral desde el útero hasta los ovarios (*véase* fig. 23-1). También llamadas ***trompas de Falopio***, estos órganos tubulares transportan el óvulo del ovario al útero y proveen el ambiente necesario para la fecundación y desarrollo inicial del cigoto hasta su etapa de mórula. Uno de los extremos de la trompa, contiguo al ovario, se abre hacia la cavidad peritoneal; el otro se comunica con la cavidad uterina.

Cada **trompa uterina** mide aproximadamente 10-12 cm de longitud y puede dividirse en cuatro segmentos macroscópicos:

- El **infundíbulo** es el segmento de la trompa en forma de embudo contiguo al ovario. Su extremo distal se abre a la cavidad peritoneal. Su extremo proximal continúa en la ampolla. Desde la boca del infundíbulo y hacia el ovario se extienden las **fimbrias**.
- La **ampolla** es el segmento más largo de la trompa y constituye alrededor de dos terceras partes de su longitud total; es el sitio donde ocurre la fecundación.
- El **istmo** es el segmento medio estrecho de la trompa uterina, adyacente al útero.
- La porción **uterina** o **intramural**, que mide alrededor de 1 cm de longitud, se ubica dentro de la pared uterina y se abre hacia la cavidad del útero.

La pared de la trompa uterina está compuesta por tres capas.

La pared de la **trompa uterina** se parece a la de otras vísceras huecas; está compuesta por una capa serosa externa, una muscular intermedia y una mucosa interna. Nótese que la trompa carece de submucosa.

- La **serosa** o peritoneo es la capa más externa de la trompa uterina y está compuesta por mesotelio y una capa delgada de tejido conjuntivo.

- La capa **muscular** está organizada, en su mayor parte, en una capa circular interna, relativamente gruesa, y otra externa, longitudinal, más delgada. El límite entre dichas capas suele ser poco nítido.
- La **mucosa**, el revestimiento interno de la trompa uterina, presenta pliegues longitudinales delgados que se proyectan hacia la luz de la trompa en toda su extensión. Los pliegues son más abundantes y complejos en la ampolla (*véanse* fig. 23-14 y lám. 95, p. 926), pero se vuelven más pequeños en el istmo.

El **revestimiento de la mucosa** consta de un epitelio cilíndrico simple compuesto por dos tipos de célula: ciliadas y no ciliadas (fig. 23-15b). Estas células representan diferentes estados funcionales de un único tipo celular:

- Las **células ciliadas** son más numerosas en el infundíbulo y la ampolla. El ondular de los cilios se dirige hacia el útero.
- Las **células no ciliadas, en tachuela**, son células secretoras que producen el líquido que provee sustancias nutritivas al óvulo.

Las células epiteliales experimentan una hipertrofia cíclica durante la fase folicular y atrofia durante la fase lútea en respuesta a los cambios de las concentraciones hormonales, en particular de estrógenos. Además, la proporción entre células ciliadas y no ciliadas cambia durante el ciclo hormonal. El estrógeno estimula la ciliogénesis y la progesterona incrementa la cantidad de las células secretoras. En el momento de la ovulación, el epitelio alcanza una altura de unos 30 µm que después se reduce casi a la mitad, justo antes de que inicie la menstruación.

La trompa uterina permite el transporte de manera bidireccional.

La **trompa uterina** realiza movimientos activos justo antes de la ovulación, conforme las fimbrias entran en contacto estrecho con el ovario y se ubican sobre la región de la superficie ovárica donde ocurrirá la ovulación. Cuando se expulsa el ovocito, las células ciliadas del infundíbulo lo desplazan hacia la abertura de la trompa uterina; ello evita que caiga en la cavidad peritoneal. El ovocito se desplaza a lo largo de la trompa uterina por medio de contracciones peristálticas. Los mecanismos mediante los cuales el espermatozoide y el ovocito se desplazan desde los extremos opuestos de la trompa uterina aún no se comprenden del todo. La investigación sugiere que los **movimientos ciliares** y la **actividad muscular peristáltica** están implicados en el desplazamiento del ovocito. Por otro lado, el movimiento de los espermatozoides es demasiado rápido para poder explicarse solo por su movilidad intrínseca. **La fecundación suele ocurrir en la ampolla**, cerca de la transición al istmo. El huevo permanece en la trompa uterina cerca de 3 días antes de ingresar en la cavidad uterina. Diversas situaciones que alteran la integridad del sistema de transporte tubárico (p. ej., inflamación, uso de dispositivos intrauterinos, manipulación quirúrgica, ligadura de trompas) pueden provocar un **embarazo ectópico**. La mayoría de los embarazos ectópicos (98%) ocurren en la **trompa uterina** (embarazos tubáricos). Un embarazo ectópico

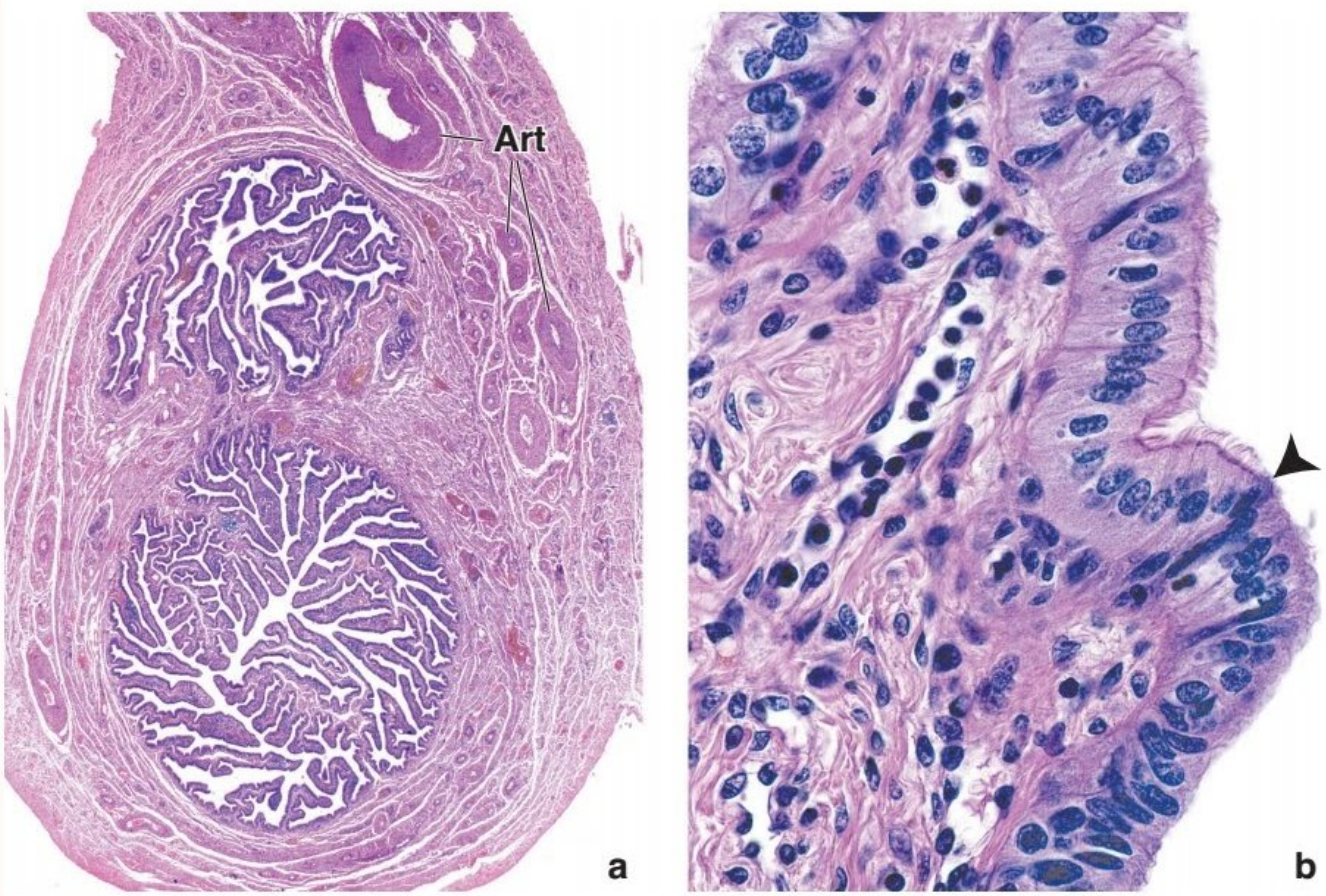

FIGURA 23-15. Microfotografía de trompa uterina humana. a. Este corte transversal se realizó cerca de la región de la ampolla de la trompa uterina. La mucosa se dispersa en pliegues extensos que se proyectan dentro de la luz tubárica. La muscular está formada por una capa interna gruesa de fibras dispuestas de modo circular y una capa externa de fibras longitudinales. Nótense las diversas ramas de las arterias uterina y ovárica (*Art*) que discurren a lo largo de la trompa. 16×. **b.** La luz de la trompa está revestida por un epitelio cilíndrico simple compuesto por células ciliadas (hacia arriba del punto señalado por la *punta de flecha*) y células no ciliadas (hacia abajo del punto señalado por la *punta de flecha*). 640×.

en una trompa uterina puede ocasionar sangrado potencialmente mortal si esta se rompe. Se requiere una intervención quirúrgica inmediata para extraer la trompa o medicamento para detener el crecimiento del óvulo fertilizado.

■ ÚTERO

El útero recibe una mórula en proliferación rápida proveniente de la trompa uterina. Todo el desarrollo embrionario y fetal posterior ocurrirá dentro del útero, el cual experimenta un incremento drástico en su tamaño y desarrollo. El útero humano es un órgano hueco, piriforme, localizado en la pelvis entre la vejiga y el recto. En una mujer nulípara pesa 30-40 g y mide 7.5 cm de largo, 5 cm de ancho en su parte superior y 2.5 cm de espesor. Su luz, que también es aplanada, tiene continuidad con la de las trompas y la de la vagina.

Desde un punto de vista anatómico, el **útero** se divide en dos regiones:

- El **cuerpo** es la porción superior (grande) del útero. La superficie anterior es casi plana y la superficie posterior es convexa. La parte superior (redonda) del cuerpo que se expande por arriba de la desembocadura de las trompas uterinas recibe el nombre de ***fondo uterino***.
- El **cuello uterino** (cérvix) es la porción inferior del útero, con forma de barril, separada del cuerpo por el **istmo** (*véase* fig. 23-1). La luz del cuello uterino, el **conducto cervicouterino**, tiene una abertura estrecha en cada extremo. El **orificio interno** comunica con la cavidad del útero y el **orificio externo** con la vagina.

La pared uterina está compuesta por tres capas (fig. 23-16). De la luz hacia afuera son las siguientes:

- **Endometrio**, que es la mucosa del útero.
- **Miometrio**, que es la capa muscular gruesa. Tiene continuidad con la capa muscular de la trompa uterina y de la vagina. Las fibras de músculo liso también se extienden dentro de los ligamentos conectados al útero.
- **Perimetrio**, que es la capa serosa externa o la cubierta peritoneal visceral del útero, se continúa con el peritoneo pélvico y abdominal y consiste en un mesotelio y una capa delgada de tejido conjuntivo laxo. Bajo el mesotelio suele haber una capa prominente de tejido elástico. El perimetrio cubre toda la superficie posterior del útero, pero solo una parte de la superficie anterior. El resto de la superficie anterior consiste en tejido conjuntivo o adventicia.

Tanto el miometrio como el endometrio experimentan cambios cíclicos mensuales con el fin de preparar al útero para la implantación de un embrión. Esos cambios constituyen el ciclo menstrual. Si se implanta un embrión, el ciclo se detiene, ambas capas crecen y se diferencian considerablemente durante el embarazo (como se describe en la siguiente sección).

El miometrio forma un sincitio estructural y funcional.

El **miometrio** es la capa más gruesa de la pared uterina. Está compuesto por tres capas de músculo liso con límites mal definidos:

- La capa media contiene abundantes vasos sanguíneos grandes (plexos venosos) y vasos linfáticos, y se denomina ***estrato vascular***. Es la capa más gruesa y posee haces entrelazados de músculo liso con un patrón circular o en espiral.
- Los haces musculares lisos en las **capas interna y externa** se encuentran orientados predominantemente paralelos al eje longitudinal del útero.

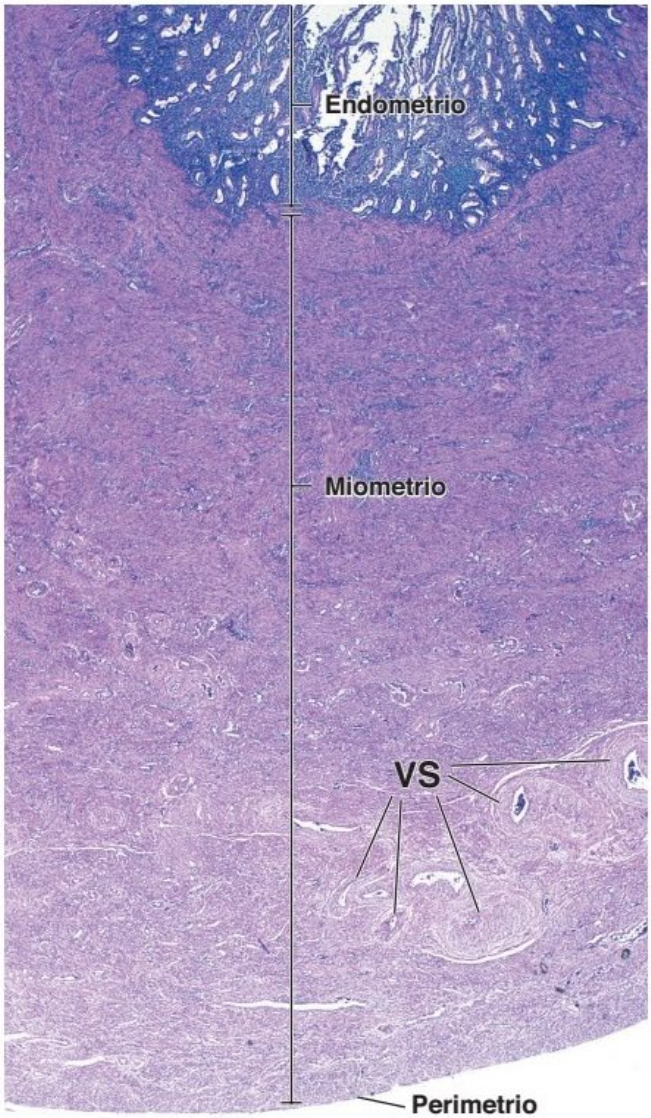

FIGURA 23-16. Microfotografía del corte sagital de un útero humano. En este corte se muestran las tres capas de la pared uterina: el endometrio, la capa más interna que reviste la cavidad uterina; el miometrio, la capa intermedia de músculo liso; y el perimetrio, la capa más delgada de peritoneo que cubre la superficie externa del útero. La porción profunda del miometrio contiene los vasos sanguíneos (*VS*) más grandes que irrigan el útero. 3×.

Al igual que en la mayoría de los órganos huecos con forma de bulbo (como la vesícula biliar y la vejiga), la orientación muscular no está bien definida. Los haces musculares que se observan en los cortes histológicos de rutina parecen estar dispuestos de forma aleatoria. Durante la contracción uterina, las tres capas del miometrio actúan juntas, como un sincitio funcional, para expulsar el contenido luminal a través de un orificio estrecho.

En un útero no gestante, las células musculares lisas miden unos 50 µm de longitud. Durante el embarazo, el útero experimenta un enorme aumento de tamaño. El crecimiento es causado, en primer lugar, por la hipertrofia de las células musculares lisas existentes que pueden alcanzar una longitud de más de 500 µm; en segundo lugar, por el desarrollo de fibras nuevas a través de la división de células musculares existentes y la diferenciación de células mesenquimatosas indiferenciadas. La cantidad de tejido conjuntivo también se incrementa. A medida que progresa el **embarazo**, la pared uterina se torna cada vez más delgada conforme se estira debido

al crecimiento del feto. Después del parto, aunque algunas fibras musculares se degeneran, el útero vuelve casi a su tamaño original. El colágeno producido durante el embarazo para estirar el miometrio es degradado enzimáticamente por las mismas células que lo secretaron. La cavidad uterina se mantiene más grande y la pared muscular más gruesa que antes del embarazo.

Comparado con el cuerpo del útero, el cuello uterino posee más tejido conjuntivo y menos músculo liso. Las fibras elásticas son abundantes en el cuello uterino; sin embargo, en el cuerpo del útero solo se encuentran en cantidades apreciables en la capa externa del miometrio.

Durante un ciclo menstrual, el endometrio prolifera y después se degenera.

A lo largo de la vida fértil de la mujer, el **endometrio experimenta cambios cíclicos mensuales** que lo preparan para la implantación del embrión y los acontecimientos subsecuentes en el desarrollo embrionario y fetal. Los cambios en la actividad secretora del endometrio durante el ciclo están relacionados con la maduración de los folículos ováricos (cuadro 23-3). El final de cada ciclo se caracteriza por la destrucción y el desprendimientos parciales del endometrio, que se acompañan de hemorragia desde los vasos de la mucosa. La eliminación de sangre y restos de tejido por la vagina, que suele durar 3-5 días, se conoce como ***menstruación*** o ***flujo menstrual***. Por definición, el **ciclo menstrual** comienza el día que inicia la menstruación.

Durante la vida fértil de la mujer, el endometrio está compuesto por dos capas o zonas que se diferencian en estructura y función (fig. 23-17 y lám. 96, p. 928):

- El **estrato** o **capa funcional** es la porción gruesa del endometrio que se desprende durante la menstruación.
- El **estrato** o **capa basal** se retiene durante la menstruación y sirve como fuente para la regeneración del estrato funcional.

El estrato funcional es la capa que prolifera y después se degenera durante el ciclo menstrual.

Durante las **fases del ciclo menstrual**, el espesor del endometrio varía de 1 a 6 mm. Está revestido por un epitelio cilíndrico simple con una mezcla de células secretoras y ciliadas. El epitelio superficial se invagina en la lámina propia subyacente, el **estroma**

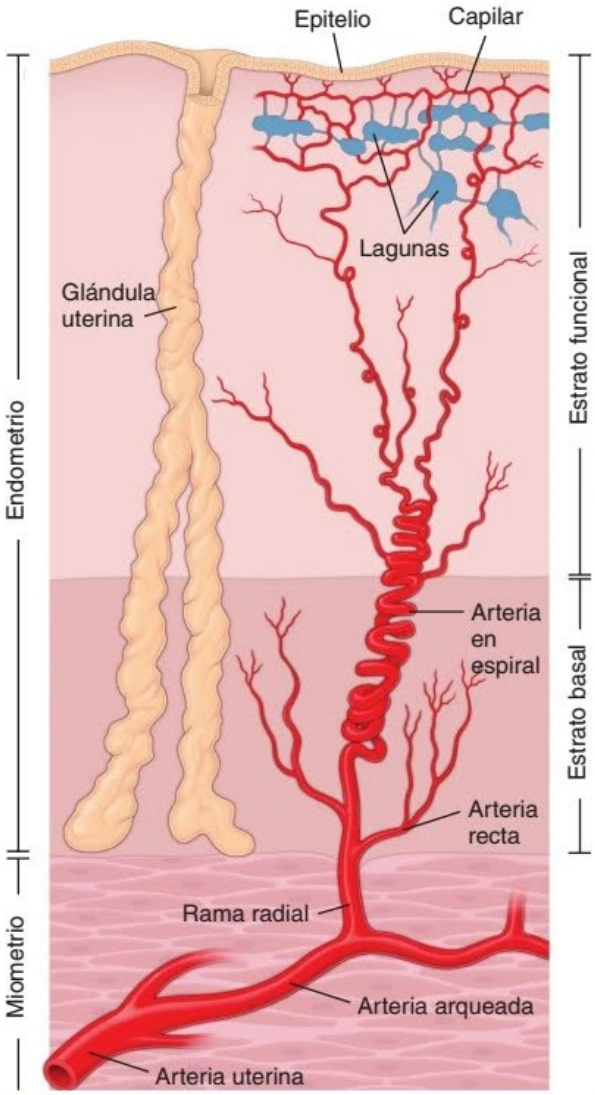

FIGURA 23-17. Diagrama de la irrigación arterial al endometrio del útero. Las dos capas del endometrio, el estrato basal y el estrato funcional, son irrigadas por ramas de la arteria uterina. Las arterias en espiral localizadas en el límite entre estas dos capas se degeneran y regeneran durante el ciclo menstrual por la acción de los estrógenos y la progesterona (basado en: Weiss L, ed. Cell and Tissue Biology: A Textbook of Histology, 6th ed. Baltimore: Urban & Schwarzenberg, 1988).

CUADRO 23-3

CONSIDERACIONES FUNCIONALES: RESUMEN DE LA REGULACIÓN HORMONAL DEL CICLO OVÁRICO

Durante cada **ciclo menstrual**, el ovario experimenta cambios cíclicos que incluyen dos fases:

- Fase folicular
- Fase luteínica

La ovulación ocurre entre estas dos fases (fig. C23-3-1).

La **fase folicular** se inicia con el desarrollo de una pequeña cantidad de folículos primarios (10-20) por la acción de la FSH y la LH. La selección de los folículos dominantes ocurre entre los días 5 y 7 del ciclo menstrual. Durante los primeros 8-10 días del ciclo, la FSH es la principal hormona que influye sobre el crecimiento de los folículos. Estimula las células granulosas y las de la teca que comienzan a secretar hormonas esteroideas, sobre todo estrógenos, hacia la luz folicular. A medida que se incrementa la producción de estrógenos en el folículo dominante, la secreción de FSH es inhibida por un mecanismo de retroalimentación negativa de la hipófisis. Los estrógenos continúan acumulándose en la luz folicular y finalmente alcanzan una concentración que independiza al folículo de la FSH para la continuación de su crecimiento y desarrollo.

Al final de la fase folicular, antes de la ovulación, la concentración de progesterona comienza a aumentar por efecto de la

CUADRO 23-3

CONSIDERACIONES FUNCIONALES: RESUMEN DE LA REGULACIÓN HORMONAL DEL CICLO OVÁRICO

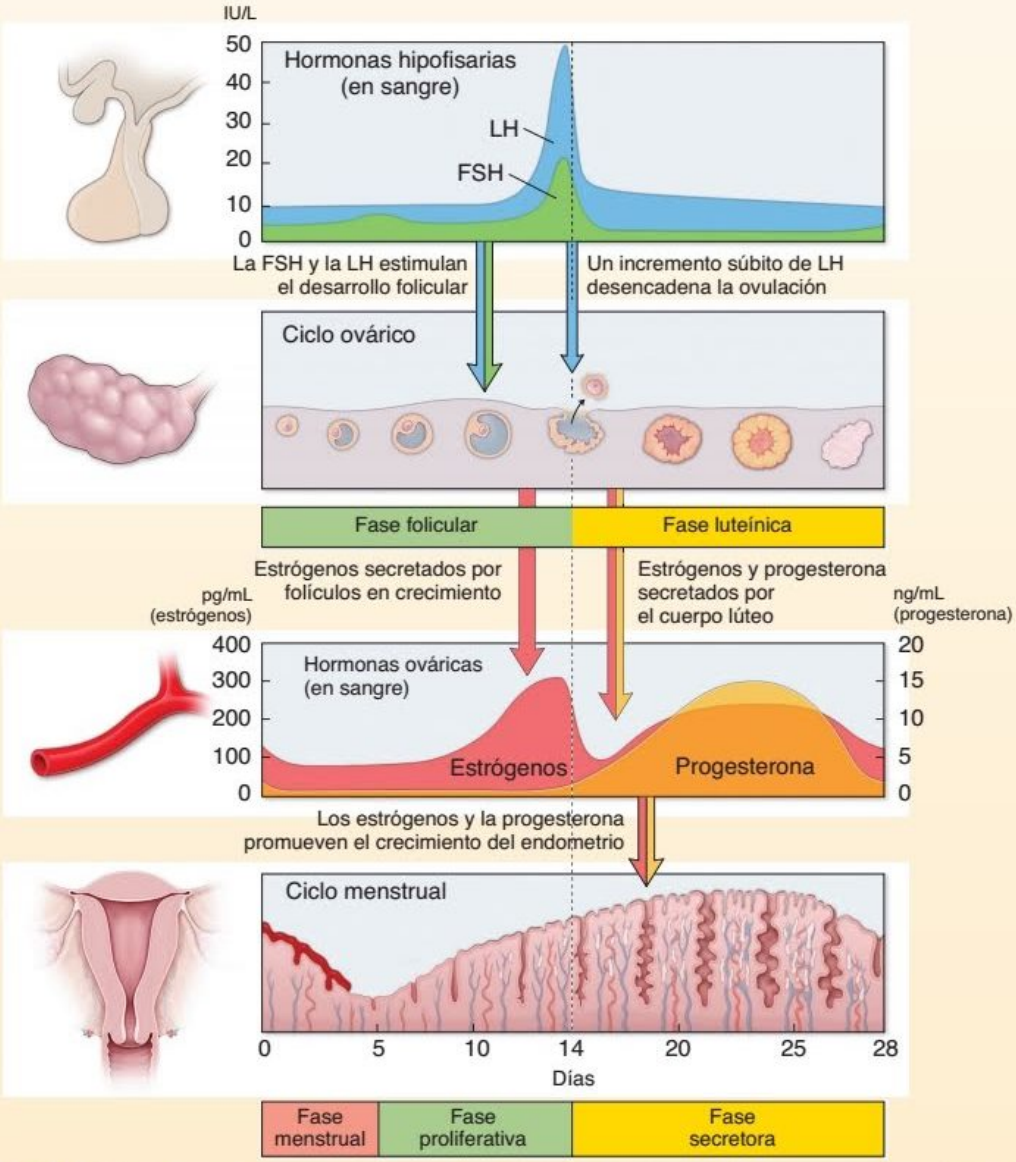

FIGURA C23-3-1. Relación entre los acontecimientos morfológicos y fisiológicos de un ciclo menstrual. En el diagrama se ilustra la relación de los cambios morfológicos en el endometrio y el ovario con la concentración sanguínea de las hormonas hipofisarias y ováricas durante el ciclo menstrual. Las hormonas hipofisarias y ováricas, así como sus concentraciones plasmáticas, están indicadas en unidades arbitrarias. *FSH*, hormona foliculoestimulante (folitropina); *LH*, hormona luteinizante (lutropina).

LH. La cantidad de estrógenos en la circulación inhibe la producción adicional de FSH por la adenohipófisis. La ovulación es inducida por un aumento repentino de la concentración de LH, que ocurre de forma concomitante con un incremento menor en la concentración de FSH. La expulsión del ovocito se produce unas 34-36 h después del inicio del aumento de la LH o alrededor de 10-12 h posteriores al incremento máximo de esta hormona.

La **fase lútea** se inicia justo después de la ovulación, mientras que las células granulosas y de la teca del folículo roto experimentan una rápida transformación morfológica para formar el cuerpo lúteo. El cuerpo lúteo secreta estrógenos y grandes cantidades de progesterona. Por la acción de ambas hormonas, pero sobre todo de la progesterona, el endometrio inicia su fase secretora, que es indispensable para que el útero esté preparado para la implantación en caso de que el óvulo sea fecundado. La LH parece tener a su cargo el desarrollo y el mantenimiento del cuerpo lúteo durante el ciclo menstrual. Si no ocurre la fecundación, el cuerpo lúteo se degenera en unos pocos días a medida que disminuyen las concentraciones hormonales. En caso de haber fecundación, el cuerpo lúteo se mantiene y continúa secretando progesterona y estrógenos. La hCG, que inicialmente es sintetizada por el embrión y más tarde por la placenta, estimula el cuerpo lúteo y es responsable de su mantenimiento durante el embarazo.

endometrial, para formar las glándulas uterinas. Estas glándulas tubulares simples, que contienen menos células ciliadas, a veces se ramifican en la parte más profunda del endometrio. El estroma endometrial, que parece un mesénquima, es muy celular y contiene abundante sustancia fundamental intercelular. Al igual que en la trompa uterina, en este sitio no hay una submucosa que separe el endometrio del miometrio.

La vasculatura del endometrio también prolifera y después se degenera en cada ciclo menstrual.

El endometrio contiene un sistema singular de vasos sanguíneos (*véase* fig. 23-17). La arteria uterina emite entre 6 y 10 arterias arqueadas que se anastomosan en el miometrio. Las ramas de estas arterias, las **arterias radiales**, ingresan en la capa basal del endometrio, donde originan pequeñas arterias rectas que irrigan esta área. La rama principal de la arteria radial continúa su trayecto hacia arriba mientras se espiraliza. Por ello, se le conoce como ***arteria en espiral***. Las arterias en espiral emiten muchas arteriolas que con frecuencia se anastomosan y forman un lecho capilar extenso. El lecho capilar incluye segmentos dilatados de paredes delgadas que se denominan ***lagunas***. Las lagunas también pueden formar parte del sistema venoso que drena el endometrio. Las arterias rectas y la porción proximal de las arterias en espiral no se modifican durante el ciclo menstrual. La porción distal de las arterias en espiral, bajo la influencia de los estrógenos y la progesterona, experimenta una degeneración y regeneración con cada ciclo menstrual.

Cambios cíclicos durante el ciclo menstrual

Los cambios cíclicos del endometrio durante el ciclo menstrual están representados por las fases proliferativa, secretora y menstrual.

El **ciclo menstrual** es un espectro continuo de etapas evolutivas en la capa funcional del endometrio. En última instancia, es controlado por las gonadotropinas secretadas por la porción distal de la hipófisis, que regula las secreciones esteroideas del ovario. Por lo general, el ciclo se repite cada 28 días, durante los cuales el endometrio atraviesa una secuencia de cambios morfológicos y funcionales. Es conveniente describir el ciclo en tres fases sucesivas:

- La **fase proliferativa** ocurre al mismo tiempo que la maduración folicular y se ve afectada por la secreción de los estrógenos ováricos.
- La **fase secretora** coincide con la actividad funcional del cuerpo lúteo y resulta afectada principalmente por la secreción de la progesterona.
- La **fase menstrual** comienza cuando la producción hormonal del ovario disminuye con la degeneración del cuerpo lúteo (*véase* cuadro 23-3).

Las fases son parte de un proceso continuo y no hay una separación abrupta entre ellas.

La fase proliferativa del ciclo menstrual es regulada por los estrógenos.

Al final de la fase menstrual, el endometrio está compuesto por una banda delgada de tejido conjuntivo, de más o menos 1 mm de espesor, que contiene las porciones basales de las glándulas uterinas y las porciones inferiores de las arterias en espiral (*véase* fig. 23-17). Esta capa es el estrato basal; la capa desprendida era el estrato funcional. La **fase proliferativa** se inicia por **acción de los estrógenos**. Las células del estroma, endoteliales y epiteliales en el estrato basal proliferan con rapidez y pueden observarse los siguientes cambios:

- Las células epiteliales en la porción basal de las glándulas reconstituyen las glándulas y migran para cubrir la superficie endometrial desnuda.
- Las células del estroma proliferan y secretan colágeno y sustancia fundamental.
- Las arterias en espiral se alargan a medida que se restablece el endometrio; estas arterias están apenas contorneadas y no se extienden hasta el tercio superior del endometrio.

La fase proliferativa continúa hasta un día después de la ovulación, que ocurre alrededor del día 14 en un ciclo de 28 días. Al final de esta fase, el endometrio ha alcanzado un espesor de casi 3 mm. Las glándulas tienen una luz estrecha y son relativamente rectas porque tienen una apariencia un poco ondulada (fig. 23-18a). En la región basal de las células epiteliales existe una acumulación de glucógeno. En las muestras histológicas de rutina, la extracción del glucógeno durante la técnica de preparación ocasiona que el citoplasma celular basal aparezca vacío.

La fase secretora del ciclo menstrual es regulada por la progesterona.

Por **efecto de la progesterona**, 1 o 2 días después de la ovulación ocurren cambios notorios en el estrato funcional. El endometrio se torna edematoso y finalmente puede alcanzar un espesor de 5-6 mm. Las glándulas crecen, adquieren un aspecto dentado y su luz se distiende a medida que se llena de productos de secreción (fig. 23-18b). El líquido mucoide producido por el epitelio glandular es rico en sustancias nutritivas, en particular glucógeno, que son necesarias para sustentar el desarrollo en caso de que suceda la implantación. Ahora, las mitosis son poco frecuentes. El crecimiento observado en esta etapa es consecuencia de la hipertrofia de las células epiteliales, el aumento de la vascularización y el edema del endometrio. Sin embargo, las arterias en espiral se alargan y se enrollan aún más. Se extienden casi hasta la superficie del endometrio (lám. 97, p. 930).

La acción secuencial de los estrógenos y la progesterona sobre las **células del estroma** permite su transformación en **células deciduales**. El estímulo para la transformación es la implantación del blastocisto. El resultado es la aparición de células grandes y pálidas con abundante glucógeno. Si bien se desconoce su función precisa, es claro que estas células proveen un medio favorable para la nutrición del embrión y crean una capa especializada que facilita la separación de la placenta de la pared uterina después del parto.

La fase menstrual es causada por la disminución de la secreción ovárica de progesterona y estrógenos.

El **cuerpo lúteo** produce hormonas activamente durante unos 10 días si no ocurre la fecundación. Al disminuir con rapidez las concentraciones hormonales, surgen cambios en la irrigación del estrato funcional del endometrio. Al principio, las contracciones periódicas de las paredes de las arterias en espiral, que duran varias horas, causan **isquemia** en el **estrato funcional**. Las glándulas detienen su secreción y el endometrio reduce su espesor conforme el estroma se torna menos edematoso. Después de unos 2 días, los períodos prolongados de contracción arterial, con pocos momentos de permeabilidad, provocan la disgregación del epitelio de revestimiento superficial y la rotura de los vasos sanguíneos. Cuando las arterias en espiral se ocluyen, la sangre fluye hacia el estrato basal,

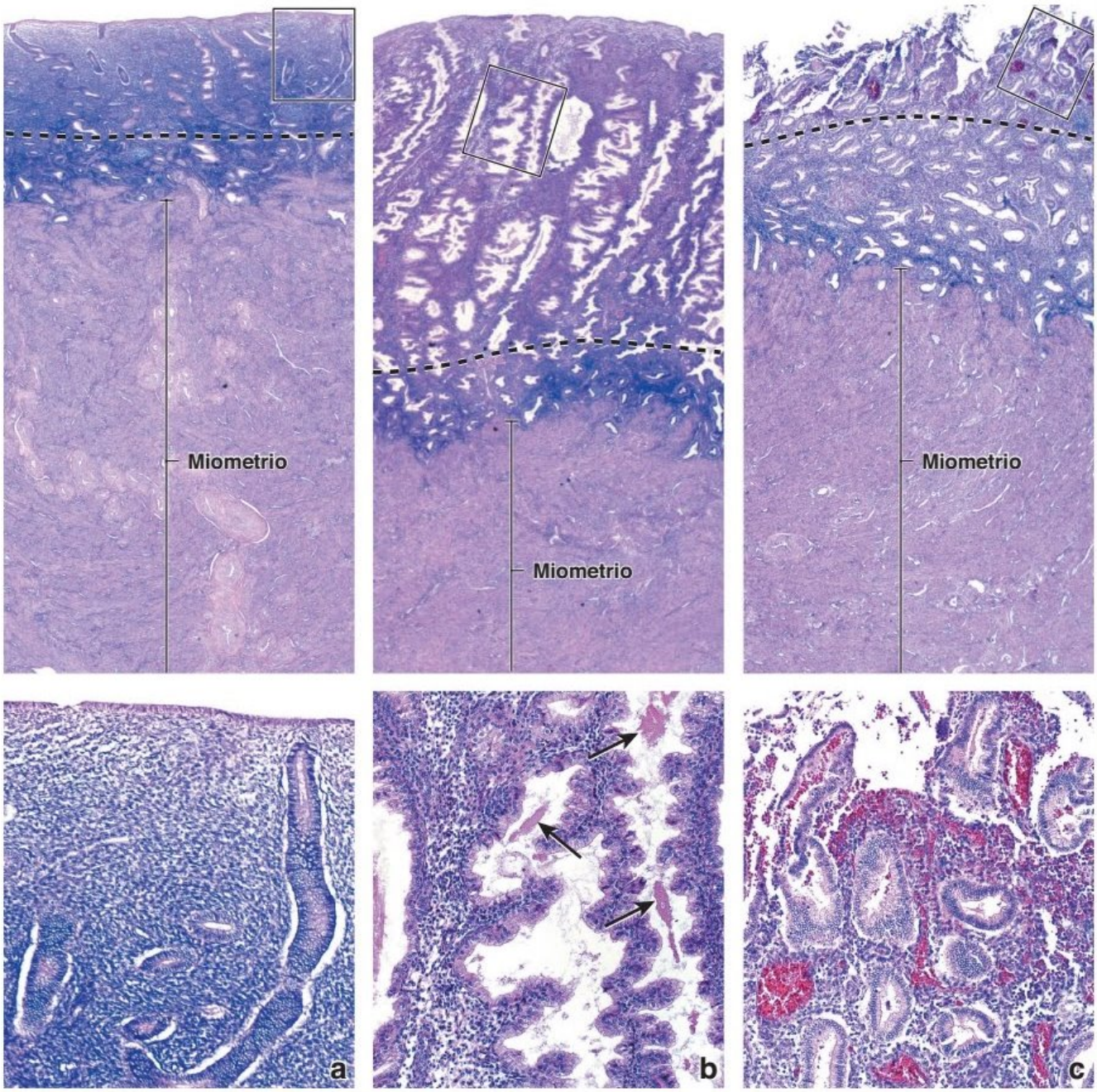

FIGURA 23-18. Microfotografía del revestimiento uterino en las fases proliferativa, secretora y menstrual del ciclo menstrual. a. En el *panel superior* se muestra el endometrio en la fase proliferativa del ciclo. Durante esta fase, el estrato funcional (separado del estrato basal por la *línea discontinua*) aumenta mucho su espesor. 15×. En el *panel inferior* se muestran, con mayor aumento, las glándulas endometriales que se extienden desde el estrato basal hacia la superficie. 55×. **b.** En el *panel superior* se presenta el endometrio en la fase secretora del ciclo. Las glándulas han adquirido un aspecto tortuoso (dentado) a medida que el endometrio aumenta aún más su espesor. El estrato basal (debajo de la *línea discontinua*) exhibe cambios menos drásticos en su morfología. 20×. En el *panel inferior* aparecen las glándulas uterinas que se han seccionado en un plano cercano al de sus ejes longitudinales. Nótense la forma de sacacorchos de las glándulas y la secreción mucosa (*flechas*). 60×. **c.** En el *panel superior* se observa el estrato funcional (por arriba de la *línea discontinua*). Gran parte del estrato funcional se ha degenerado y desprendido. 15×. En el *panel inferior* se muestran la sangre extravasada y la necrosis del estrato funcional. 55×.

pero no hacia el estrato funcional. El flujo menstrual está compuesto por sangre, líquido uterino y células epiteliales y del estroma que se han desprendido del estrato funcional. A medida que los fragmentos de tejido se desprenden del endometrio, los extremos desgarrados de las venas, las arterias y las glándulas quedan expuestos (fig. 23-18c). El desprendimiento continúa hasta que solo queda el estrato basal. La coagulación de la sangre está inhibida durante este período de flujo menstrual. El flujo arterial sanguíneo está restringido, excepto por los breves períodos de relajación de las paredes de las arterias en espiral. La sangre sale continuamente desde los extremos abiertos de las venas. Por lo general, el período de **flujo menstrual** dura alrededor de 5 días. La pérdida promedio de sangre durante la fase

menstrual es de 35-50 mL. El flujo sanguíneo a través de las arterias rectas mantiene irrigado el estrato basal.

Como ya se mencionó, este proceso es cíclico. En la figura C23-3-1 del cuadro 23-3 se ilustra un solo ciclo endometrial. Si no hay fecundación, el cese de la hemorragia acompaña el crecimiento y la maduración de nuevos folículos ováricos. A medida que comienza la fase proliferativa del ciclo siguiente, las células epiteliales proliferan con rapidez y migran para restaurar el epitelio de revestimiento.

Si no hay ovulación (**ciclo anovulatorio**), no se forma el cuerpo lúteo y, por ende, no se produce progesterona. En ausencia de progesterona, el endometrio no avanza a la fase secretora y continúa en la fase proliferativa hasta la menstruación. En los casos de **infertilidad**, las biopsias endometriales son de utilidad para diagnosticar estos **ciclos anovulatorios**, así como otras alteraciones del ovario y el endometrio.

Implantación

Si se producen la fecundación y la implantación, la fase menstrual del ciclo se reemplaza por una fase grávida.

Si hay fecundación y la subsecuente **implantación**, la involución del endometrio se retrasa hasta después del parto. A medida que el blastocisto se incrusta en la mucosa uterina al inicio de la segunda semana, las células en el corion de la placenta en desarrollo comienzan a secretar **hCG** y otras luteotropinas. Estas hormonas mantienen el cuerpo lúteo y lo estimulan para que continúe la producción de progesterona y estrógenos. Así se impide la involución del endometrio y este sigue desarrollándose durante las primeras semanas de la gestación.

La implantación es el proceso mediante el cual un blastocisto se instala en el endometrio.

El **óvulo humano fecundado** (**cigoto**) experimenta una serie de cambios mientras atraviesa la trompa uterina y llega a la cavidad del útero; estos lo preparan para su implantación en la mucosa uterina. Desde el comienzo, el embrión en desarrollo inicia un intercambio bioquímico con la madre gestante, indispensable para su subsecuente implantación y desarrollo. Poco después de la fecundación, el embrión viable secreta el **factor de preimplantación** (**PIF**, ***preimplantation factor***), un polipéptido de 15 aminoácidos (MVRIKPGSANKPSDD) específico del embrión que promueve su adhesión al endometrio. En el momento de la implantación, el PIF estimula la proliferación y la invasión del trofoblasto en la decidua basal (*véase* p. 899).

El cigoto se escinde y después experimenta una serie de divisiones mitóticas, sin crecimiento celular, cuya consecuencia es un aumento rápido de la cantidad de células en el embrión. Al principio, el embrión se encuentra bajo el control de macromoléculas maternas de información que ya se han acumulado en el citoplasma del óvulo durante la ovogénesis. El desarrollo ulterior depende de la activación del genoma embrionario, que codifica diversos factores de crecimiento, componentes de unión celular y otras macromoléculas necesarias para la evolución normal a la etapa de blastocisto. La masa celular que resulta de la serie de divisiones mitóticas se conoce como ***mórula*** (*lat. morum, mora*) y las células individuales son los ***blastómeros***. Durante el tercer día posterior a la fecundación, la mórula (que ha alcanzado una etapa de 12-16 células y continúa rodeada por la zona pelúcida) ingresa en la cavidad uterina. La mórula permanece libre en el útero alrededor de un día mientras continúan sus divisiones celulares y su desarrollo. El embrión inicial da origen a un blastocisto, una esfera celular hueca con un cúmulo de células localizado en su centro. Este **macizo celular interno** origina los tejidos del embrión propiamente dicho, mientras que la capa de células periféricas, el **macizo celular externo**, forma el trofoblasto y, después, la placenta (fig. 23-19).

Durante este proceso entra líquido a través de la zona pelúcida y forma una cavidad llena de líquido, la **cavidad del blastocisto**. Este fenómeno define el comienzo de la etapa del **blastocisto**. Conforme el blastocisto permanece libre en la luz uterina durante uno o dos días y experimenta divisiones mitóticas adicionales, la zona pelúcida desaparece. El macizo celular externo ahora se llama ***trofoblasto*** y el macizo celular interno se denomina ***embrioblasto***.

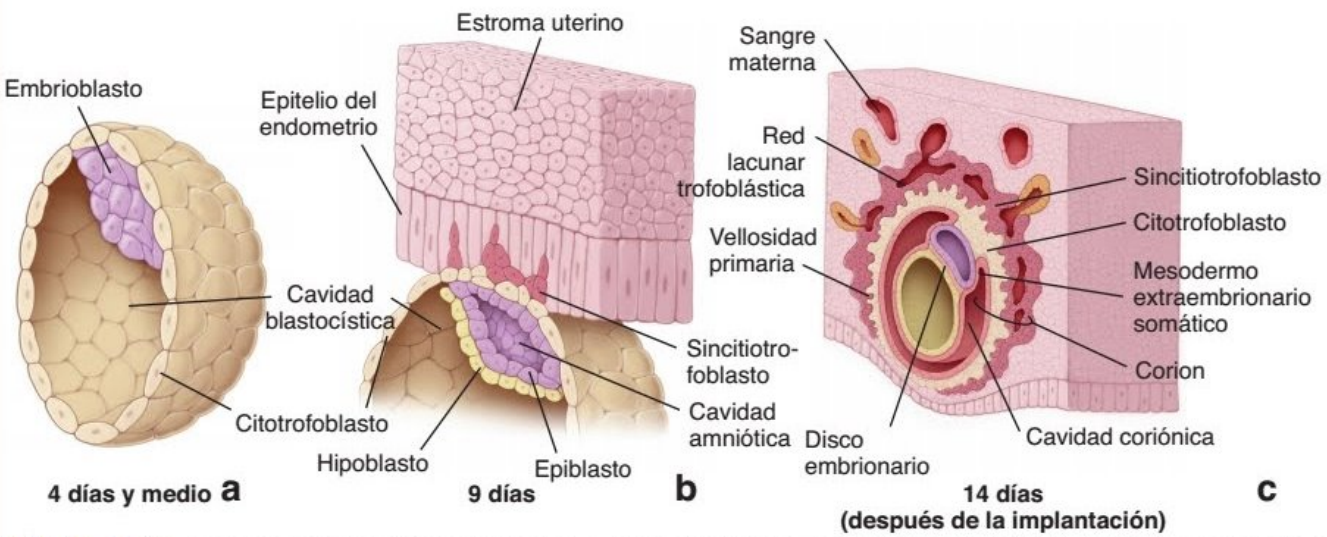

FIGURA 23-19. Diagrama de blastocistos seccionados. a. Blastocisto humano de alrededor de 4.5 días de desarrollo que muestra la formación del macizo celular interno. **b.** Blastocisto de simio de alrededor de 9 días de desarrollo. Las células trofoblásticas del blastocisto de simio han comenzado a invadir las células epiteliales del endometrio. En los humanos, los blastocistos comienzan a invadir el endometrio cerca del quinto o sexto día de desarrollo. **c.** Blastocisto humano alrededor del día 14 después de la implantación. En esta etapa, las células del citotrofoblasto se han diferenciado en sincitiotrofoblastos y citotrofoblastos.

La implantación ocurre durante un período breve conocido como *ventana de implantación*.

La adherencia del blastocisto al epitelio endometrial ocurre durante la **ventana de implantación**, período durante el cual el útero es receptivo a la implantación del blastocisto. Este período breve es generado por una serie de acciones programadas por la progesterona y los estrógenos sobre el endometrio. Los **fármacos antiprogesterona**, como la mifepristona (RU-486) y sus derivados, compiten por sus receptores en el epitelio endometrial y, así, bloquean la unión de las hormonas. La imposibilidad para que la progesterona acceda a sus receptores impide la implantación, de manera que se cierra eficientemente la ventana de implantación. En los humanos, la ventana de implantación comienza el día 6 después de la secreción máxima de LH y se completa alrededor del día 10.

A medida que las **células trofoblásticas** entran en contacto con la pared uterina sobre el polo del embrioblasto, el trofoblasto prolifera con rapidez y comienza a invadir el endometrio. El **trofoblasto** que incursiona se diferencia en un citotrofoblasto y un sincitiotrofoblasto:

- El **citotrofoblasto** es una capa celular interna, mitóticamente activa. Esta capa produce células que se fusionan con el sincitiotrofoblasto, que es la capa erosiva externa. La fusión del citotrofoblasto con el sincitiotrofoblasto multinucleado que le rodea puede desencadenarse por medio de apoptosis (muerte celular programada).
- El **sincitiotrofoblasto** no es mitóticamente activo y consiste en una masa citoplasmática multinucleada. Invade activamente el epitelio del endometrio, así como su estroma subyacente.

Por la actividad del trofoblasto, el blastocisto queda totalmente sumergido en el endometrio hacia el undécimo día del desarrollo (las evoluciones posteriores del sincitiotrofoblasto y del citotrofoblasto se describen en la sección sobre la placenta).

El sincitiotrofoblasto posee complejos de Golgi bien desarrollados, REL y RER abundantes, muchas mitocondrias y una cantidad bastante grande de inclusiones lipídicas. Estas características son congruentes con la función secretora de progesterona, estrógenos, hCG y coriomamotropina (lactógeno) que cumple esta capa. Los resultados de estudios recientes indican que las células del citotrofoblasto también pueden ser una fuente de hormonas esteroideas y de hCG.

Después de la implantación, el endometrio experimenta la decidualización.

Durante el embarazo, la porción del **endometrio** que experimenta cambios morfológicos se denomina ***decidua*** o ***membrana caduca*** (***decidua graviditas***). Como su nombre lo indica, esta capa se desprende con la placenta al momento del parto. La decidua incluye a todo el endometrio, excepto su capa más profunda. Durante el **proceso de decidualización**, que generalmente dura 8-10 días, las células del estroma se diferencian en **células deciduales** (redondas y grandes) en respuesta a las concentraciones elevadas de progesterona (*véase* p. 896). Las glándulas uterinas aumentan de tamaño y se vuelven más tortuosas durante la primera parte del embarazo, después se adelgazan y aplanan conforme el feto en desarrollo va ocupando toda la luz uterina.

Según su relación con el sitio de implantación, se identifican **tres regiones diferentes de la decidua** (fig. 23-20):

- La **decidua basal** es la porción del endometrio subyacente al sitio de implantación.
- La **decidua capsular** es una porción delgada del endometrio que está entre el sitio de la implantación y la luz uterina.
- La **decidua parietal** comprende el resto del endometrio en el útero.

Hacia el final del tercer mes, el feto ha crecido hasta el punto en que la decidua capsular se fusiona con la decidua parietal de la pared opuesta, de tal manera que la cavidad uterina se oblitera.

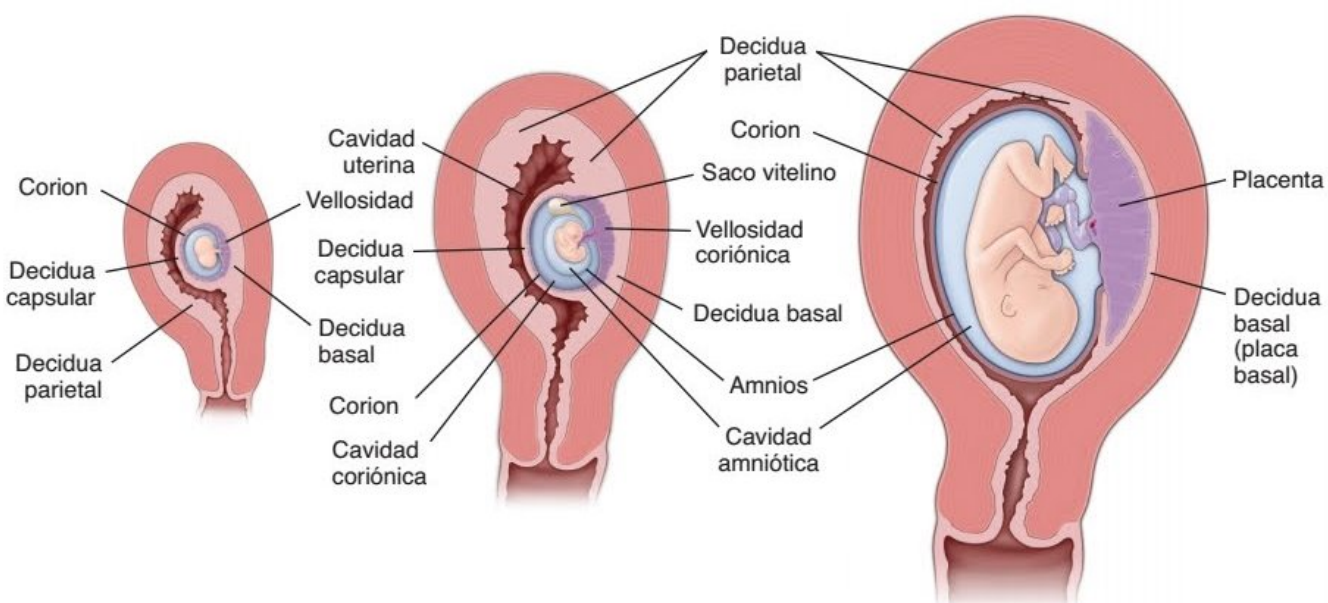

FIGURA 23-20. Desarrollo de la placenta. En estos diagramas se ilustra el crecimiento del útero durante la gestación humana y el desarrollo de la placenta y sus membranas. Nótese que existe una obliteración gradual de la luz uterina y desaparición de la decidua capsular a medida que se establece la placenta definitiva (modificado de: Williams J. Placenta circumvallata. Am J Obstet Gynecol 1927;13:1-16).

Alrededor del decimotercer día del desarrollo ya ha aparecido un espacio extraembrionario, la **cavidad coriónica** (*véase* fig. 23-19c). Las capas celulares que conforman el límite externo de esta cavidad (el sincitiotrofoblasto, el citotrofoblasto y el mesodermo extraembrionario somático) reciben la denominación colectiva de ***corion***. La membrana más interna que envuelve al embrión se denomina ***amnios*** (*véase* fig. 23-20).

Cuello uterino

El endometrio del cuello uterino difiere del resto del útero.

La **mucosa cervical** mide 2-3 mm de espesor y difiere mucho del resto del endometrio uterino porque contiene glándulas ramificadas grandes (fig. 23-21 y lám. 98, p. 932). También carece de arterias en espiral. La mucosa cervical experimenta pocos cambios en su espesor durante el ciclo menstrual y no se desprende durante la menstruación. Sin embargo, durante cada ciclo menstrual las **glándulas cervicales** tienen cambios funcionales importantes relacionados con el transporte del espermatozoide dentro del conducto cervicouterino. La cantidad y las propiedades del moco secretado por las células glandulares varían durante el ciclo menstrual por la acción de las hormonas ováricas. A la mitad del ciclo, la cantidad de moco producido se incrementa unas 10 veces. Este moco es menos viscoso y parece proporcionar un medio más favorable para la migración espermática. En otros momentos del ciclo menstrual, el moco cervical restringe el paso de los espermatozoides al útero. Por lo tanto, los mecanismos hormonales aseguran que la ovulación y los cambios en el moco cervical estén coordinados; las probabilidades de singamia aumentan si los espermatozoides recién eyaculados y el óvulo llegan de forma simultánea al sitio de fecundación en la trompa uterina.

El bloqueo de los orificios de salida de las glándulas mucosas provoca la retención de sus secreciones y la formación de dilataciones quísticas en la mucosa cervical denominadas ***quistes de Naboth***. Estos se desarrollan con frecuencia, pero son clínicamente importantes solo si se encuentran en gran cantidad y producen un marcado crecimiento del cuello uterino.

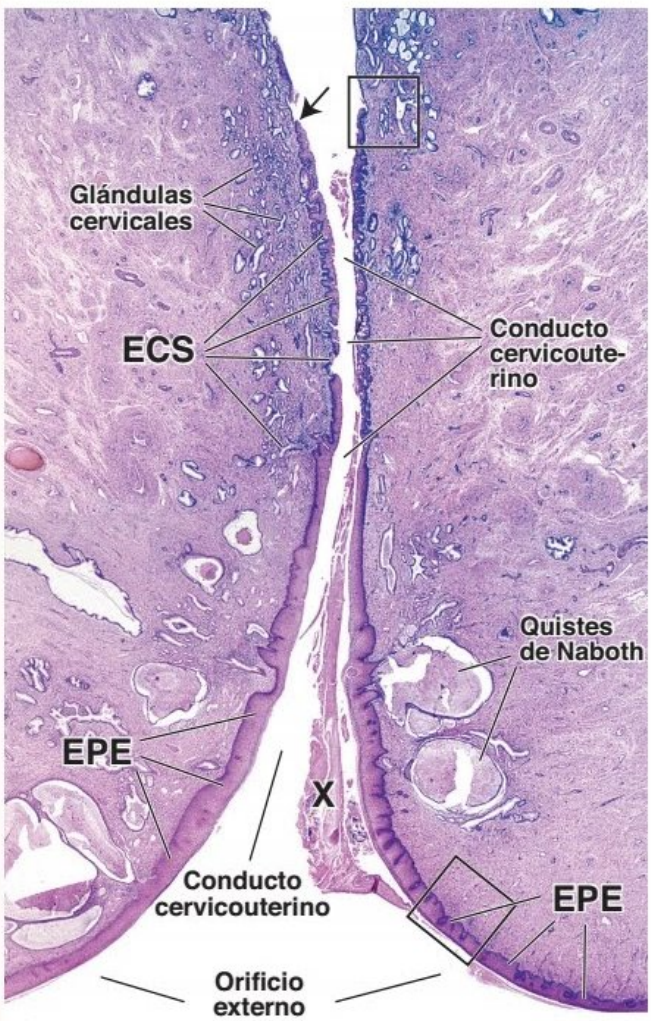

FIGURA 23-21. Microfotografía del cuello uterino humano. Esta muestra teñida con H&E proviene de una mujer posmenopáusica. Su porción inferior se proyecta en la parte superior de la vagina, donde el orificio externo conduce al útero a través del conducto cervicouterino. La superficie del cuello uterino está tapizada por un epitelio plano estratificado (*EPE*) que se continúa con el revestimiento epitelial de la vagina. A la altura de la entrada del conducto cervicouterino se produce una transición brusca entre el epitelio plano estratificado y el epitelio cilíndrico simple (*ECS*). En esta muestra, el epitelio estratificado se ha extendido dentro del conducto, un fenómeno que ocurre con el envejecimiento. A lo largo del conducto cervicouterino hay glándulas cervicales mucosecretoras. Se trata de glándulas tubulares simples ramificadas que se originan como invaginaciones del revestimiento epitelial del conducto. Con frecuencia, las glándulas se convierten en quistes de Naboth a causa de la retención de la secreción mucosa por el bloqueo de su orificio de salida. El material marcado con una *X* corresponde al moco secretado por las glándulas cervicales. 10×.

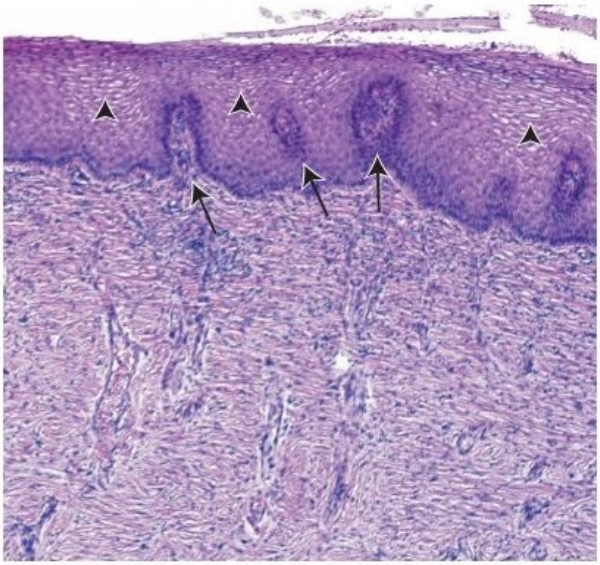

FIGURA 23-22. Epitelio plano estratificado del ectocérvix. El epitelio plano estratificado y el tejido conjuntivo fibroso subyacente, dentro del *rectángulo inferior* en la figura 23-21, se muestran aquí con un mayor aumento. Las células epiteliales más maduras tienen un citoplasma claro (*puntas de flecha*), un reflejo de su alto contenido de glucógeno. Además, obsérvense las papilas de tejido conjuntivo que sobresalen en el epitelio (*flechas*). La mayor parte del cuello uterino está formado por tejido conjuntivo fibroso y denso con relativamente poco músculo liso. 120×.

La zona de transformación es el sitio de transición entre el epitelio plano estratificado vaginal y el epitelio cilíndrico simple cervical.

La porción del cuello uterino que se proyecta en la vagina, la **porción vaginal** o **exocérvix**, está revestida por epitelio plano estratificado (fig. 23-22). En la **zona de transformación**, que en las mujeres en edad fértil se localiza justo fuera del **orificio externo**, ocurre una brusca transición entre el epitelio plano y el epitelio cilíndrico secretor de moco del **conducto cervicouterino**, el **endocérvix** (lám. 98, p. 932). Antes de la pubertad y después de la menopausia, la zona de transformación se encuentra dentro del conducto cervicouterino (fig. 23-23). Los **cambios metaplásicos** en esta zona de transformación constituyen las lesiones precancerosas del cuello

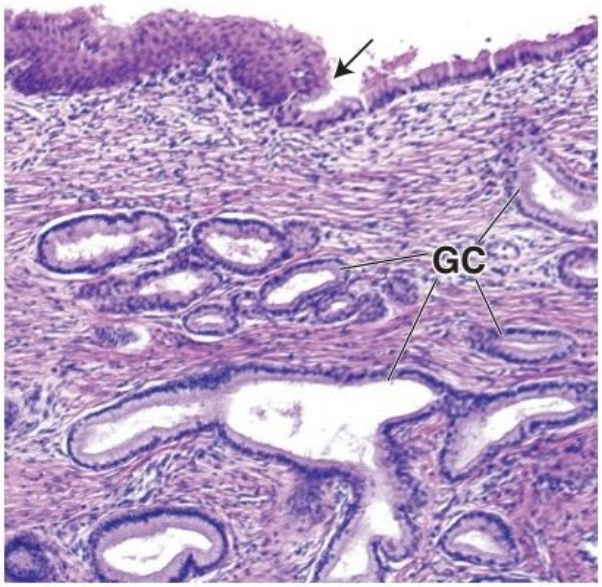

FIGURA 23-23. Zona de transformación del cuello uterino. Aquí se muestra con mayor aumento la unión escamocilíndrica que aparece dentro del *rectángulo superior* de la figura 23-21. Cabe destacar el cambio brusco desde un epitelio plano estratificado hasta uno cilíndrico simple (*flecha*). Las alteraciones neoplásicas que conducen al desarrollo del cáncer de cuello uterino suelen comenzar en esta zona de transformación. Dentro del tejido conjuntivo se encuentran las glándulas cervicales (*GC*) mucosecretoras, ramificadas, compuestas por un epitelio cilíndrico simple que es continuo con el revestimiento epitelial del conducto cervicouterino. 120×.

uterino. La metaplasia (*gr. meta, más allá; plassein, moldear, dar forma*) constituye una respuesta adaptativa y reversible a la lesión persistente del epitelio causada por infecciones crónicas. Se debe a la reprogramación de las células madre epiteliales que comienzan a diferenciarse en un linaje celular nuevo. Dentro del conducto cervicouterino (endocérvix) se manifiesta como un reemplazo del epitelio cilíndrico simple por epitelio plano estratificado totalmente maduro (fig. 23-24). Las células epiteliales cervicales se exfolian de manera constante hacia la vagina. Las muestras de células cervicales se pueden teñir y examinar por posibles cambios morfológicos (**prueba de Papanicoláu** [**Pap**]) o analizarse en busca de cepas de alto riesgo del virus del papiloma humano (VPH), la causa principal del cáncer cervicouterino. Estas pruebas se usan de manera rutinaria para detectar lesiones precancerosas y cancerosas del cuello uterino.

FIGURA 23-24. Epitelio plano estratificado metaplásico del conducto cervicouterino. En esta microfotografía se muestra un islote de epitelio plano estratificado totalmente maduro rodeado por un epitelio cilíndrico simple que generalmente se encuentra en el conducto cervicouterino. 450× (cortesía de la Dra. Fabiola Medeiros).

■ PLACENTA

El feto en desarrollo es mantenido por la placenta que deriva de tejidos fetales y maternos.

La placenta está compuesta por una porción fetal (formada por el corion) y una porción materna (formada por la decidua basal). Las dos porciones participan en el intercambio fisiológico de sustancias entre las circulaciones materna y fetal.

El **sistema circulatorio uteroplacentario** comienza a desarrollarse alrededor del día 9 después de la fecundación, con la aparición de espacios vasculares denominados ***lagunas trofoblásticas*** dentro del sincitiotrofoblasto. Los sinusoides maternos, que derivan de los capilares que hay en la porción materna de la placenta, se anastomosan con las lagunas trofoblásticas (fig. 23-25). La presión diferencial entre los vasos arteriales y venosos que se comunican con las lagunas establece un flujo direccional de las arterias a las venas para crear la circulación uteroplacentaria primitiva. Las vesículas pinocíticas abundantes en los sincitiotrofoblastos indican que hay una transferencia de nutrientes desde los vasos maternos hacia el embrión.

La proliferación del **citotrofoblasto**, el crecimiento del **mesodermo coriónico** y el desarrollo de vasos sanguíneos dan origen sucesivamente a las vellosidades coriónicas (fig. 23-26). Los cambios son los siguientes:

- Se forman **vellosidades coriónicas primarias** debido a la rápida proliferación del citotrofoblasto. Estas vellosidades envían cordones o aglomeraciones celulares al interior de las lagunas trofoblásticas llenas de sangre que hay en el sincitiotrofoblasto (fig. 23-27; *véase también* fig. 23-19b). Las vellosidades primarias aparecen entre los días 11 y 13 del desarrollo embrionario.
- Las **vellosidades coriónicas secundarias** están compuestas por un centro de mesénquima rodeado por una capa interna de citotrofoblasto y una capa externa de sincitiotrofoblasto (*véase* fig. 23-26). Aparecen alrededor del día 16, cuando las vellosidades coriónicas primarias son invadidas por tejido conjuntivo laxo del mesénquima coriónico. Estas vellosidades secundarias cubren toda la superficie del saco coriónico.
- Hacia el final de la tercera semana se forman **vellosidades coriónicas terciarias**, cuando en las vellosidades secundarias aparecen vasos sanguíneos que se han desarrollado en sus centros de tejido conjuntivo (*véanse* fig. 23-25b y lám. 100, p. 936).

A medida que se forman las vellosidades terciarias, las células del citotrofoblasto en las vellosidades continúan creciendo hacia afuera a través del sincitiotrofoblasto. Cuando llegan al endometrio materno, continúan la proliferación hacia los lados para entrar en contacto con cordones similares provenientes de vellosidades vecinas. Así, alrededor del sincitiotrofoblasto se forma una capa delgada de células del citotrofoblasto denominadas ***escudo trofoblástico***. El escudo trofoblástico solo se interrumpe en los sitios donde los vasos maternos se comunican con los espacios intervellosos.

Las vellosidades coriónicas forman continuamente brotes trofoblásticos durante todo el embarazo. Las vellosidades coriónicas pueden permanecer libres (**vellosidades flotantes**) en la cámara (o espacio) intervellosa o crecer en el lado materno de la placenta (placa basal) para formar las **vellosidades primarias** o **de anclaje**. El crecimiento futuro de la placenta se logra por el crecimiento intersticial del escudo trofoblástico. Durante el embarazo, las vellosidades maduran y reducen su diámetro. La capa de citotrofoblastos parece

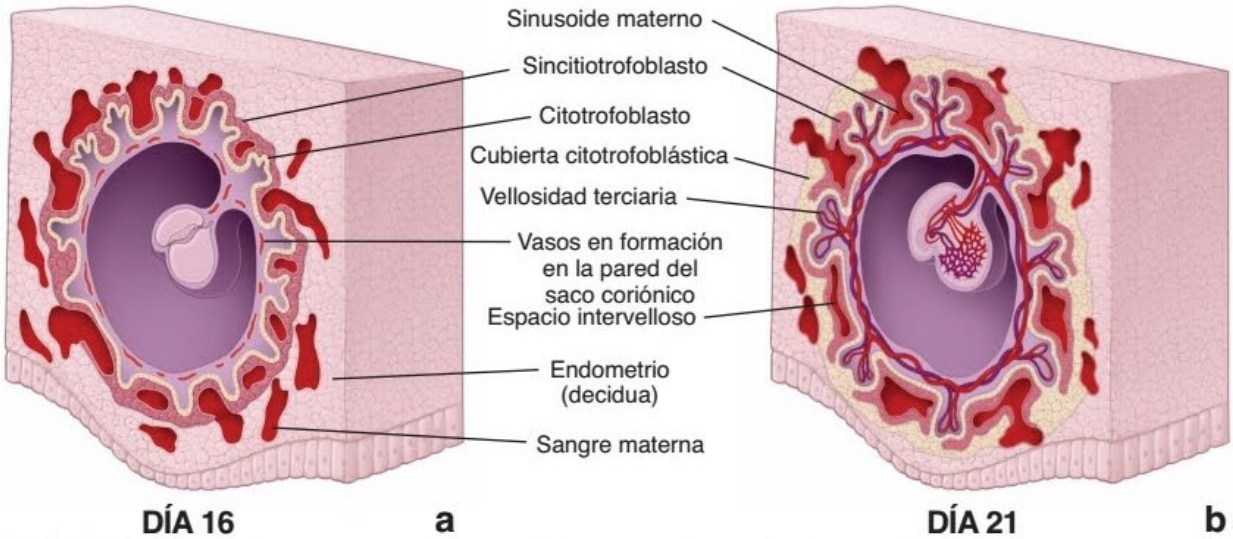

FIGURA 23-25. Diagrama de cortes a través de un embrión humano en desarrollo. a. En este diagrama se representa un saco coriónico y la placenta en el día 16 días de desarrollo. **b.** El mismo embrión a los 21 días de desarrollo. El diagrama ilustra la separación de los vasos sanguíneos fetales y maternos por la membrana placentaria, que está formada por el endotelio de los capilares, el mesénquima, los citotrofoblastos y el sincitiotrofoblasto.

hacerse discontinua y, en algunas regiones, los núcleos de los sincitiotrofoblastos se reúnen en racimos para formar **nodos sincitiales** dispersos de manera irregular (*véanse* fig. 23-26 y lám. 100, p. 936). La cantidad de nodos sincitiales se incrementa con la edad gestacional de la placenta y puede utilizarse para evaluar la **madurez de la vellosidad**. El aumento de los nodos sincitiales también está asociado con algunas afecciones como la **perfusión uteroplacentaria anómala**.

En el estroma de tejido conjuntivo de las vellosidades se reconocen varios tipos celulares: células mesenquimatosas, reticulares, fibroblastos, miofibroblastos, células musculares lisas y **células presentadoras de antígenos placentarias fetales** (macrófagos placentarios), que históricamente se conocen como ***células de Hofbauer*** (lám. 100, p. 936). Estas son macrófagos específicos de las vellosidades de origen fetal que participan en las reacciones inmunitarias innatas de la placenta. En respuesta a los antígenos, estas células proliferan y expresan una cantidad mayor de receptores superficiales específicos que reconocen y se unen a una variedad de patógenos. Al igual que otras células presentadoras de antígenos, si se estimulan, aumenta la cantidad de moléculas del complejo mayor de histocompatibilidad II (MHC II, *major histocompatibility complex II*) en su superficie. Son más frecuentes en la placenta joven. Las vacuolas de estas células contienen lípidos, glucosaminoglucanos y glucoproteínas. Algunos estudios en **placentas infectadas por el virus de inmunodefi-**

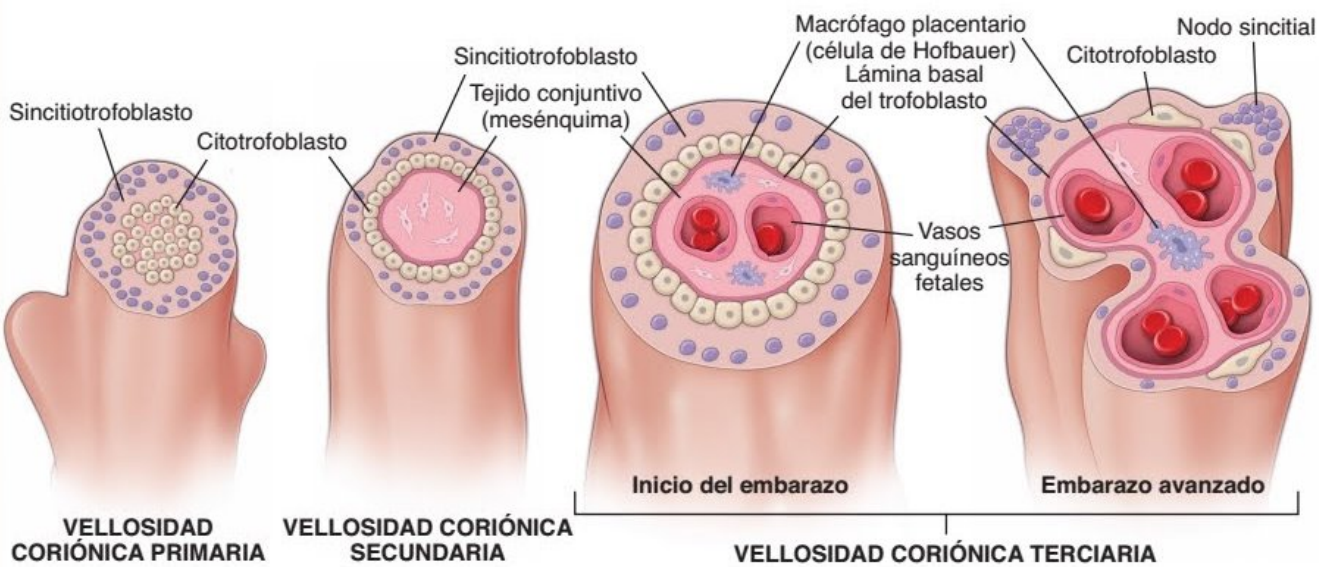

FIGURA 23-26. Diagrama de las vellosidades coriónicas en varias etapas del desarrollo. En este diagrama se muestran las etapas de desarrollo de una vellosidad coriónica. La vellosidad primaria corresponde a la primera etapa del desarrollo, en la cual el sincitiotrofoblasto y el citotrofoblasto forman extensiones digitiformes en la decidua materna. En la vellosidad coriónica secundaria, el tejido conjuntivo extraembrionario (mesénquima) crece en las vellosidades y es rodeado por una capa de citotrofoblasto. En la vellosidad coriónica terciaria, los vasos sanguíneos y las células de soporte se diferencian dentro del centro mesenquimatoso. Al inicio del embarazo, las vellosidades son grandes y edematosas, con pocos vasos sanguíneos rodeados por muchas células de tejido conjuntivo. Estas se encuentran cubiertas por una capa gruesa de sincitiotrofoblasto y una capa continua de células de citotrofoblasto. En el embarazo avanzado, la capa de citotrofoblastos parece ser discontinua y los núcleos de los sincitiotrofoblastos se agrupan para formar proyecciones irregularmente dispersas denominadas *nodos sincitiales*. En el centro del tejido conjuntivo hay más vasos sanguíneos fetales, que se tornan menos celulares y contienen menos macrófagos placentarios.

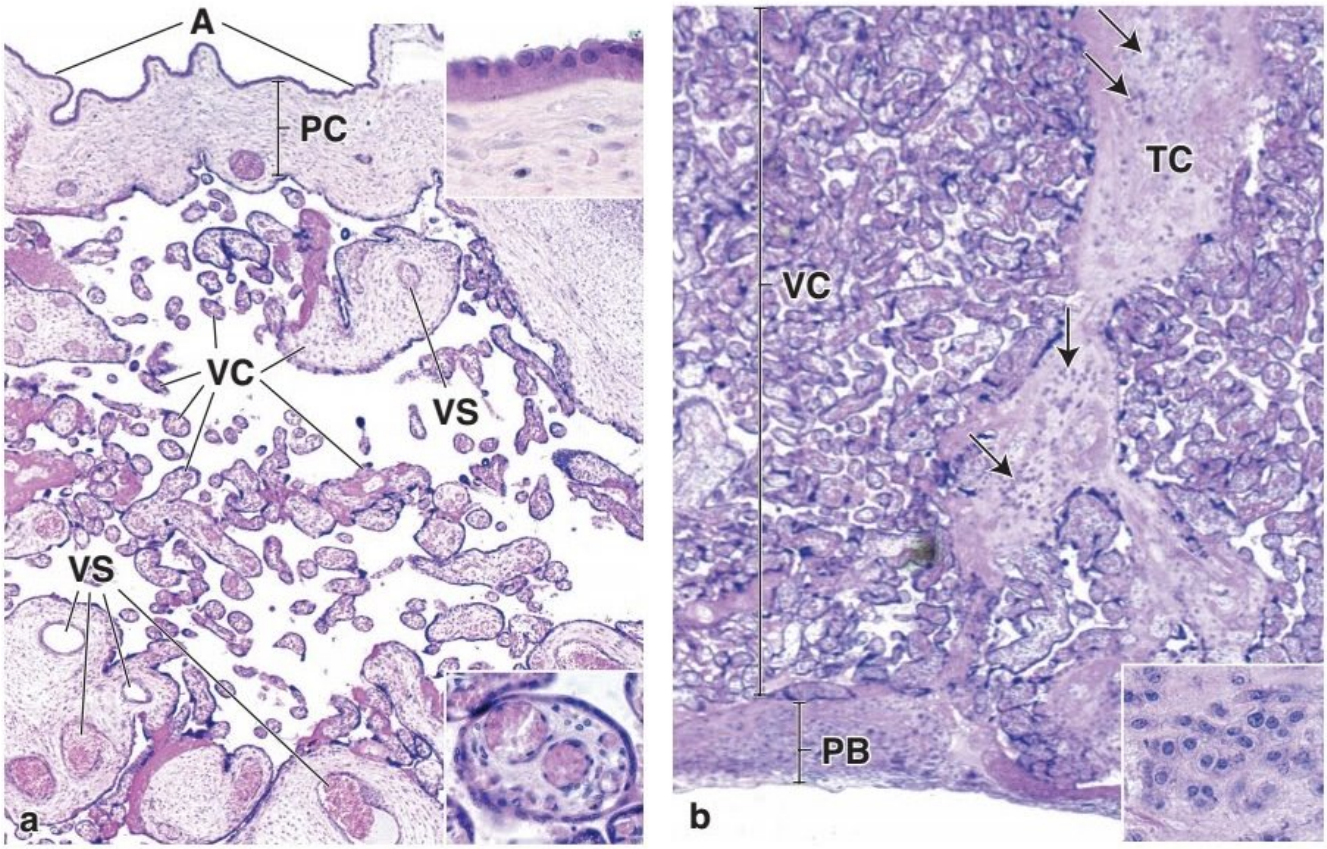

FIGURA 23-27. Microfotografía de una placenta humana. a. En esta muestra teñida con H&E aparecen la superficie amniótica (*A*), la placa coriónica (*PC*) y, por debajo, las siluetas de diversos tamaños de las vellosidades coriónicas (*VC*). Estas vellosidades surgen de la placa coriónica en la forma de troncos vellosos grandes que se ramifican en vellosidades cada vez más pequeñas. En las vellosidades más grandes son visibles sus vasos sanguíneos (*VS*). Las vellosidades más pequeñas contienen capilares en los que ocurre el intercambio de sustancias. 60×. **Recuadro superior.** Esta imagen muestra con mayor aumento el epitelio cúbico simple del amnios y el tejido conjuntivo subyacente. 200×. **Recuadro inferior.** Aquí se aprecia con mayor aumento el corte transversal de una vellosidad que contiene algunos vasos sanguíneos más grandes y una capa delgada de sincitiotrofoblasto superficial. 200×. **b.** En este corte teñido con H&E se observa el lado materno de la placenta. La placa basal (*PB*), la porción del útero a la que se fijan algunas vellosidades coriónicas (*VC*), se observa en la *parte inferior* de la microfotografía. También es visible un componente de tejido conjuntivo (*TC*) del estroma, parte de la placa basal a la que se unen numerosas vellosidades coriónicas. Dentro de la placa basal y el estroma del tejido conjuntivo hay racimos celulares, las células deciduales (*flechas*) que derivan de células de tejido conjuntivo. 60×. **Recuadro.** Células deciduales vistas con mayor aumento. 200×.

ciencia humana (VIH) indican que el virus se encuentra principalmente dentro de las células presentadoras de antígenos placentarias fetales y en el sincitiotrofoblasto.

En el inicio del desarrollo, los vasos sanguíneos de las vellosidades establecen comunicación con los vasos del embrión.

La sangre comienza a circular a través del sistema cardiovascular embrionario y las vellosidades alrededor de los 21 días. Los espacios intervellosos son el sitio de intercambio de sustancias nutritivas, productos e intermediarios metabólicos, así como desechos entre los sistemas circulatorios materno y fetal.

Durante las primeras 8 semanas, las vellosidades cubren toda la superficie coriónica; sin embargo, conforme el crecimiento continúa, las vellosidades en la decidua capsular comienzan a degenerarse y dejan una superficie relativamente avascular denominada ***corion liso***. Las vellosidades contiguas a la decidua basal aumentan en cantidad y tamaño con rapidez y se ramifican mucho. Esta región del corion, que es el componente fetal de la placenta, se denomina ***corion frondoso*** o ***velloso***. La capa de la placenta desde la cual se proyectan las vellosidades recibe el nombre de ***placa coriónica*** (lám. 99, p. 934).

Durante el período de rápido crecimiento del corion frondoso, alrededor del cuarto o quinto mes de gestación, la parte fetal de la placenta se divide por acción de los **tabiques placentarios (deciduales)** en 15-25 estructuras denominadas ***cotiledones***. Los tabiques placentarios con forma de cuña forman los límites de los cotiledones; dado que no se fusionan con la placa coriónica, la sangre materna puede circular con facilidad entre ellos. Los cotiledones aparecen como regiones abultadas en el lado materno de la placa basal.

La **decidua basal** forma una capa compacta que es el componente materno de la placenta (*véase* fig. 23-27). La **placa basal**, la parte más externa de la placenta que entra en contacto con la pared uterina, consta de tejidos embrionarios (escudo trofoblástico que contiene una capa delgada de sincitiotrofoblastos y citotrofoblastos) y tejidos maternos (decidua basal). Los vasos de esta parte del endometrio suministran sangre a los espacios intervellosos. Con muy pocas excepciones, la sangre materna y la sangre fetal no se mezclan.

La sangre fetal y la sangre materna están separadas por la barrera placentaria.

La separación de la sangre fetal y la sangre materna, conocida como ***barrera placentaria***, es mantenida principalmente por capas de tejido fetal (fig. 23-28). A partir del cuarto mes, estas capas se tornan muy delgadas para facilitar el intercambio de productos a través de ellas. El adelgazamiento de la pared de la vellosidad es causado en parte por la degeneración de la capa citotrofoblástica interna (*véase* fig. 23-27). Sin embargo, estudios recientes indican que si bien la capa citotrofoblástica se vuelve mucho más delgada, no se vuelve discontinua.

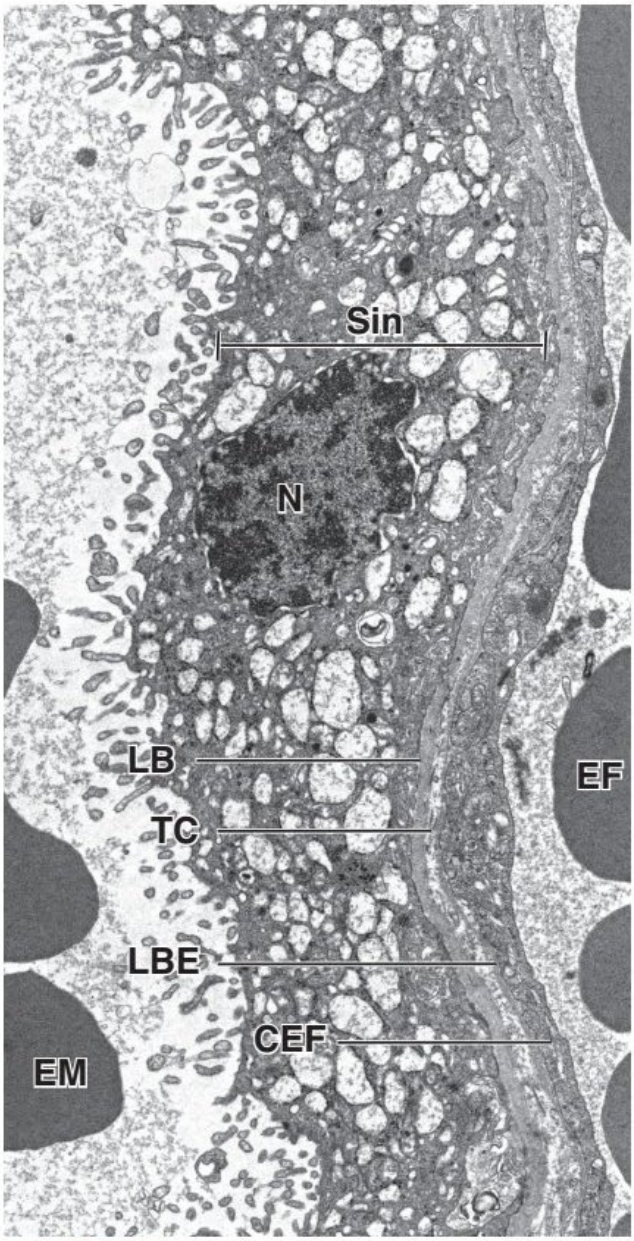

FIGURA 23-28. Barrera placentaria humana en el tercer trimestre de embarazo. En esta microfotografía electrónica de gran aumento se muestra la capa más delgada de una barrera placentaria desarrollada por completo (el corte no incluye las células del citotrofoblasto que forman una capa delgada [o discontinua] en la placenta humana). La luz de la cámara intervellosa que contiene eritrocitos maternos (*EM*; a la *izquierda*) está separada del espacio capilar fetal que contiene eritrocitos fetales (*EF*; a la *derecha*). La cámara intervellosa está revestida por sincitiotrofoblastos (*Sin*) multinucleados. Su superficie contiene microvellosidades que se proyectan en el espacio sanguíneo materno. El citoplasma del sincitiotrofoblasto contiene núcleos (*N*) múltiples y abundantes vesículas de transporte, REL, RER, mitocondrias y algunas inclusiones lipídicas. El sincitiotrofoblasto se localiza sobre la lámina basal (*LB*), que se encuentra separada de la lámina basal (*LBE*) de las células endoteliales fetales (*CEF*) por una delgada capa de tejido conjuntivo (*TC*). 11000× (cortesía del Dr. Holger Jastrow).

En su estado más delgado, la **barrera placentaria** consiste en lo siguiente:

- Sincitiotrofoblasto
- Capa citotrofoblástica interna delgada (o discontinua)
- Lámina basal del trofoblasto
- Tejido conjuntivo (mesenquimatoso) de la vellosidad
- Lámina basal del endotelio
- Endotelio de los capilares placentarios fetales en la vellosidad terciaria

Esta barrera es muy parecida a la barrera hematogaseosa del pulmón, con la cual tiene una analogía funcional importante, como es el intercambio de oxígeno y dióxido de carbono, en este caso entre la sangre materna y la sangre fetal. También se parece a la barrera hematogaseosa porque en su tejido conjuntivo posee un tipo particular de macrófago, que en este caso es la célula presentadora de antígenos placentaria fetal (célula de Hofbauer).

La placenta es el sitio de intercambio de gases y metabolitos entre las circulaciones materna y fetal.

La sangre fetal ingresa en la placenta a través de un par de **arterias umbilicales** (fig. 23-29). Al pasar por la placenta, estas arterias se ramifican en varios vasos de disposición radial que, a su vez, emiten muchas ramas en la placa coriónica. Las ramas de estos vasos se introducen en las vellosidades y forman redes capilares extensas en asociación es-

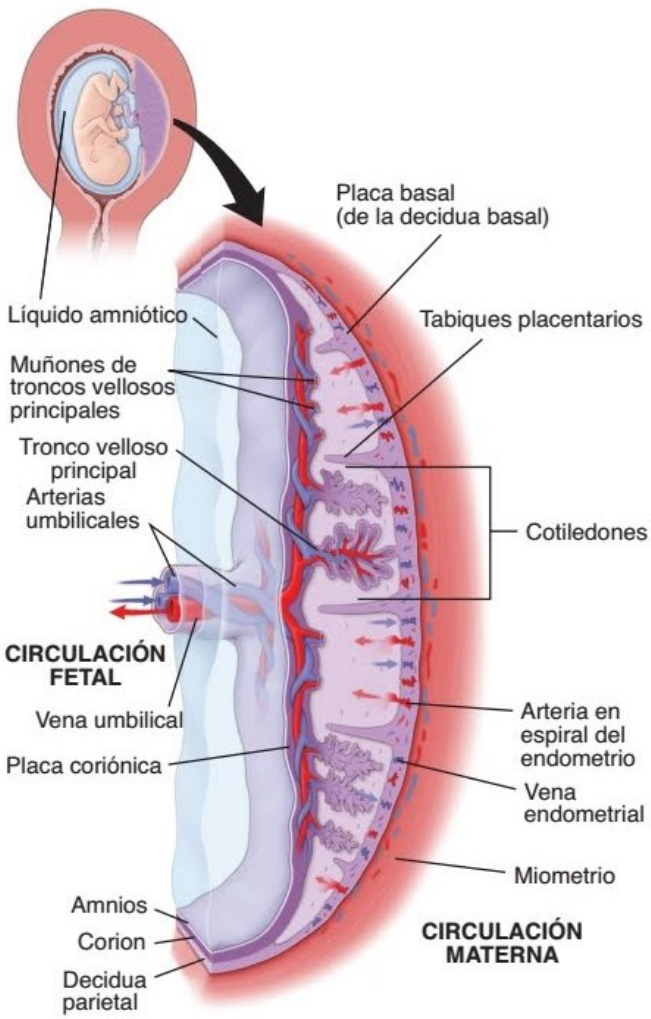

FIGURA 23-29. Diagrama de una placenta humana madura. El corte sagital del útero (*arriba*) con el embrión en desarrollo muestra la ubicación más frecuente de la placenta. La placenta madura (*abajo*) está dividida en cotiledones por tabiques placentarios formados por prolongaciones de la decidua basal. La sangre materna ingresa en la placenta a través de muchas arterias endometriales en espiral que perforan la placa basal. Al entrar en el cotiledón, la sangre pasa a la profundidad de la cámara intervellosa (*flechas rojas*). Después, fluye por la superficie de las vellosidades, donde se produce el intercambio de gases y productos metabólicos. La sangre materna finalmente abandona la cámara intervellosa (*flechas azules*) a través de las venas endometriales. La sangre fetal ingresa en la placenta a través de las arterias umbilicales que se dividen en una serie de arterias dispuestas de forma radial dentro de la placa coriónica. Las ramas de los vasos pasan al tronco velloso principal y allí forman redes capilares extensas. Las venas dentro de las vellosidades llevan la sangre de regreso a través de un sistema de venas paralelo al de las arterias fetales.

trecha con los espacios intervellosos. Aquí, el intercambio de gases y productos metabólicos ocurre a través de las delgadas capas fetales que separan los dos torrentes sanguíneos. Los anticuerpos también pueden cruzar esta barrera e ingresar en la circulación fetal para proveer inmunidad pasiva contra una gran variedad de agentes infecciosos, como los de la difteria, la viruela y el sarampión. La sangre fetal retorna a través de un sistema de venas paralelas a las arterias, excepto que convergen en una sola **vena umbilical**.

La sangre materna llega a la placenta a través de 80-100 arterias endometriales en espiral que penetran en la placa basal. La sangre de estas arterias en espiral fluye hacia la base de los espacios intervellosos, que contienen alrededor de 150 mL de sangre materna que se recambia de tres a cuatro veces por minuto. La presión dentro de las arterias en espiral es mucho más alta que la de los espacios intervellosos. Al ser inyectada en cada latido, la sangre llega a la profundidad de dichos espacios. Al disminuir la presión, la sangre refluye sobre las superficies de las vellosidades y finalmente ingresa en las venas endometriales, que también están en la base de estos espacios.

El intercambio de gases y productos metabólicos ocurre mientras la sangre fluye sobre las vellosidades. Por lo general, el agua, el dióxido de carbono, los productos de desecho metabólico y las hormonas son transferidas de la sangre fetal a la sangre materna, mientras que el agua, oxígeno, metabolitos, electrólitos, vitaminas, hormonas y algunos anticuerpos fluyen en la dirección opuesta. La barrera placentaria no excluye muchos de los agentes potencialmente peligrosos, como alcohol, nicotina, virus, fármacos, hormonas exógenas y metales pesados. Por lo tanto, durante el embarazo debe evitarse la exposición a estos agentes o su ingesta para reducir el riesgo de causar lesiones al embrión o feto.

Antes de que se establezca la circulación a través de la placenta, el crecimiento del embrión es sostenido, en parte, por productos metabólicos sintetizados por el trofoblasto o transportados a través de él. El sincitiotrofoblasto sintetiza glucógeno, colesterol y ácidos grasos, así como otras sustancias nutritivas utilizadas por el embrión.

La placenta es un órgano endocrino importante que produce hormonas esteroideas y peptídicas.

La **placenta** también funciona como un **órgano endocrino** que produce hormonas esteroideas y peptídicas, así como prostaglandinas que desempeñan un papel importante al inicio del parto. Algunos estudios inmunocitoquímicos indican que el sincitiotrofoblasto es el sitio de síntesis de estas hormonas.

Las **hormonas esteroideas** (progesterona y estrógenos) son esenciales para mantener el embarazo. A medida que la gestación progresa, la placenta reemplaza al cuerpo lúteo en su papel de secretor principal de estos esteroides. Hacia el final de la octava semana, la placenta produce progesterona suficiente para mantener el embarazo si el cuerpo lúteo se extirpa quirúrgicamente o deja de funcionar. En la producción de estrógenos placentarios, la corteza suprarrenal fetal desempeña un papel crucial porque provee los precursores necesarios para la síntesis de estas hormonas. Debido a que la placenta carece de las enzimas necesarias para la producción de precursores de estrógenos, se establece una **unidad cooperativa fetoplacentaria** (endocrina). Desde un punto de vista clínico, la vigilancia de la síntesis de estrógenos durante el embarazo se puede utilizar, en algunos casos, como un **índice del desarrollo fetal**.

La placenta secreta las siguientes **hormonas peptídicas**:

- Se requiere **hCG** para la implantación y el mantenimiento del embarazo. Su síntesis comienza alrededor del día 6, aun antes de que se forme el sincitiotrofoblasto. La hCG tiene una gran homología en su secuencia (alrededor del 85%) con la LH, la cual es indispensable para la ovulación y el mantenimiento del cuerpo lúteo durante el ciclo menstrual. De manera análoga a la acción de la LH durante el ciclo menstrual, la hCG mantiene el cuerpo lúteo durante las etapas iniciales del embarazo. La hCG también tiene una notable similitud con la hormona estimulante de la tiroides (TSH, *thyroid-stimulating hormone*; tirotropina), lo cual podría explicar el **hipertiroidismo en el embarazo**

CUADRO 23-4

CORRELACIÓN CLÍNICA: LA PLACENTA

La *placenta* es un órgano temporal elaborado por el cuerpo únicamente para el embarazo. Una **placenta** madura mide unos 15-20 cm de diámetro y tiene 2-3 cm de espesor, cubre el 25-30% de la superficie uterina y pesa 500-600 g al final del embarazo. Se calcula que la extensión de la superficie de las vellosidades de la placenta humana es de alrededor de 10 m^2. Las microvellosidades en el sincitiotrofoblasto incrementan la superficie efectiva para el intercambio metabólico a más de 90 m^2. Después del parto, el útero continúa contrayéndose, reduce la superficie luminal e induce el desprendimiento de la placenta de la pared uterina. Toda la porción fetal de la placenta, las membranas fetales y las proyecciones intercaladas de tejido decidual se liberan. Durante un parto sin complicaciones, la placenta se desprende de la pared uterina y se expulsa alrededor de 30 min después del nacimiento.

Una de las complicaciones más graves del parto se debe a **defectos en la placentación** (fijación anómala de la placenta a la pared uterina). Si el tejido decidual se destruye durante la implantación, la placenta invade la profundidad de la pared uterina. Esto puede causar cualquiera de las tres alteraciones clínicas conocidas como *placenta acreta*, *increta* o *percreta*. La clasificación depende de la gravedad y la profundidad de la fijación placentaria. La **placenta acreta**, que representa aproximadamente el 75% de todos los casos, ocurre cuando esta se adhiere demasiado profundamente a la pared uterina, pero no penetra en el miometrio. La **placenta increta** (alrededor del 15% de los casos) se presenta cuando las vellosidades placentarias penetran profundamente en la capa muscular del miometrio. En el restante 10% de los casos, la **placenta percreta** penetra a través de toda la pared uterina y se fija a otro órgano, como vejiga, recto, intestinos o vasos sanguíneos de gran calibre. Es la complicación más grave de la placentación y puede causar la rotura del útero y otros problemas relacionados con su fijación. Una placenta anómala (o los fragmentos placentarios retenidos) puede causar hemorragias posparto masivas y debe extraerse de forma manual. Las placentas increta o percreta podrían requerir de una histerectomía de urgencia.

Después de la expulsión fisiológica de la placenta, las glándulas endometriales y el estroma de la decidua basal se regeneran. La regeneración del endometrio se completa alrededor del final de la tercera semana posparto, excepto en el sitio placentario, donde la regeneración suele extenderse durante otras 3 semanas. Durante la primera semana después del parto, se desprenden restos de la decidua que constituyen las emisiones uterinas pardas rojizas conocidas como ***loquios*** (*lochia rubra*).

por la estimulación de la glándula tiroides materna para incrementar la secreción de tetrayodotironina (T_4). La cuantificación de la hCG se utiliza para la detección temprana del embarazo y la determinación de su viabilidad. Otras afecciones que aumentan las concentraciones sanguíneas de hCG son las **enfermedades trofoblásticas** y los **embarazos ectópicos**.

- **Somatomamotropina coriónica humana** (**hCS**, ***human chorionic somatomammotropin***), también conocida como ***lactógeno placentario humano*** (**hPL**, ***human placental lactogen***), que está muy relacionada con la hormona humana del crecimiento. Se sintetiza en el sincitiotrofoblasto y promueve el crecimiento general, regula el metabolismo de la glucosa y estimula la proliferación de los conductos mamarios en las mamas maternas. Los efectos de la hCS sobre el metabolismo materno son importantes, pero se desconoce su función en el desarrollo fetal.
- **Somatomedinas C** y **A** (IGF-I, IGF-II), que son producidas por el citotrofoblasto y estimulan su proliferación y diferenciación.
- **Factor de crecimiento endotelial** (**EGF**, ***endothelial growth factor***), que en la placenta joven tiene una acción doble dependiente de la edad. En una placenta de 4-5 semanas, el EGF es sintetizado por el citotrofoblasto y estimula la proliferación del trofoblasto. En una placenta de 6-12 semanas, la síntesis de EGF se traslada al sincitiotrofoblasto; entonces, estimula y mantiene la función del trofoblasto diferenciado.
- **Relaxina**, que es sintetizada por las células de la decidua y participa en el "ablandamiento" del cuello uterino y los ligamentos pélvicos en preparación para el parto.
- **Leptina**, que es sintetizada por el sincitiotrofoblasto, en particular durante el último mes de gestación. Al parecer, regula el almacenamiento materno de sustancias nutritivas de acuerdo con las necesidades del feto. También participa en el transporte de las sustancias nutritivas de la madre al feto a través de la barrera placentaria.
- **Otros factores de crecimiento**, que estimulan la proliferación citotrofoblástica (factor de crecimiento fibroblástico, factor estimulante de colonias 1 [CSF-1, *colony-stimulating factor 1*], factor de crecimiento derivado de plaquetas e interleucinas [IL-1 e IL-3]) o inhiben el crecimiento y la proliferación del trofoblasto (factor de necrosis tumoral).

■ VAGINA

La *vagina* es una vaina fibromuscular que comunica los órganos genitales internos con el exterior.

La ***vagina*** es una vaina fibromuscular que se extiende desde el cuello uterino hasta el vestíbulo vaginal, que corresponde a la región situada entre los labios menores. El introito vaginal puede estar ocluido por el ***himen***, el cual es un pliegue de la membrana mucosa que se proyecta dentro de la luz vaginal. El himen o sus vestigios derivan de la membrana endodérmica que separaba la vagina en desarrollo de la cavidad del seno urogenital definitivo en el embrión.

La **pared vaginal** (fig. 23-30) tiene los siguientes estratos:

- Una **capa mucosa** interna que posee pliegues o rugosidades transversales abundantes (*véase* fig. 23-1) y está revestida por epitelio plano estratificado (fig. 23-31). Las papilas de tejido conjuntivo de la lámina propia subyacente se proyectan hacia el revestimiento epitelial. En los humanos y en otros primates, las células epiteliales pueden contener gránulos de queratohialina, pero en situaciones normales no ocurre la queratinización. Por lo tanto, en todo el espesor del epitelio es posible ver núcleos dentro de las células.
- Una **capa muscular** intermedia organizada en dos estratos de músculo liso entremezclados (uno circular interno y otro longitudinal externo), a veces indistinguibles. El estrato externo continúa con la capa homóloga en el útero y es mucho más grueso que el estrato interno. A la altura del introito vaginal hay fibras musculares estriadas que pertenecen al músculo bulboesponjoso (lám. 101, p. 938).
- Una **capa adventicia** externa organizada en un estrato interno de tejido conjuntivo denso, contiguo a la capa muscular, y un estrato externo de tejido conjuntivo laxo que se mezcla con la adventicia de las estructuras vecinas. El estrato interno contiene muchas fibras elásticas que contribuyen a la flexibilidad y la resistencia de la pared vaginal. El estrato externo contiene una gran cantidad de vasos sanguíneos y linfáticos, así como nervios.

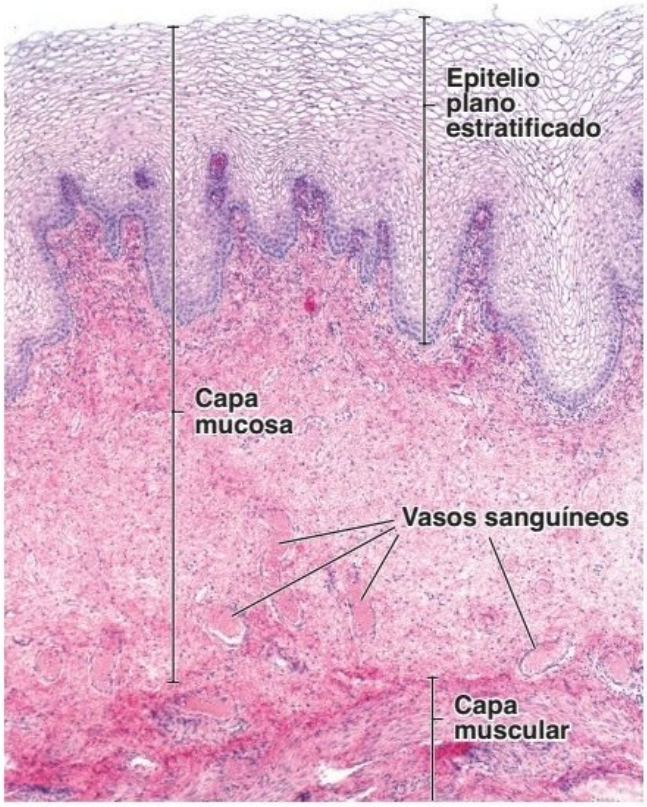

FIGURA 23-30. Microfotografía de una vagina humana. Imagen con poco aumento de un corte teñido con H&E de dos de las tres capas de la pared vaginal: las capas mucosa y muscular (la capa más externa de todas, la adventicia, no está incluida). La capa mucosa consiste en un epitelio plano estratificado y el tejido conjuntivo subyacente. El límite del tejido conjuntivo epitelial es por lo general muy irregular, con papilas prominentes que se proyectan hacia la superficie inferior del epitelio. La capa muscular se observa solo en parte y consiste en haces de células musculares lisas dispuestas de manera irregular. Además, la región profunda del tejido conjuntivo contiene vasos sanguíneos abundantes que irrigan las diversas capas de la pared vaginal. 40×.

La vagina posee un epitelio plano estratificado, sin estrato córneo y sin glándulas.

La luz de la vagina está revestida por un **epitelio plano estratificado** y **sin estrato córneo**. Su superficie está lubricada, sobre todo, por el moco producido por las glándulas cervicales. Las glándulas vestibulares mayores y menores, ubicadas en la pared del vestíbulo vaginal, producen moco adicional para lubricar este órgano. En la pared de la vagina no hay glándulas. El epitelio de la vagina experimenta **cambios cíclicos** durante el período menstrual. Bajo la influencia de los estrógenos, durante la fase folicular, las células epiteliales sintetizan y acumulan glucógeno a medida que migran hacia la superficie. Las células se descaman continuamente, pero cerca de la

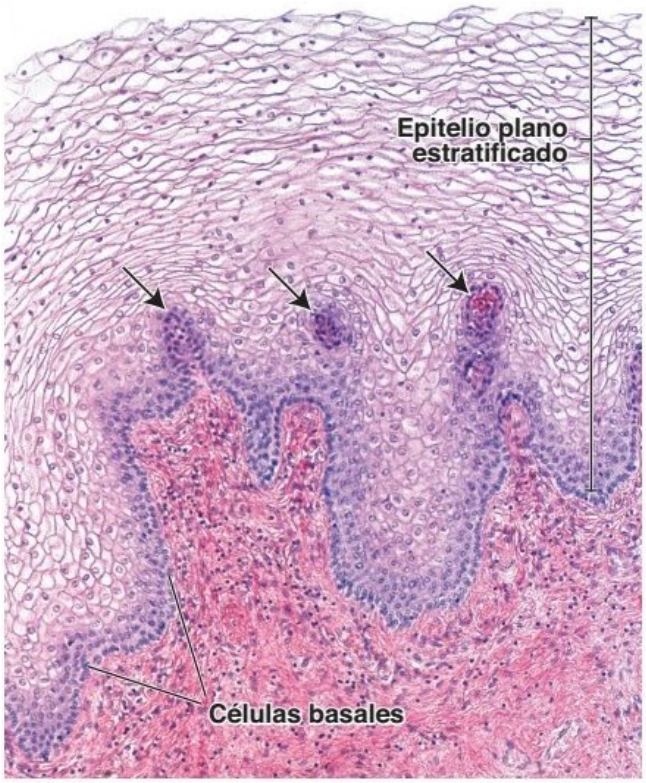

FIGURA 23-31. Microfotografía de la mucosa vaginal. En esta imagen, que corresponde a la figura 23-30 pero con mayor aumento, se aprecia el epitelio plano estratificado y las células maduras con un pequeño núcleo picnótico. Nótese que hay una sola capa de células basales y dos o tres capas de células en proceso de diferenciación (con citoplasma eosinófilo). Las proyecciones papilares del tejido conjuntivo hacia el epitelio le confieren un aspecto irregular a esa zona de unión. Los extremos de estas papilas con frecuencia aparecen en los cortes como estructuras aisladas rodeadas de epitelio (*flechas*). 180×.

fase menstrual, o durante esta, la capa superficial del epitelio vaginal puede desprenderse.

La **lámina propia** presenta dos regiones bien diferenciadas. La región externa justo debajo del epitelio está compuesta por un tejido conjuntivo laxo muy celular. La región más profunda, contigua a la capa muscular, es más densa y podría considerarse una submucosa. Esta región contiene muchas venas de paredes delgadas que simulan tejido eréctil durante la excitación sexual. Justo debajo del epitelio hay una gran cantidad de fibras elásticas, algunas de las cuales se extienden dentro de la capa muscular. La lámina propia contiene numerosos linfocitos y leucocitos (en particular, neutrófilos) que migran hacia el interior del epitelio. También puede haber nódulos linfáticos solitarios. La cantidad de linfocitos y leucocitos en la mucosa y en la luz vaginal aumenta de manera notable cuando hay flujo menstrual. La vagina posee pocas terminaciones nerviosas sensitivas generales. Es probable que estas terminaciones, que son más abundantes en el tercio inferior de la vagina, estén asociadas principalmente con las sensaciones de dolor y distensión.

■ GENITALES EXTERNOS

Los **genitales externos femeninos**, que en conjunto se conocen como ***vulva***, poseen un revestimiento de epitelio plano estratificado. Consisten en las siguientes partes:

- **Monte del pubis**, una prominencia redonda sobre la sínfisis del pubis formada por tejido adiposo subcutáneo.
- **Labios mayores**, dos pliegues cutáneos longitudinales grandes, homólogos de la piel del escroto, que se extienden desde el monte del pubis y forman los límites laterales de la hendidura urogenital. Contienen una capa delgada de músculo liso, que se parece al músculo dartos escrotal, y una gran cantidad de tejido adiposo subcutáneo. La superficie externa, así como la del monte del pubis, está cubierta de vello púbico. La superficie interna es lisa y carece de vello. En ambas superficies hay glándulas sebáceas y sudoríparas (fig. 23-32).
- **Labios menores**, que son pliegues cutáneos pares, sin vello, que limitan el vestíbulo vaginal y son homólogos de la piel del pene. En las células profundas del epitelio hay una gran cantidad de melanina. El centro de tejido conjuntivo dentro de cada pliegue carece de tejido adiposo, pero contiene muchos vasos sanguíneos y fibras elásticas delgadas. En el estroma hay glándulas sebáceas grandes.
- **Clítoris**, una estructura eréctil homóloga del pene. Su cuerpo está compuesto por dos pequeñas formaciones eréctiles, los **cuerpos cavernosos**; el **glande del clítoris**, un diminuto tubérculo redondo en la punta de los cuerpos cavernosos; y los **cuerpos pareados** (crura), que sujetan firmemente el clítoris a las ramas púbicas. La piel que cubre el glande es muy delgada, forma el **prepucio** del clítoris y contiene abundantes terminaciones nerviosas sensitivas.
- **Vestíbulo**, revestido por epitelio plano estratificado. Sobre todo en las cercanías del clítoris y alrededor del orificio externo de la uretra, hay una gran cantidad de glándulas mucíparas pequeñas, las **glándulas vestibulares menores** (también llamadas ***glándulas de Skene***). Las **glándulas vestibulares mayores** (también denominadas ***glándulas de Bartolino***) son pares, grandes y homólogas de las glándulas bulbouretrales masculinas. Estas

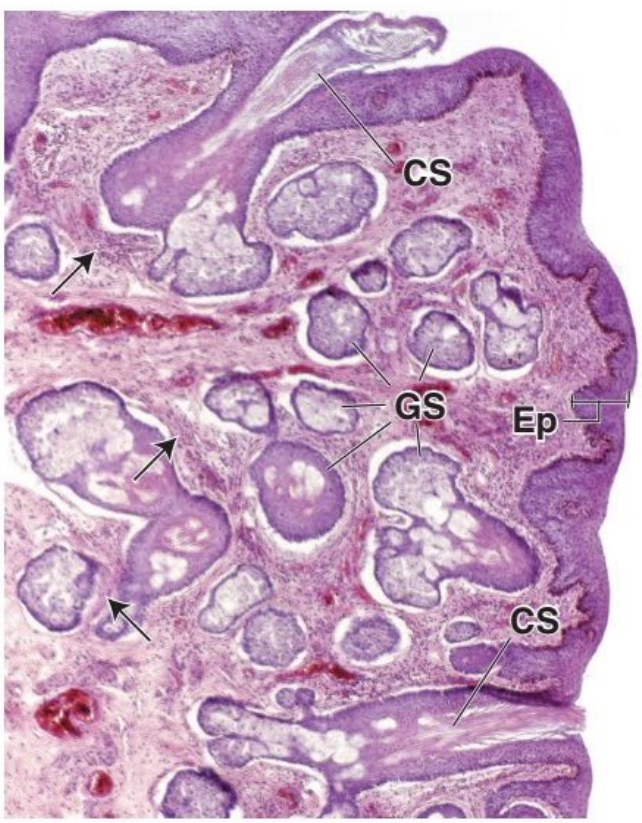

FIGURA 23-32. Microfotografía de la superficie interna de un labio mayor. En esta muestra teñida con H&E de la superficie interna de un labio mayor vista con poco aumento aparecen un epitelio (*Ep*) no queratinizado y una gran cantidad de glándulas sebáceas (*GS*). También pueden apreciarse dos conductos sebáceos (*CS*). Nótese la continuidad del epitelio de los conductos con el epitelio de la piel y la glándula sebácea. Con este aumento, varios haces de músculo liso son apenas visibles (*flechas*).

CUADRO 23-5

CORRELACIÓN CLÍNICA: CITOLOGÍA DE CUELLO UTERINO (PRUEBA DE PAPANICOLÁU)

El examen de muestras de células cervicales es una valiosa herramienta de diagnóstico para evaluar las mucosas vaginal y cervical (fig. C23-5-1). Las células epiteliales superficiales se eliminan de la mucosa, se agregan a un medio líquido y se envían al laboratorio para su análisis microscópico. Hasta antes de la llegada de la citología cervical en base líquida, las muestras de células cervicales se extendían sobre un portaobjetos de vidrio y se teñían con la tinción de Papanicoláu (una combinación de hematoxilina, naranja G y eosina azul). La citología cervical proporciona información diagnóstica valiosa acerca del epitelio en relación con cambios patológicos, la respuesta a los cambios hormonales durante el ciclo menstrual y el entorno microbiano de la vagina.

Los resultados de la citología cervical se informan utilizando el sistema Bethesda. Este sistema clasifica los resultados en tres categorías principales:

- **Negativo para lesiones intraepiteliales o malignidad.** Esta categoría incluye tanto resultados normales como resultados que indican organismos infecciosos u otros cambios no neoplásicos.
- **Otros.** Esta categoría se utiliza para informar la presencia de células endometriales de apariencia benigna en una mujer de 45 años de edad o mayor. Este hallazgo podría indicar una anomalía endometrial.
- **Anomalías en las células epiteliales.** Esta categoría se utiliza para informar sobre anomalías tanto en las células escamosas como en las glandulares.

Cambios no neoplásicos

La síntesis y la liberación de glucógeno por las células epiteliales del útero y la vagina están directamente relacionadas con los cambios en el pH del líquido vaginal. El pH de este líquido, que generalmente es bajo, alrededor de 4, se torna más ácido cerca de la mitad del ciclo, a medida que *Lactobacillus acidophilus* (una bacteria vaginal productora de ácido láctico) metaboliza el glucógeno secretado. Un medio alcalino puede favorecer la proliferación de agentes infecciosos como estafilococos, *Corynebacterium vaginale*, *Trichomonas vaginalis* y *Candida albicans*, lo cual causa un aumento anómalo del trasudado vaginal, inflamación de la mucosa vaginal y de la piel de la vulva, que en conjunto se conocen como ***vulvovaginitis***. Estas condiciones anómalas son fácilmente diagnosticables mediante citología cervical. Se pueden utilizar antimicrobianos específicos (antibióticos, sulfonamidas y antimicóticos) junto con una terapia inespecífica (gel de hexetidina acidificado al 0.1%) para restaurar el pH bajo normal en la vagina y así prevenir el crecimiento de agentes infecciosos.

Anomalías en las células epiteliales

La citología cervical se usa ampliamente para detectar las etapas precancerosas del cuello uterino. Dado que pueden existir lesiones cervicales precancerosas hasta por 20 años, las células anómalas que se desprenden del epitelio se detectan fácilmente mediante citología cervical. El análisis microscópico de dichas células permite su diferenciación entre células normales y anómalas, determina su sitio de origen y permite clasificar los cambios celulares relacionados con las metástasis.

En el sistema Bethesda, las lesiones epiteliales se clasifican como escamosas o glandulares en las siguientes categorías:

- Células escamosas:
  - Células escamosas atípicas
  - Lesión intraepitelial escamosa de bajo grado
  - Lesión intraepitelial escamosa de alto grado
  - Carcinoma epidermoide
- Células glandulares:
  - Atípicas (células endocervicales, endometriales o glandulares)
  - Adenocarcinoma endocervical *in situ*
  - Adenocarcinoma

La prueba de Papanicoláu es un método de detección muy eficaz y económico para la prevención del cáncer cervicouterino. Como la mayoría de las anomalías celulares detectadas por la prueba de Papanicoláu se encuentran en etapas precancerosas, el examen permite el tratamiento y seguimiento oportunos para prevenir la aparición de un cáncer invasor. Desde 1950, cuando se introdujo por primera vez la citología cervical, las muertes por cáncer del cuello uterino en los Estados Unidos han disminuido casi un 70%. Sin embargo, en los lugares donde la detección del cáncer de cuello uterino no se ha generalizado, las muertes por esta causa siguen siendo numerosas.

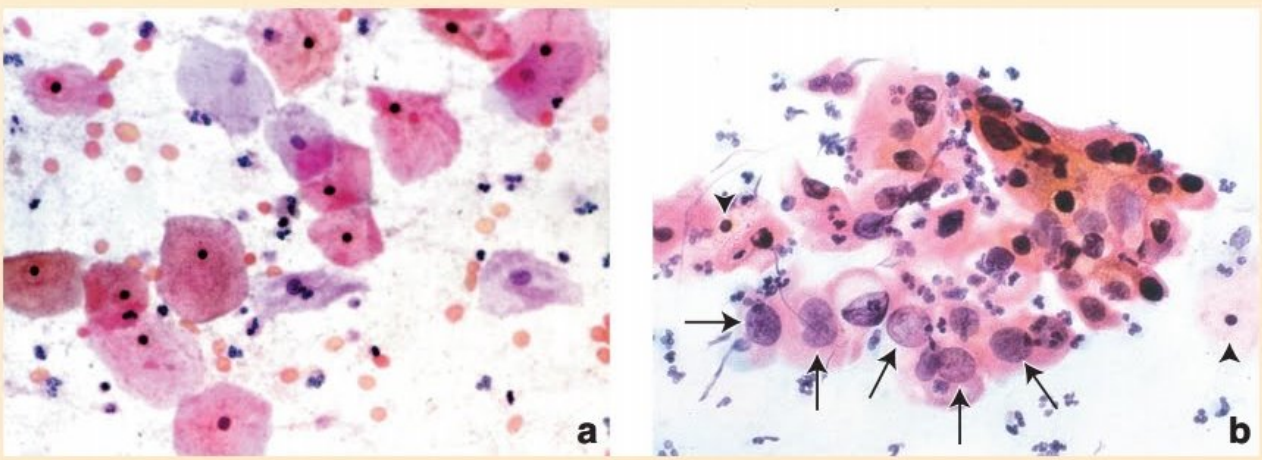

FIGURA C23-5-1. Microfotografías de citologías cervicales. a. Citología negativa. Las células escamosas superficiales tienen un núcleo picnótico pequeño y citoplasma abundante. Otras células observables incluyen eritrocitos y neutrófilos. 600×. **b.** Citología anómala. Muchas de las células en esta muestra contienen núcleos grandes sin evidencia de picnosis (*flechas*). Su citoplasma es relativamente escaso. Otras exhiben un aspecto más normal con núcleos picnóticos y más citoplasma circundante (*puntas de flecha*). También se observan neutrófilos. 600×.

glándulas tubuloalveolares miden alrededor de 1 cm de diámetro y están ubicadas en la pared lateral del vestíbulo por detrás del bulbo vestibular. Las glándulas vestibulares mayores secretan moco lubricante. Los conductos de estas glándulas desembocan en el vestíbulo cerca del introito vaginal. Si el conducto de una glándula de Bartolino se obstruye, suele llenarse de secreción glandular y dilatarse. Dicha afección se conoce como ***quiste de Bartolino***, y puede infectarse en unos pocos días y causar dolor intenso, enrojecimiento y tumefacción del labio mayor afectado. Por lo general, el material purulento en el absceso de Bartolino requiere de una incisión quirúrgica con drenaje o su extirpación completa.

En los genitales externos hay una gran cantidad de terminaciones nerviosas sensitivas:

- Los **corpúsculos de Meissner** son abundantes, en particular en la piel del monte del pubis y los labios mayores.
- Los **corpúsculos de Pacini** están distribuidos en las capas más profundas del tejido conjuntivo y se encuentran en los labios mayores y en asociación con el tejido eréctil. Los impulsos sensitivos provenientes de estas terminaciones nerviosas desempeñan un papel importante en la respuesta fisiológica durante la excitación sexual.
- Las **terminaciones nerviosas libres** son muy abundantes y están distribuidas de forma equitativa por toda la piel de los genitales externos.

■ GLÁNDULAS MAMARIAS

Las **glándulas mamarias** o mamas son una característica distintiva de los mamíferos. Son órganos estructuralmente dinámicos que varían según la edad, el ciclo menstrual y el estado reproductivo de la mujer. Durante la vida intrauterina hay crecimiento y desarrollo de tejido mamario en ambos sexos. Entre las regiones axilar e inguinal en desarrollo aparecen múltiples glándulas a lo largo de engrosamientos epidérmicos bilaterales denominados ***crestas mamarias*** (**líneas lácteas**). En los humanos lo normal es que un solo grupo de células prolifere para formar una mama a cada lado de la línea media. En el 1% de la población femenina puede aparecer como alteración hereditaria una mama adicional (**polimastia**) o un pezón supernumerario (**politelia**). Estas alteraciones, que son muy poco frecuentes, también pueden ocurrir en el varón.

En las mujeres, las glándulas mamarias se desarrollan por la acción de las hormonas sexuales.

Hasta la pubertad, las glándulas mamarias tanto femeninas como masculinas se desarrollan de un modo similar. Al comenzar la pubertad en los varones, la testosterona actúa sobre las células mesenquimatosas para inhibir el crecimiento adicional de las glándulas mamarias. En el mismo período, en la mujeres, las mamas siguen desarrollándose por la acción hormonal de los estrógenos y la progesterona. Los estrógenos estimulan el desarrollo adicional de las células mesenquimatosas. La glándula mamaria aumenta de tamaño, sobre todo por la proliferación del tejido adiposo interlobulillar. Los conductos se extienden y se ramifican hacia el estroma de tejido conjuntivo en expansión. La proliferación de las células epiteliales es controlada por las interacciones entre el epitelio y el tejido conjuntivo laxo del estroma especializado intralobulillar, que es sensible a las hormonas. En la edad adulta ya se ha establecido la arquitectura canalicular completa de la glándula.

Las glándulas mamarias permanecen en **estado inactivo** hasta el embarazo, durante el cual adquieren su maduración morfológica y funcional completa. Esto ocurre en respuesta a los estrógenos y la progesterona secretados inicialmente por el cuerpo lúteo y más tarde por la placenta, la prolactina de la hipófisis y los gonadocorticoides sintetizados por la corteza suprarrenal. Al final del embarazo, en las células epiteliales se encuentran vesículas de secreción, pero la producción de leche es inhibida por las concentraciones elevadas de progesterona. El inicio real de la **secreción láctea** se produce inmediatamente después del nacimiento y es inducida por la **prolactina** (**PRL**) secretada por la adenohipófisis. La eyección de leche de la mama es estimulada por la **oxitocina** liberada desde la neurohipófisis. Con el cambio en el entorno hormonal que ocurre en la menopausia, el componente glandular de la mama involuciona y es reemplazado por tejido conjuntivo y adiposo. En los hombres, después de la pubertad generalmente ocurre algún desarrollo adicional de las glándulas mamarias, pero estas permanecen rudimentarias.

La exposición a hormonas y la predisposición genética son los principales factores de riesgo para el desarrollo del **cáncer de mama**. En los Estados Unidos es la neoplasia maligna más frecuente entre las mujeres. Se calcula que cada año cerca de 270 000 mujeres (y también 2 500 hombres) son diagnosticadas con cáncer de mama. La mayoría de los cánceres mamarios están vinculados con la exposición hormonal (la cual aumenta con la edad, la menarquia temprana, la menopausia tardía y el primer embarazo de término a una edad más avanzada). En las mujeres, alrededor del 5% de todos los cánceres de mama se atribuyen a la mutación de los **genes del cáncer mamario autosómicos dominantes** (***BRCA1*** y ***BRCA2***).

Las glándulas mamarias son glándulas sudoríparas apocrinas tubuloalveolares modificadas.

Las **glándulas mamarias** tubuloalveolares, derivadas de las glándulas sudoríparas modificadas en la epidermis, se encuentran en el tejido subcutáneo. La mama adulta inactiva está compuesta por

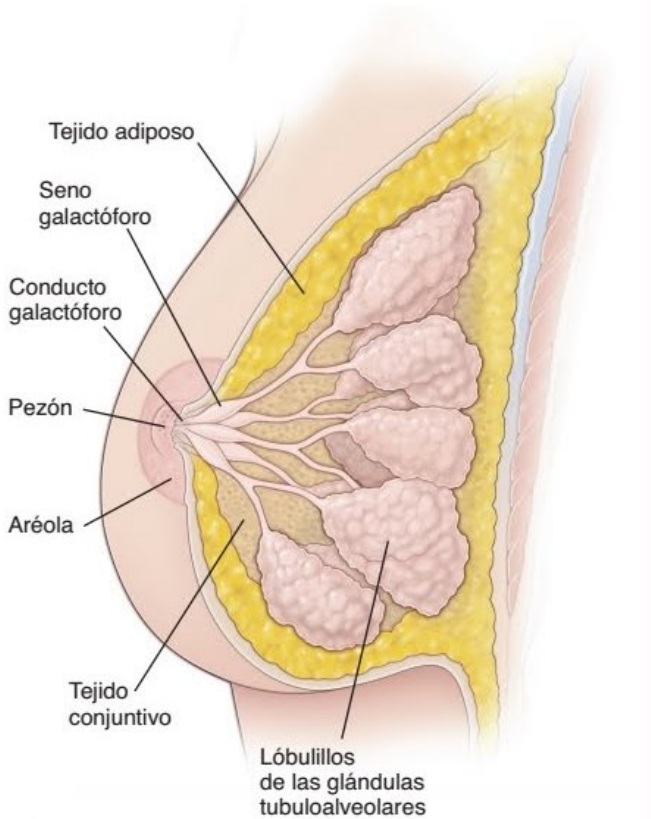

FIGURA 23-33. Diagrama de una mama humana durante el período de lactancia. La mama está compuesta en gran parte por unidades lobulillares de conducto terminal (ULCT) que contienen glándulas tubuloalveolares ramificadas. Las ULCT están dentro de un estroma extenso de tejido conjuntivo y cantidades variables de tejido adiposo.

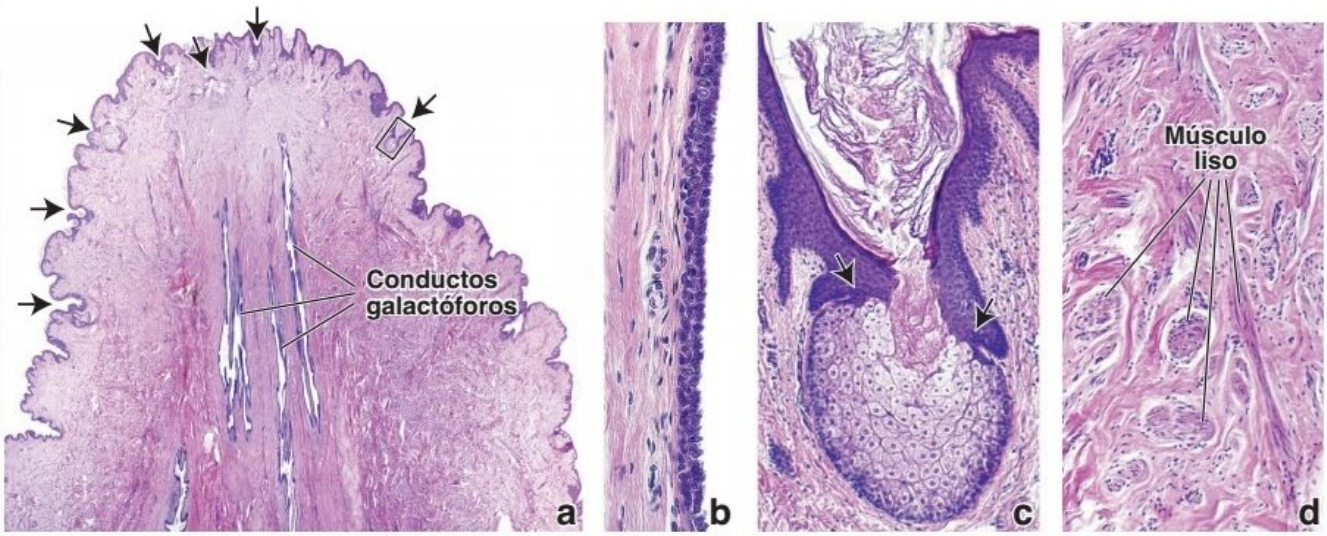

FIGURA 23-34. Microfotografías de un corte a través del pezón femenino. a. En esta imagen con poco aumento de un corte sagital teñido con H&E a través del pezón se muestra el contorno irregular de la superficie, un epitelio plano estratificado delgado y las glándulas sebáceas asociadas (*flechas*). El centro del pezón está compuesto por tejido conjuntivo denso, haces de músculo liso y conductos galactóforos que desembocan en la superficie del pezón. 6×. **b.** La pared de uno de los conductos galactóforos se muestra aquí con mayor ampliación. Su epitelio es cúbico estratificado y consiste en capas bicelulares. A medida que se acerca al extremo del pezón, cambia a epitelio plano estratificado y se torna continuo con la epidermis.175×. **c.** Ampliación de la glándula sebácea señalada por el *rectángulo* en **a**. Nótese cómo el epitelio glandular se continúa en la epidermis (*flechas*) y el sebo cutáneo es secretado en la superficie epidérmica. 90×. **d.** Mayor aumento que muestra siluetas longitudinales y transversales de haces de músculo liso. 350×.

15-20 lóbulos irregulares separados por bandas fibrosas de tejido conjuntivo (fig. 23-33). Irradian desde las **papilas mamarias**, o **pezones**, y además se subdividen en numerosos lobulillos conocidos como ***unidades lobulillares del conducto terminal*** (**ULCT**). Algunas de las bandas fibrosas, denominadas ***ligamentos suspensorios*** o ***ligamentos de Cooper***, se unen a la dermis. En el tejido conjuntivo denso de los espacios interlobulillares hay abundante tejido adiposo.

Cada glándula termina en un **conducto galactóforo** (lactífero) que desemboca en el pezón a través de un orificio estrecho. Debajo de la **aréola** (la región pigmentada que rodea el **pezón**), cada conducto presenta una porción dilatada que recibe el nombre de ***seno galactóforo***. Cerca de sus orificios, los conductos galactóforos están revestidos por epitelio plano estratificado queratinizado. El revestimiento epitelial del conducto muestra una transición gradual de plano estratificado a dos capas de células cúbicas a la altura de los senos galactóforos y, finalmente, a una sola capa de células cilíndricas o cúbicas en todo el resto del sistema de conductos.

La epidermis del pezón y la aréola del adulto está muy pigmentada y un tanto arrugada; su superficie profunda es atravesada por papilas dérmicas largas (fig. 23-34). Está cubierta por epitelio plano estratificado y queratinizado. La pigmentación del pezón aumenta en la pubertad y este se torna más prominente. Durante el embarazo, la aréola se agranda y el grado de pigmentación aumenta aún más. En la profundidad de la aréola y el pezón hay haces de fibras musculares lisas dispuestas de forma radial y circunferencial en el tejido conjuntivo denso y en sentido longitudinal a lo largo de los conductos galactóforos. Estas fibras musculares permiten que el pezón se torne erecto en respuesta a estímulos diversos.

La **aréola** contiene glándulas sebáceas, glándulas sudoríparas y glándulas mamarias modificadas (**glándulas de Montgomery**). Estas glándulas poseen una estructura intermedia entre las glándulas sudoríparas y las verdaderas glándulas mamarias; producen pequeñas elevaciones en la superficie de la aréola. Se piensa que las glándulas de Montgomery producen una secreción lubricante y protectora que modifica el pH de la piel e inhibe la proliferación microbiana. En el pezón hay muchas terminaciones nerviosas sensitivas; en la aréola, la cantidad es menor.

La ULCT de la glándula mamaria corresponde a una aglomeración de alvéolos secretores pequeños (en la mama lactante) o de conductillos terminales (en la mama inactiva) rodeados por estroma intralobulillar.

Las ramificaciones sucesivas de los conductos galactóforos conducen a la **ULCT**. Cada ULCT corresponde a una aglomeración parecida a un racimo de alvéolos pequeños que forma un lobulillo (fig. 23-35) y consta de las siguientes estructuras:

- **Conductillos terminales**, que están presentes en la glándula inactiva. Durante el embarazo y después del parto, el epitelio de los conductillos terminales, que está compuesto por células secretoras, se diferencia en alvéolos secretores totalmente funcionales que producen leche.
- **Conducto colector intralobulillar**, que transporta las secreciones alveolares al conducto galactóforo.
- **Estroma intralobulillar**, que consiste en tejido conjuntivo laxo especializado, sensible a hormonas, que rodea los conductillos terminales y los alvéolos. El tejido conjuntivo intralobulillar contiene muy pocos adipocitos.

Las células epiteliales y mioepiteliales son las más importantes asociadas con los conductos y los lobulillos mamarios. Las **células epiteliales glandulares** revisten el sistema de conductos, mientras que las **células mioepiteliales** están situadas en la profundidad del epitelio entre las células epiteliales y la lámina basal. Estas células, dispuestas en una red de aspecto similar a una cesta, están presentes en las porciones secretoras de la glándula. En los cortes de rutina teñidos con hematoxilina-eosina (H&E), las células mioepiteliales son más evidentes en los conductos de mayor calibre. Sin embargo, en los preparados sometidos a técnicas inmunocitoquímicas, sus estructuras discontinuas en forma de cesta se visualizan mejor dentro de los alvéolos (fig. 23-36). La contracción de las células mioepiteliales contribuye a la **eyección de la leche** durante la lactancia. Algunos estudios de inmunofluorescencia recientes han demostrado que las células progenitoras de la mama, que se encuentran en el epitelio canalicular, dan origen tanto a las células glandulares de los alvéolos como a las mioepiteliales.

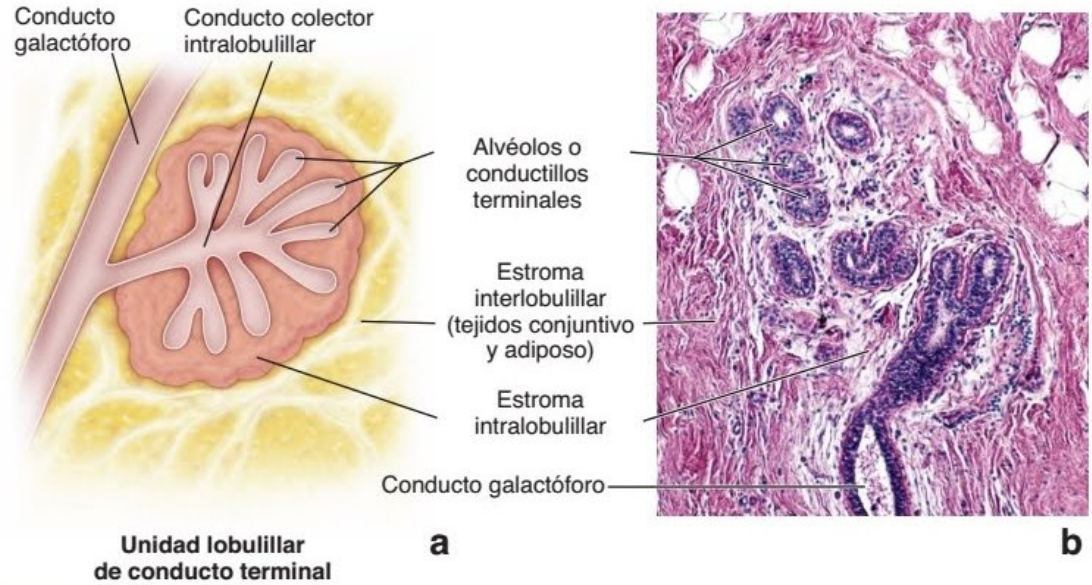

FIGURA 23-35. Unidad lobulillar de un conducto terminal. a. En este diagrama se muestran los componentes de una unidad lobulillar del conducto terminal (ULCT). Los conductillos terminales y los conductos colectores intralobulillares están rodeados por un tejido conjuntivo laxo, sensible a hormonas, denominado *estroma intralobulillar*. Las ULCT están separadas unas de otras por el estroma interlobulillar que contiene una cantidad variable de tejido conjuntivo denso irregular y tejido adiposo. En las glándulas mamarias activas, los conductillos terminales se diferencian en alvéolos productores de leche. **b.** En esta microfotografía se muestra la ULCT de una glándula mamaria inactiva. La regiones no teñidas en la parte superior de la imagen corresponden a adipocitos. 120×.

La morfología de la porción secretora de la glándula mamaria varía con el ciclo menstrual.

En la **glándula inactiva**, el componente glandular es escaso y consiste, sobre todo, en elementos del conducto (fig. 23-37 y lám. 102, p. 940). Durante el ciclo menstrual, la mama inactiva experimenta modificaciones cíclicas leves. Al comienzo de la fase folicular, el estroma intralobulillar es menos denso y los conductillos terminales parecen cordones de células epiteliales con forma cúbica y poca luz o sin ella. Durante la fase lútea, la altura de las células epiteliales aumenta y en los conductos aparece una luz cada vez mayor conforme se acumulan pequeñas cantidades de secreciones. Además, en el tejido conjuntivo se acumula líquido. A esto le sigue una abrupta involución y apoptosis durante los últimos días del ciclo menstrual, antes del inicio de la menstruación.

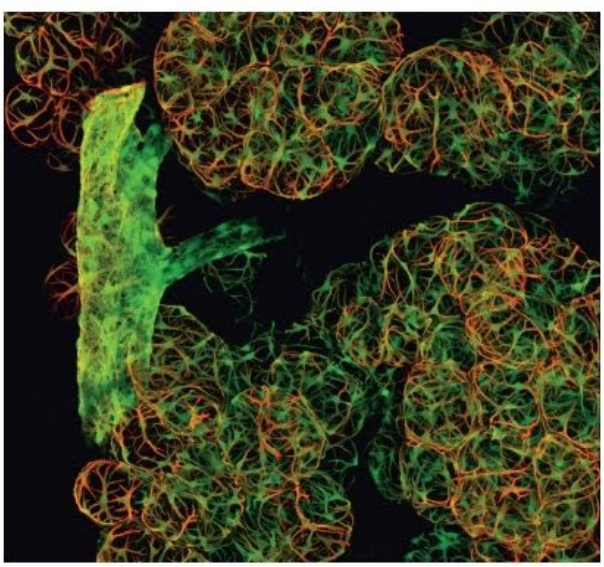

FIGURA 23-36. Células mioepiteliales en la glándula mamaria. Esta imagen de inmunofluorescencia se obtuvo de la glándula mamaria de un ratón lactante 2 días después del parto. El ratón portaba un transgén compuesto por el promotor de la actina α del músculo liso conjugado para potenciar la reacción de la proteína fluorescente verde (GFP, *green fluorescent protein*). La organización tridimensional de las células mioepiteliales se ve de color verde debido a la expresión del transgén promotor en las células mioepiteliales. El tejido también se tiñó de *rojo* con el anticuerpo contra la actina α del músculo liso conjugado directamente con el colorante fluorescente CY3. La tinción de *color naranja* se debe a la superposición de las tinciones *verde* y *roja*. Las células en la superficie de la unidad lobulillar de conducto terminal aparecen teñidas de *naranja*, mientras que las más profundas en el tejido se tiñen solo de *verde*, ello debido a que el anticuerpo no penetró profundamente en el tejido. Obsérvese el conducto intralobulillar pequeño que desemboca en un conducto galactóforo más grande. 600× (cortesía del Dr. James J. Tomasek, University of Oklahoma Health Science Center).

Las glándulas mamarias experimentan una proliferación y un desarrollo notorios durante el embarazo.

Las **glándulas mamarias** experimentan diversos cambios en su preparación para la lactancia. Estas modificaciones pueden estudiarse según el trimestre del embarazo:

- El **primer trimestre** se caracteriza por el alargamiento y la ramificación de los conductillos terminales. Las células de revestimiento tanto epiteliales como mioepiteliales proliferan y se diferencian de las células progenitoras mamarias del epitelio de los conductillos terminales. Las células mioepiteliales proliferan entre la superficie basal de las células epiteliales y la lámina basal, tanto en la porción alveolar como en la porción canalicular de la glándula.
- El **segundo trimestre** se caracteriza por la diferenciación de los alvéolos a partir de los extremos en crecimiento de los conductillos terminales. La proliferación del tejido glandular no es uniforme y hay variaciones en el grado de desarrollo aun dentro de un mismo lobulillo. Las células varían su forma desde aplanadas hasta cilíndricas cortas. A medida que la mama se desarrolla, los plasmocitos, los linfocitos y los eosinófilos infiltran el estroma de tejido conjuntivo intralobulillar (lám. 103, p. 942). En esta etapa, la cantidad de tejido glandular y el volumen de la mama aumentan sobre todo a causa de la proliferación de los alvéolos (fig. 23-38).
- En el **tercer trimestre** comienza la maduración de los alvéolos. Las células epiteliales glandulares se tornan cúbicas y sus núcleos se ubican en la superficie celular basal. Estas células desarrollan

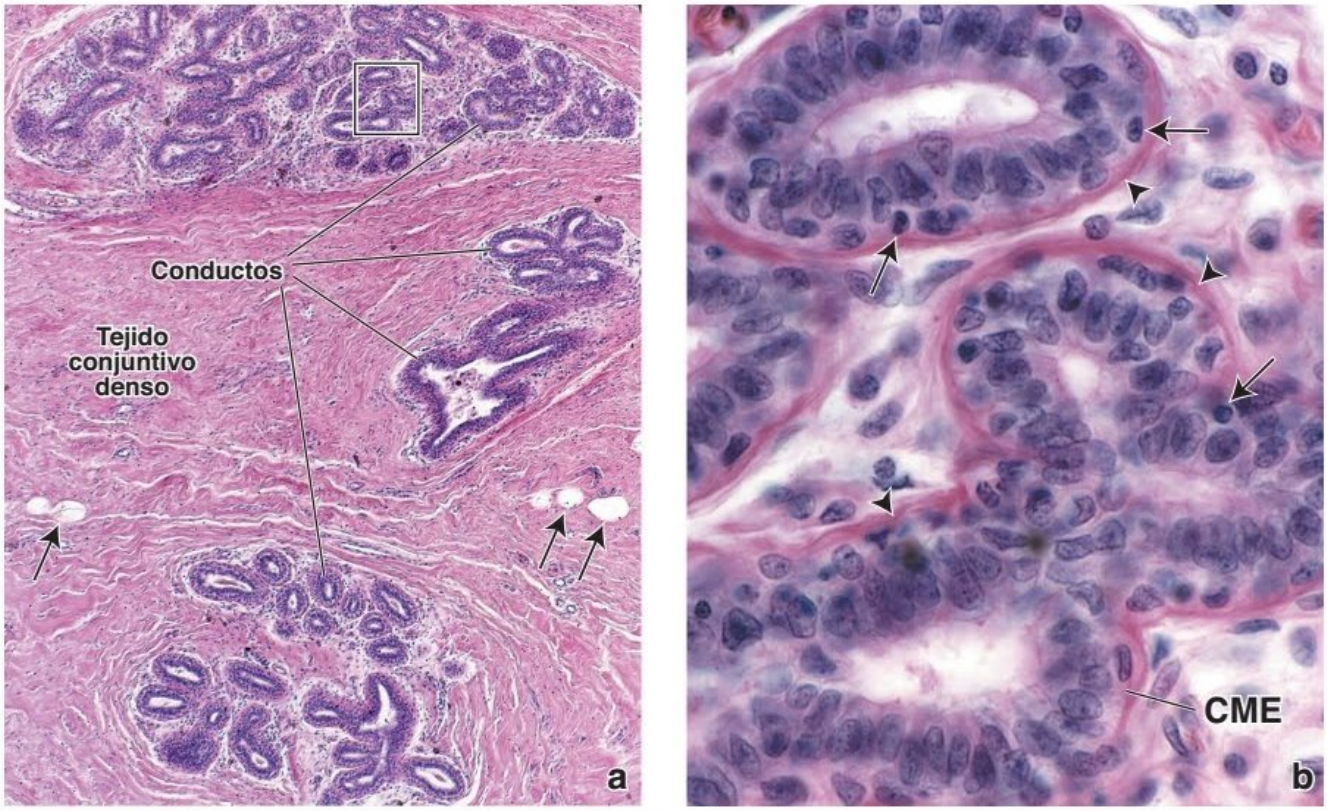

FIGURA 23-37. Microfotografía de una glándula mamaria inactiva. a. En esta imagen de una muestra teñida con H&E se ven con poco aumento varios lobulillos en el tejido conjuntivo denso de la mama. El componente epitelial consiste en un sistema de conductos ramificados que forman el lobulillo. Las regiones claras (*flechas*) son adipocitos. 60×. **b.** Mayor aumento de la región contenida en el *rectángulo* de **a**. Las células epiteliales de los conductos son cilíndricas y entre ellas hay linfocitos (*flechas*) que han ingresado en el epitelio. El material teñido circundante (*puntas de flecha*) corresponde a células mioepiteliales (*CME*) y a haces de colágeno en el tejido conjuntivo contiguo. 700×.

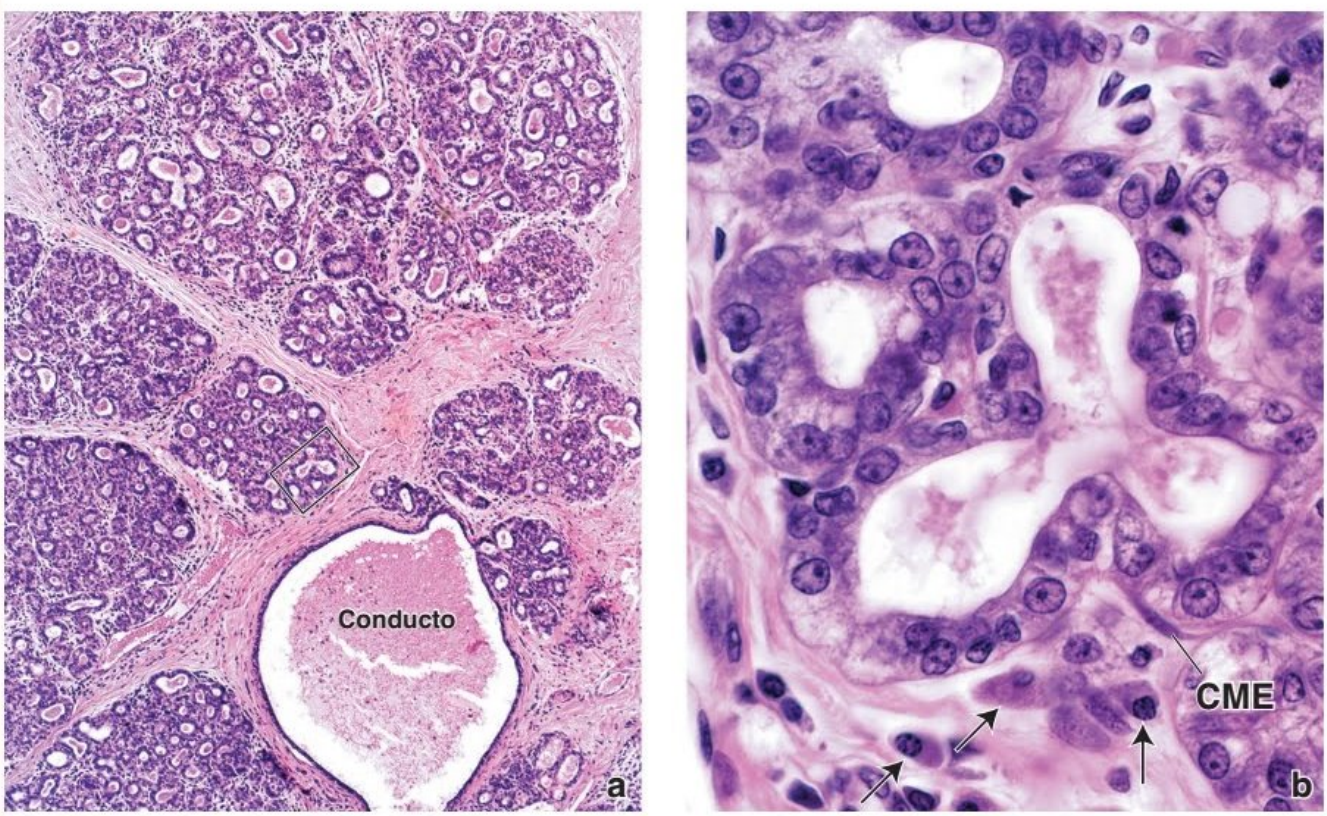

FIGURA 23-38. Microfotografía de una glándula mamaria activa hacia el final del embarazo. a. En esta imagen de una muestra teñida con H&E se ve con poco aumento la marcada proliferación del sistema de conductos que da origen a los alvéolos secretores, que constituyen la porción principal de los lobulillos. Los conductos intralobulillares son difíciles de identificar debido a que su epitelio también secreta. Por fuera de los lobulillos hay un conducto excretor de gran calibre. 60×. **b.** Imagen con mayor aumento de una región de **a**. Aquí las células alveolares secretoras en su mayoría son cúbicas. En el tejido conjuntivo laxo contiguo pueden identificarse una célula mioepitelial (*CME*) y varios plasmocitos (*flechas*). 700×.

un RER extenso y en su citoplasma aparecen vesículas de secreción e inclusiones lipídicas. La proliferación real de las células del estroma interlobulillar declina y el aumento de tamaño ulterior de la mama se produce por hipertrofia de las células secretoras y la acumulación de producto de secreción en los alvéolos.

Los cambios en el tejido glandular durante el embarazo se acompañan de una reducción en la cantidad de los tejidos conjuntivo y adiposo.

En la producción de leche intervienen procesos de secreción merocrina y apocrina.

Las células secretoras contienen un retículo endoplasmático rugoso abundante, una cantidad moderada de mitocondrias grandes, un aparato de Golgi supranuclear y varios lisosomas densos (fig. 23-39). Según el estado secretor, en el citoplasma apical puede haber inclusiones lipídicas grandes y vesículas de secreción. Las células secretoras sintetizan dos productos distintos que se liberan mediante diferentes mecanismos:

- **Secreción merocrina**. El componente proteínico de la leche se sintetiza en el RER, se envasa para su transporte en vesículas de secreción limitadas por membrana en el aparato de Golgi y se libera de la célula por fusión de la membrana limitante de las vesículas con la membrana plasmática.
- **Secreción apocrina**. El componente graso o lipídico de la leche se origina como inclusiones lipídicas libres en el citoplasma. Los lípidos confluyen para formar gotas grandes que se mueven hacia la región apical de la célula y se proyectan hacia la luz del acino. Al liberarse, estas inclusiones son cubiertas por una envoltura de membrana plasmática. Una capa delgada de citoplasma queda atrapada entre la membrana plasmática y la inclusión lipídica, misma que se libera junto con el lípido, pero la cantidad de citoplasma perdido en este proceso es mínima.

La secreción liberada en los primeros días después del parto se conoce como ***calostro***. Esta preleche es una secreción amarillenta alcalina que tiene más proteínas, vitamina A, sodio y cloruro, así como menos lípidos, hidratos de carbono y potasio que la leche definitiva. Contiene una cantidad considerable de anticuerpos (sobre todo **IgA secretora**) que proveen cierto grado de inmunidad pasiva al neonato. Se piensa que los anticuerpos en el calostro son producidos por los linfocitos y los plasmocitos que infiltran el tejido conjuntivo laxo de la mama durante su proliferación y desarrollo, y que se secretan a través de las células glandulares, como ocurre en las glándulas salivales y el intestino. A medida que la cantidad de estas células migrantes se reduce después del parto, la producción de calostro cesa y se produce leche con abundancia de lípidos.

Regulación hormonal de las glándulas mamarias

El crecimiento y desarrollo iniciales de la glándula mamaria en la pubertad ocurren por la acción de los estrógenos y la progesterona producidos por el ovario en proceso de maduración. Por la influencia hormonal, las ULTC se desarrollan y diferencian en unidades funcionales dinámicas. Después de este desarrollo inicial, durante cada ciclo ovárico ocurren cambios leves en la morfología del tejido glandular. Durante la fase folicular del ciclo menstrual, los **estrógenos** circulantes estimulan la **proliferación de los componentes de los conductos galactóforos**. Después de la ovulación, en la fase lútea, la **progesterona** estimula el **crecimiento de los alvéolos**; el estroma intralobulillar se torna edematoso. Desde un punto de vista clínico, durante la fase lútea las mujeres perciben mayor sensibilidad y un aumento

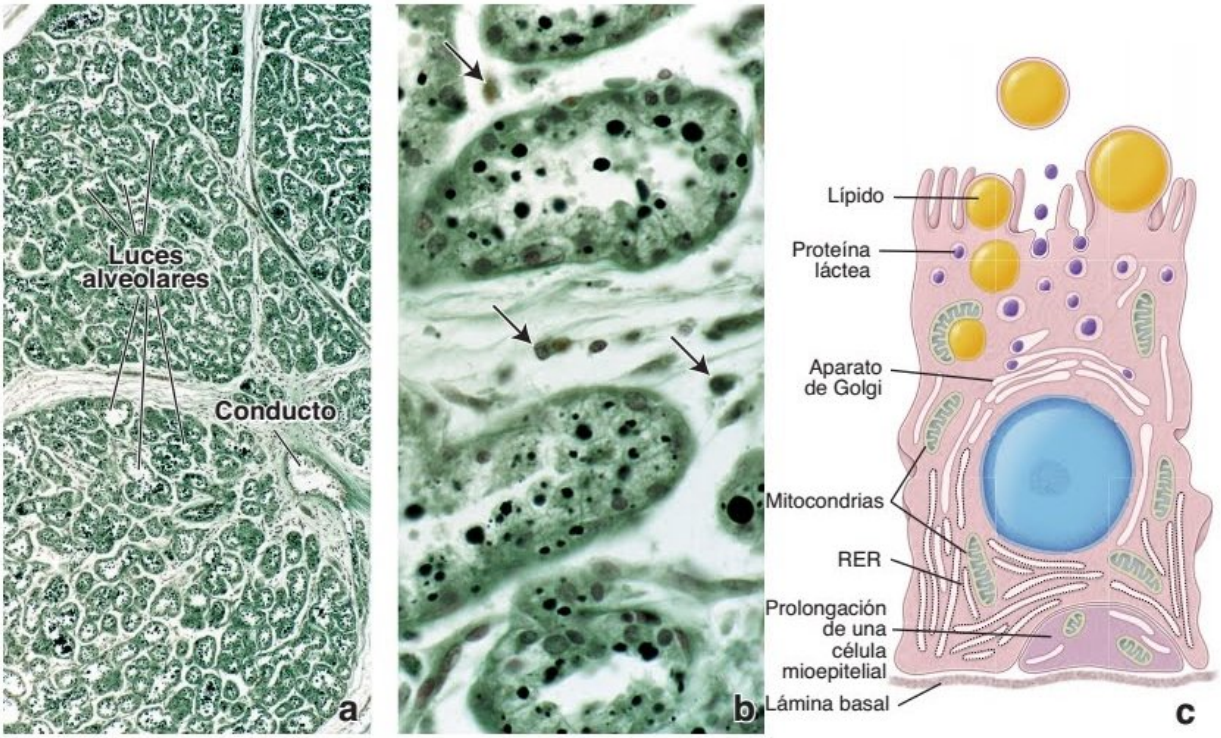

FIGURA 23-39. Microfotografías y diagrama de una glándula mamaria en período de lactancia. a. Microfotografía con poco aumento de un corte con teñido rápido de osmio verde de una glándula mamaria en período de lactancia. Se pueden apreciar porciones de varios lobulillos grandes y un conducto excretor. Muchos de los alvéolos exhiben una luz prominente, aun con este aumento. 60×. **b.** Un aumento mayor de una región de **a** muestra inclusiones lipídicas (siluetas circulares *negras*) dentro de las células secretoras de los alvéolos, así como en la luz alveolar. Las *flechas* señalan plasmocitos dentro de los espacios intersticiales. 480×. **c.** Diagrama de una célula epitelial de la glándula mamaria en período de lactancia. *RER*, retículo endoplasmático rugoso (reelaborado a partir de: Bloom W, Fawcett DW. A Textbook of Histology, 10th ed. Philadelphia: WB Saunders, 1975).

CUADRO 23-6

CORRELACIÓN CLÍNICA: CÁNCER DE CUELLO UTERINO E INFECCIONES POR VIRUS DEL PAPILOMA HUMANO

El **virus del papiloma humano** (**VPH**) es el virus de transmisión sexual más frecuente en los Estados Unidos. La mayoría de las personas se infectarán con el VPH durante su vida. Se conocen más de 30 tipos de VPH que infectan las regiones urogenital y anal en hombres y mujeres, donde afectan el epitelio plano estratificado de la piel perineal o las membranas mucosas. Alrededor de 12 tipos de VPH, llamados *de bajo riesgo*, causan **verrugas genitales**. La mayor proporción de verrugas genitales es causada por los tipos 6 y 11 del VPH. Cerca de 13 tipos de VPH, denominados *de alto riesgo*, pueden causar cáncer de cuello uterino, ano, vagina, vulva, pene y cabeza y cuello. La mayoría de los casos de cáncer asociado con el VPH son causados por los tipos 16 y 18.

En la mayoría de las mujeres, una infección por VPH se alivia sin tratamiento. Solo un porcentaje pequeño (5-10%) desarrollará una infección persistente. Los factores de riesgo de infección persistente incluyen edad avanzada y tabaquismo. Las infecciones persistentes por un tipo de VPH de alto riesgo se asocian con un mayor riesgo de cáncer de cuello uterino.

La mayoría de las lesiones asociadas con el VPH pueden diagnosticarse mediante citología cervical. En casos difíciles, algunas técnicas auxiliares como la hibridación *in situ* pueden ayudar a confirmar el diagnóstico (fig. C23-6-1). Existen tres **vacunas** (Cervarix®, Gardasil® y Gardasil® 9) aprobadas para la prevención del VPH. Las tres protegen contra los tipos de VPH de alto riesgo 16 y 18. Gardasil® protege contra los tipos de VPH de bajo riesgo 6 y 11. Gardasil 9® protege contra los tipos 6, 11, 16 y 18 y otros cinco tipos de VPH de alto riesgo. Gardasil® y Gardasil 9® se recomiendan para ambos sexos entre los 9 y 26 años de edad. Cervarix® se recomienda solo para niñas y mujeres.

Ninguna de las vacunas es terapéutica (no eliminan una infección previa), pero inducen el desarrollo de inmunidad específica contra las infecciones por el VPH. Las vacunas son más eficaces en personas sin exposición previa al VPH e inmunizadas antes del inicio de la actividad sexual.

Hoy en día, la detección del cáncer de cuello uterino incluye pruebas de VPH, además de la citología cervical, para algunos grupos de edad. Las siguientes son las **recomendaciones más recientes para la detección del cáncer de cuello uterino** en mujeres que no tienen otros factores de riesgo del American College of Obstetricians and Gynecologists:

- Mujeres de 21-29 años de edad: citología cervical (prueba de Papanicoláu) cada año.
- Mujeres de 30-65 años: pruebas de VPH más citología cervical cada 5 años (preferentemente) o citología cervical cada 3 años.

Se recomienda aumentar el intervalo entre las pruebas de detección (en oposición a las pruebas anuales) y evitar pruebas de VPH en mujeres más jóvenes para disminuir la cantidad de resultados falsos positivos o procedimientos innecesarios de diagnóstico. En las mujeres jóvenes, la infección por VPH generalmente se alivia sin tratamiento. Cuando las infecciones persisten, en general lo hacen durante muchos años antes de que puedan detectarse cambios precancerosos.

El diagnóstico de precáncer del cuello uterino incluye la **colposcopia**, en la cual se usa un colposcopio (un microscopio diseñado específicamente para visualizar el cuello uterino) para examinar el cuello uterino en busca de lesiones y realizar una biopsia cervical. El tratamiento de las lesiones precancerosas se logra por medio de la eliminación de las células precancerosas mediante **biopsia en cono** (**conización**), un procedimiento en el que se extirpa o destruye una porción en forma de cono de tejido del cuello uterino que contiene parte del ectocérvix, la zona de transformación y el conducto cervicouterino. La conización se puede realizar con bisturí (conización fría), rayo láser, asa electroquirúrgica o mediante congelación (crioconización).

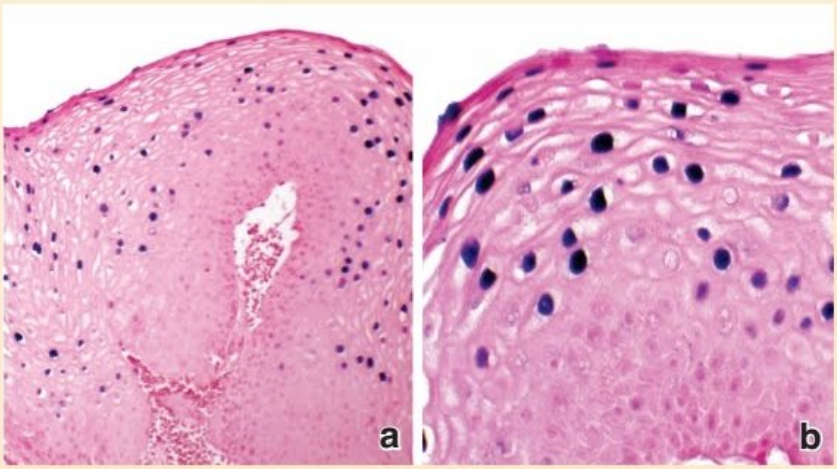

FIGURA C23-6-1. Microfotografía de la hibridación *in situ* de una biopsia cervical humana con infección por VPH. a. En esta imagen se muestra con poco aumento un epitelio plano estratificado del cuello uterino hibridado con sondas de ADN para los tipos 6 y 11 del VPH, y sometido a una coloración de contraste con rojo nuclear rápido. Nótese que la mayoría de las células infectadas son células maduras localizadas en las capas superiores del epitelio plano estratificado del ectocérvix. 120×. **b.** En esta ampliación pueden verse las partículas víricas teñidas con color *púrpura* dentro de los núcleos de las células infectadas. 225× (cortesía de la Dra. Fabiola Medeiros).

CUADRO 23-7

CONSIDERACIONES FUNCIONALES: LACTANCIA E INFERTILIDAD

Casi el 50% de las mujeres que amamantan presentan **amenorrea** (falta de menstruación) e **infertilidad** durante la lactancia. Este efecto es ocasionado por las concentraciones séricas elevadas de prolactina, que inhiben la secreción de GnRH pulsátil suprimiendo, así, la secreción de LH. La ovulación suele reanudarse después de 6 meses o antes si disminuye la frecuencia de succión.

progresivo del volumen del tejido mamario. En el embarazo, el cuerpo lúteo y la placenta producen continuamente estrógenos y progesterona, lo que causa un aumento masivo de las ULCT. Hoy en día se considera que el desarrollo mamario también depende de la prolactina, producida por la adenohipófisis; la hCS, sintetizada por la placenta; y los glucocorticoides suprarrenales.

La lactancia está bajo el control neurohormonal de la adenohipófisis y del hipotálamo.

Si bien los estrógenos y la progesterona son indispensables para el desarrollo físico de la mama durante el embarazo, ambas hormonas también suprimen los efectos de la prolactina y la hCS, cuyas concentraciones se incrementan a medida que progresa la gestación. No obstante, la pérdida repentina de la secreción de estrógenos y progesterona por la placenta y el cuerpo lúteo, justo después del parto, permite que la prolactina asuma su función lactógena. La producción de leche también requiere una secreción adecuada de hormona del crecimiento, glucocorticoides suprarrenales y hormonas paratiroideas.

El acto de **succionar** durante el amamantamiento inicia impulsos sensitivos desde los receptores en el pezón hacia el hipotálamo. Los impulsos inhiben la liberación del factor inhibidor de prolactina y entonces se libera **prolactina** desde la adenohipófisis. Los impulsos sensitivos también causan la liberación de **oxitocina** en la neurohipófisis. La oxitocina estimula a las células mioepiteliales que rodean la base de las células alveolares secretoras y la base de las células de los conductos de mayor calibre para que se contraigan y eyecten la leche desde los alvéolos y los conductos. En **ausencia de succión**, la secreción de leche cesa y las glándulas mamarias comienzan a involucionar y atrofiarse. El tejido glandular retorna entonces a su estado inactivo de reposo.

Involución de las glándulas mamarias

Después de la menopausia, las glándulas mamarias se atrofian porque su estroma especializado **involuciona**. Al faltar la estimulación hormonal ovárica, las células secretoras de las ULCT se degeneran y desaparecen, pero algunos conductos pueden persistir para crear un patrón histológico que se parece al de la mama masculina. El tejido conjuntivo también presenta alteraciones degenerativas, señaladas por una reducción en la cantidad de fibroblastos y fibras de colágeno, y por la desaparición de fibras elásticas.

Irrigación sanguínea y vasos linfáticos

Las arterias que irrigan la mama derivan de las ramas torácicas de la **arteria axilar**, la **arteria torácica interna** y las arterias intercostales anteriores. Las ramas de estos vasos siguen primordialmente el trayecto de los conductos alveolares cuando alcanzan los lechos capilares que rodean a los alvéolos. Por lo general, las venas siguen el mismo camino que las arterias para drenar al final en las venas axilar y torácica interna.

Los capilares linfáticos se localizan en el tejido conjuntivo que rodea los alvéolos. Los vasos linfáticos más grandes drenan en los **ganglios linfáticos axilares**, **supraclaviculares** o **paraesternales**.

Inervación

Los nervios que inervan la mama son los ramos cutáneos anteriores y laterales de los **nervios intercostales** segundo a sexto. Los nervios transportan fibras simpáticas y aferentes hacia la mama y desde ella. La función secretora está principalmente bajo control hormonal; no obstante, los impulsos aferentes asociados con la succión participan en la secreción refleja de prolactina y oxitocina.

101 HISTOLOGÍA LIBRETA

APARATO REPRODUCTOR FEMENINO

FUNDAMENTOS DEL APARATO REPRODUCTOR FEMENINO

- El aparato reproductor de la mujer está compuesto por diversos **órganos genitales internos** (ovarios, trompas [tubas] uterinas, útero y vagina) y un **órgano genital externo** (vulva).
- Los órganos sexuales femeninos internos experimentan cambios cíclicos regulares durante cada **ciclo menstrual**, desde la **pubertad** hasta la **menopausia**, que son reflejo de modificaciones en las concentraciones hormonales.

OVARIOS

- Las principal función de los ovarios es la producción de gametos (**ovogénesis**) y hormonas esteroideas (estrógenos y progesterona; **esteroidogénesis**).
- Los ovarios poseen una **médula** en su centro que contiene tejido conjuntivo laxo, nervios, sangre y vasos sanguíneos y linfáticos, así como una **corteza** en su periferia que contiene una gran cantidad de **folículos ováricos** que proveen el microambiente para el desarrollo de los ovocitos.
- La superficie del ovario está cubierta por el **epitelio germinativo**, un epitelio cúbico simple sobre una capa de tejido conjuntivo denso denominado ***túnica albugínea***.

DESARROLLO DE LOS FOLÍCULOS OVÁRICOS

- Existen tres etapas básicas de desarrollo de un **folículo ovárico**: **folículo primordial**, **folículo en crecimiento** (tanto primario como secundario) y **folículo maduro** (**folículo de De Graaf**).
- Antes de la pubertad, la corteza del ovario está ocupada solo por **folículos primordiales**. Estos contienen un único ovocito primario, detenido en la primera profase meiótica, rodeado por una sola capa de **células escamosas foliculares**.
- Después de la pubertad, debido a cambios hormonales cíclicos, una cohorte selecta de folículos primarios se desarrolla en **folículos en crecimiento**. Las células foliculares que rodean al ovocito se vuelven cúbicas y experimentan una estratificación adicional para formar el **folículo primario**.
- Las células del folículo en crecimiento se convierten en **células granulosas**; el tejido conjuntivo que rodea al folículo se diferencia en las **tecas interna** y **externa**; el ovocito crece y produce la **zona pelúcida** (ZP), que contiene glucoproteínas específicas de esa zona involucradas en el proceso de la fecundación.
- A medida que proliferan las **células granulosas**, intervienen en el metabolismo de las hormonas esteroideas (la conversión de andrógenos producidos por la teca interna en estrógenos) y secretan activamente líquido folicular que se acumula en las cavidades que existen entre ellas.
- Un folículo en crecimiento que contiene una cavidad única de líquido (**antro**) se denomina ***folículo secundario*** (**antral**). Este sigue conteniendo al ovocito primario detenido en la primera profase de la división meiótica.
- A medida que el **folículo secundario** se agranda y madura, la capa delgada de células granulosas asociada con el ovocito forma el **cúmulo oóforo** y la **corona radiada**.
- El **folículo maduro** (**folículo de De Graaf**) posee un gran antro y una capa turgente de teca interna productora de esteroides. Desencadenada por el aumento súbito de la concentración de LH, justo antes de la ovulación, el ovocito reanuda su primera división meiótica y se convierte en ovocito secundario.

OVULACIÓN

- Durante el ciclo ovárico un solo folículo de De Graaf experimenta **ovulación**. Todos los otros folículos en la cohorte en desarrollo presentan **atresia folicular**, un proceso de degeneración que involucra a la apoptosis.
- Durante la ovulación, un **ovocito secundario** es liberado por la rotura del folículo de De Graaf. El ovocito liberado queda detenido en la metafase de la segunda división meiótica.
- En la ovulación, la **pared folicular**, compuesta por las células granulosas y de la teca remanentes, es transformada en el **cuerpo lúteo**. Por acción de la LH en el proceso de **luteinización**, se forman las **células luteínicas de la granulosa** (producen estrógenos) y las **células luteínicas de la teca** (producen progesterona).
- El **cuerpo lúteo de la menstruación** se forma cuando no hay fecundación; se degenera 10-12 días después de la ovulación para convertirse en el **cuerpo *albicans***.
- El **cuerpo lúteo del embarazo** se forma después de la fecundación y la implantación. Es la fuente principal de **progesterona** y **luteotropinas** (estrógenos, somatomedinas) durante las primeras 8 semanas del embarazo; posteriormente se degenera y deja una cicatriz permanente en el ovario.

CAPACITACIÓN Y FECUNDACIÓN

- Durante la **capacitación**, los espermatozoides maduros adquieren la capacidad de fecundar al ovocito dentro del aparato reproductor de la mujer.
- La fecundación ocurre generalmente en la ampolla de la trompa uterina e implica la capacitación del espermatozoide y su penetración en la corona radiada para alcanzar el ovocito.
- Después de la capacitación, el espermatozoide se une a los **receptores de la zona pelúcida**, lo que desencadena la **reacción acrosómica**. Las enzimas liberadas por el acrosoma permiten que solo un espermatozoide penetre en la zona pelúcida e **impregne al ovocito**.
- Durante la impregnación, todo el espermatozoide, excepto el citoplasma de la cola, se incorpora al ovoplasma; ello desencadena la reanudación de la **segunda división meiótica** (transforma al ovocito secundario en ovocito maduro).
- Al menos tres tipos de **reacciones posteriores a la fusión** evitan que otros espermatozoides entren en el ovocito: una rápida despolarización del ovolema, una reacción cortical (cambios en la polaridad del ovolema) y la reacción de zona (que forma la **barrera perivitelina** al establecer enlaces cruzados entre proteínas en la superficie del ovocito y degradar los receptores ZP).
- La cabeza del espermatozoide, dentro del citoplasma del ovocito, experimenta cambios para formar el **pronúcleo masculino**, el cual se fusiona con el **pronúcleo femenino** para formar un **cigoto** diploide. El cigoto entra de inmediato en su primera división mitótica.

TROMPAS UTERINAS

- Las **trompas uterinas** son estructuras bilaterales que conectan al útero con los ovarios.
- Cada trompa uterina posee cuatro segmentos: el **infundíbulo** (un extremo con forma de embudo rodeado por **fimbrias** contiguas al ovario), la **ampolla** (sitio de la fecundación), el istmo (segmento estrecho contiguo al útero) y la porción **intramural** (que atraviesa la pared uterina).
- La pared de la trompa uterina está compuesta por tres capas: una **serosa** externa, una **muscular** gruesa y una **mucosa** muy plegada.
- El **revestimiento mucoso** es epitelio cilíndrico simple compuesto por dos tipos celulares: **células ciliadas** y **células no ciliadas** (**en tachuela**).
- El ovocito (y el cigoto después de la fecundación) es empujado hacia la cavidad uterina por un movimiento coordinado de los cilios en la superficie de la mucosa y por las contracciones musculares peristálticas de la trompa uterina.

ÚTERO

- El **útero** está dividido en un **cuerpo** (porción superior que contiene el **fondo uterino**) y un **cuello uterino** o cérvix (porción inferior que se proyecta hacia la vagina).
- La pared uterina está compuesta por el **endometrio** (revestimiento mucoso del útero), el **miometrio** (capa muscular lisa) y el **perimetrio** (una capa serosa del peritoneo visceral).
- El **endometrio** está revestido por epitelio cilíndrico simple que se invagina en la lámina propia subyacente (**estroma endometrial**) para formar las **glándulas uterinas**.
- El endometrio está compuesto por un **estrato basal** y otro **funcional**, el cual experimenta cambios cíclicos debido a las concentraciones fluctuantes de estrógenos y progesterona durante el ciclo menstrual.
- El espesor del endometrio, su actividad glandular y su patrón vascular son únicos para cada una de las tres fases (**proliferativa**, **secretora** y **menstrual**) de la **menstruación**, la cual dura en promedio 28 días.
- La **fase proliferativa** se ve afectada por los estrógenos que se producen en los folículos en crecimiento. La **fase secretora** es modificada por la progesterona secretada desde el cuerpo lúteo y, si no se produce la implantación, la **fase menstrual** corresponde a la isquemia del estrato funcional que se desprende durante la menstruación.
- Si el embrión se implanta con éxito, el **endometrio** experimenta la **decidualización** (proceso de su conversión en **decidua**) y, junto con las células trofoblásticas del embrión, inicia el desarrollo de la **placenta**.
- El endometrio del **cuello uterino** difiere del resto del útero en que no se desprende durante la menstruación. Las **glándulas cervicales** modifican la viscosidad del moco secretado durante cada ciclo menstrual.
- La porción del cuello uterino que se proyecta en la vagina posee una **zona de transformación**, donde el epitelio cilíndrico simple del cuello uterino cambia abruptamente al epitelio plano estratificado de la vagina.

PLACENTA

- La **placenta** permite el intercambio de gases y metabolitos entre las circulaciones materna y fetal. Consiste en una **porción fetal** (**corion**) y una **porción materna** (**decidua basal**).
- Después de la implantación, el **trofoblasto** invasor se diferencia en **sincitiotrofoblasto** (macizo citoplasmático multinucleado que invade en forma activa la decidua) y el **citotrofoblasto** (una capa mitóticamente activa que produce células que se fusionan con el sincitiotrofoblasto).
- La sangre fetal y la sangre materna están separadas por la **barrera placentaria** que se desarrolla en la **vellosidad coriónica terciaria** (proyecciones del corion que contienen sincitiotrofoblastos, citotrofoblastos, tejido conjuntivo mesenquimatoso y vasos sanguíneos fetales).
- Las vellosidades están inmersas en la sangre materna que llena los espacios vasculares en la placenta (**cotiledones**).
- La placenta es uno de los principales **órganos endocrinos** que sostiene el desarrollo del feto. Produce **hormonas esteroideas** (principalmente progesterona) y **peptídicas** (p. ej., hCG, hCS, relaxina y leptina).

VAGINA Y GENITALES EXTERNOS

- La **vagina** se extiende desde el cuello uterino hasta el vestíbulo. Está revestida por **epitelio plano estratificado no queratinizado** y carece de glándulas.
- La **parte genital externa de la mujer** (**vulva**) consiste en el **monte del pubis** (formado por tejido adiposo subcutáneo), los **labios mayores** (pliegues cutáneos longitudinales que contienen tejido adiposo, una capa delgada de músculo liso y glándulas sebáceas y sudoríparas), los **labios menores** (centro de tejido conjuntivo que carece de tejido adiposo, pero contiene glándulas sebáceas grandes), el **clítoris** (tejido eréctil homólogo al pene) y el **vestíbulo** (revestido por epitelio plano estratificado con muchas glándulas mucosas pequeñas).

GLÁNDULAS MAMARIAS

- Las **glándulas mamarias** se desarrollan en ambos sexos a partir de las **crestas mamarias** en el embrión, pero experimentan mayor evolución en las mujeres después de la pubertad por la acción hormonal de los estrógenos y la progesterona.
- Las **glándulas mamarias** son glándulas sudoríparas tubuloalveolares apocrinas modificadas compuestas por **unidades lobulillares del conducto terminal** (**ULCT**). Cada ULCT está conectada a sistemas de conductos colectores que forman los **conductos galactóforos** que desembocan en el **pezón**.
- Las ULCT de la glándula mamaria corresponden a una aglomeración en racimo de pequeños **alvéolos secretores** (en la glándula lactante activa) o **conductillos terminales** (en la glándula inactiva) rodeados por un **estroma intralobulillar** sensible a hormonas.
- La morfología de la porción secretora de la **glándula mamaria inactiva** varía con el ciclo menstrual.
- Las glándulas mamarias tienen una proliferación y un desarrollo notorios durante el embarazo, en preparación para la **lactancia**, por la acción de los estrógenos (proliferación de componentes de conducto) y la progesterona (crecimiento de los alvéolos).
- El componente proteínico de la leche es liberado por las células alveolares mediante la **secreción merocrina**, mientras que el componente lipídico es aportado mediante **secreción apocrina**.

LÁMINA 92 ■ OVARIOS I

Los **ovarios** son dos estructuras ovoides pequeñas que al corte exhiben una **corteza** y una **médula**. A un lado se encuentra el hilio para el tránsito de las estructuras neurovasculares; en ese mismo lado se observa el mesovario, que une el ovario al ligamento ancho. Las funciones del ovario son la producción de *óvulos* y la síntesis y secreción de **estrógenos** y **progesterona**.

En la corteza hay una gran cantidad de **folículos primordiales** desde el momento del nacimiento; estos permanecen sin cambios hasta la maduración sexual. Las ovogonias en estos folículos están detenidos en la profase de la primera división meiótica. En la pubertad, por acción de las gonadotropinas hipofisarias, los ovarios comienzan a experimentar cambios cíclicos que, en conjunto, se denominan ***ciclo ovárico***. Durante cada ciclo, los ovarios generalmente producen un solo ovocito que queda listo para ser fecundado.

Al comienzo del ciclo ovárico, por acción de la FSH, algunos de los folículos primordiales comienzan a experimentar cambios que conducen al desarrollo de un **folículo maduro** (**de De Graaf**). Estos cambios incluyen la proliferación de células foliculares y un aumento del tamaño del folículo. Aunque varios folículos primordiales inician estos cambios evolutivos, solo uno suele alcanzar la madurez y producir un ovocito. De forma ocasional, dos folículos madurarán y ovularán, lo que conduce a la posibilidad de un embarazo gemelar dicigótico. La expulsión del ovocito y sus células adherentes se denomina ***ovulación***. Al momento de la ovulación, el ovocito completa la primera división meiótica. El ovocito completa la segunda división meiótica solo si tiene lugar la fecundación. Ocurra o no la fecundación, los otros folículos que comenzaron a proliferar en el mismo ciclo degeneran; dicho proceso se denomina ***atresia***.

Corteza, ovario, simio, H&E, 120×.

Aquí se muestra la **corteza** del ovario de una hembra sexualmente madura. En la superficie, hay una capa simple de células epiteliales designadas como **epitelio germinativo** (*EpG*). Este epitelio tiene continuidad con la serosa (peritoneo) del mesovario. A pesar de su nombre, este epitelio no da origen a células germinativas. El epitelio germinativo cubre una capa de tejido conjuntivo denso y fibroso, la **túnica albugínea** (*TA*), bajo la cual se encuentran los **folículos primordiales** (*FP*). En el ovario es usual observar folículos en diversas etapas de desarrollo o atresia. En esta microfotografía, junto con una gran cantidad de folículos primordiales, se encuentran cuatro **folículos en crecimiento** (*FC*), con una capa eosinófila claramente visible de la zona pelúcida (*ZP*), un folículo atrésico (*FA*) y parte de un folículo grande, a la *derecha*. La región del folículo grande que se muestra en la imagen incluye teca interna (*TI*), células granulosas (*CG*) y parte del antro (*A*).

Folículos primarios iniciales, ovario, simio, H&E, 450×.

Cuando un **folículo primordial** inicia los cambios que conducen a la formación de un folículo maduro, la capa de células foliculares (*CF*) planas se torna cúbica, como se observa en esta imagen. Además, las células foliculares proliferan y el epitelio se vuelve multiestratificado. Un folículo que experimenta estos cambios iniciales se denomina ***folículo primario***. En consecuencia, un folículo primario inicial todavía puede ser unilaminar, pero se encuentra rodeado por células cúbicas y este rasgo lo distingue de los folículos primordiales unilaminares más abundantes que están rodeados por células planas. Obsérvese el núcleo (*N*) grande del ovocito en el folículo primario. Algunos ovocitos pueden no tener núcleos visibles (*véase* la célula marcada con la *X*) debido al plano de corte.

Folículos primordiales, ovario, simio, H&E, 450×.

En esta microfotografía se muestran varios **folículos primordiales** a mayor aumento. Cada folículo consiste en un ovocito rodeado por una capa simple de células foliculares (*F*) planas. El núcleo (*N*) del ovocito es, por lo general, grande, pero el ovocito en sí mismo es tan grande que su núcleo con frecuencia no queda incluido en el plano de corte; es el caso del ovocito marcado con la *X*. El grupo de células de aspecto epitelial (*puntas de flecha*) está formado por células foliculares de un folículo primordial seccionado en un plano tangencial a la superficie folicular. En este caso, las células foliculares se observan de frente.

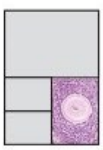

Folículo primario avanzado, ovario, simio, H&E, 450×.

El **folículo primario** en esta microfotografía muestra un conjunto multiestratificado de **células foliculares** (*CF*) que rodean un ovocito con un núcleo (*N*) grande y visible. La capa más interna de células foliculares es contigua a una lámina eosinófila gruesa de material extracelular homogéneo denominada ***zona pelúcida*** (*ZP*). En esta etapa de desarrollo, el ovocito también ha aumentado un poco su tamaño. Toda la estructura rodeada por la membrana pelúcida es el ovocito.

Alrededor de los folículos se observan células alargadas de tejido conjuntivo muy celular, a las que se denomina *células del estroma*. Las células del estroma que rodean al folículo secundario se organizan en dos capas denominadas *teca interna* y *teca externa*. Como se observa en la microfotografía de *arriba*, las células del estroma se tornan epitelioides en la teca interna, que es una capa muy celular.

A, antro
CF, células foliculares
CG, células granulosas
EpG, epitelio germinativo
F, células foliculares, primordiales
FA, folículo atrésico
FC, folículos en crecimiento
FP, folículos primordiales
N, núcleos de ovocito
TA, túnica albugínea
TI, teca interna
X, ovocito sin núcleo
ZP, zona pelúcida
punta de flecha, células foliculares observadas de frente

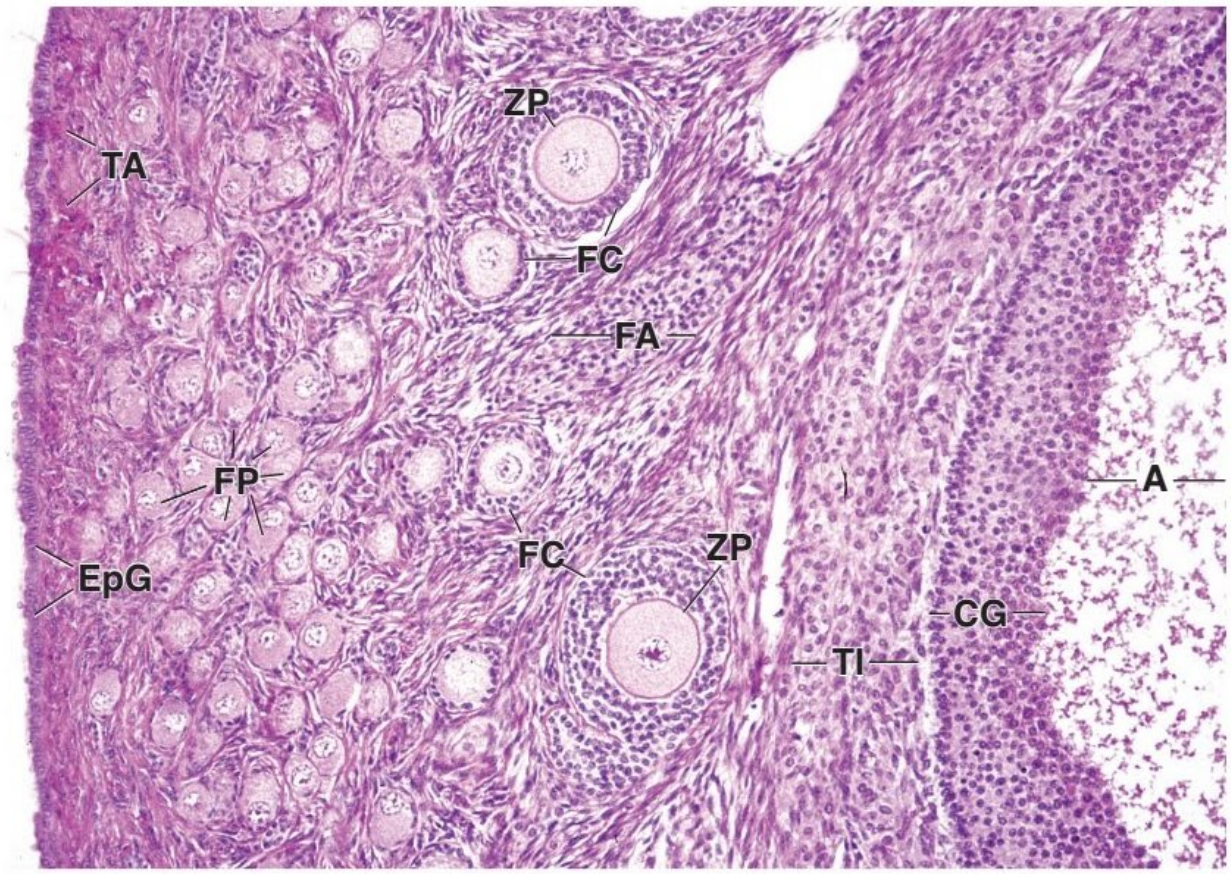
ZP
TA
FC
FA
FP
A
EpG
FC
ZP
CG
TI

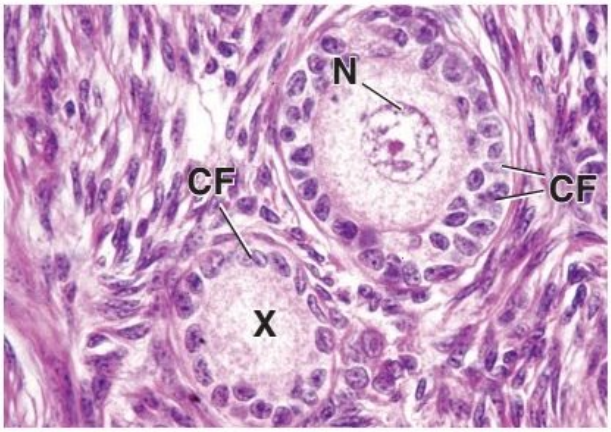
N
CF
CF
X

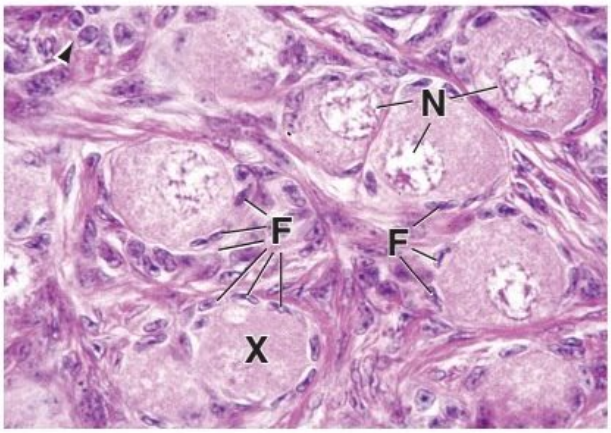
N
F
F
X

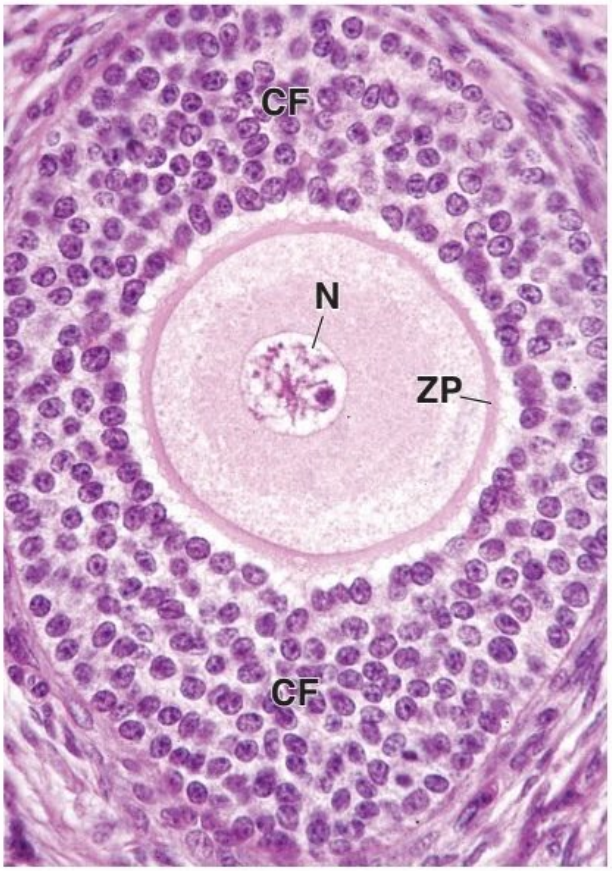
CF
N
ZP
CF

LÁMINA 93 ■ OVARIOS II

La **atresia folicular** es un fenómeno que ocurre con regularidad en el ovario y comienza en la vida embrionaria. En cualquier corte de un ovario pospuberal se pueden observar folículos en diversas etapas evolutivas experimentando atresia. En la atresia, los cambios iniciales implican la picnosis de los núcleos de las células foliculares y la disolución de su citoplasma. El folículo es entonces invadido por macrófagos y otras células de tejido conjuntivo. El ovocito degenera y abandona la zona pelúcida turgente. Esta puede plegarse hacia dentro o colapsar, pero suele mantener su espesor y sus características tintoriales. Cuando queda incluida en el plano de corte, una zona pelúcida distorsionada sirve como característica confiable para establecer el diagnóstico de **folículo atrésico**.

En la atresia de los folículos grandes, casi maduros, las células de la teca interna persisten para formar racimos de células epitelioides en la corteza ovárica. Estos cúmulos, en conjunto, reciben el nombre de *glándulas intersticiales* y continúan secretando hormonas esteroideas.

Folículos secundarios, ovario, simio, H&E, 120×.

En la microfotografía de la *izquierda* se muestran dos folículos en crecimiento por acción de la FSH. El más avanzado es un **folículo secundario**. El ovocito de este folículo está rodeado por varias capas de **células foliculares** (*CF*) que, en esta etapa, se denominan *células granulosas*. En una etapa anterior inmediata se habían formado lagunas de líquido entre las células foliculares que ahora se fusionan para dar origen a una cavidad más grande y mejor definida llamada ***antro folicular*** (*A*), visible en la imagen. El antro también está lleno de líquido y se tiñe con el PAS, aunque solo levemente. La sustancia positiva al PAS ha quedado retenida en forma de un precipitado eosinófilo en el antro de los folículos secundarios que se muestra aquí y en la imagen de la *derecha*. Justo por encima del folículo secundario, más visible, se logra apreciar un folículo un poco más pequeño. Dado que no hay espacios antrales visibles entre las células foliculares, es apropiado clasificarlo como un **folículo primario**. En ambos folículos, pero en particular en el más grande que tiene el antro, las células circundantes del estroma se han modificado para formar dos capas bien definidas denominadas ***teca interna*** (*TI*) y ***teca externa*** (*TE*). La teca interna es una capa más celular y sus células son epitelioides. Cuando se observan con el microscopio electrónico, estas células muestran características de células endocrinas, en particular de células secretoras de esteroides. En cambio, la teca externa es una capa de tejido conjuntivo. Sus células son más o menos fusiformes.

En la microfotografía de la *derecha* se muestra una etapa posterior en el crecimiento del folículo secundario. El antro (*A*) es más grande; el ovocito es excéntrico y está rodeado por un montículo de células foliculares denominadas *cúmulo oóforo*. Las células foliculares restantes, que rodean la cavidad del antro, se conocen como *membrana granulosa* (*MG*) o simplemente *células granulosas*.

Folículo atrésico, ovario, simio, H&E, 65×.

Aquí, y con mayor aumento en la figura contigua a la *derecha*, se muestran **folículos atrésicos** (*FA*). Los dos folículos atrésicos más pequeños pueden identificarse en virtud de la zona pelúcida (*ZP*) retenida, señalada en la imagen contigua a la *derecha*. Los dos folículos más grandes y avanzados no muestran los restos de una zona pelúcida, pero exhiben otras características de la atresia folicular.

Folículo atrésico, ovario, simio, H&E, 120×.

En la atresia de un folículo más avanzado, las células foliculares tienen la tendencia a degenerarse con mayor rapidez que las células de la teca interna, y la membrana basal que las separa se vuelve más gruesa para formar una membrana hialinizada, la membrana vítrea. Por lo tanto, la **membrana vítrea** (*flechas*) separa una capa externa de células remanentes de la teca interna de las células foliculares internas en degeneración. Las células remanentes de la teca interna (*RTI*) pueden mostrar integridad citológica; estas células intactas de la teca permanecen temporalmente funcionales para la secreción de esteroides.

Folículos atrésicos, ovario, simio, H&E, 120×.

Aquí se muestran **folículos atrésicos** (*FA*) adicionales. De nuevo, algunos exhiben restos de zona pelúcida (*ZP*) y dos tienen membrana vítrea (*flechas*). Nótese que aunque la atresia en estos folículos está muy avanzada, algunas de las células que hay por fuera de las membranas vítreas mantienen su carácter epitelioide (*punta de flecha*). Estas son células remanentes de la teca interna.

A, antro del folículo
CF, células foliculares
FA, folículo atrésico
MG, membrana granulosa
RTI, células remanentes de la teca interna
TE, teca externa
TI, teca interna
ZP, zona pelúcida
flechas, membrana vítrea
punta de flecha, células remanentes de la teca interna

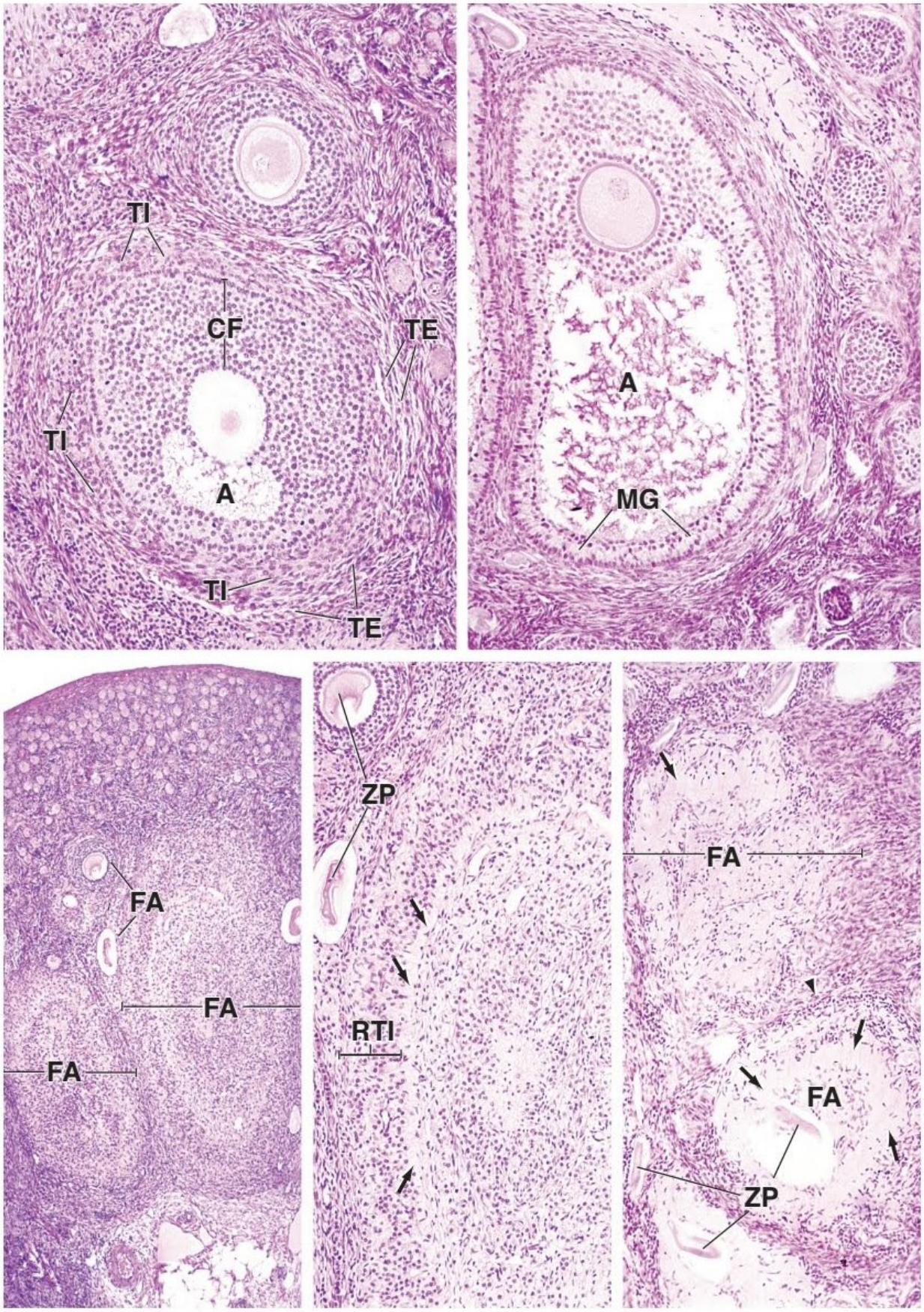
TI
CF
TE
TI
A
TI
TE
A
MG
FA
FA
FA
ZP
RTI
FA
FA
ZP

LÁMINA 94 ■ CUERPO LÚTEO

Después de que el ovocito y sus células contiguas circundantes (las células del cúmulo oóforo) han sido expulsados del folículo ovárico maduro (ovulación), las células foliculares restantes (células granulosas) y las células de la teca interna adyacente se diferencian en una nueva unidad funcional, el **cuerpo lúteo**.

Las células del cuerpo lúteo (células lúteas) aumentan rápidamente de tamaño y se llenan de inclusiones lipídicas. Un pigmento liposoluble en el citoplasma de las células, el lipocromo, les confiere su color amarillento en estado fresco. Las microfotografías electrónicas de las células lúteas demuestran que poseen características típicas de las células secretoras de esteroides, es decir, tienen abundante retículo endoplasmático liso y mitocondrias con crestas tubulares. Se identifican dos tipos de células lúteas: **células luteínicas de la granulosa**, grandes, que se ubican de forma central y derivan de las células granulosas, y **células luteínicas de la teca**, más pequeñas y localizadas en la periferia, que derivan de la teca interna. En el cuerpo lúteo se establece una red vascular extensa, hacia la cual las células luteínicas secretan progesterona y estrógenos. Estas hormonas estimulan el crecimiento y la diferenciación del endometrio uterino para prepararlo para la implantación de un óvulo fecundado.

Cuerpo lúteo, ovario, humano, H&E, 20×.

En esta microfotografía se muestra la **corteza** ovárica poco después de la ovulación. La *punta de flecha* señala la superficie del ovario en el sitio de ovulación. La antigua cavidad folicular (*Cav*) ha sido invadida por tejido conjuntivo (*TC*). La membrana granulosa se ha plegado y las células granulosas transformadas en células del cuerpo lúteo (GTCL) ahora se llaman ***células luteínicas de la granulosa***. El pliegue de la membrana granulosa se inicia justo antes de la ovulación y continúa a medida que se desarrolla el cuerpo lúteo. Conforme más se pliega el cuerpo lúteo, la antigua cavidad folicular va disminuyendo su tamaño. Al mismo tiempo, los vasos sanguíneos (*VS*) de la teca del folículo invaden la antigua cavidad y las células de la membrana granulosa en transformación. Las células de la teca interna siguen los vasos sanguíneos hacia las depresiones más externas de la estructura plegada. Estas células de la teca interna se transforman en células del cuerpo lúteo denominadas *células luteínicas de la teca*.

Cuerpo lúteo, ovario, humano, H&E, 20×.

Aquí se muestra una porción del **cuerpo lúteo** formado por completo. La mayoría de las células endocrinas corresponden a **células luteínicas de la granulosa** (*CLG*). Estas células forman una aglomeración celular replegada que rodea los restos de la antigua cavidad folicular (*Cav*). Por fuera del cuerpo lúteo se encuentra el tejido conjuntivo (*TC*) del ovario con una gran cantidad de vasos sanguíneos (*VS*). Se debe recordar que la teca interna deriva del estroma de tejido conjuntivo del ovario. La ubicación de las **células luteínicas de la teca** (*CLT*) denota su origen y estas células pueden encontrarse en los recesos externos profundos de la masa glandular, contiguas al tejido conjuntivo circundante.

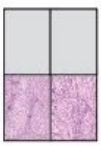

Cuerpo lúteo, ovario, humano, H&E, 65× (a la izquierda) y 240× (a la derecha).

En la microfotografía de la *izquierda* se muestra un segmento del **cuerpo lúteo** replegado, visto con mayor aumento. Como ya se mencionó, el cúmulo celular principal está compuesto por **células luteínicas de la granulosa** (*CLG*). A un lado de esta aglomeración celular se encuentra tejido conjuntivo (*TC*) dentro de la antigua cavidad folicular y, al otro lado, están las células luteínicas de la teca. La misma organización de las células se muestra en la imagen con mayor aumento de la *derecha*. Las células luteínicas de la granulosa contienen un núcleo esferoideo grande (*véase también CLG* en la imagen de la *derecha*) y un citoplasma abundante. El citoplasma contiene pigmento amarillo (que no suele ser visible en los cortes de rutina teñidos con H&E), de ahí el nombre de *cuerpo lúteo*. Las **células luteínicas de la teca** (*CLT*) también contienen un núcleo esférico, pero son células más pequeñas que las células luteínicas de la granulosa. Por lo tanto, cuando se identifican los dos tipos celulares, además de la ubicación, se debe considerar que los núcleos de células luteínicas de la teca contiguas, en general, parecen estar más cerca entre sí que los núcleos de células luteínicas de la granulosa adyacentes. El tejido conjuntivo (*TC*) y los pequeños vasos sanguíneos que invadieron el cúmulo de células luteínicas de la granulosa pueden identificarse como componentes aplanados y alargados que están entre dichas células.

Los cambios a través de los cuales el folículo ovárico roto se transforma en un cuerpo lúteo ocurren por acción de la LH hipofisaria. A su vez, el propio cuerpo lúteo secreta progesterona, la cual ejerce un efecto profundo en el útero estimulado por estrógenos. Si se produce el embarazo, el cuerpo lúteo se mantiene funcional; sin embargo, si el embarazo no ocurre, involuciona luego de haber alcanzado su desarrollo máximo, aproximadamente 2 semanas después de la ovulación. Los componentes celulares del cuerpo lúteo en involución son reemplazados por tejido conjuntivo fibroso y la estructura se denomina entonces *cuerpo albicans*.

Cav, antigua cavidad folicular
CLG, células luteínicas de la granulosa
CLT, células luteínicas de la teca
GTCL, células granulosas transformadas en células del cuerpo lúteo
TC, tejido conjuntivo
VS, vasos sanguíneos

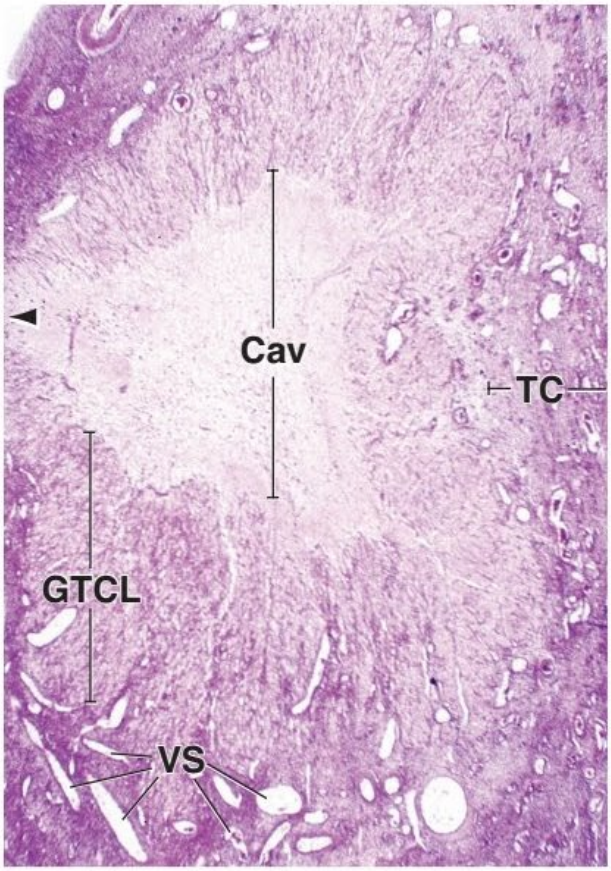
Cav
TC
GTCL
VS

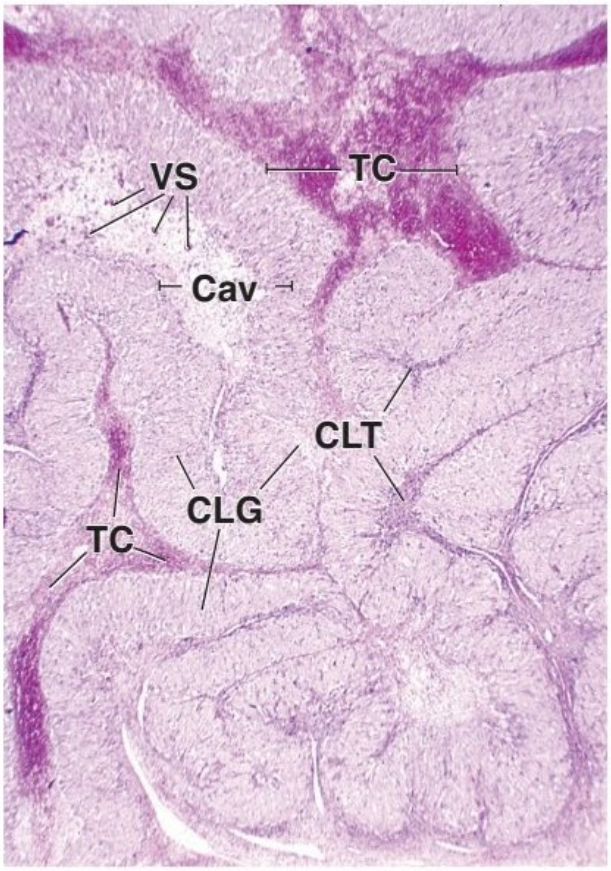
VS
TC
Cav
CLT
CLG
TC

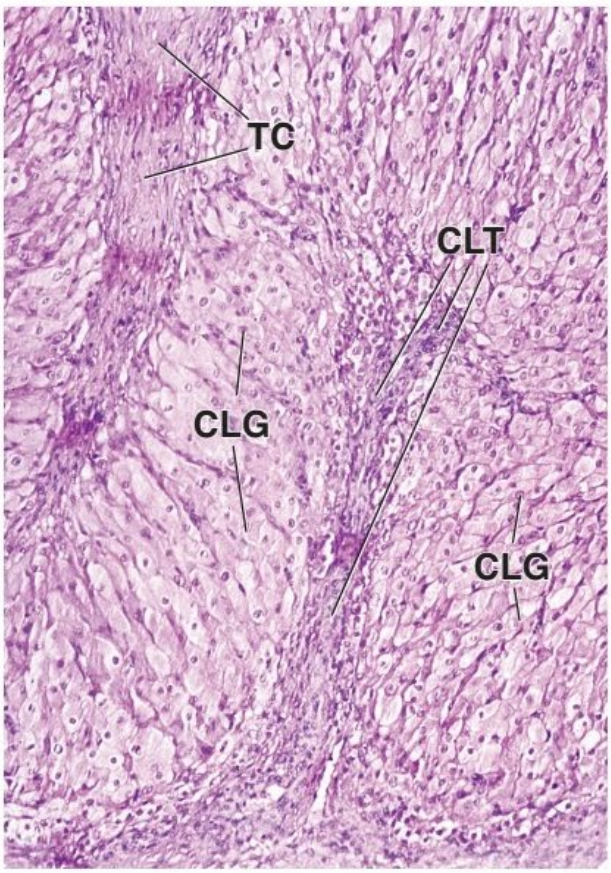
TC
CLT
CLG
CLG

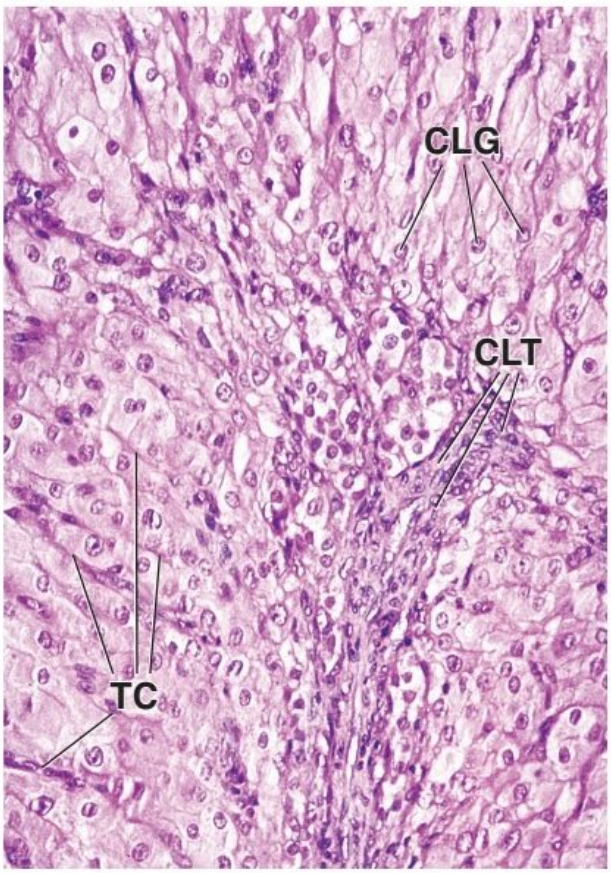
CLG
CLT
TC

LÁMINA 95 ■ TROMPAS UTERINAS

Las **trompas** (**tubas**) **uterinas** (oviductos, trompas de Falopio) están unidas al útero y se extienden hacia los ovarios, donde presentan un gran ensanchamiento abierto (el orificio abdominal) para la entrada del óvulo durante la ovulación. Las trompas uterinas experimentan cambios cíclicos que coinciden con los del útero, pero no tan marcados. Las células epiteliales aumentan su altura durante la mitad del ciclo, justo en el momento en el que el óvulo pasa a través de la trompa, y la reducen durante el período premenstrual. Algunas de las células epiteliales son ciliadas. Las células epiteliales dependen de los ovarios para su viabilidad. La cantidad de células ciliadas no solo aumenta durante la fase folicular del ciclo ovárico, también la extirpación de los ovarios conduce a la atrofia del epitelio y la pérdida de células ciliadas.

A lo largo de toda la trompa uterina varían el tamaño y el grado de plegamiento de la mucosa. Los pliegues de la mucosa son visibles en su porción distal, el infundíbulo, a medida que se acerca a su extremo abierto. Cerca del orificio, la trompa se expande hacia afuera y recibe el nombre de ***infundíbulo***. Este tiene bordes doblados con flecos denominados ***fimbrias***. Proximal con respecto al infundíbulo está la **ampolla**, que comprende unas dos terceras partes de la longitud de la trompa, posee los pliegues mucosos más complejos y abundantes, y es el sitio de la fecundación. Los pliegues de la mucosa son mucho menos abundantes en el extremo proximal más angosto de la trompa, porción cerca del útero que se conoce como ***istmo***. La porción **uterina** o **intramural** mide alrededor de 1 cm de longitud y atraviesa la pared del útero para desembocar en la cavidad uterina.

La fecundación del óvulo suele ocurrir en la porción distal de la ampolla. Durante los primeros días del desarrollo, a medida que recorre la vía compleja creada por los pliegues mucosos, el embrión se transporta de forma proximal mediante el movimiento de los cilios de las células epiteliales ciliadas y por las contracciones peristálticas de la capa muscular bien desarrollada que está debajo de la mucosa.



Trompa uterina, humano, H&E, 40×.

Aquí se muestra un corte transversal, a la altura de la ampolla, de la trompa uterina. Numerosos pliegues de la mucosa se proyectan hacia la luz (*L*), y la complejidad de sus pliegues queda demostrada por la variedad visible de contornos. Además de la **mucosa** (*Muc*), el resto de la pared está formado por una **muscular** (*Mus*) y tejido conjuntivo.

La muscular está compuesta por músculo liso que forma una capa interna bastante gruesa de fibras circulares y una capa externa más delgada de fibras longitudinales. Las capas no están claramente delineadas y no hay un límite preciso que las separe.

Pliegue mucoso, trompa uterina, humano, H&E, 160×; recuadro 320×.

La región contenida en el *rectángulo* de la imagen de arriba se muestra aquí con mayor aumento. En la muestra se aprecia un vaso linfático (*VLin*) en corte longitudinal. En otros planos de corte los vasos linfáticos son difíciles de identificar. En el centro del **pliegue de la mucosa**, junto con un tejido conjuntivo (*TC*) muy celular y los vasos sanguíneos (*VS*) contenidos en él, se aprecia un vaso linfático seccionado de manera fortuita. El epitelio (*Ep*) que reviste la mucosa se muestra en el *recuadro*.

Las células ciliadas son fáciles de identificar por la presencia de cilios (*C*) bien formados. Las células no ciliadas (*CNC*), también llamadas *células en tachuela*, se identifican con facilidad por la ausencia de cilios, tienen núcleos alargados y a veces parecen estar comprimidas entre las células ciliadas. El tejido conjuntivo (*TC*) contiene células cuyos núcleos se organizan casi siempre al azar. Su forma varía y pueden ser alargados, ovalados o redondos. Su citoplasma no puede distinguirse del material intercelular (*recuadro*). La composición del tejido conjuntivo en esencia es la misma desde el epitelio hasta la muscular y, por esta razón, no se describe la submucosa.

C, cilios
CNC, células no ciliadas
Ep, epitelio
L, luz
Muc, mucosa
Mus, muscular
TC, tejido conjuntivo
VLin, vaso linfático
VS, vasos sanguíneos

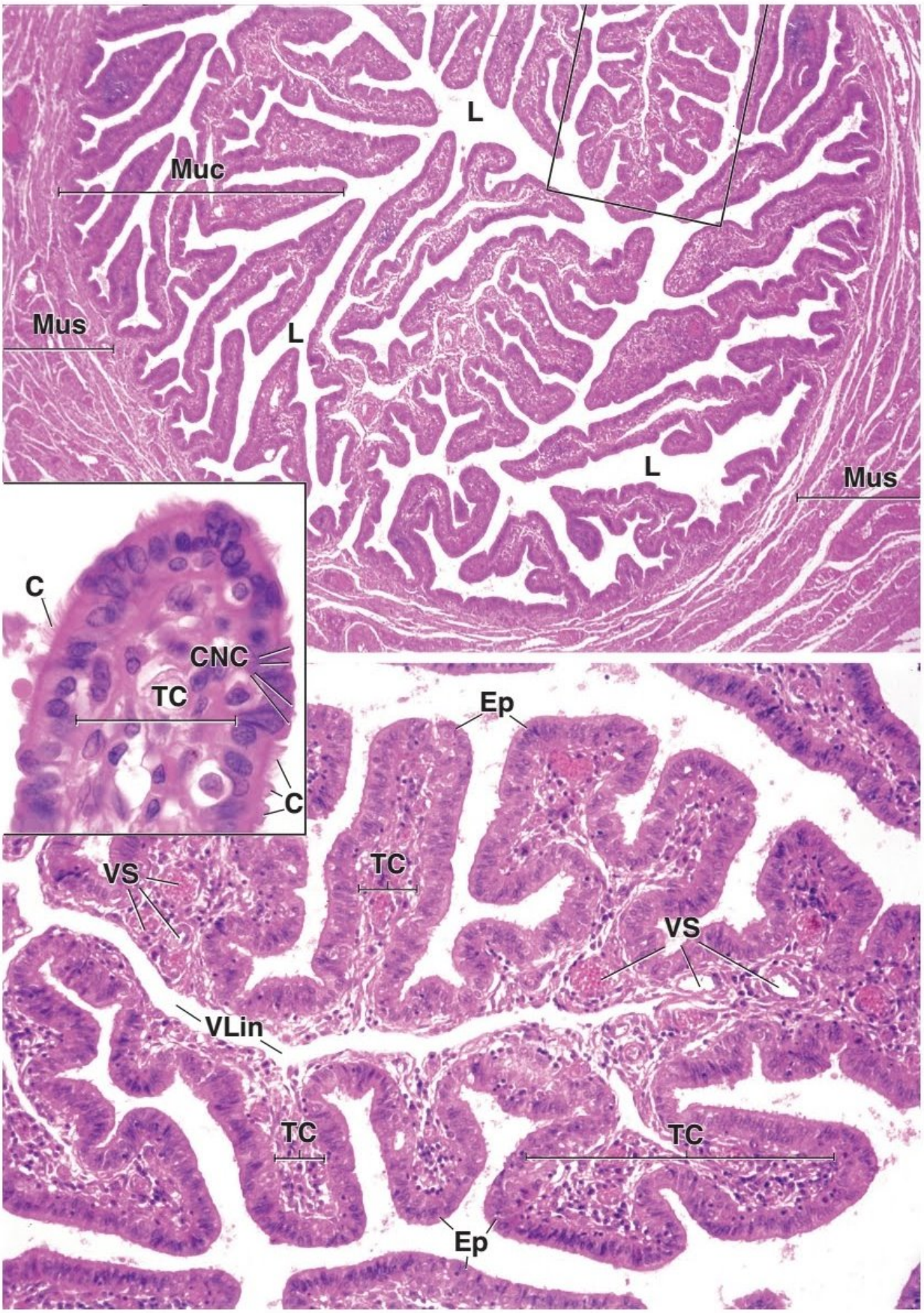
L
Muc
Mus
L
L
Mus
C
CNC
TC
C
Ep
TC
VS
VS
VLin
TC
TC
Ep

LÁMINA 96 ■ ÚTERO I

El **útero** es un órgano hueco, piriforme, de pared gruesa y, en estado no grávido, una cavidad estrecha. La pared uterina está compuesta por mucosa (referida como ***endometrio***), muscular (conocida como ***miometrio***) y una cubierta serosa externa que constituye el **perimetrio**. El miometrio está formado por músculo liso y tejido conjuntivo y contiene los vasos sanguíneos más grandes, que dan origen a los vasos de menor calibre que irrigan el endometrio.

El útero experimenta cambios cíclicos que se manifiestan en gran parte como modificaciones que ocurren en el endometrio. Si no se implanta un óvulo después de que el endometrio se preparó para ello, el estado de acondicionamiento no se mantiene y una gran parte del endometrio degenera y se elimina en lo que constituye el flujo menstrual. La parte del endometrio que se desecha se conoce como ***estrato funcional***, mientras que la parte que se retiene se denomina ***estrato basal***. El estrato basal es la porción más profunda del endometrio y limita con el miometrio.

El miometrio también experimenta cambios asociados con la implantación de un cigoto. En el útero no gestante, las células musculares lisas tienen una longitud aproximada de 50 µm; durante el embarazo, estas se someten a una enorme hipertrofia, donde su longitud supera con frecuencia los 5000 µm. Además, aparecen fibras musculares nuevas por la mitosis de células musculares preexistentes y por la división y diferenciación de células mesenquimáticas hasta entonces indiferenciadas. El tejido conjuntivo también se incrementa para fortalecer la pared uterina. Los fibroblastos aumentan por mitosis y secretan fibras elásticas y colágeno adicionales. Después del parto, el útero retorna casi a su tamaño normal. La mayoría de las fibras musculares recuperan sus dimensiones normales, aunque algunas degeneran. El colágeno secretado durante el embarazo es digerido por las mismas células que lo produjeron, los fibroblastos. De manera similar, pero menos pronunciada, la proliferación y la degeneración de fibroblastos y colágeno se lleva a cabo en cada ciclo menstrual.



Útero, humano, H&E, 25×; recuadro120×.

Después del desprendimiento del **estrato funcional** (*EF*), se produce la reparación del endometrio. El recubrimiento epitelial proviene de las glándulas que quedaron en el **estrato basal** (*EB*). El epitelio glandular simplemente prolifera y recubre la superficie. En esta microfotografía se muestra el endometrio tal y como aparece cuando la reparación se completa. La región dentro del *pequeño rectángulo superior izquierdo* se muestra con mayor aumento en el *recuadro* de la *derecha*. Obsérvese el epitelio cilíndrico simple (*EpS*) que cubre la superficie endometrial y su similitud con el epitelio glandular (*GE*). En esta etapa, el endometrio es bastante delgado y más de la mitad corresponde al estrato basal. La región incluida en el *pequeño rectángulo superior derecho*, situada en el estrato basal, se muestra con mayor aumento en el *recuadro* de la izquierda. El epitelio glandular de la porción profunda de las glándulas es similar al de la superficie endometrial. Debajo del endometrio se encuentra el miometrio (*M*), en el que se aprecian diversos vasos sanguíneos (*VS*) grandes.

Endometrio, fase proliferativa, útero, humano, H&E, 25×; recuadro 120×.

Por la acción de los estrógenos, proliferan los diferentes componentes del endometrio (fase proliferativa), por lo que aumenta su espesor total. Como se muestra en esta microfotografía, las glándulas endometriales (*GE*) llegan a ser bastante largas y siguen un trayecto recto dentro del **estrato funcional** (*EF*) para alcanzar la superficie. En los dos tercios inferiores del estrato funcional se pueden apreciar varias siluetas de vasos sanguíneos (*VS*) que representan arterias en espiral. El **estrato basal** (*EB*), en esencia, no se ve afectado por los estrógenos y aparece prácticamente igual que en la imagen de arriba. Debajo del estrato basal se encuentra el miometrio (*M*). Por otro lado, en esta figura, el estrato funcional (*EF*) ha incrementado su espesor y constituye casi cuatro quintas partes del espesor endometrial.

EB, estrato basal
EF, estrato funcional
EpS, epitelio superficial
GE, glándulas endometriales
M, miometrio
VS, vasos sanguíneos

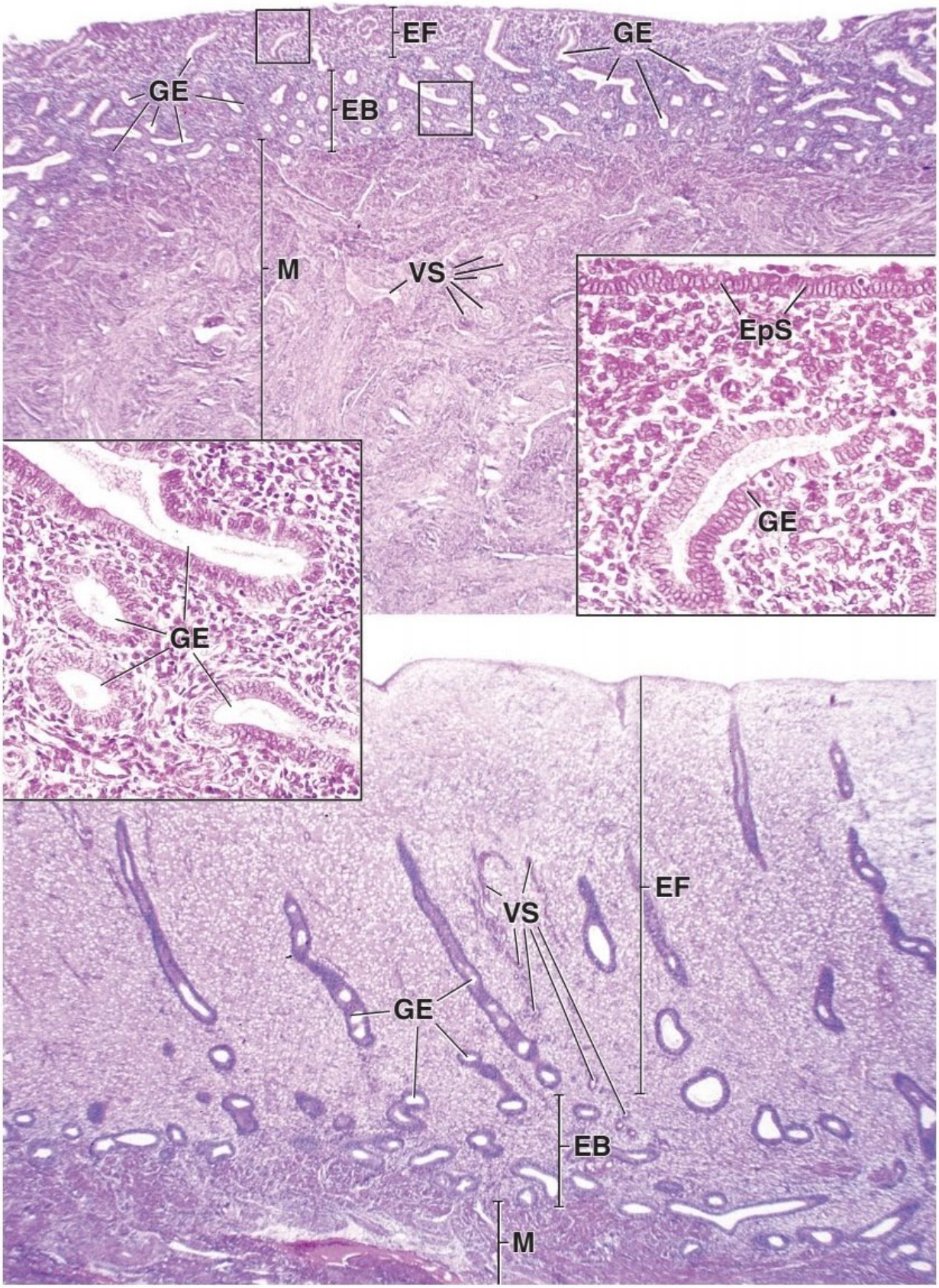
EF
GE
GE
EB
M
VS
EpS
GE
GE
VS
EF
GE
EB
M

LÁMINA 97 ■ ÚTERO II

Después de que los **estrógenos** desencadenan los acontecimientos uterinos de la fase proliferativa, otra hormona, la progesterona, induce los cambios adicionales que constituyen la fase secretora del ciclo uterino. Esta hormona lleva al endometrio a un estado apto para la implantación, y como consecuencia de sus acciones, el espesor del endometrio aumenta aún más. Se producen cambios notorios en las glándulas, principalmente en el estrato funcional donde las glándulas adoptan una forma de tirabuzón más pronunciada y secretan moco que se acumula en las saculaciones distribuidas por toda su longitud.

El **sistema vascular** del endometrio también prolifera y después degenera en cada ciclo menstrual. Las **arterias radiales** se introducen en el estrato basal del endometrio desde el miometrio y emiten arterias rectas pequeñas que irrigan el estrato basal y continúan por el endometrio para convertirse en **arterias en espiral** con trayectos muy enredados. Las arteriolas derivadas de las arterias espirales irrigan el estrato funcional. La porción distal de las arterias en espiral y las arteriolas se desprenden, junto con el estrato funcional, durante la menstruación. La contracción y la relajación alternadas de las porciones basales de las arterias en espiral evitan una hemorragia excesiva durante la menstruación.

Útero, humano, H&E, 25×.

Esta es una vista del endometrio en la fase secretora, en la que se muestran el **estrato funcional** (*EF*), el **estrato basal** (*EB*) y, en la *parte inferior izquierda* de la microfotografía, una pequeña porción de **miometrio** (*M*). Las glándulas uterinas se han seccionado en un plano próximo a sus ejes longitudinales y se observa una glándula (*flecha*) que desemboca en la superficie uterina. Excepto por unas pocas glándulas *cercanas al centro* de la imagen, que evocan a las de la etapa proliferativa, la mayoría de las glándulas (*GE*), incluidas las que se señalan, muestran una gran cantidad de saculaciones superficiales que le confieren al epitelio glandular un aspecto dentado. Esta es una de las características distintivas de la fase secretora. Se observa mejor en las regiones en las que el plano de corte está próximo al eje longitudinal de la glándula. A diferencia del curso sinuoso característico de las glándulas del estrato funcional, las glándulas del estrato basal se parecen más a las de la fase proliferativa. No están orientadas de manera especial con respecto a la superficie uterina y muchos de sus contornos alargados incluso son paralelos al plano de la superficie.

Endometrio, fase secretora, útero, humano, H&E, 30×; recuadro 120×.

Este aumento un poco mayor del **estrato funcional** muestra las mismas características de las **glándulas endometriales** (*GE*) antes descritas; también son visibles otras modificaciones que ocurren durante la fase secretora. Una de ellas es la edematización del endometrio. El aumento del espesor endometrial debido al edema se refleja en la presencia de espacios vacíos entre las células y otros elementos celulares. Por lo tanto, muchas regiones de esta imagen, en especial la región que hay dentro y alrededor del *rectángulo*, exhiben signos histológicos de edema. Además, en esta fase, las células epiteliales glandulares comienzan a secretar una sustancia mucoide con glucógeno abundante. Este producto se secreta hacia la luz de las glándulas, lo que causa su dilatación. Por lo general, las glándulas del endometrio secretor están más dilatadas que las del endometrio proliferativo.

En el *rectángulo* en esta imagen se destacan dos glándulas que se prsentan con mayor ampliación en el *recuadro*. Cada una de ellas contiene algo de sustancia dentro de su luz. El carácter mucoide de la sustancia al interior de una de las glándulas puede deducirse de su tinción azulada. Aunque no resulte visible en los cortes de parafina teñidos con H&E, las células epiteliales también contienen glucógeno durante la fase secretora y, como se mencionó anteriormente, este se convierte en parte de la secreción. Las *puntas de flecha* indican células del estroma; algunas de ellas aumentan de tamaño hacia el final de la fase secretora. Estas células del estroma modificadas, que se denominan *células deciduales*, desempeñan un papel en la implantación.

EB, estrato basal
EF, estrato funcional
GE, glándulas endometriales
M, miometrio
flecha, desembocadura glandular de la superficie uterina
puntas de flecha, células del estroma

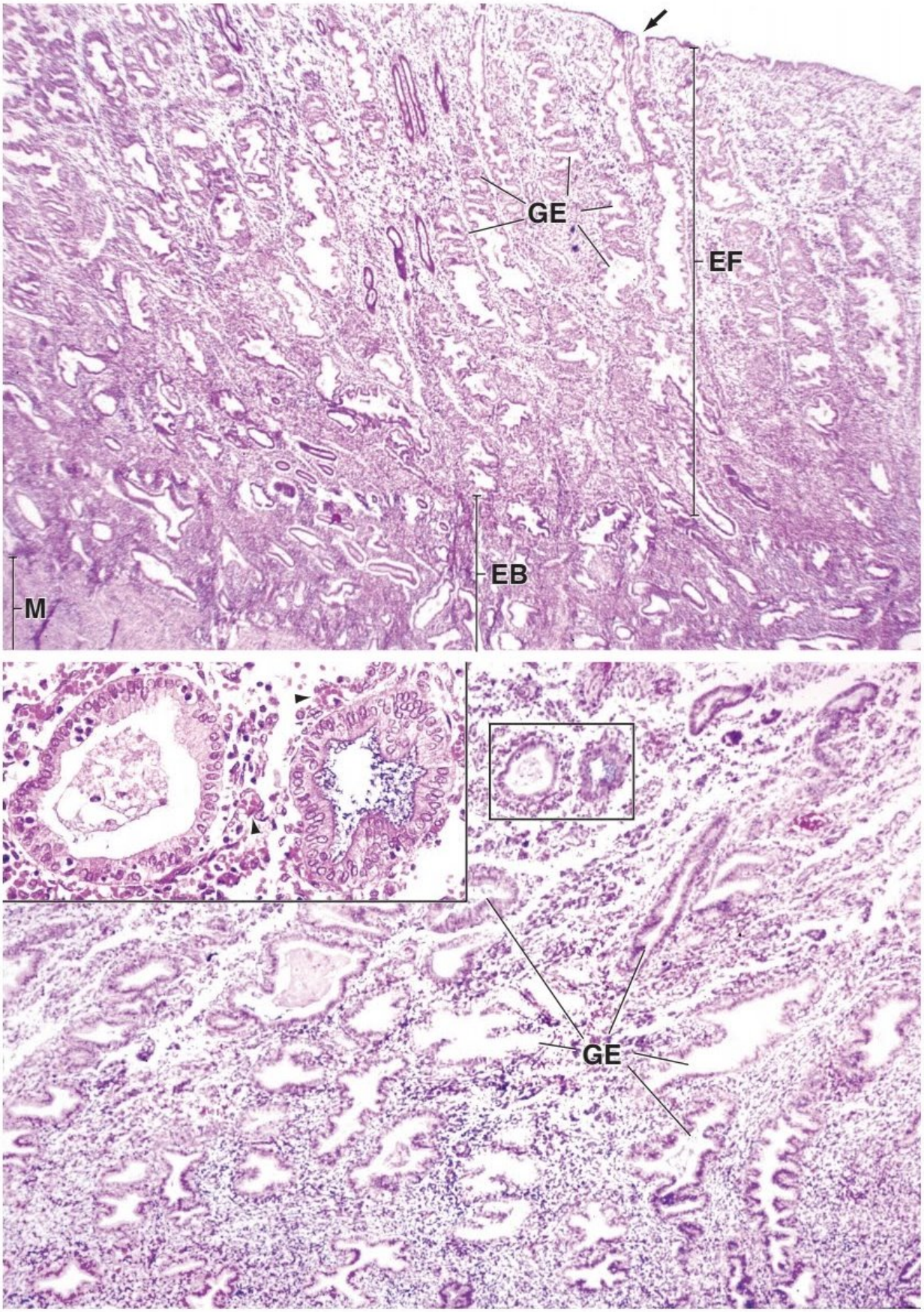
GE
EF
EB
M
GE

LÁMINA 98 ■ CUELLO UTERINO

El **cuello uterino** es la porción inferior estrecha o constreñida del útero, parte del cual se proyecta dentro de la vagina. El conducto cervicouterino atraviesa el cuello y provee una vía de comunicación entre la vagina y la cavidad uterina. La estructura del cuello uterino se parece a la del resto del útero porque está compuesta por una mucosa (endometrio) y un miometrio. No obstante, existen algunas diferencias importantes en la mucosa.

El **endometrio** del cuello uterino no experimenta la proliferación ni la pérdida cíclicas de tejido que son características del cuerpo y el fondo del útero. Más bien, la cantidad y la composición de la secreción mucosa de su epitelio cilíndrico simple varían en momentos diferentes del ciclo uterino por acción de las hormonas ováricas. A mitad del ciclo, la cantidad producida de moco aumenta 10 veces. Este moco es menos viscoso y proporciona un medio favorable para la migración de los espermatozoides. En otros momentos del ciclo, un moco viscoso restringe el paso de los espermatozoides hacia el útero.

El **miometrio** conforma el mayor espesor del cuello uterino. Está formado por haces entrelazados de células musculares lisas en una red extensa y continua de tejido conjuntivo fibroso.

Cuello uterino, útero, humano, H&E, 15×.

La porción del cuello uterino que se proyecta dentro de la vagina, **porción vaginal** o **ectocérvix**, aparece en los dos tercios superiores de la imagen de *arriba*. El tercio inferior de la microfotografía muestra la porción del **conducto cervicouterino** (*CC*). La imagen de *abajo* muestra la continuación del conducto cervicouterino (*CC*). El plano de corte en ambas figuras pasa a través del eje longitudinal del conducto cervicouterino, el cual se estrecha y adquiere forma cónica en ambos extremos. El extremo superior, el **orificio interno**, se comunica con la cavidad uterina; el extremo inferior, el **orificio externo** (*OE*), se comunica con la vagina. Con fines de orientación, se debe señalar que en estas imágenes solo aparece un lado del corte longitudinal del cuello uterino y que la muestra real, como se vería en un corte, presentaría una imagen similar al otro lado del conducto cervical.

La **mucosa** (*Muc*) del cuello uterino es diferente en función de la cavidad que enfrenta. Los *dos rectángulos* de la imagen superior delinean las regiones representativas de la mucosa que se muestran, con mayor ampliación, en las imágenes de *arriba a la derecha* y al *centro a la derecha*, respectivamente.

La imagen de *abajo* enfatiza las características de las **glándulas cervicales** (*GC*). Estas glándulas se diferencian de las del útero porque están muy ramificadas. Secretan hacia el conducto cervicouterino un moco que sirve para lubricar la vagina.



Ectocérvix, útero, humano, H&E, 240×.

La superficie de la **porción vaginal del cuello uterino**, el ectocérvix, está cubierta por epitelio plano estratificado (*EpPE*). La unión entre el epitelio y el tejido conjuntivo exhibe un contorno bastante uniforme, en contraste con el contorno irregular observado en la vagina. En otros aspectos, el epitelio tiene las mismas características generales que el epitelio vaginal. Otra similitud es que la superficie epitelial del ectocérvix experimenta cambios cíclicos similares a los de la vagina en respuesta a las hormonas ováricas. La mucosa del ectocérvix, al igual que en la vagina, carece de glándulas.

Zona de transformación, cuello uterino, útero, humano, H&E, 240×.

La mucosa del conducto cervicouterino está cubierta con epitelio cilíndrico. Dentro de la **zona de transformación** (*ZT*), a la altura del orificio vaginal del conducto cervicouterino (orificios externos), ocurre una transición brusca de **epitelio plano estratificado** (*EpPE*) a **epitelio cilíndrico simple** (*EpCS*). El *rectángulo inferior* de la *imagen de arriba a la izquierda* marca este sitio, conocido como *zona de transformación*, que aquí se muestra con mayor aumento. Nótese el cambio epitelial abrupto en la zona de transformación, así como la gran cantidad de *linfocitos* y vasos sanguíneos (*VS*) presentes en esta región.

Glándulas cervicales, cuello uterino, útero, humano, H&E, 500×.

En esta imagen se muestra un mayor aumento de las porciones de la **glándula cervical** incluidas en el *rectángulo* de la microfotografía de la *izquierda*. Nótense las células epiteliales largas y el citoplasma supranuclear claro, lo cual es un reflejo de la mucina de la célula disuelta durante la preparación del tejido. La aglomeración y el cambio en la forma de los núcleos (*asterisco*) en la *porción superior* de una de las glándulas de esta imagen se deben a un corte tangencial a través de la pared de la glándula a medida que esta salía del plano de corte (no es infrecuente que las glándulas cervicales se desarrollen en quistes como resultado de una obstrucción en el conducto, los cuales se conocen como ***quistes de Naboth***).

CC, conducto cervicouterino
EpCS, epitelio cilíndrico simple
EpPE, epitelio plano estratificado
GC, glándula cervical
Muc, mucosa
OE, orificio externo
VS, vasos sanguíneos
ZT, zona de transformación
asterisco, corte tangencial de la superficie epitelial

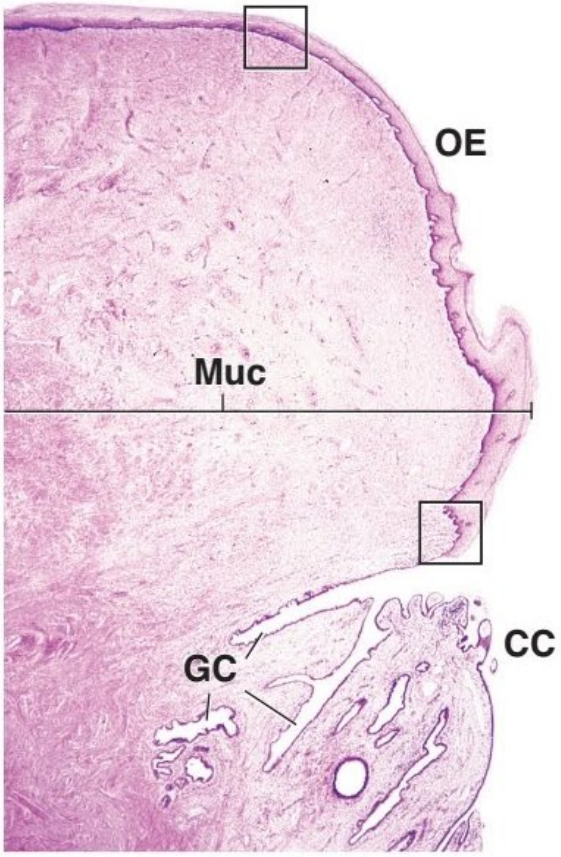
OE
Muc
GC
CC

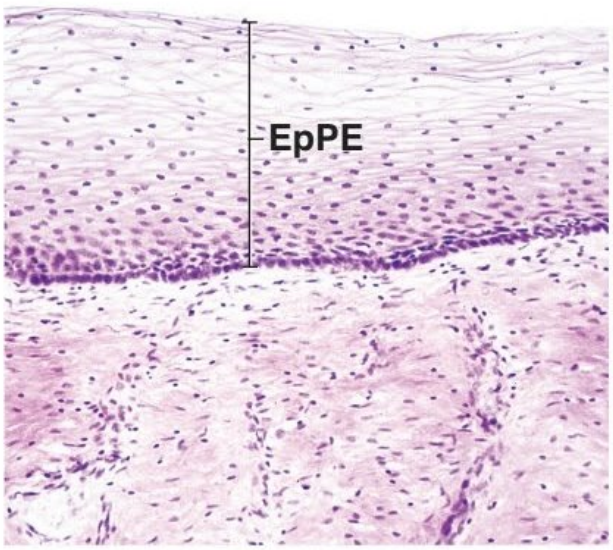
EpPE

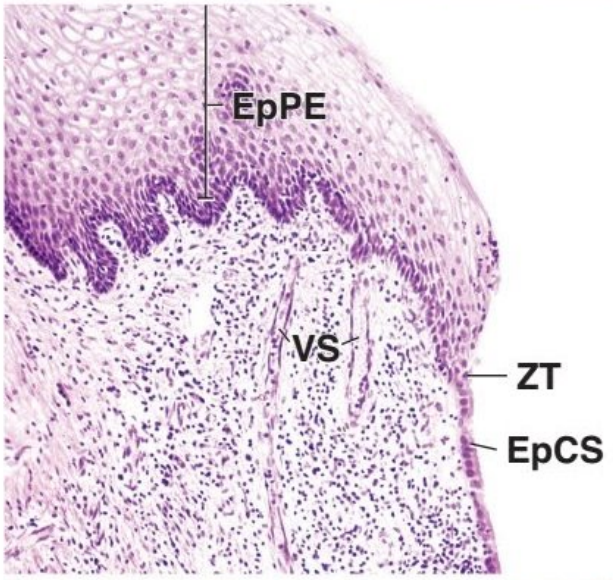
EpPE
VS
ZT
EpCS

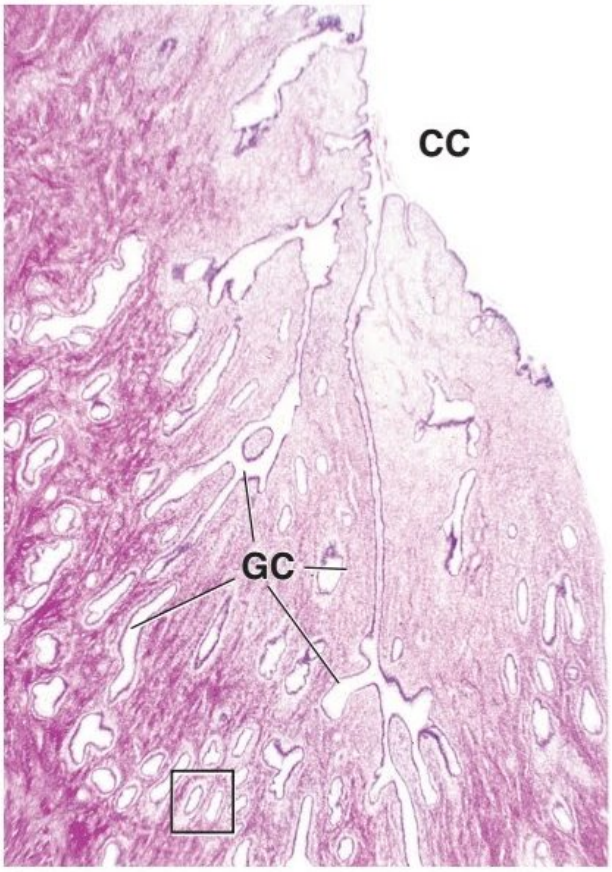
CC
GC

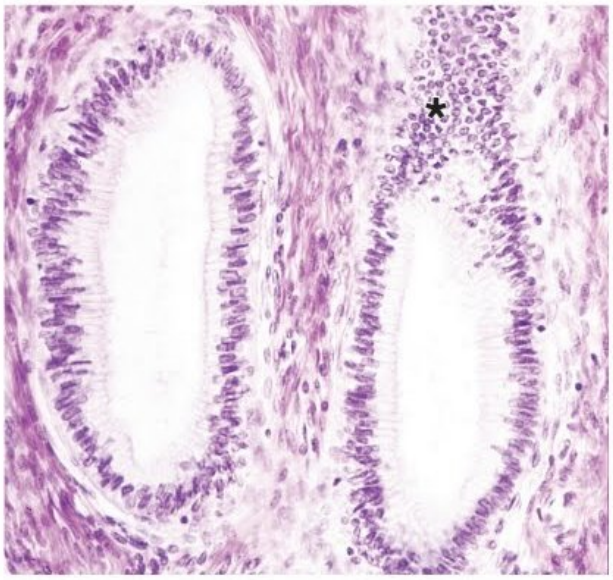
*

LÁMINA 99 ■ PLACENTA I

La **placenta** es un órgano con forma de disco que sirve para el intercambio de sustancias entre las circulaciones fetal y materna durante el embarazo. Se desarrolla principalmente a partir de tejido embrionario, el **corion frondoso**. Un lado de la placenta está incluido en la pared uterina a la altura de la placa basal. El otro lado se dirige hacia la cavidad amniótica que contiene al feto. Después del parto, la placenta se separa de la pared del útero y se elimina junto con las membranas contiguas de la cavidad amniótica.

El **cordón umbilical** conecta al feto con la placenta. Contiene dos arterias que transportan sangre del feto hacia la placenta y una vena que devuelve sangre de la placenta al feto. Las arterias umbilicales tienen una pared muscular gruesa. Está compuesta por dos capas: una longitudinal interna y otra circular externa. Las laminillas elásticas están poco desarrolladas en estos vasos y, de hecho, pueden faltar. La vena umbilical es similar a las arterias porque también posee una pared muscular gruesa con una capa longitudinal interna y otra circular externa.

Placenta, humano, H&E, 16×.

Aquí se muestra un corte que se extiende desde la superficie amniótica hacia el interior de la sustancia de la placenta. Esto incluye el **amnios** (*A*), la **placa coriónica** (*PC*) y las **vellosidades coriónicas** (*VC*). El amnios está compuesto por una capa de epitelio cúbico simple y una capa subyacente de tejido conjuntivo. El tejido conjuntivo del amnios se continúa con el tejido conjuntivo de la placa coriónica como consecuencia de su fusión en un momento previo. Sin embargo, el plano de la fusión no es evidente en los cortes teñidos con H&E; la separación (*asteriscos*) que se observa en partes de esta imagen, en las cercanías de la fusión, es un artificio.

La placa coriónica es una capa gruesa de tejido conjuntivo que contiene las ramificaciones de las arterias y la vena umbilicales. Estos vasos (*VSPC*) no poseen las características organizacionales distintivas de las arterias y las venas; en cambio, se parecen a los vasos del cordón umbilical. Si bien su identificación como vasos sanguíneos es relativamente simple, es difícil distinguir cuáles son ramas de las arterias umbilicales y cuáles son tributarias de la vena.

La sustancia principal de la placenta consiste en vellosidades coriónicas de diferentes tamaños (*véase* lám. 100). Estas surgen de la placa coriónica como troncos vellosos grandes que se ramifican en vellosidades cada vez más pequeñas. Las ramas de las arterias umbilicales y de la vena umbilical (*VSVC*, en la imagen de *abajo*) entran en el tronco velloso y se dividen por toda la red vellosa ramificada. Algunas vellosidades, que reciben el nombre de ***vellosidades de anclaje***, se extienden desde la placa coriónica hasta el lado materno de la placenta y hacen contacto con el tejido materno. Otras vellosidades, las **vellosidades libres**, simplemente se arborizan dentro de la sustancia de la placenta sin fijarse en el lado materno.

Placenta, humano, H&E, 70×; recuadro 370×.

En esta microfotografía se muestra el lado materno de la placenta. La **placa basal** (*PB*) aparece a la *derecha* de la imagen. Esta es la parte del útero a la cual se fijan las vellosidades coriónicas. Junto con los elementos habituales de tejido conjuntivo, la placa basal contiene células especializadas conocidas como ***células de la decidua*** (*CD*). Las mismas células se muestran con mayor aumento en el *recuadro*. Las células de la decidua suelen agruparse en racimos y poseen un aspecto epitelial. Debido a estas características, son fáciles de identificar.

Los tabiques de la placa basal se extienden dentro de la porción de la placenta que contiene vellosidades coriónicas. Los tabiques no contienen ramas de los vasos umbilicales y, por ello, con frecuencia pueden distinguirse del tronco velloso grande o sus ramificaciones.

A, amnios
CD, células de la decidua
PB, placa basal
PC, placa coriónica
VC, vellosidades coriónicas
VSPC, vasos sanguíneos de la placa coriónica
VSVC, vasos sanguíneos de las vellosidades coriónicas
asteriscos, presunta separación; en realidad un artificio

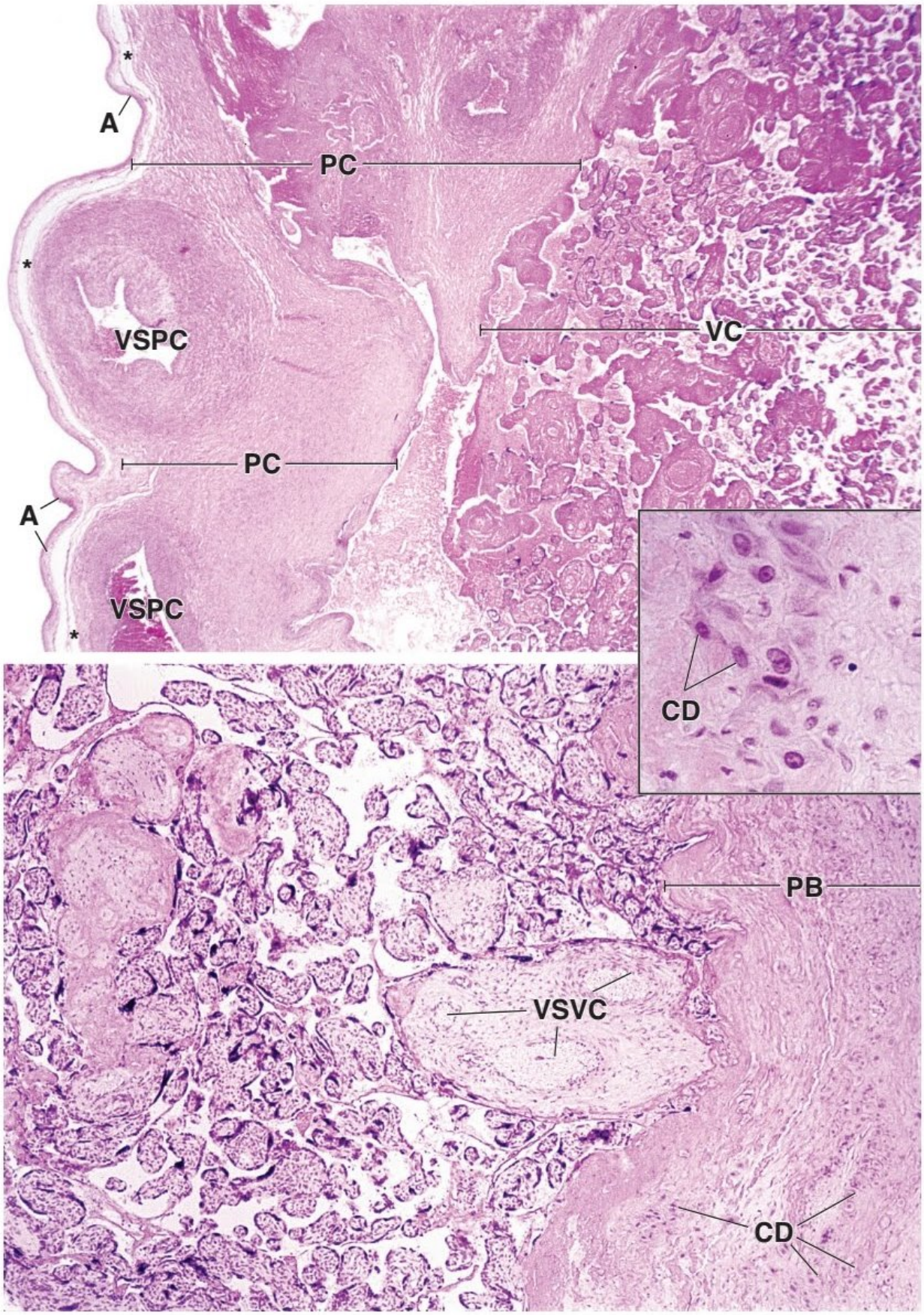
A
PC
VSPC
VC
PC
A
VSPC
CD
PB
VSVC
CD

LÁMINA 100 ■ PLACENTA II

A medida que el embrión se desarrolla, la actividad invasora del sincitiotrofoblasto erosiona los capilares maternos y los anastomosa con las lagunas trofoblásticas para formar los sinusoides sanguíneos maternos. Estos se comunican entre sí y forman un solo compartimento sanguíneo revestido por sincitiotrofoblastos denominado ***cámara intervellosa***. Al final de la segunda semana de desarrollo, las células del citotrofoblasto forman las **vellosidades coriónicas primarias**. Estas se proyectan hacia el espacio sanguíneo materno. En la tercera semana de desarrollo, la invasión de las vellosidades coriónicas primarias por el mesénquima extraembrionario origina las **vellosidades coriónicas secundarias**. Al final de la tercera semana, el mesénquima central se diferencia en tejido conjuntivo y vasos sanguíneos que se conectan con la circulación embrionaria. Estas **vellosidades coriónicas terciarias** constituyen unidades funcionales para el intercambio de gases, sustancias nutritivas y productos de desecho entre las circulaciones materna y fetal sin contacto directo entre sí. Esta separación entre la sangre fetal y materna se conoce como ***barrera placentaria***. Cada vellosidad terciaria está compuesta por un centro de tejido conjuntivo rodeado por dos capas bien definidas de células derivadas de trofoblastos. La capa más externa está compuesta por sincitiotrofoblastos y justo debajo se encuentra una capa de células del citotrofoblasto. Al comienzo del cuarto mes, estas capas se vuelven muy delgadas para facilitar el intercambio de productos a través de la barrera placentaria. El adelgazamiento de la pared de la vellosidad se debe a la desaparición de la capa citotrofoblástica interna. En esta etapa, el sincitiotrofoblasto forma numerosos brotes trofoblásticos que se parecen a las vellosidades coriónicas primarias. Sin embargo, el citotrofoblasto y el tejido conjuntivo crecen más rápidamente en estas estructuras y las transforman en vellosidades terciarias. Al final del embarazo, la **barrera placentaria** está compuesta por lo siguiente: sincitiotrofoblastos; una capa citotrofoblástica adicional, interna y delgada (o discontinua); la lámina basal del trofoblasto; el tejido conjuntivo de la vellosidad; la lámina basal del endotelio, y el endotelio del capilar placentario fetal en la vellosidad terciaria.

Vellosidad coriónica terciaria, placenta, de término, humano, H&E, 280×.

En esta microfotografía se muestra un corte a través de la cámara intervellosa de una placenta de término. Pueden apreciarse **vellosidades coriónicas** (*VC*) de diferentes tamaños y la **cámara intervellosa** (*CIV*) circundante. El tejido conjuntivo de las vellosidades contiene ramas y tributarias de la vena umbilical (*VU*) y de las arterias umbilicales. La cámara intervellosa suele contener sangre materna (aquí se muestran solo unas pocas células sanguíneas maternas). La capa más externa de cada vellosidad coriónica deriva de la fusión de células del citotrofoblasto. Esta capa, conocida como ***sincitiotrofoblasto*** (*S*), no posee límites intercelulares y sus núcleos están distribuidos de forma bastante uniforme, lo cual le confiere a esta capa un aspecto similar al del epitelio cúbico. En algunos sitios, los núcleos están reunidos en racimos y forman los **nodos sincitiales** (*NS*); en otros, la capa de **sincitiotrofoblasto** parece relativamente libre de núcleos (*flechas*). Estos tramos del sincitiotrofoblasto pueden estar tan atenuados en algunos sitios que la superficie de la vellosidad pareciera carecer de cubierta. El sincitiotrofoblasto contiene microvellosidades que se proyectan dentro de la cámara intervellosa. En las muestras bien conservadas pueden aparecer como un borde estriado (*véase* el *recuadro más abajo*). El citotrofoblasto está compuesto por una capa irregular de células mononucleadas que están debajo del sincitiotrofoblasto. En las placentas inmaduras, los citotrofoblastos forman una capa casi completa de células. En esta placenta de término solo se pueden distinguir algunas **células del citotrofoblasto** (*C*). La mayoría de las células al centro de la vellosidad son fibroblastos típicos del tejido conjuntivo y células endoteliales. Otras células tienen una cantidad visible de citoplasma alrededor del núcleo. Estas se consideran células placentarias fetales presentadoras de antígenos o macrófagos placentarios (*MP*), históricamente conocidas como *células de Hofbauer*.



Vellosidades coriónicas secundarias, placenta, tercera semana de desarrollo embrionario, humano, H&E, 320×; recuadro 640×.

En esta microfotografía se muestran las **vellosidades coriónicas secundarias** en la tercera semana de desarrollo embrionario. Estas vellosidades están compuestas por un **centro mesenquimatoso** (*CM*) rodeado por dos capas bien definidas de trofoblasto. Las vellosidades secundarias poseen una cantidad mucho mayor de **células del citotrofoblasto** (*C*) que las vellosidades terciarias maduras y forman una capa de células casi completa justo debajo del **sincitiotrofoblasto** (*S*; *véase* el *recuadro*). El sincitiotrofoblasto cubre no solo la superficie de las vellosidades coriónicas, sino que también se extiende hacia la placa coriónica. Los eritrocitos maternos están presentes en la cámara intervellosa.

Vellosidades coriónicas terciarias, placenta, de término, humano, H&E, 320×.

En esta microfotografía se muestra con mayor aumento un corte transversal de las **vellosidades coriónicas terciarias inmaduras**, rodeadas por la cámara intervellosa (*CIV*). En esta etapa, las vellosidades coriónicas crecen por la proliferación de su mesénquima central, el sincitiotrofoblasto (*S*) y las células endoteliales fetales. Obsérvese la capa discontinua de células del citotrofoblasto (*C*). El sincitiotrofoblasto que rodea a la vellosidad coriónica (*centro de la imagen*) forma los **nodos sincitiales** (*NS*) presentes en la placenta madura de término. Estos son una agrupación de núcleos del sincitiotrofoblasto en la superficie de las vellosidades terminales maduras. Además de los fibroblastos, varias **células placentarias fetales presentadoras de antígeno (macrófagos placentarios)** (*MP*) pueden identificarse por la cantidad de citoplasma que rodea su núcleo.

C, células del citotrofoblasto
CIV, cámara intervellosa
CM, centro mesenquimatoso
MP, macrófagos placentarios
NS, nodo sincitial
S, sincitiotrofoblasto
VC, vellosidades coriónicas
VU, vena umbilical

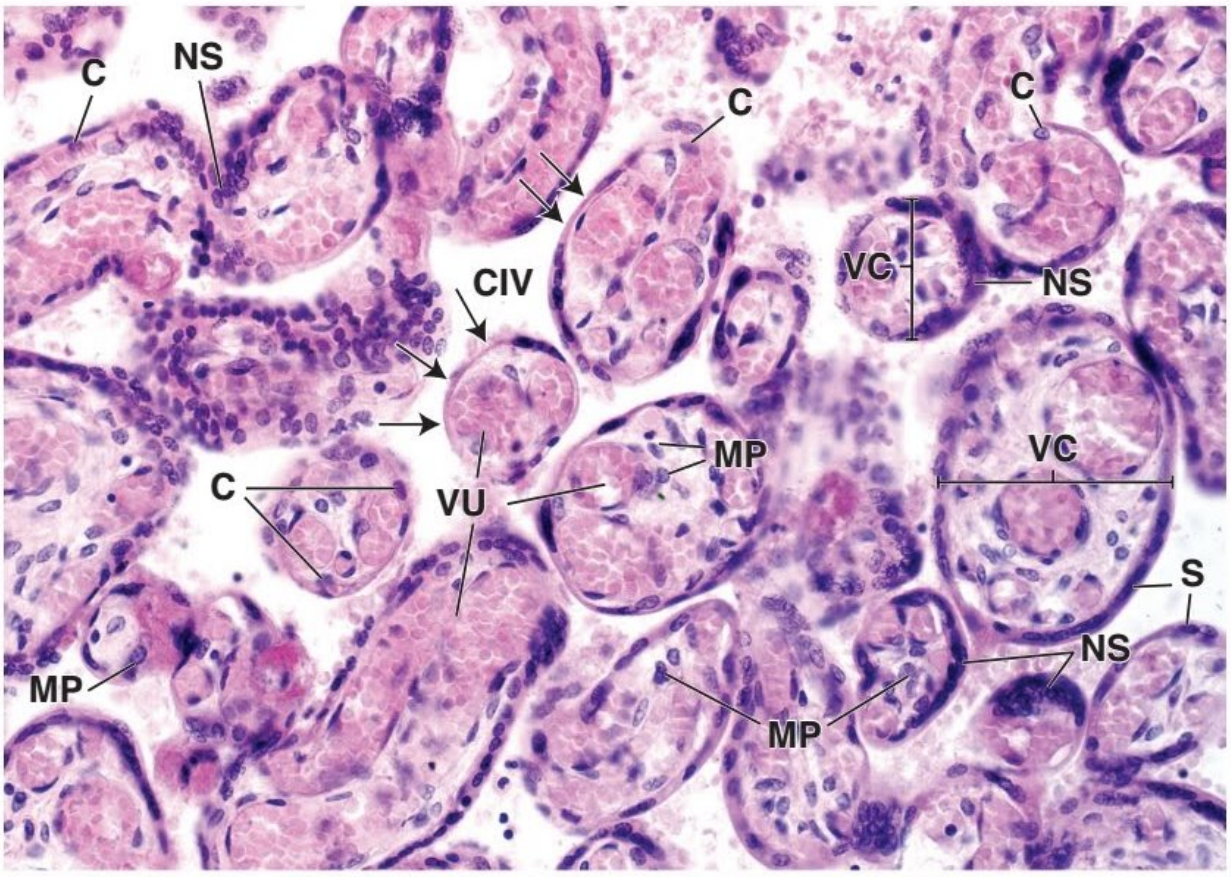
C
NS
C
C
VC
NS
CIV
MP
VC
C
VU
S
NS
MP
MP

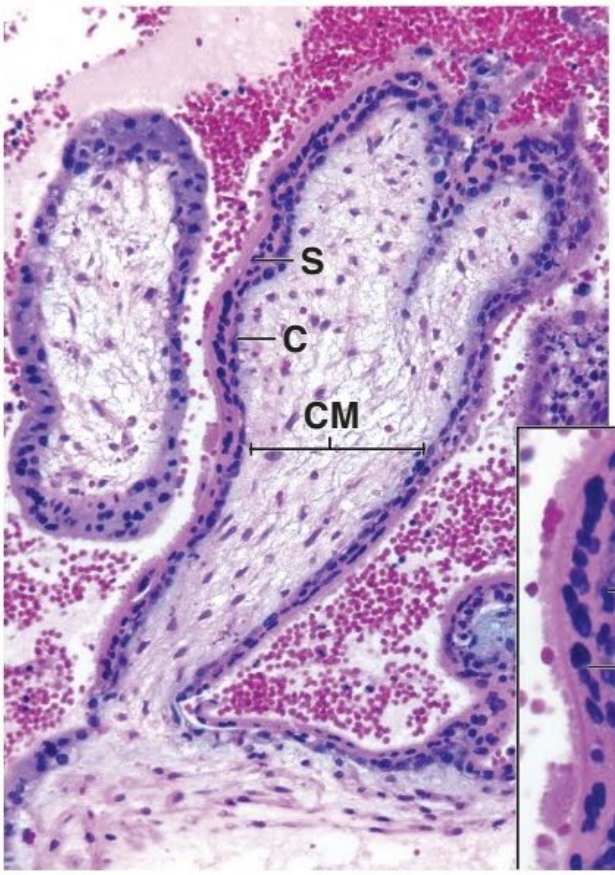
S
C
CM
C
S
CM

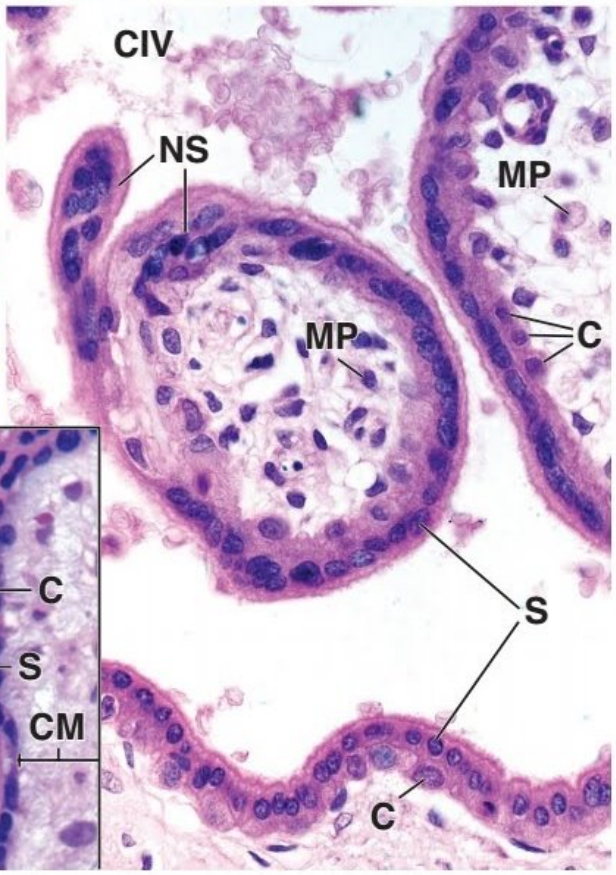
CIV
NS
MP
MP
C
S
C

LÁMINA 101 ■ VAGINA

La **vagina** es el conducto fibromuscular del aparato reproductor de la mujer que se comunica con el exterior del cuerpo. La pared de la vagina está compuesta por tres capas: una **mucosa**, una **muscular** y una **adventicia**. El epitelio de la mucosa es plano estratificado y no queratinizado. Experimenta cambios que se corresponden con el ciclo ovárico. La cantidad de glucógeno almacenado en las células epiteliales aumenta por la acción de los **estrógenos**, mientras que el ritmo de exfoliación se incrementa por la acción de la **progesterona**. El glucógeno liberado desde las células exfoliadas es fermentado por los **lactobacilos vaginales**; así se produce el ácido láctico que acidifica la superficie vaginal e inhibe la colonización por levaduras y bacterias potencialmente dañinas.

La vagina tiene ciertas semejanzas histológicas con la porción proximal del tubo digestivo, pero se distingue por las siguientes características: el epitelio no se queratiniza y, excepto por las capas más profundas, en los cortes de rutina teñidos con H&E, las células parecen vacías; la mucosa no contiene glándulas ni muscular de la mucosa; el músculo es liso y no está bien ordenado. Esto la diferencia de la cavidad bucal, la faringe y la porción superior del esófago, donde el músculo es estriado. La porción más distal del esófago, que contiene músculo liso, puede distinguirse con facilidad de la vagina debido a que posee una muscular de la mucosa.

Vagina, humano, H&E, 90×.

La mucosa de la vagina está compuesta por un **epitelio plano estratificado** (*Ep*) y un tejido conjuntivo (*TC*) fibroso subyacente que, con frecuencia, parece más celular que otros tejidos conjuntivos fibrosos. El límite entre las dos capas se identifica con facilidad por la tinción más intensa de las células pequeñas y compactas de la capa basal (*B*) del epitelio. Las papilas de tejido conjuntivo se proyectan en la parte inferior del epitelio, ello confiere una apariencia irregular al límite entre ambos tejidos. Las papilas pueden cortarse de forma oblicua o transversal y, por lo tanto, podrían aparecer como islotes de tejido conjuntivo (*flechas*) dentro de la porción inferior del epitelio. El epitelio por lo regular es grueso, y aunque pueden encontrarse gránulos de queratohialina en las células superficiales, la queratinización no ocurre en el epitelio vaginal humano. Por lo tanto, en todo el espesor del epitelio aparecen núcleos a pesar de que el citoplasma de la mayoría de las células encima de las capas basales parece vacío. Por lo general, estas células están llenas de grandes depósitos de glucógeno, pero se pierde en los procesos de fijación e inclusión del tejido. El *rectángulo* delimita una porción del epitelio y las papilas de tejido conjuntivo que se muestran abajo con mayor aumento. La capa muscular de la pared vaginal está compuesta por músculo liso organizado en dos capas mal definidas. En general, se dice que la capa externa es longitudinal (*MLL*) y que la capa interna es circular (*MLT*); sin embargo, es más habitual que las fibras se organicen en haces entrelazados rodeados por tejido conjuntivo. En el tejido conjuntivo se pueden apreciar muchos vasos sanguíneos (*VS*).



Mucosa, vagina, humano, H&E, 110×.

Esta imagen corresponde a un mayor aumento del epitelio (*Ep*), incluida la región delimitada por el *rectángulo* de la imagen de *arriba* (rotada 90°). Las porciones de las papilas cortadas de forma oblicua y transversal, que aparecen como islotes de tejido conjuntivo en el epitelio, se observan con mayor claridad aquí (*flechas*), en algunos casos delimitadas por las células circundantes muy juntas de la capa epitelial basal. Considérese nuevamente que las células epiteliales, incluso en la superficie, continúan reteniendo sus núcleos y no hay evidencia de queratinización.

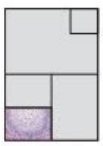

Mucosa, vagina, humano, H&E, 225×.

Esta es una microfotografía con mayor aumento de la porción basal del epitelio (*Ep*) entre papilas de tejido conjuntivo. Nótense la regularidad y la compactación de las células epiteliales basales. Estas son las células madre del epitelio plano estratificado. Las hijas de estas células migran hacia la superficie, comienzan a acumular glucógeno y se organizan de forma menos regular a medida que ascienden. El tejido conjuntivo (*TC*), muy celular, ubicado justo debajo de la capa basal (*B*) del epitelio, por lo general contiene muchos linfocitos (*Lin*). La cantidad de linfocitos varía según la etapa del ciclo ovárico. Los linfocitos invaden el epitelio más o menos en el momento de la menstruación y aparecen junto con las células epiteliales en las citologías vaginales.



Muscular, vagina, humano, H&E, 125×.

En esta microfotografía con gran aumento del músculo liso de la pared vaginal se destaca la irregularidad de la organización de los haces musculares. En el *margen derecho* de la imagen aparece un haz de musculo liso cortado en sentido longitudinal (*MLL*). Junto a él hay un haz de músculo liso en un corte transversal (*MLT*). Este haz se localiza en un vaso linfático (*VL*) seccionado en sentido longitudinal. A la izquierda del vaso linfático hay otro haz longitudinal de músculo liso (*MLL*). En el vaso linfático se observa una válvula (*Va*). En el músculo liso circular cercano al vaso linfático hay una vena (*V*) de calibre pequeño.

B, capa basal del epitelio vaginal
Ep, epitelio
Lin, linfocitos
MLL, músculo liso, corte longitudinal
MLT, músculo liso, corte transversal
TC, tejido conjuntivo
V, vena
Va, válvula en un vaso linfático
VL, vaso linfático
VS, vasos sanguíneos
flechas, islotes de tejido conjuntivo en el epitelio

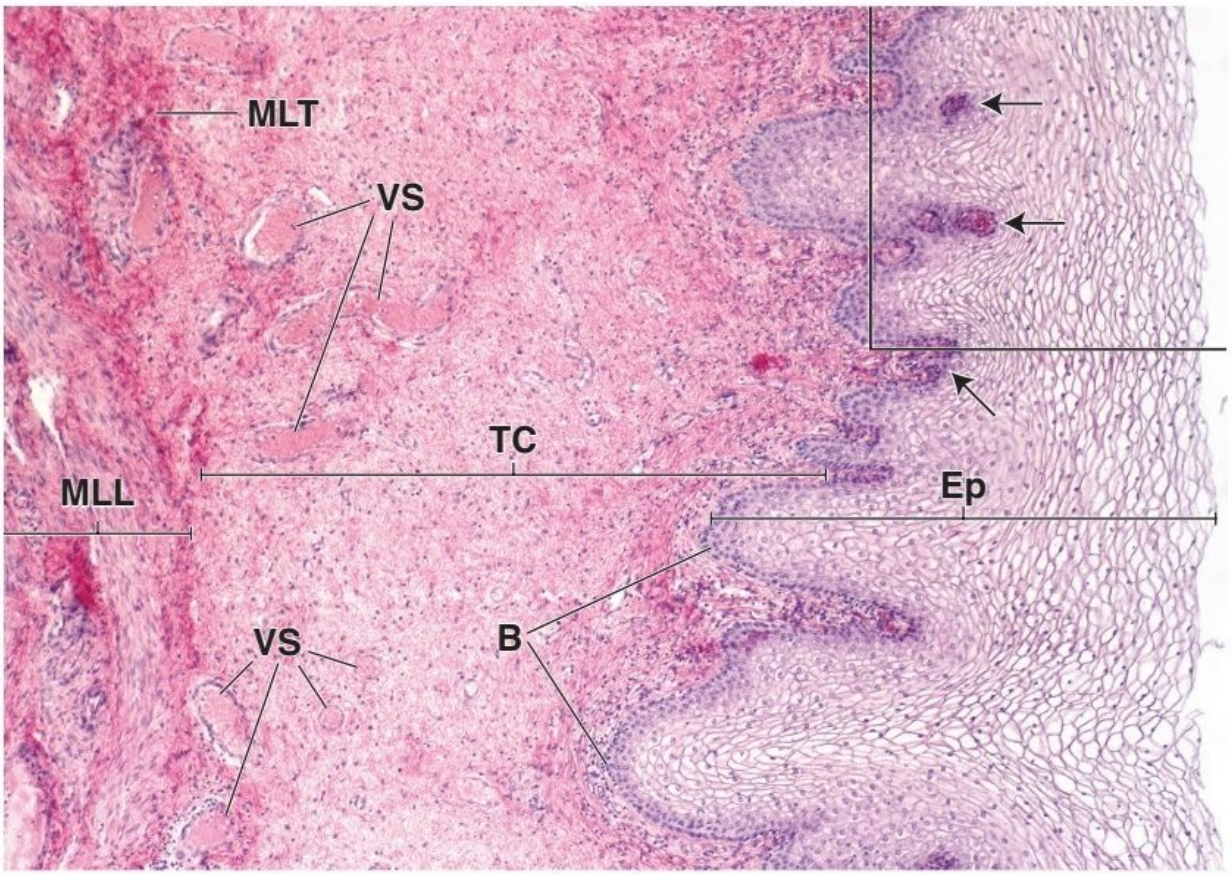
MLT
VS
TC
MLL
Ep
VS
B

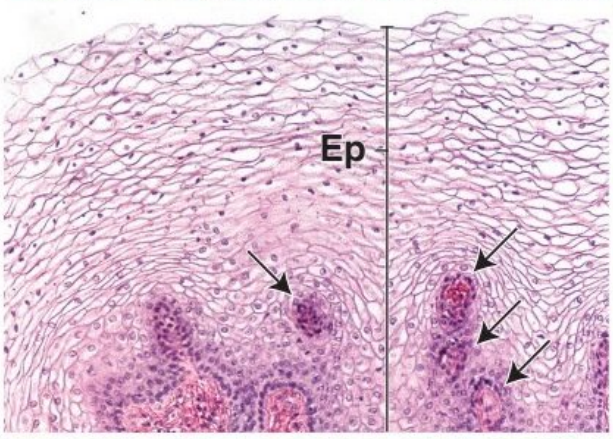
Ep

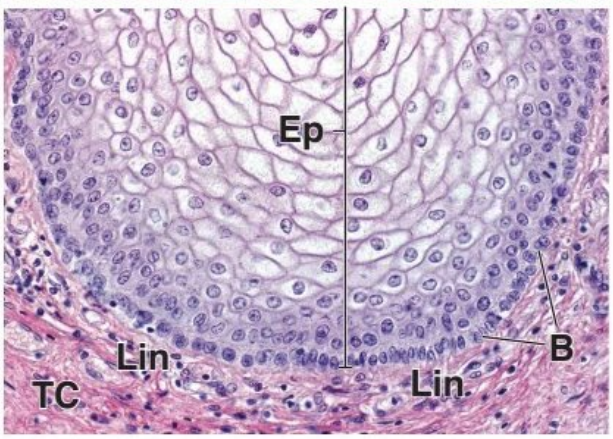
Ep
Lin.
TC
Lin.
B

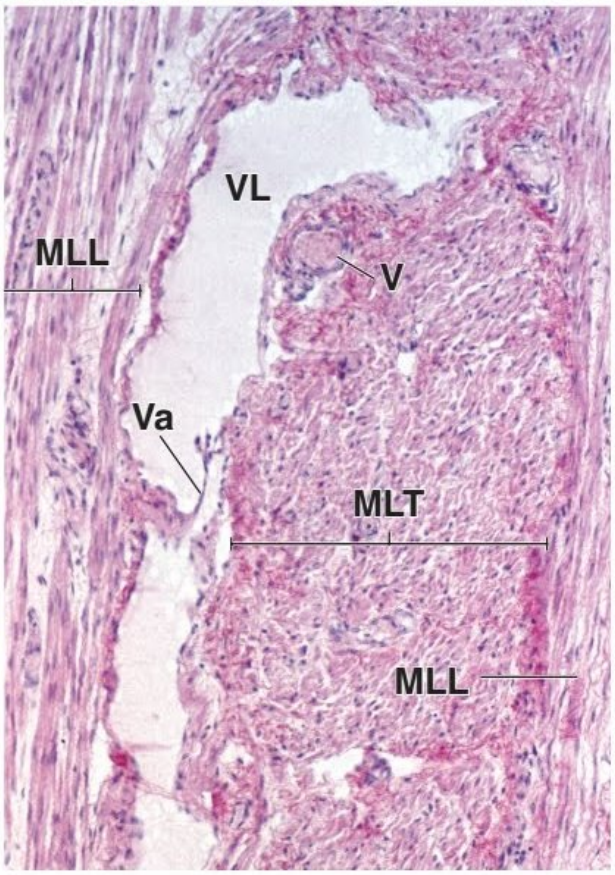
VL
MLL
V
Va
MLT
MLL

LÁMINA 102 ■ GLÁNDULA MAMARIA SIN ESTIMULACIÓN

Las **glándulas mamarias** son glándulas tubuloalveolares ramificadas que derivan de la epidermis y se ubican en el tejido subcutáneo (fascia superficial). En la mujer comienzan su desarrollo en la pubertad, pero no alcanzan un estado completamente funcional hasta después del embarazo. En el varón, también experimentan cierto desarrollo en la pubertad; sin embargo, es limitado y las glándulas suelen permanecer en estado estable.

Glándula mamaria sin estimulación, humano, H&E, 80×.

La microfotografía es de un corte a través de una **glándula sin estimulación**. El parénquima se encuentra disperso y está compuesto en su mayor parte por conductos. En el *centro* del campo se señalan varios conductos (*C*). En cada uno de ellos puede observarse una luz pequeña. Los conductos están rodeados por tejido conjuntivo laxo (*véase TC[L]* en la imagen de *abajo*) y, en conjunto, los conductos y el tejido conjuntivo circundante constituyen el lobulillo. En esta imagen se señalan dos unidades lobulillares del conducto terminal (*ULCT*). Más allá de la **unidad lobulillar**, el tejido conjuntivo es más denso (*TC[D]*) y contiene adipocitos (*A*). Los dos tipos de tejido conjuntivo se pueden distinguir incluso con el poco aumento de esta imagen.

Glándula mamaria sin estimulación, humano, H&E, 200×; recuadro 400×.

Con mayor aumento se hacen visibles algunos detalles adicionales. Para establecer la diferencia entre los tejidos conjuntivos laxo y denso, se debe tener en cuenta que tanto las características extracelulares como las celulares tienen diferencias apreciables en la imagen y en el *recuadro*. Nótense las fibras de colágeno más gruesas en el tejido conjuntivo denso, a diferencia de las fibras mucho más delgadas del tejido conjuntivo laxo. El tejido conjuntivo laxo (*TC[L]*) contiene mucho más células por unidad de área y una mayor variedad de tipos celulares. En esta figura se muestra un racimo de **linfocitos** (*Lin*) y, con un mayor aumento (*recuadro*), **plasmocitos** (*P*) y linfocitos aislados (*Lin*). Tanto los plasmocitos como los linfocitos son células de forma redonda, pero los plasmocitos son más grandes y tienen más citoplasma. Además, en las regiones citoplasmáticas de las células plasmáticas se muestra basofilia. Los núcleos alargados en las células fusiformes pertenecen a los fibroblastos. En cambio, aunque los tipos celulares en el tejido conjuntivo denso también podrían ser diversos, un simple examen de regiones iguales de tejido conjuntivo laxo y denso mostrará mucho menos células en el tejido conjuntivo denso. Como rasgo característico, el tejido conjuntivo denso tiene muchos cúmulos de adipocitos (*A*).

Se considera que las células epiteliales dentro de las unidades lobulillares de la mama sin estimulación son, principalmente, conductos (*C*). Por lo general, no hay alvéolos; sin embargo, sus precursores están presentes como engrosamientos celulares de la pared del conducto. El epitelio sin estimulación del lobulillo es cúbico y contiene células mioepiteliales. En un nuevo examen del *recuadro* se muestra un engrosamiento del epitelio en un sitio, que probablemente corresponda al precursor de un alvéolo, así como **células mioepiteliales** (*M*) en la base del epitelio. Como en otros lugares, las células mioepiteliales se encuentran en el lado epitelial de la membrana basal. Durante el embarazo, las glándulas comienzan a proliferar. Este puede considerarse un proceso dual en el que los conductos proliferan y los alvéolos se originan a partir de los conductos.

A, adipocitos
C, conductos
Lin, linfocitos
M, células mioepiteliales
P, plasmocitos
TC[D], tejido conjuntivo denso
TC[L], tejido conjuntivo laxo
ULCT, unidades lobulillares del conducto terminal

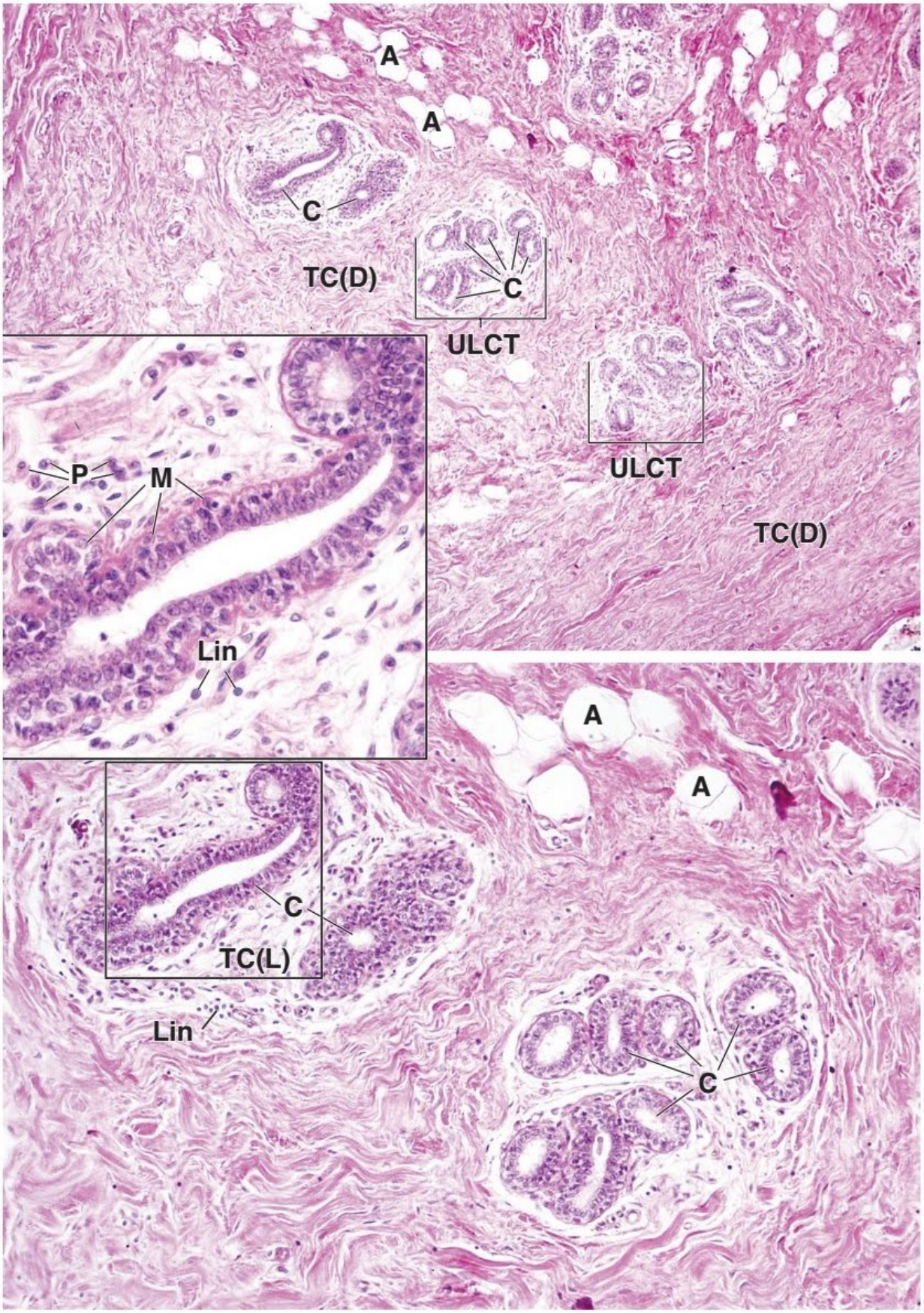
A
A
C
TC(D)
C
ULCT
ULCT
TC(D)
P
M
Lin
A
A
C
TC(L)
Lin
C

LÁMINA 103 ■ GLÁNDULA MAMARIA EN ETAPA PROLIFERATIVA AVANZADA Y LACTANCIA

Las **glándulas mamarias** presentan una serie de modificaciones durante el embarazo que las preparan para la lactancia. Los linfocitos y los plasmocitos infiltran el tejido conjuntivo laxo a medida que se desarrolla el tejido glandular. Conforme las células de la porción glandular proliferan por división mitótica, los conductos se ramifican y en sus extremos de crecimiento comienzan a desarrollarse alvéolos. El desarrollo alveolar se vuelve más predominante en las últimas etapas del embarazo, cuando en los alvéolos se acumula producto de secreción. Al mismo tiempo, los linfocitos y los plasmocitos se tornan prominentes en el tejido conjuntivo laxo de los lobulillos en desarrollo. Las células mioepiteliales proliferan entre la base de células epiteliales y la lámina basal, tanto en la porción alveolar como en la porción ductal de las glándulas. Estas son más turgentes en los conductos de mayor calibre.

En la producción de leche participan los mecanismos de **secreción merocrina** y **apocrina**. El componente proteínico se sintetiza, se concentra y se secreta por exocitosis en la forma típica en la que se secretan las proteínas. El componente lipídico comienza en forma de gotitas en el citoplasma, que confluyen en inclusiones más grandes en el citoplasma apical de las células alveolares, lo que provoca que la membrana plasmática apical sobresalga en la luz alveolar. Las inclusiones están rodeadas por una capa delgada de citoplasma y están envueltas en membrana plasmática al ser liberadas.

La secreción inicial en los primeros días después del parto se denomina ***calostro***. Esta preleche es una secreción alcalina con un contenido más alto de proteínas, vitamina A, sodio y cloruro que la leche, pero un menor contenido de lípidos, potasio e hidratos de carbono. El calostro contiene cantidades considerables de anticuerpos que proporcionan al neonato inmunidad pasiva contra muchos antígenos. Los anticuerpos son producidos por los plasmocitos en el estroma de la mama y son transportados a través de células glandulares de forma similar a la de la IgA secretora en las glándulas salivales y el intestino. Pocos días después del parto, la secreción de calostro cesa y se produce leche con gran abundancia de lípidos.

Glándula mamaria, etapa proliferativa avanzada, humano, H&E, 90×; recuadro 560×.

Mientras el desarrollo de los elementos de los conductos en la glándula mamaria se presenta durante la **etapa proliferativa temprana**, el desarrollo de los elementos alveolares se vuelve evidente en la etapa proliferativa avanzada. Esta microfotografía muestra las **unidades lobulillares del conducto terminal** (*ULCT*) en la etapa proliferativa avanzada. Las unidades lobulillares están separadas por un angosto **tabique de tejido conjuntivo** (*T*) denso. El tejido conjuntivo dentro de la unidad lobulillar es un tejido conjuntivo laxo típico que ahora es más celular y contiene sobre todo plasmocitos y linfocitos. Los alvéolos están bien desarrollados y muchos contienen producto de secreción precipitado. Cada alvéolo está unido a un conducto, aunque dicha relación puede ser difícil de identificar. El epitelio de los conductos intralobulillares es similar al del epitelio alveolar. Las células de ambos componentes son secretoras. Los alvéolos, al igual que los conductos intralobulillares, están compuestos por una capa simple de células epiteliales cúbicas sostenidas por células mioepiteliales. Con frecuencia, parece observarse que varios alvéolos confluyen (*asteriscos*). Estas siluetas corresponden a unidades alveolares que desembocan en un conducto. Los **conductos interlobulillares** (*CI*) se identifican con facilidad por estar rodeados de tejido conjuntivo denso. En algunos casos puede observarse un conducto intralobulillar que desemboca en un conducto interlobulillar (*flecha*). El *recuadro* presenta el epitelio secretor con mucho mayor aumento. Nótese que se trata de epitelio cilíndrico simple. En la base del epitelio se observa el núcleo de una **célula mioepitelial** (*M*). En general, estas células son difíciles de reconocer. También, como ya se mencionó, en el tejido conjuntivo laxo del lobulillo hay abundantes plasmocitos (*P*) y linfocitos (*Lin*).



Glándula mamaria, período de lactancia, humano, verde de metilo-osmio, 90×; recuadro 700×.

La muestra que se observa aquí pertenece a una **glándula mamaria en período de lactancia**. En apariencia, es similar a la glándula en etapa proliferativa avanzada, pero se diferencia principalmente porque los alvéolos tienen una apariencia más uniforme y su luz es más grande. Al igual que en la etapa proliferativa avanzada, se pueden observar varios alvéolos que confluyen entre sí (*asteriscos*). El osmio utilizado para pigmentar esta muestra tiñe el componente lipídico de la secreción. El *recuadro* permite ver las inclusiones lipídicas dentro del citoplasma epitelial, así como lípidos secretados en la luz del alvéolo. El lípido aparece primero en forma de gotitas dentro de las células epiteliales. Estas inclusiones se vuelven más grandes y finalmente son secretadas en la luz alveolar junto con las proteínas de la leche. Las proteínas de la leche están contenidas en vesículas pequeñas en la porción apical de la célula, pero no son visibles por microscopía óptica. Se secretan por exocitosis. En cambio, las inclusiones lipídicas son grandes y están rodeadas por membrana celular apical al desprenderse hacia la luz; por ello esta secreción es apocrina. Se observan varios **conductos interlobulillares** (*CI*). Uno de estos conductos muestra una pequeña ramificación, un conducto intralobulillar terminal (*flechas*) que se une al conducto interlobulillar.

CI, conducto interlobulillar
Lin, linfocito
M, célula mioepitelial
P, plasmocito
T, tabique de tejido conjuntivo
ULCT, unidades lobulillares del conducto terminal
asteriscos, sitios de confluencia alveolar
flechas, desembocadura de un conducto intralobulillar en uno interlobulillar

Lin
P
M
Cl
ULCT
T
ULCT
T
ULCT
Cl
Cl
Cl

24 OJO

FUNDAMENTOS DEL OJO / 944
ESTRUCTURA GENERAL DEL OJO / 944
Túnicas del ojo / 944
Cámaras del ojo / 946
Desarrollo embrionario del ojo / 946
ESTRUCTURA MICROSCÓPICA DEL OJO / 947
Túnica esclerocorneal / 947
Túnica vascular (úvea) / 951
Retina / 956
Cristalino / 967
Cuerpo vítreo / 969
ESTRUCTURAS ACCESORIAS DEL OJO / 969

Cuadro 24-1 Correlación clínica: glaucoma / 954
Cuadro 24-2 Correlación clínica: desprendimiento de retina / 955
Cuadro 24-3 Correlación clínica: degeneración macular relacionada con la edad / 956
Cuadro 24-4 Correlación clínica: imágenes clínicas de la retina / 961
Cuadro 24-5 Correlación clínica: daltonismo / 964
Cuadro 24-6 Correlación clínica: conjuntivitis / 968

HISTOLOGÍA 101 / 972

■ FUNDAMENTOS DEL OJO

El **ojo** es un órgano sensorial complejo que proporciona el sentido de la vista. En muchos aspectos, este órgano es similar a una cámara digital. Al igual que el sistema óptico de una cámara, la **córnea** y el **cristalino** del ojo capturan y enfocan la luz de manera automática, mientras que el iris ajusta automáticamente el diámetro de la pupila a las diferencias de iluminación. El detector luminoso en una cámara digital, llamado dispositivo acoplado a carga (CCD, *charge-coupled device*), tiene fotodiodos muy juntos que capturan, reúnen y convierten la imagen luminosa en una serie de impulsos eléctricos. Del mismo modo, las **células fotorreceptoras** en la **retina** del ojo detectan la intensidad y el color de la luz (longitudes de onda de la luz visible que son reflejadas por diferentes objetos) y codifican estos parámetros en impulsos eléctricos para su transmisión al cerebro a través del **nervio óptico**. La retina tiene otras capacidades más allá de las de un CCD: puede extraer y modificar impulsos específicos de la imagen visual antes de enviarlos al sistema nervioso central (SNC).

Sin embargo, el sistema óptico del ojo es mucho más elaborado y complejo que una cámara. Por ejemplo, el ojo puede seguir objetos que se desplazan gracias a los movimientos oculares coordinados. El ojo también puede proteger, mantener, autorreparar y limpiar su sistema óptico transparente.

Como los ojos son órganos pares y están separados espacialmente, se envían al cerebro dos imágenes ligeramente diferentes y superpuestas (campos visuales). El cerebro integra estas dos imágenes de cada ojo en una sola imagen **tridimensional** (**3D**) en un proceso llamado ***estereopsis***. La corteza visual primaria, ubicada en los lóbulos occipitales, procesa las diferencias entre las dos imágenes para crear la percepción de profundidad. La imagen final se proyecta en la corteza visual. Además, otros mecanismos neurales complejos coordinan los movimientos oculares, lo que permite refinamientos en la percepción de profundidad y distancia. Por lo tanto, la forma en la que vemos el mundo que nos rodea depende en gran medida de los impulsos procesados dentro de la retina y el análisis e interpretación de estos impulsos por parte del SNC.

■ ESTRUCTURA GENERAL DEL OJO

El ojo mide unos 25 mm de diámetro. Está sostenido dentro de la cavidad orbitaria ósea por seis músculos extrínsecos que controlan su movimiento. Una capa gruesa de tejido adiposo lo rodea parcialmente y lo amortigua mientras se mueve dentro de la órbita. Los músculos extraoculares están coordinados de manera que los ojos se muevan simétricamente alrededor de sus propios ejes centrales.

Túnicas del ojo

La pared del globo ocular está compuesta por tres capas o túnicas concéntricas.

El globo ocular se encuentra formado por tres cubiertas estructurales (fig. 24-1):

- La **túnica fibrosa**, la capa más externa del ojo, incluye la **esclerótica**, que es la porción blanca, y la **córnea**, que es la porción transparente.

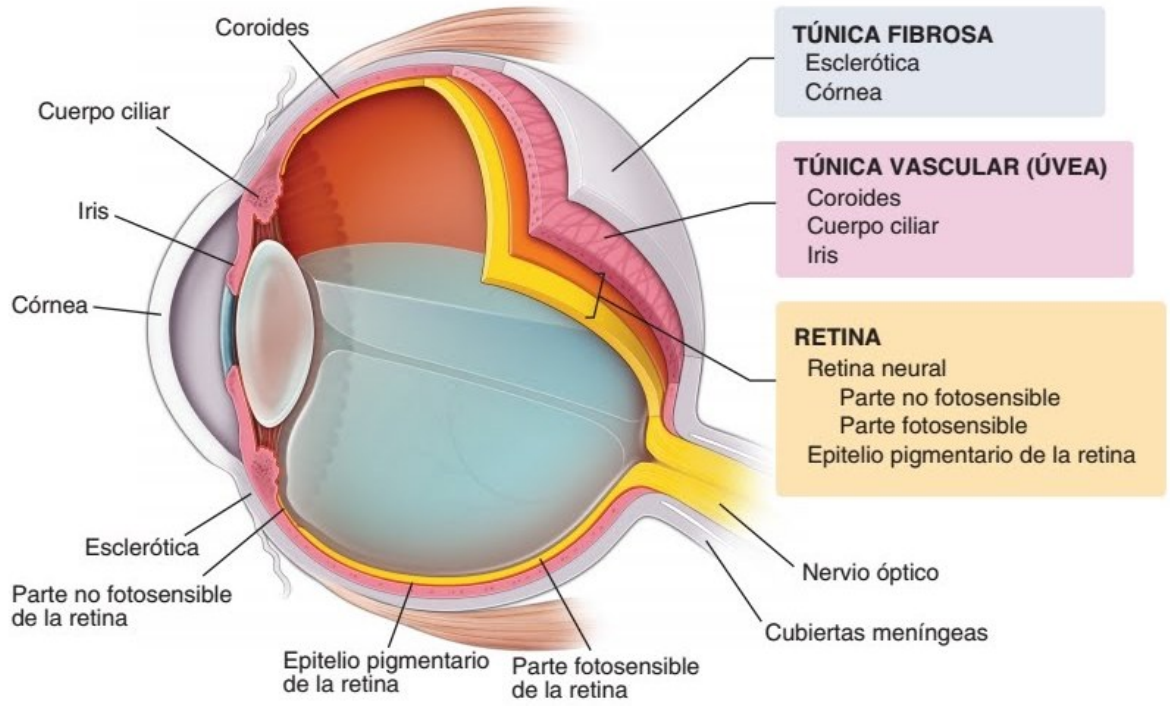

FIGURA 24-1. Diagrama de las capas del ojo. La pared del globo ocular está organizada en tres capas concéntricas separadas: una túnica fibrosa externa de sostén (la capa esclerocorneal), una túnica vascular media (o úvea) y una túnica interna formada por la retina. Obsérvese que la retina tiene dos capas: la retina neural (*amarilla*) y un epitelio pigmentario de la retina (*naranja*). Las partes fotosensibles y no fotosensibles de la retina neural ocupan diferentes regiones del globo ocular. La parte fotosensible se encuentra en la parte posterior del ojo y termina en la parte anterior a lo largo del *ora serrata*. La parte no fotosensible de la retina se encuentra anterior al *ora serrata* y recubre la cara interna del cuerpo ciliar y la superficie posterior del iris. El cuerpo vítreo (*eliminado parcialmente*) ocupa un espacio considerable en el globo ocular.

- La **túnica vascular**, la capa media también llamada ***úvea***, incluye la **coroides** y el estroma del **cuerpo ciliar** y el **iris**.
- La **retina**, la capa más interna, incluye un epitelio pigmentario externo, una retina nerviosa interna y el epitelio del cuerpo ciliar y el iris. La retina neural es continua con el sistema nervioso central a través del **nervio óptico**.

La túnica fibrosa está formada por la córnea transparente y la esclerótica blanca y opaca.

La **córnea** ocupa la sexta parte anterior del globo ocular (*véase* fig. 24-1). En esta región, que puede compararse con una ventana, la superficie del ojo describe una prominencia o convexidad. La córnea está en continuidad con la **esclerótica** (*gr. skleros, duro*). La esclerótica está compuesta por tejido conjuntivo fibroso denso que proporciona puntos de fijación para los músculos extrínsecos del ojo. La túnica fibrosa rodea las dos túnicas internas, salvo donde es perforada por el nervio óptico. La esclerótica constituye la parte "blanca" del ojo. En los niños tiene un tinte ligeramente azul debido a su delgadez; en los adultos mayores es amarillenta por la acumulación de lipofuscina en sus células del estroma. Una característica notable de los pacientes con **ictericia** es la coloración amarilla de la esclerótica (**ictericia escleral**) causada por una concentración elevada de bilirrubina circulante.

La úvea está formada principalmente por la coroides, la capa vascular que proporciona nutrientes a la retina.

Los vasos sanguíneos y el pigmento melánico le imparten a la **coroides** un intenso color pardo oscuro. El pigmento absorbe y dispersa la luz reflejada para reducir el brillo dentro del ojo. La coroides contiene muchos plexos venosos y estratos capilares, y está firmemente adherida a la retina (*véase* fig. 24-1). El borde anterior de la capa uveal continúa hacia adelante, donde forma el estroma del **cuerpo ciliar** y el **iris**.

El **cuerpo ciliar** es un engrosamiento en forma de anillo que se extiende hacia adentro justo detrás del nivel del limbo esclerocorneal. Dentro del cuerpo ciliar se encuentra el **músculo ciliar**, un músculo liso que es responsable de la **acomodación** del cristalino. La contracción del músculo ciliar cambia la forma del cristalino, lo que le permite enfocar los rayos de luz provenientes de diferentes distancias en la retina.

El **iris** es un diafragma contráctil que se extiende sobre la superficie anterior del cristalino. También contiene músculo liso y células pigmentadas con melanina dispersas en el tejido conjuntivo. La ***pupila*** es la abertura circular central del iris. Parece negra porque lo que se ve a través del cristalino es la región posterior del ojo, que está muy pigmentada. En el proceso de **adaptación**, la pupila cambia de tamaño para controlar la cantidad de luz que atraviesa el cristalino y llega a la retina.

La retina está formada por dos componentes: la retina neural y el epitelio pigmentario.

La **retina** es una capa delgada y delicada (*véase* fig. 24-1) formada por dos componentes:

- La **retina neural**, que es la capa interna que contiene receptores fotosensibles y redes neuronales complejas.
- El **epitelio pigmentario de la retina** (**EPR**), que es la capa externa compuesta por un epitelio cúbico simple cuyas células contienen melanina.

Por fuera, la retina descansa sobre la coroides; por dentro, se asocia con el cuerpo vítreo. La retina neural está formada, en gran parte, por **células fotorreceptoras**, llamadas ***bastones*** y ***conos*** de la retina, así como por interneuronas. La información visual codificada por los bastones y los conos es enviada al cerebro a través de impulsos transmitidos por el nervio óptico.

Cámaras del ojo

Las capas del globo ocular y el cristalino forman los límites de las tres cámaras del ojo.

Las cámaras del ojo son las siguientes:

- La **cámara anterior** es el espacio entre la córnea y el iris.
- La **cámara posterior** es el espacio entre la superficie posterior del iris y la superficie anterior del cristalino.
- La **cámara vítrea** es el espacio entre el cristalino y la retina neural (fig. 24-2). La córnea y las cámaras anterior y posterior, así como su contenido, constituyen el segmento anterior del ojo. La cámara vítrea, la retina visual, el EPR, la parte posterior de la esclerótica y la úvea constituyen el segmento posterior.

Los medios ópticos de difracción modifican el trayecto de los rayos luminosos para enfocarlos sobre la retina.

Los componentes del globo ocular refractan los rayos luminosos. La refracción enfoca estos rayos sobre las células fotorreceptoras de la retina. Cuatro componentes transparentes del globo ocular, los **medios ópticos de difracción** (o **aparato dióptrico**), alteran el trayecto de los rayos luminosos:

- La **córnea** es la ventana anterior del ojo.
- El **humor acuoso** es el líquido acuoso localizado en las cámaras anterior y posterior.
- El **cristalino** es la estructura bicóncava transparente suspendida de la superficie interna del cuerpo ciliar por un anillo de fibras orientadas radialmente llamado ***zónula de Zinn***.
- El **cuerpo vítreo** está compuesto por una sustancia gelatinosa transparente que llena la cámara vítrea. Se desempeña como un "amortiguador" que protege la frágil retina durante los movimientos oculares rápidos y contribuye a mantener la forma del ojo. Casi el 99% del cuerpo vítreo es agua con proteínas solubles, hialuronato, glucoproteínas, fibrillas de colágeno muy dispersas y vestigios de otras proteínas insolubles. El componente líquido del cuerpo vítreo se conoce como ***humor vítreo***.

La **córnea** es el principal componente de refracción del ojo. Tiene un índice de refracción de 1.376 (el aire tiene un índice de refracción de 1). El cristalino es el segundo elemento de importancia para la refracción de los rayos de luz después de la córnea. Debido a su elasticidad, la forma del **cristalino** puede presentar ligeros cambios en respuesta a la tensión del músculo ciliar. Estos cambios son importantes para la **acomodación**, que es el enfoque adecuado de los objetos que se encuentran cerca del ojo. El humor acuoso y el cuerpo vítreo desempeñan papeles menores en la refracción. Sin embargo, el humor acuoso cumple con un papel importante al proporcionar nutrientes a dos estructuras avasculares: el cristalino y la córnea. Además de transmitir la luz, el cuerpo vítreo ayuda a mantener la posición del cristalino y contribuye a conservar la retina neural en contacto con el EPR.

Desarrollo embrionario del ojo

Para comprender las poco habituales relaciones estructurales y funcionales del ojo, es útil estudiar cómo se forma en el embrión.

Los tejidos oculares derivan del neuroectodermo, el ectodermo de revestimiento y el mesodermo.

Para el día 22 del desarrollo, los **ojos** son visibles como depresiones poco profundas (los llamados ***surcos*** o ***ranuras ópticos***) en los pliegues neurales a la altura del extremo craneal del embrión. Cuando se cierra el tubo neural, estos dos surcos se evaginan para formar las

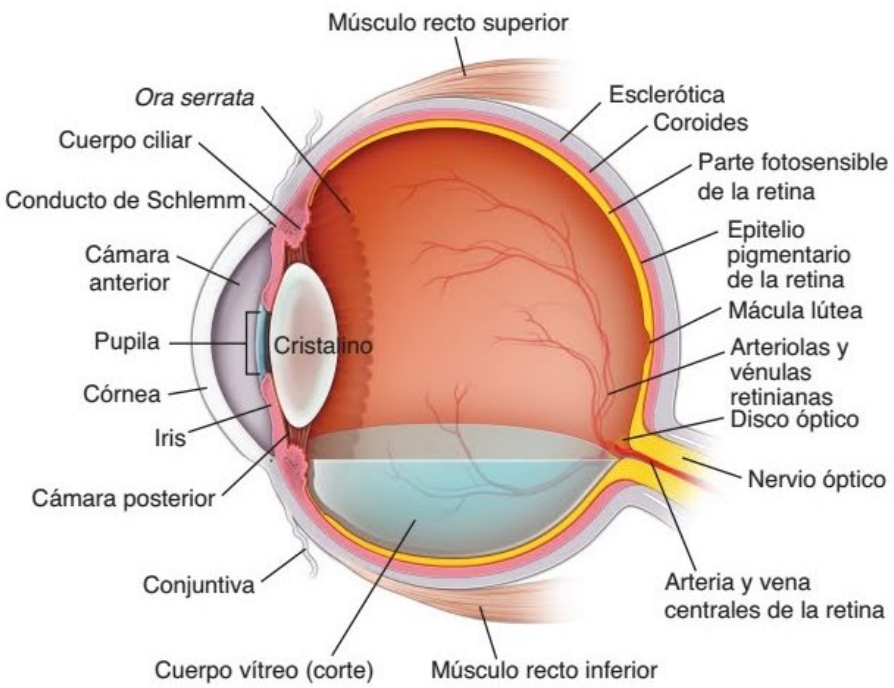

FIGURA 24-2. Diagrama de las estructuras internas del ojo humano. En este diagrama se muestra la relación entre las capas del globo ocular y las estructuras internas. El cristalino está suspendido entre los bordes del cuerpo ciliar. Obsérvese la cámara posterior del ojo, un espacio estrecho entre la superficie anterior del cristalino y la superficie posterior del iris. Se comunica a través de la pupila con la cámara anterior más grande que está rodeada por el iris y la córnea. Estos espacios se llenan con el humor acuoso producido por el cuerpo ciliar. La gran cavidad posterior al cristalino, la cámara vítrea, está ocupada por una sustancia gelatinosa transparente llamada *cuerpo vítreo*. En esta figura, la mayor parte del cuerpo vítreo se ha eliminado para ilustrar la distribución de los vasos de la retina central en la superficie de la retina. También se muestran las otras capas del globo ocular y la unión de dos de los músculos extraoculares a la esclerótica.

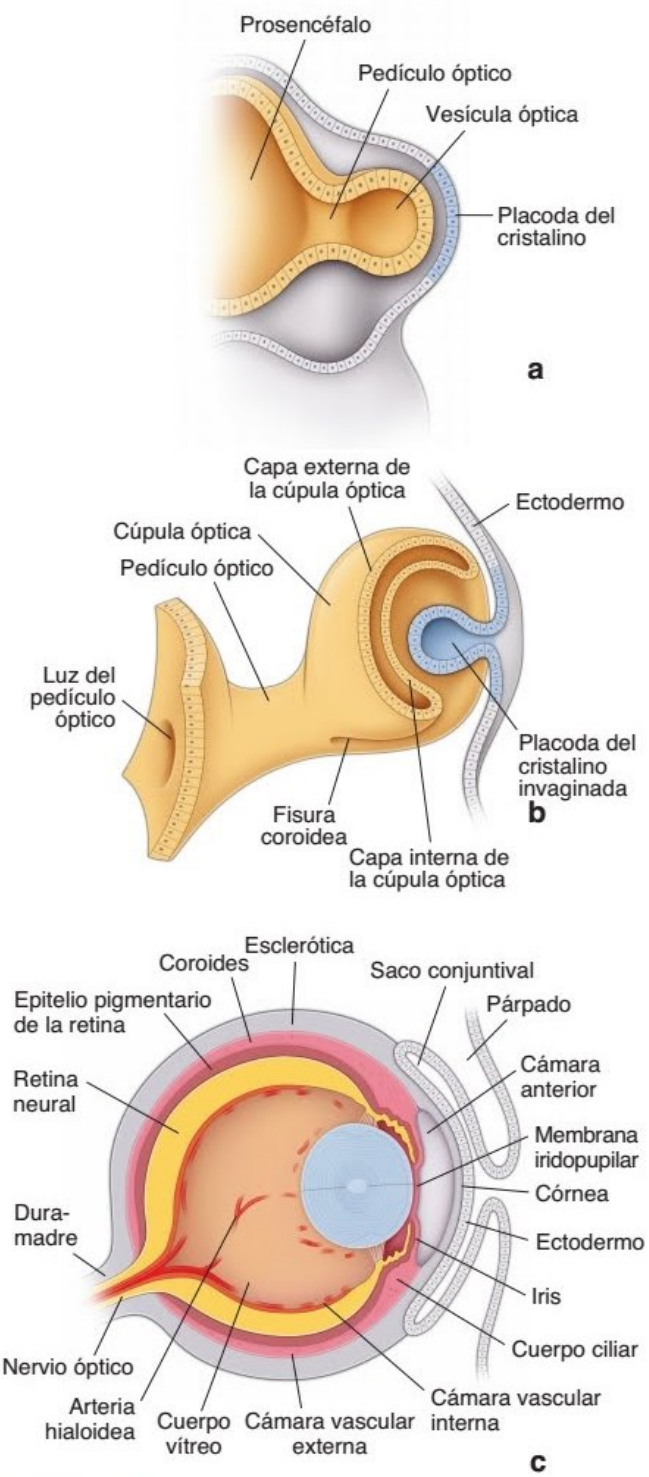

FIGURA 24-3. Diagramas del desarrollo embrionario del globo ocular. a. Prosencéfalo y vesículas ópticas en desarrollo como se ven en un embrión de 4 mm. **b.** Cúpula óptica bilaminar y vesícula del cristalino en proceso de invaginación en un embrión de 7.5 mm. El pedículo óptico une el ojo en desarrollo con el cerebro. **c.** Ojo como se ve en un feto de 15 semanas. Todas las capas oculares están desarrolladas y la arteria hialoidea atraviesa el cuerpo vítreo desde el disco óptico hasta la superficie posterior del cristalino.

llamadas ***vesículas ópticas*** (fig. 24-3a). A medida que cada vesícula óptica crece lateralmente, la conexión con el prosencéfalo se afina y se forma un pedículo óptico, mientras que el ectodermo de revestimiento suprayacente aumenta de espesor para formar la **placoda del cristalino**. A estos fenómenos les sigue la invaginación concomitante de las vesículas ópticas y las placodas del cristalino. La invaginación de la vesícula óptica determina que aparezca una estructura de doble capa con forma de copa llamada ***cúpula óptica*** (fig. 24-3b). La capa interna se convierte en la **retina neural**. La capa externa se convierte en el **EPR**. El mesénquima que rodea la cúpula óptica da lugar a la **esclerótica**.

La invaginación de la región central de cada **placoda del cristalino** produce las **vesículas del cristalino**. Para la quinta semana del desarrollo, la vesícula del cristalino se separa del ectodermo de revestimiento y yace sobre la boca de la cúpula óptica. Una vez que la vesícula del cristalino se desprende del ectodermo superficial, este sitio vuelve a aumentar de espesor para formar el epitelio corneal. Entonces, las **células mesenquimatosas** de la periferia dan origen al **endotelio** y el **estroma corneal**.

A lo largo de la superficie inferior de cada cúpula y pedículo ópticos se desarrollan unos surcos que contienen vasos sanguíneos derivados del mesénquima. Estos surcos, conocidos como ***fisuras coroideas***, permiten que la arteria hialoidea llegue a la cámara interna del ojo. Esta arteria y sus ramas irrigan la cámara interna de la cúpula óptica, la vesícula del cristalino y el mesénquima dentro de la cúpula óptica. La sangre sale de estas estructuras a través de la vena hialoidea. Las porciones distales de los vasos hialoideos degeneran, pero los segmentos proximales se conservan como la **arteria** y la **vena centrales de la retina**. Hacia el final de la séptima semana, los bordes de la fisura coroidea se fusionan, y sobre la vesícula del cristalino se forma un orificio redondo, la futura pupila.

La **capa externa de la cúpula óptica** forma una sola capa de células pigmentadas (fig. 24-3c). La pigmentación comienza al final de la quinta semana. La **capa interna** experimenta una diferenciación compleja que la transforma en las nueve capas de la **retina neural**. Para el séptimo mes se pueden encontrar las células fotorreceptoras (conos y bastones), así como las células bipolares, amacrinas y ganglionares. La depresión macular, el sitio de la futura fóvea central, comienza a desarrollarse durante el octavo mes y no se completa hasta unos 6 meses después del nacimiento.

Durante el tercer mes, el crecimiento de la cúpula óptica origina el **cuerpo ciliar** y lo que será el **iris**, que forma un epitelio biestratificado delante del cristalino. El mesodermo situado por fuera de esta región se convierte en el estroma del cuerpo ciliar y el iris. Ambas capas epiteliales del iris se pigmentan. Sin embargo, en el cuerpo ciliar solo se pigmenta la capa externa. En el momento del nacimiento, el iris es celeste en las personas de piel clara porque en general no se encuentra pigmentado. Los músculos del esfínter de la pupila y el dilatador de la pupila se desarrollan durante el sexto mes como derivados del neuroectodermo de la capa externa de la cúpula óptica.

Los orígenes embrionarios de cada estructura del ojo se resumen en la tabla 24-1.

■ ESTRUCTURA MICROSCÓPICA DEL OJO

Las tres túnicas del ojo (**túnica esclerocorneal**, **túnica vascular** y **retina**) están compuestas por estratos moleculares complejos y estructuras que reflejan sus múltiples funciones.

Túnica esclerocorneal

La córnea está compuesta por cinco estratos: tres celulares y dos acelulares.

La **córnea** transparente (*véanse* figs. 24-1 y 24-2) tiene solo 0.5 mm de espesor en su centro y alrededor de 1 mm en la periferia. Está formada por tres estratos de células de aspecto y orígenes diferentes. Estos estratos están separados por dos importantes membranas que parecen homogéneas cuando se observan con el microscopio óptico.

TABLA 24-1 Orígenes embrionarios de cada estructura del ojo

Fuente	Derivados
Ectodermo superficial	Cristalino Epitelio anterior de la córnea, conjuntiva y glándulas lagrimales con sus sistemas de drenaje
Ectodermo neural	Cuerpo vítreo (derivado parcialmente del neuroectodermo de la cúpula óptica y el mesénquima) Epitelio de la retina, el iris y el cuerpo ciliar Músculos esfínter y dilatador de la pupila Nervio óptico
Mesodermo	Esclerótica Estroma de la córnea, el cuerpo ciliar, el iris y la coroides Músculos extraoculares Párpados (excepto epitelio y conjuntiva) Sistema hialoideo (la mayor parte del cual se degenera antes del nacimiento) Cubiertas del nervio óptico Tejido conjuntivo y vasos sanguíneos del ojo, la órbita ósea y el cuerpo vítreo

Así, los **cinco estratos de la córnea** que se ven en un corte transversal son las siguientes:

- **Epitelio corneal**
- **Membrana de Bowman** (membrana basal anterior)
- **Estroma corneal**
- **Membrana de Descemet** (membrana basal posterior)
- **Endotelio corneal**

El epitelio anterior de la córnea es un epitelio plano estratificado no queratinizado.

El **epitelio corneal** (fig. 24-4) compuesto por **epitelio plano estratificado no queratinizado** consta de unas cinco capas de células y tiene, en promedio, unos 50 µm. Es continuo con el epitelio conjuntival que yace sobre la esclerótica adyacente. Las células epiteliales se adhieren a las células contiguas a través de desmosomas presentes en

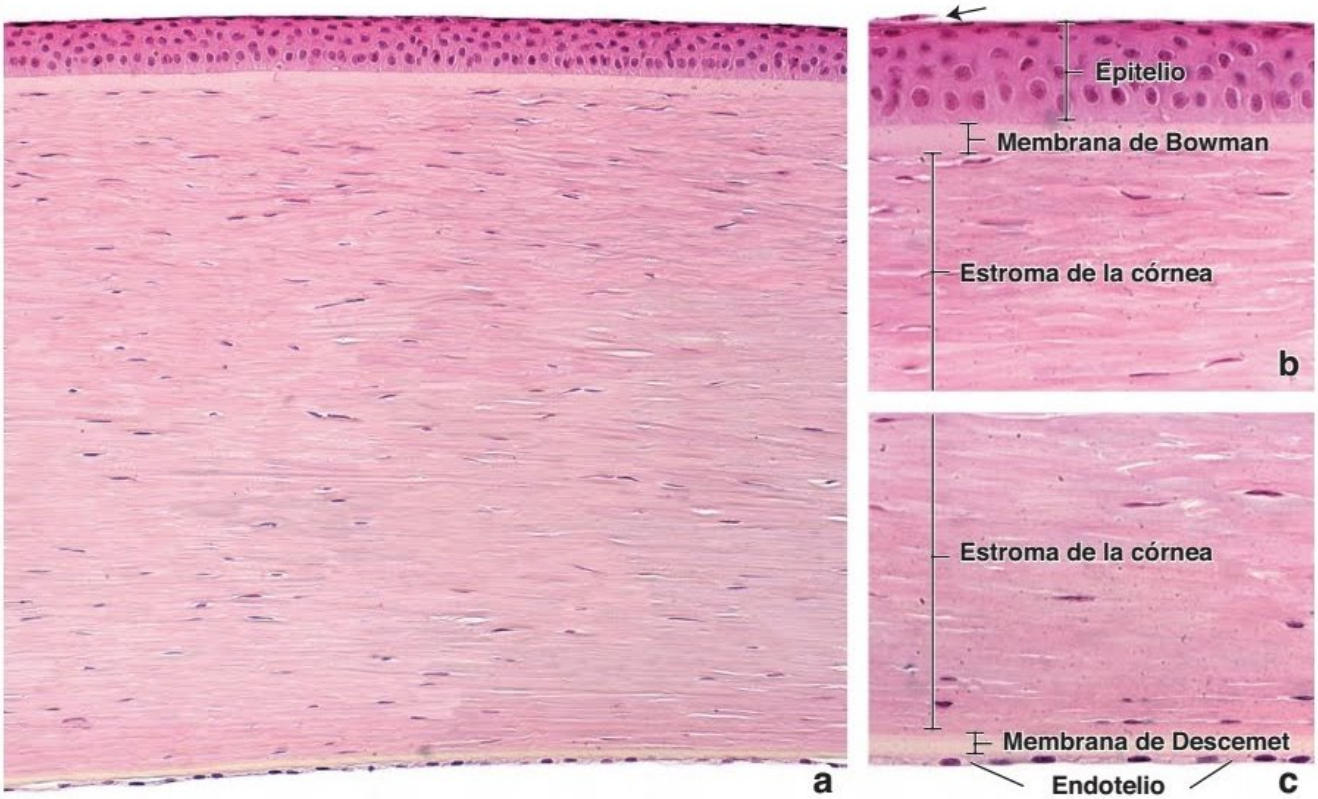

FIGURA 24-4. Microfotografía de la córnea. a. En esta microfotografía de un corte a través de todo el espesor de la córnea se observa el estroma corneal y las dos superficies de la córnea cubiertas por diferentes tipos de epitelios. El estroma corneal no contiene vasos sanguíneos ni linfáticos. 140×. **b.** Aumento mayor de la superficie anterior de la córnea que muestra el *estroma de la córnea* cubierto por un *epitelio* plano estratificado (corneal). Las células basales apoyadas sobre la *membrana de Bowman*, que es una capa condensada homogénea de estroma corneal, son cilíndricas bajas en contraste con las células superficiales aplanadas. Obsérvese que una de las células superficiales está en proceso de exfoliación (*flecha*). 280×. **c.** Microfotografía con mayor aumento de la superficie posterior de la córnea cubierta por un epitelio plano simple (*endotelio* corneal). Estas células están en contacto directo con el humor acuoso de la cámara anterior del ojo. Obsérvese la *membrana de Descemet* (lámina basal) muy gruesa de las células endoteliales de la córnea. 280×.

prolongaciones interdigitadas cortas. Al igual que en otros epitelios estratificados, como el de la piel, las células proliferan desde un estrato basal y se aplanan conforme alcanzan la superficie. Las células basales son cilíndricas bajas con núcleos redondos u ovoides; las células de la superficie adquieren una forma escamosa o discoide y sus núcleos son aplanados y picnóticos (*véase* fig. 24-4b). A medida que las células migran hacia la superficie, los orgánulos citoplasmáticos desaparecen de manera gradual, lo que indica una disminución progresiva de la actividad metabólica. El epitelio de la córnea tiene una capacidad regenerativa notable, con un tiempo de recambio de unos 7 días.

Las verdaderas células madre del epitelio corneal, llamadas ***células madre corneolímbicas***, residen en el **limbo esclerocorneal**, que es el límite entre la córnea y la esclerótica. El microambiente del limbo es importante para mantener la población de células madre corneolímbicas, que también actúan como una "barrera" que evita la migración de células epiteliales conjuntivales a la superficie corneal. Las células madre corneolímbicas pueden agotarse de manera parcial o total debido a una enfermedad o lesión extensa que produzca alteraciones de la superficie corneal y lleve a la **conjuntivalización** de la córnea, un fenómeno que se caracteriza por la vascularización y la aparición de células caliciformes y un epitelio irregular e inestable. Estos cambios causan molestias oculares y reducen la visión. Las lesiones menores en la superficie de la córnea se curan con rapidez al inducir la proliferación de células madre y la migración de células desde el limbo esclerocorneal para llenar el defecto.

La gran cantidad de terminaciones nerviosas libres en el epitelio corneal le proporcionan una sensibilidad extrema al contacto. La estimulación de estos nervios (p. ej., por pequeños cuerpos extraños) provoca el parpadeo, la secreción de lágrimas y, a veces, un dolor intenso. Las microvellosidades presentes en las células epiteliales superficiales ayudan a mantener una película humectante sobre toda la superficie corneal. Si la superficie se reseca, la córnea puede ulcerarse.

El ADN de las células epiteliales de la córnea está protegido de la luz ultravioleta (UV) nociva por la ferritina nuclear.

A pesar de la constante exposición del epitelio corneal a la luz UV, el cáncer de este tejido es extremadamente infrecuente. A diferencia de la epidermis, que también está expuesta a la luz UV, en el epitelio corneal no hay melanina como mecanismo de defensa. La presencia de melanina en la córnea disminuiría la transmisión de la luz. En cambio, recientemente se ha demostrado que los núcleos de las células epiteliales corneales contienen **ferritina**, una proteína que almacena hierro. Algunos estudios experimentales con córneas de aves han mostrado que la **ferritina nuclear** protege el ADN de las células epiteliales de la córnea de la lesión por radicales libres ocasionada por la exposición a la luz UV.

La membrana de Bowman es una capa de apariencia homogénea sobre la que descansa el epitelio corneal.

La **membrana de Bowman** (membrana basal anterior) es una lámina homogénea, ligeramente fibrilar, que mide unos 8-10 μm de espesor. Se encuentra entre el epitelio corneal y el estroma corneal subyacente y termina abruptamente en el limbo esclerocorneal. Las fibrillas de colágeno de la membrana de Bowman tienen un diámetro de unos 18 nm y se orientan de forma aleatoria. La membrana de Bowman le imparte cierta resistencia a la córnea, pero lo más importante es que actúa como una barrera contra la diseminación de infecciones. No se regenera. Por lo tanto, si se lesiona, se forma una cicatriz opaca que puede afectar la visión. Además, las alteraciones de la membrana de Bowman se asocian con **erosiones corneales recurrentes**.

El estroma corneal constituye el 90% del espesor de la córnea.

El **estroma corneal**, también llamado ***sustancia propia***, se compone de unas 60 laminillas finas. Cada laminilla consta de haces paralelos de fibrillas de colágeno. Entre las laminillas hay capas casi completas de fibroblastos aplanados y finos. Las fibrillas de colágeno miden unos 23 nm de diámetro y hasta 1 cm de longitud, y están dispuestas en ángulos aproximadamente rectos a los de las láminas adyacentes (fig. 24-5). La sustancia fundamental de la córnea contiene **pequeños proteoglucanos ricos en leucina**, incluyendo glucosaminoglucanos sulfatados, principalmente proteoglucano de queratán-sulfato (**lumicano**) y proteoglucano de condroitín-sulfato (**decorina**). El lumicano regula el ensamblado normal de las fibrillas de colágeno en la córnea y es decisivo para el desarrollo de una matriz de colágeno muy bien organizada.

Se piensa que el espaciamiento uniforme de las fibrillas de colágeno y las laminillas, así como la **distribución ortogonal** de estas últimas (alternancia en la dirección de las fibrillas en las capas sucesivas), es responsable de la **transparencia de la córnea**. Los proteoglucanos (**lumicano**), junto con el **colágeno tipo V**, regulan el diámetro y el espaciamiento precisos de las fibrillas de colágeno para mantener la claridad corneal. El **edema de córnea** después de una lesión en el epitelio o endotelio altera esta distribución, causando una pérdida de la transparencia característica de la córnea (opacidad corneal). Durante el proceso de curación de las heridas después de una lesión en la córnea, se puede observar un aumento en la expresión del lumicano. En general, la córnea contiene vasos sanguíneos no pigmentarios. Durante una respuesta inflamatoria que involucra la córnea, una gran cantidad de leucocitos neutrófilos y linfocitos migran desde los vasos sanguíneos del limbo esclerocorneal y penetran entre las laminillas del estroma.

La membrana de Descemet es una lámina basal muy gruesa.

La **membrana de Descemet** (membrana basal posterior) es la lámina basal de las células endoteliales corneales. Es intensamente positiva al ácido peryódico de Schiff (PAS, *periodic acid-Schiff*) y puede

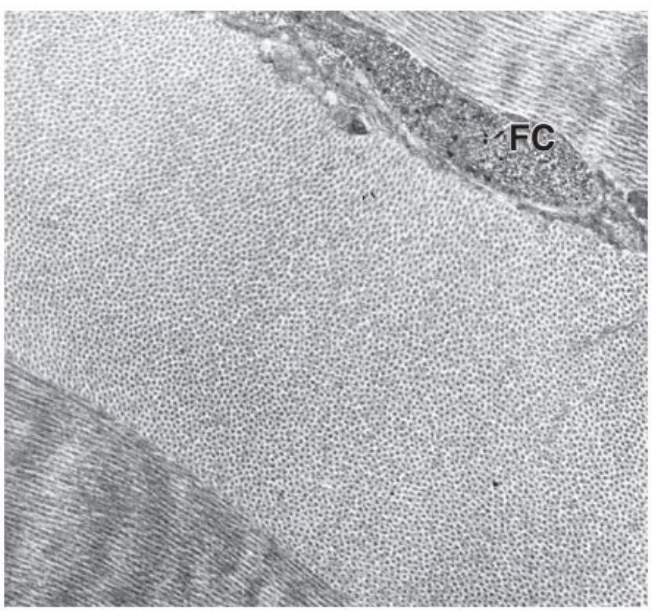

FIGURA 24-5. Microfotografía electrónica del estroma corneal. En esta microfotografía electrónica se muestran partes de tres laminillas y una porción de un fibroblasto corneal (*FC*) entre dos de ellas. Obsérvese que las fibrillas de colágeno en las laminillas contiguas están orientadas perpendiculares entre sí. 16 700×.

tener hasta 10 µm. La membrana de Descemet tiene un aspecto similar al fieltro y está formada por una red entretejida de fibras y poros. Separa el endotelio del estroma corneal contiguo. A diferencia de la membrana de Bowman, la membrana de Descemet se regenera con rapidez después de una lesión. Se produce de forma continua, pero se engrosa lentamente con la edad.

La membrana de Descemet se extiende de forma periférica por debajo de la esclerótica como una malla trabecular formando el **ligamento pectíneo**. Las hebras que parten de este ligamento penetran en el músculo ciliar y la esclerótica, y pueden contribuir a mantener la curvatura normal de la córnea ejerciendo tensión sobre la membrana de Descemet.

El endotelio corneal permite el intercambio metabólico entre la córnea y el humor acuoso.

El **endotelio corneal** es una capa simple de células aplanadas que reviste la superficie de la córnea que limita la cámara anterior (*véase* fig. 24-4c). Las células están unidas por uniones adherentes (*zonula adherens*) bien desarrolladas, uniones ocluyentes o herméticas (*zonula occludens*) bastante permeables y desmosomas. Casi todos los intercambios metabólicos de la córnea se producen a través del endotelio. Las células endoteliales contienen muchas mitocondrias y vesículas, un extenso retículo endoplasmático rugoso (RER) y un aparato de Golgi. Tienen actividad endocítica y realizan transporte activo. En la membrana plasmática lateral hay ATPasas de Na^+/K^+.

La transparencia de la córnea requiere una regulación precisa del contenido de agua del estroma. El daño físico o metabólico del endotelio produce con rapidez **edema de la córnea**, y cuando la lesión es grave, opacidad corneal. Después de la restauración de la integridad endotelial, ocurre la destumefacción (deshidratación necesaria para mantener la transparencia), aunque las córneas pueden edematizarse más allá de su capacidad de autorreparación. Este edema puede causar opacidades focales permanentes debido a la aglomeración de las fibrillas de colágeno en la córnea edematizada. Los glucosaminoglucanos sulfatados esenciales, que generalmente separan las fibras de colágeno de la córnea, no se encuentran en la córnea edematizada.

El **endotelio corneal humano** tiene una **capacidad proliferativa limitada**. Cuando el endotelio está dañado, solo puede ser reparado mediante un trasplante de córnea de donante. Algunos estudios recientes indican que la periferia de la córnea presenta una zona de regeneración de células endoteliales corneales. Sin embargo, poco después del trasplante de córnea, las células endoteliales experimentan inhibición por contacto al ser expuestas a la matriz extracelular de la membrana de Descemet. Este hallazgo de factores inhibidores liberados por la membrana de Descemet que impiden la proliferación de las células endoteliales ha centrado parte de la investigación actual de la córnea en la reversión o la prevención de esta inhibición con factores de crecimiento exógenos.

La esclerótica es una capa opaca que está compuesta principalmente por tejido conjuntivo denso.

La **esclerótica** es una capa fibrosa gruesa que contiene haces de colágeno aplanados que discurren en varias direcciones y planos paralelos a su superficie. Tanto los haces de colágeno como las fibrillas que los componen tienen un diámetro y una disposición irregulares. Dispersas entre los haces de colágeno hay redes finas de fibras elásticas y una cantidad moderada de sustancia fundamental. Los fibroblastos se encuentran dispersos entre estas fibras (lám. 107, p. 980).

La opacidad de la esclerótica, al igual que la de otros tejidos conjuntivos densos, se debe principalmente a irregularidades en su estructura. La esclerótica es perforada por los vasos sanguíneos, los nervios y el nervio óptico (*véase* fig. 24-2); tiene un espesor de 1 mm en la parte posterior, de 0.3-0.4 mm en su ecuador y de 0.7 mm en el borde esclerocorneal o limbo.

La esclera se divide en tres capas con límites poco definidos:

- La **lámina episcleral** (**episclerótica**), que es la capa externa de tejido conjuntivo laxo contigua con el tejido adiposo periorbitario.
- La **sustancia propia** (**esclerótica propiamente dicha** o **cápsula de Tenon**), que es la fascia conjuntiva que reviste el globo ocular y está compuesta por una red densa de fibras de colágeno gruesas.
- La **lámina supracoroides** (**lámina fusca**), que se corresponde con la superficie interna de la esclerótica, se encuentra junto a la coroides y contiene fibras de colágeno más delgadas y fibras elásticas, así como fibroblastos, melanocitos, macrófagos y otras células del tejido conjuntivo.

Además, el **espacio episcleral** (**espacio de Tenon**) se encuentra entre la lámina episcleral y la sustancia propia de la esclerótica. Este espacio y el tejido adiposo periorbitario circundante permiten que el globo ocular rote de manera libre dentro de la órbita. Los tendones de los músculos extraoculares se insertan en la sustancia propia de la esclerótica.

El limbo esclerocorneal es la zona de transición entre la córnea y la esclerótica que contiene células madre corneolímbicas.

En la **unión de la córnea y la esclerótica** (fig. 24-6 y lám. 107, p. 980), la membrana de Bowman termina de manera abrupta. El epitelio suprayacente en este sitio aumenta de espesor desde las cinco capas de células de la córnea hasta las 10 o 12 capas celulares de la conjuntiva. La superficie del limbo está compuesta por dos tipos distintos de células epiteliales: uno es el de las células conjuntivales y el otro el de las células epiteliales de la córnea. La capa basal del limbo contiene **células madre corneolímbicas** que generan y mantienen el epitelio corneal. Estas células proliferan, se diferencian y migran hacia la superficie del limbo, y después hacia el centro de la córnea para reemplazar las células epiteliales lesionadas. Este movimiento de las células en el limbo esclerocorneal también crea una barrera que evita la migración de epitelio conjuntival sobre la córnea. En este cruce, las laminillas de la córnea se vuelven irregulares, ya que se funden con los haces oblicuos de fibras de colágeno de la esclerótica. Aquí también se produce una transición abrupta de la córnea avascular a la esclerótica bien vascularizada.

La región del limbo, específicamente el ángulo iridocorneal, contiene el aparato de drenaje del humor acuoso (fig. 24-7). En la capa del estroma, varios conductos revestidos de endotelio llamados ***malla trabecular*** (o **espacios de Fontana**) confluyen para formar el **seno venoso de la esclera** (**conducto de Schlemm**). Este seno rodea el ojo (*véanse* figs. 24-6 y 24-7). El humor acuoso es producido por los procesos ciliares que rodean el cristalino en la cámara posterior del ojo. El líquido pasa de la cámara posterior a la cámara anterior a través de una abertura potencial similar a una válvula entre el iris y el cristalino. Luego, el líquido atraviesa los orificios de la malla trabecular en la región del limbo y sigue su curso para entrar en el seno venoso de la esclerótica. Los vasos colectores en la esclerótica, llamados ***venas acuosas*** porque transmiten humor acuoso en lugar de sangre, transportan el humor acuoso a las venas (de sangre) ubicadas en la esclerótica. Los cambios en el ángulo iridocorneal pueden conducir al bloqueo del drenaje del humor acuoso y causar **glaucoma** (cuadro 24-1, p. 954). El ángulo iridocorneal puede inspeccionarse durante el examen ocular usando un ***gonioscopio***, un dispositivo óptico especial que emplea espe-

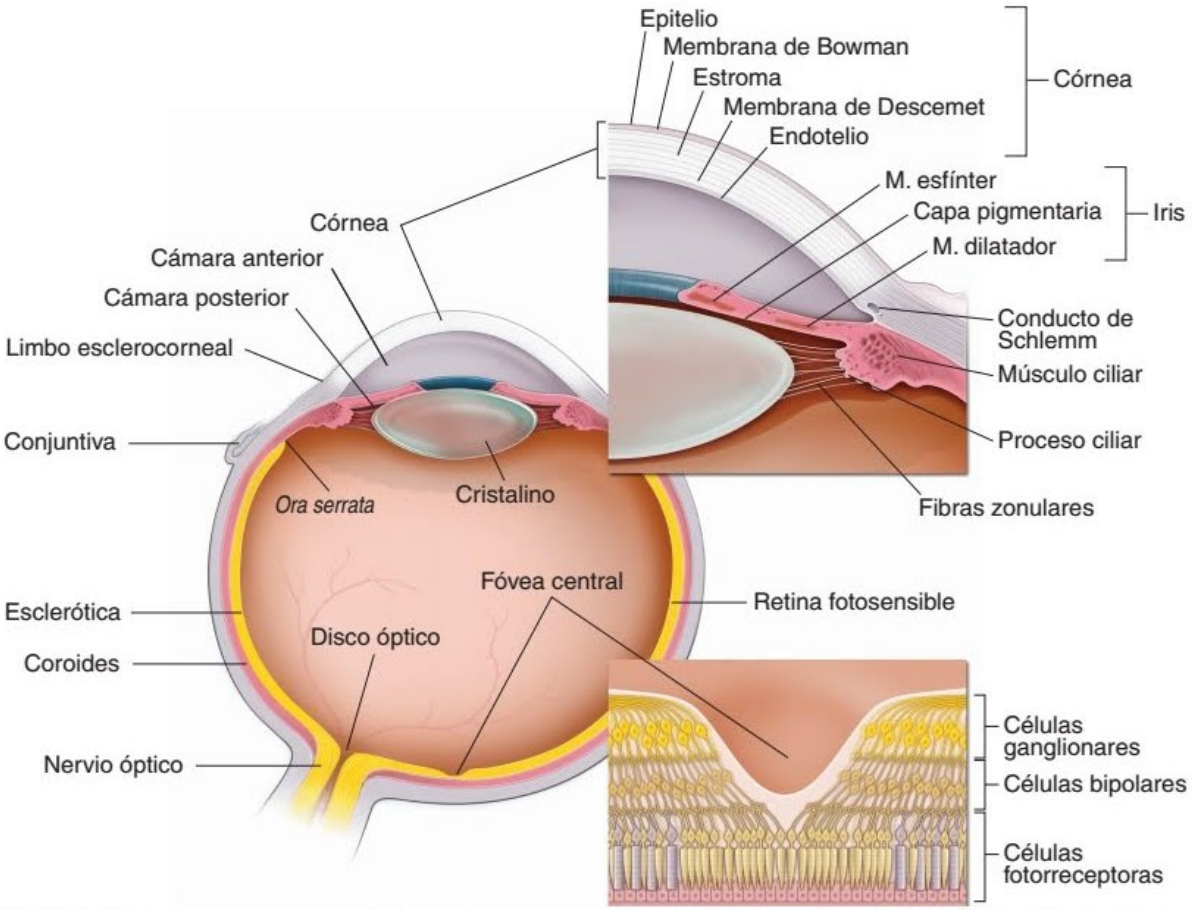

FIGURA 24-6. Diagrama de la estructura del ojo. En este diagrama se muestra un corte horizontal del globo ocular con las capas de su pared señaladas en colores diferentes. **Recuadro superior.** Aumento de las cámaras anterior y posterior para mostrar mejor los recuadros. Obsérvese la ubicación del ángulo iridocorneal y el conducto de Schlemm (seno venoso de la esclera), que drena el humor acuoso de la cámara anterior del ojo. **Recuadro inferior.** Organización típica de las células y las fibras nerviosas de la fóvea central.

jos o prismas que reflejan la luz del ángulo iridocorneal hacia la dirección del observador. Con una lámpara de hendidura o un microscopio, el oftalmólogo puede examinar esta región para detectar diversas alteraciones oculares asociadas con el glaucoma. El ángulo iridocorneal también se puede visualizar mediante **biomicroscopía de ultrasonido**. Esta técnica de imagen de alta resolución utiliza un transductor de ultrasonido de alta frecuencia para visualizar el ángulo iridocorneal estrecho en el glaucoma primario de ángulo cerrado.

Túnica vascular (úvea)

El iris, la porción más anterior de la túnica vascular, forma un diafragma contráctil delante del cristalino.

El **iris** se origina en el borde anterior del cuerpo ciliar (*véase* fig. 24-7) y se une a la esclerótica unos 2 mm por detrás del limbo esclerocorneal. La **pupila** es la abertura circular central del iris. El iris es empujado ligeramente hacia adelante a medida que cambia de tamaño en respuesta a la intensidad de la luz. Se encuentra formado por un estroma de tejido conjuntivo extremadamente vascularizado cubierto en su superficie posterior por células muy pigmentadas: el **epitelio pigmentario posterior** (fig. 24-8). La lámina basal de estas células está orientada hacia la cámara posterior del ojo. El grado de pigmentación es tan grande que ni el núcleo ni las características del citoplasma se pueden observar en el microscopio óptico. Por debajo de este estrato hay una capa de células mioepiteliales: el **mioepitelio pigmentario anterior**. Las porciones apicales (posteriores) de estas células mioepiteliales están cargadas de gránulos de melanina, que oscurecen sus límites con las células del epitelio pigmentario posterior contiguo. Las porciones basales (anteriores) de las células mioepiteliales presentan prolongaciones con elementos contráctiles que se extienden de forma radial y que en conjunto forman el **músculo dilatador de la pupila** del iris. Las prolongaciones contráctiles están rodeadas por una lámina basal que las separa del estroma adyacente.

La constricción de la pupila es producida por las células musculares lisas situadas en el estroma del iris cerca del borde de la pupila. Estas células orientadas circunferencialmente forman en conjunto el músculo **esfínter de la pupila**.

En la superficie anterior del iris hay muchas crestas y surcos que se pueden apreciar con el oftalmoscopio en la clínica. Cuando se examina con el microscopio óptico, esta superficie aparece como una capa discontinua de fibroblastos y melanocitos. La cantidad de melanocitos en el estroma es responsable de la variación en el color de los ojos. La función de estas **células pigmentarias** en el iris es absorber los rayos de luz. Si hay pocos melanocitos en el estroma, el color de los ojos depende de la luz reflejada por el pigmento presente en las células de la superficie posterior del iris, lo que le da un aspecto azulado. Conforme aumenta la cantidad de pigmento presente en la estroma, el color cambia de azul a verde azulado, gris y, por último, a pardo.

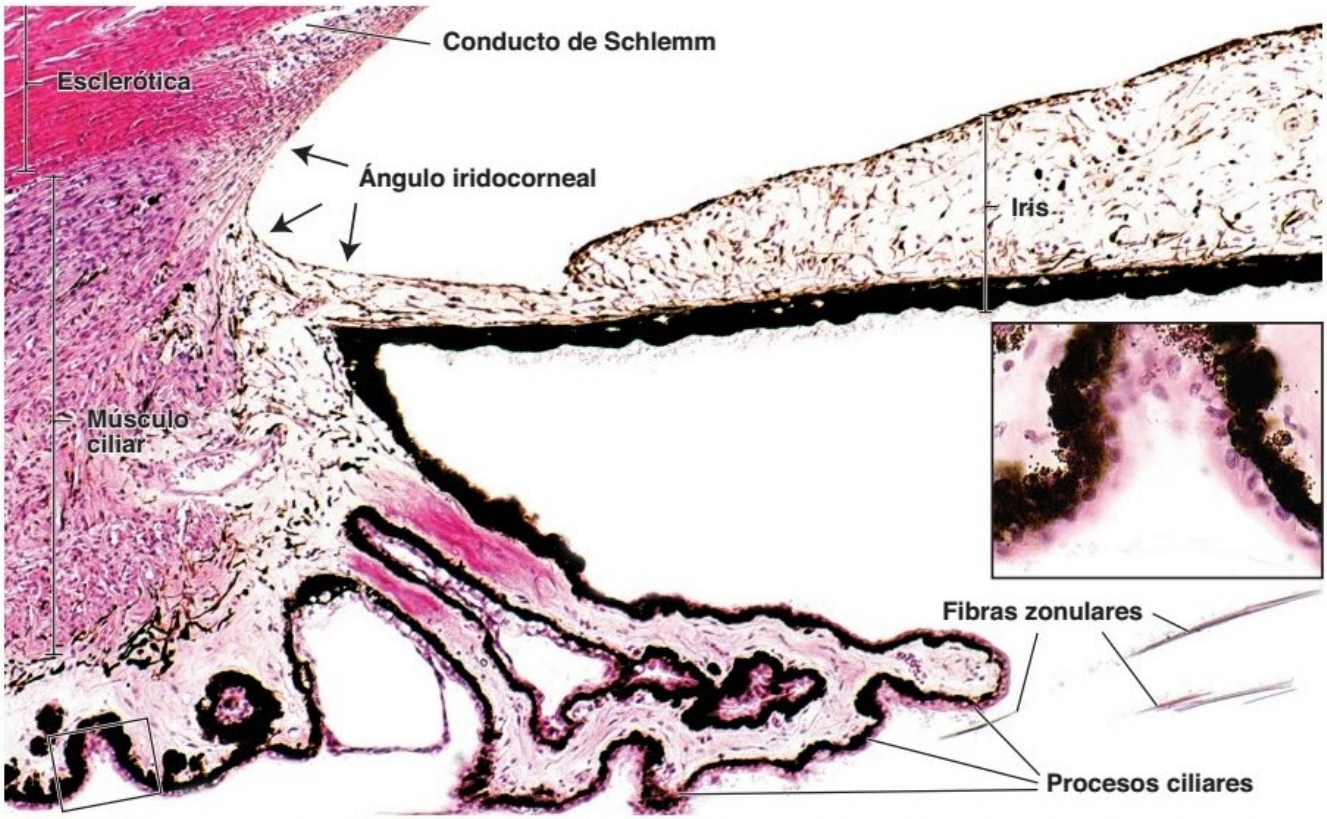

FIGURA 24-7. Microfotografía del cuerpo ciliar y ángulo iridocorneal. En esta microfotografía del ojo humano se muestra la porción anterior del cuerpo ciliar y partes del *iris* y la *esclerótica*. La superficie interna del cuerpo ciliar forma elevaciones con aspecto de crestas orientadas radialmente llamadas *procesos ciliares*, sobre las cuales se anclan las *fibras zonulares*. El cuerpo ciliar contiene *músculo ciliar*, tejido conjuntivo con vasos sanguíneos de la túnica vascular y epitelio ciliar, que es responsable de la producción de humor acuoso. Delante del cuerpo ciliar, entre el iris y la córnea, está el *ángulo iridocorneal*. El seno venoso de la esclera (*conducto de Schlemm*), ubicado muy cerca de este ángulo, drena el humor acuoso para regular la presión intraocular. 120×. El *recuadro* que muestra el epitelio ciliar se compone de dos capas: la capa pigmentaria externa y la capa no pigmentaria interna. 480×.

El esfínter de la pupila está inervado por nervios parasimpáticos; el músculo dilatador de la pupila está bajo control nervioso simpático.

El **tamaño de la pupila** es controlado por la contracción de los músculos esfínter de la pupila y dilatador de la pupila. El proceso de **adaptación** (aumento o disminución del tamaño de la pupila) garantiza que solo la cantidad apropiada de luz entre en el ojo. Dos músculos participan activamente en la adaptación:

- El **músculo esfínter de la pupila**, una banda circular de células musculares lisas (lám. 106, p. 978), es inervado por nervios parasimpáticos transmitidos por el nervio oculomotor común (nervio craneal [NC] III) y es responsable de la reducción del tamaño de la pupila en respuesta a la luz brillante. La falta de respuesta pupilar ante la luz intensa (**"pupila fija y dilatada"**) es un signo clínico importante de disfunción nerviosa o encefálica.
- El **músculo dilatador de la pupila**, una lámina delgada de prolongaciones contráctiles de células mioepiteliales pigmentarias con orientación radial que constituyen el epitelio pigmentario anterior del iris. Este músculo está inervado por nervios simpáticos del ganglio cervical superior y su función es aumentar el tamaño de la pupila en respuesta a la luz tenue.

Justo antes de un **examen oftalmoscópico** se administran midriáticos, como la **atropina**, en forma de gotas oculares para provocar la dilatación de la pupila. La acetilcolina (ACh) es el neurotransmisor del sistema nervioso parasimpático (que inerva el músculo esfínter de la pupila); la administración de atropina bloquea los receptores muscarínicos de la ACh y suprime temporalmente la acción del músculo esfínter, por lo que la **pupila permanece bien abierta** y no reacciona a luz proveniente del oftalmoscopio.

El cuerpo ciliar es la porción anterior engrosada de la túnica vascular y está situado entre el iris y la coroides.

El **cuerpo ciliar** se extiende posterolateralmente unos 6 mm desde la raíz del iris hasta la ***ora serrata*** (*véase* fig. 24-2). Visto desde atrás, el borde lateral de la *ora serrata* presenta 17-34 surcos o crenulaciones. Estos surcos marcan el límite anterior tanto de la retina como de la coroides. El tercio anterior del cuerpo ciliar tiene unas 75 crestas radiales o **procesos ciliares** (*véase* fig. 24-7). Las fibras de la zónula surgen de los surcos que hay entre los procesos ciliares.

Las capas del cuerpo ciliar son semejantes a las del iris y consisten en un estroma y un epitelio. El estroma se divide en dos capas:

- Una **capa externa** de músculo liso, el **músculo ciliar**, que forma la mayor parte del volumen del cuerpo ciliar.
- Una **región vascular interna**, que se extiende dentro de los procesos ciliares.

La capa epitelial que recubre la superficie interna del cuerpo ciliar es una continuación directa de las dos capas epiteliales retinianas (*véase* fig. 24-1).

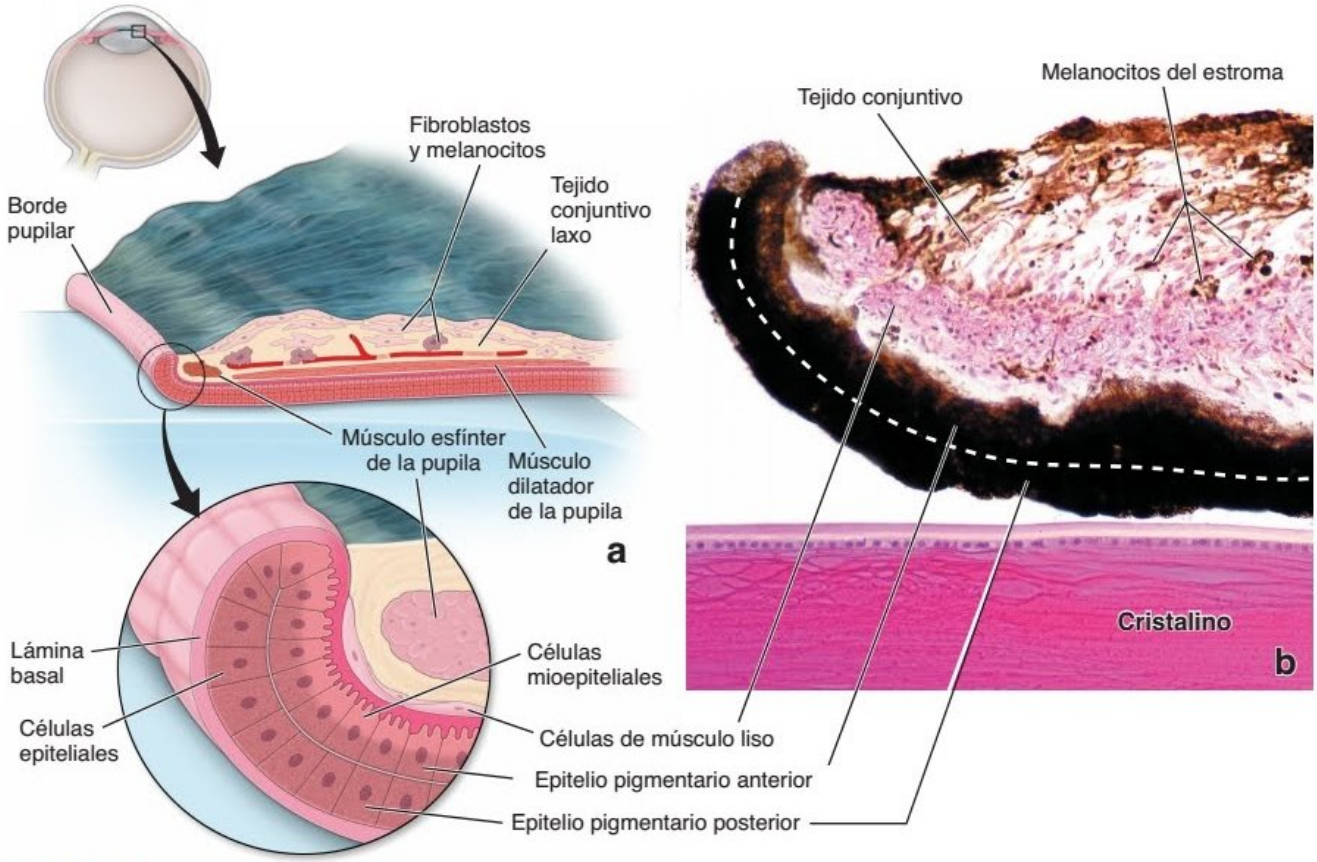

FIGURA 24-8. Estructura del iris. a. En este diagrama se muestran las capas del iris. Obsérvese que las células epiteliales pigmentarias se flexionan en el borde pupilar del iris. Las dos capas de células epiteliales pigmentarias están en contacto con el músculo dilatador de la pupila. En la superficie anterior del iris se observa la capa incompleta de fibroblastos y melanocitos del estroma. **b**. Microfotografía con las características histológicas de esta estructura del iris. El *cristalino,* que se encuentra por detrás del iris, se ha incluido con fines de orientación. El iris se compone de un estroma de *tejido conjuntivo* cubierto en su superficie posterior por el epitelio pigmentario posterior. La lámina basal (que aquí no se ve) se orienta hacia la cámara posterior del ojo. A causa de la intensa pigmentación, las características histológicas de estas células no se pueden diferenciar. Justo delante de estas células está la capa de mioepitelio pigmentario anterior (la *línea punteada* separa las dos capas). Obsérvese que la porción posterior de las células mioepiteliales contiene melanina, mientras que la porción anterior contiene los elementos contráctiles que forman el músculo dilatador de la pupila del iris. El músculo esfínter de la pupila es visible en el estroma. El color del iris depende de la cantidad de *melanocitos dispersos en el estroma* de tejido conjuntivo. Nótese el cristalino en la parte inferior de la microfotografía. 570×.

El músculo ciliar está organizado en tres porciones o grupos funcionales de fibras musculares lisas.

El músculo liso del cuerpo ciliar tiene su origen en el espolón escleral, una proyección en forma de cresta de la superficie interna de la esclerótica a la altura del limbo esclerocorneal. Las fibras musculares se extienden en varias direcciones y se clasifican en tres grupos funcionales según su dirección y el sitio donde se insertan:

- La **porción meridional** (o **longitudinal**), formada por fibras musculares externas que se dirigen hacia atrás y se introducen en el estroma de la coroides. La función principal de estas fibras es estirar la coroides. También pueden contribuir a abrir el ángulo iridocorneal y facilitar el drenaje del humor acuoso.
- La **porción radial** (u **oblicua**), formada por haces de fibras musculares más profundos que se irradian de una manera similar a un abanico para insertarse en el cuerpo ciliar. Su contracción hace que el cristalino se aplane y, por lo tanto, pueda enfocarse para la visión distante.
- La **porción circular** (o **esfinteriana**), formada por haces de fibras musculares internas orientadas en un patrón circular que forma un esfínter. Su contracción reduce la tensión sobre el cristalino y permite que este se acomode para la visión cercana.

El examen de un preparado histológico no permite discernir con claridad la disposición de las fibras musculares. Más bien, la agrupación organizativa se comprueba a través de técnicas de microdisección.

Los procesos ciliares son prolongaciones del cuerpo ciliar a manera de crestas desde los que emergen fibras zonulares que se extienden hacia el cristalino.

Los **procesos ciliares** son engrosamientos de la región vascular interna del cuerpo ciliar. Se encuentran en continuidad con las capas vasculares de la coroides. En los procesos ciliares hay dispersas fibras elásticas y macrófagos con gránulos de pigmento de melanina (lám. 106, p. 978). Los procesos ciliares y el cuerpo ciliar se encuentran cubiertos por una doble capa de células epiteliales cilíndricas, el **epitelio ciliar**, que originalmente deriva de las dos capas de la cúpula óptica. El epitelio ciliar tiene tres funciones principales, que se mencionan a continuación:

- La secreción del **humor acuoso**.
- La participación en la **barrera hematoacuosa** (una parte de la **barrera hematoocular**).
- La secreción y el anclaje de las **fibras zonulares** que forman el **ligamento suspensorio del cristalino**.

CUADRO 24-1

CORRELACIÓN CLÍNICA: GLAUCOMA

El **glaucoma** es una alteración clínica ocasionada por un aumento en la presión intraocular durante un tiempo prolongado. Puede ser causado por una secreción excesiva de humor acuoso o una obstrucción a su drenaje en la cámara anterior. Los tejidos internos del ojo, en particular la retina, se nutren mediante la difusión de oxígeno y sustancias nutritivas de los vasos intraoculares. La sangre fluye de manera normal a través de estos vasos (capilares y venas) cuando la presión hidrostática dentro de los vasos supera la presión intraocular. Si se impide el drenaje del humor acuoso, la presión intraocular aumenta debido a que las túnicas del ojo no permiten que se expanda la pared. Esta hipertensión interfiere con la nutrición y la función normales de la retina y causa la atrofia de su capa de fibras nerviosas (fig. C24-1-1).

Hay dos tipos principales de glaucoma:

- El **glaucoma de ángulo abierto**, que es el tipo más frecuente de glaucoma y la principal causa de ceguera entre los adultos. El drenaje del humor acuoso está obstruido por una reducción del flujo a través de la malla trabecular del ángulo iridocorneal hacia el seno venoso de la esclera (conducto de Schlemm).
- El **glaucoma de ángulo cerrado** (**glaucoma agudo**), que es mucho menos frecuente y se caracteriza por un ángulo iridocorneal reducido que obstruye la entrada del humor acuoso en el seno venoso de la esclerótica. En general, se asocia con un bloqueo completo y repentino del seno venoso de la esclerótica y puede dar lugar a una ceguera permanente si no se trata con rapidez.

Las alteraciones visuales asociadas con el glaucoma incluyen visión borrosa y anomalías de la adaptación a la oscuridad (síntomas que indican la pérdida de la función normal de la retina), así como la aparición de halos alrededor de las luces (un síntoma que indica daño endotelial de la córnea). Si la afección no se trata, la retina queda lesionada y sobreviene la ceguera. El tratamiento está dirigido a reducir la presión intraocular mediante la disminución de la tasa de producción de humor acuoso o la eliminación de la causa de la obstrucción al drenaje normal. Los **análogos de prostaglandina** tópicos (p. ej., latanoprost, bimatoprost, travoprost) son el tratamiento de primera línea del glaucoma de ángulo abierto. Son muy eficaces para reducir la presión intraocular al aumentar el drenaje del humor acuoso en el conducto de Schlemm. Los **inhibidores de la anhidrasa carbónica**, que se usaban para disminuir la producción de humor acuoso, han sido reemplazados en gran medida por los análogos de prostaglandinas, que tienen menos efectos secundarios sistémicos.

Existen dos tipos principales de cirugía con láser para tratar el glaucoma. Ambos facilitan el drenaje del humor acuoso desde el ángulo iridocorneal. La **trabeculoplastia** láser utiliza un rayo para inducir la cicatrización focal de la malla trabecular. Esto genera un estiramiento mecánico de las regiones no tratadas circundantes de la malla, lo que facilita el drenaje del humor acuoso. La trabeculoplastia a menudo se utiliza en el glaucoma de ángulo abierto cuando los medicamentos no son eficaces o causan efectos secundarios intolerables. La **iridotomía** se emplea en pacientes con glaucoma de ángulo cerrado. En esta, el rayo láser crea una pequeña abertura en la base del iris que amplía el ángulo iridocorneal para permitir un mejor drenaje del humor acuoso.

FIGURA C24-1-1. Glaucoma. En esta imagen se muestra una vista del fondo del ojo izquierdo de un paciente con glaucoma avanzado. Como consecuencia del aumento de la presión intraocular, las fibras nerviosas de la retina presentan atrofia y se retraen. Obsérvese el disco óptico pálido en el centro de la imagen con un borde menos pronunciado debido a la atrofia de las fibras nerviosas. También puede verse el agrandamiento de la cúpula del nervio óptico (zona central del disco óptico), que es un hallazgo característico del glaucoma. Debe compararse esta imagen con la de la retina normal en la figura 24-15 (cortesía del Dr. Renzo A. Zaldivar).

La capa celular interna del epitelio ciliar tiene una lámina basal orientada hacia las cámaras posterior y vítrea del ojo. Las células de esta capa carecen de pigmento. La capa de células que tiene su lámina basal orientada hacia el estroma de tejido conjuntivo del cuerpo ciliar presenta mucho pigmento y está en continuidad directa con la capa epitelial pigmentaria de la retina. El **epitelio ciliar de doble capa** continúa sobre el iris, donde se convierte en el epitelio pigmentario posterior y el mioepitelio pigmentario anterior. Las fibras zonulares se extienden desde la lámina basal de las células epiteliales no pigmentarias de los procesos ciliares y se insertan en la cápsula del cristalino (la lámina basal engrosada del cristalino).

La barrera hematoacuosa separa el entorno interno del ojo y la sangre que ingresa al cuerpo ciliar.

Las **células de la capa no pigmentaria** tienen todas las características de las células de los epitelios que se ocupan del transporte de líquidos, incluidas uniones intercelulares complejas con uniones ocluyentes bien desarrolladas, pliegues laterales y basales extensos, así como ATPasas de Na^+/K^+ en la membrana plasmática lateral. Además, tienen un RER y un aparato de Golgi elaborados, lo cual concuerda con su papel en la secreción de las fibras zonulares. Las uniones ocluyentes entre las células epiteliales ciliares no pigmentarias son responsables de mantener la **barrera hematoacuosa**. Esta barrera

restringe la difusión libre a través del epitelio ciliar para mantener el ambiente característico del humor acuoso, que es bastante diferente del ambiente de los vasos sanguíneos y el estroma del cuerpo ciliar. La barrera hematoacuosa contribuye a la nutrición y el funcionamiento de la córnea y el cristalino. La **alteración de la barrera hematoacuosa** puede observarse en una inflamación ocular, la cirugía intraocular, los traumatismos y las enfermedades vasculares. El humor acuoso se vuelve turbio debido a la pérdida de proteínas plasmáticas (fibrinógeno) y la migración de células inflamatorias desde el estroma del cuerpo ciliar y el iris hacia las cámaras anterior y posterior del ojo.

Las **células de la capa pigmentaria** tienen una zona de unión menos desarrollada y, a menudo, muestran grandes espacios intercelulares laterales irregulares. Tanto los desmosomas como las uniones comunicantes (*gap*) mantienen unidas las superficies apicales de las dos capas celulares, lo que crea espacios "luminales" discontinuos llamados ***canales ciliares***.

El humor acuoso deriva del plasma y se encarga de mantener la presión intraocular.

El **humor acuoso** es secretado por el epitelio ciliar de doble capa y se origina en los capilares sanguíneos. Tiene una composición iónica semejante a la del plasma, pero contiene menos del 0.1% de proteínas (en comparación con el 7% que contiene el plasma). Las principales funciones del humor acuoso son mantener la **presión intraocular**, proporcionar sustancias nutritivas y eliminar metabolitos de los tejidos avasculares de la córnea y el cristalino. El humor acuoso pasa del cuerpo ciliar hacia el cristalino y, luego, continúa entre este y el iris antes de llegar a la cámara anterior del ojo (*véase* fig. 24-6). En la cámara anterior del ojo, el humor acuoso pasa de forma lateral hacia el ángulo formado entre la córnea y el iris. Allí, penetra en los tejidos del limbo conforme ingresa en los espacios laberínticos de la malla trabecular y, finalmente, alcanza el conducto de Schlemm, que se comunica con las venas de la esclerótica (*véase* cuadro 24-1). El recambio normal del humor acuoso en el ojo humano es de alrededor de 1.5 a 2 h.

La coroides es la porción de la túnica vascular que cubre la retina.

La **coroides** es una lámina vascular pardo oscura de un espesor de solo 0.25 mm en la parte posterior y 0.1 mm en la parte anterior. Se encuentra entre la esclerótica y la retina (*véase* fig. 24-1).

La coroides presenta dos capas:

- **Capa coriocapilar** (una lámina vascular interna)
- **Membrana de Bruch** (una lámina delgada, amorfa y hialina)

La coroides está firmemente adherida a la esclerótica en los bordes del nervio óptico. Un espacio potencial, el **espacio pericoroideo** (entre la esclera y la retina), es atravesado por finas laminillas o bandas oblicuas que unen la esclerótica con la coroides. Estas laminillas se originan en la **lámina supracoroidea** (lámina fusca) y están compuestas por melanocitos aplanados grandes dispersos entre elementos de tejido conjuntivo, como fibras de colágeno y elásticas, fibroblastos, macrófagos, linfocitos, plasmocitos y mastocitos.

CUADRO 24-2
CORRELACIÓN CLÍNICA: DESPRENDIMIENTO DE RETINA

En la retina hay un espacio potencial que es un vestigio del espacio que había entre las superficies apicales de las dos capas epiteliales de la cúpula óptica. Si este espacio se expande, la retina nerviosa se separa del epitelio pigmentario de la retina, que permanece adherido a la coroides. Esta alteración se llama ***desprendimiento de retina***. Como resultado, las células fotorreceptoras dejan de recibir su nutrición desde los vasos subyacentes del plexo coriocapilar de la coroides.

Los síntomas clínicos del desprendimiento de retina incluyen sensaciones visuales que a menudo se describen como "moscas volantes" (miodesopsias). Estas son ocasionadas por los eritrocitos extravasados de los vasos capilares lesionados durante el desgarro o desprendimiento de la retina. Además, algunas personas describen destellos luminosos repentinos (fotopsias), así como la aparición de una "cortina" o "velo" frente al ojo junto con el inicio de las miodesopsias. El desprendimiento de retina se puede observar y diagnosticar durante el examen oftalmoscópico (fig. C24-2-1).

Otro desprendimiento de retina habitual ocurre con el envejecimiento. A medida que envejece el cuerpo vítreo (en la sexta y séptima décadas de la vida), tiende a encogerse y alejarse de la retina neural, lo que causa uno o varios desgarros en la retina neural.

Si no se reposiciona rápidamente, el área separada de la retina experimentará necrosis, lo que provocará ceguera. Con frecuencia se usa un láser de argón para reparar el desprendimiento de retina fotocoagulando los bordes del desprendimiento y produciendo tejido cicatricial. Este método impide que la retina se desprenda más y facilita el reposicionamiento de las células fotorreceptoras.

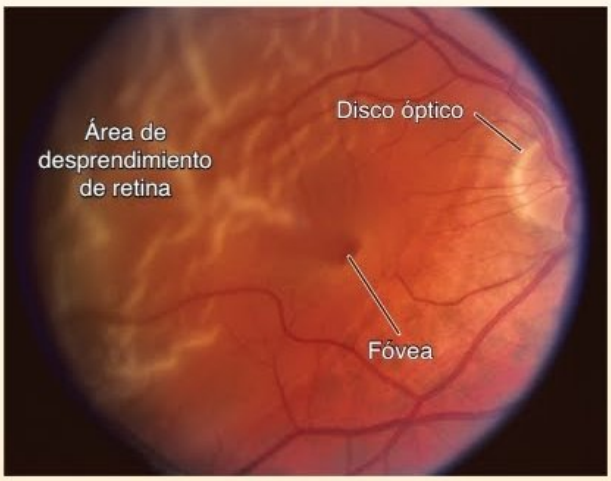

FIGURA C24-2-1. Desprendimiento de retina. En esta imagen se muestra una vista del fondo del ojo izquierdo de un paciente con desprendimiento de retina. Los vasos centrales de la retina que emergen del disco óptico están en foco, pero en el área del *desprendimiento de retina* parecen estar desenfocados. Como el área de desprendimiento de retina está elevada (obsérvense las múltiples crestas y sombras), se encuentra delante del plano de enfoque del oftalmoscopio (cortesía del Dr. Renzo A. Zaldivar).

CUADRO 24-3

CORRELACIÓN CLÍNICA: DEGENERACIÓN MACULAR RELACIONADA CON LA EDAD

La **degeneración macular relacionada con la edad** (**DMRE**) es la causa más frecuente de ceguera en los adultos mayores. Aunque la etiología de esta enfermedad aún se desconoce, la evidencia disponible indica que tiene componentes tanto genéticos como ambientales (irradiación UV ionizante, fármacos). La enfermedad produce la pérdida de la visión central, aunque la visión periférica no se ve afectada. Se reconocen dos formas de DMRE: una seca (atrófica, no exudativa) y una húmeda (exudativa, neovascular). Esta última se considera una complicación de la primera. La **DMRE seca** es la forma más habitual (90% de todos los casos) e implica lesiones degenerativas localizadas en el área de la mácula lútea. Las lesiones degenerativas incluyen **drusas maculares** (que son engrosamientos focales de la membrana de Bruch), atrofia, despigmentación del EPR y obliteración de los capilares en la capa coroidea subyacente. Estos cambios conducen al deterioro de la retina fotosensible suprayacente, lo que causa la formación de puntos ciegos en el campo visual (fig. C24-3-1). La **DMRE húmeda** es una complicación de la forma seca provocada por la neovascularización de los puntos ciegos de la retina en las drusas grandes. Estos vasos recién formados, finos y frágiles con frecuencia se filtran y producen exudados y hemorragias en el espacio justo debajo de la retina, lo que causa fibrosis y cicatrización. Estos cambios son responsables de la pérdida progresiva de la visión central en poco tiempo. El tratamiento de la DMRE húmeda incluye la terapia convencional de **fotocoagulación con láser** y la terapia farmacológica con inyección intravítrea de ranibizumab, un **inhibidor del factor de crecimiento endotelial vascular** (**VEGF**). Recientemente, se han introducido otros métodos quirúrgicos, como la **translocación macular**. En este procedimiento, la retina desprendida es translocada y se vuelve a unir en una nueva ubicación, lejos del tejido neovascular coroideo. El tratamiento con láser convencional se emplea para destruir los vasos patológicos sin alterar la visión central.

FIGURA C24-3-1. Fotografía que representa el campo visual en los individuos con degeneración macular relacionada con la edad. Obsérvese que la visión central está ausente debido a los cambios en la región macular de la retina. Para maximizar la visión restante, las personas con esta afección deben utilizar la fijación excéntrica de los ojos.

Las laminillas pasan hacia adentro para rodear los vasos en el resto de la capa coroidea. En el tejido hay células musculares lisas libres no asociadas con vasos sanguíneos. En la lámina supracoroidea hay conductos linfáticos, llamados ***espacios linfáticos epicoroideos***, vasos ciliares posteriores largos y cortos, así como nervios que discurren hacia la región frontal del globo ocular.

La mayoría de los vasos sanguíneos disminuyen en calibre a medida que se acercan a la retina. Los vasos más grandes continúan hacia adelante más allá de la *ora serrata* hacia el cuerpo ciliar. Estos vasos pueden verse con el oftalmoscopio. Los más grandes son principalmente venas que describen trayectos arremolinados antes de atravesar de forma oblicua la esclerótica como venas vorticosas. La capa interna de los vasos, organizada en un solo plano, se llama ***capa coriocapilar***. Los vasos de esta capa llevan sustancias nutritivas a las células de la retina. Los capilares fenestrados tienen luces grandes y forma irregular. En la región de la fóvea central, la capa coriocapilar es más gruesa y la red capilar es más densa. Esta capa termina a la altura de la *ora serrata*.

La **membrana de Bruch**, también llamada ***lámina vítrea***, mide 1-4 µm de espesor y se encuentra entre la capa coriocapilar y el epitelio pigmentario de la retina. Se extiende desde el nervio óptico hasta la *ora serrata*, donde experimenta modificaciones antes de continuar hacia el cuerpo ciliar. La membrana de Bruch es una lámina amorfa delgada y refractante. Con el microscopio electrónico de transmisión (MET) se comprueba que su estructura es multilaminar con una capa central de fibras elásticas y colágeno. La membrana de Bruch tiene cinco capas diferentes:

- La lámina basal de las células endoteliales de la capa coriocapilar
- Una capa de fibras de colágeno de unos 0.5 µm de espesor
- Una capa de fibras elásticas de unos 2 µm de espesor
- Una segunda capa de fibras de colágeno (con lo que se forma como un "emparedado" con el tejido elástico en el medio)
- La lámina basal de las células epiteliales retinianas

A la altura de la *ora serrata*, las capas de colágeno y elásticas desaparecen en el estroma ciliar y la membrana de Bruch se continúa con la lámina basal del EPR del cuerpo ciliar.

Retina

La retina es la capa más interna del globo ocular.

La **retina**, derivada de las capas interna y externa de la cúpula óptica, es la más interna de las tres túnicas concéntricas del globo ocular (*véase* fig. 24-1). Está formada por dos capas básicas:

- La **retina neural** o **retina propiamente dicha** es la capa interna que contiene los fotorreceptores.
- El **epitelio pigmentario de la retina** es la capa externa contigua y firmemente adherida a la capa coriocapilar de la coroides a través de la membrana de Bruch.

Entre las dos capas de la retina hay un espacio potencial. Las dos capas se pueden separar mecánicamente durante la preparación de la muestra histológica. La separación de las capas, es decir, el **"desprendimiento de retina"** (cuadro 24-2, p. 955),

también se produce en la persona viva como consecuencia de enfermedades o traumatismos oculares.

En la retina neural, se distinguen dos regiones o porciones con funciones diferentes:

- La **región no fotosensible** (porción no visual), situada delante de la *ora serrata*, recubre la superficie interna del cuerpo ciliar y la superficie posterior del iris (esta porción de la retina se describe en las secciones sobre el iris y el cuerpo ciliar).
- La **región fotosensible** (porción óptica) reviste la superficie interna del ojo, detrás de la *ora serrata*, excepto donde es perforada por el nervio óptico (*véase* fig. 24-1).

El sitio donde el nervio óptico se une a la retina se llama ***disco*** o ***papila óptica***. Como el disco óptico no tiene células fotorreceptoras, es un punto ciego en el campo visual. La **fóvea central** es una depresión poco profunda situada a unos 2.5 mm por fuera de la papila óptica. Es la zona de mayor agudeza visual. El eje visual del ojo pasa a través de la fóvea. Una zona con pigmentación amarillenta, llamada ***mácula lútea***, rodea la fóvea. En términos relativos, la fóvea es la región de la retina que contiene la mayor concentración y la disposición mejor ordenada de elementos visuales. La región de la retina alrededor de la mácula lútea puede verse afectada en los adultos mayores debido a la **degeneración macular relacionada con la edad** (cuadro 24-3, p. 956).

Capas de la retina

Diez capas de células con sus prolongaciones forman la retina neural.

Antes de iniciar el análisis sobre las **diez capas de la retina**, es importante identificar los tipos de células que allí se encuentran. Este conocimiento ayudará a comprender sus relaciones funcionales. Algunos estudios de la retina en primates han identificado 15 tipos de neuronas que forman al menos 38 tipos diferentes de sinapsis. Por razones de practicidad, las neuronas y las células de sostén se pueden clasificar en cuatro grupos de células (fig. 24-9):

- **Células fotorreceptoras**: **bastones** y **conos** de la retina.
- **Neuronas de conducción**: **neuronas bipolares** y **células ganglionares**.
- **Neuronas de asociación** y otras: **células horizontales, centrífugas, interplexiformes** y **amacrinas**.
- **Células de sostén (neuroglía)**: células de **Müller**, de la **microglía** y **astrocitos**.

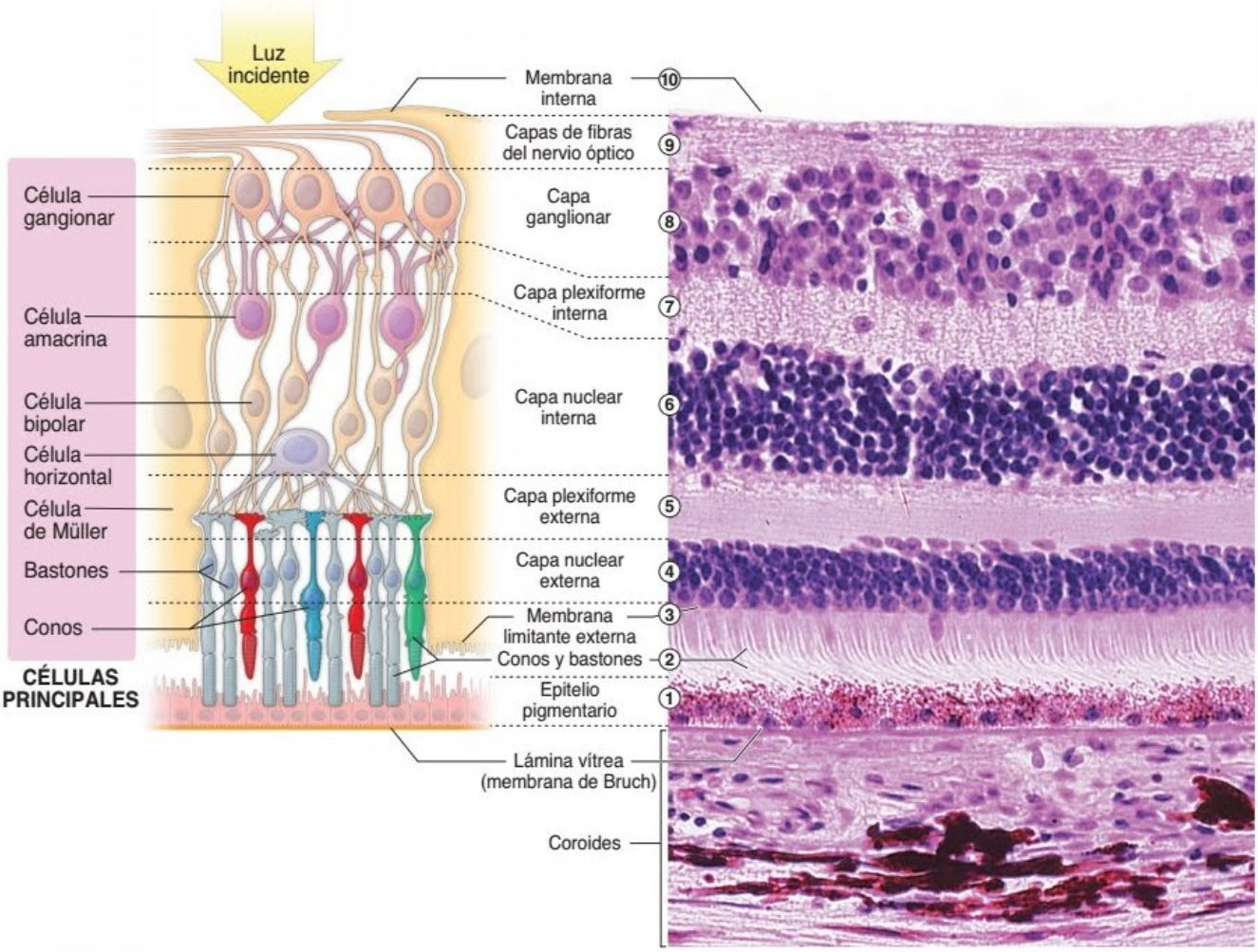

FIGURA 24-9. Ilustración y microfotografía de las capas de la retina. De acuerdo con las características histológicas que son evidentes en la microfotografía de la *derecha*, la retina se puede dividir en diez capas. Las capas corresponden al diagrama de la *izquierda*, que muestra la distribución de las principales células de la retina. Obsérvese que la luz ingresa en la retina y pasa a través de sus capas internas antes de llegar a los fotorreceptores de los bastones y los conos que están estrechamente asociados con el epitelio pigmentario de la retina. Además, la interrelación entre las neuronas bipolares y las células ganglionares que transportan impulsos eléctricos de la retina al cerebro es claramente visible. La membrana de Bruch (lámina vítrea) separa la capa interna del recubrimiento vascular (coroides) del epitelio pigmentario de la retina. 440×.

La disposición específica y las asociaciones de los núcleos y las prolongaciones de estas células forman diez capas retinianas que se pueden observar con el microscopio óptico. En individuos vivos también se pueden obtener imágenes de las capas de la retina y examinarlas mediante tomografía de coherencia óptica de dominio espectral (cuadro 24-4, p. 962). Desde afuera hacia adentro, las capas son las siguientes (*véase* fig. 24-9):

1. **Epitelio pigmentario de la retina.** La capa externa de la retina; sin embargo, en realidad no pertenece a la retina neural, sino que está asociada con ella.
2. **Capa de prolongaciones de conos y bastones.** Contiene los segmentos externo e interno de las células fotorreceptoras.
3. **Membrana limitante externa.** Es el límite apical de las células de Müller.
4. **Capa nuclear externa.** Contiene los cuerpos celulares (núcleos) de los conos y los bastones.
5. **Capa plexiforme externa.** Contiene las prolongaciones de los bastones y los conos retinianos, así como las prolongaciones de las células horizontales, amacrinas y bipolares que se conectan con ellos.
6. **Capa nuclear interna.** Contiene los cuerpos celulares (núcleos) de las células horizontales, amacrinas, bipolares y de Müller.
7. **Capa plexiforme interna.** Contiene las prolongaciones de las células horizontales, amacrinas, bipolares y ganglionares que establecen sinapsis entre sí.
8. **Capa ganglionar.** Contiene los cuerpos celulares (núcleos) de las células ganglionares.
9. **Capa de fibras del nervio óptico.** Está formada por las prolongaciones axónicas de las células ganglionares que salen de la retina hacia el cerebro.
10. **Membrana limitante interna.** Está compuesta por la lámina basal de las células de Müller.

Cada una de las capas se describe con mayor detalle en las secciones que siguen a continuación (*véanse* los números correspondientes).

Las células del EPR (capa 1) tienen extensiones que rodean las prolongaciones de los conos y los bastones.

El **EPR** consiste en una sola capa de células cúbicas de unos 14 µm de ancho y de 10-14 µm de alto. Las células descansan sobre la membrana de Bruch de la capa coroidea. Las células pigmentarias son más altas en la fóvea y las regiones adyacentes, lo que explica el color más oscuro de esta región.

Las células del EPR adyacentes están conectadas por un complejo de unión que consiste en uniones comunicantes, así como elaboradas uniones ocluyentes y adherentes. Estos complejos de unión son el sitio de la **barrera hematorretiniana**, que hace que los vasos retinianos sean impermeables a moléculas mayores de 20-30 kDa.

Las células pigmentarias tienen cubiertas cilíndricas en su superficie apical que están asociadas, pero no entran en contacto directo, con el extremo de las prolongaciones de las células fotorreceptoras (conos y bastones) contiguas. Algunas prolongaciones citoplasmáticas complejas se proyectan una distancia breve entre las células fotorreceptoras. En muchas de estas prolongaciones hay una gran cantidad de gránulos de melanina alargados, a diferencia de los que aparecen en otros sitios del globo ocular. Se aglomeran en el lado de la célula más cercano a los conos y los bastones, y son la característica más destacada de las células. El núcleo, con sus muchos pliegues irregulares, se encuentra cerca de la membrana plasmática basal contigua a la membrana de Bruch.

Las células también contienen material fagocitado de las prolongaciones de los fotorreceptores en la forma de restos laminillares contenidos en cuerpos residuales o fagosomas. Estos gránulos de lipofuscina residen en el citoplasma basal de la célula del EPR y son relativamente difíciles de detectar en la preparación de rutina de hematoxilina-eosina (H&E). Como el pigmento de lipofuscina es fluorescente, se puede ver con claridad en el microscopio fluorescente ultravioleta. Un aparato de Golgi supranuclear y una extensa red de retículo endoplasmático liso (REL) rodean los gránulos de melanina y los cuerpos residuales presentes en el citoplasma.

El **EPR** tiene varias funciones importantes, a saber:

- **Absorbe la luz** que pasa a través de la retina neural para **evitar la reflexión** y el resplandor resultante.
- Aísla las células de la retina de las sustancias de la sangre; es un importante componente de la **barrera hematorretiniana** debido a las uniones ocluyentes entre las células del EPR.
- Participa en el **restablecimiento de la fotosensibilidad** de los pigmentos visuales que se disociaron en respuesta a la luz; el aparato metabólico para la resíntesis visual del pigmento está presente en las células del EPR.
- Realiza la **fagocitosis y eliminación de los discos membranosos** de los bastones y los conos de las células fotorreceptoras de la retina.

Los bastones y conos (capa 2) se extienden desde la capa externa de la retina neural hasta el epitelio pigmentario.

Los **bastones** y los **conos** son los segmentos externos de las células fotorreceptoras (fig. 24-10; *véase también* fig. 24-9) cuyos núcleos

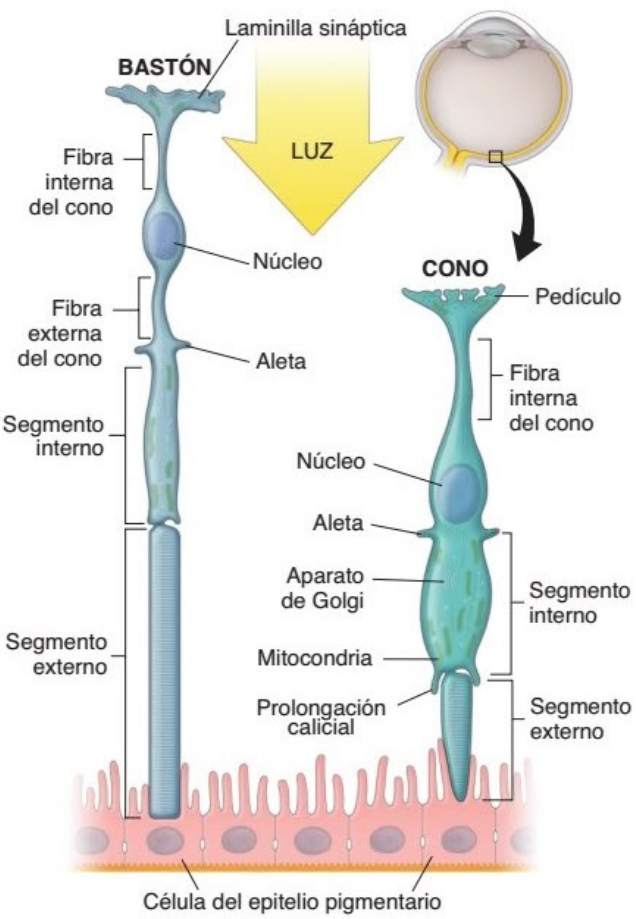

FIGURA 24-10. Diagrama de la ultraestructura de los bastones y conos. Los segmentos externos de los bastones y los conos están estrechamente asociados con el epitelio pigmentario adyacente.

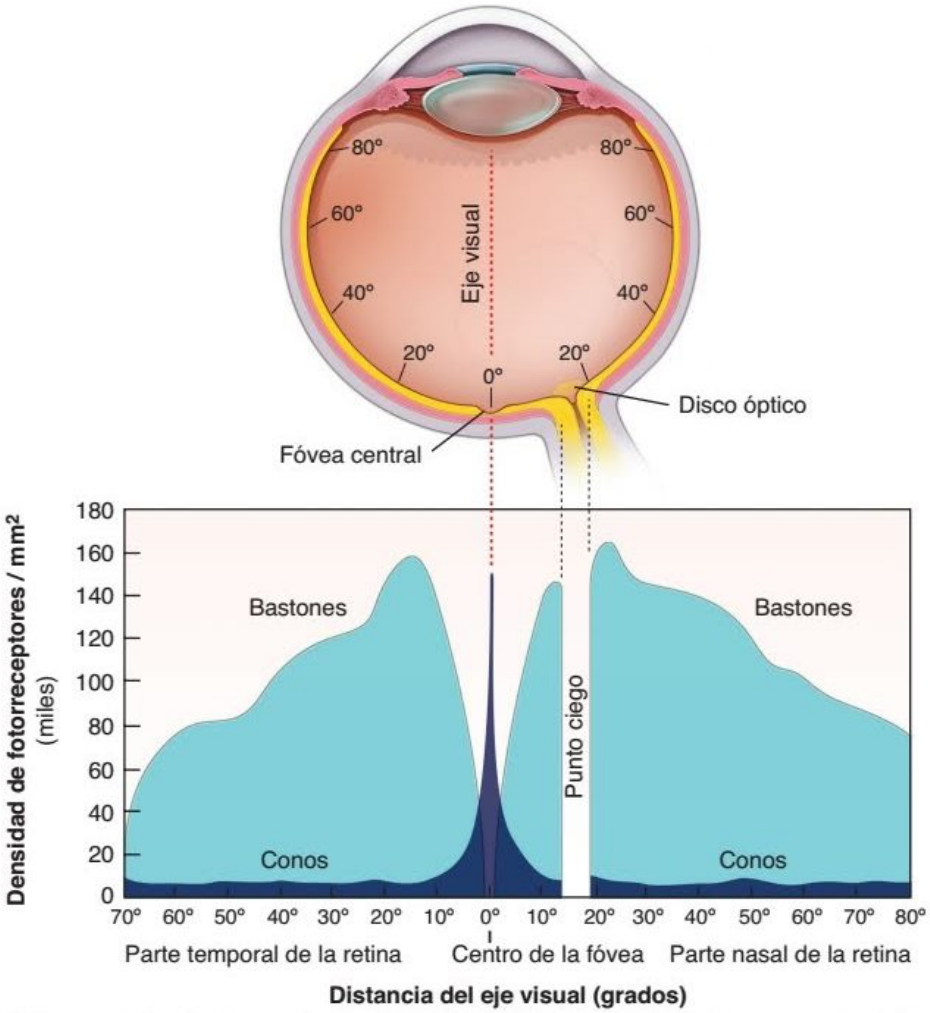

FIGURA 24-11. Distribución de los bastones y los conos en el ojo humano. En este gráfico se muestra la densidad de bastones y conos por milímetro cuadrado a través de la retina. El número máximo de conos se encuentra en la fóvea central, donde alcanzan unos 150 000 conos/mm^2. La densidad de los bastones alcanza su pico máximo aproximadamente a los 20° desde el eje visual y es aproximadamente la misma que la de los conos. La densidad de los bastones disminuye hacia la periferia de la retina. Obsérvese que no hay fotorreceptores en el disco óptico.

forman la capa nuclear externa de la retina. La luz que llega a las células fotorreceptoras debe atravesar primero todas las capas internas de la retina neural. Los bastones y los conos están organizados en forma de una empalizada; por lo tanto, en el microscopio óptico, aparecen como estrías verticales.

La retina contiene unos **120 millones de bastones** y **7 millones de conos**. No se distribuyen por igual en toda la porción fotosensible de la retina. La **densidad más alta de conos** se encuentra en la **fóvea central**, lo que se correlaciona con una mayor agudeza visual y una mejor visión del color (fig. 24-11). La densidad más alta de los bastones se encuentra fuera de la fóvea central, y su densidad disminuye constantemente hacia la periferia de la retina. No se encuentran bastones en la fóvea central ni en el disco óptico, el cual no tiene fotorreceptores (*véase* fig. 24-11). Los bastones tienen unos 2 µm de espesor y 50 µm de largo (unos 60 µm en la fóvea y 40 µm en la periferia). Los conos varían en longitud de unos 85 µm en la fóvea a 25 µm en la periferia de la retina.

Los bastones son sensibles a la luz tenue y producen imágenes en blanco y negro; los conos son menos sensibles con poca luz y producen imágenes en color.

Desde el punto de vista funcional, los **bastones** son más **sensibles a la luz** y son los receptores utilizados en condiciones de baja intensidad luminosa (p. ej., en el crepúsculo o por la noche). Los pigmentos de los bastones tienen una absorción máxima en los 496 nm del espectro visual y la imagen obtenida se compone de tonos de gris (como una "foto en blanco y negro"). En cambio, hay **tres clases de conos**: **L**, **M** y **S** (sensibles a longitudes de ondas largas, medias y cortas [*short*], respectivamente), que no se pueden distinguir por la morfología. Son menos sensibles a las intensidades de luz escasas, pero más sensibles a las regiones de color rojo, verde y azul del espectro luminoso. Cada clase de cono contiene una molécula de pigmento visual diferente que se activa por la absorción de luz en los rangos del espectro del **azul** (420 nm), el **verde** (531 nm) y el **rojo** (588 nm). Los conos dan una imagen en colores obtenida por la mezcla de las proporciones adecuadas de luz roja, verde y azul. Para una descripción de los diferentes tipos de daltonismo, *véase* el cuadro 24-5 (p. 964).

Cada bastón y cada cono tiene tres partes:

- Un **segmento externo**, que es más o menos cilíndrico o cónico (de ahí las denominaciones descriptivas de **bastón** o **cono**). Esta porción del fotorreceptor está en relación estrecha con las microvellosidades que sobresalen de las células epiteliales pigmentarias contiguas.
- Un **pedículo de conexión**, que contiene un cilio compuesto por nueve dobletes periféricos de microtúbulos que parten de un

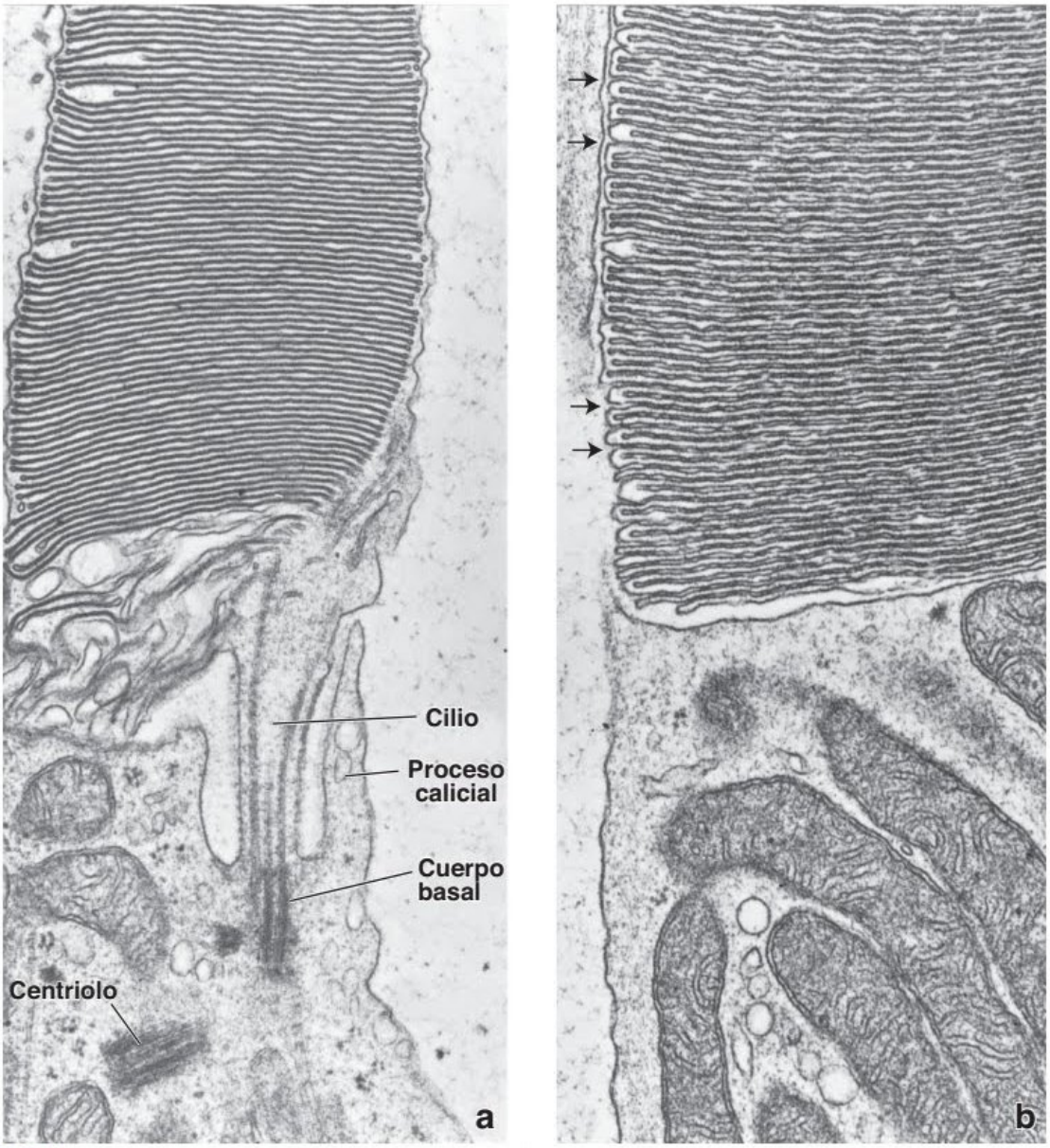

FIGURA 24-12. Microfotografías electrónicas de porciones de los segmentos interno y externo de conos y bastones. a. En esta microfotografía electrónica se muestra la unión entre los segmentos interno y externo de la célula de los bastones. Los segmentos exteriores contienen los discos aplanados horizontalmente. El plano de esta sección pasa a través del pedículo de conexión y el cilio. Se identifican un centriolo, un cilio y su cuerpo basal, así como una prolongación calicial. 32 000×. **b.** Otra microfotografía electrónica en la que se muestra una sección similar de una célula cónica. El interior de los discos en el segmento externo del cono es continuo con el espacio extracelular (*flechas*). 32 000× (cortesía del Dr. Toichiro Kuwabara).

cuerpo basal. El pedículo de conexión aparece como la región estrecha de la célula que une el segmento interno con el externo. En esta región, una prolongación delgada que se afina en su extremidad, llamada ***proceso calicial***, se extiende desde el extremo distal del segmento interno para rodear la porción proximal del segmento externo (*véase* fig. 24-10).

- Un **segmento interno**, que se divide en un **elipsoide** externo y una **porción mioide** interna. Este segmento contiene una dotación de orgánulos típicos de células activas en la síntesis de proteínas. El aparato de Golgi prominente, el RER y los ribosomas libres se concentran en la región mioide. Las mitocondrias son muy abundantes en la región elipsoide. Los microtúbulos se distribuyen por todo el segmento interno. En la parte elipsoide externa, raicillas fibrosas con estriaciones transversales se pueden extender desde el cuerpo basal entre las mitocondrias.

El segmento externo es el sitio de fotosensibilidad y el segmento interno contiene la maquinaria metabólica que mantiene la actividad de las células fotorreceptoras. El segmento externo se considera un cilio muy modificado, ya que se unió al segmento interior por un pedículo de conexión corto que contiene un cuerpo basal (fig. 24-12a).

Con el MET pueden verse en el segmento externo 600 a 1000 discos **membranosos horizontales espaciados** a intervalos regulares (*véase* fig. 24-12). En los bastones, estos discos son estructuras limitadas por membranas de unos 2 μm de diámetro. Están encerrados dentro de la membrana plasmática del segmento externo (*véase* fig. 24-12a). Las membranas paralelas de los discos tienen unos 6 nm de espesor y son continuas en sus extremos. El espacio central cerrado tiene unos 8 nm de ancho. Tanto en los conos como en los bastones, los discos membranosos se forman por las invaginaciones

CUADRO 24-4

CORRELACIÓN CLÍNICA: IMÁGENES CLÍNICAS DE LA RETINA

El examen oftalmoscópico estándar del ojo se complementó recientemente con una nueva técnica que utiliza la **tomografía de coherencia óptica de dominio espectral** (TCODE). Este examen no invasivo y sin contacto no solo es útil para visualizar la superficie de la retina, sino que también proporciona una imagen transversal de alta resolución de la retina *in vivo*. Todas las capas histológicas de la retina se pueden diferenciar fácilmente con TCODE (fig. C24-4-1) y hace posible medir objetivamente el grosor y los cambios en el tejido. La tecnología TCODE se basa en comparaciones de las características espectrales del haz de luz reflejado desde la retina con las del haz de referencia. Para este propósito, se emplea un rayo láser infrarrojo (de unos 840 nm de longitud de onda con 50 nm de ancho de banda) que puede producir imágenes con una resolución de 5 µm. El rayo láser pasa a través de las estructuras del ojo, es absorbido y se refleja parcialmente según las características del tejido. La luz reflejada es detectada por un espectrómetro multicanal, y el patrón de interferencia se compara con el haz de referencia utilizando algoritmos informáticos complejos. Las diferencias espectrales se utilizan para construir las imágenes de sección transversal (línea) como se muestra en la figura C24-4-1 o las imágenes tridimensionales de la retina, como se muestra en la figura C24-4-2. Introducida en la década de 1990, la TCODE ha revolucionado el diagnóstico y el tratamiento de muchas enfermedades oculares. Este estudio se estableció como la modalidad de imagen de elección para el **glaucoma** (medición del nervio óptico y la capa de fibra del nervio retiniano) y las enfermedades de la retina. Se emplea para la detección temprana y precisa de la **degeneración macular**, el **desprendimiento de retina**, los **huecos maculares**, las **membranas epirretinianas** y las **fositas del disco óptico**, así como para la detección de cúmulos de líquido dentro de la retina que ocurren en alteraciones como la **retinopatía diabética**, el **edema macular cistoide** y la **coroidopatía serosa central**.

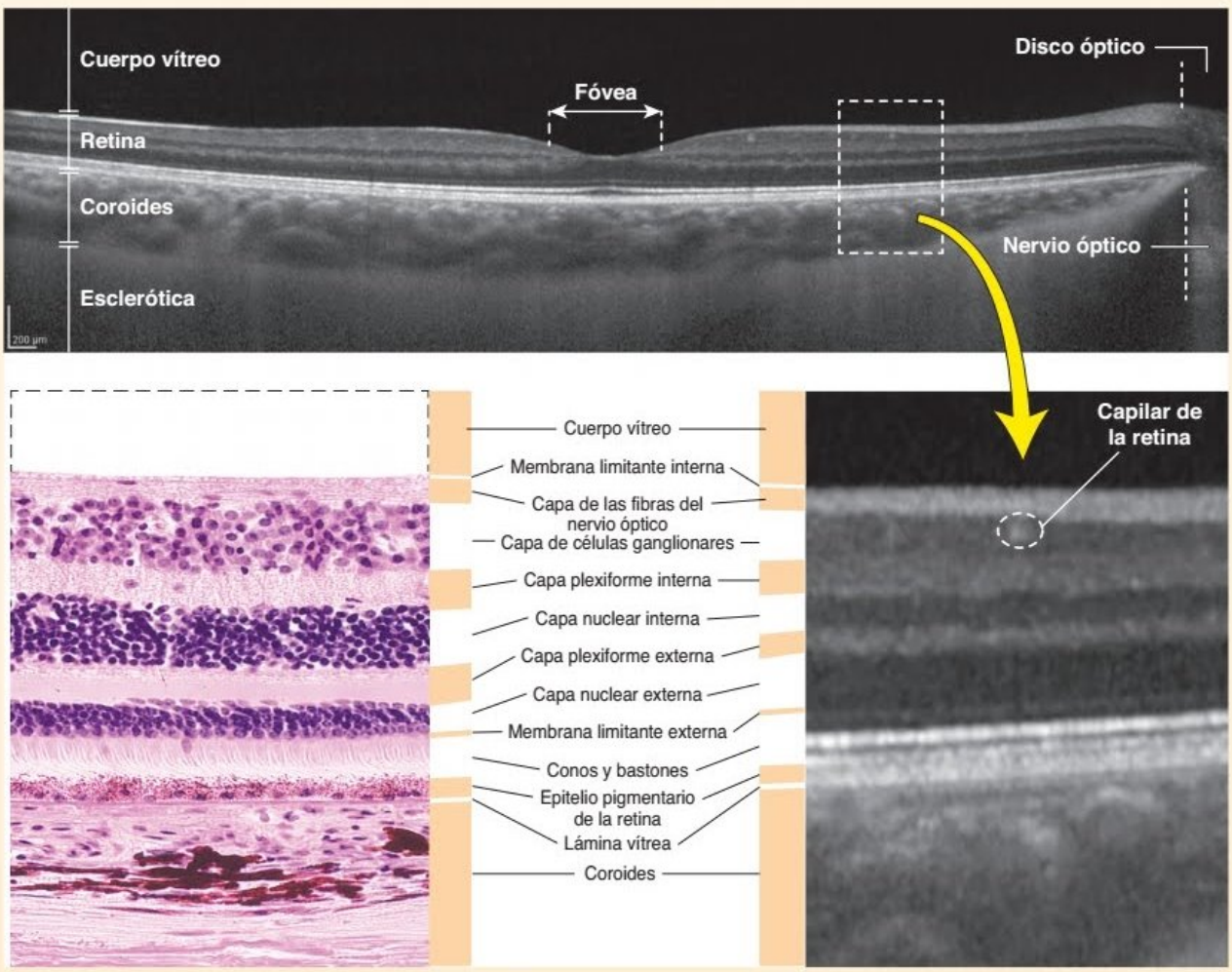

FIGURA C24-4-1. Imagen en sección transversal (línea) de la retina en un ojo sano con tomografía de coherencia óptica de dominio espectral (TCODE). La imagen superior representa una imagen transversal normal de la retina que contiene la fóvea y el disco óptico en el lado derecho de la imagen. El cuerpo vítreo ópticamente transparente es invisible y aparece como la región negra en la parte superior de la imagen. Las bandas hiperreflectivas e hiporreflectivas del tejido retiniano corresponden a las capas histológicas de la retina. Obsérvese que la capa fotorreceptora que contiene bastones y conos, así como el epitelio pigmentario de la retina, están bien definidos y separados de la capa coroidea que contiene vasos sanguíneos (cortesía de los Drs. Andrew J. Barkmeier y Denise M. Lewison).

(continúa)

CUADRO 24-4

CORRELACIÓN CLÍNICA: IMÁGENES CLÍNICAS DE LA RETINA (*CONTINUACIÓN*)

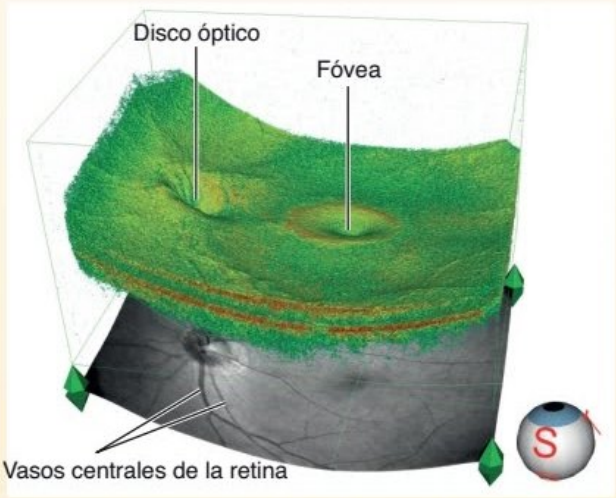

FIGURA C24-4-2. Imagen tridimensional de una tomografía de coherencia óptica de dominio espectral de la retina de un ojo derecho sano. El área de escaneo tiene unos 12 × 9 mm de tamaño e incluye una porción del disco óptico (*a la izquierda*) y la fóvea (*a la derecha*). Se adquiere un conjunto de datos tridimensionales de cuatro imágenes (dos verticales y dos horizontales), que después son procesados con un algoritmo de tecnología de corrección de movimiento (TCM). El algoritmo TCM analiza y compara el patrón vascular en cada una de las exploraciones y reduce los artificios y las distorsiones de imagen asociadas con el movimiento ocular. Esta imagen tiene dos partes. La imagen *superior* de falso color (las densidades ópticas están codificadas en diferentes colores) muestra la superficie y el grosor de todas las capas de la retina y es una representación de volumen tridimensional con corrección según el movimiento de todo el conjunto de datos. La imagen *inferior* del mapa vascular en escala de grises (las densidades ópticas están codificadas en escala de grises) es una representación bidimensional creada al sumar todos los píxeles en cada columna. Está curvada para que coincida con la curvatura del ojo. Las letras S (para superior) y T (para temporal) en el ícono de orientación del ojo en la *esquina inferior derecha* proporcionan referencia a la posición del escáner en el ojo del paciente (imagen cortesía de Pravin Dugel, MD, Phoenix, Arizona).

transversales repetidas de la membrana plasmática en la región del segmento externo cerca del cilio. Los estudios autorradiográficos han demostrado que los bastones forman nuevos discos mediante la invaginación de la membrana plasmática durante toda la vida de la célula. Los discos se forman en los conos de una manera similar, pero no son reemplazados con regularidad.

Los discos de los bastones pierden su continuidad con la membrana plasmática de origen poco después de haberse formado. Luego, avanzan como una pila de placas, de proximal a distal, a lo largo de la porción cilíndrica del segmento externo hasta que se desprenden y son fagocitados por las células del epitelio pigmentario. Por lo tanto, cada disco de un bastón es un compartimento limitado por una membrana dentro del citoplasma. Los discos dentro de los conos conservan su continuidad con la membrana plasmática (fig. 24-12b).

Los bastones tienen el pigmento visual rodopsina; los conos, yodopsina.

La **rodopsina** (también llamada ***púrpura visual***) es una proteína de 39 kDa de los bastones que inicia el estímulo visual cuando es blanqueada por la luz. Este pigmento se encuentra con una forma globular en la superficie externa de la bicapa lipídica (en el lado citoplasmático) de los discos membranosos. En los conos, el pigmento visual de los discos membranosos es el fotopigmento **yodopsina**. Cada cono está especializado para responder al máximo a uno de tres colores: rojo, verde o azul. Tanto la rodopsina como la yodopsina contienen una subunidad fijada a la membrana llamada ***opsina*** y un segundo componente pequeño que absorbe la luz llamado ***cromóforo***. La opsina de los bastones es la ***escotopsina***; las opsinas de los conos se llaman ***fotopsinas***. El cromóforo de los bastones es un carotenoide derivado de la vitamina A cuyo nombre es ***retinal***. Por lo tanto, un consumo adecuado de **vitamina A** es esencial para la visión normal. La deficiencia prolongada de esta vitamina lleva a una alteración de la visión en la penumbra (**ceguera nocturna**).

El interior de los discos de los conos está en continuidad con el espacio extracelular.

La diferencia básica en la estructura de los discos de los conos y los bastones (su continuidad con la membrana plasmática) se asocia con los medios apenas diferentes por los cuales se renuevan los pigmentos visuales en estos tipos de células. La rodopsina recién sintetizada es incorporada a la membrana de los discos de los bastones a medida que estos se forman en la base del segmento externo. En su avance, un disco tarda varios días en llegar al extremo libre de este segmento. En cambio, si bien las proteínas visuales en los conos se producen de manera continua, estas son incorporadas en los discos ubicados en cualquier parte del segmento externo.

La visión es un proceso por el cual la luz que incide sobre la retina es convertida en impulsos eléctricos que son transmitidos al encéfalo.

Los impulsos producidos por la luz que alcanzan las células fotorreceptoras son transmitidos al encéfalo mediante una compleja red de nervios. La conversión de la luz incidente en impulsos nerviosos eléctricos se llama ***procesamiento visual*** e implica varios pasos:

- Una reacción fotoquímica que ocurre en el segmento externo de los bastones y los conos. En la oscuridad, las moléculas de

rodopsina contienen un cromóforo llamado *retinal* en su forma isométrica **11-*cis*-retinal**. Cuando los bastones son expuestos a la luz, el 11-*cis*-retinal experimenta un cambio conformacional de una molécula curvada a una más lineal llamada **todo-*trans*-retinal**. La conversión de 11-*cis*-retinal a todo-*trans*-retinal activa la opsina, lo que produce la liberación del todo-*trans*-retinal en el citoplasma del bastón (una reacción llamada ***blanqueo***).

- La **opsina** activada interactúa con una proteína G denominada ***transducina***, que luego activa la fosfodiesterasa que degrada el **monofosfato de guanosina cíclico** (**cGMP**, ***cyclic guanosine monophosphate***). En la penumbra, las concentraciones elevadas de moléculas de cGMP producidas en las células fotorreceptoras de la guanilato-ciclasa se unen a la superficie citoplasmática de los **canales de Na^+ activados por cGMP**, lo que hace que permanezcan abiertos. La afluencia constante de Na^+ produce la **despolarización** de células de la membrana plasmática y la **liberación continua del neurotransmisor** (**glutamato**) en la unión sináptica con las neuronas bipolares (fig. 24-13).
- La disminución en la concentración de cGMP dentro del citoplasma del segmento interno de las células fotorreceptoras debida a la acción de la fosfodiesterasa. La disociación de cGMP de los canales de Na^+ cierra de forma eficaz los conductos y reduce la entrada del ion en la célula, lo que genera la **hiperpolarización** de la membrana plasmática. La hiperpolarización provoca una **reducción de la secreción de glutamato** en las sinapsis con las células bipolares, que es detectada y transmitida en forma de impulsos eléctricos (*véase* fig. 24-13).

El retinal liberado por la opsina vuelve a su conformación original en las células del EPR y las células de Müller.

Después de su liberación, el todo-*trans*-retinal se convierte en todo-*trans*-retinol en el citoplasma de los conos y los bastones, y luego es transportado al citoplasma de las células del EPR (desde los bastones) o tanto a las células del EPR como a las células de Müller (desde los conos). La energía para este proceso es provista por las mitocondrias ubicadas en el segmento interno de estos fotorreceptores. Tanto las células de Müller como las del EPR participan en la conversión en varios pasos del todo-*trans*-retinol a 11-*cis*-retinal, que es transportado de regreso a las células fotorreceptoras para resintetizar rodopsina. La **proteína específica del epitelio pigmentario de la retina de 65 kDa** (**RPE65**) participa en esta conversión; así, el ciclo visual puede comenzar de nuevo.

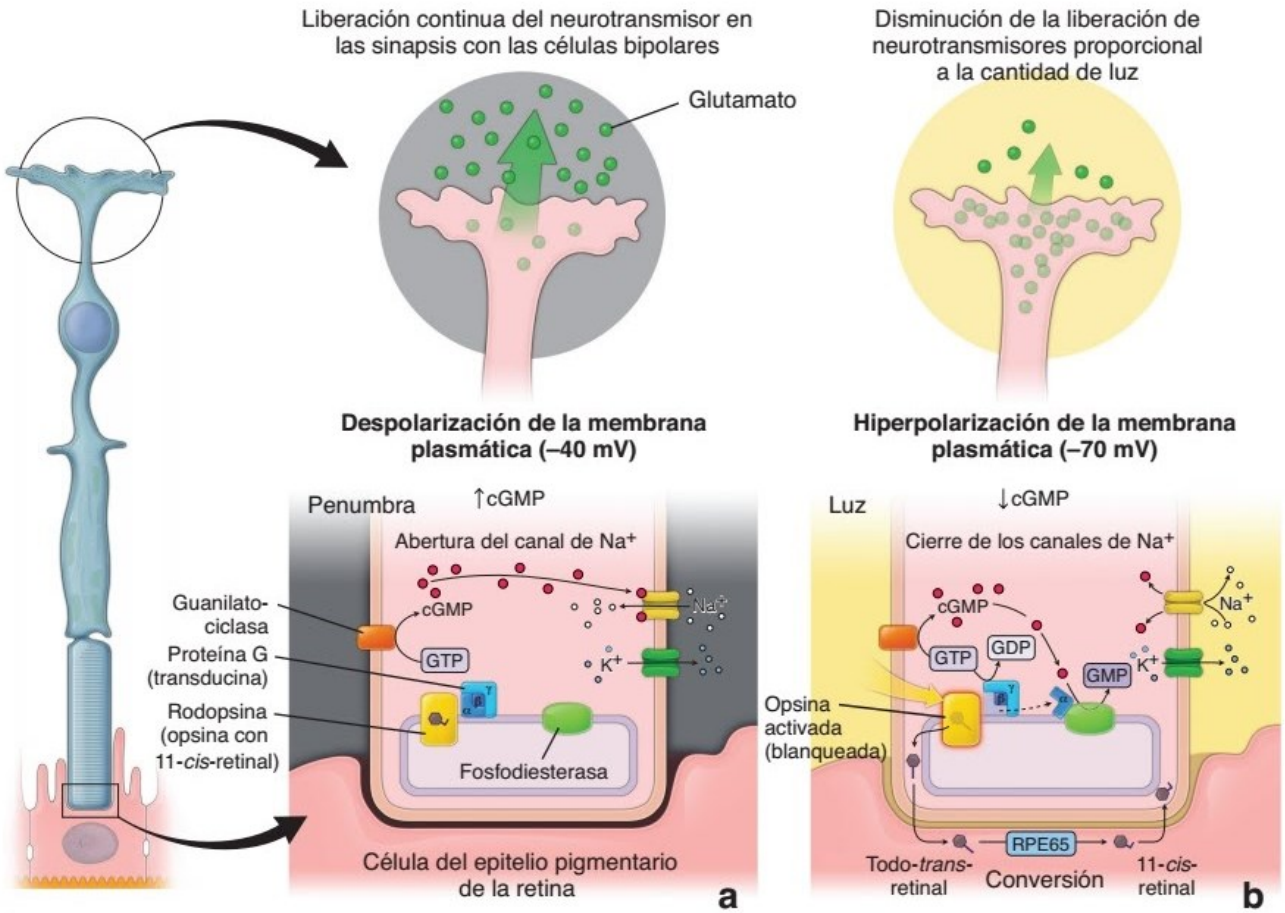

FIGURA 24-13. Diagrama del procesamiento visual en la célula fotorreceptora. a. En la oscuridad se observan concentraciones elevadas de cGMP generadas por la guanilato-ciclasa en el citoplasma del bastón. Algunas moléculas de cGMP están unidas a la superficie citoplasmática de los canales de Na^+ activados por cGMP, lo que hace que permanezcan abiertos y se produzca una afluencia continua de Na^+ y la despolarización de la membrana plasmática. Esto da como resultado una liberación constante de glutamato, un neurotransmisor, en las uniones sinápticas con las neuronas bipolares. También en la oscuridad, las moléculas de rodopsina que contienen 11-*cis*-retinal están inactivas. **b.** Después de la exposición a la luz, el 11-*cis*-retinal atraviesa un cambio conformacional a todo-*trans*-retinal. Esta conversión activa la opsina (una reacción llamada *blanqueamiento*) y libera todo-*trans*-retinal en el citoplasma de la barra. La opsina activada interactúa con la proteína G, que luego activa la fosfodiesterasa que descompone el cGMP, reduciendo eficazmente la concentración de cGMP en la célula. En esta condición, las moléculas de cGMP se disocian de los canales de Na^+, lo que lleva a su cierre y la hiperpolarización de la membrana plasmática. Esto ocasiona una disminución de la secreción de glutamato, que es detectada por las neuronas bipolares y transportada como impulsos eléctricos al cerebro. La retina liberada de la opsina regresa a su conformación original en las células epiteliales del pigmento retiniano por el complejo enzimático RPE65 y se recicla en la célula fotorreceptora. *GDP*, difosfato de guanosina; *GMP*, monofosfato de guanosina; *cGMP*, monofosfato de guanosina cíclico; *GTP*, trifosfato de guanosina.

CUADRO 24-5

CORRELACIÓN CLÍNICA: DALTONISMO

En los individuos con visión de color normal, los tres colores primarios (rojo, verde y azul) se combinan para lograr el espectro completo de visión de color. Estos individuos se conocen como ***tricromatos*** y tienen tres canales independientes para transmitir información de color que se derivan de tres clases diferentes de conos (L: sensibles al rojo; M: sensibles al verde y S: sensibles al azul). Aproximadamente el 90% de los tricromatos pueden percibir cualquier color gracias a los impulsos generados en las tres clases de conos. Algunas personas tienen un deterioro de la visión normal del color que ocurre cuando uno de los conos está alterado en su sensibilidad espectral. Por ejemplo, aproximadamente el 6% de los tricromatos combinan colores con una proporción inusual de rojo y verde. Estos individuos se denominan ***tricromatos anómalos***.

El ***daltonismo*** es una alteración en la que los individuos tienen un defecto parcial o total en una clase específica de conos. Las personas daltónicas verdaderas son **dicromatos** y tienen un defecto en los conos L, M o S. En esta alteración faltan totalmente los conos afectados. Los dicromatos solo pueden distinguir diferentes colores haciendo coincidir los impulsos generados por las dos clases normales restantes de conos.

Se han identificado tres tipos principales de daltonismo:

- La **protanopía** se caracteriza por un defecto que afecta a los conos L de onda larga responsables de la visión roja. Los genes que codifican las proteínas fotorreceptoras del cono L se encuentran en el cromosoma X; por lo tanto, la protanopía es una alteración asociada con el sexo que afecta principalmente a los hombres (1% de la población masculina). Estas personas tienen dificultades para distinguir entre el azul y el verde, así como los colores rojo y verde; por lo tanto, esta deficiencia de la visión del color es un factor de riesgo grave al conducir (fig. C24-5-1).
- La **deuteranopía** se caracteriza como un defecto que afecta a los conos M de longitud de onda media responsables de la visión verde. La deuteranopía es la forma más habitual de daltonismo, que afecta a aproximadamente el 5% de la población masculina. También es una alteración asociada con el sexo porque los genes que codifican las proteínas fotorreceptoras del cono M se encuentran en la misma región del cromosoma X que los genes de los conos L. Como en la protanopía, el rojo y el verde son los colores principales del problema (*véase* fig. C24-5-1).
- La **tritanopía** se describe como un defecto que afecta a los conos S de longitud de onda corta responsables de la visión azul (*véase* fig. C24-5-1). El defecto es autosómico e implica la mutación de un solo gen que codifica proteínas fotorreceptoras de cono S que residen en el cromosoma 7. Este daltonismo es muy raro (1 de cada 10 000) y afecta a mujeres y hombres por igual.

FIGURA C24-5-1. Daltonismo. En este gráfico se muestra el espectro de seis colores en la visión normal del color y en individuos con los tres tipos de daltonismo.

Durante el funcionamiento normal de las células fotorreceptoras, los discos membranosos del segmento externo son eliminados y fagocitados por las células del epitelio pigmentario (fig. 24-14). Se calcula que cada una de estas células es capaz de fagocitar y eliminar alrededor de 7 500 discos por día. Los discos son reciclados continuamente y la cantidad producida tiene que ser igual a la de los discos destruidos.

Tanto los conos como los bastones desprenden discos.

En los bastones, después de un período de sueño, se produce un **desprendimiento brusco de discos** cuando la luz ingresa al ojo. El momento de desprendimiento de los discos en los conos es más variable. El proceso también permite a estos receptores eliminar secciones superfluas de la membrana. Si bien no se comprende del todo, el proceso de desprendimiento en los conos también altera el tamaño de los discos, de modo que mientras estos se liberan desde el extremo distal, los conos pueden mantener su forma característica.

La membrana limitante externa (capa 3) está formada por una hilera de uniones ocluyentes entre las células de Müller.

La **membrana limitante externa** no es una membrana verdadera. Es una hilera de uniones ocluyentes que une los extremos apicales de las células de Müller (el extremo orientado hacia el epitelio pigmentario) entre sí y a los bastones y los conos contiguos (*véase* fig. 24-9). Dado que terminan en la base de los segmentos internos de los receptores, las células de Müller definen la ubicación de esta capa. Así, las evaginaciones de sostén de las células de Müller, sobre las que están apoyados los conos y los bastones, son perforadas por los segmentos internos y externos de las células fotorreceptoras. Se piensa que esta capa es una barrera metabólica que restringe el paso de las moléculas grandes hacia las capas internas de la retina.

La capa nuclear externa (4) contiene los núcleos de los conos y los bastones.

La región del citoplasma de los bastones que contiene el núcleo está separada del segmento interno por una evaginación citoplasmática ahusada. En los conos, los núcleos se encuentran cerca de los segmentos externos y no hay ahusamiento como en los bastones. Los núcleos de los conos se tiñen pálidamente y son más grandes y ovalados que los de los bastones. Los núcleos de los bastones están rodeados solamente por un fino reborde de citoplasma. Por el contrario, el citoplasma que rodea los conos es bastante grueso (*véase* fig. 24-10).

La capa plexiforme externa (capa 5) está formada por prolongaciones de las células fotorreceptoras y las neuronas.

La **capa plexiforme externa** está formada por prolongaciones de los bastones y los conos, así como de las células horizontales, inter-

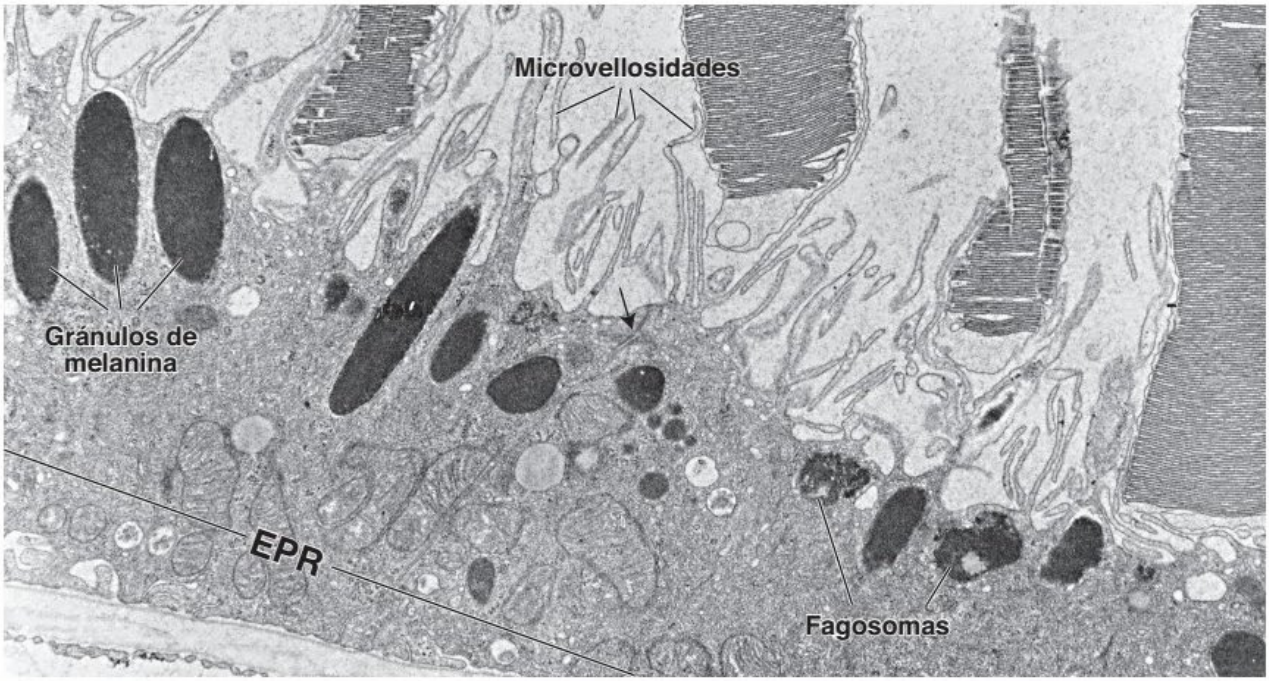

FIGURA 24-14. Microfotografía electrónica del epitelio pigmentario de la retina asociado con los segmentos externos de bastones y conos. Las células del epitelio pigmentario de la retina (*EPR*) contienen numerosos *gránulos de melanina* alargados que se aglomeran en la porción apical de la célula, donde las *microvellosidades* se extienden desde la superficie hacia los segmentos externos de conos y bastones. Las células epiteliales del pigmento retiniano contienen numerosas mitocondrias y *fagosomas*. La *flecha* indica la ubicación del complejo de unión entre dos células adyacentes. 20 000× (cortesía del Dr. Toichiro Kuwabara).

plexiformes, amacrinas y bipolares. Las prolongaciones permiten el acoplamiento eléctrico entre las células fotorreceptoras y estas interneuronas especializadas a través de sinapsis. Una prolongación fina se extiende desde la región del núcleo de cada bastón o cono hasta una porción terminal expandida con varias prolongaciones laterales pequeñas. La porción expandida se conoce como ***esférula*** en los bastones y ***pedículo*** en los conos. En general, muchas células fotorreceptoras convergen en una célula bipolar y forman redes nerviosas interconectadas. Sin embargo, los conos situados en la fóvea central hacen sinapsis con una sola célula bipolar. La fóvea también es muy particular, porque allí las capas nerviosas internas de la retina están tan comprimidas que los fotorreceptores se orientan de manera oblicua. Las prolongaciones celulares dendríticas horizontales hacen sinapsis con las células fotorreceptoras en toda la retina y así contribuyen a formar las conexiones neuronales complejas de esta capa.

La capa nuclear interna (capa 6) está compuesta por los núcleos de las células horizontales, amacrinas, bipolares, interplexiformes y de Müller.

Las **células de Müller** forman el armazón para toda la retina. Sus prolongaciones rodean otras células de la retina de manera tan completa que llenan la mayor parte del espacio extracelular. Los extremos basal y apical de las células de Müller forman las membranas limitantes interna y externa, respectivamente. Las microvellosidades de su superficie apical yacen entre las células fotorreceptoras de los conos y los bastones. Los capilares de los vasos retinianos se extienden solo hasta esta capa. Los bastones y los conos realizan sus intercambios metabólicos junto con los líquidos extracelulares transportados a través de la barrera hematorretiniana del EPR.

Los cuatro tipos de células nerviosas de esta capa, las células bipolares, horizontales, interplexiformes y amacrinas, tienen orientaciones distintivas (*véase* fig. 24-9):

- Las **células bipolares** y sus prolongaciones se extienden hasta las capas plexiformes interna y externa. En las regiones periféricas de la retina, los axones de las células bipolares pasan a la capa plexiforme interna, donde hacen sinapsis con varias células ganglionares. A través de estas conexiones, las células bipolares tienen comunicación con múltiples células en cada capa, excepto en la fóvea central, donde harían sinapsis solo con una de las células ganglionares para dar una agudeza visual mayor en esta región.
- Las **células horizontales** y sus prolongaciones se extienden hasta la capa plexiforme externa, donde se entremezclan con las prolongaciones de las células bipolares. Las células establecen sinapsis con las esférulas de los bastones, los pedículos de los conos y las células bipolares. Se considera que este acoplamiento eléctrico de las células afecta el umbral funcional entre conos y bastones y células bipolares.
- Las **células amacrinas** y sus prolongaciones se internan y contribuyen a producir una interconexión celular compleja. Las prolongaciones se ramifican extensamente para hacer sinapsis con axones de células bipolares y dendritas de células ganglionares. Además de las células bipolares y ganglionares, las células amacrinas también hacen sinapsis en la capa plexiforme interna con las células interplexiformes y otras células amacrinas (*véase* fig. 24-9).
- Las **células interplexiformes** y sus prolongaciones hacen sinapsis en las capas plexiformes interna y externa. Estas células transmiten impulsos desde la primera capa hacia la segunda.

La capa plexiforme interna (capa 7) está formada por una red compleja de prolongaciones neuronales entremezcladas.

La **capa plexiforme** interna está formada por las conexiones sinápticas entre los axones de las neuronas bipolares y las dendritas de

las células ganglionares. También contiene sinapsis entre las prolongaciones entremezcladas de las células amacrinas y las neuronas bipolares, ganglionares e interplexiformes. El trayecto de las prolongaciones es paralelo a la membrana limitante interna, lo que le da el aspecto de estriaciones horizontales (*véase* fig. 24-9).

La capa ganglionar (capa 8) está compuesta por los somas de las neuronas ganglionares, que son grandes y multipolares.

Los somas de **neuronas multipolares** grandes, que miden 30 µm de diámetro, forman la capa de células ganglionares. Estas células nerviosas tienen un núcleo redondo pálido con nucléolos prominentes y corpúsculos de Nissl en su citoplasma. Del soma neuronal redondo surge una prolongación axónica que ingresa en la **capa de las fibras nerviosas** y entra en el **nervio óptico**. Las dendritas se extienden desde el extremo opuesto de la célula para ramificarse en la capa plexiforme interna. En las regiones periféricas de la retina, una sola célula ganglionar puede hacer sinapsis con un centenar de células bipolares. Muy por el contrario, en la mácula lútea que rodea la fóvea central, las células bipolares son más pequeñas (algunos autores las llaman *células bipolares enanas*) y tienden a hacer sinapsis con una sola célula ganglionar. En la mayor parte de la retina, las células ganglionares contienen una sola capa celular. Sin embargo, en la mácula se apilan para formar hasta ocho estratos, aunque esto no se observa a la altura de la fóvea central. Dispersas entre las células ganglionares hay células gliales pequeñas con núcleos hipercromáticos (*véase* fig. 24-9).

La capa de fibras del nervio óptico (capa 9) contiene los axones de las células ganglionares.

Las prolongaciones axónicas de las células ganglionares forman una capa aplanada paralela a la superficie de la retina. Esta capa aumenta su espesor conforme los axones convergen en el **disco óptico** (fig. 24-15). Los axones son prolongaciones amielínicas delgadas que miden hasta 5 µm de diámetro (*véase* fig. 24-9). Los vasos retinianos, incluida la red capilar superficial, están principalmente en esta capa.

La membrana limitante interna (capa 10) es una lámina basal que separa la retina del cuerpo vítreo.

La **membrana limitante interna** forma el límite interno de la retina. Además, es la lámina basal de las células de Müller (*véase* fig. 24-9). En las personas jóvenes, los reflejos de la membrana limitante interna producen el **brillo retiniano** que se ve durante el examen oftalmoscópico del ojo. En los adultos mayores se puede formar una hoja semitranslúcida de células y matriz extracelular sobre la superficie interna de la retina en conjunción con la membrana limitante interna. Esto se conoce como ***membrana epirretiniana*** (**MER**) o ***pliegue*** o ***arruga macular***, y es la causa de varios síntomas clínicos, incluyendo la distorsión óptica y la visión borrosa. La MER está formada en principio por células del interior de la retina (células del EPR, células de Müller y astrocitos) que comienzan a proliferar y migrar hacia la superficie de la membrana limitante interna. Posteriormente, la membrana es infiltrada por macrófagos, fibroblastos y miofibroblastos. Para evitar daños en la retina subyacente, se puede realizar la extirpación quirúrgica de la MER.

Regiones especializadas de la retina

La **fóvea** (***fovea centralis***) aparece como una depresión pequeña (1.5 mm de diámetro), poco profunda, situada en el polo posterior del eje óptico del globo ocular. Su región central, conocida como ***fovéola***, mide unos 200 µm de diámetro (*véase* fig. 24-15). Excepto por la capa de fotorreceptores, la mayoría de las capas de la retina están marcadamente reducidas o ausentes en esta región (*véase* fig. 24-6). Aquí, el fotorreceptor está compuesto completamente por conos (unos 4 000) que son más largos y finos que en otros sitios, similares a los bastones. En esta región, la retina está especializada para la discriminación de los detalles y la visión de los colores. La relación entre conos y células ganglionares es cercana a 1:1. No hay vasos retinianos en la fóvea, lo que permite que la luz pase sin obstrucción hasta el segmento exterior del cono. El epitelio pigmentario y la capa coriocapilar adyacentes también están engrosados en esta región.

La ***mácula lútea*** es el área que rodea la fóvea central y mide unos 5.5 mm de diámetro. Es amarillenta debido a la presencia de pigmento amarillo (xantófila). La mácula lútea contiene unos 17 000 conos y los bastones se incrementan en su periferia. En esta región tampoco hay vasos retinianos. Aquí, las células de la retina y sus prolongaciones, especialmente las células ganglionares, se amontonan a los lados de la fóvea de manera que la luz llegue sin obstáculos a esta región muy sensible de la retina.

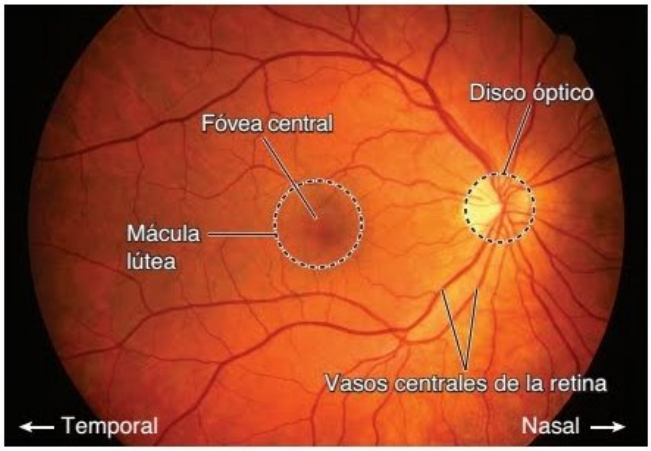

FIGURA 24-15. Vista normal del fondo de ojo en el examen oftalmoscópico del ojo derecho. El sitio donde los axones convergen para formar el nervio óptico se conoce como *disco óptico*. Como el disco óptico no tiene células fotorreceptoras, es un punto ciego en el campo visual. Del centro del nervio óptico (clínicamente llamado *cúpula óptica*) emergen los *vasos retinianos centrales*. La arteria se divide en ramas superiores e inferiores, cada una de las cuales forma ramas nasales y temporales (obsérvense las direcciones nasal y temporal en la imagen). Las venas tienen un patrón similar de tributarias. La mácula lútea es el área ligeramente ovalada, libre de vasos sanguíneos y pigmentarios a unos 17° o 2.5 veces el diámetro del disco óptico por fuera de este. También puede observarse la *fóvea*, una depresión poco profunda en el centro de la *mácula lútea* (cortesía del Dr. Renzo A. Zaldivar).

Vasos de la retina

La **arteria** y la **vena centrales de la retina**, vasos que pueden verse y examinarse con un oftalmoscopio, pasan por el centro del nervio óptico e ingresan en el ojo por el disco óptico (*véanse* fig. 24-2 y pp. 946-947, sección sobre el desarrollo del ojo). La arteria central de la retina proporciona nutrientes a las capas internas de dicha estructura. La arteria en seguida se divide en ramas superiores e inferiores, que se vuelven a dividir a su vez en las ramas nasales y temporales (*véase* fig. 24-15). Las venas presentan un patrón similar de ramificación. Los vasos inicialmente se acomodan entre el cuerpo

vítreo y la membrana limitante interna. Cuando toman una dirección lateral, se profundizan en las capas internas de la retina. Las ramas de estos vasos forman un plexo capilar que llega a la capa nuclear interna y, por lo tanto, proporciona nutrientes a las capas internas de la retina (capas 6-10; *véanse* fig. 24-9 y pp. 965-966). El resto de las capas (1-5) se nutren por difusión desde la capa vascular coriocapilar de la coroides. Las ramas de la **arteria central de la retina** no se anastomosan y, en consecuencia, se clasifican anatómicamente como **arterias terminales**. La inspección de los vasos retinianos y el aspecto del disco óptico durante la oftalmoscopia no solo proporciona información valiosa sobre el estado de la vista, sino que también ofrece signos clínicos iniciales de una serie de patologías, como el **aumento de la presión intracraneal**, la **hipertensión**, el **glaucoma** y la **diabetes**.

Cristalino

El cristalino es una estructura biconvexa, avascular y transparente que no tiene vasos ni nervios y está casi totalmente desprovisto de tejido conjuntivo, excepto por una cápsula envolvente de lámina basal. Está suspendido entre los bordes del cuerpo ciliar por las **fibras zonulares**. La tracción de las fibras zonulares hace que el cristalino se aplane. La liberación de la tensión hace que el cristalino se abombe o se **acomode** para refractar los rayos luminosos originados cerca del ojo para enfocarlos sobre la retina.

El cristalino tiene tres componentes principales que se describen a continuación (fig. 24-16):

- La **cápsula del cristalino** es una lámina basal gruesa que rodea la superficie externa del cristalino. Se origina como la lámina basal de la vesícula del cristalino embrionario. La parte anterior de la cápsula es gruesa y mide unos 10-20 µm, y es producida por las células de la parte anterior del cristalino. La parte posterior de la cápsula es mucho más fina; mide 5-10 µm. La cápsula del cristalino, compuesta principalmente por colágeno tipo IV y proteoglucanos, es elástica. Es más gruesa en el ecuador del cristalino, donde las fibras zonulares se unen a ella.
- El **epitelio subcapsular** deriva de las células epiteliales de la parte anterior de la vesícula del cristalino embrionario. Representa una sola capa de **células epiteliales cúbicas**, presentes solo en la superficie anterior del cristalino. Las células epiteliales de la parte posterior de la vesícula se alargan hacia adelante y forman las **fibras primarias del cristalino**, que llenan la cavidad de la vesícula óptica.
- Las **fibras secundarias del cristalino** (**células de las fibras del cristalino**) se forman en la periferia, cerca del **ecuador del cristalino**. Aquí, las células epiteliales proliferan y migran a lo largo de la cápsula posterior del cristalino para diferenciarse en células maduras. En el centro del cristalino, las células epiteliales están

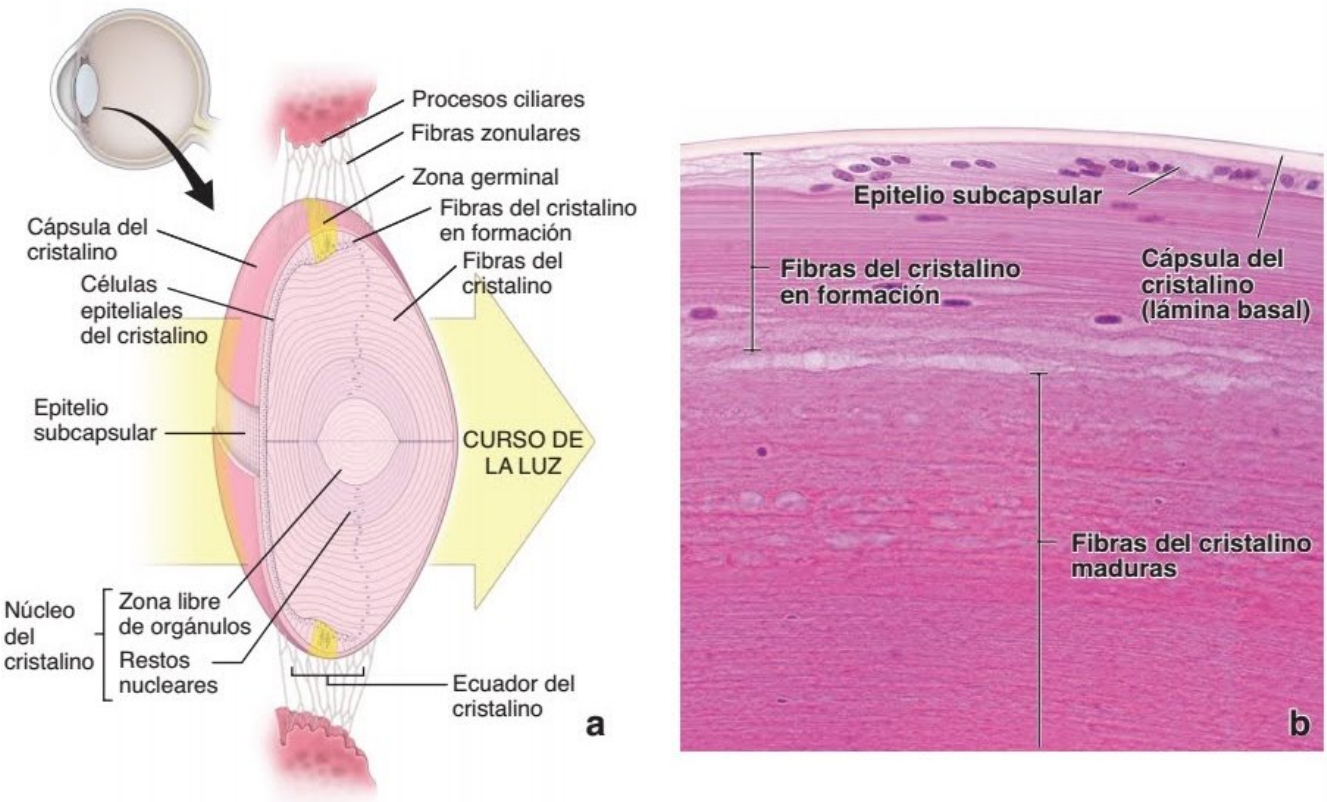

FIGURA 24-16. Estructuras del cristalino. a. En esta ilustración del cristalino suspendido de los procesos ciliares por las fibras zonulares se muestran sus componentes estructurales. Obsérvese que la cápsula del cristalino está formada por la lámina basal de las fibras del cristalino y el epitelio subcapsular ubicado en la superficie anterior. Se extrajo una tira de la cápsula en este dibujo para mostrar el epitelio subyacente. También obsérvese la ubicación de la zona germinal (*amarillo*) en el ecuador del cristalino, donde las células se dividen y diferencian en las células de las fibras del cristalino. El centro del cristalino libre de orgánulos está ocupado por el núcleo del cristalino. **b.** En esta microfotografía de gran aumento de la zona germinal del cristalino (cerca de su ecuador) se muestra el proceso activo de formación de las fibras a partir del *epitelio subcapsular*. Obsérvese la gruesa *cápsula del cristalino* y la capa subyacente de núcleos de fibras durante su diferenciación. Las *fibras del cristalino maduras* no tienen núcleos. 570×.

CUADRO 24-6

CORRELACIÓN CLÍNICA: CONJUNTIVITIS

La ***conjuntivitis***, también conocida como *ojos rojos*, es una inflamación de la conjuntiva. Puede localizarse en la conjuntiva palpebral o la bulbar. Las personas pueden presentar síntomas y signos relativamente inespecíficos que incluyen enrojecimiento, irritación y secreción acuosa del ojo (fig. C24-6-1). Los síntomas también pueden simular una sensación de cuerpo extraño. El uso prolongado de lentes de contacto puede producir una conjuntivitis alérgica o bacteriana, y ser el primer signo de enfermedad ocular más grave (úlcera corneal). En general, los síntomas que duran menos de 4 semanas se clasifican como ***conjuntivitis aguda***, y los que se extienden por un período más largo se catalogan como ***conjuntivitis crónica***.

La conjuntivitis aguda es causada con mayor frecuencia por bacterias; varios virus, incluido el VIH, el varicela zóster (VVZ) y el del herpes simple (VHS); o por reacciones alérgicas. La conjuntivitis bacteriana a menudo causa una secreción purulenta opaca que contiene leucocitos y células epiteliales descamadas. En el examen ocular, la secreción purulenta y las papilas conjuntivales ayudan a diferenciar entre las etiologías bacteriana y vírica. La conjuntivitis vírica es más habitual en los adultos. En el aspecto clínico, se presenta como una conjuntiva rosada con folículos linfoides particularmente numerosos en la conjuntiva palpebral, a menudo acompañados de ganglios linfáticos preauriculares agrandados. La conjuntivitis vírica es muy contagiosa, y en general se asocia con una infección reciente de vías respiratorias superiores. Se debe aconsejar a los pacientes que eviten tocarse los ojos, se laven las manos con frecuencia y no compartan las toallas.

La conjuntivitis bacteriana generalmente se trata con gotas o ungüentos con antibióticos. Para la conjuntivitis vírica no se necesita terapia antimicrobiana. Sin embargo, el tratamiento conservador con lágrimas artificiales para mantener el ojo lubricado puede aliviar los síntomas. Para casos graves se pueden recetar gotas tópicas de corticoesteroides para reducir la incomodidad de la inflamación. Sin embargo, el uso prolongado de estas gotas aumenta el riesgo de efectos secundarios. También deben emplearse gotas de antibióticos para el control de las infecciones secundarias. En general, la conjuntivitis vírica se resuelve en 3 semanas. No obstante, los casos más graves pueden requerir más de un mes.

FIGURA C24-6-1. Conjuntivitis. En esta fotografía de la parte inferior del globo ocular con el párpado inferior reflejado se muestra una conjuntiva infectada. El agrandamiento de los vasos sanguíneos de la conjuntiva es responsable del enrojecimiento moderado del ojo con edema conjuntival. También se puede observar cierta secreción clara en la conjuntivitis alérgica o purulenta en la conjuntivitis bacteriana (cortesía del Dr. Renzo A. Zaldivar).

inactivas. A medida que las células de las fibras del cristalino se diferencian, experimentan un alargamiento masivo y pierden todos sus orgánulos, incluidos los núcleos, formando la **zona libre de orgánulos**.

Algunas **uniones comunicantes** conectan las células cúbicas del epitelio subcapsular. Tienen pocos orgánulos citoplasmáticos y se tiñen poco. La región apical de la célula se dirige hacia la cara interna del cristalino y las **fibras del cristalino**, con las cuales forman **complejos de unión**. El cristalino aumenta de tamaño durante el crecimiento normal y, luego, continúa produciendo nuevas fibras a un ritmo cada vez menor a lo largo de la vida. Las nuevas fibras se desarrollan a partir de las células epiteliales subcapsulares ubicadas cerca del ecuador (*véase* fig. 24-16) y se colocan periféricamente como láminas concéntricas en una disposición similar a una cebolla. Las células en esta región aumentan en altura y después se diferencian en fibras del cristalino.

A medida que se desarrolla el cristalino, sus fibras se alargan más y parecen estructuras finas y aplanadas. Pierden sus núcleos y otros orgánulos a medida que se llenan de proteínas llamadas ***cristalinas***. Las fibras maduras del cristalino alcanzan una longitud de 7-10 mm, un ancho de 8-10 µm y un espesor de 2 µm. En el cristalino adulto, solo las fibras en la región más externa mantienen sus núcleos y orgánulos. Cerca del centro, en el **núcleo del cristalino**, se comprimen y condensan hasta tal punto que es imposible reconocer las fibras individuales. El núcleo del cristalino es una zona libre de orgánulos y está compuesto por fibras primarias generadas durante el desarrollo embrionario y fetal. Las fibras del cristalino se unen en sus extremos apical y basal mediante uniones especializadas llamadas ***suturas***. A pesar de su densidad y contenido de proteínas, el cristalino suele ser transparente (*véase* fig. 24-16). La alta densidad de las fibras del cristalino dificulta la obtención de secciones histológicas de rutina que no contengan artificios.

Los cambios en el cristalino se asocian con el envejecimiento.

Al envejecer, el cristalino pierde gradualmente su elasticidad y capacidad de acomodación. Esta alteración, llamada ***presbicia***, suele aparecer en la cuarta década de la vida. Se corrige fácilmente usando gafas de lectura o una lupa.

La pérdida de transparencia del cristalino o su cápsula también es una alteración bastante frecuente asociada con el envejecimiento. Esta afección, denominada ***cataratas***, puede ser causada por cambios conformacionales de las proteínas. La aparición de cataratas también puede asociarse con procesos patológicos, enfermedades metabólicas hereditarias o de otro tipo, traumatismos o exposición a agentes nocivos

(como radiación ultravioleta). Las cataratas, que deterioran significativamente la visión, suelen corregirse mediante procedimientos quirúrgicos en los que se extirpa el cristalino y es reemplazado por una lente de plástico que se implanta en la cámara posterior.

Cuerpo vítreo

El cuerpo vítreo es la sustancia gelatinosa transparente que ocupa la cámara vítrea del segmento posterior del ojo.

El **cuerpo vítreo** está fijo de forma laxa a las estructuras adyacentes, incluida la membrana limitante interna de la retina. La porción principal del cuerpo vítreo es un gel homogéneo que contiene alrededor del 99% de agua (humor vítreo), colágeno, glucosaminoglucanos (sobre todo hialuronato) y una pequeña población de células llamadas ***hialocitos***. Se piensa que estas células son responsables de la síntesis de las fibrillas de colágeno y los glucosaminoglucanos. En los preparados de rutina con hematoxilina-eosina (H&E), los hialocitos son difíciles de ver. A menudo, presentan un RER y un aparato de Golgi bien desarrollados. En la periferia del cuerpo vítreo a veces se ven fibroblastos y macrófagos. El **conducto hialoideo** (o **conducto de Cloquet**), que no siempre es visible, atraviesa el centro del cuerpo vítreo desde la papila óptica en dirección a la cápsula posterior del cristalino. Es el remanente de la vía por donde discurre la arteria hialoidea durante el desarrollo ocular.

■ ESTRUCTURAS ACCESORIAS DEL OJO

Las funciones principales de los párpados son cubrir, proteger y lubricar los ojos.

Los **párpados** representan pliegues de piel modificada que contienen apéndices epidérmicos modificados para cubrir, proteger y lubricar las porciones anteriores de los ojos. La superficie anterior del párpado está cubierta por una **piel** muy delgada, y su superficie posterior está cubierta por una membrana mucosa especializada, la **conjuntiva**. La piel de los párpados es laxa y elástica para adaptarse a su movimiento. Dentro de cada párpado hay un soporte flexible, la **placa tarsal**, formada por tejido fibroso y elástico denso. En el párpado superior, el borde libre inferior de la placa tarsal se extiende hasta el margen del párpado, y su borde superior sirve para la fijación de fibras musculares lisas del **músculo tarsal superior** (**de Müller**). La superficie interna de la placa tarsal está cubierta por la conjuntiva (fig. 24-17). El músculo estriado **orbicular del ojo**, un músculo de expresión facial, forma una lámina delgada y ovalada de fibras musculares esqueléticas orientadas circularmente que recubre la placa tarsal. Además, el tejido conjuntivo del párpado superior contiene fibras tendinosas del **músculo elevador del párpado superior** que abren el párpado (*véase* fig. 24-17). La unión mucocutánea puede verse entre la piel del párpado y la

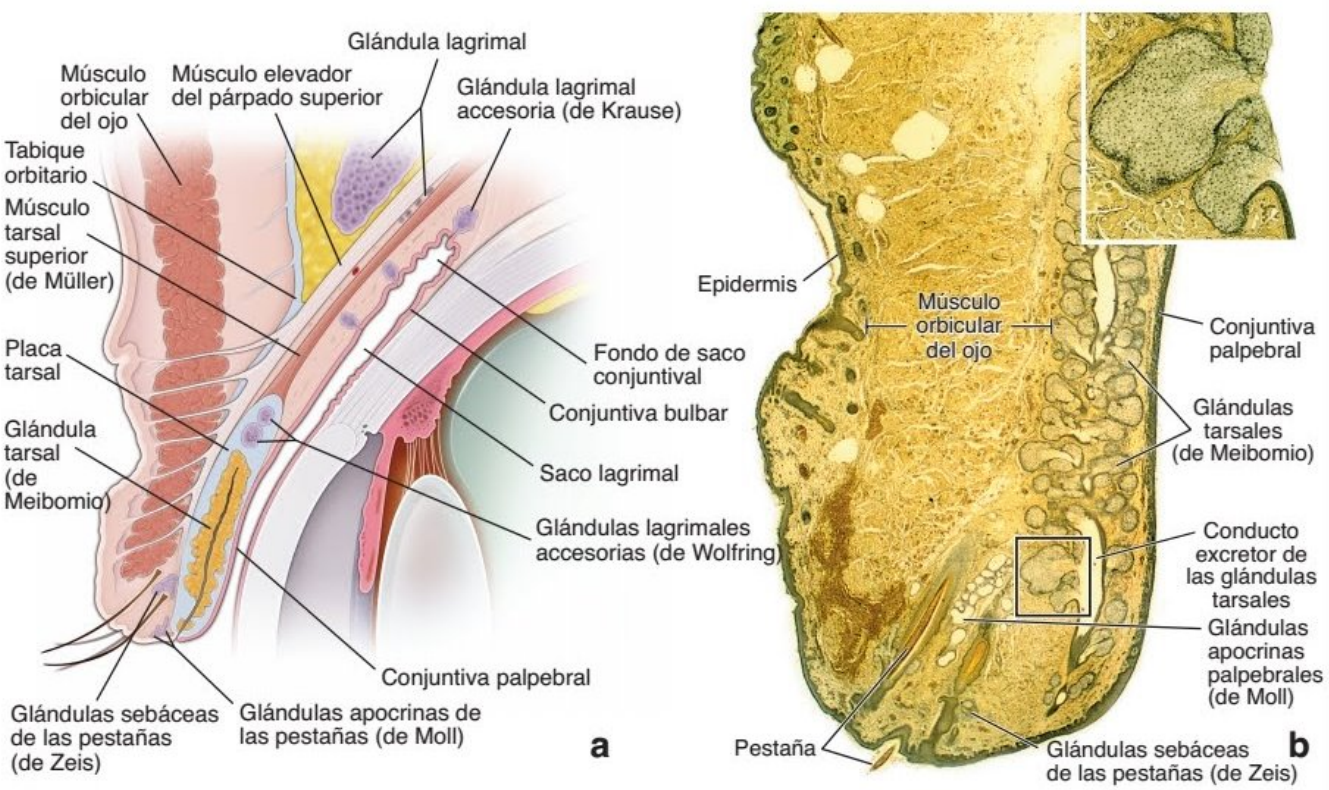

FIGURA 24-17. Estructura del párpado. a. En esta ilustración del párpado se muestran la piel, los apéndices cutáneos asociados, los músculos, los tendones, el tejido conjuntivo y la conjuntiva. Obsérvese la distribución de múltiples glándulas pequeñas asociadas con el párpado y el reflejo de la conjuntiva palpebral en el fondo de saco lagrimal para convertirse en la conjuntiva bulbar. **b.** Microfotografía de una sección sagital del párpado teñido con ácido pícrico para una mejor visualización de los componentes epiteliales de la piel y las numerosas glándulas. En esta preparación, el tejido muscular (*músculo orbicular del ojo*) se tiñe de *amarillo*, y las células epiteliales de la piel, la conjuntiva y el epitelio glandular son *verdes*. Obsérvese la presencia de numerosas glándulas dentro del párpado. La *glándula tarsal* es la mayor y se encuentra dentro del tejido conjuntivo denso de las placas tarsales. Esta glándula sebácea secreta su contenido en los conductos que drenan en los párpados. 20×. **Recuadro.** Mayor aumento de una glándula tarsal del *área enmarcada*, que muestra la estructura típica de una glándula holocrina. 60×.

conjuntiva cerca del borde del párpado. Las **pestañas** nacen del borde anterior del párpado. Son pelos cortos, rígidos y curvos que pueden aparecer en filas dobles o triples. Las pestañas en el mismo margen del párpado pueden tener diferentes longitudes y diámetros.

La conjuntiva cubre el espacio entre la superficie interna de los párpados y la superficie anterior del globo ocular alrededor de la córnea.

La **conjuntiva** es una membrana mucosa fina y transparente que se extiende desde el limbo corneoescleral situado en el margen periférico de la córnea (conjuntiva bulbar) y cubre la superficie interna de los párpados (conjuntiva palpebral). Está compuesta por un **epitelio cilíndrico estratificado** que contiene numerosas **células caliciformes** y se encuentra sobre una lámina propia compuesta por tejido conjuntivo laxo. Las células caliciformes secretan un componente de las lágrimas que bañan el globo ocular. La **conjuntivitis**, una inflamación de la conjuntiva que con frecuencia se llama ***ojo rojo***, se caracteriza por el enrojecimiento, irritación y lagrimeo de los ojos. Para más información clínica de esta alteración, *véase* el cuadro 24-6 (p. 968).

Las secreciones de las glándulas modificadas en el párpado proporcionan protección adicional al ojo.

Además de las glándulas sudoríparas ecrinas, que liberan sus secreciones directamente sobre la piel, el párpado contiene otros cuatro tipos principales de glándulas (*véase* fig. 24-17):

- **Glándulas tarsales (de Meibomio)**, que son glándulas sebáceas largas incrustadas en las placas tarsales y aparecen como rayas amarillas verticales en el tejido profundo de la conjuntiva. Sus conductos alargados se abren en el borde del párpado detrás de la hilera de pestañas. En el párpado superior hay unas 25 glándulas tarsales, y el párpado inferior solo tiene unas 20. La secreción sebácea de estas glándulas forma una capa oleosa sobre la superficie de la película lagrimal que retrasa la evaporación de la capa normal de lágrimas. El bloqueo de la secreción de la glándula tarsal produce la **chalación** (lipogranuloma de la glándula tarsal), una inflamación de la glándula tarsal. Suele presentarse como un quiste indoloro del párpado superior que desaparece después de unos meses sin ningún tratamiento.
- **Glándulas sebáceas de las pestañas (de Zeis)**, pequeñas glándulas sebáceas modificadas conectadas con los folículos en donde vierten sus secreciones. La infección bacteriana de estas glándulas sebáceas provoca el **orzuelo** (*lat. hordeolum*), un enrojecimiento elevado y doloroso de la zona afectada del párpado.
- **Glándulas apocrinas de las pestañas (de Moll)**, que son glándulas sudoríparas pequeñas de conductos excretores sinuosos no ramificados que comienzan como espirales simples.
- **Glándulas lagrimales accesorias**, que son glándulas tubuloalveolares compuestas serosas de luz muy amplia. Se ubican en la superficie interna de los párpados superiores (**glándulas de Wolfring**) y en el fondo de saco conjuntival (**glándulas de Krause**).

Todas las glándulas del párpado humano están inervadas por neuronas del sistema nervioso autónomo y su secreción está sincronizada con las glándulas lagrimales a través de un neurotransmisor común, el polipéptido intestinal vasoactivo (VIP, *vasoactive intestinal polypeptide*).

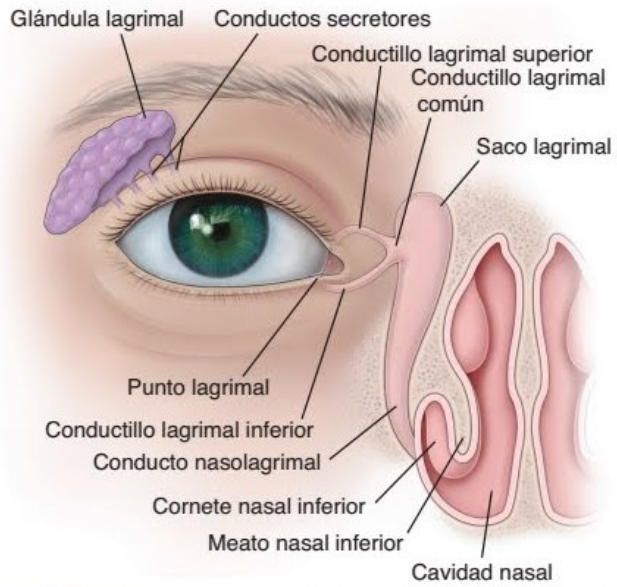

FIGURA 24-18. Diagrama del ojo y el aparato lagrimal. En este dibujo se muestra la ubicación de la glándula lagrimal y los componentes del aparato lagrimal, que drena el líquido lagrimal en la cavidad nasal.

Las glándulas lagrimales producen las lágrimas que humedecen la córnea y fluyen hacia el conducto nasolagrimal.

Las lágrimas son producidas por las **glándulas lagrimales** y, en menor grado, por las glándulas lagrimales accesorias. Las glándulas lagrimales se encuentran debajo de la conjuntiva en el área lateral superior de la órbita (figs. 24-18 y 24-19). Están formadas por varios lóbulos separados de glándulas serosas tubuloacinares. Los aci-

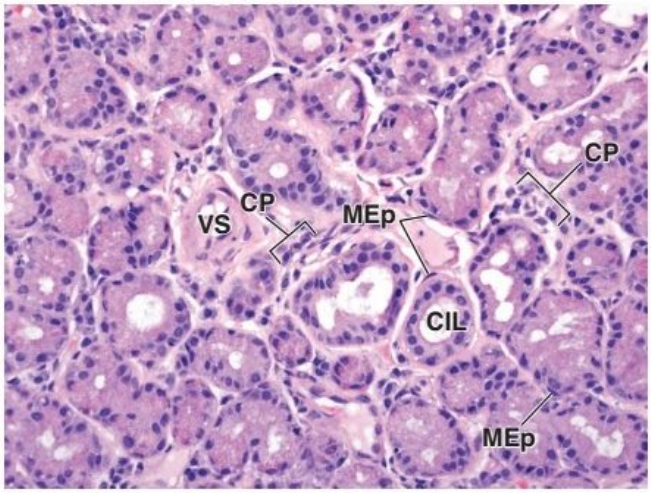

FIGURA 24-19. Microfotografía de glándula lagrimal. La glándula lagrimal está formada por unidades secretoras serosas tubuloacinares. Los acinos están cubiertos por células cilíndricas serosas secretoras. Hay células mioepiteliales (*MEp*) debajo de las células epiteliales dentro de la lámina basal. El citoplasma de las células secretoras contiene gotitas lipídicas y gránulos con mucina. Los conductos intralobulillares (*CIL*) cubiertos de células serosas también contienen células mioepiteliales. Ocasionalmente, se encuentran células plasmáticas (*CP*) y linfocitos entre los acinos de la glándula lagrimal. *VS*, vasos sanguíneos. 450×.

nos tienen una luz grande revestida de células cilíndricas. Las células mioepiteliales, localizadas debajo de las células epiteliales dentro de la lámina basal, ayudan a liberar las lágrimas. Unos 12 conductos excretores de las glándulas lagrimales drenan en el receso conjuntival, justo debajo del párpado superior, conocido como ***fondo de saco conjuntival***.

Las lágrimas salen del ojo a través de los **puntos lagrimales**, pequeñas aberturas de los **conductillos lagrimales** ubicados en el ángulo medial. Los conductillos superior e inferior se unen para formar el **conductillo lagrimal común**, que desemboca en el saco lagrimal. El saco se continúa con el **conducto nasolagrimal**, que desemboca en la cavidad nasal por debajo del cornete inferior. El saco lagrimal y el conducto nasolagrimal están revestidos por un epitelio seudoestratificado ciliado. La **dacriocistitis** es una inflamación del saco lagrimal que a menudo se debe a una obstrucción del conducto nasolagrimal. Puede ser aguda, crónica o congénita. En general, afecta a adultos mayores y con mucha frecuencia es secundaria a la estenosis de los conductillos lagrimales.

Las lágrimas protegen el epitelio corneal y contienen agentes antibacterianos y protectores contra la luz ultravioleta.

Las **lágrimas** mantienen húmedos la conjuntiva y el epitelio corneal, y eliminan los materiales extraños de la superficie del ojo a medida que fluyen a través de la córnea hacia el ángulo interno del ojo (*véase* fig. 24-18). La fina película lagrimal que cubre la superficie de la córnea no es homogénea, sino que es una mezcla de productos secretados por las glándulas lagrimales, las glándulas lagrimales accesorias, las células caliciformes de la conjuntiva y las glándulas tarsales del párpado. La película lagrimal contiene proteínas (albúminas lagrimales, lactoferrina), enzimas (lisozima), lípidos, metabolitos, electrólitos y fármacos, estos últimos en el caso de haberse administrado.

La proteína catiónica lagrimal lactoferrina aumenta la actividad de los antimicrobianos como la lisozima.

La contracción coordinada de los músculos extrínsecos del ojo mueve el globo ocular dentro de la órbita.

Hay seis músculos que se fijan a cada globo ocular (también llamados ***músculos extraoculares*** o ***extrínsecos***). Estos son los músculos rectos medial, lateral, superior e inferior, y los músculos oblicuos superior e inferior. El músculo oblicuo superior está inervado por el nervio troclear (NC IV). El músculo recto lateral está inervado por el nervio *abducens* (NC IV). Todos los demás músculos extraoculares están inervados por el nervio oculomotor común (NC III). La acción combinada y controlada con precisión de estos músculos permite el movimiento vertical, lateral y rotacional del globo ocular. Por lo general, las acciones de los músculos de los dos ojos están coordinadas de manera que el movimiento de ambos globos oculares coincide (**mirada conjugada**).

OJO

FUNDAMENTOS DEL OJO

- El **ojo** es un órgano sensorial par especializado que proporciona el sentido de la vista.
- Los tejidos del ojo se derivan del **neuroectodermo** (retina), el **ectodermo superficial** (cristalino y epitelio corneal) y el **mesodermo** (esclerótica, estroma corneal y capa vascular).
- El globo ocular está compuesto por tres capas estructurales: el **recubrimiento corneoescleral** (**fibroso**) **externo**, formado por la córnea transparente y la esclerótica opaca blanca; la **capa vascular media**, compuesta por la coroides, el cuerpo ciliar y el iris; y la capa interna, la **retina**.
- Las capas del ojo y el cristalino sirven como límites para tres cámaras: la **cámara anterior** y la **cámara posterior**, llenas de **humor acuoso**, y la **cámara vítrea**, llena de un gel transparente, el **cuerpo vítreo**.
- El **humor acuoso** es secretado por los procesos ciliares en la cámara posterior. Desde allí fluye a través de la pupila hacia la cámara anterior, donde drena en el **ángulo iridocorneal** hacia el **seno venoso escleral** (**conducto de Schlemm**).

CAPAS DE LA PARED DEL OJO

- La **córnea** es transparente y tiene cinco capas (comenzando desde la superficie anterior): el **epitelio corneal** (epitelio plano estratificado no queratinizado), la **membrana de Bowman** (membrana basal anterior para el epitelio corneal), un **estroma corneal avascular grueso**, la **membrana de Descemet** (membrana basal posterior para el endotelio corneal) y el **endotelio corneal**.
- La **esclerótica** es una capa opaca compuesta principalmente por tejido conjuntivo denso. Se comunica con la córnea en el **limbo corneoescleral**, que contiene **células madre corneolímbicas**.
- El **iris** surge del cuerpo ciliar y el diámetro de su apertura (**pupila**) es controlado por las fibras musculares lisas del **músculo esfínter de la pupila** y la capa de células mioepiteliales del **músculo dilatador de la pupila**. Su superficie posterior está cubierta por epitelio pigmentario y contiene un estroma con abundantes melanocitos.
- El **cuerpo ciliar** se encuentra entre el iris y la coroides. Contiene los **procesos ciliares**, que secretan humor acuoso; ancla las **fibras zonulares**, que suspenden el cristalino; y contiene el **músculo ciliar**, que modifica la forma del cristalino durante la **acomodación**.
- El **cristalino** es una estructura transparente, avascular y biconvexa que se suspende entre los bordes del cuerpo ciliar. Está formado por la **cápsula del cristalino**, el **epitelio subcapsular** y las **células de las fibras del cristalino**.
- La **coroides** es parte del recubrimiento vascular. Tiene una **capa coriocapilar** interna con vasos sanguíneos que proporcionan nutrientes a la retina y una **membrana de Bruch** externa que sirve como lámina basal para las células endoteliales y las del epitelio pigmentario retiniano.
- La **retina** deriva de las capas interna y externa de la cúpula óptica. Está formada por dos capas: la **retina neural**, que es la capa interna que contiene las células fotorreceptoras, y el **epitelio pigmentario de la retina** (**EPR**), que es la capa externa que se fija a la coroides.

RETINA

- La **retina** contiene diez capas celulares y sus proyecciones. Las principales células de la retina son los **fotorreceptores** (bastones y conos), las **neuronas conductoras** (neuronas bipolares y células ganglionares), las **neuronas de asociación** y las **células de sostén** (p. ej., células de Müller).
- El **epitelio pigmentario de la retina** (capa 1) es la capa más externa y entre sus funciones están **absorber la luz dispersa**, contribuir con la **barrera hematorretiniana**, **restaurar la fotosensibilidad** de los pigmentos visuales y llevar a cabo la **fagocitosis de los discos membranosos** de los bastones y los conos.
- Los **bastones** (capa 2) son las células más numerosas (120 millones) en la retina y detectan la intensidad de la luz con sus segmentos externos cilíndricos. Los **conos** (capa 2) son menos numerosos (7 millones) y con su segmento externo cónico detectan tres longitudes de onda de luz diferentes que corresponden a los colores primarios azul, verde y rojo.
- Los bastones contienen el pigmento visual **rodopsina**, formado por la **opsina** y un pequeño compuesto absorbente de luz, el **retinal**. Los conos contienen el pigmento visual **yodopsina**.
- La conversión de la luz en impulsos nerviosos en los fotorreceptores se conoce como **procesamiento visual**. Implica una reacción fotoquímica basada en la conversión de **11-*cis*-retinal** en **todo-*trans*-retinal** en la rodopsina. Esto ocasiona la activación de la opsina, que a su vez activa la proteína G e inicia la hiperpolarización de la membrana celular fotorreceptora que las neuronas bipolares detectan como un impulso nervioso.
- La **membrana limitante externa** (capa 3) está formada por una hilera de uniones ocluyentes entre las células de Müller.
- La **capa nuclear externa** (capa 4) contiene los núcleos de los bastones y los conos, y la **capa plexiforme externa** (capa 5) contiene sus prolongaciones, que hacen sinapsis con las células horizontales, amacrinas y bipolares (cuyos núcleos residen en la **capa nuclear interna** [capa 6]).
- La **capa plexiforme interna** (capa 7) contiene los axones de las células de la capa nuclear interna que hacen sinapsis con las células ganglionares, cuyos cuerpos celulares residen en la **capa de células ganglionares** (capa 8). Estas células envían sus axones a la **capa de fibras del nervio óptico** (capa 9), que constituye el nervio óptico.
- La **membrana limitante interna** (capa 10) está formada por una lámina basal que separa la retina del cuerpo vítreo.

ESTRUCTURAS ACCESORIAS DEL OJO

- Los **párpados** están formados por piel, las placas tarsales, parte del **músculo orbicular del ojo**, fibras tendinosas del **músculo elevador de los párpados superiores** (en el párpado superior) y la conjuntiva palpebral.
- La **conjuntiva** está formada por un **epitelio cilíndrico estratificado** con **células caliciformes**. La conjuntiva cubre el espacio entre la superficie interna de los párpados y la superficie anterior del globo ocular alrededor de la córnea.
- Las **glándulas tarsales** (**de Meibomio**) son glándulas sebáceas largas incluidas en las placas tarsales de los párpados superiores e inferiores.
- Las **glándulas lagrimales** producen las lágrimas que humedecen la córnea y fluyen hacia el conducto nasolagrimal.

LÁMINA 104 ■ OJO I

El **ojo** humano es un órgano sensorial complejo que proporciona el sentido de la vista. La pared del ojo está formada por **tres capas** o **túnicas concéntricas**: la **retina** (la capa interna), la **úvea** (la capa media o vascular) y la **esclerocorneal** (la capa fibrosa externa). A menudo, el ojo se compara con una simple cámara fotográfica con una lente para capturar y enfocar la luz, un diafragma para regular la cantidad de rayos luminosos y una película para registrar las imágenes. En el ojo, la **córnea** y el **cristalino** concentran y enfocan la luz sobre la **retina**. El **iris**, que se encuentra entre la córnea y el cristalino, regula el tamaño de la pupila a través del cual la luz entra en el ojo. Las **células fotorreceptoras** (**conos** y **bastones**) de la retina detectan la intensidad (bastones) y el color (conos) de la luz que les llega y codifican los distintos parámetros para su transmisión al cerebro a través del nervio óptico (nervio craneal [NC] II).

El ojo tiene un diámetro de 25 mm. Está sostenido dentro de la cavidad orbitaria ósea por seis músculos extrínsecos que controlan su movimiento. Los músculos extraoculares están coordinados de manera que los ojos se muevan simétricamente alrededor de sus propios ejes centrales. Una capa gruesa de tejido adiposo lo rodea parcialmente y lo amortigua mientras se mueve dentro de la órbita.

Ilustración modificada del ojo humano, perspectiva meridional, por E. Sobotta.

La capa más interna es la **retina** (*R*), formada por varios estratos celulares. Entre ellos se encuentran las células receptoras (conos y bastones), las neuronas (células bipolares y ganglionares), las células de sostén y un epitelio pigmentario (*véase* lám. 105). Los componentes receptores de la retina están ubicados en las tres quintas partes posteriores del globo ocular. En el límite anterior de la capa receptora, la ***ora serrata*** (*OS*), la retina se adelgaza y sus componentes no receptores continúan hacia adelante para cubrir la parte posterior o superficie interna del **cuerpo ciliar** (*CC*) y el **iris** (*I*). Esta prolongación anterior no receptora de la capa interna está muy pigmentada y el pigmento (melanina) es evidente como el borde interno negro de estas estructuras.

La **úvea**, la capa media del globo ocular, se compone de la coroides, el cuerpo ciliar y el iris. La coroides es una capa vascular; es bastante fina y difícil de distinguir en la figura adjunta, excepto por su ubicación. De acuerdo con lo anterior, la coroides (*Co*) se puede identificar justo por fuera de la capa pigmentaria de la retina. También está muy pigmentada; el pigmento se observa como una capa bien definida en varios sitios del corte.

Por delante de la *ora serrata*, la úvea aumenta de espesor; aquí, se llama *cuerpo ciliar* (*CC*). Este contiene el músculo ciliar (*véase* lám. 106), que efectúa los ajustes del cristalino para enfocar la luz. El cuerpo ciliar también presenta prolongaciones a las que se unen las fibras zonulares. Estas fibras funcionan como ligamentos suspensorios del cristalino (*Cr*). El iris (*I*) es el componente más anterior de la úvea y contiene una abertura central, la pupila.

La capa más externa del globo ocular, la **túnica fibrosa**, está formada por la **esclerótica** (*ES*) y la **córnea** (*C*). Ambas contienen fibras de colágeno como su elemento estructural principal; sin embargo, la córnea es transparente, mientras que la esclerótica es opaca. Los músculos extrínsecos del ojo se insertan en la esclerótica y producen los movimientos del globo ocular. Estos no están incluidos en la preparación, a excepción de dos regiones pequeñas de inserción muscular (*flechas*) situadas *abajo a la izquierda* y *arriba en el centro* de la ilustración. En la parte posterior, la esclerótica es atravesada por el **nervio óptico** (*NO*). En la depresión profunda en la retina neural, por fuera del nervio óptico (*arriba* del *NO* en esta figura), está la fóvea central (*FC*), que es la región más fina y sensible de la retina neural.

El cristalino se considera en la lámina 107. Justo por detrás del cristalino está la gran cavidad ocular, denominada ***cavidad vítrea*** (*CV*), que se llena con un material espeso gelatinoso conocido como *humor* o *cuerpo vítreo*. Por delante del cristalino hay dos compartimentos oculares adicionales llenos de líquido: la **cámara anterior** (*CA*) y la **cámara posterior** (*CP*), separadas por el iris.

C, córnea
CA, cámara anterior
CC, cuerpo ciliar
Co, coroides
CP, cámara posterior
Cr, cristalino
CV, cavidad vítrea
ES, esclerótica
FC, fóvea central
I, iris
NO, nervio óptico
OS, *ora serrata*
R, retina
flechas, inserciones musculares

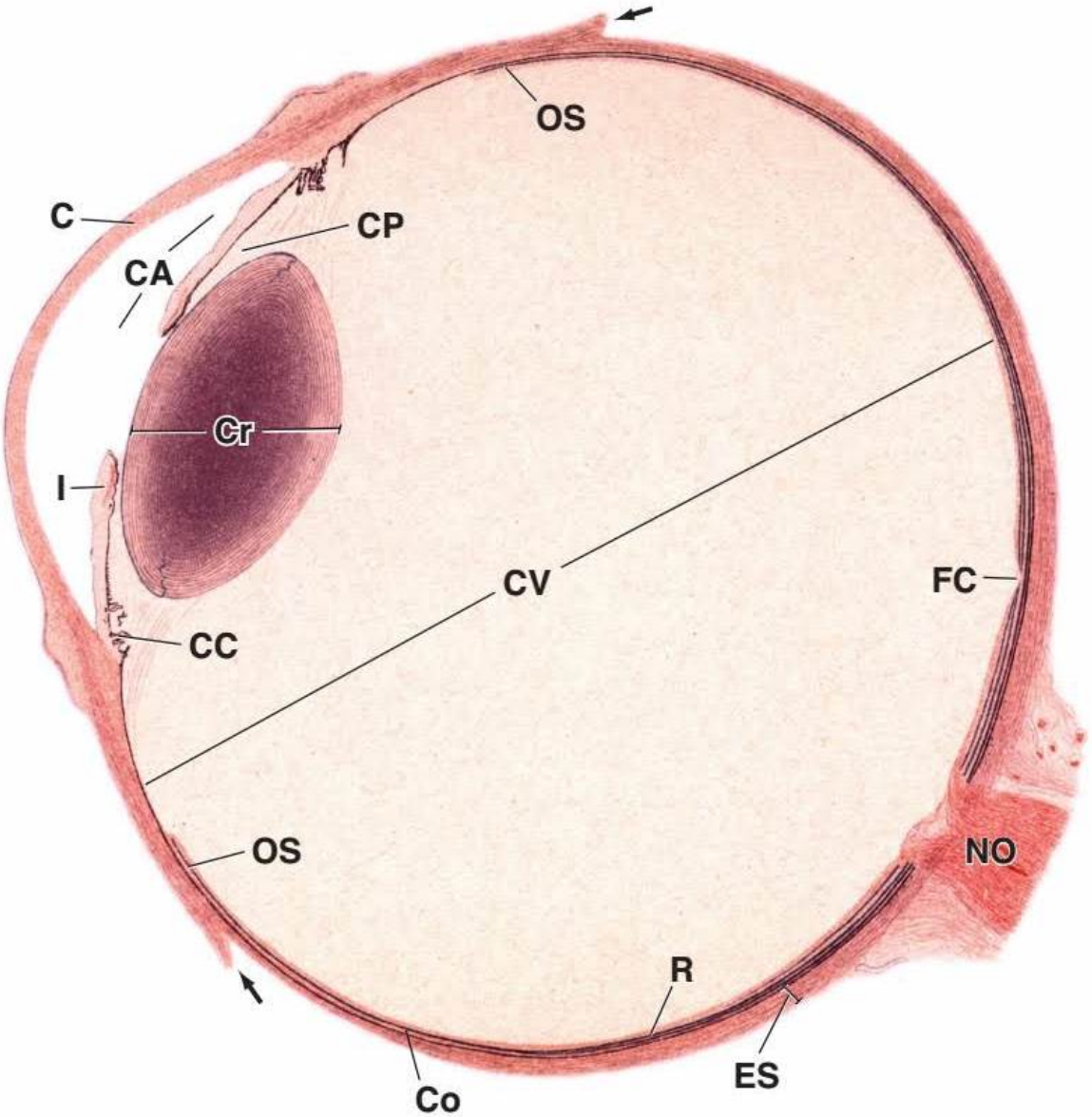
OS
C
CP
CA
Cr
I
CV
FC
CC
OS
NO
R
ES
Co

LÁMINA 105 ■ OJO II: RETINA

La **retina** y el **nervio óptico** son proyecciones del prosencéfalo. La cubierta fibrosa del nervio óptico es una extensión de las meninges cerebrales. La retina neural es una estructura multiestratificada compuesta por fotorreceptores (conos y bastones), neuronas (algunas de las cuales están especializadas en las formas de conducción y asociación) y células de sostén (**células de Müller**). Por fuera de la retina neural hay una capa de **epitelio pigmentario de la retina** (**EPR**) cilíndrico simple. Las células de Müller son comparables a la glía del resto del sistema nervioso central. Las prolongaciones de las células de Müller se ramifican por casi todo el espesor de la retina. La membrana limitante interna es la lámina basal de estas células; la membrana limitante externa es, en realidad, una línea formada por los complejos de unión entre las prolongaciones de estas células y las **células fotorreceptoras**.

Las neuronas de la retina están ordenadas secuencialmente en tres capas: 1) una capa profunda de conos y bastones; 2) una capa intermedia de células **bipolares**, **horizontales** y **amacrinas**; y 3) una capa superficial de células **ganglionares**. Los impulsos nerviosos originados en los bastones y los conos son transmitidos a la capa intermedia y, después, a las células ganglionares. Las conexiones sinápticas se producen en la **capas plexiformes externa** (entre los conos y bastones y la capa neuronal intermedia) e **interna** (entre la capa intermedia y las células ganglionares), produciendo la suma y la integración neuronal. Por último, las células ganglionares envían sus axones hacia el cerebro como componentes del nervio óptico.

Disco y nervio óptico, ojo, humano, H&E, 65×.

El sitio donde los axones convergen para formar el nervio óptico se conoce como ***disco óptico*** (*DO*). Se caracteriza por la presencia de una depresión marcada, evidente aquí. En el disco óptico no hay células receptoras, y dado que no es sensible a la estimulación luminosa, a veces se conoce como *punto ciego*.

Las fibras que constituyen el nervio óptico se originan en la retina, para ser más específicos, en la capa de células ganglionares (*véase* más adelante). Atraviesan la esclerótica por varios orificios (*flechas*) para formar el **nervio óptico** (*NO*). La región de la esclerótica con estos orificios se llama ***lámina cribosa*** (*LC*) o placa cribiforme. El nervio óptico contiene la arteria y la vena centrales de la retina (no visibles aquí), que también atraviesan la lámina cribosa. Las ramificaciones de estos vasos sanguíneos (*VS*) irrigan la porción interna de la retina.

Retina, ojo, humano, H&E, 325×.

De acuerdo con las características estructurales que son visibles en los cortes histológicos, la retina se divide en diez capas que se enumeran a continuación, de la más superficial a la más profunda, y están señaladas en la microfotografía:

1. **Epitelio pigmentario de la retina** (*EPR*), la capa más externa de la retina.
2. **Capa de conos y bastones** (*CyB*), la capa fotorreceptora de la retina.
3. **Membrana limitante externa** (*MLE*), una línea formada por los complejos de unión de las células fotorreceptoras.
4. **Capa nuclear externa** (*CNE*), que contiene los núcleos de las células de los conos y los bastones.
5. **Capa plexiforme externa** (*CPE*), que contiene las proyecciones nerviosas y las sinapsis de los conos y los bastones con las células bipolares, amacrinas, interplexiformes y horizontales.
6. **Capa nuclear interna** (*CNI*), que contiene los núcleos de las células bipolares, horizontales, interplexiformes, amacrinas y de Müller.
7. **Capa plexiforme interna** (*CPI*), que contiene las evaginaciones y las sinapsis de las células bipolares, horizontales, interplexiformes, amacrinas y ganglionares.
8. **Capa de células ganglionares** (*CCG*), que tiene los somas celulares y los núcleos de las células ganglionares.
9. **Capa de fibras nerviosas** (*CFN*), que contiene los axones de las células ganglionares.
10. **Membrana limitante interna** (*MLI*), formada por la lámina externa (basal) de las células de Müller.

En esta figura también se muestra la capa más interna de la coroides (*Co*), una membrana acelular llamada *lámina vítrea* (*LV*), también conocida como *membrana de Bruch*. Las microfotografías electrónicas permiten comprobar que corresponde a la membrana basal del epitelio pigmentario. Justo por fuera de la lámina vítrea está la capa de capilares de la coroides (lámina coriocapilar). Estos vasos irrigan la parte externa de la retina.

CCG, capa de células ganglionares
CFN, capa de fibras nerviosas
CNE, capa nuclear externa (los núcleos de los bastones y los conos)
CNI, capa nuclear interna (los núcleos de las células bipolares, horizontales, interplexiformes, amacrinas y de las células de Müller)
Co, coroides
CPE, capa plexiforme externa
CPI, capa plexiforme interna
CyB, capa de las prolongaciones de conos y bastones
DO, disco óptico
EPR, epitelio pigmentario de la retina
LC, lámina cribosa
LV, lámina vítrea
MLE, membrana limitante externa
MLI, membrana limitante interna
NO, nervio óptico
VS, vasos sanguíneos
flechas, aberturas en la esclerótica (lámina cribosa)

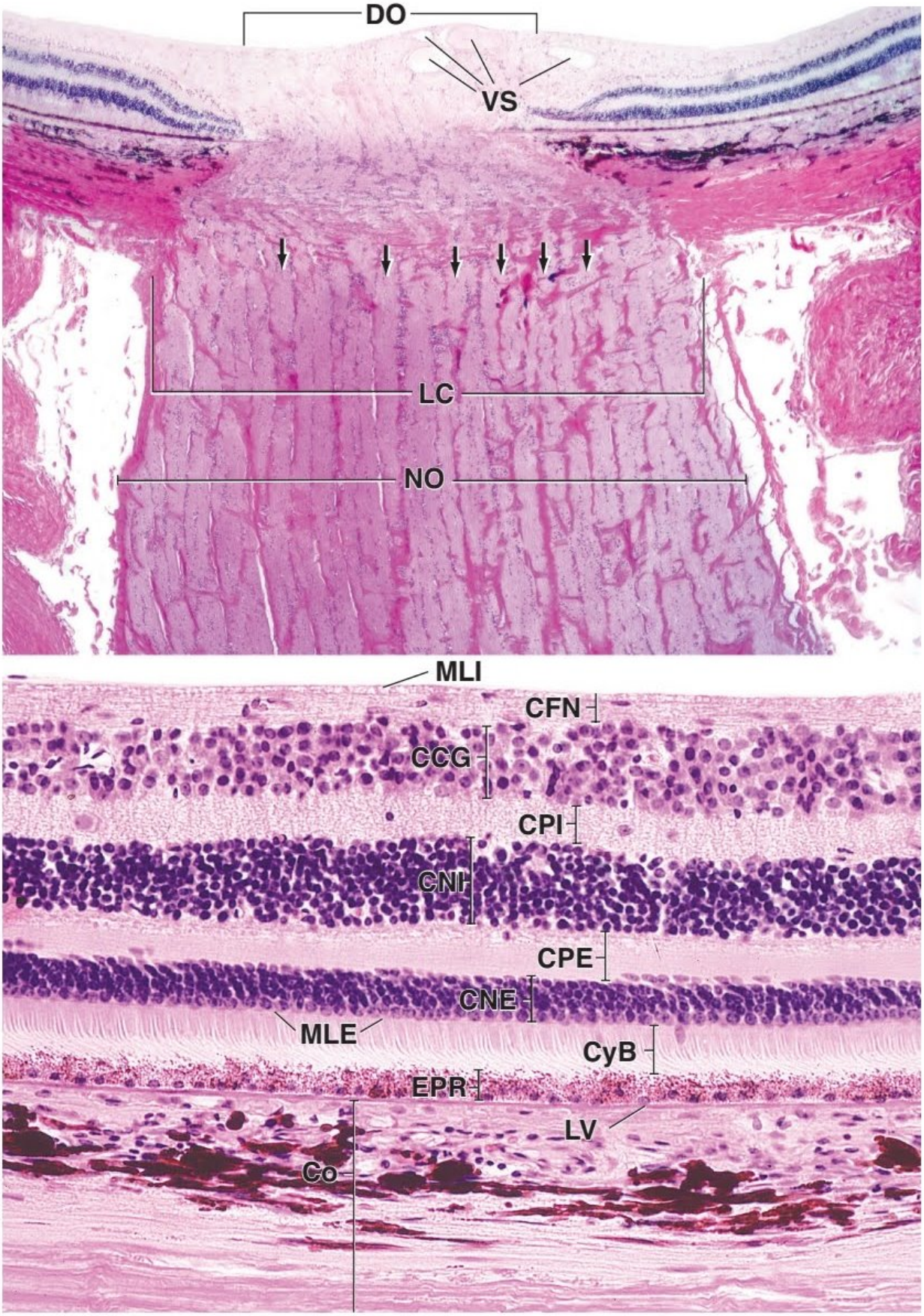
DO
VS
LC
NO
MLI
CFN
CCG
CPI
CNI
CPE
CNE
MLE
CyB
EPR
LV
Co

LÁMINA 106 ■ OJO III: SEGMENTO ANTERIOR

El **segmento anterior** es la parte del globo ocular que está por delante de la ***ora serrata***, la extensión más anterior de la retina neural, e incluye las cámaras **anterior** y **posterior** y las estructuras que las definen. Estas comprenden la córnea y la esclera, el iris, el cristalino, el cuerpo ciliar y las conexiones entre la lámina basal de las prolongaciones ciliares y la cápsula del cristalino (la lámina basal gruesa del epitelio del cristalino) que forman el ligamento suspensorio del cristalino, las **fibras zonulares**. La cámara posterior está limitada hacia atrás por la superficie anterior del cristalino y hacia adelante por la superficie posterior del iris. El cuerpo ciliar forma el límite lateral. El humor acuoso fluye a través de la pupila hacia la cámara anterior, que ocupa el espacio entre la córnea y el iris, y drena en el **conducto de Schlemm**.

Segmento anterior, ojo, humano, H&E, 45×; recuadro 75×.

En la porción del **segmento anterior** del ojo que se muestra en esta figura aparece parte de la córnea (*C*), la esclerótica (*ES*), el iris (*I*), el cuerpo ciliar (*CC*), la cámara anterior (*CA*), la cámara posterior (*CP*), el cristalino (*Cr*) y las fibras zonulares (*FZ*).

Aquí se ve muy bien la relación entre la córnea y la esclerótica. La unión entre ambas (*flechas*) se caracteriza por un cambio en la tinción que determina que la sustancia de la córnea parezca más clara que la de la esclerótica. El **epitelio corneal** (*EpC*) continúa con el **epitelio conjuntival** (*EpCj*) que cubre la esclera. Obsérvese que el epitelio aumenta de espesor de forma considerable a la altura del limbo, o unión esclerocorneal, y se asemeja al de la mucosa bucal. El epitelio conjuntival está separado del componente fibroso denso de la esclerótica por un tejido conjuntivo vascular laxo. Juntos, el tejido conjuntivo y el epitelio constituyen la conjuntiva (*Cj*). La unión tejido conjuntivo-epitelial de la conjuntiva es irregular; en cambio, la superficie basal del epitelio corneal tiene un contorno regular.

Por fuera de la unión entre la córnea y la esclerótica está el **conducto de Schlemm** (*CS*; *véase también* la siguiente figura). Este conducto describe un trayecto circular alrededor del perímetro de la córnea. Se comunica con la cámara anterior a través de una red trabecular de tejido laxo: los espacios de Fontana. El conducto de Schlemm también se comunica con las venas epiesclerales. Por medio de sus comunicaciones, este conducto proporciona una vía para que el líquido en las cámaras anterior y posterior llegue al torrente sanguíneo.

El *recuadro* muestra el extremo del iris. Obsérvese la pigmentación intensa en la superficie posterior del iris, que está cubierta por el mismo epitelio estratificado que el cuerpo ciliar y las prolongaciones ciliares. En el epitelio ciliar, la capa externa está pigmentada y la capa interna no lo está. En el iris, las dos capas epiteliales (*EpI*) tienen una gran cantidad de pigmento. Bajo el epitelio se ve una parte del músculo (*M*) constrictor del iris.

Segmento anterior, ojo, humano, H&E, 90×; recuadro 350×.

Justo por dentro del borde anterior de la esclerótica (*ES*) está el **cuerpo ciliar** (*CC*). El **iris** (*I*) surge del borde anterior del cuerpo ciliar. En su superficie interna aparecen elevaciones con forma de crestas de disposición radial, las **prolongaciones ciliares** (*PC*), en las cuales se fijan las fibras zonulares (*FZ*). De afuera hacia adentro, los componentes del cuerpo ciliar son el músculo ciliar (*MC*), la capa de tejido conjuntivo (vascular; *CV*), que contiene pequeñas arterias (*A, recuadro*) y venas (*V, recuadro*) que representan el recubrimiento coroideo en el cuerpo ciliar, la lámina vítrea (*LV, recuadro*) y el epitelio ciliar (*EpCi, recuadro*). El epitelio ciliar se compone de dos capas (*recuadro*): la capa pigmentaria (*CPi*) y la capa no pigmentaria (*CnPi*). La lámina vítrea es una continuación de la misma capa de la coroides; es la membrana basal de las células epiteliales ciliares pigmentarias.

El **músculo ciliar** está organizado en tres patrones. La capa externa está justo por debajo de la esclerótica y contiene las fibras de Brücke en una disposición meridional. La fibra más externa se continúa hacia atrás dentro de la coroides y se conoce como *músculo tensor de la coroides*. La capa intermedia es el grupo radial. Se irradia desde el limbo esclerocorneal hacia el cuerpo ciliar. La capa más interna de células musculares tiene una disposición circular. Estas se ven en el corte transversal. La arteria (*AC*; apenas distinguible) y la vena (*VC*) circulares del iris, que también aparecen seccionadas de forma transversal, están justo delante del grupo circular de las células musculares.

A, arteria
AC, arteria circular
C, córnea
CA, cámara anterior
CC, cuerpo ciliar
Cj, conjuntiva
CnPi, capa no pigmentaria del epitelio ciliar
CP, cámara posterior
CPi, capa pigmentaria del epitelio ciliar
Cr, cristalino
CS, conducto de Schlemm
CV, capa vascular (del cuerpo ciliar)
EpC, epitelio corneal
EpCi, epitelio ciliar
EpCj, epitelio conjuntival
EpI, epitelio del iris
ES, esclerótica
FZ, fibras zonulares
I, iris
LV, lámina vítrea
M, músculo constrictor del iris
MC, musculo ciliar
PC, procesos ciliares
V, vena
VC, vena circular
flechas, unión entre la córnea y la esclerótica

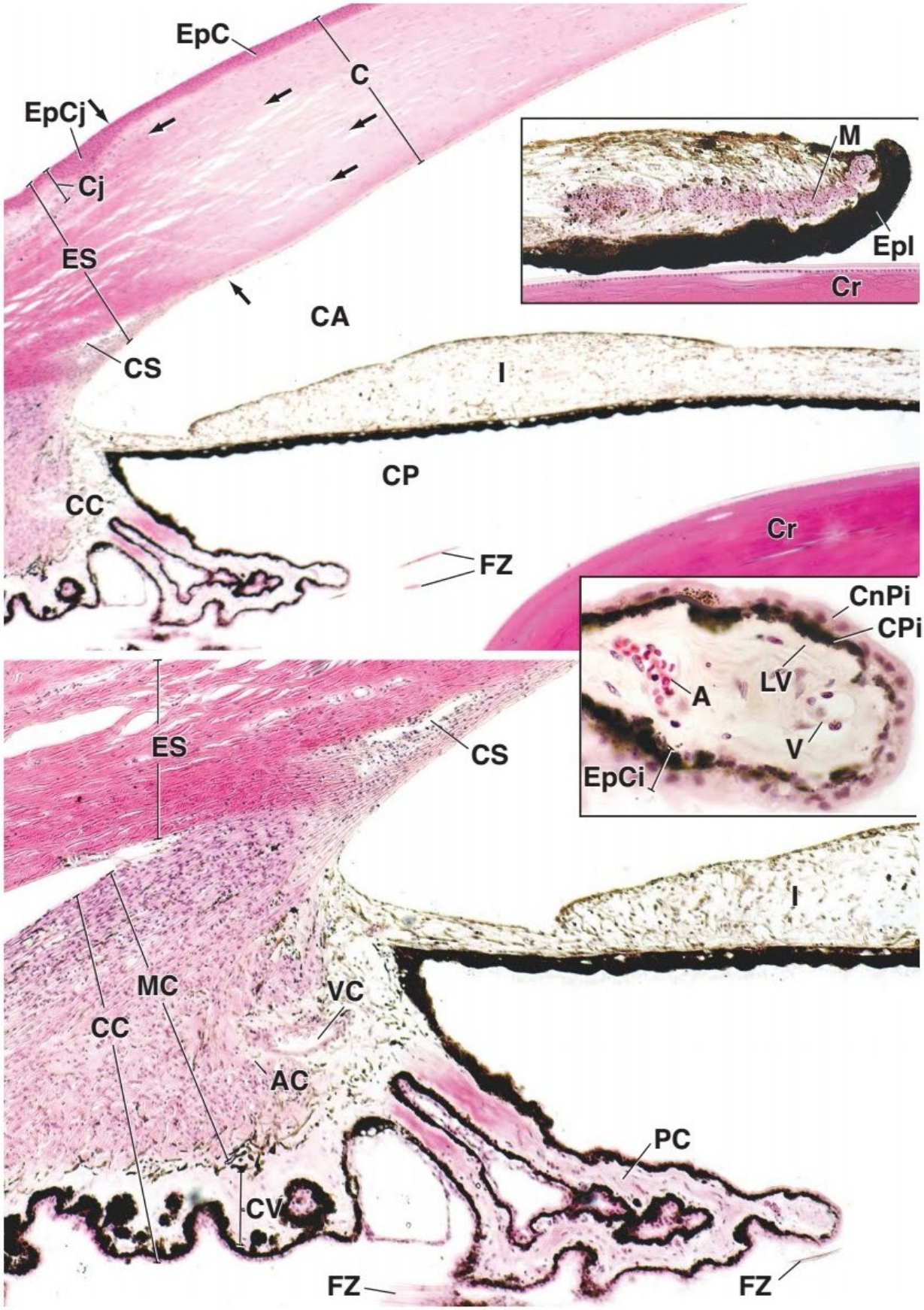
EpC
C
EpCj
Cj
ES
CA
CS
M
Epl
Cr
I
CP
CC
Cr
FZ
CnPi
CPi
A
LV
V
EpCi
ES
CS
I
MC
VC
CC
AC
PC
CV
FZ
FZ

LÁMINA 107 ■ OJO IV: ESCLERÓTICA, CÓRNEA Y CRISTALINO

La **córnea** transparente es el principal elemento dióptrico (refractario) del ojo y está cubierto por un epitelio plano estratificado sin estrato córneo. Su estroma está formado por laminillas alternadas de fibrillas de colágeno y fibroblastos (**queratocitos**). Las fibrillas en cada lámina tienen un diámetro y un espaciado muy uniformes; las fibrillas de las láminas contiguas están orientadas entre sí de manera más o menos perpendicular. Esta disposición ortogonal de fibrillas muy regulares es responsable de la transparencia de la córnea. La superficie posterior está cubierta por una capa simple de células epiteliales cúbicas bajas, el **endotelio corneal**, que se apoya sobre una lámina basal gruesa conocida como ***membrana de Descemet***. Casi todos los intercambios metabólicos de la córnea avascular se producen a través del endotelio. La lesión de esta capa produce edema de córnea que puede llevar a la pérdida temporal o permanente de la transparencia.

El **cristalino** es una estructura epitelial biconvexa, avascular y transparente que se encuentra suspendida por las fibras zonulares. La tracción de estas fibras mantiene el cristalino aplanado; la reducción de la tensión permite que se abombe o **acomode** para refractar los rayos luminosos originados cerca del ojo para que se enfoquen en la retina.

Limbo esclerocorneal, ojo, humano, H&E, 130×.

En esta microfotografía con poco aumento se muestra el espesor total de la esclerótica justo al lado del **limbo** o **unión esclerocorneal**. A la *izquierda* de la *flecha* está la esclerótica; a la *derecha*, hay una pequeña cantidad de tejido corneal. El **epitelio conjuntival** (*EpCj*) es de espesor irregular y está apoyado sobre un tejido conjuntivo laxo muy vascularizado. En conjunto, este epitelio y su tejido conjuntivo subyacente forman la **conjuntiva** (*Cj*). El aspecto blanquecino opaco de la esclerótica se debe a la disposición densa irregular de las fibras de colágeno que forman el estroma (*ES*). El **conducto de Schlemm** (*CS*) y los pequeños vasos sanguíneos (*VS*) se ven a la *izquierda*, cerca de la superficie interna de la esclerótica y del borde con la cámara anterior (*CA*) del ojo.

Limbo esclerocorneal y conducto de Schlemm, ojo, humano, H&E, 360×.

La figura *superior* es una microfotografía con mayor aumento que muestra la transición entre el epitelio corneal (*EpC*) y el epitelio conjuntival (*EpCj*) irregular y más grueso que cubre la esclerótica. Obsérvese que la membrana de Bowman (*MB*), situada bajo el epitelio corneal, es apenas perceptible, pero desaparece por completo bajo el epitelio conjuntival. En la figura de abajo se muestra el conducto de Schlemm (*CS*) con mayor aumento que en la *figura de arriba a la izquierda*. El espacio aquí visible no es un artificio porque hay células endoteliales (*En*) que lo revisten y miran a la luz.



Córnea, ojo, humano, H&E, 175×.

En esta microfotografía con poco aumento se muestra el espesor de la **córnea** (*C*) y se puede comparar con la esclerótica mostrada en la figura de la *izquierda*. El **epitelio corneal** (*EpC*) presenta un espesor uniforme y el estroma (*ES*) subyacente tiene un aspecto más homogéneo que el estroma de la esclerótica (los espacios blancos que se ven aquí y en la figura de la *izquierda* son artificios). Entre las laminillas están los núcleos (*N*) de los queratocitos del estroma. El epitelio corneal se localiza sobre una membrana basal anterior gruesa, llamada ***membrana de Bowman*** (*MB*). La superficie posterior de la córnea frente a la cámara anterior (*CA*) está cubierta por un epitelio plano simple, llamado ***endotelio corneal*** (*EnC*); la membrana basal posterior gruesa se conoce como ***membrana de Descemet*** (*MD*).

Epitelio y endotelio corneal, ojo, humano, H&E, 360×.

En la microfotografía superior se muestra con mayor aumento el **epitelio corneal** (*EpC*) con sus células superficiales planas, la **membrana de Bowman** (*MB*), homogénea y muy gruesa, y el estroma (*ES*) subyacente. Obsérvese que el tejido del estroma tiene un aspecto homogéneo, un reflejo de la gran densidad de agrupación de sus fibrillas de colágeno. Los núcleos aplanados pertenecen a los queratocitos. La microfotografía inferior muestra la superficie posterior de la córnea. Nótense la **membrana de Descemet** (*MD*), gruesa y homogénea, y el **endotelio corneal** (*EnC*) subyacente.

Cristalino, ojo, humano, H&E, 360×.

En esta microfotografía se muestra una sección del cristalino cerca de su ecuador. El cristalino se compone enteramente de células epiteliales rodeadas por la **cápsula del cristalino** (*CCr*) de apariencia homogénea a la que se adhieren las fibras zonulares. La cápsula es la lámina basal muy gruesa de las células epiteliales. En la superficie anterior del cristalino el epitelio es simple, pero en los bordes laterales las células están muy alargadas y forman capas que se extienden hacia el centro del cristalino. Estas columnas alargadas de citoplasma epitelial se conocen como ***fibras del cristalino*** (*FCr*). Las células nuevas se producen en los bordes del cristalino y desplazan las células viejas hacia el centro. Por último, las células más viejas pierden su núcleo, como es evidente en la porción más profunda de la córnea en esta microfotografía.

C, córnea
CA, cámara anterior
CCr, cápsula del cristalino
Cj, conjuntiva
CS, conducto de Schlemm
En, células endoteliales
EnC, endotelio corneal
EpC, epitelio corneal
EpCj, epitelio conjuntival
ES, estroma
FCr, fibras del cristalino
MB, membrana de Bowman
MD, membrana de Descemet
N, núcleo
VS, vasos sanguíneos

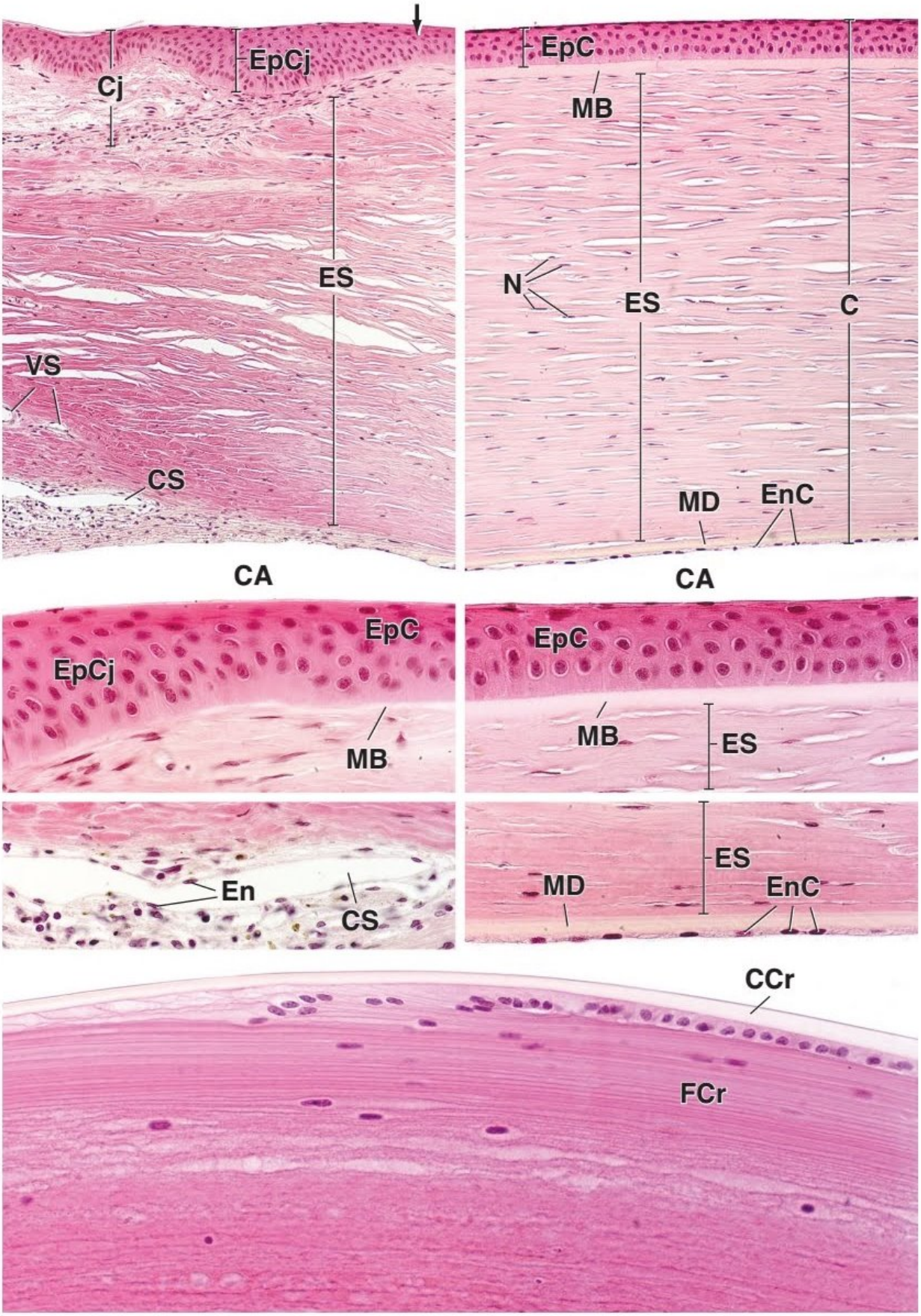
Cj
EpCj
ES
VS
CS
CA
EpC
MB
N
ES
C
MD
EnC
CA
EpCj
EpC
MB
EpC
MB
ES
En
CS
ES
MD
EnC
CCr
FCr

25 OÍDO

FUNDAMENTOS DEL OÍDO / 982
OÍDO EXTERNO / 982
OÍDO MEDIO / 983
OÍDO INTERNO / 987
Estructuras del laberinto óseo / 987
Estructuras del laberinto membranoso / 989
Percepción del sonido / 997
Inervación del oído interno / 998
Vasos sanguíneos del laberinto membranoso / 1001
Cuadro 25-1 Correlación clínica: otoesclerosis / 988
Cuadro 25-2 Correlación clínica: hipoacusia (disfunción vestibular) / 996
Cuadro 25-3 Correlación clínica: vértigo / 1001
HISTOLOGÍA 101 / 1002

■ FUNDAMENTOS DEL OÍDO

El ***oído*** es un órgano sensorial compuesto por tres cámaras, que funciona como un **sistema auditivo** para la percepción del sonido y como un **sistema vestibular** para el mantenimiento del equilibrio. Cada una de sus tres partes (el **oído externo**, el **oído medio** y el **oído interno**) es un componente indispensable de los aparatos auditivo y vestibular (fig. 25-1). El oído externo y el oído medio reciben y transmiten la energía sonora hacia el oído interno, donde los receptores auditivos la transforman en impulsos eléctricos. Los receptores sensoriales del sistema vestibular responden a la gravedad y el movimiento de la cabeza. Son los encargados del sentido del equilibrio y contribuyen a coordinar los movimientos de la cabeza y de los ojos.

El oído se desarrolla a partir del ectodermo de superficie y de componentes de los arcos faríngeos primero y segundo.

El oído interno es la primera de las tres divisiones del oído que comienza a desarrollarse. Al final de la tercera semana, un engrosamiento de **ectodermo de superficie**, que aparece a cada lado del mielencéfalo, se convierte en la **placoda ótica**. A principios de la cuarta semana, la placoda ótica se invagina y luego se encoge formando la **vesícula ótica** (**otocisto**), la cual se profundiza de la superficie del ectodermo hacia el mesénquima subyacente (fig. 25-2). La vesícula ótica sirve como primordio para el desarrollo de los epitelios que recubren el laberinto membranoso del oído interno. Más tarde, el desarrollo del primer arco faríngeo y parte del segundo proporciona estructuras que aumentan la audición. El componente endodérmico de la **primera bolsa** da origen al **receso tubotimpánico**, que finalmente forma la **trompa auditiva** (**de Eustaquio**) y el **oído medio** y su revestimiento epitelial. La invaginación ectodérmica correspondiente del **primer surco faríngeo** origina el **conducto auditivo externo** y su revestimiento epitelial (*véase* fig. 25-2). La parte del tejido conjuntivo de los arcos faríngeos produce los huesecillos. El **martillo** y el **yunque** se desarrollan a partir del primer arco faríngeo, mientras que el **estribo** deriva del segundo. Los epitelios sensoriales del laberinto membranoso, que se originan a partir de la vesícula ótica, se conectan con el nervio craneal (NC) VIII, el cual es una proyección del sistema nervioso central. La oreja o pabellón auricular del oído externo se origina a partir de seis **eminencias auriculares** localizadas en los extremos dorsales de los arcos faríngeos primero y segundo, que rodean a la primera hendidura faríngea. Las estructuras cartilaginosas, óseas y musculares del oído derivan del mesénquima que rodea a esos epitelios iniciales.

■ OÍDO EXTERNO

La oreja o pabellón auricular es el componente externo del oído que recoge y amplifica el sonido.

La **oreja** o **pabellón auricular** es el apéndice ovalado que se proyecta desde la superficie lateral de la cabeza. Su forma característica está determinada por una estructura de sostén interna de cartílago elástico. La oreja está cubierta por una piel fina con folículos pilosos y glándulas sudoríparas y sebáceas. En los humanos, la oreja se considera una estructura casi vestigial, comparada con el desarrollo y la función que tiene en otros animales. Sin embargo, es un componente primordial para la localización y amplificación del sonido.

El conducto auditivo externo conduce el sonido hacia la membrana timpánica.

El **conducto** (**meato**) **auditivo externo** es un espacio tubular lleno de aire que sigue un trayecto con forma de "S" de unos 25 mm y termina en la **membrana timpánica** (**tímpano**). La pared del conducto se continúa externamente con el pabellón auricular. El tercio externo del conducto tiene una pared cartilaginosa que se continúa

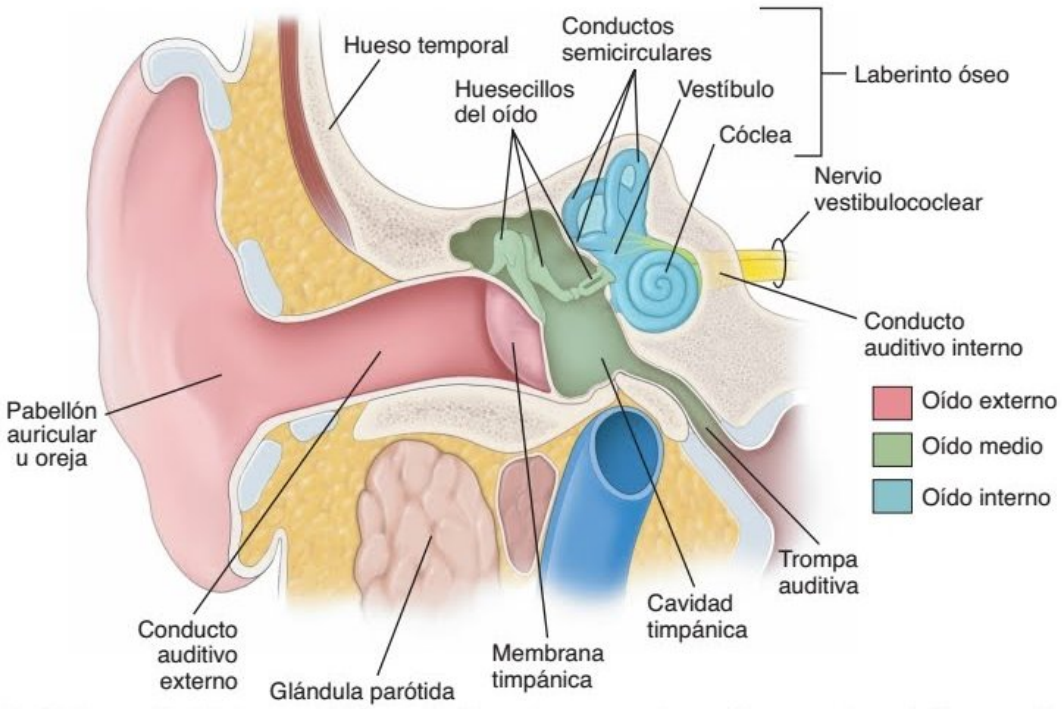

FIGURA 25-1. Divisiones del oído. Las tres divisiones del oído están representadas por diferentes colores: el oído externo (pabellón auricular y conducto auditivo externo; *rosado*), el oído medio (cavidad timpánica, huesecillos del oído, membrana timpánica y trompa auditiva; *verde*) y el oído interno con sus laberintos óseo (conductos semicirculares, vestíbulo y cóclea; *azul*) y membranoso (no visible).

con el cartílago elástico de la oreja. Los dos tercios internos del conducto se encuentran dentro del hueso temporal. Ambas partes del conducto están revestidas por piel, que también se continúa con la de la oreja.

La piel de la porción lateral (externa) del conducto contiene folículos pilosos, glándulas sebáceas y **glándulas ceruminosas**; sin embargo, carece de glándulas sudoríparas ecrinas. Las glándulas ceruminosas tubulares y enrolladas se parecen bastante a las glándulas apocrinas de la región axilar. Su secreción se mezcla con la de las glándulas sebáceas y con células descamadas con las que forma el ***cerumen*** o ***cerilla del oído***. Como el conducto auditivo externo es la única bolsa ciega de la piel en todo el cuerpo, el cerumen proporciona el medio para evacuar la descamación de células del estrato córneo, lo cual evita su acumulación en el conducto. El **cerumen** lubrica la piel y recubre los pelos del conducto para impedir la entrada de partículas extrañas en el oído. También proporciona protección antimicrobiana contra bacterias, hongos e insectos. La acumulación excesiva de cerumen (**tapón de cerumen**) puede ocluir el conducto y causar **hipoacusia de conducción**. La porción medial (interna) del conducto que se encuentra dentro del hueso temporal tiene una piel más fina con pocos pelos y glándulas.

■ OÍDO MEDIO

El oído medio es un espacio lleno de aire que contiene tres huesos pequeños: los huesecillos del oído.

El **oído medio** se encuentra en un espacio lleno de aire llamado ***cavidad timpánica*** dentro del hueso temporal (fig. 25-3). Contiene tres huesos pequeños (**huesecillos del oído**) que están conectados por medio de dos articulaciones móviles. El oído medio también contiene la **trompa auditiva** (**de Eustaquio**), que desemboca en la nasofaringe, además de músculos que fijan los huesecillos.

La cavidad timpánica tiene un piso, un techo y cuatro paredes (anterior, posterior, lateral y medial). La cavidad timpánica contiene un orificio para la trompa auditiva y su cara anterior es una capa ósea delgada que la separa de la arteria carótida interna. La pared posterior de la cavidad timpánica está formada por el hueso esponjoso de la **apófisis** (**proceso**) **mastoides**, que contiene el **antro mastoideo** y otros espacios aéreos más pequeños, llamados ***celdillas mastoideas neumáticas***. El oído medio está delimitado lateralmente por la **membrana timpánica**, mientras que el límite medial está formado por la pared ósea del oído interno. El suelo y el techo de la cavidad timpánica están formados por una capa ósea delgada que los separa de la vena yugular interna y la fosa craneal media, respectivamente.

El oído medio es un transformador de energía mecánica. Su función principal es convertir las ondas sonoras (vibraciones del aire), que llegan desde el conducto auditivo externo, en vibraciones mecánicas, que son transmitidas al oído interno. Dos orificios en la pared media del oído medio, la **ventana oval** (**vestibular**) y la **ventana redonda** (**coclear**), son componentes indispensables en este proceso de conversión.

La membrana timpánica separa el conducto auditivo externo y el oído medio.

La **membrana timpánica**, de aproximadamente 1 cm de diámetro, tiene la forma de un cono irregular cuyo vértice coincide con el **ombligo**, que corresponde al extremo del manubrio del martillo. En el extremo del conducto auditivo externo, el tímpano se encuentra inclinado hacia adelante y hacia abajo. Por ello, la orientación del tímpano se ha comparado con la posición de una antena satelital orientada para recibir las señales que vienen desde el suelo, delante del cuerpo y en el costado de la cabeza. En la exploración otoscópica

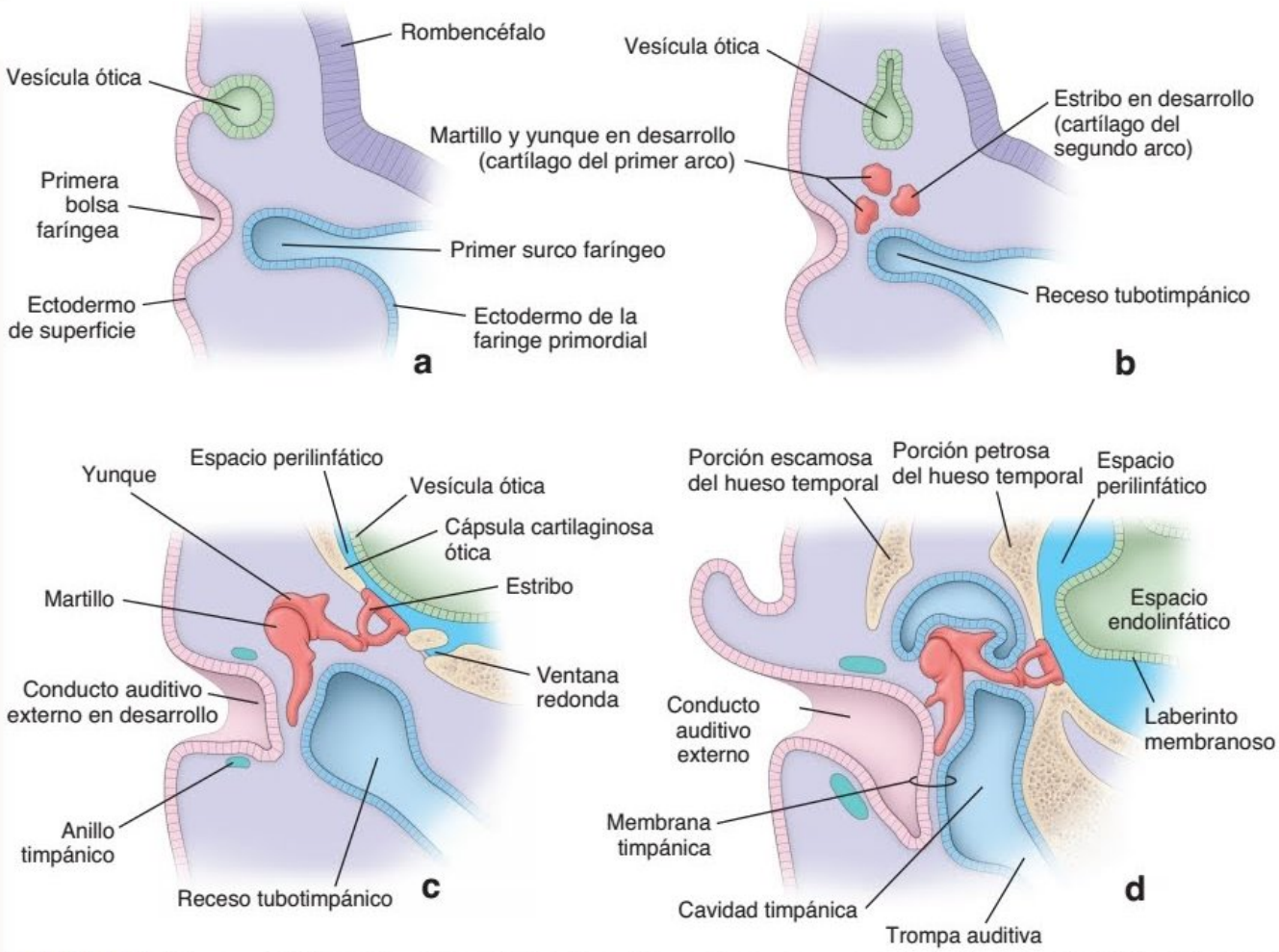

FIGURA 25-2. Diagrama del desarrollo embrionario del oído. a. En este diagrama se muestra la relación de la vesícula ótica, derivada del ectodermo de superficie, con el primer arco faríngeo durante la cuarta semana de desarrollo embrionario. **b.** La vesícula ótica se adentra en el tejido mesenquimatoso y se convierte en el laberinto membranoso. Obsérvese el desarrollo del receso tubotimpánico cubierto por el endodermo, que después se convertirá en la cavidad del oído medio y la trompa auditiva. Además, la acumulación de mesénquima del primer y segundo arcos faríngeos origina los huesecillos del oído. **c.** En esta etapa evolutiva ulterior del desarrollo, el primer surco faríngeo crece hacia el receso tubotimpánico en desarrollo. Los huesecillos del oído se encuentran dentro de la cavidad timpánica. **d.** En esta etapa avanzada del desarrollo se observa cómo la membrana timpánica se forma a partir de las tres capas germinativas: el ectodermo de superficie, el mesodermo y el endodermo. Obsérvese que la pared de la vesícula ótica forma el laberinto membranoso.

de un oído normal, el tímpano tiene un color gris claro, es semitransparente y presenta una concavidad visible hacia el conducto auditivo externo. Debido a su concavidad, la luz del otoscopio se refleja en el tímpano como un **cono de luz** triangular (reflejo lumínico) que se irradia desde el ombligo hacia adelante y hacia abajo (fig. 25-4). El martillo es uno de los tres huesecillos que se encuentran en el oído medio y es el único que está fijado al tímpano (*véase* fig. 25-1).

La **membrana timpánica** forma el límite medial (interno) del conducto auditivo externo y la pared lateral (externa) del oído medio (fig. 25-5). De afuera hacia adentro, las tres capas de la membrana timpánica son las siguientes:

- Piel del conducto auditivo externo
- Centro de tejido conjuntivo con fibras de colágeno con disposición radial y circular
- Mucosa del oído medio

La parte inferior y más grande del tímpano (**porción tensa** o ***pars tensa***) está muy tensa y tiene un centro grueso con fibras de colágeno radiales y circulares, lo que le confiere a la membrana su forma y su aspecto liso. La porción superior y más pequeña del tímpano, que se encuentra por encima de la apófisis lateral del martillo, es laxa (**porción flácida** o ***pars flaccida***) y no tiene una capa fibrosa media importante (*véase* fig. 25-4). Las ondas sonoras hacen **vibrar la membrana timpánica** y estas vibraciones se transmiten a través de la cadena de huesecillos que conectan el oído externo con el oído interno. La **perforación** de la membrana timpánica puede provocar **alteraciones auditivas** transitorias o permanentes.

Los huesecillos del oído conectan la membrana timpánica con la ventana oval.

Los **tres huesecillos del oído** (el martillo, el yunque y el estribo) forman una cadena que atraviesa la cavidad del oído medio y conecta la membrana timpánica con la ventana oval (fig. 25-6). Estos huesos funcionan como un sistema de palancas que aumenta la fuerza transmitida desde la membrana timpánica hacia el estribo al disminuir la proporción de sus amplitudes de oscilación. Los huesecillos contribuyen a convertir las ondas sonoras en vibraciones

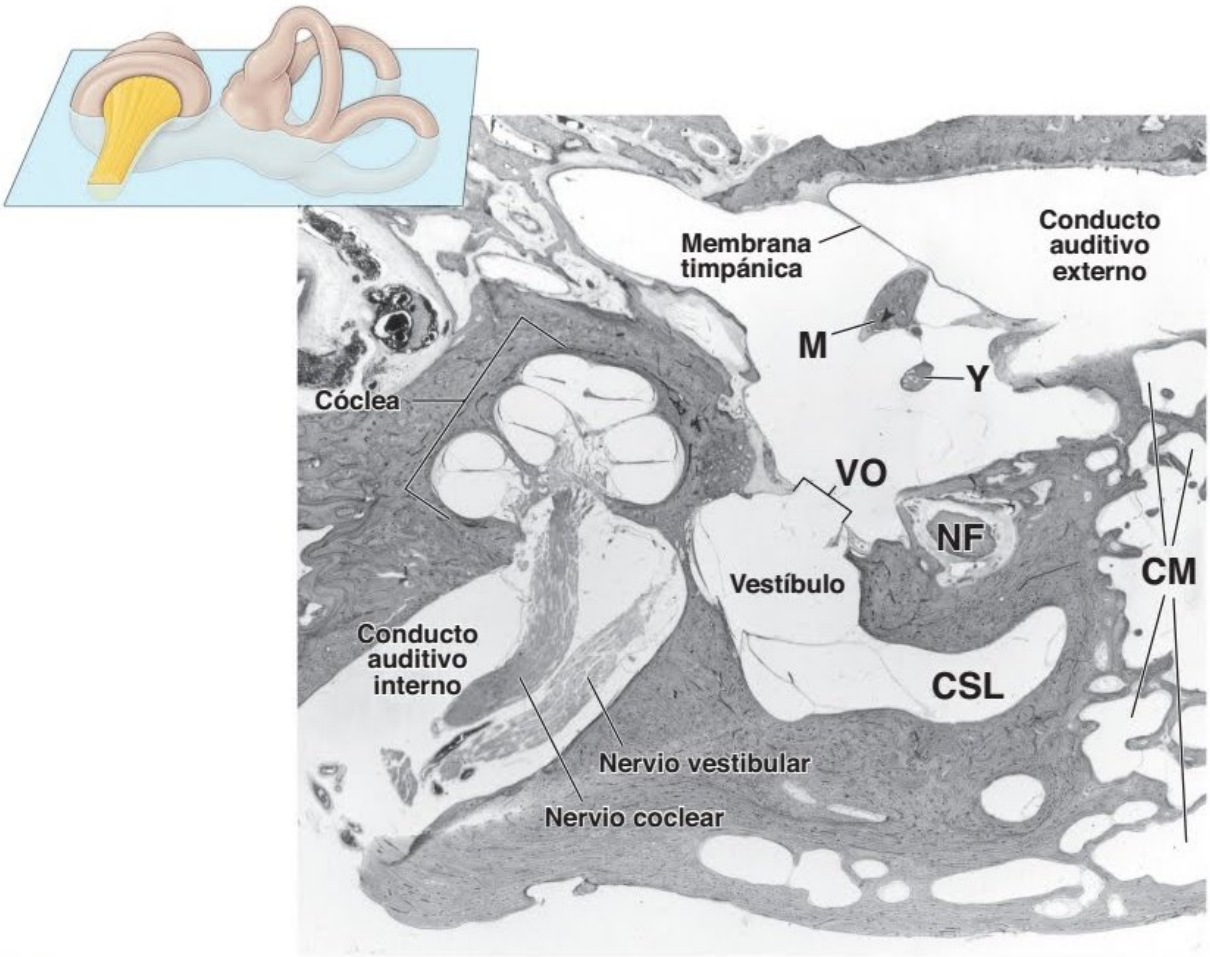

FIGURA 25-3. Corte horizontal a través de un hueso temporal humano. Aquí se muestran las relaciones entre las tres divisiones del oído dentro de la porción petrosa del hueso temporal. Obsérvese el diagrama de orientación que muestra el plano de corte a través del laberinto óseo. La *membrana timpánica* separa el *conducto auditivo externo* de la cavidad timpánica. Dentro de la cavidad timpánica se observan cortes del martillo (*M*) y el yunque (*Y*). La pared posterior de la cavidad timpánica se asocia con las celdillas mastoideas neumáticas (*CM*). La pared lateral de la cavidad está formada principalmente por la membrana timpánica. La abertura del oído interno, llamada *ventana oval* (*VO*), se puede apreciar en la pared medial de la cavidad (el estribo se ha retirado). Cerca de la ventana oval se puede ver el nervio facial (*NF*). Se observan la *cóclea,* el vestíbulo y una porción del conducto semicircular lateral (*CSL*) del laberinto óseo. También se identifican los *nervios cocleares* y *vestibulares,* que son las divisiones del nervio craneal VIII dentro del *conducto auditivo interno*. El *diagrama* arriba y a la izquierda de la microfotografía muestra el plano de corte a través del laberinto óseo. 65×.

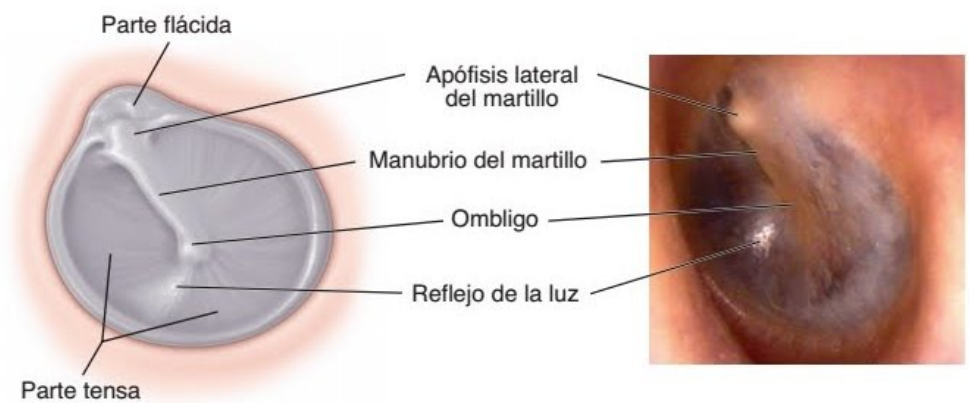

FIGURA 25-4. Membrana timpánica en el examen otoscópico del oído externo. En el diagrama y la fotografía se muestra la membrana timpánica izquierda vista con el otoscopio en el examen del conducto auditivo externo. Las características de la membrana timpánica incluyen el manubrio del martillo con su fijación visible a la porción tensa de la membrana, el ombligo a la altura del extremo del manubrio y la apófisis lateral del martillo que sobresale. Por encima de la apófisis lateral del martillo se encuentra una pequeña porción flácida de la membrana timpánica. Nótese el cono de luz (reflejo luminoso) que generalmente se observa extendiéndose en sentido anteroinferior desde el ombligo de la membrana timpánica (cortesía del Dr. Eric J. Moore).

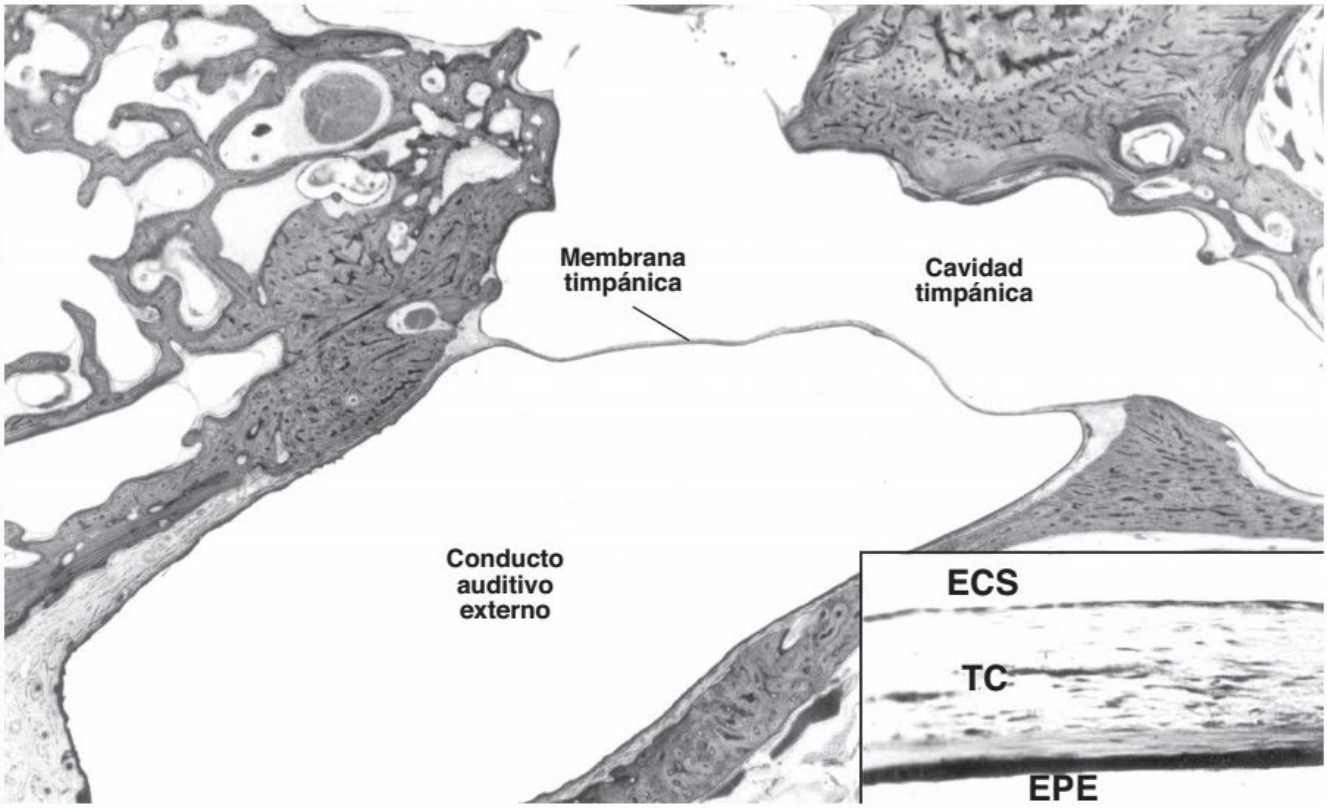

FIGURA 25-5. Corte transversal de una membrana timpánica humana. En esta microfotografía se muestran la *membrana timpánica*, el *conducto auditivo externo* y la *cavidad timpánica*. 9×. **Recuadro.** Membrana timpánica vista con mayor aumento. El epitelio que cubre la superficie externa de la membrana es plano estratificado (*EPE*), mientras que el de la superficie interna es simple y está formado por células cúbicas bajas (epitelio cúbico símple, *ECS*). Entre ambas capas epiteliales hay una capa intermedia de tejido conjuntivo (*TC*). 190×.

mecánicas (hidráulicas) en las cavidades tisulares llenas de líquido. Diversas articulaciones sinoviales móviles conectan los huesecillos, que reciben sus nombres según su forma aproximada:

- El **martillo**, que está fijo a la membrana timpánica y se articula con el yunque.
- El **yunque**, que es el más grande de los huesecillos y comunica el martillo con el estribo.
- El **estribo**, cuya base encaja en la ventana oval y actúa como un pequeño pistón sobre el líquido coclear.

Las enfermedades que afectan el conducto auditivo externo, la membrana timpánica o los huesecillos son la causa de la **hipoacusia de conducción** (*véanse* cuadro 25-1, p. 988, y cuadro 25-2, p. 996).

Dos músculos se insertan en los huesecillos y afectan su movimiento.

El **músculo tensor del tímpano** se encuentra en un conducto óseo encima de la trompa auditiva y su tendón se inserta en el martillo. La contracción de este músculo aumenta la tensión de la membrana timpánica. El **músculo estapedio** surge de una eminencia ósea en la pared posterior del oído medio; su tendón se inserta en el estribo. La contracción del músculo estapedio amortigua el movimiento del estribo a la altura de la ventana oval. El estapedio tiene apenas unos pocos milímetros de longitud y es el músculo esquelético más pequeño.

Los dos músculos del oído medio participan en un reflejo protector llamado ***reflejo de atenuación***. La contracción de los músculos vuelve más rígida la cadena de huesecillos y así reduce la transmisión de las vibraciones hacia el oído interno. Este reflejo protege el oído interno de los efectos perjudiciales de los sonidos demasiado fuertes.

La trompa auditiva permite la comunicación del oído medio con la nasofaringe.

La **trompa auditiva** (**de Eustaquio**) es un conducto estrecho y aplanado de unos 3.5 cm de longitud. El epitelio que la cubre es cilíndrico seudoestratificado ciliado con una quinta parte de células caliciformes. Permite la entrada de aire en el oído medio, igualando su presión con la presión atmosférica. Las paredes de la trompa auditiva en general están cerradas, pero se separan durante el bostezo y la deglución. Las infecciones se suelen extender desde la faringe hacia el oído medio a través de la trompa auditiva (lo que provoca una **otitis media**). A la altura del orificio faríngeo de la trompa auditiva suele hallarse la **amígdala tubárica**, un pequeño cúmulo de tejido linfático.

Las celdillas mastoideas neumáticas se extienden desde el oído medio hasta el hueso temporal.

Un sistema de **celdillas aéreas** se proyecta dentro de la porción mastoidea del hueso temporal desde el oído medio. El revestimiento epitelial de estas celdillas es continuo con el de la cavidad timpánica y se encuentra apoyado sobre el periostio. Esta continuidad permite que las infecciones del oído medio se diseminen a través de las **celdas aéreas mastoideas** y causen **mastoiditis**. Antes del advenimiento de los antibióticos, los episodios reiterados de otitis media y mastoiditis solían conducir a la sordera.

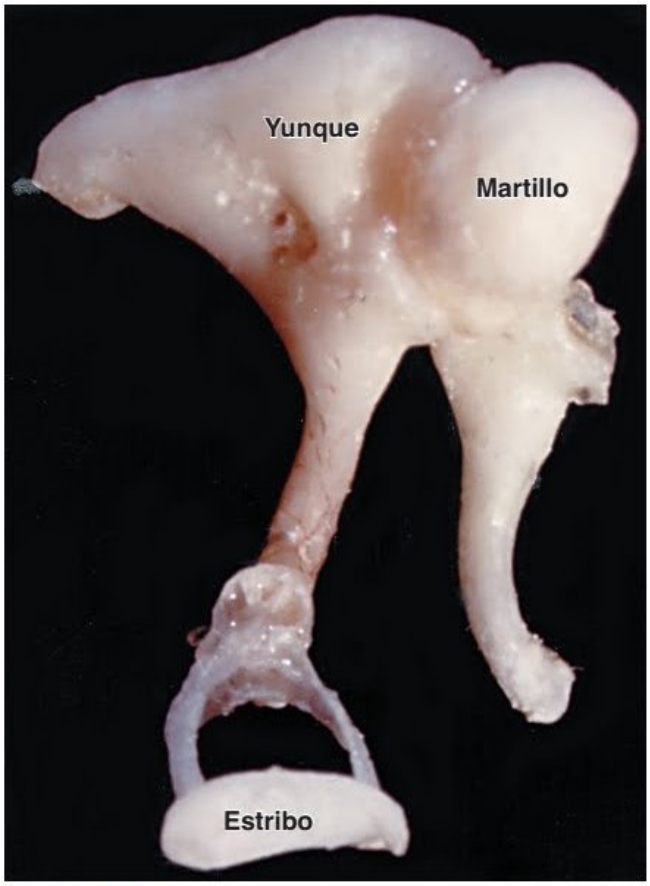

FIGURA 25-6. Fotografía de los tres huesecillos del oído humano articulados. Los tres huesecillos son el martillo, el yunque y el estribo. 30×.

■ OÍDO INTERNO

El oído interno está compuesto por dos compartimentos laberínticos, uno contenido dentro del otro.

El **laberinto óseo** es un sistema complejo de cavidades y conductos interconectados en la porción petrosa del hueso temporal. El **laberinto membranoso** se encuentra dentro del laberinto óseo y está compuesto por un sistema complejo de sacos y túbulos pequeños, que a su vez forman un espacio continuo limitado por una pared de epitelio y tejido conjuntivo.

En el oído interno se localizan tres espacios llenos de líquido:

- El **espacio endolinfático**, que está contenido dentro del laberinto membranoso. La **endolinfa** del laberinto membranoso tiene una composición semejante a la del **líquido intracelular** (con una concentración alta de K^+ y baja de Na^+). La endolinfa se produce en la estría vascular, un área especializada del conducto coclear (*véase* p. 996). Esta drena a través del conducto endolinfático al saco endolinfático, que termina en el espacio epidural de la fosa craneal posterior.
- El **espacio perilinfático**, que se encuentra entre la pared del laberinto óseo y la pared del laberinto membranoso. La **perilinfa** es similar en composición al **líquido extracelular** y el **líquido cefalorraquídeo** (tiene una concentración baja de K^+ y alta de Na^+). La perilinfa se produce como un ultrafiltrado en la microvasculatura perióstica dentro del laberinto óseo. Esta drena a través de un canal estrecho dentro del hueso temporal, denominado *acueducto coclear*, directamente en el líquido cefalorraquídeo contenido dentro del espacio subaracnoideo de la cavidad craneal.
- El **espacio cortilinfático**, que se encuentra dentro de los túneles del órgano de Corti de la cóclea. Este es un espacio intercelular verdadero. Las células que rodean el espacio se asemejan a un epitelio absorbente. El espacio cortilinfático se llena con **cortilinfa**, que tiene una composición similar a la del **líquido extracelular**.

Estructuras del laberinto óseo

El laberinto óseo está formado por tres espacios que se comunican dentro del hueso temporal.

Los tres espacios del laberinto óseo, como se ilustra en la figura 25-7, son los siguientes:

- **Vestíbulo**
- **Conductos semicirculares**
- **Cóclea**

El vestíbulo es el espacio central que contiene el utrículo y el sáculo del laberinto membranoso.

El ***vestíbulo*** es una pequeña cavidad ovalada ubicada en el centro del laberinto óseo. El **utrículo** y el **sáculo** del laberinto membranoso se encuentran en los recesos elíptico y esférico, respectivamente. Los **canales** o **conductos semicirculares** se extienden hacia atrás desde el vestíbulo, y la **cóclea**, hacia adelante. La ventana oval, en la que se inserta la base del estribo, se localiza en la pared lateral del vestíbulo.

Los conductos semicirculares son espacios tubulares ubicados dentro del hueso temporal dispuestos de manera perpendicular uno con respecto al otro.

Tres conductos semicirculares, cada uno de los cuales forma alrededor de tres cuartas partes de la circunferencia, se extienden desde la pared del vestíbulo y regresan a él. Los conductos semicirculares se identifican como anterior, posterior y lateral, y se ubican dentro del hueso temporal de manera más o menos perpendicular uno con respecto al otro. Ocupan tres planos del espacio: sagital, frontal y horizontal. El extremo de cada conducto semicircular más cercano al vestíbulo se expande para formar la **ampolla** (figs. 25-8a y b). Los tres canales o conductos se abren en el vestíbulo a través de cinco orificios; los conductos semicirculares anterior y posterior se unen en un extremo para formar la **rama ósea común** (*véase* fig. 25-8a).

FIGURA 25-7. Fotografía de un modelo del laberinto óseo del oído interno. La porción coclear del laberinto óseo aparece en *azul verdoso*; el vestíbulo y los conductos semicirculares se ven *rojo anaranjado* (cortesía del Dr. Merle Lawrence).

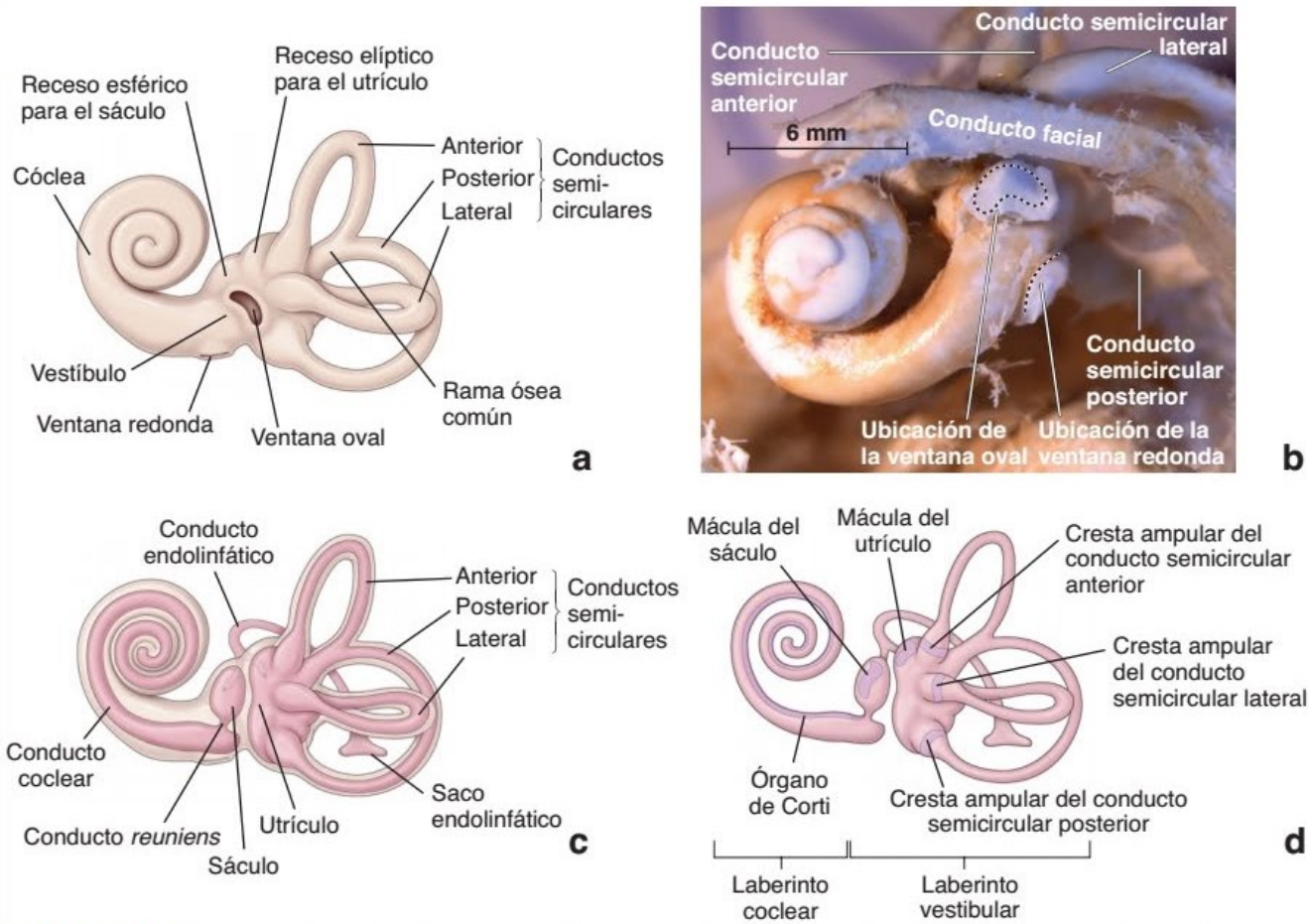

FIGURA 25-8. Diagramas y fotografía del oído interno humano. a. En esta vista lateral del laberinto óseo izquierdo se pueden ver sus divisiones: el vestíbulo, la cóclea y los tres conductos semicirculares. Es posible observar las aberturas conocidas como *ventana oval* y *ventana redonda*. **b.** En esta fotografía de un modelo obtenido por inyección de resina de poliéster en un oído interno humano se muestra la forma auténtica del laberinto óseo. Obsérvese que el material inyectado sale de la cóclea a través de las ventanas oval y redonda. Además, en esta imagen se observa el molde del conducto facial que contiene el nervio facial. 5× (cortesía de la Dra. Elsa Erixon). **c.** Diagrama de un laberinto membranoso del oído interno dentro del laberinto óseo. Se observa el conducto coclear con su trazado en espiral dentro de la cóclea ósea. El sáculo y el utrículo se encuentran dentro del vestíbulo, y los tres conductos semicirculares dentro de sus conductos respectivos. Esta vista del laberinto membranoso izquierdo permite observar el conducto endolinfático y el saco. **d.** Esta vista del laberinto membranoso izquierdo muestra las regiones sensoriales del oído interno encargadas del equilibrio y la audición. Estas regiones son las máculas del sáculo y el utrículo, la cresta ampular de los tres conductos semicirculares y el órgano espiral de Corti del conducto coclear.

CUADRO 25-1

CORRELACIÓN CLÍNICA: OTOESCLEROSIS

La **otoesclerosis** es una de las causas más frecuentes de hipoacusia adquirida. Se ha informado que alrededor del 13% de la población estadounidense padece otoesclerosis subclínica (otoesclerosis histológica); sin embargo, la incidencia de la enfermedad clínica oscila entre el 0.5 y 1%. Las personas con otoesclerosis presentan una hipoacusia progresiva. Los síntomas se evidencian entre los 20 y 45 años de edad. La otoesclerosis es una enfermedad ósea metabólica que afecta únicamente al hueso temporal y los huesecillos del oído, y se caracteriza por un remodelado óseo anómalo. Aún se desconoce cuál es el estímulo que inicia el remodelado óseo en la otoesclerosis; no obstante, algunos estudios recientes sugieren una asociación con la infección por el virus del sarampión. El hueso maduro de la región de la ventana oval en la pared medial de la cavidad timpánica, que separa el oído medio del oído interno, es resorbido por los osteoclastos y reemplazado por tejido óseo inmaduro mucho más grueso. Como la base del estribo en general encaja en la ventana oval y vibra libremente para permitir la transmisión del sonido hacia el oído interno, el remodelado óseo en esta región provoca la fijación del estribo al hueso circundante. El estribo "congelado" no puede vibrar e impide que las ondas sonoras lleguen al espacio del líquido perilinfático del oído interno y causa una hipoacusia de conducción. El tratamiento de la otoesclerosis incluye varias opciones: tratamiento farmacológico con fluoruros y bisfosfonatos para inhibir el remodelado óseo, amplificación de los sonidos con audífonos y extirpación quirúrgica del estribo (**estapedectomía**) con un implante posterior de una prótesis entre el yunque y la ventana oval. La cirugía suele ser el método más eficaz para controlar la otoesclerosis; más del 90% de los pacientes experimentan una remisión completa de la hipoacusia de conducción.

La cóclea es una hélice con forma cónica que se comunica con el vestíbulo.

La luz espiral de la **cóclea**, llamada ***conducto coclear*** (como los conductos semicirculares), se continúa con la del vestíbulo. Se conecta con el vestíbulo a través de dos aberturas (la **ventana redonda** y la **ventana oval**), ambas ubicadas en el lado opuesto a las aberturas de los conductos semicirculares. Entre su base y el ápice, el conducto coclear da aproximadamente 2.75 vueltas alrededor de un núcleo central de hueso esponjoso llamado ***modiolo*** (lám. 108, p. 1004). Dentro del modiolo hay un ganglio sensorial, el **ganglio espiral (de Corti)**. Una delgada membrana (la membrana timpánica secundaria) cubre la ventana redonda, mientras que la platina del estribo se encuentra dentro de la ventana oval. Estas dos aberturas se localizan en la base del conducto coclear.

Estructuras del laberinto membranoso

El laberinto membranoso contiene la endolinfa y se encuentra suspendido en el laberinto óseo.

El **laberinto membranoso** está formado por una serie de sacos y conductos comunicantes que contienen endolinfa. Está suspendido dentro del laberinto óseo (fig. 25-8c) y el espacio restante está lleno de perilinfa. El laberinto membranoso se compone de dos divisiones: el **laberinto coclear** y el **laberinto vestibular** (fig. 25-8d).

El laberinto vestibular contiene las siguientes partes:

- Tres **conductos semicirculares** dentro de los conductos óseos, continuos con los utrículos.
- El **utrículo** y el **sáculo**, contenidos en los recesos del vestíbulo y conectados por el **conducto utriculosacular** membranoso.

El laberinto coclear contiene el **conducto coclear**, que está contenido dentro de la cóclea y se continúa con el sáculo (*véanse* figs. 25-8c y 25-8d).

Células sensoriales del laberinto membranoso

El laberinto membranoso tiene células sensoriales especializadas en seis regiones.

Las seis regiones sensoriales del laberinto membranoso están compuestas por **células ciliadas** sensoriales y **células de sostén** accesorias. Estas regiones se proyectan desde la pared del laberinto membranoso hacia el espacio endolinfático en cada oído interno (*véase* fig. 25-8d):

- Tres **crestas ampulares**, que se localizan en las ampollas membranosas de los conductos semicirculares, son sensibles a la aceleración angular de la cabeza (cuando se gira la cabeza).
- Dos máculas, una en el utrículo (**mácula del utrículo**) y otra en el sáculo (**mácula del sáculo**), perciben la posición de la cabeza y su movimiento lineal.
- El **órgano espiral de Corti**, que se proyecta dentro de la endolinfa del conducto coclear, sirve como receptor del sonido.

Las células ciliadas son los mecanorreceptores epiteliales de los laberintos vestibulares y cocleares.

Las **células ciliadas** de los laberintos vestibular y coclear funcionan como **transductores mecanoeléctricos**; convierten la energía mecánica en energía eléctrica, que después se transmite al encéfalo a través del nervio vestibulococlear. El nombre de las células ciliadas proviene del haz organizado de prolongaciones rígidas y agrupadas sobre su superficie apical (fig. 25-9). Esta superficie contiene

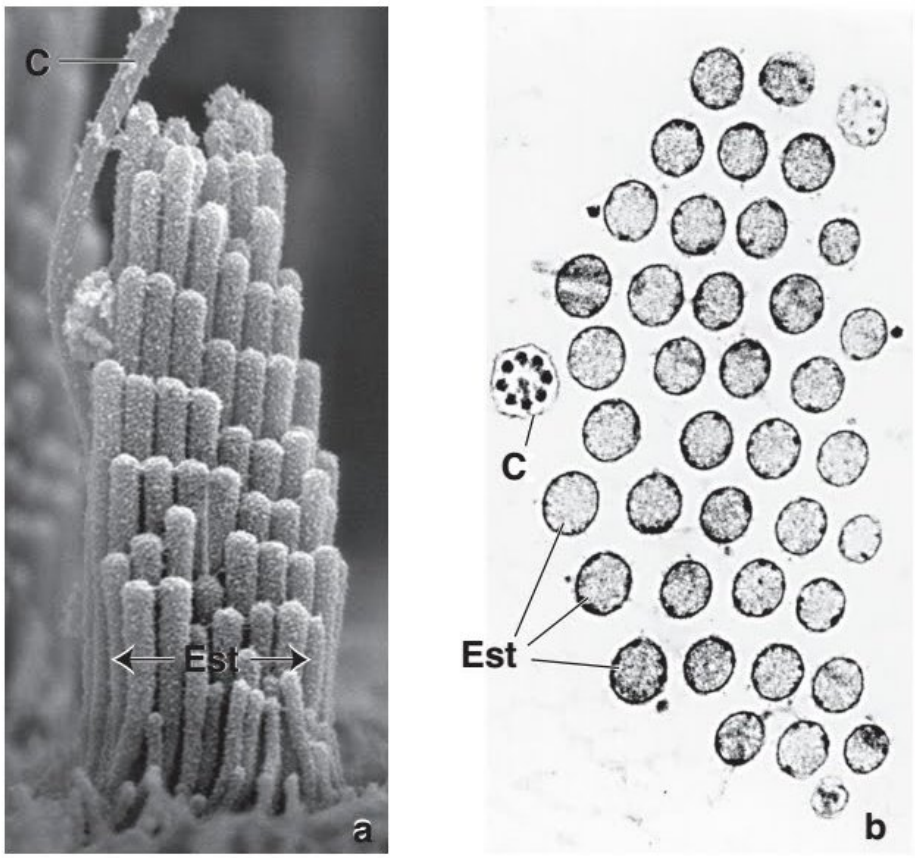

FIGURA 25-9. Microfotografías electrónicas del cinocilio y los estereocilios de una célula sensorial ciliada vestibular. a. Microfotografía electrónica de barrido de una célula sensorial ciliada de la superficie apical de la mácula del utrículo. Obsérvese la relación del cinocilio (*C*) con los estereocilios (*Est*). 47 500×. **b.** Microfotografía electrónica de transmisión del cinocilio (*C*) y los estereocilios (*Est*) de una célula ciliada vestibular en corte transversal. El cinocilio tiene un diámetro mayor que el de los estereocilios. 47 500× (**a.** Reimpreso con autorización de Rzadzinska AK, Schneider ME, Davies C, et al. An actin molecular treadmill and myosins maintain stereocilia functional architecture and self-renewal. J Cell Biol 2004;164:887–897. **b.** Reimpreso con autorización de Hunter-Duvar IM, Hinojosa R. Vestibule: sensory epithelia. En: Friedmann I, Ballantyne J, eds. Ultrastructural Atlas of the Inner Ear. Londres: Butterworth, 1984).

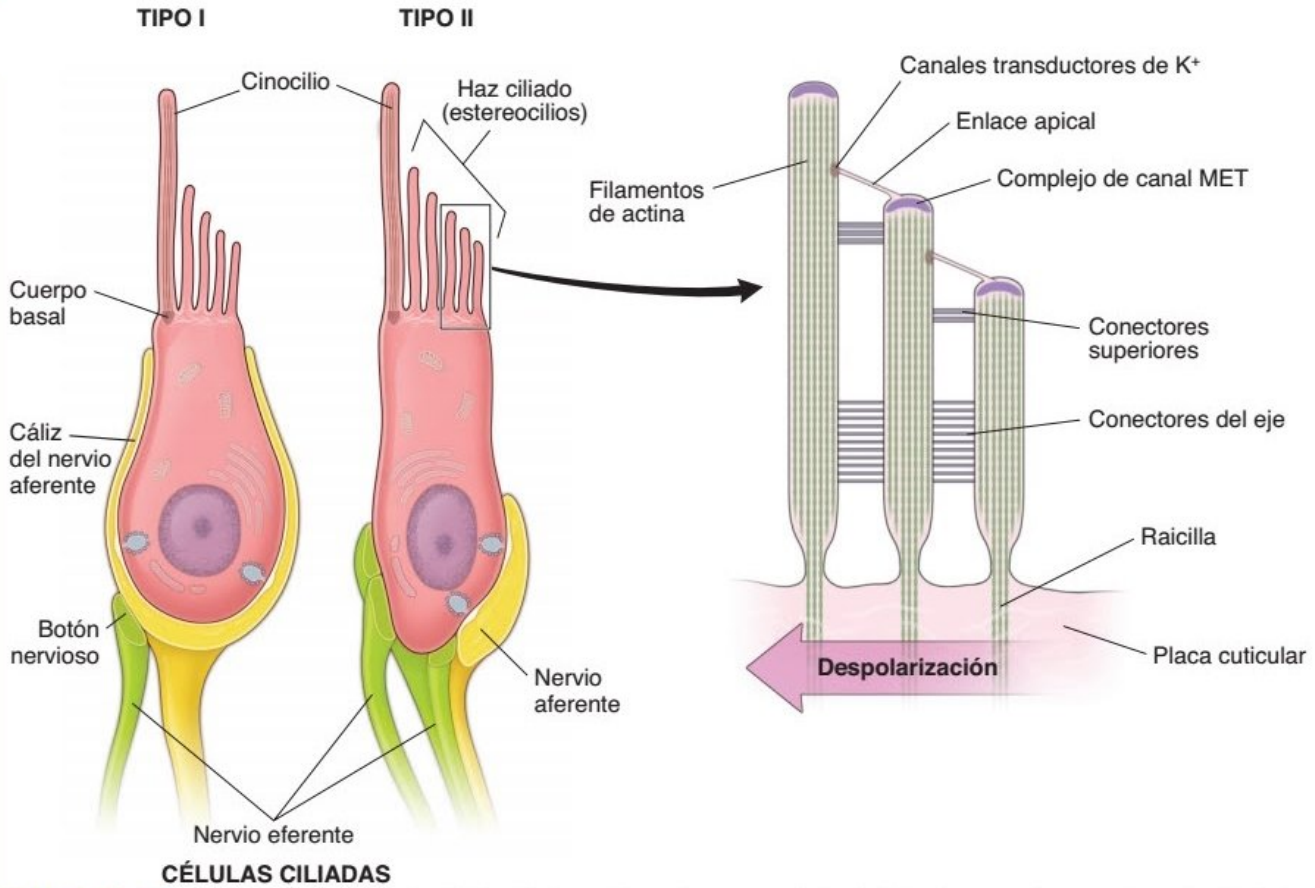

FIGURA 25-10. Diagrama de dos tipos de células ciliadas en las regiones sensoriales del laberinto membranoso. La célula ciliada tipo I tiene forma de matraz y una base redonda. La base está encerrada dentro de una expansión con forma de cáliz de una terminación nerviosa aferente que tiene varios sitios de sinapsis en cinta, además de varios botones sinápticos para las terminaciones nerviosas eferentes. Obsérvense las especializaciones de la superficie apical de estas células, que incluyen un cinocilio y estereocilios. El citoplasma apical de las células ciliadas presenta cuerpos basales para la fijación del cinocilio y una red terminal para la fijación de los estereocilios. La célula ciliada tipo II es cilíndrica y en su base presenta varias terminales para fibras nerviosas tanto aferentes como eferentes. Las especializaciones de la superficie apical son idénticas a las de la célula tipo I. La organización molecular de los estereocilios se puede ver en el *detalle* a la *derecha*. El enlace apical conecta la membrana plasmática lateral del eje del estereocilio (donde se encuentran los canales transductores de K^+) con el extremo del estereocilio más corto (donde está el complejo de canal transductor electromecánico [*MET, mechanoelectrical transduction*]). El desplazamiento de los estereocilios hacia el cinocilio activa el complejo de canal MET, que despolarizan la célula ciliada, mientras que el movimiento en la dirección opuesta (alejándose del cinocilio) causa una hiperpolarización. Obsérvese que el extremo proximal de cada estereocilio está adelgazado y que sus raicillas estrechas se anclan en el velo terminal (placa cuticular) de la célula ciliada. También se ven otros conectores fibrilares entre los estereocilios contiguos.

haces de cilios formados por hileras de estereocilios llamados *cilios sensoriales*. Las hileras aumentan su altura en una dirección particular a través del haz. En el sistema vestibular, cada célula ciliada tiene un solo cilio verdadero llamado ***cinocilio***, el cual está ubicado detrás de la hilera de estereocilios más largos (fig. 25-10). En el aparato auditivo, las células ciliadas pierden su cilio durante el desarrollo, pero conservan el **cuerpo basal**. La posición del cinocilio (o del cuerpo basal) detrás de la hilera de estereocilios más largos define la polaridad de este haz ciliar asimétrico. En consecuencia, el movimiento de los estereocilios hacia el cinocilio se percibe de manera diferente al movimiento en la dirección opuesta (*véase* más adelante).

Los estereocilios de las células ciliadas son estructuras rígidas que contienen proteínas de canal transductoras mecanoeléctricas en sus extremos distales.

Los **estereocilios de las células ciliadas** tienen una estructura molecular similar a la descrita en la página 121. Los filamentos empaquetados de **actina** entrelazados con **fimbrina** y **espina** (proteínas que unen la actina) forman el núcleo interno de la estructura. Las espinas proporcionan el entrecruzamiento más rígido para los estereocilios; las mutaciones que alteran su estructura causan disfunción coclear y vestibular. La alta densidad de filamentos de actina y el extenso patrón de entrecruzamiento confieren rigidez al cuerpo del estereocilio. El cuerpo se estrecha en su extremo proximal cerca de la superficie apical de la célula, donde los filamentos centrales de cada estereocilio están anclados dentro de la red terminal (placa cuticular). Cuando los estereocilios se doblan, pivotan en sus extremos proximales como barras rígidas (*véase* fig. 25-10).

El examen con microscopio electrónico de transmisión del extremo libre distal del estereocilio revela una placa electrodensa en el sitio citoplasmático de la membrana plasmática. Esta placa representa el **complejo de canal transductor electromecánico** (**MET**, *mechanoelectrical transduction*). Un enlace cruzado fibrilar llamado ***enlace apical*** conecta la punta del estereocilio con el cuerpo de un estereocilio adyacente más largo (*véase* fig. 25-10). El enlace apical está anclado a canales iónicos con compuerta mecánica a ambos lados. La inserción superior del enlace apical al cuerpo del estereocilio vecino contiene un grupo de proteínas motoras (miosina VIIa no convencional) que mantienen una tensión de reposo en el enlace apical. La inserción inferior al extremo libre distal del estereocilio está conectada con el complejo de canal MET. El enlace apical está compuesto por **cadherina 23** (CDH23) y **protocadherina 15** (PCDH15); sin embargo, la composición molecular del complejo de canal MET sigue siendo desconocida. Recientemente, se han identificado dos proteínas similares a los canales transmembrana (TMC, *transmembrane channel-like*), TMC1 y TMC2, en los canales MET que se expre-

san en las células ciliadas en desarrollo. Las mutaciones en los genes que codifican TMC1 causan **sordera** en los humanos.

El enlace apical desempeña un papel importante en la activación del complejo del canal MET en la punta del estereocilio y la abertura de canales adicionales transductores de K^+ en el sitio de su unión al cuerpo del estereocilio vecino (*véase* fig. 25-10). La estructura molecular de los canales transductores de K^+ se desconoce.

Una mutación que altera el gen que codifica la proteína de unión de actina, la **espina**, causa síntomas cocleares y vestibulares en experimentos con ratones. Estos animales pierden su audición temprano en la vida; también pasan la mayor parte de su tiempo caminando o dando vueltas en círculos. Los estereocilios de estos animales no mantienen la rigidez necesaria para el funcionamiento adecuado de los **canales MET**. En los humanos, las mutaciones en un gen ubicado en el cromosoma 1, que codifica la espina, se asocian con sordera sin compromiso vestibular.

Todas las células ciliadas usan canales iónicos activados mecánicamente para generar potenciales de acción.

Todas las células ciliadas del oído interno parecen funcionar moviendo (pivotando) sus estereocilios rígidos. La transducción electromecánica ocurre en los estereocilios, que se desvían hacia sus bordes más altos (hacia el cinocilio si está presente). Este movimiento ejerce tensión en los enlaces apicales, y la fuerza generada se usa para abrir los **canales iónicos activados mecánicamente** cerca de la punta del estereocilio. Esto permite el ingreso de K^+ que provoca la despolarización de la célula receptora. Esta despolarización da como resultado la apertura de canales de Ca^{2+} activados por voltaje en la superficie basolateral de las células ciliadas y la secreción de un neurotransmisor que genera un potencial de acción en las terminaciones nerviosas aferentes. El movimiento en la dirección opuesta (que se aleja del cinocilio) cierra los canales MET, lo que causa la hiperpolarización de la célula receptora. Los medios por los cuales los estereocilios se desvían varían de receptor a receptor; estos se analizan en las secciones que describen cada área del receptor.

Las células ciliadas se comunican con las fibras nerviosas aferentes a través de las sinapsis "en cinta", un tipo especializado de sinapsis química.

La desviación de los estereocilios en las células ciliadas genera una alta tasa de impulsos prolongados que son transmitidos rápidamente a las fibras nerviosas aferentes. Para garantizar la liberación rápida del neurotransmisor glutamato de las vesículas sinápticas, las células ciliadas tienen **sinapsis en cinta** especializadas que contienen orgánulos únicos llamados ***cintas***. En la microscopía electrónica, las cintas aparecen como placas ovoides de 30 nm de espesor electrodensas ancladas a la membrana presináptica a través de estructuras electrodensas (fig. 25-11). Esta disposición permite que las cintas floten justo por encima de la placa presináptica como globos con una cuerda corta. Las cintas fijan una gran cantidad de vesículas sinápticas en su superficie

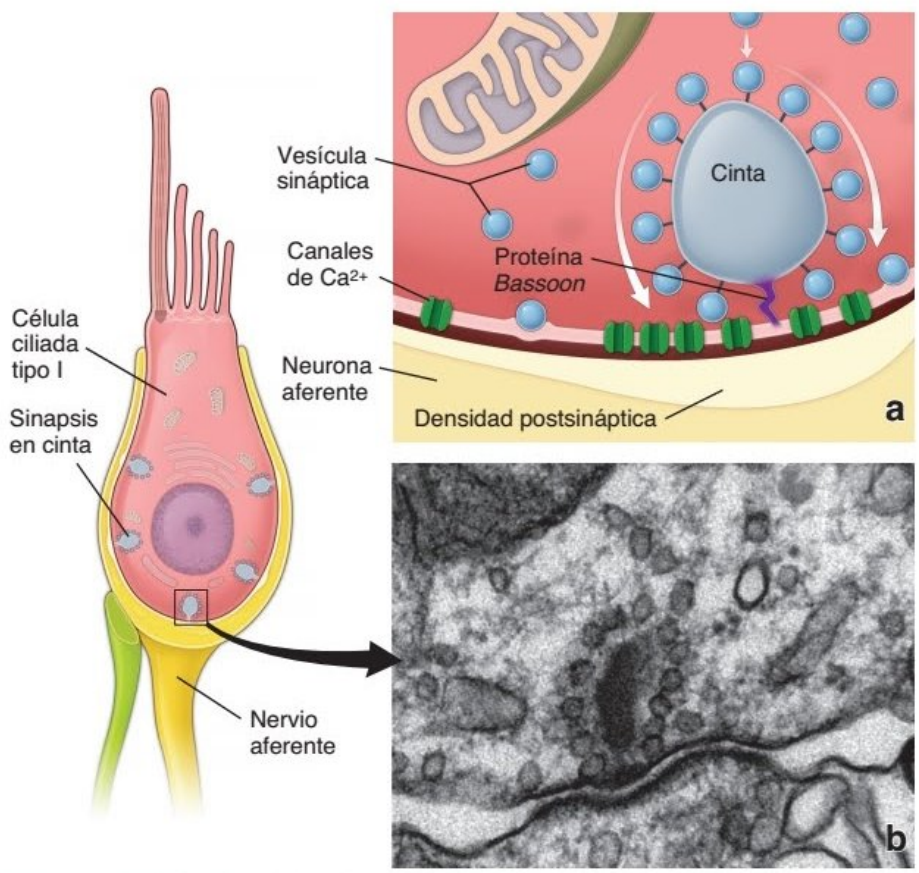

FIGURA 25-11. Diagrama y microfotografía electrónica de una sinapsis en cinta en la célula ciliada. En el diagrama de la *izquierda* se muestra una célula ciliada tipo I con varias sinapsis en cinta especializadas en transmitir impulsos de larga duración y alto volumen a los extremos de las terminaciones nerviosas aferentes (*amarillo*). **a.** En este esquema de una sinapsis en cinta se muestra el complejo proteínico en cinta que contiene diversas proteínas de matriz presinápticas (RIM, RIBEYE y Piccolo) y que está adherido a la placa presináptica por medio de otra proteína llamada *Bassoon* (por su parecido a un fagot). La superficie de la cinta sirve como sitio de adhesión para múltiples vesículas sinápticas. Obsérvese la presencia de canales de Ca^{2+} activados por voltaje en la membrana presináptica junto a la fijación de la cinta. Al ingresar el Ca^{2+}, la cinta acelera el movimiento de las vesículas hacia la membrana presináptica para lograr la fusión (de manera similar a una cinta transportadora que se mueve a alta velocidad). **b.** En esta microfotografía electrónica de la sinapsis en cinta de una célula ciliada coclear de ratón se muestra el complejo proteínico en cinta con sus células sinápticas. 27 400× (reimpreso con autorización de Neef A, Khimich D, Pirih P, et al. Probing the mechanism of exocytosis at the hair cell ribbon synapse. J Neurosci 2007;27:12933–12944).

que están preparadas para la fusión con la membrana presináptica, la cual contiene una gran densidad de canales de Ca^{2+}activados por voltaje (*véase* fig. 25-11). Después de la activación de los canales de Ca^{2+}, la cinta sirve como una transportadora de rápido movimiento que lleva las vesículas a la membrana presináptica para su fusión. El grupo de vesículas sinápticas fijadas es alrededor de cinco veces más grande que el grupo de las vesículas remanentes. Las cintas contienen diversas proteínas, entre ellas la proteína RIM de zona activa que interactúa con la rab3, una enzima GTPasa que se expresa en la superficie de las vesículas sinápticas. Otras proteínas del complejo de cintas incluyen las proteínas presinápticas de la matriz, como RIBEYE, Bassoon y Piccolo. Una célula ciliada por lo general contiene entre 10 y 20 cintas. Estas sinapsis "en cinta" también se encuentran en los fotorreceptores y las células bipolares de la retina.

Hay dos tipos de células en el laberinto vestibular.

Ambos tipos de **células ciliadas** se asocian con **terminaciones nerviosas aferentes** y **eferentes** (*véase* fig. 25-10). Las **células ciliadas tipo I** tienen forma de matraz, con una base redondeada y un cuello delgado, y están rodeadas por un cáliz nervioso aferente y unas pocas fibras nerviosas eferentes. Las **células ciliadas tipo II** son cilíndricas y tienen terminaciones nerviosas aferentes y eferentes en la base de la célula (*véase* fig. 25-10).

Receptores sensoriales del laberinto membranoso

Las crestas ampulares son sensores de los movimientos angulares de la cabeza.

Cada ampolla del conducto semicircular contiene una **cresta ampular**, que es un receptor sensorial para los movimientos angulares de la cabeza (figs. 25-12 y 25-13). La cresta ampular es un reborde epitelial transversal grueso orientado perpendicularmente respecto al eje largo del conducto semicircular y está formado por células ciliadas epiteliales y células de soporte (lám. 108, p. 1004).

Una masa gelatinosa de proteínas y polisacáridos, conocida como ***cúpula***, está unida a las células ciliadas de cada cresta (*véase* fig. 25-12). La cúpula se proyecta hacia la luz y está rodeada por endolinfa. Durante el movimiento de rotación de la cabeza, las paredes de los conductos semicirculares óseos y membranosos se mueven, pero la endolinfa contenida en su interior tiene la tendencia a retrasarse debido a la inercia. La cúpula, que se proyecta hacia la endolinfa, oscila por el movimiento diferencial entre la cresta fijada a la pared del conducto y la endolinfa. La desviación de los estereocilios en el espacio estrecho que hay entre las células ciliadas y la cúpula genera impulsos nerviosos en las terminaciones nerviosas asociadas.

Las máculas del sáculo y el utrículo son sensores de la gravedad y la aceleración lineal.

Las **máculas** del sáculo y el utrículo son engrosamientos sensitivos inervados del epitelio que están en contacto con la endolinfa de estas estructuras vestibulares (fig. 25-14; *véase también* fig. 25-13). Al igual que en las crestas, cada mácula consiste en **células ciliadas de tipo I** y **II**, células de sostén y terminaciones nerviosas asociadas con las células ciliadas. Las máculas del utrículo y el sáculo están orientadas en ángulos rectos una con respecto a la otra. Cuando una persona se encuentra de pie, la mácula del utrículo está en un plano horizontal, mientras que la mácula del sáculo está en un plano vertical.

Las células ciliadas están polarizadas con respecto a la **estriola**, que es un plano imaginario que describe una curva a través del centro de cada mácula (*véase* fig. 25-14). A cada lado de la estriola, los

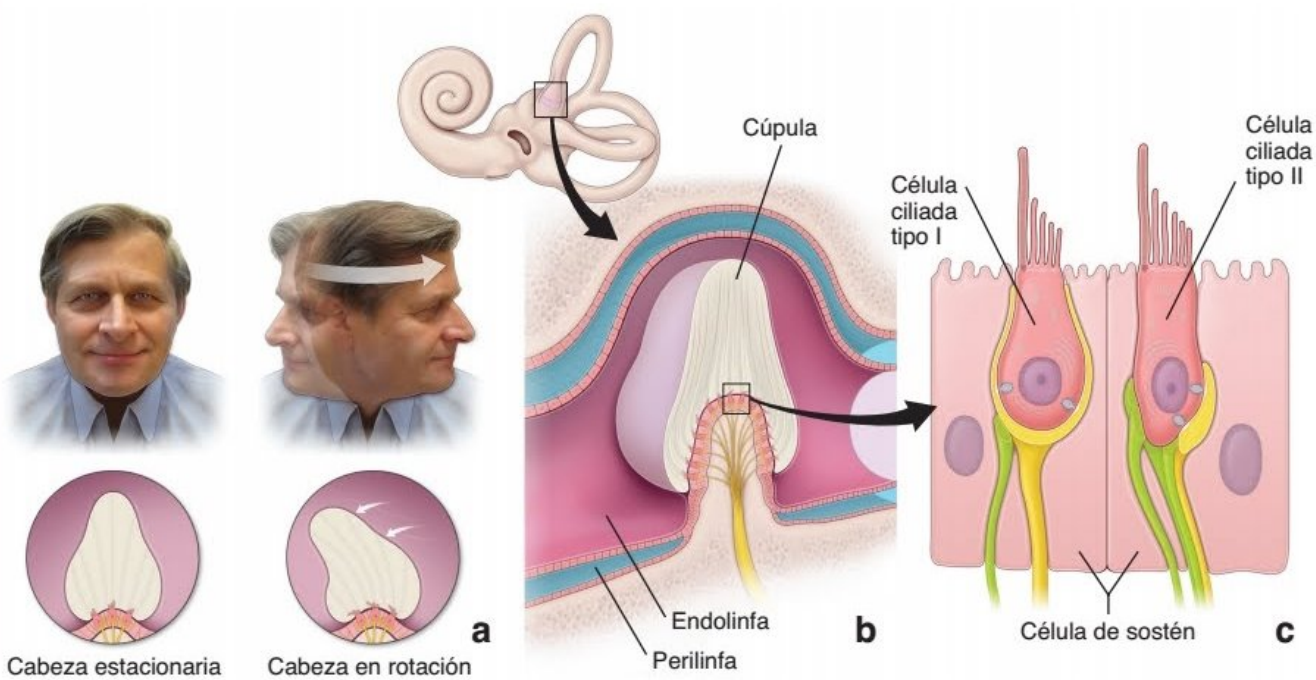

FIGURA 25-12. Diagrama de la función y estructura de la cresta ampular de un conducto semicircular. a. Como se observa en este diagrama, la cresta ampular funciona como un sensor del movimiento angular de la cabeza. Por ejemplo, cuando la cabeza de la persona de la imagen rota hacia la izquierda, el laberinto óseo también rota a la misma velocidad junto con la cabeza. Sin embargo, la endolinfa se retrasa debido a su propia inercia líquida. Dado que la cresta ampular está fija a la pared del laberinto óseo, oscilará a causa del retraso de la endolinfa en la dirección opuesta al movimiento de la cabeza. **b.** La estructura de la cresta ampular incluye el epitelio sensorial y una gran cúpula formada por una masa gelatinosa de proteínas y polisacáridos que se proyecta hacia la pared no sensorial de la ampolla. Obsérvese que la ampolla membranosa está llena de endolinfa y rodeada de perilinfa. **c.** El epitelio sensorial de la cresta ampular está compuesto por células ciliadas tipo I y II y por células de sostén. Los estereocilios y el cinocilio de cada célula ciliada se encuentran incluidos en la ampolla. La deflexión mecánica activa los conductos de K^+, lo cual provoca la despolarización de la célula.

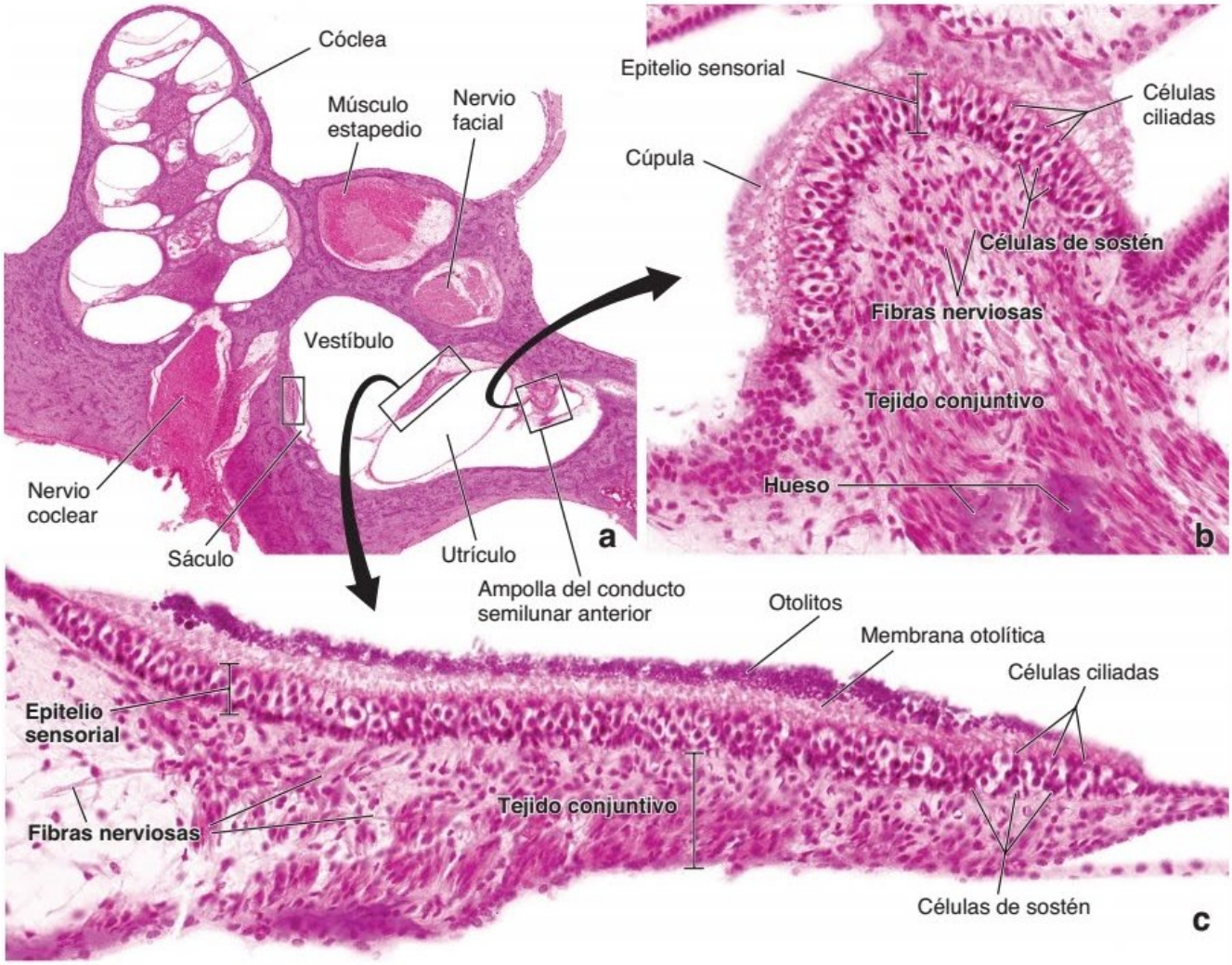

FIGURA 25-13. Microfotografía de la cresta ampular y la mácula del utrículo del oído interno. a. En esta vista con poco aumento de un corte horizontal del hueso temporal se muestran diversas regiones del oído interno. La *cóclea* prominente contiene un conducto coclear bien conservado con un *nervio coclear* que surge de la base del modiolo. Obsérvese el corte transversal del *músculo estapedio* y el *nervio facial*. La cavidad central del corte representa el vestíbulo, que contiene tres partes del laberinto membranoso: el *utrículo*, el *sáculo* y la *ampolla del conducto semicircular anterior*. Los sitios de los receptores sensoriales (mácula del utrículo, mácula del sáculo y cresta ampular) se encuentran dentro de los rectángulos. 20×. **b.** En esta vista con mayor aumento de la cresta ampular desde el conducto semicircular anterior se muestra un *epitelio sensorial* grueso que contiene dos tipos de células: las *células ciliadas* de la capa superior y las *células de sostén* de la capa basal. Obsérvese que las evaginaciones ciliadas sensoriales de las células son muy difíciles de distinguir y están cubiertas por la *cúpula*. El *tejido conjuntivo* laxo subyacente se extiende hasta la pared del laberinto óseo y contiene fibras nerviosas con células de Schwann, fibroblastos, capilares y otras células del tejido conjuntivo asociadas. 380×. **c.** En esta vista con mayor aumento de la mácula del utrículo se muestra un *epitelio sensorial* similar al de la cresta ampular. El epitelio sensorial se encuentra cubierto por la *membrana otolítica* que contiene una capa teñida más oscura de *otolitos* (otoconios) en su superficie. 380× (copyright © 2010 Regents of the University of Michigan. Reimpreso con autorización).

cinocilios de las células ciliadas se orientan en direcciones opuestas, mirando hacia la estriola en el utrículo y alejándose de ella en el sáculo. Debido a la polarización de las células ciliadas, las máculas del sáculo y el utrículo son sensibles a las múltiples direcciones de aceleración lineal.

El material polisacárido gelatinoso que recubre las máculas se llama ***membrana otolítica*** (*véase* fig. 25-14). Su superficie externa contiene cuerpos cristalinos de 3-5 µm de carbonato de calcio y una proteína (fig. 25-15). Los **otolitos** (u **otoconios**) son más pesados que la endolinfa. La superficie externa de la membrana otolítica se halla opuesta a la superficie donde se insertan los estereocilios de las células ciliadas. La membrana otolítica se mueve sobre la mácula de una manera análoga al movimiento de la cúpula sobre la cresta. Los estereocilios de las células ciliadas se doblan a causa de la gravedad cuando el individuo está quieto y la membrana otolítica y sus otolitos tiran de ellos. También se desvían o se inclinan durante el movimiento lineal cuando la persona se mueve en línea recta y la membrana otolítica arrastra los estereocilios debido a la inercia. En ambos casos, el movimiento de la membrana otolítica hace que los estereocilios se muevan hacia el cinocilio, de manera que se activan los canales MET. Esto despolariza las células ciliadas y genera un potencial de acción. El desplazamiento de los estereocilios en dirección opuesta al cinocilio provoca la hiperpolarización de las células ciliadas e inhibe la generación del potencial de acción.

El órgano espiral de Corti es el sensor de las vibraciones sonoras.

El **conducto coclear** divide el conducto coclear en tres compartimentos paralelos o rampas:

- **Rampa intermedia** (compartimento intermedio del conducto coclear)
- **Rampa vestibular**
- **Rampa timpánica**

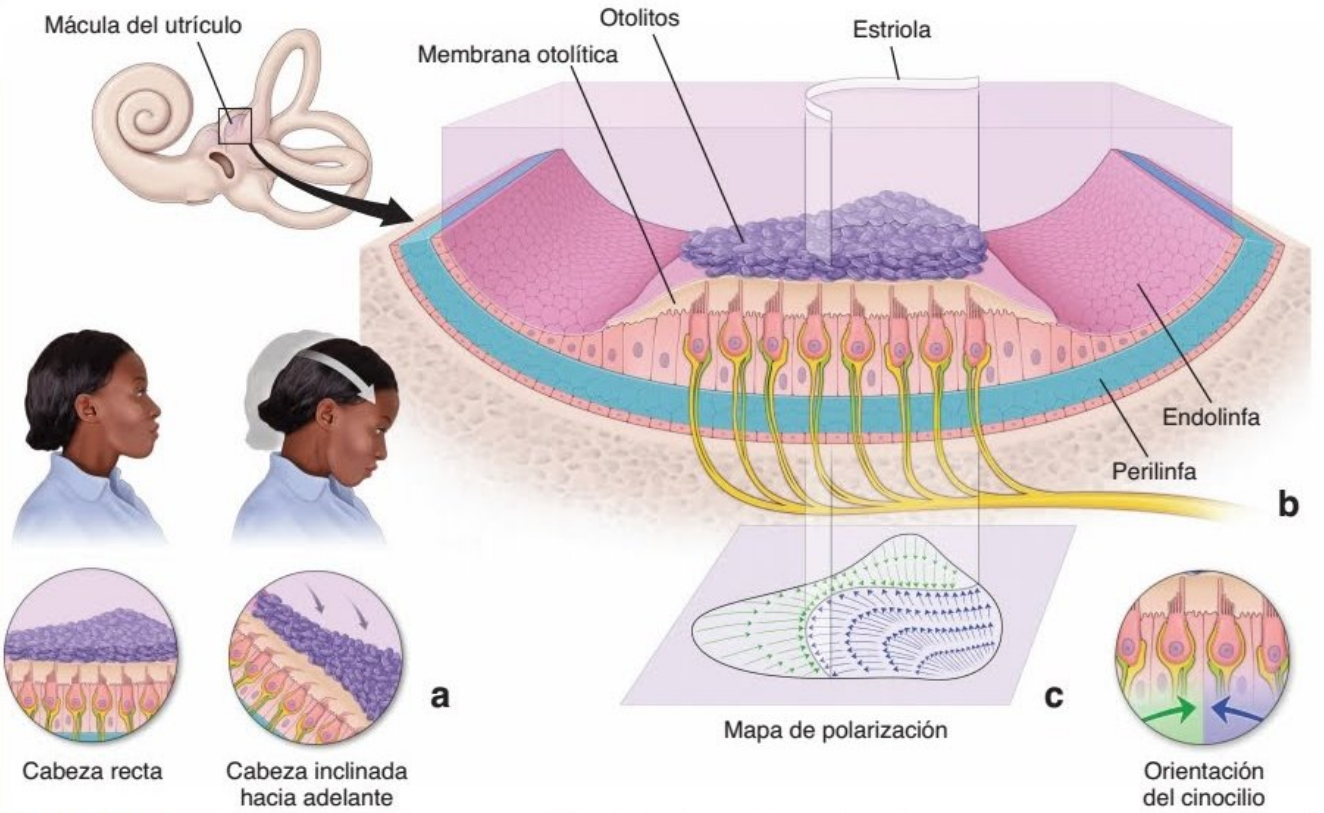

FIGURA 25-14. Diagrama de la función y estructura de la mácula dentro del utrículo. a. Como se observa en este diagrama, la mácula del utrículo (al igual que la mácula del sáculo) funciona como un sensor de gravedad y aceleración lineal. Por ejemplo, cuando la cabeza de la persona de la imagen se inclina hacia adelante, pequeños cristales de carbonato de calcio, llamados *otolitos,* se desplazan en la superficie de la membrana otolítica. Este movimiento es detectado por las células ciliadas subyacentes. **b.** La mácula está compuesta por el epitelio sensorial que contiene células ciliadas tipo I y II. Las prolongaciones de la célula ciliada están incluidas en la membrana otolítica polisacárida gelatinosa. La superficie luminal de la membrana está cubierta por otolitos más pesados que la endolinfa. **c.** Como se ve en el mapa debajo de la mácula, las células ciliadas están polarizadas con respecto a la estriola, un plano imaginario que describe una curva a través del centro de cada mácula. Obsérvese que, a cada lado de la estriola, los cinocilios de las células ciliadas se orientan en direcciones opuestas y miran hacia la estriola (nótese la dirección de las flechas *azules* y *verdes* en el mapa de polarización del utrículo). Esta disposición solo se observa en el utrículo, ya que en la mácula del sáculo los cinocilios de las células ciliadas se alejan de la estriola.

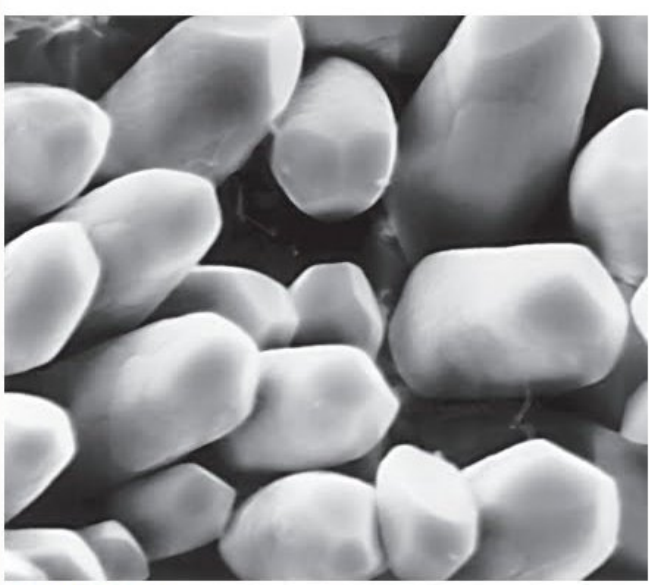

FIGURA 25-15. Microfotografía electrónica de barrido de otolitos humanos. Cada otolito tiene un cuerpo cilíndrico alargado con facetas de tres cabezas en cada extremo. 5000×.

El **conducto coclear** es, en realidad, la **rampa intermedia** (fig. 25-16). La rampa vestibular y la timpánica son los espacios por encima y por debajo, respectivamente, de la rampa intermedia. La rampa intermedia es un espacio que contiene **endolinfa**, que se continúa con la luz del sáculo y contiene, a su vez, el órgano espiral de Corti, el cual está apoyado sobre su pared inferior (*véase* fig. 25-16).

La **rampa vestibular** y la **rampa timpánica** son **espacios que contienen perilinfa**, que se comunican entre sí en el vértice de la cóclea a través de un pequeño canal llamado ***helicotrema*** (*véase* fig. 25-16b). La rampa vestibular comienza en la **ventana oval** y la rampa timpánica termina en la **ventana redonda**.

La rampa intermedia es un espacio triangular con su ángulo agudo unido al modiolo.

En la sección transversal, la **rampa intermedia** aparece como un espacio triangular con su ángulo más agudo unido a una extensión ósea del modiolo, la **lámina espiral ósea** (*véase* fig. 25-16). La pared superior de la rampa intermedia, que la separa de la rampa vestibular, es la **membrana vestibular** (**de Reissner**; fig. 25-17). La pared lateral o externa de la rampa intermedia está delimitada por un epitelio característico: la estría vascular. Su función es producir y mantener la endolinfa. La **estría vascular** encierra una compleja red

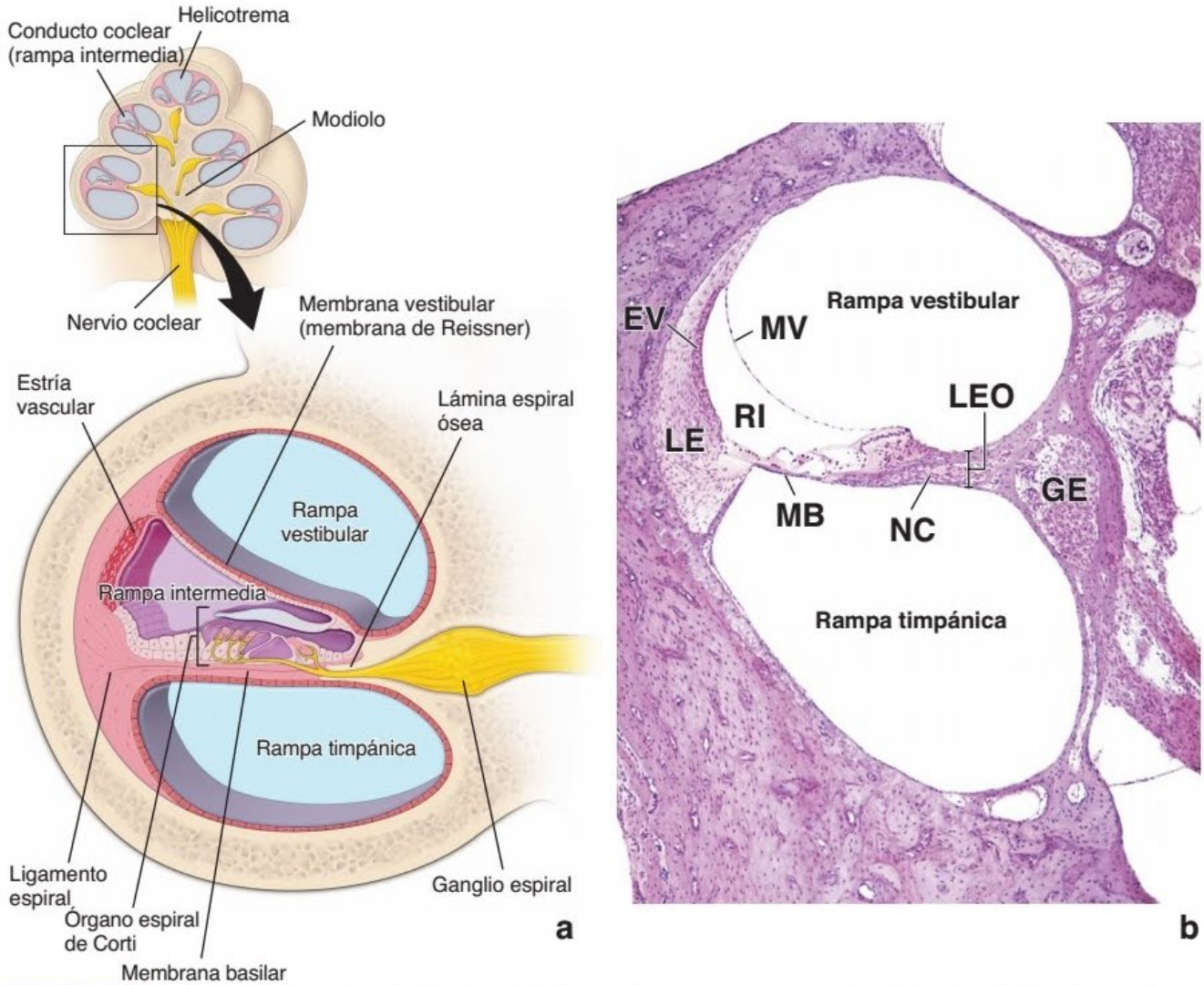

FIGURA 25-16. Diagrama y microfotografía del conducto coclear. a. Vista de un corte transversal de la espira basal del conducto coclear en el diagrama de orientación más reducido. En esta vista de un corte mediomodiolar de la cóclea se ilustra la posición del conducto coclear dentro de las dos vueltas y tres cuartos (2.75) del caracol óseo. Obsérvese que, en la parte superior de la cóclea, las rampas vestibular y timpánica se comunican entre sí en la helicotrema. La rampa intermedia y la lámina espiral ósea dividen la cóclea en una rampa vestibular y una rampa timpánica, que contienen perilinfa. La rampa intermedia (el espacio que hay dentro del conducto coclear) está llena de endolinfa y contiene el órgano de Corti. **b.** En esta microfotografía se muestra un corte de la espira basal del conducto coclear. Son visibles la lámina espiral ósea (*LEO*) y su continuación membranosa, la membrana basilar (*MB*), así como la membrana vestibular (*MV*). Nótese la ubicación de la *rampa vestibular*, la rampa intermedia (*RI*) o conducto coclear y la *rampa timpánica*. Las tres paredes de la rampa intermedia están formadas en su pared inferior por la membrana basilar, en su pared lateral por la estría vascular (*EV*) y el ligamento espiral (*LE*) subyacente, y en su pared superior por la membrana vestibular. El órgano espiral de Corti está en la pared inferior del conducto coclear. Las dendritas del nervio coclear (*NC*), que se originan en el ganglio espiral (*GE*), ingresan en el órgano espiral de Corti. Los axones de las células del ganglio espiral forman la porción coclear del nervio vestibulococlear. 65×.

FIGURA 25-17. Microfotografía electrónica de transmisión de la membrana vestibular (membrana de Reissner). Aquí se observan dos tipos de células: una célula mesotelial, que mira hacia la rampa vestibular y está bañada por la perilinfa, y una célula epitelial, que mira hacia la rampa intermedia y está bañada por la endolinfa. 8400×.

capilar y contiene tres tipos de células (fig. 25-18). Las células marginales, implicadas principalmente en el transporte de K^+, recubren el espacio endolinfático de la rampa intermedia. Las células intermedias que contienen pigmento se encuentran diseminadas entre los capilares. Las células basales separan la estría vascular del ligamento espiral subyacente. La pared inferior o suelo de la rampa intermedia está formada por la **membrana basilar**, que es relativamente flácida y aumenta su espesor y disminuye su rigidez a medida que describe una espiral desde la base hasta el vértice de la cóclea. El órgano espiral de Corti descansa sobre la membrana basilar y está cubierto por la **membrana tectoria**.

El órgano espiral de Corti está compuesto por células ciliadas, células falángicas y células de los pilares.

El **órgano espiral de Corti** es una capa epitelial compleja ubicada en el suelo de la rampa intermedia (fig. 25-19 y lám. 109, p. 1006). Está formado por los siguientes tipos de células:

- **Células ciliadas internas** (cercanas a la lámina espiral) y **células ciliadas externas** (más alejadas de la lámina espiral)
- **Células falángicas internas** (de sostén) y **células falángicas externas**
- **Células de los pilares**

En el órgano de Corti también se encuentran otros tipos de células cuya función se desconoce.

Las células ciliadas se organizan en hileras celulares internas y externas.

Las **células ciliadas internas** forman una sola hilera a lo largo de las 2.75 vueltas del conducto coclear. La cantidad de células que forman el ancho de la hilera continua de **células ciliadas externas** es variable. En la parte basal de la espiral se pueden encontrar tres hileras de células ciliadas (fig. 25-20). El ancho de la hilera aumenta de

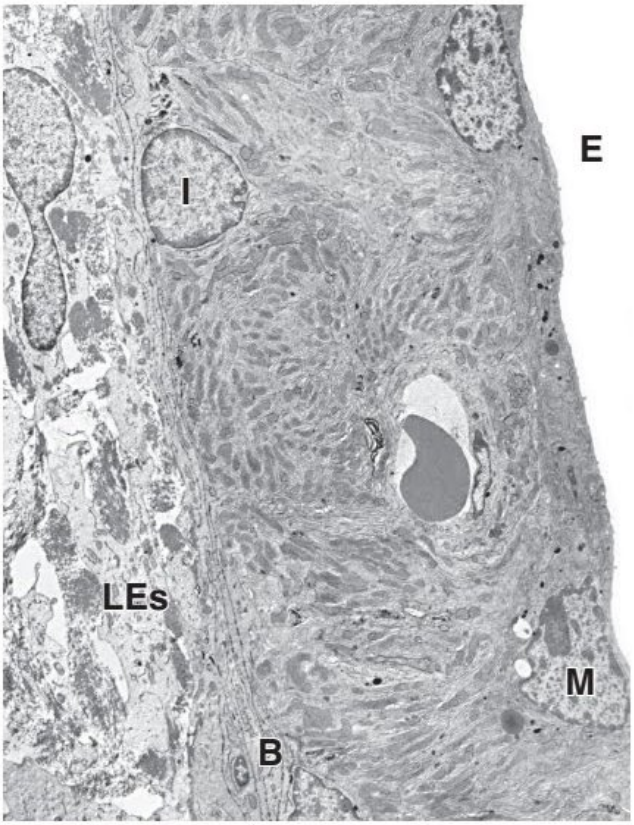

FIGURA 25-18. Microfotografía electrónica de transmisión de la estría vascular. Las superficies apicales de las células marginales (*M*) de la estría están bañadas por la endolinfa (*E*) de la rampa intermedia. Las células intermedias (*I*) se encuentran entre las células marginales y las basales (*B*). Las células basales separan al resto de las células de la estría vascular del ligamento espiral (*LEs*). 4 700×.

CUADRO 25-2

CORRELACIÓN CLÍNICA: HIPOACUSIA (DISFUNCIÓN VESTIBULAR)

Varios tipos de alteraciones pueden afectar el sistema auditivo y vestibular y provocar hipoacusia o mareos (vértigo). Las alteraciones auditivas se clasifican en neurosensoriales o de conducción. La **hipoacusia de conducción** se produce cuando las ondas sonoras experimentan un bloqueo mecánico que les impide llegar a los receptores sensoriales auditivos del oído interno. En este tipo de hipoacusia están comprometidos principalmente el oído externo o las estructuras del oído medio. La hipoacusia de conducción es el segundo tipo más frecuente de pérdida después de la hipoacusia neurosensorial, y suele implicar una reducción del nivel del sonido percibido o una incapacidad para oír sonidos de poca intensidad. La hipoacusia de conducción puede ser causada por una otitis media (infección del oído medio); de hecho, esta es la causa más habitual de hipoacusia temporal en los niños. El líquido que se acumula en la cavidad timpánica también puede provocar alteraciones auditivas importantes en los niños. Otras causas frecuentes de hipoacusia de conducción incluyen la acumulación de cerumen, la presencia de cuerpos extraños en el conducto auditivo externo o enfermedades que afectan los huesecillos del oído medio (otoesclerosis; *véase también* cuadro 25-1). En muchos casos, la hipoacusia de conducción se puede tratar de forma médica o quirúrgica y la afección puede no ser permanente.

La **hipoacusia neurosensorial** puede deberse a lesiones de las células sensoriales ciliadas en el oído interno, la división coclear del NC VII, las vías nerviosas del SNC o la corteza auditiva. Alrededor del 90% de las hipoacusias son neurosensoriales. Pueden ser congénitas o adquiridas. Entre las causas de hipoacusia neurosensorial adquirida se encuentran las infecciones del laberinto membranoso (p. ej., meningitis, otitis media crónica), las fracturas del hueso temporal, el traumatismo acústico (exposición prolongada a un ruido excesivo) y la administración de ciertas clases de antibióticos y diuréticos.

Otra variedad de hipoacusia neurosensorial se debe al envejecimiento. La hipoacusia neurosensorial no solo incluye una reducción en el nivel de sonido, sino que también afecta la capacidad para oír con claridad o distinguir el lenguaje. La pérdida de las células ciliadas sensoriales o las fibras nerviosas asociadas comienza en la espira basal de la cóclea y avanza hacia el vértice conforme pasa el tiempo. La afección característica es la hipoacusia para los sonidos de frecuencia alta, que recibe el nombre de **presbiacusia** (*véase* presbicia, p. 970).

En algunos pacientes, el uso de un **implante coclear** puede restablecer parcialmente la función auditiva. El implante coclear es un dispositivo electrónico que consiste en un micrófono externo, un amplificador y un procesador del habla conectados a un receptor implantado bajo la piel de la región mastoidea. El receptor está conectado a un implante intracoclear multielectrodo insertado sobre la pared del conducto coclear. Después de un entrenamiento considerable y de la sintonización adecuada del procesador del habla, se puede restablecer parcialmente la capacidad auditiva del paciente en diversos grados, que van desde el reconocimiento de sonidos fundamentales hasta mantener una conversación.

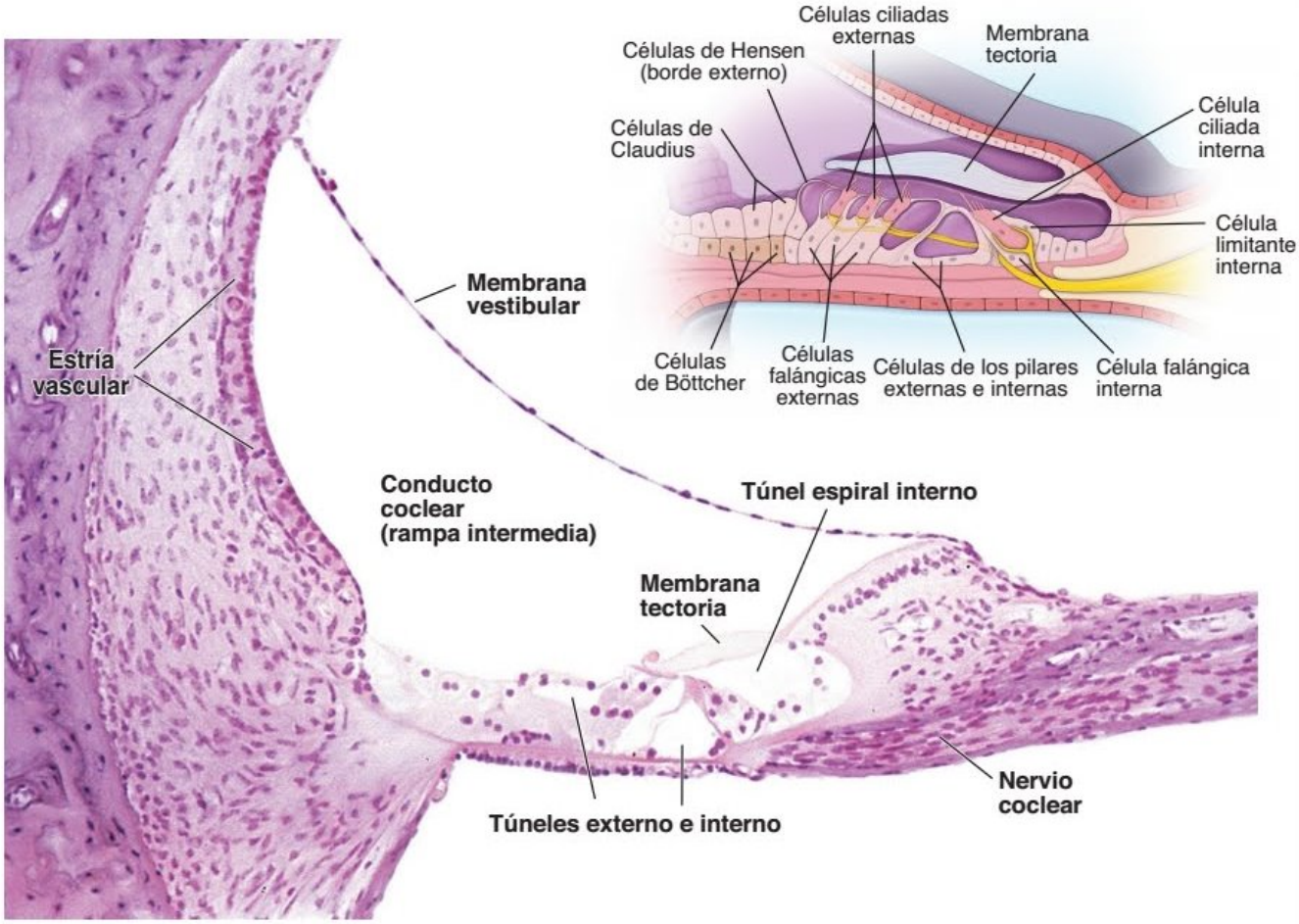

FIGURA 25-19. Microfotografía del conducto vestibular y el órgano espiral de Corti. En esta microfotografía del conducto coclear con un aumento mediano se muestra la estructura del órgano espiral de Corti. Se debe relacionar con el *detalle*, en el cual están señaladas las características estructurales del órgano espiral. 180×. **Detalle.** Diagrama de las células sensoriales y de sostén del órgano espiral de Corti. Las células sensoriales se dividen en una hilera interna y tres externas de células ciliadas. Las células de sostén son las de los pilares interno y externo, las falángicas (células de Deiters) internas y externas, las limitantes externas (células de Hensen), las limitantes internas, las de Claudius y las de Böttcher.

forma gradual hasta ocupar cinco hileras de células en el vértice de la cóclea.

Las células falángicas y las células de los pilares proporcionan sostén a las células ciliadas.

Las **falángicas** son células de sostén para ambas hileras de células ciliadas. Las células falángicas asociadas con las células ciliadas internas rodean totalmente a estas últimas (fig. 25-21a). Aquellas asociadas con las células ciliadas externas solo rodean por completo su porción basal y envían las prolongaciones apicales hacia el espacio endolinfático (fig. 25-21b). Estas prolongaciones se aplanan cerca de los extremos apicales de las células ciliadas y en conjunto forman una lámina completa que rodea cada célula ciliada (fig. 25-22).

Los extremos apicales de las células falángicas se encuentran unidos estrechamente entre sí, así como a las células ciliadas, por medio de complejas uniones ocluyentes (herméticas). Estas uniones forman la **lámina reticular** que sella el compartimento endolinfático y lo separa de los espacios intercelulares verdaderos del órgano de Corti (*véanse* figs. 25-19 y 25-21b). El líquido extracelular de este espacio es la **cortilinfa**. Su composición es similar a la de otros líquidos extracelulares y a la de la perilinfa.

Las **células de los pilares** tienen extensas superficies apicales y basales que forman placas y un citoplasma estrecho. Las células del pilar interno están apoyadas sobre el labio timpánico de la lámina espiral; las del pilar externo descansan sobre la membrana basilar. Entre ellas queda formado un túnel triangular: el **túnel espiral interno** (*véase* fig. 25-19).

La membrana tectoria se extiende sobre las células del órgano espiral de Corti desde el limbo espiral.

La **membrana tectoria** está adherida medialmente al modiolo. Su borde libre lateral se proyecta sobre el órgano de Corti y establece contacto con él por medio de los estereocilios de las células ciliadas. Está formada por haces de colágeno tipo II, V y IX de disposición radial incluidos en una sustancia fundamental densa y amorfa. Diversas glucoproteínas distintivas del oído interno, llamadas ***otogelina*** y ***tectorina***, se relacionan con los haces de colágeno. Estas proteínas también están presentes en las membranas otolíticas que cubren las máculas del utrículo y el sáculo, así como en las cúpulas de las crestas en los conductos semicirculares.

Percepción del sonido

Como se describe en la página 983, las ondas sonoras que golpean la membrana timpánica se traducen en vibraciones mecánicas simples. Los huesecillos del oído medio transmiten estas vibraciones hacia la cóclea.

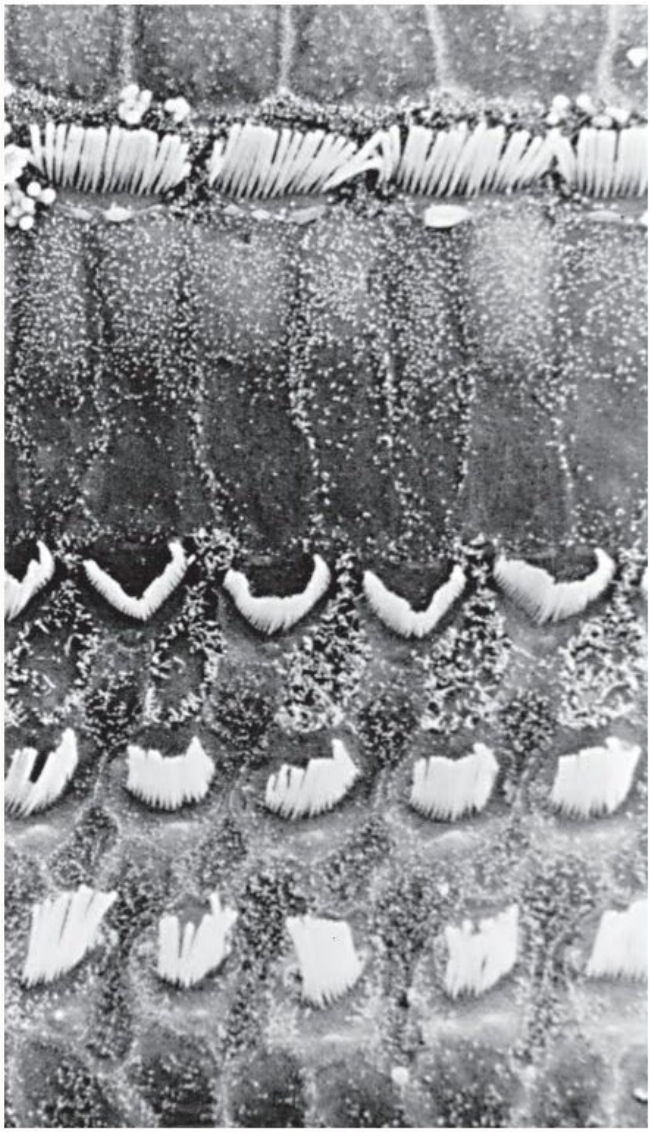

FIGURA 25-20. Microfotografía electrónica de barrido del órgano espiral de Corti. En esta microfotografía electrónica se muestra la configuración de los estereocilios sobre las superficies apicales de la hilera interna y tres hileras externas de las células ciliadas sensoriales cocleares. 3250×.

En el oído interno, las vibraciones de los huesecillos se transforman en ondas en la perilinfa.

Los movimientos del estribo en la ventana oval del vestíbulo producen vibraciones u ondas que se propagan hacia la perilinfa de la rampa vestibular. Estas vibraciones luego se transmiten a través de la membrana vestibular hacia la rampa intermedia (conducto coclear), que contiene la endolinfa, y se propagan también hacia la perilinfa de la rampa timpánica. Los cambios de presión en este sistema perilinfático-endolinfático cerrado se reflejan en los movimientos de la membrana que cubre la ventana redonda en la base de la cóclea.

Como resultado de la entrada de las **vibraciones sonoras** en el oído interno, se genera en la membrana basilar una onda que se propaga (fig. 25-23). Un sonido de una frecuencia específica provoca el desplazamiento de un segmento relativamente largo de la membrana basilar, pero la región de máximo desplazamiento es estrecha. El punto de desplazamiento máximo de la membrana basilar es específico para una frecuencia sonora determinada y es el fundamento morfológico de la discriminación de frecuencia. Los sonidos de frecuencias altas provocan una vibración máxima en la membrana basilar cerca de la base de la cóclea, mientras que los sonidos de frecuencias bajas ocasionan el desplazamiento máximo cerca del vértice. La discriminación de la amplitud (la percepción de la intensidad del sonido) depende del grado de desplazamiento de la membrana basilar en cualquier frecuencia. Por lo tanto, la codificación de la información auditiva en impulsos nerviosos depende del patrón de vibración de la membrana basilar.

El movimiento de los estereocilios de las células ciliadas en la cóclea inicia la transducción neuronal.

Las **células ciliadas** están adheridas a la membrana basilar (la cual vibra durante la recepción del sonido) a través de las **células falángicas**. A su vez, los **estereocilios** de estas células ciliadas están adheridos a la membrana tectoria, que también vibra. Sin embargo, la **membrana tectoria** y la **membrana basilar** tienen sus puntos de adhesión en distintos sitios. En consecuencia, se produce un efecto de cizallamiento entre la membrana basilar (y las células que tiene adheridas) y la membrana tectorial cuando las vibraciones sonoras impactan en el oído interno.

Como están adheridos en la membrana tectorial, los estereocilios de las células ciliadas son las únicas estructuras que conectan la membrana basilar y su complejo estrato epitelial con la membrana tectoria. El efecto de cizallamiento entre estas dos membranas desvía los estereocilios y, por ende, distorsiona la porción apical de las células ciliadas. Esta desviación activa los **canales MET** ubicados en los extremos de los estereocilios y genera potenciales de acción que son transmitidos al encéfalo a través del **nervio coclear** (la división coclear del nervio vestibulococlear, NC VIII).

Inervación del oído interno

El nervio vestibular se origina en los receptores sensoriales asociados con el laberinto vestibular.

El **nervio vestibulococlear** (**NC VIII**) es un nervio sensorial especial y está compuesto por dos partes: una división vestibular llamada *nervio vestibular* y una división coclear llamada *nervio coclear*. El **nervio vestibular** está asociado con el equilibrio y transmite impulsos desde los receptores sensoriales ubicados en el laberinto vestibular (cuadro 25-3). El **nervio coclear** está relacionado con la audición y transmite impulsos desde los receptores sensoriales ubicados dentro del laberinto coclear (fig. 25-24).

Los cuerpos o somas de las neuronas bipolares del **nervio vestibular** se encuentran ubicados en el **ganglio vestibular** (**ganglio de Scarpa**) en el conducto auditivo interno. Las evaginaciones dendríticas de las células del ganglio vestibular se originan en las crestas ampulares de los tres conductos semicirculares, la mácula del utrículo y la mácula del sáculo. Las sinapsis se establecen en la base de las células sensoriales ciliadas vestibulares, ya sea en forma de cáliz alrededor de una célula ciliada tipo I o en forma de botones asociados con las células ciliadas tipo II. Los axones del nervio vestibular se originan en el ganglio vestibular, entran en el tronco encefálico y finalizan en cuatro núcleos vestibulares. Algunas fibras neuronales secundarias viajan al cerebelo y a los núcleos de los NC III, IV y VI, que inervan los músculos extrínsecos del ojo.

El nervio coclear se origina en los receptores sensoriales del órgano espiral de Corti.

Las neuronas del **nervio coclear** también son bipolares y sus somas se encuentran en el **ganglio espiral de Corti** dentro del modiolo. Las prolongaciones dendríticas de las células del ganglio espiral salen del modiolo a través de pequeños orificios de la lámina espiral ósea e

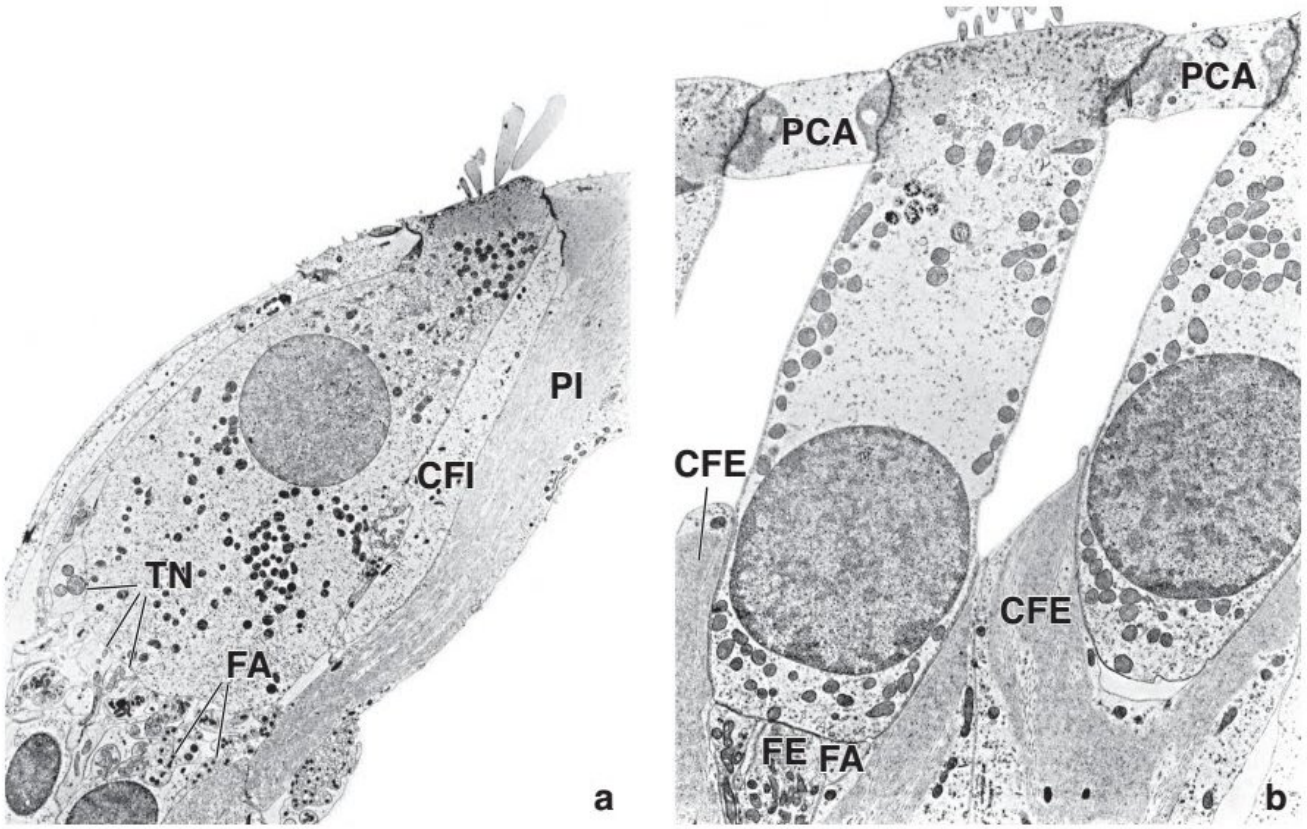

FIGURA 25-21. Microfotografía electrónica de células ciliadas interna y externa. a. Obsérvese la base redonda y el cuello estrecho de la célula ciliada interna. En la región basal aparecen las terminaciones nerviosas (*TN*) de las fibras aferentes (*FA*) para las células ciliadas. *CFI*, célula falángica interna; *PI*, célula del pilar interno. 6300×. **b.** Aquí se ven las terminaciones nerviosas aferentes (*FA*) y eferentes (*FE*) en la base de una célula sensorial ciliada externa. La región basal de estas células está rodeada por las células falángicas externas (*CFE*). Las prolongaciones apicales de estas últimas forman la placa cuticular apical (*PCA*). Obsérvese que los dominios laterales en el tercio medio de las células ciliadas externas no están rodeados por células de sostén. 6300× (reimpreso con autorización de Kimura RS. Sensory and accessory epithelia of the cochlea. En: Friedmann I, Ballantyne J, eds. Ultrastructural Atlas of the Inner Ear. Londres: Butterworth, 1984).

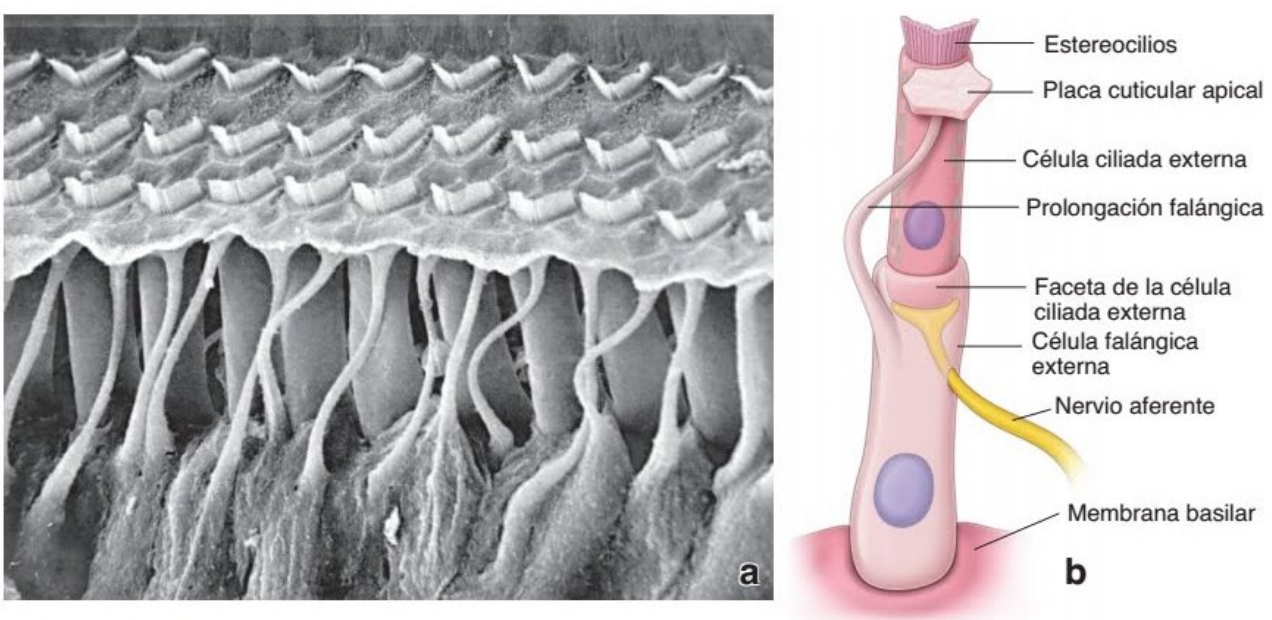

FIGURA 25-22. Estructura de la célula falángica externa. a. En esta microfotografía electrónica de barrido se ilustra la arquitectura de las células falángicas externas (de Deiters). Cada célula falángica forma un cáliz que rodea la superficie basal de una célula ciliada externa y extiende su prolongación falángica en dirección apical para formar una placa cuticular apical que sostiene las células sensoriales ciliadas externas. 2400×. **b.** Diagrama en el que se muestra la relación de una célula falángica externa con la célula ciliada externa.

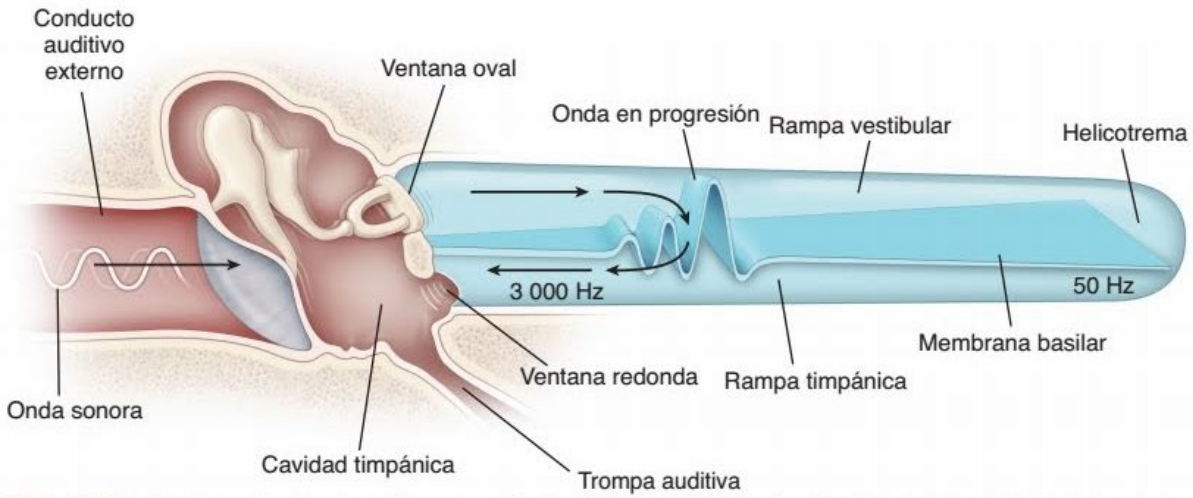

FIGURA 25-23. Diagrama en el que se ilustra la dinámica de las tres divisiones del oído. Aquí, la cóclea se muestra desenrollada. Las ondas sonoras llegan al oído externo y de allí son transmitidas hacia el oído medio, que las convierte en vibraciones mecánicas. En la ventana oval, las vibraciones mecánicas son convertidas en corrientes de líquido dentro del oído interno. Las vibraciones de líquido producen el desplazamiento de la membrana basilar (onda que se propaga) sobre la que están apoyadas las células sensoriales ciliadas de la audición. Este desplazamiento genera la estimulación de las células ciliadas y la descarga de impulsos nerviosos. Los sonidos de frecuencia alta causan vibraciones de la porción estrecha y gruesa de la membrana basilar en la base de la cóclea, mientras que los de frecuencia baja desplazan la membrana basilar hacia el vértice de la cóclea, cerca de su helicotrema.

ingresan en el órgano espiral. Alrededor del 90% de las dendritas que se originan en las células del ganglio espiral hacen sinapsis con las células ciliadas internas; el 10% restante lo hace con las células ciliadas externas del ganglio espiral. Los axones de las células del ganglio espiral forman el nervio coclear, que ingresa en la cóclea ósea a través del modiolo y aparece en el conducto auditivo interno (*véase* fig. 25-24). Desde el conducto auditivo interno, el nervio coclear ingresa en el tronco encefálico y termina en los núcleos cocleares de la médula. Las fibras nerviosas que parten de estos núcleos pasan al núcleo geniculado del tálamo y después a la corteza auditiva del lóbulo temporal.

El órgano de Corti también recibe un pequeño número de fibras eferentes que transmiten impulsos desde el encéfalo y discurren paralelas a las fibras nerviosas aferentes del nervio vestibulococlear (tracto olivococlear, eferentes cocleares de Rasmussen). Las fibras nerviosas eferentes del tronco encefálico pasan a través del nervio vestibular. Hacen sinapsis con las terminaciones aferentes de la célula ciliada in-

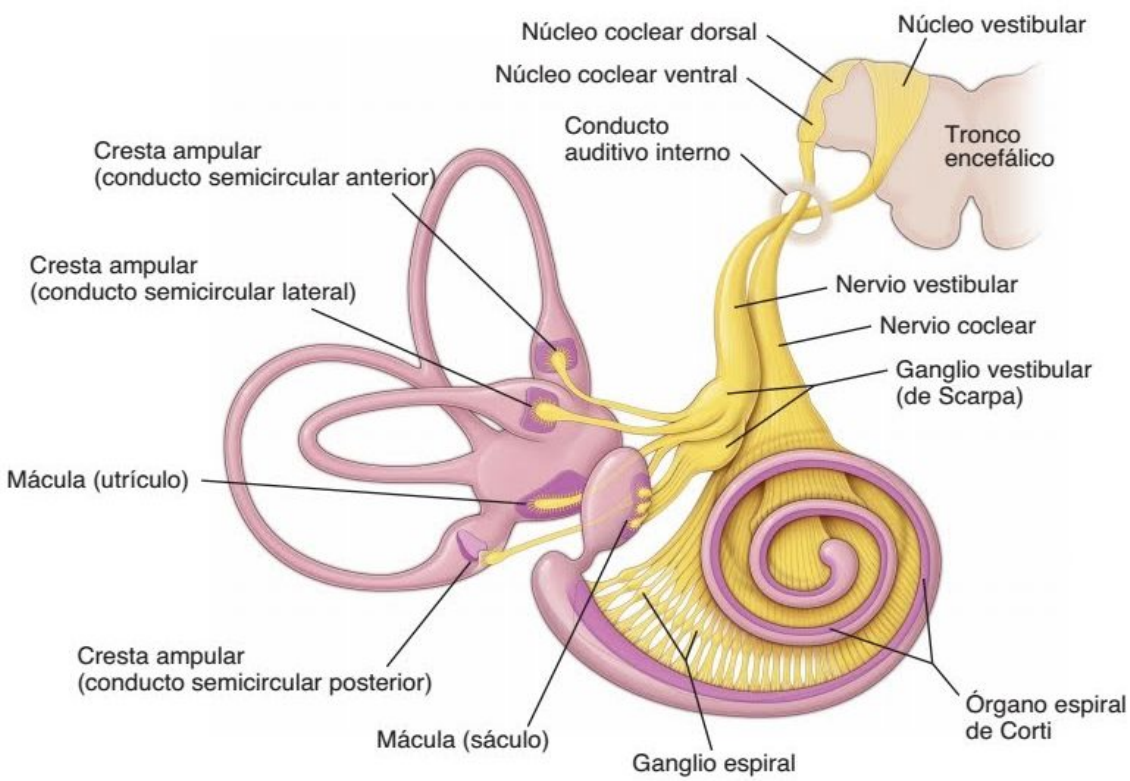

FIGURA 25-24. Inervación de las regiones sensoriales del laberinto membranoso. Obsérvese que los nervios coclear y vestibular forman el nervio vestibulococlear (NC VIII). El nervio coclear lleva los impulsos desde el órgano espiral de Corti, ubicado dentro del conducto coclear; el nervio vestibular lleva información sobre el equilibrio desde las tres crestas ampulares de los conductos semicirculares, el utrículo y el sáculo. Los somas neuronales de estas fibras sensoriales se encuentran en el ganglio espiral (para la audición) y el ganglio vestibular (para el equilibrio).

CUADRO 25-3

CORRELACIÓN CLÍNICA: VÉRTIGO

La sensación de rotación sin equilibrio (**mareos**, **vértigo**) es signo de una disfunción del sistema vestibular. Algunas causas del vértigo son las infecciones víricas y ciertos fármacos y tumores, como el **neurinoma del acústico**. Los neurinomas o neuromas del acústico aparecen dentro o cerca del conducto auditivo interno y comprimen la división vestibular del NC VIII o las ramas de la arteria laberíntica. Además, la estimulación excesiva de los conductos semicirculares puede causar vértigo en personas sanas. De igual manera, la hiperestimulación del utrículo (al viajar en barco, automóvil o avión) puede producir mareos en algunas personas.

La afección vestibular más frecuente es el **vértigo postural paroxístico benigno** (**VPPB**). Este es causado por el desprendimiento de los otolitos de la mácula del utrículo que se alojan en una de las tres crestas ampulares. Debido a la posición anatómica del conducto semicircular posterior (tiene un orificio por debajo de la mácula), los otolitos desprendidos (81-90%) casi siempre ingresan en este conducto. Los otolitos permanecen flotando libremente dentro del conducto (**canalitiasis**) o se adhieren a la cúpula (**cupulolitiasis**), lo que ocasiona un movimiento inapropiado de los estereocilios en la superficie apical de las células ciliadas receptoras. Las personas con VPPB manifiestan una sensación errónea de mareos provocada por ciertos movimientos de la cabeza. Los otolitos pueden desprenderse después de un traumatismo o una infección vírica, pero en muchos casos la causa es idiopática.

Algunas enfermedades del oído interno afectan tanto la audición como el equilibrio. Por ejemplo, las personas con **enfermedad de Ménière** inician su afección con episodios de mareos y acúfenos (zumbidos en los oídos), y después desarrollan una hipoacusia para los sonidos de baja frecuencia. Las causas de la enfermedad de Ménière se relacionan con un bloqueo del acueducto coclear, que drena el exceso de endolinfa del laberinto membranoso. El bloqueo de este conducto provoca un aumento de la presión de la endolinfa y la distensión del laberinto membranoso (hidropesía endolinfática).

terna o con la superficie basal de las células ciliadas externas. Se cree que las fibras eferentes afectan el control de la aferencia auditiva y vestibular en el sistema nervioso central, al parecer potenciando algunas señales aferentes y suprimiendo otras. La lesión del órgano de Corti, el nervio coclear, las vías nerviosas o la corteza auditiva producen **hipoacusia neurosensorial** (*véase* cuadro 25-2).

Vasos sanguíneos del laberinto membranoso

El laberinto membranoso recibe sangre arterial a través de la arteria laberíntica; la sangre venosa drena hacia los senos venosos durales.

La irrigación del oído externo, el oído medio y el laberinto óseo del oído interno deriva de vasos asociados con las arterias carótidas externas. La **irrigación arterial** de los tejidos del laberinto membranoso del oído interno deriva, dentro del cráneo, de la **arteria laberíntica**, que es una rama común de la arteria cerebelosa anteroinferior o de la arteria basilar. La arteria laberíntica es un vaso terminal: no se anastomosa con otras arterias vecinas. Las ramas de esta arteria son exactamente paralelas a la distribución de las partes superior e inferior del nervio vestibular.

El **drenaje venoso** del laberinto coclear se realiza a través de las venas modiolares espirales anterior y posterior, que forman la **vena modiolar común**. La vena modiolar común y la vena vestibulococlear forman la vena del acueducto coclear, que drena en el seno petroso inferior. El drenaje venoso del laberinto vestibular se realiza a través de las **venas vestibulares**, que se unen a la vena del acueducto coclear, y por medio de la vena del acueducto vestibular, que desemboca en el seno sigmoideo.

OÍDO

FUNDAMENTOS DEL OÍDO

- El **oído** es un órgano par sensorial especializado; se encarga de la recepción sonora y el equilibrio.
- Los tejidos del oído derivan del **ectodermo de superficie** (revestimiento epitelial del laberinto membranoso) y de los componentes de la **primera bolsa faríngea** (trompa auditiva y cavidad del oído medio), el **primer surco faríngeo** (conducto auditivo externo), el **primer arco faríngeo** (martillo, yunque y parte anterior del pabellón auricular) y el **segundo arco faríngeo** (estribo y parte posterior del pabellón auricular).

OÍDO EXTERNO

- La **oreja** o **pabellón auricular** es el componente externo del oído que recoge y amplifica el sonido.
- El **conducto auditivo externo** se extiende desde la oreja hasta el tímpano. Ambos están unidos por piel, la cual contiene folículos pilosos, así como las glándulas sebáceas y ceruminosas (que producen el **cerumen**).

OÍDO MEDIO

- El **oído medio** es un espacio lleno de aire cubierto por una mucosa que contiene los tres **huesecillos del oído** (martillo, yunque y estribo). Está separado del conducto auditivo interno por el tímpano y conectado con la nasofaringe por medio de la **trompa auditiva** (**de Eustaquio**).
- La **membrana timpánica** o **tímpano** está compuesta por la piel del conducto auditivo externo, un centro delgado de tejido conjuntivo y la mucosa del oído medio.
- Los huesecillos del oído (**martillo**, **yunque** y **estribo**) cruzan el espacio del oído medio y comunican el tímpano con la ventana oval. El movimiento de los huesecillos es modulado por el **músculo tensor del tímpano**, que se inserta en el martillo, y por el **estapedio**, que se inserta en el estribo.

COMPARTIMENTOS DEL OÍDO INTERNO

- El **oído interno** está formado por dos compartimentos dentro del hueso temporal: el **laberinto óseo** y el **laberinto membranoso**, que está dentro del laberinto óseo.
- El oído interno tiene tres espacios llenos de líquido: el **espacio endolinfático**, dentro del laberinto membranoso (que tiene una concentración elevada de K^+ y una concentración baja de Na^+); el **espacio perilinfático**, entre la pared del laberinto óseo y la pared del laberinto membranoso (que tiene una concentración baja de K^+ y elevada de Na^+); y el **espacio cortilinfático**, que se encuentra dentro de los túneles del órgano de Corti en la cóclea.
- El **laberinto óseo** está formado por tres espacios conectados: los **conductos semicirculares**, el **vestíbulo** y la **cóclea**; cada uno contiene diferentes partes del laberinto membranoso.
- El **laberinto membranoso** está formado por una serie de sacos comunicados entre sí (el **utrículo**, el **sáculo** y el saco endolinfático) y varios conductos (**tres conductos semicirculares** y los **conductos coclear**, utriculosacular, endolinfático y *reuniens*) que contienen **endolinfa**.

RECEPTORES SENSORIALES DEL LABERINTO MEMBRANOSO

- Las células sensoriales especializadas se localizan en seis regiones del laberinto membranoso: tres **crestas ampulares** en la ampolla de los conductos semicirculares (receptores en la cabeza para aceleración angular), dos **máculas** en el utrículo y el sáculo (receptores para la posición de la cabeza y sus movimientos lineales), y el **órgano espiral de Corti** (receptores para sonido).
- Las máculas del utrículo y el sáculo contienen **células ciliadas**, que son mecanorreceptores epiteliales. Estas células ciliadas contienen **haces ciliados** en sus superficies apicales (formados por hileras de estereocilios con un solo cinocilio) y están cubiertas por la **membrana otolítica** gelatinosa que contiene otolitos (otoconios).
- El movimiento de los **otolitos** es detectado por los estereocilios, que activan **canales iónicos con compuertas mecánicas** para generar un potencial de acción.
- Los receptores sensoriales en la **cresta ampular** también están cubiertos por una masa similar a la gelatina sin otolitos llamada ***cúpula***. La cúpula se flexiona durante el flujo de endolinfa a través del conducto semicircular. El movimiento de la cúpula estimula los **canales iónicos activados mecánicamente** y genera un potencial de acción.
- El **conducto coclear** se divide en tres compartimentos paralelos: las **rampas intermedia** o **conducto coclear** (el compartimento intermedio lleno de endolinfa que contiene el órgano espiral de Corti), **vestibular** y **timpánica** (ambas contienen perilinfa).
- La **rampa intermedia** es un espacio triangular; su pared inferior forma la **membrana basilar**, sobre la cual se encuentra el órgano espiral de Corti. La pared superior (**membrana vestibular**) separa la rampa intermedia de la vestibular, y la pared lateral contiene la **estría vascular** que produce la endolinfa.
- El **órgano espiral de Corti** está compuesto por **células ciliadas** (dispuestas en hileras internas y externas), **células falángicas de sostén** y **células de los pilares**. El movimiento de los estereocilios de las células ciliadas durante la interacción con la **membrana tectoria** suprayacente genera impulsos eléctricos que son transmitidos al nervio coclear.
- Las **ondas sonoras** son transmitidas desde la membrana timpánica que vibra a través de los huesecillos hasta la ventana oval, donde producen el movimiento (ondas) de la perilinfa de la rampa vestibular. Esto mueve la membrana basilar y el órgano espiral de Corti para generar impulsos nerviosos eléctricos, los cuales son percibidos por el cerebro como sonidos.
- Los impulsos nerviosos de la cresta ampular y de la mácula viajan con el **nervio vestibular**, y los impulsos del órgano espiral de Corti viajan con el **nervio coclear**. Ambos nervios se unen en el conducto auditivo interno para formar el **nervio vestibulococlear** (**NC VIII**).

LÁMINA 108 ■ OÍDO

El **oído interno**, ubicado en el hueso temporal, está formado por un sistema de cavidades y vías que contienen una red de conductos membranosos. Estos sistemas se conocen, respectivamente, como **laberintos óseo** y **membranoso**. En algunos sitios, los laberintos membranosos forman el revestimiento de los laberintos óseos; en otros, hay una separación entre ambos. Dentro del espacio limitado por el laberinto membranoso hay un líquido acuoso llamado ***endolinfa***. Por fuera del laberinto membranoso, es decir, entre los laberintos membranoso y óseo, hay otro líquido denominado ***perilinfa***.

Cada laberinto óseo está dividido en tres partes: la **cóclea**, los **conductos semicirculares membranosos** y el **vestíbulo**. La cóclea y los conductos semicirculares contienen contrapartes membranosas con la misma forma. En cambio, los componentes membranosos del vestíbulo tienen una forma más compleja, ya que están compuestos por conductos y dos cavidades: el **utrículo** y el **sáculo**. La cóclea contiene los receptores para la audición (el **órgano de Corti**); los conductos semicirculares contienen los receptores para el movimiento de la cabeza; el utrículo y el sáculo contienen los receptores para la posición de la cabeza.



Oído interno, oído, cobayo, H&E, 20×.

En este corte a través del **oído interno**, se observa que el hueso rodea toda la cavidad. Debido a su carácter laberíntico, las secciones del oído interno aparecen como varias cámaras y conductos separados. Sin embargo, estas estructuras están todas interconectadas (excepto los espacios perilinfáticos y endolinfáticos, que permanecen separados). La cavidad más grande es el **vestíbulo** (*V*). El sector izquierdo de la cámara (*flecha negra*) lleva a la **cóclea** (*C*). Justo debajo de la *flecha negra* y a la *derecha* está el ligamento oval (*LO*) rodeando la base del estribo (*ES*). Ambas estructuras han sido seccionadas de forma oblicua y no se ven en su totalidad. El nervio facial (*NF*) se encuentra en un túnel óseo a la izquierda del ligamento oval. La comunicación del vestíbulo con uno de los conductos semicirculares está señalada con la *flecha blanca*. Obsérvese la cresta ampular (*CA*) proyectándose hacia la luz del conducto semicircular. *Arriba a la derecha* se ven cortes transversales del laberinto membranoso a través de los componentes del sistema de conductos (*SC*) semicirculares.

La cóclea es una estructura cónica espiralada. La muestra que aparece aquí da tres vueltas y media (en los humanos, da dos vueltas y tres cuartos). El corte pasa por el eje central de la cóclea. Este consiste en un tronco óseo llamado ***modiolo*** (*M*). Contiene el inicio del nervio coclear (*NC*) y los ganglios espirales (*GE*). Debido al plano del corte y la disposición en espiral del túnel coclear, este aparece seccionado transversalmente en siete sitios (se debe recordar que describe tres vueltas y media). En la lámina 109 se describen con mayor detalle la cóclea y el órgano de Corti.

Conducto semicircular, oído, cobayo, H&E, 85×; recuadro 380×.

Aquí se muestra un aumento mayor de uno de los conductos semicirculares y la **cresta ampular** (*CA*) dentro del conducto, que aparecen en el ángulo *inferior derecho* de la microfotografía de *arriba*. En cada uno de los conductos semicirculares se encuentra un receptor para el movimiento: la cresta ampular (obsérvense sus relaciones en la microfotografía de *arriba*). La superficie epitelial (*SE*) de la cresta está formada por dos tipos de células: las de sostén y las receptoras ciliadas. Con el microscopio electrónico se distinguen dos tipos de células ciliadas. Es difícil identificar las células ciliadas y las de sostén según sus características específicas. Sin embargo, se pueden distinguir por su ubicación (*véase recuadro*), ya que las **células ciliadas** (*CC*) tienen una disposición más superficial que las células de sostén (*CS*). Una masa gelatinosa, la cúpula (*Cu*), recubre el epitelio de la cresta ampular. Cada célula receptora envía una proyección de tipo ciliar que queda inmersa dentro de la sustancia de la cúpula.

El epitelio está apoyado sobre tejido conjuntivo (*TC*) laxo celular, que a su vez contiene las fibras nerviosas asociadas con las células receptoras. Las fibras nerviosas son difíciles de identificar porque no están organizadas en haces bien definidos.

C, cóclea
CA, cresta ampular
CC, célula ciliada
CS, célula de sostén
Cu, cúpula
ES, estribo
GE, ganglio espiral
LO, ligamento oval
M, modiolo
NC, nervio coclear
NF, nervio facial
SC, sistema de conductos
SE, superficie epitelial
TC, tejido conjuntivo
V, vestíbulo
flecha blanca, entrada al conducto semicircular
flecha negra, entrada a la cóclea

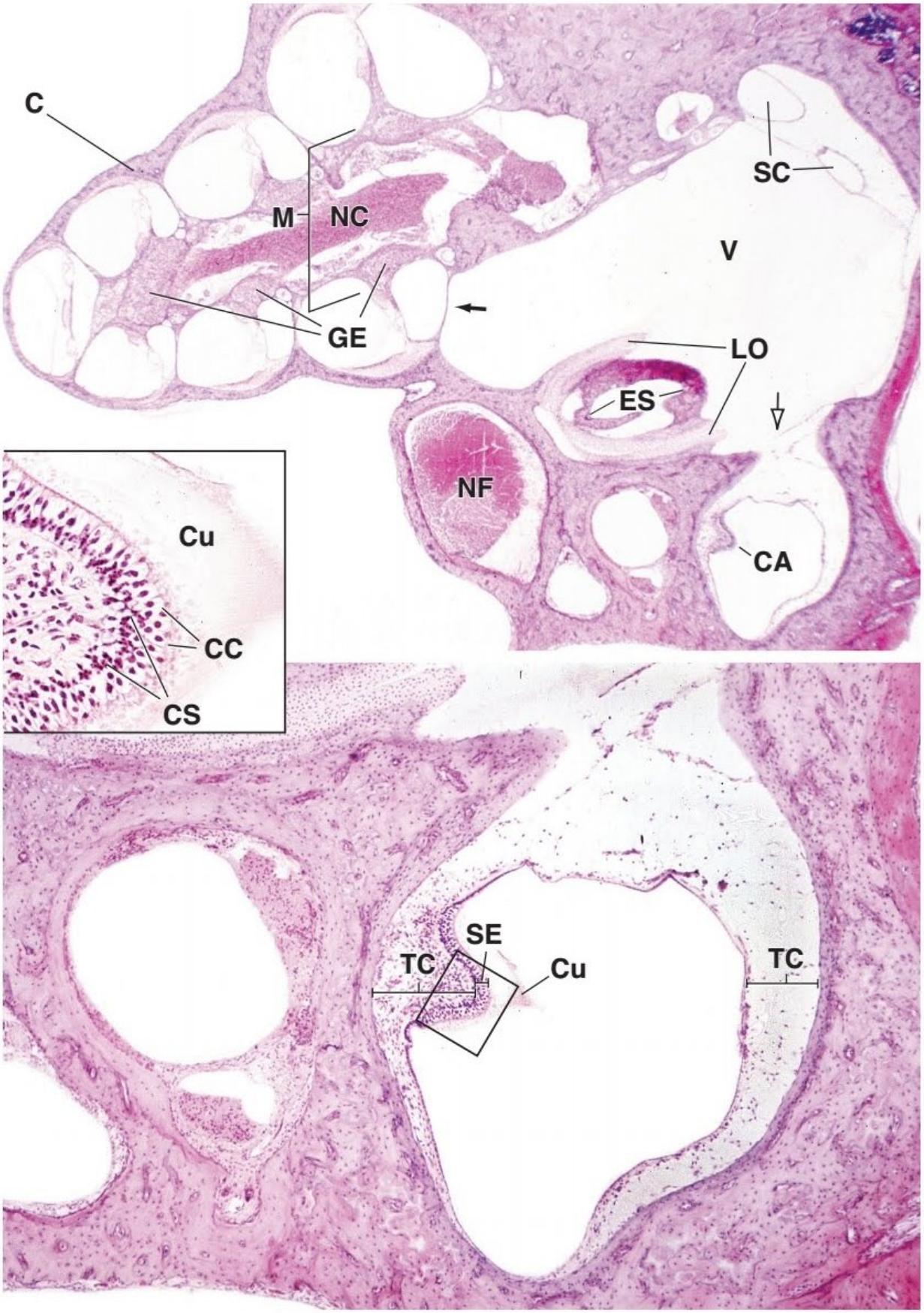
C
M
NC
SC
V
GE
LO
ES
NF
CA
Cu
CC
CS
SE
TC
Cu
TC

LÁMINA 109 ■ CONDUCTO COCLEAR Y ÓRGANO DE CORTI

La **célula ciliada**, un mecanorreceptor no neuronal, es la célula receptora común del sistema vestibulococlear. Estas son células epiteliales que tienen una gran cantidad de **estereocilios**, que son microvellosidades modificadas también conocidas como ***cilios sensitivos***. Convierten la energía mecánica en energía eléctrica, la cual es transmitida hacia el encéfalo a través del nervio vestibulococlear (NC VIII). Las células ciliadas se relacionan con terminaciones nerviosas aferentes y eferentes. Todas las células ciliadas cumplen una función receptora gracias a la flexión o inclinación de sus estereocilios. Los medios específicos a través de los cuales los estereocilios se flexionan varían de un receptor a otro; sin embargo, en todos los casos, el estiramiento de la membrana plasmática provocado por la flexión de los estereocilios genera cambios en el potencial transmembrana que se transmiten a las terminaciones nerviosas aferentes asociadas con cada célula. Las terminaciones nerviosas eferentes en las células ciliadas sirven para regular su sensibilidad.

Conducto coclear, oído, cobayo, H&E, 65×; recuadro 380×.

Corte a través de una de las espiras de la cóclea. El componente funcional más importante de la cóclea es el órgano de Corti, que está contenido dentro del *rectángulo* y que se muestra con mayor aumento en la microfotografía de *abajo*. En esta microfotografía también aparecen otras estructuras. El ligamento espiral (*LE*) es un engrosamiento del periostio en la parte externa del túnel. Hay dos membranas, la membrana basilar (*MB*) y la membrana vestibular (*MV*), que se unen con el ligamento espiral y dividen el túnel coclear en tres conductos paralelos: la **rampa vestibular** (*RV*), la **rampa timpánica** (*RT*) y el **conducto coclear** (*CCo*). Tanto la rampa vestibular como la timpánica son espacios perilinfáticos; se comunican en el vértice de la cóclea. En cambio, el conducto coclear es el espacio del laberinto membranoso y está lleno de endolinfa. Se piensa que la endolinfa se forma en la porción del ligamento espiral que mira al conducto coclear, es decir, la estría vascular (*EsV*). Esta se halla muy vascularizada y contiene células "secretoras" especializadas.

Un espacio óseo, la lámina espiral ósea (*LEO*), se extiende del modiolo a la membrana basilar. Los ramos del nervio coclear (*NC*) discurren a lo largo de la lámina espiral hacia el modiolo, donde se forma el tronco nervioso principal. Los componentes del nervio coclear son neuronas bipolares cuyos somas constituyen el ganglio espiral (*GE*). Estos somas neuronales se muestran con mayor aumento en el *recuadro* (*arriba a la derecha*). La lámina espiral sostiene un cúmulo celular, el limbo espiral (*LiE*). La superficie del limbo está compuesta por células cilíndricas.

Órgano de Corti, oído, cobayo, H&E, 180×; recuadro 380×.

El corte transversal del **conducto coclear** (*CCo*) visible en esta imagen aparece como un espacio triangular. La pared superior (techo) de este conducto está formada por la membrana vestibular (*MV*) que lo separa de la rampa vestibular (*RV*). La pared lateral (externa) del conducto coclear está limitada por la estría vascular (*EsV*) y el ligamento espiral (*LE*) subyacente. La pared inferior (o suelo) está formada por la membrana basilar, una extensión de la lámina espiral ósea con ramas visibles del nervio coclear (*NC*). La membrana basilar sostiene el **órgano espiral de Corti**. Los componentes del órgano de Corti, que comienzan en el limbo espiral (*LiE*), son los siguientes: células limitantes internas (*CLI*), células falángicas y ciliadas internas (*CF y CI*), y células del pilar interno (*CPI*). La secuencia continúa, repitiéndose a la inversa de la siguiente manera: células del pilar externo (*CPE*), células ciliadas (*CCi*), células falángicas externas (*CFE*) y células limitantes externas o células de Hensen (*CH*). Las células ciliadas son células receptoras; las demás células reciben la denominación colectiva de *células de sostén*. Las células falángicas y ciliadas externas se distinguen en esta figura por su ubicación (*véase recuadro*) y por que sus núcleos están bien alineados. Como las células ciliadas están apoyadas sobre las células falángicas, se puede concluir que los tres núcleos superiores pertenecen a las células ciliadas externas, mientras que los tres núcleos inferiores lo hacen a las falángicas externas.

Las células de sostén se extienden desde la membrana basilar (*MB*) hasta la superficie del órgano de Corti (esto no se aprecia en la imagen grande, pero se puede ver en el *recuadro*), donde forman una membrana reticular (*MR*). La superficie libre de las células receptoras se ubica en aberturas de la membrana reticular, y los "cilios" de estas células se proyectan hacia la membrana tectoria (*MT*), con la que hacen contacto. Esta última es una extensión cuticular de las células cilíndricas del limbo espiral. En preparados ideales, el curso de las fibras nerviosas puede seguirse desde las células ciliadas hasta el nervio coclear (*NC*).

En su recorrido desde la membrana basilar hasta la membrana reticular, los grupos de células de sostén quedan separados de otros grupos por espacios que forman túneles espirales. Estos túneles se denominan *túnel interno* (*TI*), *túnel externo* (*TE*) y *túnel espiral interno* (*TEI*). Además de las células de sostén, hay otros dos grupos de células adicionales: las células de Claudius (*CCla*) y las células de Böttcher (*CB*).

CB, células de Böttcher
CCi, célula ciliada
CCla, células de Claudius
CCo, conducto coclear
CF y CI, células falángicas y ciliadas internas
CFE, células falángicas externas
CH, células de Hensen
CLI, células limitantes internas
CPE, células del pilar externo
CPI, células del pilar interno
EsV, estría vascular
GE, ganglio espiral
LE, ligamento espiral
LiE, limbo espiral
LEO, lámina espiral ósea
MB, membrana basilar
MR, membrana reticular
MT, membrana tectoria
MV, membrana vestibular
NC, nervio coclear
RT, rampa timpánica
RV, rampa vestibular
TE, túnel externo
TEI, túnel espiral interno
TI, túnel interno

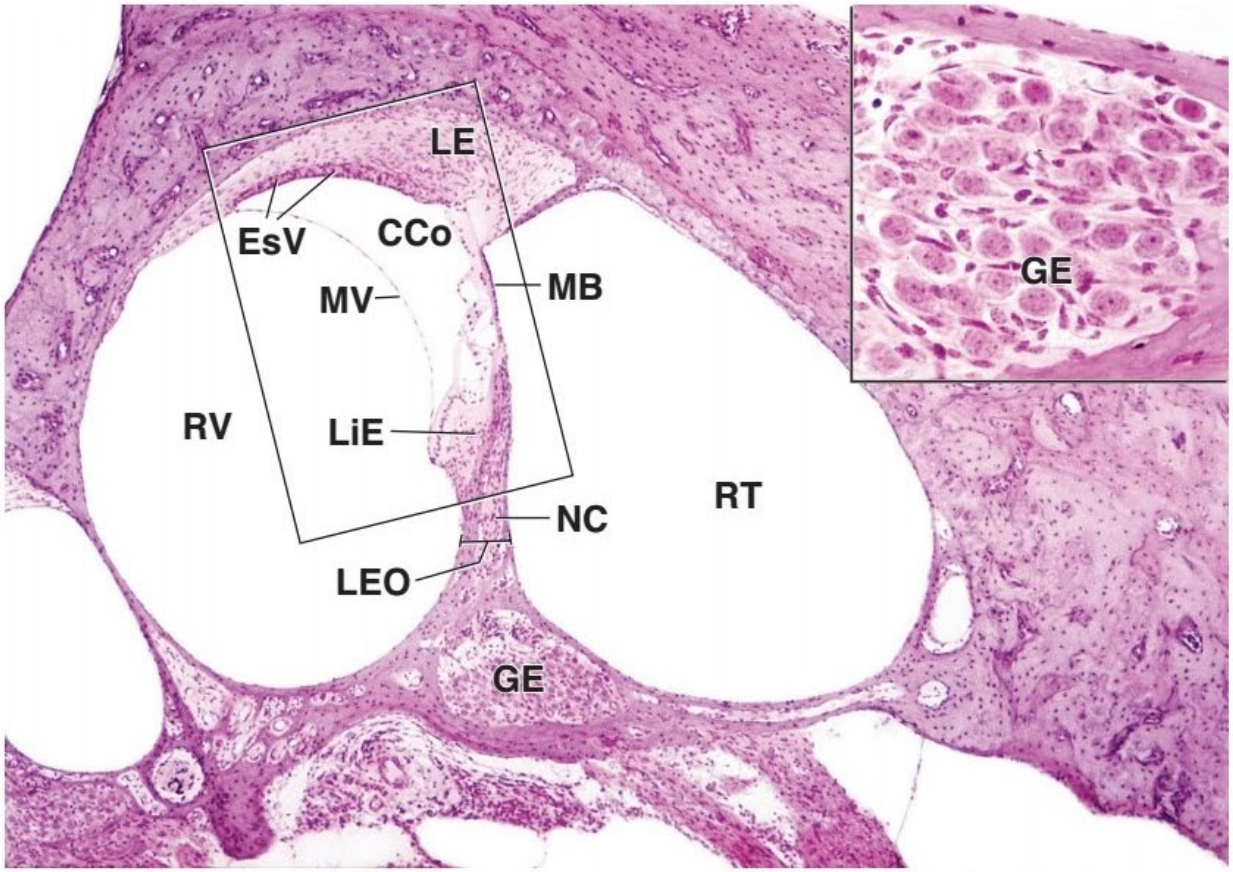
LE
EsV
CCo
MV
MB
RV
LiE
RT
NC
LEO
GE
GE

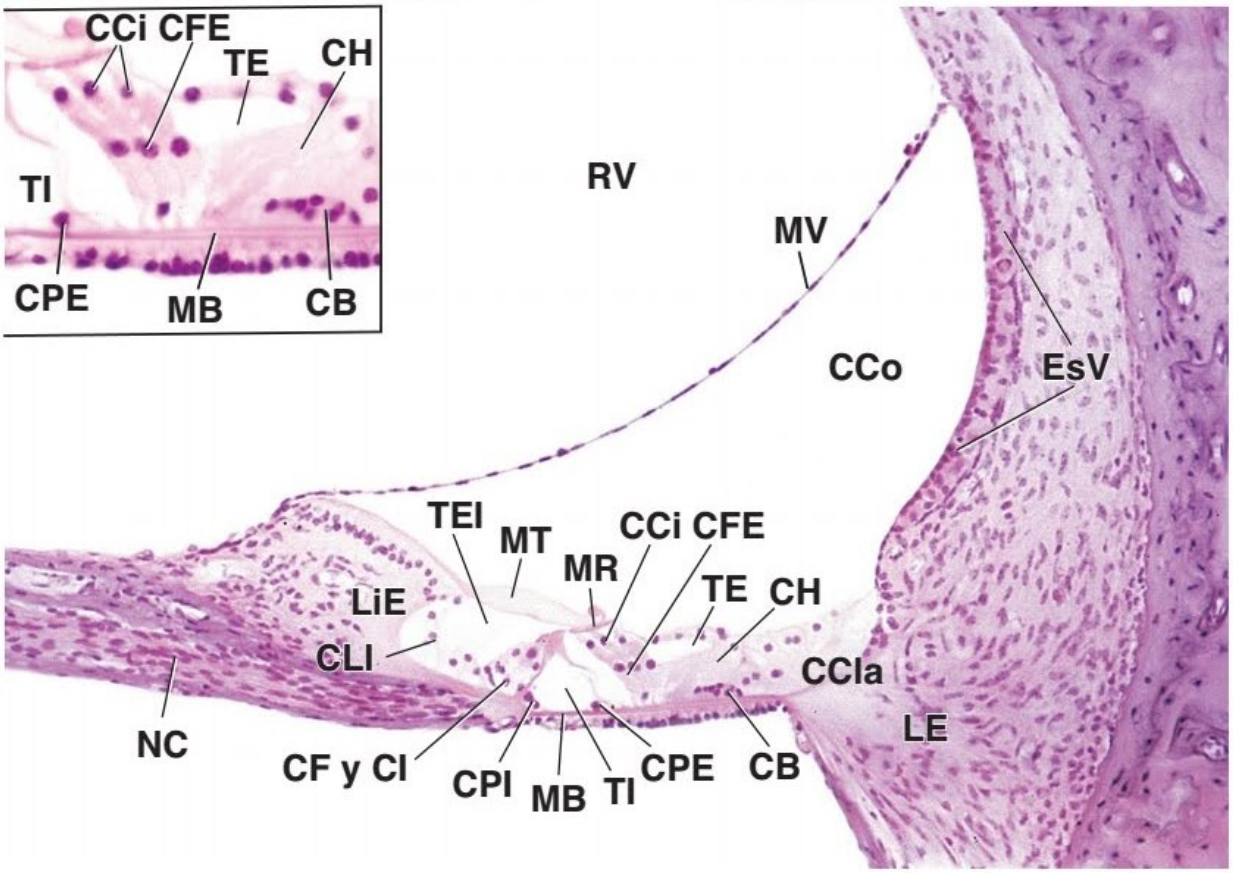
CCi CFE
TE
CH
TI
CPE
MB
CB
RV
MV
CCo
EsV
TEI
MT
CCi CFE
MR
TE
CH
LiE
CLI
CCIa
LE
NC
CF y CI
CPI
MB
TI
CPE
CB

ÍNDICE ALFABÉTICO DE MATERIAS

Los números en itálicas indican una figura; los seguidos por "c", un cuadro; los seguidos por "l", una lámina, y los seguidos por "t", una tabla.

A

A_1c, prueba de, 297*c*
Abdomen, inervación autónoma de, 412
Abetalipoproteinemia, 668*c*
ABO, genes, 295*c*
ABO, sistema de grupo sanguíneo, 295*c*-296*c*, 295*t*
Absorción
  intestino delgado, por el, 626-627
  mucosa bucal, por la, 568-569
  mucosa digestiva, por la, 567, *567*, 609-610
  piel, por la, 525
  riñón (túbulos renales), por el, 756-761
  tejido epitelial, por el, 118
Absorción rápida, 680
Aceleración lineal, 992-993
Acetato de uranilo, 22
Acetilación, 36
Acetilcolina (ACh)
  como neurotransmisor, 392, 393, 394*t*
  erección del pene, 860*c*
  estimulación de las glándulas sudoríparas, 549
  estimulación de la médula suprarrenal, 811
  función de la unión neuromuscular, 349-350, 351, 395
  miastenia grave, 350*c*, 395
  regulación cardíaca, 439
  vejiga urinaria, 769
Acetilcolina, receptores, 350, 350*c*, 393, 394*t*, 618, 769
Acetilcolinesterasa (AChE), 350, 350*c*, 395
N-Acetilgalactosamina (GaINAc), 187
N-Acetilgalactosamina-transferasa, 295*c*
N-Acetilglucosamina (GIcNAc), 187
ACh. *Véase* Acetilcolina
AChE. *Véase* Acetilcolinesterasa
Ácido acetilsalicílico 615
Ácido araquidónico, análogos de, 786
Ácido ascórbico (vitamina C), 179, 258*c*
Ácido clorhídrico (HCl), 616-620, *620*
Ácido desoxirribonucleico. *Véase* ADN
Ácido fólico, deficiencia, 298*c*
Ácido hipocloroso (HOCl), 303
Ácido lisobisfosfatídico, 46
Ácidos grasos esenciales, insuficiencia, 532
Ácido ribonucleico. *Véase* ARN
Ácido γ-aminobutírico (GABA), 392, 393, 394*t*
Ácido(s) graso(s), 32, 33, 279, 342*c*, 531-532, 813-815
  libres, 531
Acidofilia, 6, 55
Acidófilo(s), 790, 820*l*-823*l*
Acilglucosilceramida, 531
Acinos, 160, *160*
  de la glándula mamaria, 910, *911*
  de las glándulas salivales, 585-590, 602*l*-607*l*
  del hígado, 670, 672, *672*, 696*l*
  del páncreas, *684*, 684-685, *685*, 691, 700*l*-701*l*
  del pulmón, 716
  mixtos, 585-586, *587*, *589*, 602*l*-603*l*
  mucosos, 585, 588, *588*, 602*l*-603*l*, 606*l*-607*l*
  pulmonares, 716
  secretores, 585-590, 602*l*-607*l*
  serosos, 585-588, 602*l*-605*l*
Aclaramiento de la muestra histológica, 2
Aclorhidria, 617*c*
Acné vulgar, 546
Acomodación visual, 945, 946, 967
Acondicionamiento del aire (vías respiratorias), 703, 705
Acoplamiento quimiosmótico, 60
Acromegalia, 259*c*
Acrosina, 844
Acrosiringio, 548
Acrosoma, 842, 844, *844*
ACTH. *Véase* Hormona adrenocorticotropa
Actina α del músculo liso (α-SMA), 191, *196*, 196*c*, 588-590
Actina filamentosa (F), 65
Actina globular (G), 65-66
Actinina α, 122, 140, *141*, *155*, 155-156
  en el bazo, 507
  en el músculo esquelético, 341, 343, *344*
  en el músculo liso, 361
Activación dependiente de antígeno, 478
Activador del plasminógeno, 849
Activador del receptor del factor nuclear κB (RANK), 244
Activador tisular del plasminógeno (TPA), 312
Actividad ciliar, 126-128
Actividad enzimática inherente, 3
Actividad física, y tejido adiposo, 285
Actividad timpánica, 111, 983, *983*, 986
Acuaporinas (AQP), 757-760, 762*c*
  en la homeostasis de agua en el encéfalo, 416
  en la vesícula biliar, 683
  en las vénulas endoteliales superiores, 497
  en los capilares glomerulares, 747
  función de la ADH, 762, 763*c*, 795
Acumulación celular, anomalías, 99, *99*
Adaptación de la visión, 945
Adaptina, 39, *40*
Adenocarcinomas, 120*c*, 641*c*
  glandulares, 120*c*
Adenohipófisis
  características en el microscopio electrónico, 792, 792*t*
  características en la tinción, 790, 792*t*
  células, 790-793, 792*t*, 820*l*-823*l*
  control de la lactancia por, 915
  funciones, 790
  hormonas, 790, 791*t*
  lóbulo anterior de la hipófisis, 110, 788, *789*, 790-793, 820*l*-823*l*
  origen, 110
Adenoma, 592*c*, 639*c*
  pleomorfo, 592*c*
Adenosina-trifosfatasa (ATPasa), 7, 8, 35, 56
  bomba activada por calcio (Ca^{2+}), 361
  cobre (Wilson), 668
  en el músculo esquelético, 338-339, 343, 346-348
  en el músculo liso, 363
  en los canalículos biliares, 679
  en movimiento ciliar, 126-128
ADH. *Véase* Hormona antidiurética
Adhesinas FimH, 767
Adhesión(es) focal(es), *134*, 139, 146*t*, *154*, *155*, 155-156, 527
Adipoblastos (lipoblastos), 275-276, *276*
Adipocinas, 275, *275*, 288*l*
Adipocito(s) (célula adiposa), *171*, 190, 199, 274, 288*l*-289*l*
  blancos, 275-277, *276*, 284-285, 288*l*-289*l*
  diferenciación, 275-276, *276*, 282
  en el frotis de médula ósea, 330*l*-331*l*
  en la lámina basal, 149
  en la obesidad, 274
  en masa de lípidos, 277
  estructura, 276-277, *277*, *278*
  lámina externa, 276
  maduros, 276, *276*
  obesidad y metabolismo, 281*c*
  pardos, *276*, 280-282, 284-285, 288*l*-289*l*
  síntesis y secreción por, 275, *275*, 280*t*, 288*l*
  transdiferenciación, *276*, 284-285
Adipofilina, 280*t*
Adiponectina, 275, 280*t*
Administración bucal, 569
Administración sublingual, 569
ADN, 10
  entrecruzamiento, 98
  fragmentación, 100
  genes de reparación de errores de apareamiento, 641*c*
  meiosis y, 95-99
  microscopía de fuerza atómica, 24
  mitocondrial, 59
  mitosis y, 95
  no replicado, punto de control, *92*, 93
  plegamiento y empaquetado, 82-86
  precursores radioactivos, 11
  punto de control de daños, ciclo celular, *92*, 93, 101, 102
  replicación, 93
  satélite, 95
  sonda, 87*c*
  transcripción, 51-52, 53
Adrenalina, 393, 394*t*, 440, 810*t*, 811-812. *Véase* Epinefrina
Aducina, 67
Adventicia, 608, *609*, 611
  bronquial, 716
  esofágica, 612, 644*l*-645*l*
  traqueal, 711, 714-715
  ureteral, 780*l*-781*l*
  vaginal, 906
  vesícula biliar 682, 698*l*-699*l*
Afadina, 138, *141*, 141-142
Agranulocito(s), *véase también* tipos específicos 291*t*, 297
Agrecano, 189, *189*, 190*t*, 212, *212*, 218, 220*c*
Agregados
  agrecano-hialurónicos, 212
  proteoglucanos, 188, 212, 218, 224*l*-225*l*
Agrina, 150, 747
Agrio, sabor, 571, *572*, 572-573
Agujeros maculares, 961*c*
Albinismo, 543*c*
Albúmina, 279, 291, 666, 750-751, 803
Albuminuria, 751
Alcohol-deshidrogenasa, 678
Aldosterona, 753, 755*c*, 761, 810*t*, 812-813
Alérgeno, 198*c*, 480*c*
Alimentos no digeridos, 566
Alineación, en la microscopía óptica, 17*c*
Almohadilla grasa mamaria, 275
Alvéolos
  de la glándula mamaria, 910-911, 913
  del pulmón, 703, *703*, *716*, *719*, 719-724, 720, *725*, 736*l*-739*l*
    barrera alveolocapilar (aire-sangre), 721, *722*, *723*, 738*l*-739*l*

células, 719-720, *721*, *722*, 722-724, *724*, 738*l*-739*l*
epitelio, 719-720
surfactante, 720-721, 738*l*
diente, 581, 584-585
Amargo, sabor, 571-572, *572*
Ameloblastinas, 581
Ameloblasto(s), 575-581, *576-577*, *578*, *580*, *581*
borde liso, 580-581
en etapa de maduración, 578, 580-581, *581*
en etapa secretora, 577-580, *578*, *580*, *581*
Amelogénesis, 576-581, *580*
Amelogeninas, 581
Amenorrea de la lactancia, 915*c*
AMH, gen, 833
Amígdala(s), 111, 473, 492, 492, 512*l*-513*l*, 567, 569, 573
faríngea o adenoides, 492, 567, 708
lingual, 492, 567, *569*, 573
palatina, 492, *492*, 512*l*-513*l*, 567, *569*
tubárica, 567, 986
Amilasa salival, 593, 593*t*
D-Aminoácido-oxidasa, 678
Aminoácidos, 393, 669, 758, 786
no esenciales, 669
Amnion, *899*, 900, *904*
Amonio, 760
Amortiguación espacial de potasio, 402
Ampolla
de la trompa uterina (de Falopio), *877*, 888, 891, 892, 926*l*-927*l*
del conducto deferente, 854
del oído interno, 987
hepatopancreática, 680, *683*, 683-684
Ampolla de Vater (hepatopancreática), 680, *680*, *683*, 683-684
Neuroma de amputación, 419
Anafase, 95, *96*, *97*
I, *96*, 98
Anafilaxia, 198*c*, 306
Anágeno, 544*c*
Análisis cromosómico, 87*c*
Anastomosis o cortocircuitos arteriovenosos (AV), *440*, 455
Anatomía microscópica, 1
Ancho de distribución eritrocitaria (ADE), 313
Anclaje para la microscopía de expansión, 12, 13
Ancorina CII, 212
Andrógeno(s), 545, 810*t*, 813, 815, 832, 883, 887
suprarrenales, 810*t*, 813, 815
Androstenodiona, 810*t*, 815
Anemia, 291, 298*c*
angioblastemas, 675
drepanocítica, 297, 298*c*
eritropoyetina recombinante para, 741
hemolítica, 297, 305*c*
perniciosa, 298*c*, 617, 617*c*, 620
Anexinas, 254-255, 256
Angioblastemas, 675
Angiogénesis, 194, 454
Angiolipoma, 283*c*
Angiotensina
I (AngI), 444, 753, 812-813
II (AngII), 280*t*, 444, 753, 755*c*, 813
Angiotensinógeno (AGE), 275, 280*t*, 812-813
Angulina, familia de proteínas, 138
Ángulo iridocorneal, 950, *952*
Anhidrasa carbónica
en células parietales del estómago, *620*
en conductos salivales, 590
en osteoclastos, 245
Anhidrasa carbónica, inhibidores, 954*c*
Anillo amigdalino, 567
de Waldeyer, 567
Anillo citoplasmático, 90, *91*
Anillo contráctil, 95
Anillo nuclear, 90, *91*
Anillo terminal, complejo de poro nuclear, 90, *91*
Anillos fibrosos, cardíacos, 434, 434
Aniones superóxido (O_2^-), 303
Ánodo, 21
Anoiquis, 102
Anorexia nerviosa, 278
Anosmia, 705
Anquilosis, 235*c*
Anquirina, complejo proteínico, 293, *294*
Antagonistas del receptor de leucotrienos, 198
Antibióticos, 52
Anticoagulantes, 292, 444
Anticuerpos, 7-10, 473, 474, 478. *Véase también* Inmunoglobulina(s)
diméricos IgA (dIgA), 632-633
en los sistemas del grupo sanguíneo, 295*c*-296*c*, 295*t*
estructura, *478*
marcados con pigmento fluorescente, 3
monoclonales, 8-10, 9*c*
policlonales, 8-10
primarios, 9
producción, 308, 473, 478, 482, 508
secreción por células plasmáticas, 474
secundarios, 9
Antígeno(s), 7-10, 473, 474
en las reacciones de hipersensibilidad, 480, 480*c*
en los sistemas del grupo sanguíneo, 295*c*-296*c*, 295*t*
específicos de espermatozoides, 849*c*
presentación de (*véase también* Células presentadoras de antígeno), 474, 478-480, 482, *482*, 485, *487*
respuesta inmunitaria, 473, 478-480
respuesta linfática, 498
Antígeno prostático específico (APE), 858*c*, 859
Antígeno T del virus simiano (SV40), 93
Antihistamínicos, 197, 480*c*
Antiinflamatorios no esteroideos (AINE), 615
Antimetabolitos de privación de nutrientes, 101
Antitripsina α_1, insuficiencia, 53, 726*c*
Antro
folículo ovárico, *881*, 882, *882*
mastoideo, 983
Aorta, *433*, *434*, 466*l*-467*l*
AP, 39
Aparato ciliar, 123
Aparato de filtración renal, 740-741, *747*, 747-752
Aparato de Golgi, 29, 56-58
características microscópicas, 30*t*, 56, *56*, *57*
clasificación de señales, 58
funciones y enfermedades, 31*t*
hepatocito, 677, 678
odontoblasto, 583, 583
procesamiento de proteínas, 57-58
secreción de proteínas, 58, *58*
transporte hacia y desde el retículo endoplasmático rugoso, 46, *47*, 54, *54*
Aparato reproductor
hombre, 832-863, *833*, 864*l*-875*l*. *Véase también* Aparato reproductor del hombre
mujer, 876-919, 920*l*-943*l*. *Véase también* Aparato reproductor de la mujer
Aparato reproductor de la mujer, 876-919, 920*l*-943*l*
cambios cíclicos, 876-877, 906
ciclo menstrual, 876, 893, 894-898, 911, 913, 930*l*-931*l*
ciclo ovárico, 894*c*-895*c*
menopausia, 876-877, 915
cilios, 129
componentes, 876, 877
genitales externos, 876, 907-909
hormonas, 877, 894*c*-895*c*
órganos internos, 876, 877
ovogénesis, *96*, 97-98
resumen, 876-877
Aparato reproductor del hombre, 832-863, 833, 864*l*-875*l*
cilios en el, 129
componentes del, 832
conductos intratesticulares del, 850, *851*
espermatogénesis en el, *96*, 97-98, 832, 835, 839-845
genitales externos, 832, 860-861
glándulas sexuales accesorias, 832, 854-859
hormonas, 832, 834, *835*
pubertad, 838
regulación hormonal, 839*c*-840*c*, *849*, *850*
resumen, 832
sistema de conductos eferentes, 832, 845, 850-852, *851*, *852*
sistema de las vías espermáticas, 832, 845, 850-852, 851, 852
Aparato urinario, 740-771. *Véase también* Riñón(es)
componentes del, 740
epitelio del, 118, 119*t*, 168*l*-169*l*, *766*, 766-768, 780*l*-783*l*
Aparato vestibular, 982
Aparato yuxtaglomerular, 752, 753-756
APC, gen supresor de tumores, 641*c*
Apelina, 275, 280*t*
Apéndice, 472, *473*, 492-493, 635, 638, *638*, 662*l*-663*l*
Apéndice vermiforme, 472, *473*, 492-493, 635, 638, *638*, 662*l*-663*l*
Apéndices omentales, 636, *636*
Apendicitis, 638
Apertura, detector del microscopio confocal de barrido, 20, *20*
Apolipoproteína B-100, 668*c*
Aponeurosis, 174
Apoptosis, 61, 93, 99-102, 99*t*, *100-102*
célula de la granulosa ovárica, 889-891
citotoxicidad mediada por células dependiente de anticuerpos (ADCC), 483, *483*
diferenciación celular epitelial, 525
linfocitos citolíticos naturales (*natural killer*) y, 478
linfocitos T citotóxicos y, 484, *484*
macrófagos, 194
osteoclastos, 245
Aprendizaje, espinas dendríticas en el, 385
Aracnoides, *414*, 414-415, *415*
Árbol biliar, 678-680
Árbol bronquial, 703, 710-724, *725*, 734*l*-739*l*
Árboles dendríticos, 384
Arcos faríngeos, 982
Arcos reflejos, 380
Área cribrosa, 742, 747, 766
Áreas mamelonadas, estómago, 614
Arenilla cerebral (acérvulos cerebrales), *798*, 798-799, 824*l*-825*l*
Aréola, *909*, 910
Arilsulfatasa, 305
Armazón cromosómico, 85, *85*
ARN, 10
mensajero, 51-52, *53*
nucleolar pequeño, 88
precursores radioactivos, 11
ribosómico, 51, 86-88
traducción, 52, *53*
transcripción de ADN, 51-52, *53*
ARN mensajero (ARNm), 51-52, 53
ARN pequeños nucleolares (ARNpn), 88
ARN ribosómico (ARNr), 51, 86-88
ARN-polimerasa, 786
ARNasa (ribonucleasa), 88
ARNpn. *Véase* ARN pequeños nucleolares (ARNpn)
Aromatasa, 883
Arrastre del solvente, 629
Arreglo ortogonal, 174, 206*l*-207*l*, 949
Arrugas de superficie de membrana, 38, *38*
Arteria axilar, 915
Arteria central del bazo, 504, *504*, 507, *508*, 518*l*-521*l*
Arteria esplénica, 504
Arteria hepática, 669-670, *670*, *671*, 673, *673*
Arteria laberíntica, 1001
Arteria renal, 763
Arteria testicular, 835
Arteria torácica interna, 915
Arteria trabecular, bazo, *508*

Arterias, 432, 447-452
  capas de la pared (túnicas), 440, 440-441, 441*t*
  características, 441*t*
  características generales, 440-446
  grandes o elásticas, 182, 208*l*-209*l*, 441*t*, *447*, 447-450, *449*, 466*l*-467*l*
  medianas o musculares, 441*t*, 447, *449*, 450-451, *451*, 468*l*-469*l*
  nutricias, 236, *237*
  pequeñas, 441*t*
  terminales anatómicas, 967
Arterias coronarias, *434*, *436*, 458, *458*, 464*l*-465*l*
Arterias espirales, 891, *894*, 896, *904*
Arterias gliales radiales, 400
Arterias helicinas, 860
Arterias hipofisarias, 789, *790*
Arterias interlobulares, riñón, 763
Arterias interlobulillares, riñón, 763-764, *765*
Arterias ováricas, *877*, 891
Arterias radiales, 894, *896*
Arterias suprarrenales, 808, *808*, *811*
Arterias terminales anatómicas, 967
Arterias umbilicales, *904*, 904-905
Arterias uterinas, *894*
  ramas ováricas, 891
Arteriolas, 432, 441*t*, 447, 451-452, *452*, *455*, 470*l*-471*l*
  aferentes, 743-744, *746*, 764, *765*
  eferentes, 743-744, *746*, 762-765, *765*
  medulares de las glándulas suprarrenales, 809, *811*
  metarteriolas, 455
  peniciladas, 507, *508*
  rectas, 762-765, *765*
Arteriopatía periférica, 442*c*
Articulación(es), 233, 235
  sinovial, 233, 235
Artificios, en la microscopía, 15
Artritis, 235*c*
  gotosa, 235*c*
  reumatoide, 180, 221, 235*c*
  artrosis, 211*c*
Artrosis, 211*c*
Asa de Henle, *745*, 745-746, 758-759, 762-763
  rama ascendente delgada, 745, 758-759
  rama ascendente gruesa, 745-746, 759
  rama descendente, 745, *745*, 758-759
  rama descendente delgada, 745, 758-759
  rama descendente gruesa, 745
  segmento delgado, 758-759, *759*
Asimetría izquierda-derecha, órganos internos, 131
Asma, 194, 198, 714, 718-719, 718*c*
  obstructiva crónica, 726*c*
Aspartato, 393
Aspartilglucosaminuria, 48*c*
Aspartoacilasa, insuficiencia, 49*c*
Aspiración de la médula ósea, 325
Astas
  anteriores (ventrales), 413-414, 430*l*-431*l*
  posteriores (dorsales), 430*l*-431*l*
Astrocitoma fibroso, 402
Astrocitos, 381, 398-402, *403*
  en la barrera hematoencefálica, 402, 415, *415*
  en la homeostasis del agua, 416
  en la retina, 957
  fibrosos, 400, *402*
  origen, 405
  protoplasmático, 400, 401
  regulación del potasio, 402
Ateroesclerosis, 442*c*-443*c*, 445, 450, 460*c*
Atg, genes (relacionados con la autofagia), 49
ATP7B, gen, 668
ATP. *Véase* Trifosfato de adenosina
ATPasa. *Véase* Adenosina-trifosfatasa
  de cobre, 668
  de Wilson, 668
Atresia folicular ovárica, 878, *878*, 889-891, 922*l*-923*l*
Atrofia, 351
  muscular, enfermedades, 353
  tisular, 351
Atropina, 393, 952
Audición, 997-998, 1000
  pérdida neurosensorial, 996*c*, 1001
Aurícula, 354, *433*, 433-434, *434*, *435*, 436
  derecha, *433*, 433-434, *434*, 435
  izquierda, *433*, 434, *434*, 436
Auricular (*auricularis*), 436-437, *437*
Autodigestión, 99
Autofagia, *47*, 47-50, *49*, 102
  mediada por chaperonas, *49*, 50
Autofagosoma, 49, *49*, 102
Autorradiografía, 1, 3, *11*, 11-12, 22
  microscópica electrónica, *11*, 12, 22
Autosomas, 85
Autotolerancia, 484, 502
Axón, 109, *110*, 382, *382*, *384*, 384-388, *386*
  conducción del impulso, 387, 405
  contacto de la fibra muscular, *349*, 349-350
  microtúbulos, *387*, 387-388
  mielinizada, 395-396, *399*, 405
  no mielinizada, 398, *400*, 405
  respuesta a la lesión, 416-418
  sustancia gris, 412
Axonema, 75, 122-123, 126, 842
Axones mielinizados, 395-396, *399*, 405
Azidotimidina (AZT), 491*c*, 741
Azul de toluidina, 5*t*, 6

B

B7, moléculas, 481
Bahía de reabsorción, 243, *244*
Baja frecuencia, estímulos, 540
Bálsamo de Canadá, 2
Balsas caveolares (cavéolas), 32-33
Balsas lipídicas, 32-33, 33, 35, 139
  planas, 32
BALT. *Véase* Tejido linfático asociado con los bronquios
Band 3, proteína, 293, 295*c*
Band 4.1, complejo de proteínas, 293, *294*
Banda
  A, 340, *341*, 343, *344*
  H, 340, *341*, 343, *344*, *347*, *355*
  I, 340, *341*, 343
Bandas
  anisotrópicas, 340, *341*, 343, *344*
  birrefringentes, 340
  de Büngner, 419
  monorrefringentes, 340
Barorreceptores, 440, 540
Barras terminales, 133-134, *134*
Barrera
  acuosa de la epidermis, 527, 529, *531*, 531-532
  alveolocapilar (aire-sangre), 721, *722*, *723*, 738*l*-739*l*
  de difusión paracelular, 135
  de filtración glomerular, 740-741, *747*, 747-752
  de permeabilidad urotelial, 767-768
  fisiológica de la mucosa gástrica, 617
  hematoacuosa, 953, 954-955
  hematoencefálica, 381, 402, *415*, 415-416
  hematofolicular (ovario), 880
  hematonerviosa, 381, 408
  hematooftálmica, 953
  hematorretiniana, 958
  hematotesticular, 848-849, 849*c*
  hematotímica, *501*, 501-502, 522*l*-523*l*
  perivitelina, 889
  placentaria, 903-904, *904*
Barreras físicas, en la inmunidad, 473, 524
Basófilo(s), 190, 194, 199, 291*t*, 305-306, *306*, 328*l*-329*l*
Basofilia, 5-6, 55, 55, 88
  desarrollo, 194, 199, 306, *314*, *316*, 319-320, 321*t*
  en reacciones alérgicas, 198*c*, 306, 480*c*
  frente a mastocitos, 195*t*
  función inmunitaria, 473, 474
  funciones, 306
  gránulos, 305
  maduros, 319
  parte distal, 790, 820*l*-823*l*
  parte intermedia, 793
  respuesta inflamatoria, 304
Bax, proteína, 102
Bazo, 472, *473*, 502-509, *504*, 509*t*, 518*l*-521*l*
  cilios primarios, 130*t*
  filtración, 502, 505-506, 508-509
  funciones inmunitaria y hematopoyética, 508-509
  histogénesis, 110
  lámina basal, 152, *153*
Bcl-2, familia de proteínas, 61, 100, 102
Bcl2, gen, 543*c*
Bellini, conductos de, *745*, 747
Berger, enfermedad de, 752
Bermellón, labios, 568, 596*l*-597*l*
Bethesda, sistema de, para la citología vaginal, 908*c*
Bicapa lipídica, membrana plasmática, 32, 35
Bicarbonato, 615, 686, 760, 761
Bid, proteína, 102
Bilirrubina, 305*c*, 318, 508-509, 543*c*, 680
Bilis, *567*, 666, 669, 669*t*, 678-681, 683
  canalículos, 678-679, *679*, 694*l*-697*l*
  conductillo intrahepático, *676*, 679
  conductos, 666, *678*, 678-680, *680*, *683*, 694*l*-697*l*
  estasis, 672, 678
  obstrucción de conducto, 672, 678
  sales, 680
Bim, proteína, 102
Biomicroscopía por ultrasonido (UBM), 951
Biopsia
  de núcleo de médula ósea, 325, *325*
  en cono (conización), 914*c*
Birbeck, gránulos de, 536
Birrefringencia, 21
Bisfosfonatos, 257*c*
Bisturí de diamante, 22
Blanqueamiento, 963
Blastocisto, 898, *898*
Blastómeros, 898
Blefaroespasmo, 42
Bloqueo cardíaco completo, 438
BMP-7, 233
Bocio, 805*c*
  endémico, 805*c*
  por insuficiencia de yodo, 805*c*
  tóxico, 805*c*
Bolo, 566, 611
Bolsa(s)
  de Fabricio, 477-478, 479*c*
    órganos equivalentes, 322, 477-478, 479*c*
  de Rathke, 788
  perineal profunda, 769
  faríngeas, 806
Bomba(s), 34
  de ATPasa activada por calcio (Ca^{2+}), 348
  de calcio dependientes de trifosfato de adenosina (ATP), 361
  de Na^+/K^+-ATPasa, 757
  de protones (H^+), 46, 60, 245, 246, 618, 625-626
  de sodio-potasio-ATPasa, 757
Bombesina, 623*t*, 631, 713
Borde
  de avance celular, 68
  de retracción celular, 68
  en cepillo, 120, 756, 756
Borde estriado, 120-121
  ameloblastos, 580-581
  de los enterocitos, 628, 656*l*-657*l*
  microvellosidades, 627
Borde rugoso
  ameloblastos, 580-581
  osteoclastos, 244, *244*, *246*, *247*, 270*l*-271*l*
Botón(es)
  bronquiales, 702
  sináptico, 387
  terminal, 389
  vesicular, 37
Botox®, 42
Botulismo, 42
Boutons en passant (*fr. botones de paso*), 364, 389-390
Bowman, cápsula de, 743, *745*, *746*, 776*l*-777*l*
  capa parietal, *747*, 752, 776*l*-777*l*
  capa visceral, 748, 776*l*-777*l*
  podocitos, *746*, *747*, 748, *750*, *751*, *753*
Bowman, espacio de, *746*, *747*, 752, 776*l*-777*l*

Bowman, glándulas olfatorias de, 705, *706*, 708, 730*l*-731*l*
Bowman, membrana de la córnea, 948, *948*, 949, *951*, 980*l*-981*l*
Boyden, esfínter de, 680, *680*
BP230, proteína, 156, *156*
Bradiarritmia, 439
Bradicardia, 439
  genes, 88*c*, 909
Broncodilatadores, 718*c*
Broncoespasmo, 198, 718*c*
Bronquiectasia, 717*c*
Bronquiolos, 703, *703*, 716-719, *725*, 736*l*-739*l*
  respiratorios, 703, *703*, *716*, 716-717, 719, *725*, 736*l*-739*l*
  tejido epitelial, *714*, 717
  terminales, *714*, 716-717, *716-717*, *725*, 736*l*-739*l*
Bronquio(s), *713*, 715-716
  desarrollo de, 702
  lobulares o secundarios, 702, 716, *725*
  principales o primarios, 702, 703, *703*, 711, 715-716, *725*
  segmentarios o terciarios, 702, 716, *725*
Bronquitis crónica, 717*c*, 726*c*
Brote, etapa de, diente, 575
Brote pulmonar, 702
Brotes, 419
Bruch, membrana de, 955-956, 957
Brunner, glándulas de, 634, *634*, 652*l*-653*l*, 652*l*-655*l*
BSP-1 (osteopontina), 189, *190*, 191*t*, 233, *256*
Bucofaringe, 703, *703*, *704*, 708
  ectodermo, 788, *789*
Bulbo piloso, 542
Bulbo terminal de Krause, *537*

C

c-fos, 244
C-jun, 417-418
Cabeza (estructura)
  epidídimo, 852, 868*l*-869*l*
  espermatozoide, 844, *844*
  páncreas, 683
Cabeza del cuerpo, inervación autónoma, 411-412
Cabeza hidrófila polar, 32, *33*
Cadena
  de poliubicuitina, 50
  de transporte de electrones, 60, *61*
  hidrófoba de ácidos grasos, 32, *33*
  ligera esencial (CLE), 342, *342*
  ligera reguladora (CLR), 342, *342*, 361
  respiratoria, 59
Cadenas ligeras
  de miosina de músculo liso, 359
  de miosina II, 342, *342*
Cadenas pesadas
  de miosina de músculo liso, 359
  de miosina II, 342, *342*
Cadenas pro-α, 179
Cadherinas, 103, 139-143
  cadherina E, 140, *141*
  cadherina-23, 990
  cremallera, 143
Calcificación
  cartílago hialino, 221, *221*, 249, 268*l*-271*l*
  nodular, válvulas cardíacas, 438
  válvulas cardíacas, 438
Calcio
  almacenamiento óseo, 232, 255-258
  aparato reproductor de la mujer, 881
  como segundo mensajero, 786
  concentración sanguínea, 807
  contracción de músculo cardíaco, *357*, 357-358
  contracción de músculo esquelético, 345, 347-348, 351, *351*
  contracción de músculo liso, 361-362, 363
  en la saliva, 593
  insuficiencia, 258*c*
  metabolismo del, 255-258, 806-808
  mineralización ósea, 254-255, *256*
Calcio, mecanismo de liberación de, activado por calcio, 357
Calcitonina, 246, 255, 713, 801, 802*t*, 807-808
Calcitriol, 741*c*
Caldesmona, 359
Cálices
  mayores, 742, *742*, 766, 772*l*-773*l*
  menores, 742, 766, 772*l*-773*l*, 778*l*-779*l*
Cáliz renal, 742, *742*, *744*, 766, 772*l*-773*l*, 778*l*-779*l*
Call-Exner, cuerpos de, *881*, 882
Callo, reparación ósea, *259*, 260-261
  blando, reparación ósea, 259, 260, *260*
Calmodulina, 361
Calostro, 913
Calponina, 359
Calsecuestrina, 348, *351*, *357*
Calvicie, 544*c*
CAM
  dependientes de calcio (Ca^{2+}), 139-140
  independientes de calcio (Ca^{2+}), 140
Cámara pulpar, diente, *576-577*, *578*, *582*, 583-584
Cámara vítrea, 946, *946*, 974*l*-975*l*
Cámaras del ojo
  anterior, 946, *946*, *951*, 974*l*-975*l*
  posterior, 946, *946*, 951, 974*l*-975*l*
cAMP. *Véase* Monofosfato de adenosina cíclico
Campana, etapa del desarrollo del diente, 575
Campos visuales, 944, 956*c*, 957
Canal(es), 34, 138, 144
  acuosos extracelulares, 136, 139
  aniónicos dependientes de voltaje, 59, 60, 61, *61*
  ciliares, 955
  coclear, 989, *995*, 1006*l*-1007*l*
  de demarcación plaquetaria, 309
  de Hering, *676*, 679
  de reabsorción, 253, *254*, 266*l*-267*l*
  de Schlemm, *946*, 950, *951*, 952, 955, 978*l*-981*l*
  de Volkmann, 235-236, *236*, 239, 264*l*-265*l*
  hialoide, 969
  hídricos extracelulares, 136, 139
  MET, 990-991, 998
  perforantes, 235-236, 239, 264*l*-265*l*
  portales, *670*, *671*, *672*, 671, 672-673, 679, 694*l*-697*l*
  semicirculares (óseos), *983*, 987, *988*, 1004*l*-1005*l*
  transmembrana, 144
Canales de agua (acuaporinas), 757-760, 762*c*
  en la homeostasis de agua en el encéfalo, 416
  en la vesícula biliar, 683
  en las vénulas endoteliales superiores, 497
  en los capilares glomerulares, 747
  función de la ADH, 762, 763*c*, 795
Canales de calcio
  cilios primarios, 129, *129*
  regulados, 347-348, 351, 357, *357*, 361
    por ligando, 363
    por voltaje, 391, 572, *572*
  sensibles a voltaje, 361, 573
Canales de cloruro, 245
  regulados por transmisor, 392
Canales de potasio, 405, 572, *572*
  regulados por voltaje, 405
Canales de sodio
  específicos para el gusto, 572, *572*
  regulados
    por cGMP, 963
    por transmisor, 350, 350*c*, 392
    por voltaje, 348, 351, 392, 405
  sensibles a amilorida, *572*, 572-573
  sensibles a voltaje, *572*, 573
Canales iónicos, 36, 392-393. *Véanse también* canales específicos
  activación, 786
  en el sentido del gusto, *572*, 572-573
  regulados mecánicamente, 991
  regulados por ligando, 36
  regulados por proteínas G, 392
  regulados por voltaje, 36
Canales regulados
  de liberación de Ca^{2+} (calcio), 347-348, *351*, 357, *357*, 361, 363
  de Na^{+} (sodio), 348, 350, 350*c*, 351
  por ligando, 393
  por transmisor, 392-393
Canalículo lagrimal común, *970*, 971
Canalículos
  bilis, 678-679, *679*, 694*l*-697*l*
  célula parietal, 618
  hueso, 233, 241, 241*c*
  lagrimales, *970*, 971
  plaqueta, 310, *311*
Canalitiasis, 1001*c*
Canasta nuclear, 90, *91*
Canavan, enfermedad de, 49*c*
Cáncer. *Véanse también* los tipos específicos
  colorrectal, 641*c*
  de cuello uterino, 914*c*
  de mama, 88*c*, 909
  de ovario, 878
  de piel, 527*c*-528*c*, 537*c*-539*c*
  de próstata, 856, 857*c*-858*c*, 859
  metaplasia, 120*c*, 717*c*, 901, *901*
  metastásico, 102
  senos linfáticos, 496
Canibalismo celular, 103
Canicie, proceso, 543*c*
Cañón de electrones, 21
Capa basal del endometrio, 894
Capa cartilaginosa
  de la tráquea, 711
  de los bronquios, 716
Capa celular intermedia, urotelio, 766-767
Capa circular de la muscular externa, 610-611
Capa coriocapilar de la coroides, 955-956
Capa de células espinosas (estrato espinoso), 525, 526, *526*, 554*l*-555*l*, 568
Capa de células granulares, cerebelo, 428*l*-429*l*
Capa de Henle, 542
Capa de Huxley, 542
Capa funcional, endometrio, 894-896, 897, 928*l*-931*l*
Capa granular, cerebro, 426*l*-427*l*
Capa granulosa, folículo ovárico primario, 879-880, *880*
Capa leucocitaria, *291*
Capa longitudinal, muscular externa, 610-611
Capa molecular, cerebelo, 428*l*-429*l*
Capa muscular
  bronquios, 716
  trompa uterina (de Falopio), 892, 926*l*-927*l*
  ureteral, 780*l*-781*l*
  vagina, 938*l*-939*l*
  vejiga urinaria, 782*l*-783*l*
Capa muscular de la mucosa, 161*c*, 608, *609*, 610
  esofágica, 612, 644*l*-645*l*
  gástrica, 626, 646*l*-647*l*, 648*l*-651*l*
  intestino delgado, 627, *628*, 654*l*-659*l*
  intestino grueso, *636*, 660*l*-665*l*
  unión gastroduodenal, 652*l*-653*l*
Capa muscular externa, 608, *609*, 610-611
  conducto anal, 640
  contracciones, 611
  esofágica, 612, *612*, 644*l*-645*l*
  gástrica, 364, 626, 648*l*-651*l*
  intestino delgado, 378*l*-379*l*, 635, 654*l*-659*l*
  intestino grueso (colon), 364, 638, 660*l*-663*l*
  vesícula biliar, *681*, 681-683, 698*l*-699*l*
Capa osteogénica, 249
Capa papilar
  dermis, 528-529, 556*l*-557*l*
  esmalte, 581
Capa parietal
  cápsula de Bowman, *747*, 752, 776*l*-777*l*
  pericardio seroso, 435, *435*
Capa pigmentada, cuerpo ciliar, 955
Capa plexiforme
  cerebro, 426*l*-427*l*
  externa, retina, *957*, 958, 964-965, 976*l*-977*l*
  interna, retina, *957*, 958, 965-966, 976*l*-977*l*

Capa reticular
dermis, 173, 528-529, 556*l*-557*l*
lámina propia, 568
Capa subendocárdica, 436
endocardio, 376*l*-377*l*
Capa subendotelial, 440, 449
de tejido conjuntivo denso, 376*l*-377*l*
Capa vascular, 441, 450
Capa visceral, pericardio seroso, 435, *435*
Capacitación, 845, 879, 887-888
Capas germinales, 110-111, *111*, 170-172
Capas nucleares, retina, 957, 958, 964-965, 976*l*-977*l*
Capas plexiformes, retina, 957, 958, 964-966, 976*l*-977*l*
Capilares, 432, 452-455
aspectos funcionales, 454-455
capsulares, 808
capsulares suprarrenales, 808
características, 441*t*
clasificación, *453*, 453-454, *454*
continuos, 453, *453*
discontinuos, *453*, 454
eferentes, 691
envainados, 507, *508*
fenestrados, *453*, 453-454, *454*, 747, 808
diafragma de los, 453-454
glomerulares, 743-744, *746-751*, 747, 748-749, *753*, *765*
linfáticos, *455*, 459-461
peritubulares, 762-765, *765*
retinianos, *452*
sinusoidales, 454
corticosuprarrenales, 808
Cápsula
bazo, 502, *504*
cristalino, 967, *967*, 980*l*-981*l*
ganglio linfático, 493, *494*, 499, 514*l*-517*l*
glándula pineal, 799, 824*l*-825*l*
glándulas suprarrenales, 808, *811*
glomérulo (*véase* Cápsula de Bowman)
hígado (cápsula de Glisson), 666, 670
laguna (matriz hialina del cartílago), 224*l*-225*l*
ojo (cápsula de Tenon), 950
riñón, 741-742, *742*
timo, *499*, 522*l*-523*l*
Cápsula de Bowman, capa visceral, 748, 776*l*-777*l*
Cápsula de Glisson, 666, 670
Cápsula de Tenon, 950
Cápsula renal. *Véase* Cápsula de Bowman
Capuchón, fase de, espermiogénesis, 842
Cara extracelular, 22, 34, *34*
Cara P, 22, 34, *34*
Caracteres sexuales secundarios, 815
Carcinoma
basocelular, 527*c*
de células de Merkel (CCM), 536
epidermoide (de células escamosas), 120*c*, 527*c*, 717*c*
tiroideo medular, 801
Cardiolipina, 59
Cardiomiocitos, 464*l*-465*l*
nodales, 438-439
Cardiopatía
coronaria, 442*c*, 458, 460*c*
hipertensiva, 448*c*
reumática, 438
valvular, 438
Caries dental, 575, 586*c*, 593
Cariocinesis, 93, 95
Cariólisis, 82
Cariorrexis, 82
Cariosomas, 83, 847, *848*
Cariotipo, 85-86, 87*c*
Cartílago, 108, 210-221. *Véanse también* los tipos específicos
calcificación, 221, *221*
calcificado, zona, 251, *252*, 270*l*-271*l*
células, 210, 213-214, 218-219
composición, 210
crecimiento, 218-219, 224*l*-225*l*
de reserva, zona, 251, *252*, 270*l*-271*l*
desarrollo, 218
desarrollo esquelético, 214-215, *215*, 226*l*-227*l*, 246-249, *250-251*, 268*l*-271*l*
mineralización, 253-255
modelo, 248-249, *250*
remodelado interno, 212-213
resumen de las características, 219*t*
tumores malignos, 220*c*
Cartílago articular, 210-212, 211*c*, 215-217, *216*, 234, 235, 266*l*-267*l*
Cartílago cricoides, *704*, *709*
Cartílago de Meckel, 272*l*-273*l*
Cartílago elástico, 210, 217, *217*, 219*t*, 228*l*-229*l*
laríngeo, 708
matriz, 217
Cartílago epifisario, 226*l*-227*l*, 249-251, *252*
Cartílago hialino, 210-217, 219*t*, 224*l*-225*l*
articular, 210-212, 211*c*, 215-217, *216*, *234*, *235*, 266*l*-267*l*
aspecto microscópico, *213*, 213-214, *214*
bronquial, 716
calcificación, 221, *221*, 249, 268*l*-271*l*
células, *213*, 213-214
composición, 210-212, *211*
desarrollo esquelético, 214-215, *215*, 226*l*-227*l*, 246-249, *250-251*, 268*l*-271*l*
distribución de los componentes, 211, 214, *214*
estructura general, *211*
hidratación, 212-213
laríngeo, 708
matriz, 210-214, *212*, *214*
pericondrio, *214*, 215, 224*l*-225*l*, 248
proteoglucanos, 211-212, *212*
remodelado interno, 212-213
reparación, 219-220
traqueal, *709*, 711, *711*, 714-715
Cartílago laríngeo, 708
Cartílago tiroideo, *704*, *709*
Carúncula sublingual, 567
Cascada de señalización de proteínas G, 631
Caspasa(s), 100
caspasa 1, enzima, 102
Caspasa, inhibidores, 101-102
Casquete acrosómico, 842, 844, *844*
Catágeno, 544*c*
Catalasa, 678
Catanina, 64
Cataratas, 147, 968-969
Catástrofe
microtubular, 63
mitótica, 93, 101, 102
Catecol-*O*-metil-transferasa (COMT), 395
Catecolaminas, 393, 713, 786, 811-812
Catelicidinas, 299, 303
Cateninas, 138, 140-141, *141*
Catepsina(s), 305
K, 245
Cátodo, 21
CatSpers, 888
Cavéolas, 361
Caveolinas, 32-33, 37-38
Cavidad bucal, 567-595, 703, *704*
componentes, 567
desarrollo, 110
epitelio, 567-568, *568*
osificación mandibular, 272*l*-273*l*
propiamente dicha, *567*
techo, *568*
Cavidad coriónica, *899*, 900
Cavidad de la médula ósea, 268*l*-269*l*
Cavidad de la pulpa central, 583-584
Cavidad del blastocisto, 898
Cavidad medular (ósea), 226*l*-227*l*, 234, *234*, 235, 323
Cavidad pericárdica, 435
Cavidades articulares, 226*l*-227*l*, 268*l*-269*l*
Cavidades nasales, 702, *703*, 703-708
células, 704-708, 730*l*-731*l*
células madre, 704, 707-708
epitelio, 730*l*-731*l*
estados que afectan, 705, 715*c*
inervación, 705, 707
mucosa, *704*, 715*c*, 730*l*-731*l*
región olfatoria, 703, 705-708
región respiratoria, 703-705
transducción olfatoria, 706, *707*
Cavidades óseas, 235
CBFA1, factor de transcripción, 246
CC16, proteína secretora de las células de Clara, 718-719
CD folicular cooperador, 490, 498
CD151, proteína, 157
CD1a, moléculas, 535-536
CD27, 482
CD28, 476*t*, *481*
CD3, marcador, 480, 480-481
$CD34^+$, 313
$CD38^-$, 313
CD40, 477*t*, 481-482, 487
CD40L, 477*t*, 481-482, 487
proteína, 305
$CD90^+$, marcador de superficie, 313
Cdc2 (Cdk-1), 94, 94*t*
Ceguera nocturna, 667, 962
Celdillas mastoideas neumáticas, 983, 986
Célula(s), 106. *Véanse también* componentes celulares y tipos de células específicos
ácido peryódico de Schiff (PAS), 500
acinares, *684*, 685, *685*, *686*, 700*l*-701*l*
actividad mitótica, 92
amacrinas de la retina, *957*, 957-958, 965
aneuploides, 93
argentafines, 650*l*-651*l*
binucleadas, 358
bipolares de la retina, 951, *957*, 957-958, 965
C (células parafoliculares), 800-801, *801*
características histológicas, *29*
características microscópicas, 30*t*
centroacinares, 684, 685, *685*, 700*l*-701*l*
citoplasma, 28-81
compartimentos, 28
corticótropas, 791-792, 792*t*
cromafines, *809*, 809-812, *812*, 814*c*, 830*l*-831*l*
cúbicas, 164*l*-165*l*
de captación de precursores de aminas y descarboxilación, 619*c*-620*c*
de memoria, 474, 478, 480, 482, *483*, 498
de micropliegues. *Véase* Células M (micropliegues)
de prolactina (lactótropas), 791, 792*t*
dianas, hormonas, 785-786
educación tímica, 502, *503*
en banda o cayado (neutrófilos), *316*, 319, 321*t*
en cepillo caveolada, 637
en cúpula, endotelio, 766-767, *767*, *768*
en paraguas, urotelio, 766, *767*
endocrinas, cavidad nasal, 704
endósticas, 235, 239, 239, 242
enteroendocrinas, 160
ependimarias, 110, 381, 398, *403*, *404*, 404-405
epiteliales (*véase* Células epiteliales), 107, 116, 117
epitelioides, 116-117, 168*l*-169*l*, 784-785
epiteliorreticulares, 474, 485, 499-502, *501*, 522*l*-523*l*
especialización, 28, *29*
espermatogénicas, 836, 845, 864*l*-865*l*. *Véase también* Espermátides; Espermatogonia(s)
espumosas, 442*c*, 444
estrelladas hepáticas, *673*, 675
estromales, endometrio, 896
F del páncreas, 689*t*
falángicas, oído interno, 996-997, *997*, 999
foliculoestrelladas, 793
funciones, 28
germinales primordiales, 833-834, *834*, 878
gigantes de cuerpos extraños, 194
gigantes de Langerhans, 488
glándula pineal, 798, 824*l*-825*l*
hiliares ováricas, 891
hipertróficas, 249

horizontales, retina, 957, 957-958, 965
inmunocompetentes, 306, 473
intercaladas, conductos colectores, 760-761
intermedias, 632
interplexiformes, retina, 957, 965
locomoción, 68
lúteas, 886-887, *887*
luteínicas, 924*l*-925*l*
M (micropliegues), 628, 632, 633*c*
madre hematopoyéticas (CMH), 194, 199, 249, 313-315, *314*, 472
madre pluripotentes (CMP), 313
malignas, 88
mesangiales, *746*, 752-753, *753*
mesoteliales, 164*l*-165*l*
microgliales reactivas, 403-404, 417, 419*c*
pigmentadas, del iris, 951
progenitoras linfoides comunes (CLP), 306, *314*, 315, 320-322, 478, 499, 535
progenitoras mieloides comunes (CMP), 313, *314*, 318-320, 321*t*
mioides, testículos, 364, 836, 837
musculares lisas, 358-359, *359*, *360*, 364, 378*l*-379*l*
neuroendocrinas. *Véase* Células enteroendocrinas
neuroepiteliales, papilas gustativas, *571*, 600*l*-601*l*
neurogliales, 109
neurogliales entéricas, 381, 398
NK. *Véase* Linfocitos citolíticos naturales (NK)
núcleo, 29, 30*t*, 31*t*, 82-105
orgánulos, 28-30
  características microscópicas, 30*t*
  funciones y enfermedades, 31*t*
  membranosos, 29-62
  movimiento, 65, *66*
  no membranosos, 29-30, 62-75
oscuras de la glándula sudorípara ecrina, 546-548, 547, 760-761
ováricas hiliares, 891
oxífilas, 806, 826*l*-827*l*
oxínticas, 618. *Véase también* Célula(s) parietal(es)
P (del marcapasos), 439
pancreáticas
  α, 688, 688*t*, *689*, 690, 700*l*-701*l*
  β, 688, 688*t*, 691*c*, 700*l*-701*l*
  δ, 688, 688*t*, *689*, 690
  ε, 689*t*
papilares, 581
parafoliculares (células C), 800-801, 801
parietales, *616*, 616-620, *619*, *620*, 625-626, 648*l*-651*l*
PAS, 500
periósticas, 234, 239, *239*, 242
perivasculares. *Véase* Pericito(s)
planas, 164*l*-165*l*
pluripotentes inducidas (CPI), 161
polimórficas, 426*l*-427*l*
polvosas, 722-724, *724*
PP (célula F), 689*t*
precursoras de melanocitos, 532
riñón, 761-762
septales, alveolares, 720, *721*, *722*
similares a los miofibroblastos, 438
sustentaculares, 705, 706-707, 834. *Véanse también* los tipos específicos
T de receptor invariable asociadas con la mucosa (MAIT), 308, 477
testículos, 55, 78, 117, 168*l*-169*l*, 834-839, *835*, *837-838*
TH1, 475, 487
TH2, 475
TH17, 475
transicionales, 439
transportadoras de antígenos, 632
trofoblásticas, 899
valvulares, 437-438
valvulares intersticiales, 437-438
yuxtaglomerulares, *746*, 812-813
Célula(s) de Merkel, 536
Célula(s) de Schwann, 109, 349, 381, *382*, *384*, 395-398, 424*l*-425*l*
  citoplasma, 397-398, 399, *400*
  función regenerativa, *418*, 418-419
  origen, 406
  producción de la vaina de mielina, 395-396, *398*
  respuesta a la lesión, 416, *418*
  unión entre, 396-397, *399*, 424*l*-425*l*
Células absorbentes
  cilíndricas, 636-637
  gastroduodenales, 652*l*-653*l*
  intestino delgado (enterocitos), 624*c*-625*c*, 627-630, *630*, 654*l*-657*l*
  intestino grueso, 636-637, 660*l*-661*l*
Células alveolares, 719-720
  tipo I, 719-720, *723*, *724*, 738*l*-739*l*
  tipo II, 720, *721*, *722*, *724*, 738*l*-739*l*
Células B. *Véase* Linfocitos B
Células basales
  de la cavidad nasal, 704, 705, *706*, 707-708, 730*l*-731*l*
  de la piel, 525-526, 532
  de la tráquea, *712*, 713, *713*
  de las papilas gustativas, *571*, 600*l*-601*l*
  del conducto deferente, 870*l*-871*l*
  del epidídimo, 853, 868*l*-869*l*
  del urotelio, 767
Células caliciformes, 148, 158, *158*, 160
  cavidad nasal, 704
  conjuntiva, 970
  en el intestino delgado, 627, 630, *630*, 635, 654*l*-657*l*
  intestino grueso, 637, *637*, 660*l*-661*l*
  tráquea, 711-712, *712*, *713*, 734*l*-735*l*
Células cardíacas, 354-357, 438-439
  conductoras, 357, 376*l*-377*l*, 381, 434, 438-439, 464*l*-465*l*
  distribución de filamentos, *68*
  uniones de, 142, 143
Células ciliadas
  cavidad nasal, 704
  oído interno, 121, 129, *989*, 989-993, *990*, 1004*l*-1007*l*
  tráquea, 711, *712*, *713*
  trompa uterina, 892
Células ciliadas del oído interno, 996-997, *997*
  canales iónicos y potenciales de acción, 991
  externo, 996-997, *997*, *999*
  función auditiva, 998
  interno, 996-997, *997*, *999*
  sinapsis, *991*, 991-992
  tipo I, 992, *992*
  tipo II, 992, *992*
Células cilíndricas
  absorbentes, 636-637
  del epidídimo, 868*l*-869*l*
Células claras
  de las glándulas ecrinas, 546-548, *547*
  conductos colectores, 760, 761
Células de Clara, 717-719, *719*, 738*l*-739*l*
Células de halo, 853
Células de Hofbauer, *902*, 902-903
Células de Ito, 454, 673, 675
Células de Kulchitsky, 704, 712-713
Células de Kupffer, 454, 485, *673*, 673-674, *677*, 696*l*-697*l*
Células de la adventicia, 323, 323. *Véase también* pericito
Células de la decidua, 896, 899, 934*l*-935*l*
Células de la granulosa
  luteínicas, 887, 924*l*-925*l*
  folículo ovárico, 879-880, *880*, *881*, *882*, 882-883, 883, 889-891
Células de la hormona del crecimiento (somatótropas), 790-791, 792*t*
Células de la matriz, 542, 542
Células de la teca luteínicas, 887, *887*, 924*l*-925*l*
Células de Lacis, 752
Células de Langerhans, 194, 474-475, 485, *535*, 535-536
Células de Leydig, 55, 78, 117, 168*l*-169*l*, 835-839, *837*, *838*, 864*l*-867*l*
  desarrollo, 833, 834, *835*, 838
  secreción de testosterona, 838
  tumores, 838-839
Células de Müller, 395, *957*, 957-958, 963-964
Células de Paneth, 160, 628, 630-631, *632*, 635
Células de Purkinje, 381, *383*, 428*l*-429*l*
Células de receptores olfatorios, 705-707, 706, *707*, 730*l*-731*l*
Células de revestimiento óseo, *233*, *239*, 242-243, *243*
Células de Rouget. *Véase* Pericito(s)
Células de Schwann, precursores, 406
Células de Sertoli, 78, 836, *837*, 846-849, *847-849*, 864*l*-865*l*
  complejo de unión, *837*, 847-849, *848-849*
  desarrollo, 833, 834, *835*
  fagocitosis, 842, 844, 848
Células de sostén
  SNC, 109
  SNP, 109
Células de tirotropina (tirótropas), 792, 792*t*
Células del asta anterior, 413-414
Células del citotrofoblasto, 936*l*-937*l*
Células del islote, 688, 688*t*, *689*, 689*t*, 691*c*, 700*l*-701*l*
Células del marcapasos, 439
Células del perineuro, 408
Células dendríticas, 315
  células de Merkel, 536
  epidérmicas, 533, 536
  foliculares, 474-475, 490-492, 494-495, *495*
  melanocitos, 533
  sistema linfático, 473, 474-475, 485, 490-492, 494-495
Células en cepillo
  alvéolos, 720
  cavidad nasal, 704, 705, 707
  tráquea, 712
Células endoteliales, *171*, 184, 408, 415, 442-445, 446*t*, *448*
  arterias elásticas, *447*, 449
  capilares, 452, *453*, 453-454
  hígado, 696*l*-697*l*
  sinusoides esplénicos, 506-507
Células enterocromafines, 689*t*
  abiertas, 621, *621*
  cavidad nasal, 704
  cerradas, 621, *621*
  gástricas, *616*, 617, 619*c*, 620-622, *621*, 626, 648*l*-651*l*
  intestinales, 394-395, 628, 631, 635
  nomenclatura, 621-622
  regulación pancreática, 686-687
  secreciones, 621-622, *622*
  tiempo de vida, 626
  tráquea, 712-713
Células epiteliales, 107, 116, 117
  biosíntesis de colágeno, 180
  características, 116
  como receptores, 116, 118
  corneales, 949
  cristalino, 967, *967*
  diferenciación, 525
  dominio apical (superficie libre), 107, 116, *117*, 118, 120-133
    cilios, 122-133, 124*t*
    especialización, 118
    estereocilios, 120, 121-122, *123*, 124*t*, 125
    microvellosidades, 120-122, *121*, *122*, 124*t*
  dominio basal, 116, *117*, 118, 147-157
    membrana basal/lámina basal, 147-155
    uniones célula-matriz extracelular, 147, 155-157
  dominio lateral, 116, *117*, 118, 133-147
    barras terminales, 133-134, *134*
    complejos de unión, *134*, 134-147, *135*
    modificaciones morfológicas, 147, *147*
    moléculas de adhesión celular, 133
    sitios de adhesión célula-célula, 133-135
    uniones comunicantes, 135, 144-147
    uniones de anclaje, 135, 139-143
    uniones ocluyentes, 135-139

Células epiteliales (*cont.*)
epidérmicas, 525-526
forma, 118
glándula mamaria, 910
parietal, cápsula de Bowman, *747*, 752, *753*
polaridad, 118-120, 135
renovación, 160-161
estómago, 622-626
intestino delgado, 635
intestino grueso, 637
piel, 161, 525-526
sebocitos, 545-546
superficie basal, 157
superficie lateral, 147, *147*
Células foliculares
glándula tiroides, *800*, 800-801
ovario, *879*, 879-880, *880*, 920*l*-921*l*
Células fotorreceptoras, 944, 945, *951*, *957*, 957-965, 976*l*-977*l*
desarrollo, 947
discos, 962, 964
distribución, 959, *959*
esférula o pedículo, 965
estructura, *958*, 959-962, *960*
núcleos, 964
pigmento visual, 675, 962-963
procesamiento visual, 962-963, *963*
sensibilidad a la luz, 959
sensibilidad al color, 959, 964*c*
Células ganglionares, 405
médula suprarrenal, 810, 830*l*-831*l*
retina, *951*, *957*, 957-958, 966, 976*l*-977*l*
Células granulosas, 428*l*-429*l*
cavidad nasal, 704
pequeñas
cavidad nasal, 704
tráquea, 712-713
tráquea, 712-713
Células madre, 118
adultas, 160, 190, 199-200, 617
cavidad nasal, 704, 707-708
cilios, 129
corneolímbicas, 949, 950
epidérmicas, 525, *542*, 542-543
espermatogonias, 840
gástricas, 617
hematopoyéticas, 194, 199, 249, 313-315, *314*, 472
hepáticas, 679
intestinales, 160-161, 199, 632, 635, 637
ligamento periodontal, 585
melanocitos, 543*c*
mesenquimatosas, 199
adipocitos, 275, *276*, 282
células musculares lisas, 364
células progenitoras óseas, 237-239, *239*
gelatina de Wharton, 171-172
indiferenciadas, 454, 455
osificación endocondral, 249
miogénicas, 352-354
neuronales, 383-384, 405
nichos, 160, 199, 542-543, 632, 635, 637
pericitos como, 199-200, 364, 454, 455
pluripotentes, 313
renovación, 840
reserva, 93-94, 840
tejido, 199
tisulares, 199
uroepiteliales, 767
Células madre mesenquimatosas, 199
adipocitos, 275, 276, 282
células musculares lisas, 364
células progenitoras óseas, 237-239, 239
gelatina de Wharton, 171-172
indiferenciadas, 454, 455
osificación endocondral, 249
Células mesenquimatosas
ojo, 947
osificación endocondral, 248-249
osificación intramembranosa, 246-248, *248*, 272*l*-273*l*
Células mioepiteliales, 364
de las glándulas mamarias, 795, 910, *911*, 940*l*-941*l*, 940*l*-943*l*
de las glándulas salivales, 588-590, *589*
glándulas apocrinas, 548, 558*l*-559*l*
glándulas ecrinas, *546*, 546-548, *547*, 558*l*-559*l*
iris, 951, *953*
Células mucosas
de las glándulas salivales, 585, 586, *587*, 588, *588*, 606*l*-607*l*
del cuello (de la glándula fúndica), *616*, 617-618, 626, 650*l*-651*l*
del estómago, 614-618, *615*, *616*, 622-626, 646*l*-647*l*, 650*l*-651*l*
de la tráquea, 711-712, *712*, *713*, 734*l*-735*l*
de la vesícula biliar, 698*l*-699*l*
superficiales, 614-615, *615*, 616, 622-625, 646*l*-647*l*, 650*l*-651*l*
Células parenquimatosas
glándula pineal, 798-799
glándulas suprarrenales, 808
Células piramidales, 117, *383*, 426*l*-427*l*
Células placentarias fetales presentadoras de antígeno, *902*, 902-903, 936*l*-937*l*
Células planas foliculares, ovario, 879
Células plasmáticas, 170, *171*, 190, *200*, 201, 204*l*-205*l*, 482
aparato de Golgi, 56, *56*
función secretora, 40, 53, 482
glándula mamaria, 911, 913
respuesta inmunitaria, 474, 482
tejido linfático difuso, 489
Células presentadoras de antígeno (CPA), 197*c*, 481, 482, *482*, 485, *487*
células de Langerhans, 485, 535-536
esplénicas, 508
fetales placentarias, *902*, 902-903, 936*l*-937*l*
macrófagos como, 193-194, 309, 485
Células principales
conductos colectores (células claras), 760, 761
epidídimo, 853
estómago, *616*, 617-618, *618*, 626, 648*l*-651*l*
glándula pineal, 798
glándula tiroides (células foliculares), *800*, 800-801
glándulas paratiroides, 806, 826*l*-827*l*
Células productoras de la hormona foliculoestimulante (gonadótropas), 792, 792*t*
Células productoras de la hormona luteinizante (gonadótropas), 792, 792*t*
Células progenitoras
comprometidas a eritrocitos (ErP o CFU-E), 313
comprometidas a megacariocitos (MKP), 313, 318-319, 321*t*
de basófilos (BaP), 194, 306, 315, 319, 321*t*
de granulocitos/macrófagos (GMP, CFU-GM), *239*, 243-244, *245*
de granulocitos/monocitos (GMP, CFU-GM), 313-315, *314*, 319, 321*t*, 404, 405
de megacariocitos/eritrocitos (MEP), 313, *314*, 318-319, 321*t*
de músculo liso, 364
linfáticas, 306, *314*, 315, 320-322
mieloides, 313, *314*, 318-320, 321*t*
miogénicas esqueléticas, 282
multipotentes adultas (CPMA), 199
osteoprogenitoras, 233, 237-239, *239*, 246-248, *248*
pluritpotentes, 219-220
Células reticulares, 182, 323, *323*
sistema linfático, 474-475, 490-495, *494*, *495*, 514*l*-517*l*
Células sanguíneas, 290-291, 291*t*. *Véanse también* los tipos específicos
formación, 313-322, *314*
preparación y tinción, *292*, 292-293
recuento, 312-313
Células satélite
músculo esquelético, *353*, 353-354
sistema nervioso periférico, 109, 381, 398, *401*
Células sensoriales
de las papilas gustativas, 571, *571*, 600*l*-601*l*
oído interno (células pilosas), 121, 129, *989*, 989-993, *990*, 1004*l*-1007*l*
canales iónicos y potenciales de acción, 991
externo, 996-997, *997*, 999
función auditiva, 998
interno, 996-997, *997*, 999
sinapsis, *991*, 991-992
tipo I, 992, *992*
tipo II, 992, *992*
Células serosas, 160
de las glándulas salivales, 585-588, *587*, 604*l*-605*l*
páncreas, 684-685
Células T. *Véase* Linfocitos T
Cemento, 253, 254, 573, 581-582, *582*
intracelular, 133
línea de, 216, *217*
Cementoblastos, 581-582
Cementocitos, 582
Cementogénesis, 582
Cementoideo, 581
Centrina, 73, *74*
Centriolos, 30, 71-75
anomalías y cáncer, 79*c*
ciliogénesis, 74-75, *75*, 131-133
espermiogénesis, 842
estructura, 73-74, *74*
formación del cuerpo basal, 72-73, *73*, 75, 122-123, 131
función mitótica, 73, *73*, 75
inmaduro, 74, *74*, 75
maduro, 74, *74*, 75
microtúbulos en triplete, 71-74, *74*
orientación ortogonal, 72
Centro de osificación
primario, 249, *250*
secundario, *250*, 251, 268*l*-269*l*
Centro germinal, 490-492, *494*, *496*, 514*l*-521*l*
Centro organizador de microtúbulos (COMT, centrosoma), 30, 62-64, 71-75
anomalías y cáncer, 79*c*
axónico y dendrítico, 387, *388*
ciliogénesis, 74-75, *75*, 131-133
duplicación, 74-75, *75*
estructura, 72, *72*
formación del cuerpo basal, 72-73, *73*, 75, 122-123
función mitótica, 73, 95
Centrómero, 85, 95, *97*
Centros fibrilares, nucléolos, 86
Centrosoma (centro organizador de microtúbulos), 30, 62-64, 71-75
anomalías y cáncer, 79*c*
ciliogénesis, 74-75, *75*, 131-133
duplicación, 74-75, *75*
estructura, 72, *72*
formación del cuerpo basal, 72-73, *73*, 75
función mitótica, 73, *73*, 95
Ceramidas, 531
Cerebelo, 412, 428*l*-429*l*
Cerebro, 412, 426*l*-427*l*
capa de pequeñas células piramidales, 426*l*-427*l*
Cerebro del intestino, 411
Ceruloplasmina, 668, 849
Cerumen, 983
tapón, 983
Cervarix®, 914*c*
17-Cetoesteroide-reductasa (17KSR), 815
cGMP. *Véase* Monofosfato de guanosina cíclico
Chalazión, 970
Chaperonas, tratamiento farmacológico, 48*c*
Cicatriz
derivada de astrocitos, 417
glial, 417
hipertrófica, 196*c*
queloide, 196*c*
sistema nervioso, 417, 419*c*
tejido conjuntivo, 196*c*
Cicatrización
heridas, 191, 194, 196*c*, 200, 304, 550*c*-551*c*

hueso, 238, 258-261, *259*, *260*
músculo esquelético, 352-354
ósea indirecta (secundaria), 258, *259*
Ciclina, 94-95, 94*t*
B, 94
E-Cdk2, 94
Cdk, complejos, 74-75, *94*, 94-95
Ciclo anovulatorio, 898
Ciclo celular, 92-99
anomalías, 88, 88*c*, 93
cáncer, 88*c*
ciliogénesis, 74-75, *75*
duplicación del centrosoma, 74-75, *75*
fases, *92*, 92-93
puntos de control, *92*, 93, 101, 102
reentrada de las células madre de reserva, 93-94
regulación, 88, 88*c*, *94*, 94-95, 94*t*
Ciclo de Krebs. *Véase* Ciclo del ácido cítrico
Ciclo de los puentes cruzados de actomiosina, 345-347, *346*, 351
Ciclo del ácido cítrico, 59-60, *61*
Ciclo menstrual, 876, 893, 894-898, 894*c*-895*c*, *897*
cambios en la glándula mamaria, 911, 913
cambios ováricos, 876, 894*c*-895*c*, 896-898
cambios vaginales, 906
comienzo, 894
dolor a mitad del ciclo (*Mittelschmerz*), 891
fase menstrual, 896-898
fase proliferativa, 896
fase secretora, 896, 930*l*-931*l*
lactancia, 915*c*
Ciclo ovárico, 894*c*-895*c*
Ciclosporina A, 485
Ciego, 635, 638
Cierre epifisario, 252
Cigoteno, *96*, 98
Cigoto, 95, *885*, 888-889, 898
Cilindros urinarios, 756*c*, 759
Ciliogénesis, 74-75, *75*, 128, 131-133
etapa de elongación, 131
Cilios, 122-133, 124*t*
anomalías, 129-131, 133*c*
características microscópicas, 72
clasificación, 123
cuerpos basales, formación, 72-73, *73*, 75, 122-123, 131
embrionarios, 131
formación, 74-75, *75*, 128, 131-133
inmóviles, 123, 129
microtúbulos, 126-129, *127*, 128
móviles, 123-129, 124*t*
cuerpos basales de anclaje, 126, *127*, 128
mecanismo de movimiento, 126-128
movimiento de líquidos y partículas, 125
patrón sincrónico, 128-129
nodulares, 123, 124*t*, 131
organización axonémica, 123, 126, *127*
primarios (monocilios), 123, 124*t*, *129*, 129-131, 130*t*, *131*
transporte intraflagelar, 131-133, *132*
Cilios móviles, 123-129, 124*t*
aspecto festoneado, 125-126
cuerpos basales de anclaje, 126, *127*, 128
mecanismo de movimiento, 126-128
movimiento de líquidos y partículas, 125
organización axonémica, 126
patrón sincrónico, 128-129
Cimógeno(s), 624*c*, 634
Cinasa
de adhesión local, 155-156
de cadena ligera de miosina (MLCK), 361, 444
dependiente de ciclina (Cdk), 74-75, *94*, 94-95, 94*t*
Cinesinas, 65, *66*, 388-389
II, 131, *132*
Cinetocoro, 95, 98
Cinetolíticos, 525
Cinocilio, oído interno, *988*, *989*, *990*, *994*
Circulación. *Véanse también* las estructuras anatómicas específicas
abierta, 508, *508*
bronquial, 722
cerrada, 508, *508*
esplénica, 507-508, *508*
materno-fetal, 903-905, *904*
pulmonar, *433*, 433-434, *434*, 722
sistémica, *433*, 433-434, *434*
uteroplacentaria, 901, *902*
Cirrosis, 76*c*, 675
cardíaca, 674*c*
hepática alcohólica, 76*c*
Cirugía micrográfica de Mohs (CMM), 537*c*-539*c*
cis-SNARE, complejo, 41, 42
Cistatina, 531
Cisternas
aparato de Golgi, 56, *57*
retículo endoplasmático rugoso, 51, *51*
terminales, *347*, 347-348, 355, 356-357
Cistinosis, 49*c*
Citocalasina
B, 76*c*
D, 76*c*
Citocinas, 233, 260, 275, 485
activación de linfocitos, 481
hematopoyéticas, 320, 322*t*
secreción/producción, 485
Citocinesis, 93, 95
Citocromo
B, 558, 303*c*
subunidad b (gen *CYBB*), 303*c*
c, 59, 100
Citoesqueleto, 28, 29, 139
características microscópicas, 30*t*
elementos, 30*t*, 31*t*, 77*t* (*véanse también* elementos específicos)
funciones y enfermedades, 31*t*
proteínas intracelulares, 4
Citología de cuello uterino, 901, 908*c*, 914*c*
Citometría
de flujo, 7*c*, 312
estática, 7*c*
Citoplasma, 28-81. *Véanse también* componentes específicos del citoplasma
apical, 58
dendrítico, 385
hepatocito, 676
moléculas de adhesión celular, 139-140
orgánulos, 28-30
características microscópicas, 30*t*
funciones y enfermedades, 31*t*
membranosos, 29-62
movimiento, 65, 66
no membranosos, 29-30, 62-75
perinodular, 398, *399*
perinuclear, 382-383, 395-396
Schwann, célula de, 397-398, *399*, *400*
transporte hacia/desde el núcleo, 90
Citoplasma
apical, 58
perinodular, 398, *399*
perinuclear, 382-383, 395-396
Citoprotección gástrica, 615
Citoqueratinas, 69-70, 70*t*. *Véase también* Queratina
ácidas, 69, 70*t*
básicas, 69, 70*t*
Citoquímica. *Véase* Histoquímica y citoquímica
Citosol (matriz citoplasmática), 79
Citotoxicidad mediada por células dependiente de anticuerpos (ADCC), 482-483, *483*
Citotrofoblasto, *898*, 899, 901, *902*
Citrato de plomo, 22
Cizallamiento, 444
Cl^-, canal proteínico, 725*c*
Clatrina, 37, 39, *40*
proteínas adaptadoras, 39, *40*
Claudina(s), *135*, 136, *136*, 137*t*, 139
claudina-14, 136
Climatización, 703, 705
Clítoris, 876, 907
pilares, 907
Cloquet, conducto de, cuerpo vítreo, 969
Cloroquina, 46
Cloruro, reabsorción, 760
Clostridium
C. botulinum, 350
C.perfringens, 142*c*
Coactivator del receptor γ activado por proliferadores peroxisómicos (PPARγ) 1, 282
Coagulación, 292, 311-312, *312*
Coágulo, 196*c*, 292, 311-312, *312*
Coanas, 703, *704*
Coatómeros (COP), 54, *54*
Cobre, 667-668, 680
Cóclea, *983*, *988*, 989, 998, 1004*l*-1005*l*
Código genético, 51-52
Coestimulación, señal, 481-482
Cofilina, 67
Cohesinas, 95, 99
Cola
epidídimo, 852
espermatozoide, *844*, 845
Colagenasas, 180, 305
Colágeno(s), 174-181
biosíntesis, 177-180, *178*, 190, 675
cartílago, 210-211, 217, 218, 224*l*-225*l*
clases, 177
composición, 176*t*-177*t*
con triple hélice interrumpida asociados con fibrillas (FACIT), 177, 180
condrosarcoma, 220*c*
degradación, 180-181
enfermedades asociadas, 181*c*
específico de cartílago, 211, 220, 224*l*-225*l*
estructura, 151, *151*
estructura globular, 179
fase de mineralización, 255
fibrilares, 177-180
formadores de membrana basal, 177
formadores de redes hexagonales, 177
funciones, 176*t*-177*t*
hueso, 232, 234, 239
lámina basal, 148, 149-151, 153
localización, 176*t*-177*t*
molécula, *175*, 175-176, *179*, 179-180, 211
reparación de cartílago, 220
tejido adiposo, 277
tipo I, 175, 176*t*, 177, 179
cartílago, 218, 220
condrosarcoma, 220*c*
dermis, 528-529
fibrosis hepática, 675
huesos, 232, 239
tipo II, 176*t*, 177, 210, 211, 218, 220*c*
tipo III, 151-153, *156*, 176*t*, 177, 181-182
dermis, 528
fibrosis hepática, 675
secreción por el músculo liso, 364
tipo IV, 148, 150, 151, *154*, 156, 176*t*
córnea, 949
ensamble de la lámina basal, 151, *151*
glomerulonefritis, 747-748, 754*c*
membrana basal glomerular, 747, 749
red, 150
secreción por el músculo liso, 364
tipo V, 176*t*, 177, 232
tipo VI, 176*t*, 211
tipo VII, 150, 153, *154*, *156*, 157, 176*t*
tipo IX, 176*t*, 177, 211
tipo X, 176*t*, 177, 211, 220*c*
tipo XI, 176*t*, 177, 211
tipo XV, 150, 176*t*, 177
tipo XVII, *154*, *156*, 157, 176*t*, 177
tipo XVIII, 150, 176*t*, 177
tipos, 175-177, 176*t*-177*t*
transmembrana, 177
triple hélice de, 179
Colagenopatías, 181*c*
Colangiocitos, *678*, 678-679
Colchicina, 76*c*
Colecalciferol (vitamina D_3), 667, 669, 741, 741*c*, 807

Colecistocinina (CCK), 394-395, *622*, 622*t*, 631, 686-687, 690, 691
Colédoco, 666, 680, *680*, *683*, 694*l*
Colestasis intrahepática, 679
Colesterol, 32, 444, 446*t*, 531, 680, 816*c*, 883
Colitis ulcerosa, 639*c*
Collar
  externo del citoplasma perinuclear, 395-396
  interno, citoplasma de la célula de Schwann, 396
  óseo, 249, *250*, 268*l*-269*l*
Coloide, 800, *800*, 802-803, *803*
Colon, 635-636, 638, 660*l*-661*l*. *Véase también* Intestino grueso
  ascendente, 635-636
  descendente, 635-636
  muscular externa, 364
  músculo liso, *359*, 364
  sigmoideo, 635-636
  tejido conjuntivo, 204*l*-205*l*
  tejido epitelial, 166*l*-167*l*
  transverso, 635-636
Color de piel (pigmentación), 535, 543*c*, 556*l*-557*l*
Colorante(s)
  ácidos, 5-6, 5*t*
  básicos, 5-6, 5*t*
  fluorescentes (fluorocromo), 8
  unión específica, 3
Colposcopia, 914*c*
Columnas
  anales, 639-640, *640*
  renales, *742*, 743, *745*, 772*l*-773*l*
Compartimentalización de la lámina basal, 154-155
Compartimento(s)
  basal del epitelio seminífero, 848, *848*
  luminal del epitelio seminífero, 848, *848*
  celulares, 28
  de receptores de desacople y ligandos (CURL), 44
Complejo
  antígeno-anticuerpo, 482
  antígeno-MHC, 481, 485
  cadherina E-catenina, 140-142
  calcio (Ca^{2+})-calmodulina, 361-362, 444
  ciclina E-Cdk2, 74-75
  de acoplamiento, 40, *42*
  de poro nuclear (CPN), 90, *91*
  del receptor para el transportador insulina/glucosa (GLUT), 45
  ligando-receptor, 44-45, *45*
  sinaptonémico, 98, 842
  tejido-mordiente-hematoxilina, 5
  trans-SNARE, 41, *42*
Complejo mayor de histocompatibilidad (MHC), 480-482, 485, *487*
  células dendríticas, 494
  en la educación de linfocitos T, 502
  expresión en células de Langerhans, 536
  MHC I, 45, 481-482, *481*, *482*
  MHC II, 45, 194, 308, 478, 481-482, *481*, *482*, 485, *487*
  presentación de antígeno, 194, 474, 478-480, 482, *482*, 485, *487*
  reciclaje, 45
Complejos de cohesión específicos de la meiosis, 98
Complejos de proteínas y fosfolípidos de membrana, 4
Complejos de unión, 118, *134*, 134-147, *135*
  cavidad nasal, *706*
  célula de Sertoli-célula de Sertoli, *837*, 847-849, *848*, *849*
  como objetivo terapéutico, 142*c*
  comunicantes, 144-147, 146*t*
  cristalino, 968
  de anclaje, 135, 139-143, 146*t*
  ocluyentes, 135-139, 146*t*
  pancreático, 685
  renal, 756
  tipos de, 134-135, 143-144
  vesícula biliar, 681, *682*
Complejos TIM, 59
Complejos TOM, 59
Complemento, activadores, 299
Complemento, sistema del, 483
Componente secretor (CS), 633, *634*
Componentes aniónicos de células y tejidos, 5-6
Componentes extracelulares, 106
Concentración urinaria, 762-763
Concha trofoblástica, 901-902, *902*
Conchas, 704, *704*, 705
Concreciones
  glándula pineal, *798*, 798-799
  próstata, 856-859, 872*l*-873*l*
Condroblastos, 218-219, 260
Condrocitos, 184, 210
  cartílago elástico, *217*, 228*l*-229*l*
  cartílago hialino, 210, *213*, 213-214, 224*l*-225*l*, 266*l*-267*l*
  desarrollo, 218-219
  fibrocartílago, 217, *218*, 230*l*-231*l*
  grupos isógenos, 213, 230*l*-231*l*
  osificación endocondral, 249, 268*l*-269*l*
  producción de la matriz extracelular, 213-214
Condroclastos, 221
Condrogénesis, 218
Condroitín-sulfato, 150, 187*t*, 211-212, 232, 949
Condromodulina, 438
Condrosarcomas, 220*c*
Conducción aérea, 702
Conducción del impulso
  cardíaco, 434, *435*
  nervioso (potencial de acción), 387, 405
Conducción discontinua (saltatoria), 403, 405
Conductillo biliar intrahepático, *676*, 679
Conductillos eferentes, *836*, 845, *852*, 852-853, 868*l*-869*l*
Conducto(s)
  alveolares, 703, 703, 716, 719, 725, 736*l*-739*l*
  anal, 110, 635, 639-640, *640*, 664*l*-665*l*
  auditivo
    externo, 982-983, *983*, *986*
    interno, *983*, *985*, 998, 1000
  biliares extrahepáticos, 679-680
  central de la médula espinal, 413
  cervical, *877*, 893, 900, *900*, 932*l*-933*l*
  cístico, 666, 680, *680*, *683*
  coclear, *988*, 989, 993-996, *995*, *997*, 1006*l*-1007*l*
  colector cortical, 744, *745*, 746-747, 760-761, 776*l*-777*l*
  colector intralobulillar, glándula mamaria, 910, *911*
  colector medular, 744, *745*, 747, 760-761
  colectores, 742, 746-747, 761, 776*l*-779*l*
    células, 760
    como dispositivo de equilibrio osmótico, 762
    cortical, 744, 745, 746-747, 760-761, 776*l*-777*l*
    función, 760-763
    interacción con el asa de Henle y los vasos rectos, 763
    medular, 744, 745, 747, 760-761
    regulación por la ADH, 761, 762, 763*c*, 794-795
  de Havers, 235-236, *236*, *237*, 239, 252-253, 264*l*-267*l*
  de Luschka, 679
  de Santorini, *680*, *683*, 684, 685
  de Schlemm, *946*, 950, *951*, *952*, 955, 978*l*-981*l*
  de Stensen (parotídeo), 567
  de Wharton (submandibular), 567
  de Wirsung, *680*, *683*, 683-684, 685
  deferente, 121, *833*, *836*, *851*, 852, 853-854, 870*l*-871*l*
  del epidídimo, 845, *851*, 852-853, 868*l*-869*l*
  estriados, 157, 590, 602*l*-605*l*
  excretores, 585, 590, 602*l*-605*l*
  eyaculador, *833*, *851*, 852, 854, 855
  galactóforos, *909*, 910, *911*, 913
  hepático común, 679-680, *680*, *683*
  hepático derecho, 679
  hepático izquierdo, 679
  intercalados
    de las glándulas salivales, 585, 590, 604*l*-607*l*
    páncreas, *684*, 685, *685*, 685-686, 700*l*-701*l*
  interlobulillares
    bilis, 679
    pancreáticos, 685
  intralobulillares
    glándula sublingual, 606*l*-607*l*
    pancreáticos, *684*, 685, 700*l*-701*l*
  intratesticulares, 850, 851
  linfáticos, 494, 496, *496*, 514*l*-517*l*
  mamarios interlobulillares, 942*l*-943*l*
  mesonéfrico (wolffiano), 850-852, *851*, 855
  nasolagrimal, 703, 970-971
  osteónico (de Havers), 235, *236*, *237*, 239, 252-253, 264*l*-265*l*
  pancreático accesorio (de Santorini), 680, 683, 684, 685
  pancreático principal (de Wirsung), 680, 683, 683-684, 685
  papilares (de Bellini), *745*, 747
  paratiroideo (de Stensen), 567
  parauretrales, 769
  pilosebáceo, 542, 545, 560*l*-561*l*
  salivales, 567, 585, 590, 602*l*-607*l*.
  semicirculares (membranosos), 989
  sublingual, 567
  submandibular (Wharton), 567
  terminales, glándula mamaria, 910, *911*
  tirogloso, 800
  torácico, 460, *473*
  utriculosacular, 989
  wolffiano, 850-852, 851, 855
Conducto, segmento
  glándulas apocrinas, 549
  glándulas ecrinas, 548, 558*l*-559*l*
Conductos. *Véanse* los tipos de conductos específicos
Conectores de núcleo-cuerpo basal (CNCB), 74, *74*
Conexinas, 144-147, *145*
  conexina 43, 793
Conexonas, 144, *145*
Configuración rígida, 347
Confirmación erecta, 346-347
Conjugación hepática, 668
Conjuntiva, *946*, *951*, 969, *969*, 970
Conjuntivalización de la córnea, 949
Conjuntivitis, 968*c*, 970
  aguda, 968*c*
  crónica, 968*c*
Cono axónico, *382*, *383*, 387, *387*, 405
Cono de cierre, 253, *254*
Cono de corte (canal de resorción), 253, *254*, 266*l*-267*l*
Cono de crecimiento, regeneración nerviosa, 419
Cono de luz en la exploración otoscópica, 984
Conos (células fotorreceptoras), 945, *957*, 957-965, 976*l*-977*l*
  desarrollo, 947
  discos, 962, 964
  distribución, 959, *959*
  esférula, 965
  estructura, *958*, *960*
  L, 959, 964*c*
  M, 959, 964*c*
  núcleos, 964
  pedículo, 965
  pigmento visual, 675, 962-963
  procesamiento visual, 962-963, *963*
  S, 959, 964*c*
  sensibilidad a la luz, 959
  sensibilidad al color, 959, 964*c*
  tipos, 959, 964*c*
Contacto
  bicelular, 136, 136
  tricelular, 136, *136*
Contracción muscular, 336
  músculo cardíaco, 357, 357-358, 438
  músculo esquelético, 338, 343-348
    ciclo de los puentes cruzados de actomiosina, 345-347, 346, 351
    golpe activo (fuerza de contracción), 347
    golpe de recuperación, 347
    regulación, 347-348
    resumen de los acontecimientos, *351*
    transmisión neuromuscular, *348*, *349*, 349-351

músculo liso, 359-364, *362*, *363*
despolarizaciones eléctricas, 361
estímulos químicos, 361
impulsos mecánicos, 361
mediada por Ca^{2+}, 361-363
Contracción tetánica, 807
Contracción, músculo. *Véase* Contracción muscular
Contracciones uterinas, 796
Contracorriente
efecto multiplicador, 762
sistema de intercambio, 742, 762-763
sistema de intercambio térmico, testicular, 835
sistema multiplicador, 762-763
Control hormonal
autocrino, 785, *785*
endocrino, 785, *785*
paracrino, 785, *785*
COP (coatómeros), 54, *54*, 57
Corazón, 432-440, 464*l*-465*l*
cámaras, 433, *433*, *435*, *436*
circulación sanguínea, *433*, 433-434, *434*
esqueleto fibroso, 434, *434*, 436
histogénesis, 110
paredes, capas, 434-436, *435*, *436*
regulación extrínseca, 439-440
regulación intrínseca, 438-439
sistema de conducción, 357, 434, *435*, 438-439, *439*
ubicación, 433
Cordones
espermáticos, 832, 853, *855*, 870*l*-871*l*
esplénicos, *504*, 505, *506*, 518*l*-521*l*
medulares, 495
seminíferos, 834, *834*
sexuales primarios, 833-834, *834*
Corion, *899*, 900, *904*
frondoso, 903
leve, 903
velloso, 903
Córnea, 944-951, *945-948*, 951, 974*l*-975*l*, 980*l*-981*l*
capacidad proliferativa, 950
capas, 947-948
conjuntivalización, 949
desarrollo, 110, 947
intercambio metabólico con el humor acuoso, 950
protección por ferritina, 949
transparencia, 949
unión con la esclera, 949, 950-951, *951*, 980*l*-981*l*
Cornetes (conchas), 704, *704*, 705
Cornocitos, 550
Coroides, 945, *945-947*, *951*, 955-956, *957*, 974*l*-975*l*
Coroidopatía serosa central, 961*c*
Corona
anatómica del diente, 574, *574*
clínica del diente, 574, *574*
del nódulo linfático, 492
dental, 574, *574*
radiada, 882, *882*, 888
Coronariopatía, 442*c*, 458, 460*c*
Corpúsculo(s)
de Hassall (tímicos), *500*, 500-501, 522*l*-523*l*
de Malpighi (nódulos esplénicos), *504*, 505
de Meissner, 537, *540*, 540-541, 562*l*-563*l*, 909
de Merkel, 536, *537*
de Pacini, *384*, *537*, 540, *540*, *550*, 562*l*-563*l*, 909
de Ruffini, *537*, 541
renales, 742, 743, *746*, 747-752, 774*l*-777*l*
tímicos, *500*, 500-501, 522*l*-523*l*
Corriente eléctrica, flujo entre células, 144
Cortes congelados, 2, 4*c*
Corteza
cerebelosa, 412, *413*, 428*l*-429*l*
cerebral, 412, *413*, 415, 426*l*-427*l*
del ganglio linfático, 494, 495, 496, 497, 498, 514*l*-517*l*, 516*l*-517*l*
profunda, *494*, 495, *497*, 498, 516*l*-517*l*
superficial, *494*, 495, *496*, 498, 516*l*-517*l*
glándulas suprarrenales, *808*, 808-809, 811-815, *813*, 828*l*-829*l*
ovario, 877, 920*l*-921*l*, 924*l*-925*l*
pelo, 541, 543
riñón, *742*, 742-743, *743*, *745*, 772*l*-775*l*
timo, 499, *499*, *500*, 522*l*-523*l*
dependiente del timo, 495
Corteza suprarrenal, *808*, 808-809, 811-815, 813, 828*l*-829*l*
células de la, 815
desarrollo de, 110, 808, *809*
fetal, 815-817, *816*
hormonas, 810*t*, 811-815
permanente, 815
vascularización, 808-809, *811*
zonación, 753, *811*, 812-815, *814*, 828*l*-829*l*
Corti, órgano espiral de, *988*, 989, 993-1001, *995*, *997*, *998*, 1006*l*-1007*l*
Corticoesterona, 810*t*, 813
Corticótropos, 791-792, 792*t*
Cortisol, 810*t*, 813, 815
Cotiledones, 903, *904*
Cotilinfa, 987, 997
Cotransportadores de sodio/yodo, 802, *803*
Cowper (bulbouretrales), glándulas, 769, 832, 833, 859, 859
Crecimiento
aposicional, 218-219, 224*l*-225*l*, 248
del pelo, 544*c*
detención en el crecimiento, 544*c*
endocondral, 249-252
intersticial, 218-219, 224*l*-225*l*, 248
melanoma
radial, fase de, 528*c*
vertical, fase de, 528*c*
Cremáster, músculo, 835
Cresta(s)
ampular, 989, 992, *992*, *993*, 1004*l*-1005*l*
del oído interno, 989
de la mitocondria, 59, *60*, 61
de Rete, 527
interpapilares, 527
mamarias, 909
neural, 110, 405, 532-533, 785, 808
Criptas
amigdalinas, 492, *492*, 512*l*-513*l*
de Lieberkühn, 627, 660*l*-661*l*
Criptorquidia, 834, 840*c*
Cristales de Reinke, 836-838, 839
Cristalinas, 968
Cristalino, núcleo, *967*, 968
Cristalino, ojo, 110, 944, 946, *951*, *967*, 967-969, 980*l*-981*l*
Cristaloides de Reinke, ovario, 891
Cromátides, 85, 95, *97*
Cromatina, 82-86
asociada con el nucléolo (nucleosomas), 83
collar de perlas, 85
condensación, 82-83, 85
eritrocitos, 318
formas, 82, 83-84, 84
marginal, 83
neutrófilos, 298
unidades más pequeñas, 84-85
Cromatólisis, 418
Cromófobos, 790, 793, 820*l*-823*l*
Cromóforo, 962
Cromogranina(s), 811
A, 809
Cromosoma(s), 85-86
arreglo aleatorio, 98
cariotipo, 85-86, 87*c*
diploide, 85, 95-99, 888
envoltura nuclear, 90-91
espermatogénesis, 841-842
fecundación, 888
formación, 82-83, 85, 95
haploide, 85, 95-99, 841-842
homólogo, 85, 95, *96*, 98, 841-842
apareamiento de, 841-842
meiosis y, 85, 95-99, 841-842, *843*, 888
mitosis y, 85, 95
número y pares de, 85
segregación de, 95, *96*, 98
sexo, 85, 86, 86, 835
sexuales, 85, 86, *86*, *835*
X, 85, 86, *86*, *835*
Y, 85, *835*
telómeros de los, 85
translocación de, 87*c*
CTLA-4, proteína 4, asociada con linfocitos T citotóxicos, 481, 484
Cuello, glándulas gástricas, segmento del, 615, *616*
Cuello del diente, 574
Cuello uterino, *877*, 893, *900*, 900-901, 932*l*-933*l*
cambios metaplásicos, 901, *901*
endometrio, 900, *900*
epitelio, *900*, 900-901, 932*l*-933*l*
infección por VPH, 901, 914*c*
metaplasia, 120*c*
Papanicoláu (citología), 901, 908*c*
porción vaginal (endocérvix), 900, *900*, 932*l*-933*l*
zona de transformación, 900-901, *901*
Cuerda del tímpano, 573
Cuerdas tendinosas, 436, 437, *437*
Cuerdas vocales falsas, 709-710
Cuernos pulpares, 584
Cuerpo (estructura)
epidídimo, 852
estómago, 613
páncreas, 683
útero, *877*, 893
Cuerpo(s)
albicans, *878*, 887, *887*
amiláceos, 856-859, 872*l*-873*l*
aórticos, 440
apoptóticos, *100*, 100-101
arenáceos, 798, 798-799, 824*l*-825*l*
basal, estructuras asociadas, 126
carotídeos, 440
cavernoso, *833*, *861*
celular, 109, 110
neurona, 382-384, *384*, *385*
cetónicos, 669
ciliar, 945, *945-947*, 947, 952, 952-955, 974*l*-975*l*, 978*l*-979*l*
cristaloide de eosinófilos, 305
de Balbiani, 879, *879*
de Barr, 86, 298
de Herring, 794, *794*, 822*l*-823*l*
de inclusión (de Charcot-Böttcher), 847
de Lewy, 390*c*
de Mallory, 76*c*
de Nissl, 55, *55*, 382-383, *382-383*, *385*, 418, 430*l*-431*l*
de Weibel-Palade, 449, 456
densos, músculo liso, 359, 361, *362*
en ábaco, 583, 583
esponjoso, 769, *833*, 860, *861*
hemorrágico, 878, 886
laminares, 531, *531*, 720, *722*, 856-859
lúteo, *878*, *886*, 886-887, 924*l*-925*l*
atrésico, 891
de la menstruación, 887, 896-897
del embarazo, 889
mamilar, *789*
multivesiculares (CMVe), 43-44
polares, *96*, 98, *885*, 885-886
residual, 47, 842-844
ultimobranquiales, 800
vítreo, 946, *946*, *947*, 969
Cuerpos basales, 73, 75, 122-123, 705, 711, *713*, 734*l*-735*l*
aspecto en la tinción, 125-126
características microscópicas, 72
de anclaje de cilios, 126, *127*, *128*
formación, 72-73, *73*, 75, 122-123, 131
oído interno, *990*
Cuerpos cavernosos
hombre, 860, 861
mujer, 907

Cuerpos de Nissl, 55, 55, 382-383, 382-383, 385, 418, 430*l*-431*l*
  hipófisis, 793
  lesión nerviosa, 418
Cúmulo de diferenciación (CD), 200-201, 475, 476*t*-477*t*
  moléculas, 475, 476*t*-477*t*. *Véase también* tipos específicos
  proteínas, 200-201
Cúmulo oóforo, 882, 882
Cúpula, 992, *992*, 993
Cupulolitiasis, 1001*c*
Curare, 350, 393
Curtimiento, 543*c*
Cúspides
  diente, 574
  válvulas cardíacas, *437*, 437-438
Cutícula
  pelo, *541*, 543-544
  uña, 550

D

Dacriocistitis, 971
Daltonismo, 964*c*
Dartos, músculo, 835
DAX-1, gen, 833
DCC, gen, 641*c*
Decidua, 899
  basal, 899, *899*, 903
  capsular, 899, *899*
  parietal, 899, *899*, 904
Decidualización, 899, *899*
Decorina, 190*t*, 949
Defectos mitocondriales, 60
Defensas químicas, 473
Defensinas, 299, 631
  α, 631
Deformidad articular, 211*c*
Degeneración
  anterógrada (walleriana), 416-418
  axónica, 416-418, *418*
  retrógrada, 417
  traumática, 417
  walleriana, 416-418
Degeneración macular, 961*c*
  asociada con la edad (DMAE), 956*c*
    húmeda, 956*c*
    seca, 956*c*
Deglución, 708
Degradación
  de fármacos, 668
  fagocítica de colágeno, 180, 181
  mediada por proteasomas, 50-51, *51*
  proteolítica de colágeno, 180-181
Dehidroepiandrosterona (DHEA), 810*t*, 815
Deiodinasa de yodotironina, 806
Dendritas, 109, 382, *382*, 384-388
  microtúbulos, *387*, 387-388
  sustancia gris, 412
Denosumab, 257*c*
Densidad postsináptica, 385, *387*, 391
Densidades citoplasmáticas en el músculo liso, 359, 361, *362*
Dentición, 573, 578*c*-579*c*
Dentina, 253, 254, 573, *574*, *582*, 582-583
  intertubular, 583
  peritubular, 583
Depresión clínica, 395
Derivación coronaria con injerto (DCI), 458-459
Derivados epidérmicos, 524
Dermatán-sulfato, 150, 187*t*
Dermatoglifos, *527*
Dermatophagoides pteronyssinus, 142*c*
Dermis, 173, 524, *525*, 527-529, 554*l*-555*l*
  capas, 528-529
  fibras elásticas, 208*l*-209*l*, 528-529
  reparación, 550*c*-551*c*
  tejido adiposo, 288*l*, 529
  unión con el tejido conjuntivo, 527
  unión con la epidermis, 527
Desarrollo derecha-izquierda asimétrico, 393
Desarrollo embrionario. *Véanse* estructuras anatómicas específicas
Desarrollo fetal
  estrógenos como indicador, 905
  hormonas tiroideas, 806
Descamación, de queratinocitos, 530-531
Descapacitación, 853
Deshidratación de muestras, 2
Desintegración granular del citoesqueleto axónico, 416
Desintoxicación
  enzimas oxidativas, 61-62
  retículo endoplasmático liso, 55-56
Desmina, 70*t*, 71, 343, 359, 361
Desmocolinas, 143
Desmogleínas, 143
Desmolasa, 816*c*
Desmoplaquina(s), 71, 143, 531
Desmosina, 183, *183*
Desmosomas, 71, 143, 146*t*, 355, 525, 526, 679
  células de Merkel, 536
  degradación, 530-531
Despolarización
  contracción del músculo liso, 361
  procesamiento visual, 963, *963*
  transmisión sináptica, 391
Desprendimiento retiniano, 955*c*, 957, 961*c*
Detección de señales, 156
Determinación del sexo (género), 833, 834, *835*
Determinación sexual, interruptor maestro, 833
Deuteranopía, 964*c*
Deuterosomas, 75
DHEA. *Véase* Dehidroepiandrosterona
Diabetes insípida, 762*c*, 763*c*, 795, 796*c*
  central (DIC), 763*c*
  hipotalámica, 796*c*
  nefrogénica, 762*c*, 763*c*, 795, 796*c*
Diabetes mellitus, 690, 967
  hemoglobina, 297*c*
  tipo 2, 281*c*, 285
1,2-Diacilglicerol (DAG), 786
Diacinesis, *96*, 98
Díadas, *355*
Diáfisis, 234, *234*, 266*l*-267*l*
Diafragma, 703, 705
  urogenital, 769
Diagnóstico prenatal, pruebas, 11
Diapédesis, 299-301, 323-324, 497
  transcelular, 300, 323-324
Diapositiva virtual, 23-24
Diástole, 447
Dicromáticos, 964*c*
Diente(s), 573-585, *574*, 576-577
  canino, 573
  cemento, 573, 581-582
  deciduales, 573, 578*c*-579*c*
  deciduo, 573
  degradación, 575, 586*c*, 593
  dentina, 573, 582-583
  desarrollo, 272*l*-273*l*
  esmalte, 573-581
  etapa de brote, 575
  histogénesis, 110
  molares, 573
  permanentes, 573, 578*c*-579*c*
  premolares, 573
  primarios, 573, 578*c*-579*c*
  raíz, 574, *574*, 581-582
  saliva, 593
  secundarios (permanentes), 573, 578*c*-579*c*
  tejidos de soporte, 584-585
Diente canino, 573
Diferenciación terminal, ciclo celular, 93
Difosfato de adenosina (ADP), 311
Difusión, 36, 443
  pasiva (simple), *36*, 443
Digestión enzimática, 7
Dihidrotestosterona (DHT), 834, *835*, *850*, 859
3,4-Dihidroxifenilalanina (DOPA), 533
Dímeros
  de tubulina, 62-63, *63*, *64*, 387-388
  superenrollados, 68-69, *69*
Dimorfismo sexual, 832
Dinamina, 39, *40*
Dineínas, 65, *66*, 126-128, *127*, 131-133, *132*, 388-389
  axonémicas, 65
  ciliares, 126-128, *127*
  citoplasmáticas, 65, 131-133, 132
Dinorfinas, 394-395
Dinucleótido de nicotinamida y adenina-tetrazolio-reductasa (NADH-TR), 338, *339*
Dióxido de carbono, transporte sanguíneo de, 295-297
Dipalmitoilfosfatidilcolina (DPPC), 720
Diploteno, *96*
Disautonomía familiar de tipo I, 575*c*
Discinesia ciliar primaria (DCP), 131, 133*c*
Disco(s)
  eliminación de, células fotorreceptoras, 964
  embrionario bilaminar, 123
  hipofisarios, 214-215
  intercalados, *354*, 354-355, *356*, 374*l*-377*l*, 464*l*-465*l*
  intervertebral, 217, *218*, 230*l*-231*l*
  membranosos, fotorreceptores, 960-961
  óptico (papila óptica), *946*, *951*, *959*, 966, *966*, 976*l*-977*l*
Disfunción eréctil (DE), 860*c*
Disfunción vestibular, 996*c*, 1001*c*
Disgenesia gonadal, 833
Dispositivo de carga acoplada (DCA), 22, 944
Dispositivo de equilibrio osmótico, 762
Distonía, 42
Distrofia muscular, 89, 343, 345*c*, 353-354
  congénita (DMC), 345*c*
  de Becker (DMB), 345*c*
  de Duchenne (DMD), 343, 345*c*
  de Emery-Dreifuss (DMED), 89
  de las cinturas (LGMD), 345*c*
Distrofina, 343, *344*, 345*c*
Distrofina-glucoproteína, complejo, 345*c*
Divertículo
  hepático, 666
  laringotraqueal, 702
  quístico, 666
  respiratorio, 702
División celular, 95-99. *Véanse también* los procesos específicos
  cariocinesis, 95
  citocinesis, 95
  meiosis, 95-99, *96*
  mitosis, 95, *96*
  relación con la muerte celular, 99, *99*
División ecuatorial (meiosis II), 98-99
División reduccional (meiosis I), 98
Diyodotirosina (DIT), residuo, 802
DMP. *Véase* Proteína de la matriz dentinaria
Dolor
  anginoso, 460*c*
  articular, 211*c*
    crónico, 211*c*
  de la mitad del ciclo, mujeres, 891
Dominio(s)
  aminoterminal (7S) del colágeno IV, 151, *151*
  citoplasmáticos, 139
  de asa, 85, *85*
  de poro, 36
  helicoidal colagenoso, 151, *151*
  motor, filamentos de miosina, 342-343
  no colagenoso globular carboxilo-terminal (dominio NC1), 151, *151*
Donación de pigmento, 534, *534*
L-Dopa, 416
Dopamina, 390*c*, 393, 394*t*, 416, 791, 797*t*, 799
Drepanocitosis, 297, 298*c*
Drusas, 956*c*
Dulce, sabor, 571-572, *572*
Duodeno, 610, 626, 654*l*-655*l*, *683*. *Véase también* Intestino delgado
  flujo de bilis, 679-680
  glándulas, 634, *634*, 652*l*-655*l*

mucosa, 652*l*-655*l*
papila mayor, 680, *680*, *683*
papila menor, *680*, *683*
Duramadre, 414, *414*, 415

E

E11 (podoplanina), 233
Ecografía transvaginal, 885
Ectocérvix, 900, *900*, 932*l*-933*l*
Ectodermo, 110, 946-947, *947*
bucofaringe 788, *789*
derivados del, 110, *111*
neural, 946-947, 948*t*
superficial, 110, *111*, 946-947, 948*t*, 982, *984*
Ectomesénquima, 171
Ectosomas, 254
Ecuador del cristalino, *967*, 968
Edema
celular, 99
corneal, 949, 950
macular quístico, 961*c*
periférico, 454-455
Efecto cronotrópico, 439-440
negativo, 440
Efecto inotrópico, 440
negativo, 440
positivo, 440
Eje encéfalo-intestino-tejido adiposo, 277, 631
Elafina, 531, *531*
Elastina, 182-183, 217, 449-450
gen (*ELN*), 183
Electrocardiograma (ECG), 438
Electrólitos
en la saliva, 593
reabsorción, 636-637, 680
transporte activo, 683
Electrones, 23
retrodispersados, 23
secundarios, 23
Elemento de respuesta hormonal, 859
Elemento presináptico, 390-391, *391*
Eliptocitosis hereditaria, 295
Embarazo, 876
cambios en la glándula mamaria, 911-915, *912*
cambios endometriales, 899-900
cambios uterinos, 894
concentraciones de hCG, 889, 905-906
cuerpo lúteo, 889
ectópico, 885, 892-893, 906
hipertiroidismo, 905-906
placenta, 901-906, *903*, 905*c*, 934*l*-937*l*
Embolia pulmonar, 456
Embrioblasto, 898, *898*
Embriogénesis, cilios, 129
Embrión trilaminar, 110
Emerina, 71, 89
Emilina 1, 184, 461
Eminencia media, 788, *789*
Emoción, glándula pineal, 799
Enamelinas, 581
Enanismo hipofisario, 259*c*
Encefalinas, 394-395, 394*t*, 623*t*, 631
Encéfalo, 412, 426*l*-429*l*
barrera de protección, 381, 402, *415*, 415-416
células madre, 383-384, 405
homeostasis hídrica, 416
organización, 412
sustancia blanca, 412, 426*l*-427*l*
sustancia gris, 412, *413*, 426*l*-427*l*
ventrículos, 405
Encías, 567, *568*, *574*, *584*, 584-585
Endocardio, 118, 376*l*-377*l*, 434-436, *435*, *436*, 464*l*-465*l*
Endocérvix (conducto cervical), *877*, 893, 900, *900*, 932*l*-933*l*
Endocitosis, *37*, 37-39
bloqueo de neurotoxinas, 37
dependiente de actina, 38
dependiente de clatrina, 37, 39, *40*
formación de endosomas, *43*, 43-45, *44*, *45*
independiente de actina, 38
independiente de clatrina, 37-38, *38*
mecanismos, 37-39
mediada por receptores, 37-39, *40*, 44-46, *45*, 443
proteínas SNARE, 37, 43
renal, 752
Endodermo, 111, 806
derivados de, 111, *111*
Endolinfa, 987, 989, 994, *994*
Endometrio, *877*, *893*, 893-900, 928*l*-931*l*
cambios en el embarazo, 899-900
cambios cíclicos en (ciclo menstrual), 894-898, 894*c*-895*c*, 930*l*-931*l*
capa basal, 894
capa funcional, 894-896, 897, 928*l*-931*l*
cervical, 900, *900*
decidualización, 899, *899*
implantación, 898-900
vascularización, *894*, 896
Endomisio, 337, *338*, 354, 370*l*-371*l*
Endomitosis, 318
Endoneuro, *384*, 407-408, 424*l*-425*l*
Endopeptidasas, 685
Endorfinas, 394-395, 394*t*, 793
α, 793
β, 394-395, 394*t*, 793
Endosomas, 29, 30*t*, 31*t*, 43-45, 58
mecanismo de acomodación, 44-45, 58, *58*
modelo de maduración, 43
modelo del compartimento estable, 43
tardíos, 43-44
tempranos, *43*, 43-45
Endostio, 235, 236
Endotelinas, 445
Endotelio, 118, 376*l*-377*l*, 440, 442-445, *448*
activación, 442-443
arteria elástica, *449*, 449-450
arteria muscular, *449*, 450-451
arterias pequeñas, 451
barrera hematotímica, *501*, 501-502
capilares, 452-454
capilares glomerulares, 747, 748-749
corneal, 947, 948, *948*, 950, *951*, 980*l*-981*l*
disfunción, 442*c*, 445
revestimiento, 447-449
sinusoidal, 673
discontinuo, 673
vascular, 118, 440, 442-445, 448
venas, *456*, 456-457, *457*
vénulas, 455-456
Endotendón, 174, 206*l*-207*l*
Energía, generación mitocondrial, 59-60, *61*
Enfermedad(es)
articulares, 235*c*
autoinmunitaria, 472, 484, 485, 747-748
de Alexander, 76*c*
de Alport postrasplante, 747-748
de Alzheimer, 50, 76*c*, 388, 395, 411, 690
de células de inclusión (células I), 49*c*
de Danon, 49*c*
de Dupuytren, *196*, 196*c*
de Gaucher, 48*c*
de Graves, 803, 805*c*
de hígado graso, 667
de Huntington, 388
de Krabbe, 48*c*
de Ménière, 1001*c*
de Niemann-Pick, 48*c*
de ovario poliquístico, 884*c*
de Paget, 801
de Parkinson, 388, 390*c*, 411
idiopática, 390*c*
de Pompe, 48*c*-49*c*
de riñón poliquístico (ERP), 129-130
de Sandhoff, 48*c*
de Tay-Sachs, 48*c*
de Wilson, 668
de Wolman, 49*c*
del almacenamiento de lípidos, 78
del almacenamiento lisosómico (LSD), 47, 48*c*-49*c*
desmielinizante, 396, 397*c*, 403
endocrinas, 796*c*
glomerular trombótica, 747
granulomatosa crónica (EGC), 303-304, 303*c*
hemolítica del recién nacido, 296*c*
periodontal, 584
por reflujo gastroesofágico (ERGE), 611, 613, 617*c*
pulmonar obstructiva crónica (EPOC), 718-719, 726*c*
renales inflamatorias, 759
trofoblásticas, 906
ulcerosa péptica (EUP), 617*c*
Enfermedad renal
crónica, 741*c*
etapa terminal, 741, 741*c*
glomerular trombótica, 747
inflamatoria, 759
Enfisema, 53, 726*c*
Entactina, 747, 749
Entactina/nidógeno, 150, 156, 191*t*
Enteroceptores, 408
Enterocinasas, 624*c*, 685
Enterocitos, 160-161, 624*c*-625*c*, 627-630, *630*, 654*l*-657*l*
Enteropeptidasa, 624*c*
Entosis, 103
Entrecruzamiento, moléculas de, en la matriz citoplasmática, 79
Entrecruzamiento genético, 98, 841-842
Envejecimiento cronológico, piel, 186*c*
Envoltura nuclear, 82, 88-91
Envoplaquina, 531
Enzima(s), 35, 817. *Véanse también* enzimas específicas
activadoras de ubicuitina, 50
amilolíticas, 685
bacteriolíticas, 303-304
convertidora de angiotensina (ECA), 753
desintoxcantes, 55
desubicuitinizantes (DUB), 50, 51
granulares (neutrófilos), 299
hidrolíticas, 45
lisosómicas, 245
nucleolíticas, 685
oxidativas, 61-62
pancreáticas, 624*c*, 685
procesadoras de lípidos, 531
proteolíticas, 685
transmisión sináptica, 392
Eosina, 2-3, 5, 5*t*
Eosinofilia, 305
Eosinófilos, 170, *171*, 291*t*, *304*, 304-305, 328*l*-331*l*
activación, 475
desarrollo, *314*, *316*, 319-320, 321*t*
en el frotis de médula ósea, 330*l*-331*l*
en reacciones alérgicas, 201, 305, 480*c*
función inmunitaria, 474
gránulos, 304-305
infecciones parasitarias, 201, 305
maduros, 319
respuesta inflamatoria, 304
tejido conjuntivo, 190, 201
tejido linfático difuso, 489
tubo digestivo, 610
Ependimoma, 93
Epicardio, 434-435, *435*, *436*
Epidermis, 524, *525*, 525-526, 554*l*-557*l*
anexos, *541*, 541-550, 564*l*-565*l*
barrera hídrica, 527, 529, *531*, 531-532
cáncer con origen en, 527*c*-528*c*
capas, 525-527, 554*l*-555*l*
espinosa, 525, *525*, *526*, 554*l*-555*l*
células, 529-536
envoltura celular, 531, *531*
envoltura lipídica, 531, *531*
equilibrio dinámico, 532
gruesa o delgada, 525, 525, 526, 554*l*-555*l*
histogénesis, 110
osificación mandibular, 272*l*-273*l*
pH, 529, 531
recambio, 532

Epidermis (*cont.*)
receptores neuronales, 536-540
receptores sensitivos, 536-541, *537*, 562*l*-563*l*
renovación celular, 161, 525-526, 532, *533*
reparación, 550*c*-551*c*
unión con la dermis, 527
Epidermólisis
ampollosa, 153, 157
juntural, 157
distrófica ampollosa, 153
Epidídimo, *833*, *836*, 845, 852-853, *852*, *853*, *854*, 868*l*-869*l*
células, 853, 868*l*-869*l*
conducto de, 845, *851*, 852-853, 868*l*-869*l*
estereocilios, 121, 853, 868*l*-869*l*
estructura, 852, 868*l*-869*l*
tejido epitelial, 166*l*-167*l*, 853, *853*
Epiesclera, 950
Epífisis, 233, 234, *234*, 268*l*-271*l*
Epiglotis, *217*, 228*l*-229*l*, *569*, *704*
Epilepsia mioclónica asociada con fibras rojas rasgadas (EMAFRR), 60
Epimisio, 338, *338*, 368*l*-369*l*
Epinefrina. *Véase* Adrenalina
Epineuro, *384*, 407, 408, 424*l*-425*l*
Epitelio, 106, 107-108, 116-163, 164*l*-169*l*. *Véanse también* los tipos específicos y localizaciones
células, 107, 116, *117* (*véase también* Células epiteliales)
ciliado, 704
ciliar, 953-954
cilíndrico, 107, *107*, 117, 119*t*, 166*l*-169*l*
cilios primarios, 130*t*
clasificación, 107-108, 117-118, 119*t*
como barrera selectiva, 117
como objetivo terapéutico, 142*c*
conjuntival, 978*l*-981*l*
corneal, *948*, 948-949, *951*, 971, 978*l*-979*l*
crevicular, 585
cúbico, 107, *107*, 117, 119*t*, 164*l*-169*l*
de transición, 118, 119*t*, 168*l*-169*l*, *766*, 766-768, 780*l*-783*l*
de unión o anclaje, 585
digestivo glandular extramural, 111
distribución, 116, 119*t*
en la unidad funcional de membrana, 161*c*
esmalte, 575, *576*-*577*, 581
estratificado, *107*, 107-108, 117-118, 119*t*, 166*l*-169*l*
estructura, 116-117
externo del esmalte, 575, *576*, *577*, 581
folicular, glándula tiroides, *800*, 800-801
funciones, 117, 118, 119*t*
germinal, ovario, 878, 920*l*-921*l*
glandular, 107, 157-160, 381
histogénesis, 111
interno del esmalte, 575, *576*-*577*
laríngeo, 710, *710*, 732*l*-733*l*
membrana basal, 116, 117
mesodérmico, 833, *834*
modificaciones de la superficie, 107-108
mucoso, 609, 637
no queratinizado, 108
olfatorio, 705, *706*, *707*, 730*l*-731*l*
paraqueratinizado, *568*, 596*l*-597*l*
pigmentario de la retina (EPR), 945-947, *945*, *946*, *947*, 956-958, *957*, 963-964, *965*, 976*l*-977*l*
pigmentario posterior, iris, 951, *953*
plano, 107, *107*, 117, 119*t*, 164*l*-169*l*
queratinizado, 107-108, 567-568, *568*, 596*l*-597*l*
renovación, 160-161
respiratorio, 704
seudoestratificado, 118, 119*t*, 166*l*-167*l*
simple, 107, *107*, 117-118, 119*t*, 164*l*-169*l*
subcapsular, cristalino, 967, *967*
transporte a través, 118, *138*, 138-139
Epitendón, 174, 206*l*-207*l*
Eponiquio, 550, *550*, 564*l*-565*l*
Erbina, *154*, *156*
Erección del pene, 860, 860*c*
Ergastoplasma, 51, 55, 56
Ergocalciferol, 741*c*
Eritroblasto, *316*, 316-318, *317*, *318*, 321*t*, 332*l*-333*l*
basófilo, *316*, 316-317, *317*, 318, 321*t*, 332*l*-333*l*
ortocromatófilo, 316, 317, *317*, 321*t*, 332*l*-333*l*
policromófilo, *316*, 317, *317*, *318*, 321*t*, 332*l*-333*l*
Eritroblastosis fetal, 296*c*
Eritrocito(s), 290-291, 291*t*, 293-297, 328*l*-333*l*
aspecto en la tinción, 318
como regla histológica, 293
cromatina, 318
desarrollo, 313, *314*, 315-318, *316*, *317*, 321*t*, 332*l*-333*l*
diámetro, 293
etapa de maduración, 317-318
filtración esplénica, 505-506, 508-509
forma y morfología, *293*, 293-295, *294*
frotis de médula ósea, 330*l*-331*l*
frotis sanguíneo, 328*l*-329*l*
hemoglobina, 295-297
hemólisis, 295
índices, 312-313
maduros, 332*l*-333*l*
núcleo, 317
nucléolos, 318
período de vida, 293, 318
policromatófilos, 316, 317, *317*, 321*t*, 332*l*-333*l*
recuento, 312
volumen sólido (hematócrito), 290-291, *291*, 312
Eritropoyesis, 313, 315-318, *316*, *317*, 321*t*, 332*l*-333*l*
Eritropoyetina (EPO), 318, 320, 322*t*, 741
recombinante, 320
recombinante humana (rHuEPO), 741
Erosiones corneales recurrentes, 949
Escalera mucociliar, 711
Escara, 551*c*
Escarcha urémica, 544*c*
Escherichia coli, uropatógena, 767
Esclerosis lateral amiotrófica (ELA), 353
Esclerosis múltiple (EM), 397*c*, 498
Esclerostina, 233
Esclerótica, 944-945, *945*-*947*, *947*, 950-951, *951*, 974*l*-975*l*, 980*l*-981*l*
propiamente dicha, 950
Escorbuto, 179, 258*c*
Escotopsina, 962
Escroto, 832, *833*
Esferocitosis hereditaria, 295
Esférula, bastón, 965
Esfingosina-1-fosfato, 498
Esfínter, 611. *Véanse también* esfínteres específicos
anal, 611, *640*, 664*l*-665*l*
externo, 611, 640, 664*l*-665*l*
de la ampolla hepatopancreática (de Oddi), *680*, 684
de la uretra, 769
externo, 769
de Oddi, *680*, 684
del colédoco (Boyden), 680, *680*
esofágico, 611
inferior, 611
superior, 611
faringoesofágico, 611
hepatopancreático (de Oddi), *680*, 684
pilórico, 611
precapilar, 451-452, 455, 470*l*
Esmalte, 110, 253, 573-581, *574*, *576*-*577*
bastones, 574, *575*, *580*
composición, 574-575, *575*
cristales, 574
epitelio, 575, 576-577, 581
matriz, 576-578
órgano, 110, 575
penachos, 581
producción, 575-581, *576*-*578*, *580*, *581*
Esófago, *609*, 611-613, 644*l*-647*l*
adventicia, 612, 644*l*-645*l*
inervación, 613
lámina propia, 612, 644*l*-645*l*
mucosa, 612, *612*, *613*, 644*l*-645*l*
muscular de la mucosa, 612, 644*l*-645*l*
muscular externa, 612, *612*, 644*l*-645*l*
músculo de la pared, 613
músculo estriado, 613
submucosa, 612, *612*, 644*l*-645*l*
tejido epitelial, *107*, 168*l*-169*l*
Espacio(s)
cisternal perinuclear, 88
cortilinfático, 987
de Fontana, 950
de Tenon, 950
endolinfáticos, 987, 994
epiescleral, 950
intercelular, 142, 143, 147
intermembrana, mitocondria, 59, *60*, *61*
intervelloso, 936*l*-937*l*
intracelular, 107
linfáticos epicoroides, 956
paracelular, 300
pericoroideo, 955
perilinfático, 987, 994
periportal (de Mall), 671, 675, 676, 679
perisinusoidal (de Disse), 670, *673*, 674-675, *675*
perivitelino, 881, 888
subaracnoideo, 414-415, *415*
subpedocítico, *747*, 748-749, *751*
urinario, *746*, *747*, 752, 776*l*-777*l*
Espasmos
de músculo liso gastrointestinal, 42
esfintéricos, 42
Espectrina, 67, 121, *122*, 293-295, *294*
Espermátides, *96*, 97, 836, *837*, *841*, 842-844, 864*l*-865*l*
diferenciación, 842-844
liberación, 844
tardías, *848*
tempranas, *848*
Espermatocitos, 98
primarios, 97, 841, *848*
secundarios, 842
tempranos, 848
Espermatogénesis, 96, 97-98, 832, 835, 839-844, *841*, 864*l*-865*l*
duración del ciclo, 845-846, *846*
factores que afectan, 841*c*
fase de espermátide, 839, *841*, 842-844, *844*
fase de espermatocito, 839, *841*, 841-842
fase de espermatogonia, 839, 840-841, *841*
regulación hormonal, 839*c*-840*c*
temperatura, 835, 841*c*
Espermatogonia(s), 833-834, 836, *837*, 840-841, *841*, 864*l*-865*l*
agrupación o asociación, 845-846, *846*
fase, espermatogénesis, 839, 840-841, *841*
tipo A oscuro (Ao), 840, 841, *846*
tipo A pálido (Ap), 840-841, *841*, 845, *846*
tipo B, *841*, 841-842, *846*
Espermatozoide(s), *96*, 97, *841*
actividad cinética, 845
anticuerpos IgA contra, 854
capacitación, 845, 879, 887-888
descapacitación, 853
estructura, 842, *844*, 844-845
fecundación, *885*, 887-889, 892-893
formación, 832, 835, 839-845, *841*
inmóviles, 845
hiperactivación, 888
maduración, 842-844, 845, 853
motilidad, 845
parte principal, 842, *844*, 845
producción, 832, 835, 839-845, *841*, 864*l*-865*l* (*véase también* Espermatogénesis)
segmento final (cola), 842, *844*, 845
Espermiación, 839, 844
fallo, 844
Espermiocito(s), 837, *841*, 841-842, 864*l*-865*l*
primario, 97, 841, *848*
secundario, 98, 842
tempranos, 848
Espermiogénesis, 839, *841*, 842-844, *844*

Espículas, 236, *239*, *244*, 248-249, 251, *251*, 270*l*-273*l*
  mixtas, 249, *251*, 270*l*-271*l*
Espina (proteína), 121, 122, *122*, *125*, 990, 991
Espinas dendríticas, 384-385, *386*, *387*
Espiroquetas, 18
Esplenectomía, 509
Esqueleto fibroso, cardíaco, 434, *434*, 436
Estadio indiferenciado, desarrollo, 834, *835*
Estadio medio, linfocitos, 502
Estado tónico, músculo liso, 363
Estallido respiratorio, fagocitosis, 302, *302*
Estapedectomía, 988*c*
Estapedio, 982, 984-986, 987
Esteatohepatitis no alcohólica (ENA), 667
Estenosis aórtica, 183, 438
  calcificada degenerativa, 438
  supravalvular, 183
Estenosis pilórica, 611
  hipertrófica, 611
Estereocilios, 120, 121-122, *123*, 124*t*, 125
  del oído interno, 121, *988*, 989-990, *990*, *998*
  epidídimo, 121, 853, 868*l*-869*l*
Estereovellosidades, 121
Ésteres de retinilo, 675
Esteroide(s), 275, 279, 786-787, *787*, 799
  administración transdérmica, 525
  adrenocorticales, 786
  aparato reproductor de la mujer, 877
  aparato reproductor del hombre, 832, 833, 838-839, 840*c*
  gonadales, 786, 799
  placenta, 905
Esteroidogénesis, 832, 833, 838-839, 877
Esteroptisis, 944
Estigma folicular, 884
Estimulación electromagnética de campo pulsada (EECP), 238
Estómago, *609*, 613-626, 646*l*-651*l*
  áreas mamiladas, 614
  células madre, 617
  glándulas, 613, *614*, 615-622, *616*, 625-626, 646*l*-651*l*
  lámina propia, 626, 646*l*-647*l*
  mucosa (*véase* Mucosa gástrica)
  muscular de la mucosa, 626, 646*l*-647*l*, 648*l*-651*l*
  muscular externa, 364, 626, 648*l*-651*l*
  pliegues, 614, *614*
  región cardíaca, 613, *614*, 646*l*-649*l*
  regiones, 613, *614*
  renovación de células epiteliales, 622-626
  secreciones (jugo gástrico), *567*, 615-620
  serosa, 626, 648*l*-649*l*
  submucosa, 626, 648*l*-651*l*
  superficie interna, 614-615, 615
Estrabismo, 42
Estradiol, *850*
Estrato
  basal, 525, *526*, 554*l*-555*l*, 568
    diferenciación celular, 525
    endometrio, 894, 928*l*-931*l*
    melanocitos, 532-533
    renovación celular, 161, 525-526
  córneo, 525, *526*, 526-527, 554*l*-555*l*
    descamación de queratinocitos del, 530-531
  espinoso, 525, 526, *526*, 554*l*-555*l*, 568
  germinal. *Vease* Estrato basal
  granuloso, 525, 526, *526*, 554*l*-555*l*, 879-880, 880
  intermedio, 575, 576-577, *578*, 580, 581
  lúcido, 525, 527, 554*l*-555*l*
  superficial, 568
  vascular, 893
Estrés
  mecánico, piel, 527
  metabólico, 444-445
Estría(s)
  basales renales, 756-757, *757*
  cruzadas del músculo esquelético, 340
  externa, médula renal, 742-743, *743*
  grasa, 442*c*
  interna, médula renal, 742-743, *743*
  vascular, 994-996, *995*, *996*
Estriola, 992-993, *994*
Estrógenos, 545, 887, 892, 896, 905
  células lúteas, 887
  ciclo menstrual, 896
  fisiología de la trompa uterina, 892
  placentarios, 905
  regulación de la glándula mamaria, 913-915
  síntesis ovárica y secreción, 877, 882-883, *883*
Estroma
  corneal, 947, 948, *948*, 949, *949*, 951
  endometrial, 896
  fibromuscular, próstata, 856, 872*l*-873*l*
  intralobulillar, glándula mamaria, 910, *911*
Estromelisinas, 180
Estructura de tejidos, 155
Estructura globular, colágeno, 179
Etapas espermatogénicas, 846
Eucromatina, 82, 83-84, 84, *85*
Eumelanina, 543*c*
Evaginación endodérmica, 666
Excavación de la papila óptica, 947, *947*
Excreción, 740
  piel, 524
Exfoliación, 530, 532
  continua, 530
Exocitosis, 37, *37*, 39-43
  bloqueo de neurotoxinas, 37, 41-42
  proteínas SNARE, 37, 40-43, *42*
  vía constitutiva, 39-40, *41*
  vía secretora regulada, 40, *41*
Exoftalmía, 805*c*
Exopeptidasas, 685
Expansión
  clonal, 484
  isotrópica, 12
Exploración
  oftalmoscópica, 952, *966*
  otoscópica, 984, *985*
Exportina, 90
Exposición al frío y tejido adiposo, 285
Exteroceptores, 408
Extravasación, 299
Extremidades, inervación autónoma de, 412
Eyaculación, 845, 855, 861
Eyaculado, 860
Ezrina, 122

F

^{18}F-FDG, 285*c*
Factor
  α-1 de unión al núcleo, 237
  antisecretor 6 (AF-6), 137*t*
  de activación de plaquetas (PAF), 480*c*
  de células madre (SCF), 849
  de coagulación VIII, 449
  de crecimiento derivado de plaquetas (PDGF), 233, 444, 752-753
  de crecimiento derivado de plaquetas β (PDGFβ), 752
  de crecimiento endotelial (EGF), 906
  de crecimiento epidérmico (EGF), 45
  de crecimiento fibroblástico (FGF), 285
  de crecimiento insulínico (IGF)
    aparato reproductor de la mujer, 889
    deficiencias, 669
    enfermedad de Alzheimer, asociación, 690*c*
    hueso, 237, 245-246, 257-258
    producción, 669
    producción placentaria, 906
    secreción adiposa, 275, 280*t*
    tipo I (IGF-I), 669, 690*c*, 889, 906
    tipo II (IGF-II), 690*c*, 889, 906
  de crecimiento transformante β (TGF-β), 233, 280*t*, 444
  de crecimiento vascular endotelial (VEGF), 250, 639*c*
  de descapacitación asociado con la superficie, 853
  de hiperpolarización derivado del endotelio (EDHF), 444-445
  de la saciedad (leptina), 275, 277-279, 280*t*, 281*c*
  de necrosis tumoral (TNF), 101, 244, 275
    α (TNF-α), 198, 279, 280*t*, 301, 477
    β (TNF-β), 280*t*
  de preimplantación (PIF), 898
  de respuesta (RF), 364
  de respuesta al suero (RF), 364
  de saciedad circulante, 275
  de transcripción asociado con el dominio Runt 2 (RUNX2), 237
  de von Willebrand, 449
  determinante de testículos, 833
  esteroidogénico 1, gen, 833
  estimulante de colonias de granulocitos (G-CSF), 319, 320, 322*t*, 444
  estimulante de colonias de granulocitos y macrófagos (GM-CSF), 319, 320, 322*t*, 444
  estimulante de colonias de monocitos (M-CSF), 244, 320, 322*t*
  inhibidor mülleriano (MIF), 834, *835*, 849
  intrínseco, 298*c*, 617, 617*c*, 619-620
  natriurético auricular (ANF), 354
  natriurético cerebral (BNF), 354
  neurotrófico derivado de la línea celular glial (GDNF), 849
  nuclear κB (NF-κB), 244
  promotor de la maduración (MPF), 94
  quimiotáctico de eosinófilos (ECF), 198, 480*c*
  quimiotáctico de neutrófilos (NCF), 198
  relajante derivado del endotelio (EDRF), 444
  tromboplástico plaquetario (PF3), 311
  VIII, 449
Factores de crecimiento, 786. *Véanse también* los tipos específicos
  endotelial, 444, 450, 906
  fibroblástico (FGF), 198, 248, 258, 285, 444
  folículo ovárico, 881
  gliales (GGF), 416
  hueso, 233
  mastocitos y liberación, 198
  obesidad, 275
  placentario, 906
  síntesis, 199, 444
  tejido adiposo, 199, 275
Factores de supervivencia, 101-102
Factores de transcripción
  c-jun, 417-418
  CBFA1, 246
  esencial (E2*c*), 93
  familia Ícaro, 322
  GATA-1, 315
  GATA-3, 322
  hematopoyesis, 320
  linfopoyesis, 320-322
  Math1, 160, 635
  MyoD, 352, 353
  Pax5, 322
  Pax7, 353
  PU.1, 313
  relacionados con Runt, 237
  SOX-9, 218, 220*c*
  SOX-10, 395
Factores estimulantes de colonias (CSF), 319, 320, 322*t*, 444
Fagocitosis, 37, 38, *39*, 46, 47
  células de Sertoli, 842, 844, 848
  células del epidídimo, 853
  células mesangiales, 752
  epitelio pigmentario de la retina, 958
  estallido respiratorio, 302, *302*
  ganglios linfáticos, 498
  hígado, 673-674
  macrófagos, 192-194, 304, 487-488, 722-724, 854
  mecanismos de muerte celular dependientes de oxígeno, 302-303
  mecanismos de muerte celular independientes de oxígeno, 303-304
  microglía, 197*c*, 403-404, 417
  neutrófilos, 194, *301*, 301-304
  respuesta inflamatoria, 478
  sistema fagocítico de oxidasa, *302*, 302-303, 303*c*
Fagolisosoma, *301*, 302
Fagosomas, 38, *39*, 46, *47*, *301*, 302

Faloidina, 76*c*
Faquinina, 70*t*, 71
Faringe, 703, *704*, 705, 708
Fármacos
  anticolinérgicos, 593
  antiprogesterona, 899
  inmunosupresores, 485
  protrombogénicos, 444
  transdérmicos, 525
  vasoactivos, 449
Fascia
  adherente, *142*, 142-143, 355, *356*
  profunda, 338
  subcutánea (superficial), 274-275, 524, 529
Fascículo(s)
  muscular(es), 337, *338*, *339*, 368*l*-369*l*
  nervioso(s), 408
  tendinoso(s), 174, 206*l*-207*l*
Fascina, 66, 121, 122
Fase
  acrosómica, espermiogénesis, 842
  de espermátide, espermatogénesis, 839, *841*, 842-844, *844*
  de espermatocito, espermatogénesis, 839, *841*, 841-842
  de maduración, espermiogénesis, 842-844
  folicular, ciclo ovárico, 894*c*-895*c*
  grávida, 898
  hepática, hematopoyésis, 313, *315*
  lútea, ciclo ovárico, 894*c*-895*c*
  M, *92*, 92-93. *Véase también* Mitosis
  menstrual, ciclo menstrual, 896-898, *897*
  posmitótica, granulopoyesis, 319
  proliferativa, ciclo menstrual, 896, *897*
  S (síntesis), *92*, 92-93, 95, *96*, 98
  secretora, ciclo menstrual, 896, *897*, 930*l*-931*l*
Fatiga
  síndrome del seno enfermo y, 439
  unidades motoras resistentes a, 338-339
  unidades musculares propensas a, 339
Fecundación, 85, *885*, 887-889, 892-893
  in vitro (FIV), 890*c*
Feminización, 839
Fenestraciones, 453, *453*
Fenestras, sinusoides hepáticos, 673
Feniltiocarbamida, 575*c*
Fenotipos hipermusculares, 352-353
Feocromocitoma, 282, 814*c*
Feomelanina, 543*c*
Feromonas, 549
Ferritina, 318, 508, 668, 949
  nuclear, 949
FGF. *Véase* Factor de crecimiento fibroblástico
Fibras argilófilas, 182, 182*c*
Fibras conectoras
  distales, 74, 74
  proximales, 74, 74
Fibras de colágeno, 174-181, *183*, 204*l*-205*l*, 208*l*-209*l*
  arterias elásticas, *447*, 449, 450
  arterias musculares, 451, *451*
  cemento, 582
  degradación, 180-181
  dermis, 528-529
  fibras elásticas frente a, 182, *182*
  formación, 177-180, *178*
  matriz extracelular, 186
  periostio, 234
  válvulas cardíacas, 437
Fibras de cromatina, 85, *85*
Fibras de Purkinje, 357, 376*l*-377*l*, 381, 434, *435*, 438-439, 464*l*-465*l*
Fibras de Rosenthal, 76*c*
Fibras de Sharpey, 234, 582, *582*
Fibras del cristalino/células fibrilares del cristalino, *967*, 967-968, 980*l*-981*l*
Fibras elásticas, 182-184, *183*, *184*, *185*, 208*l*-209*l*
  arterias elásticas, 182, 208*l*-209*l*, 449, 450
  arterias musculares, 451, *451*
  biosíntesis, 184, *184*, 190
  cartílago elástico, 217, *217*, 228*l*-229*l*
  composición, 183-184
  dermis, 208*l*-209*l*, 528-529
  fotoenvejecimiento, 186*c*
  matriz extracelular, 182, 186
  válvulas cardíacas, 437
Fibras γ
  dinámicas, 352, *352*
  estáticas, 352, *352*
Fibras musculares
  blancas, 338
  cápsula externa, 351, *352*
  cápsula interna, 351, *352*
  de contracción rápida, 338-339
  glucolíticas oxidativas rápidas, 339
  glucolíticas rápidas, 339
  intermedias, 338
  músculo cardíaco, 354-356, *355*, *356*
  músculo esquelético, *337*, 337-339, *338*, *340*, 368*l*-371*l*
    color en vivo, 338
    glucolíticas oxidativas rápidas (tipo IIa), 339
    glucolíticas rápidas (tipo IIb), 339
    haz o fascículo, 337, *338*, *339*
    oxidativas lentas (tipo I), 338-339
    perfil metabólico, 338
    subunidad estructural y funcional, *339*, 339-343
    tipos, 338-339, *339*
    velocidad de contracción, 338
    velocidad enzimática, 338
  músculo liso, 358, *359*
  rojas, 338
  unión miotendinosa, 372*l*-373*l*
Fibras nerviosas
  aferentes (sensitivas), 351, *352*
  eferentes (motoras), 351-352, *352*
  γ, 351-352, *352*
  motoras (eferentes), 351-352, *352*
  sensitivas, 351-352, *352*
  uso del término, 406
Fibras oxidativas lentas, 338-339
Fibras perforantes, 234
Fibras postsinápticas, 440
Fibras presinápticas, 439-440
  simpáticas, 439-440
Fibras reticulares, 181-182, *182*, 190
  bazo, 507
  membrana basal, 151-152
  sistema linfático, 475, 493-495, *494*, *495*
  tejido adiposo, 277
Fibras zonulares, ojo, *951*, *952*, 953, 967, *967*
Fibricistina/poliductina, 129
Fibrilación auricular, 457
Fibrilina, gen (*FBN1*), 184
Fibrilina 1, 183, 461
Fibrilla(s), 180. *Véanse también* los tipos específicos
  de anclaje, 153, 154, *154*, *156*, 157
  de colágeno, *174*, 174-175
    córnea, 949
    cuerpo vítreo, 946
    fibras reticulares, 181-182
    formación, *179*, 179-180
    nervios periféricos, 407-408
    tipos de colágeno, 180, *180*
    túbulos seminíferos, 836
    unión miotendinosa, 372*l*-373*l*
  de cromatina, 85, *85*
Fibrilogénesis, *179*, 179-180
Fibrina, 291, 311
Fibrinógeno, 291, 311, 667
Fibrinolisina, 859
Fibroblasto(s), 170, *171*, 190-192, *191*, *192*
  activados, 191
  arterias elásticas, 450
  arterias musculares, 451, *451*
  diferenciación, 197*c*, 200
  endoneuro, 408
  fibrocartílago, 217, 230*l*-231*l*
  inflamación, 304
  reparación de heridas, *196*, 196*c*, 200, 304
  reparación ósea, 260
  síntesis de colágeno, 180, 190
  síntesis de fibras elásticas, 184, 190
  síntesis de fibras reticulares, 182, 190
  transición epitelio-mesénquima, 761-762
Fibrocartílago, 210, 217-218, 218, 219*t*, 230*l*-231*l*
Fibrogénesis hepática, 675
Fibrolipoma, 283*c*
Fibromatosis palmar, 196, 196*c*
Fibronectina, 149, *154*, *155*, 189, *190*, 191*t*, 212, 749
Fibronexo, 191
Fibrosis
  hepática, 675
  renal, 761-762
  válvula cardíaca, 438
Fibrosis quística (FQ), 544*c*, 725*c*-726*c*
  regulador de conductancia transmembrana (CFTR), 725*c*
Fiebre, 301
  del heno, 715*c*
  reumática, 438
Fijación, 2, 5, 12, *13*
Fijadores, 2-3
Filagrina, 526, 529, 531, *531*
Filamento grueso de miosina polar lateral, 360-361, 362
Filamentos, 29-30. *Véanse también* los tipos específicos
  citoplasmáticos, 6
  de actina, 29-30, 65-68, 108-109
    adherencias locales de, *155*, 155-156
    anomalías, 68, 76*c*
    características, 77*t*
    distribución, 65, 67
    efecto de cinta sin fin, 66, 122
    en el intestino delgado, 628
    en el bazo, 507
    en el músculo cardíaco, 355
    en el músculo esquelético, *341*, 341-343
    en el músculo liso, 191, *196*, 196*c*, 359, 588-590
    en el tejido muscular, 336
    en la contracción del músculo esquelético, 345-347, *346*
    en la contracción del músculo liso, *359*, 361, 362
    en la zona clara de osteoclastos, 244
    en la zona estructural de osteoclastos, 310, *311*
    en las células ciliadas del oído interno, 990
    en las células de Sertoli, 847, 848, 848
    en las glándulas salivales, 588-590
    en las microvellosidades, 121, *122*
    en los estereocilios, 121-122, *125*
    en uniones de anclaje, 135, 140, 142
    en uniones ocluyentes, 135
    extremo negativo (puntiagudo), 65-66, *67*
    extremo positivo (espiculado), 65-66, *67*
    funciones, 68
    moléculas de adhesión celular y, 139-140
    polimerización, 66, *67*
    red terminal, 68, 121, *122*, 628
  de anclaje, 157, *455*, 461
  de microesferas, 70*t*, 71
  de queratina, 526-527, 529, *531*
  delgados, 67, 108, 336
    células, 358-359, *359*
    músculo cardíaco, 355
    músculo esquelético, *341*, 341-343
    músculo liso, 359, *361*, 362
  gruesos, 67, 108, 336
    músculo esquelético, 341, *342*, 342-343, *343*, 360
    músculo liso, 359-362, *360*, *362*
  intermedios, 29-30, 68-71
    anomalías en, 76*c*
    características, 77*t*
    características microscópicas, *69*
    células de Sertoli, 847
    distribución, 71, *71*
    en uniones de anclaje, 135, 140
    formación, 68-69, *69*

lámina nuclear, 88-89
mácula adherente, 143
músculo liso, 361
tipos, 69-71, 70*t*
Filensina, 70*t*, 71
Filgrastim, 320
Filopodios, 68
Filtración, lámina basal, 155
Filtración aérea, 702
Filtrado sanguíneo, 432
Fimbrias, de trompa uterina, *877*, 892-893, 926*l*-927*l*
Fimbrina, 66, 121, *122*, 990
Fístulas anales, 640
Fisuras coroideas, 947, *947*
Flagelos
cuerpos basales, formación, 72-73, *73*
espermatozoide, 842, *844*, 845
organización axonémica, 123
Flotilinas, 32, 37
Flujo menstrual, 894, 897-898
Flujo sanguíneo, control por las arteriolas, 451-452
18-Flúor-2-fluoro-2-desoxi-D-glucosa (^{18}F-FDG), 285*c*
Fluoresceína, 8, *8*
Fluorocromos, 8
Fluoróforos, 18-19
Fluoruro, 574-575, 586*c*
Folículo(s)
antral, *881*, 881-882
cabello (*véase* Folículos pilosos)
de De Graaf, 878, *878*, 882-883
en crecimiento, ovario, 878, 879
linfáticos. *Véase* Ganglios linfáticos
ovárico, 877-883, 920*l*-923*l*
atrésico, 878, *878*, 889, 891, 922*l*-923*l*
barrera de protección, 880
colapso y organización, *886*, 886-887
crecimiento, 878, 879, 920*l*-921*l*
crecimiento cíclico y desarrollo, 878
desarrollo, *878*, 878-883
liberación de ovocito, *878*, 884-886
maduro (de Graaf), 878, *878*, 882-883
microentorno, 878
pared, 886
primario, *878*, 878-881, 920*l*-923*l*
primordial, *878*, 878-879, *879*, 920*l*-921*l*
secundario, *878*, 878, *881*, 881-882, 922*l*-923*l*
síntesis y secreción de estrógenos, 877, 882-883, *883*
vigilancia y estudios de imagen, *884*, 884-885
pilosos, 524, 541-544, *542*, 548, 564*l*-565*l*
vaina extetrna de la raíz, 541, 542, *542*
tiroideos, 799, 800, *800*, 826*l*-827*l*
Fonación, 709
Fondo, útero, *877*
Fondo de saco, saco lagrimal, 970-971
Foramen
apical del diente, 584
ciego, 569, *569*
nutricio, 236, 237
Formación reticular, 412
Formalina, 2
Fosas nasales, 703
Fosfasoma, 299
Fosfatasa ácida, 844
prostática, 859
resistente al tartrato, 243
Fosfatasa alcalina (FA), 239-240, 253-255, *256*, 679
no específica de tejido, 239-240, 253-255, 256
Fosfatasa de creatina, 343
muscular (MM-CK), 343
Fosfatasas
gránulos de neutrófilos, 299
proteínicas, 36, 845
Fosfatidilinositol, sistema, 786
Fosfato, 807
almacenamiento óseo, 232
en la saliva, 593
metabolismo, 258, 807
mineralización ósea, 254-255, *256*
Fosfato de calcio, 255, *256*
amorfo, 255, *256*
Fosfato de dinucleótido de nicotinamida y adenina (NADPH)-oxidasa, complejo, *302*, 302-303, 303*c*
Fosfato octacálcico, 255, *256*
Fosfolípidos, membrana plasmática, 32
Fosfoproteína dentinaria (DPP), 583
Fosforilación, 36
oxidativa, 60
proteínica, espermatozoides, 845
Fositas
de la papila óptica, 961*c*
gástricas (fovéolas), 614, 615, *616*, 646*l*-647*l*
recubiertas, 39, *40*
Fotocoagulación con láser, 956*c*
Fotoenvejecimiento, 186*c*
Fotopsinas, 962
Fotorreceptores
porción elipsoide, 960
porción mioide, 960
Fóvea central, *951*, 959, *959*, 966, *966*
Fovéola, retina, 966
Fovéolas (fositas gástricas), 614
FPALM. *Véase* Microscopía de fluorescencia de localización fotoactivada
Fractura por congelamiento, 22-23, 33-34, *34*
Fractura, cicatrización, 238, 258-261, *259*, *260*
Frecuencia cardíaca, 438-440
Frotis sanguíneo, *292*, 292-293, 307, 328*l*-331*l*
Fuente de luz, microscopio, 14, 15
Fuerza protón motriz, 60

G

G0 (gap 0), fase, 93
G1 (gap 1), fase, *92*, 92-93, *96*
G2 (gap 2), fase, *92*, 92-93, *96*
Galactosa-transferasa, sistemas del grupo sanguíneo, 295*c*
GALT. *Véase* Tejido linfático asociado con el intestino
Gametogénesis
hombre, 832 (*véase también* Espermatogénesis)
mujer, 877 (*véase también* Ovogénesis)
Gametos, 95-97
hombre, 832 (*véase también* Espermatozoide; Espermatogénesis)
mujer, 877 (*véase también* Ovocito; Ovogénesis; Óvulo)
Ganglios, 110, *110*, 380
de la raíz dorsal, 382, *384*, 406*t*, 414, *414*, 422*l*-423*l*
entéricos, 422*l*
espirales, 989, *995*
nervios craneales, 382, 406*t*
parasimpáticos, 406*t*, 422*l*
paravertebrales, 409, 422*l*
periféricos, *401*, 406-407, 406*t*
prevertebrales, 422*l*
sensitivos, 406*t*, 407
simpáticos, 406*t*, 422*l*-423*l*
terminales, 422*l*
vestibulares (de Scarpa), 998, *1000*
viscerales, 410
Ganglios linfáticos, 461, 472, *473*, *490*, 493-498, 509*t*, 514*l*-517*l*
actividad fagocítica, 498
axilares, 915
circulación de linfocitos, *496*, 496-498
drenaje de la glándula mamaria, 915
drenaje y filtración, 493, 496
elementos de soporte, 493
estructura, 493, *494*, 495-498
paraesternales, 915
red reticular, *494*, *495*
supraclaviculares, 915
Gardasil, 914*c*
Gardasil 9, 914*c*
Gastrina, 617, 618-619, 618*c*, *622*, 622*t*, 688, 690
Gastrinomas, 618*c*
GATA-1, factor de transcripción, 315
GATA-3, factor de transcripción, 322
Gelatina de Wharton, 171-172, *172*
Gelatinasas, 180
Gelificación, por microscopía de expansión, 12, *13*
Gelsolina, 66-67
Gen(es), 83
relacionados con la autofagia (Atg), 49
Genitales externos
hombre, 832, 860-861
mujer, 876, 907-909
Genoma humano, 83
Proyecto del Genoma Humano, 83
Gigantismo, 259*c*
Ginecomastia, 839
GIP. *Véase* Péptido inhibidor gástrico
Glande
del clítoris, 907
del pene, 769, *833*, 860-861
Glándula(s), 107, 157-160. *Véanse también* glándulas y tipos específicos
inflamadas, 498, 505*c*
mecanismo de secreción, 157-158, *158*
mucosas, 160, *160*
multicelulares, 158, 159*t*
porción secretora (parénquima), 116
regulación autónoma, 381
serosas, 160, *160*
unicelulares, 158, *158*
Glándula intersticial, ovario, 891
Glándula lútea (cuerpo lúteo), *878*, *886*, 886-887
Glándula mamaria, 524, 876, 909-915
acción de la oxitocina, 795, 909, 915
cambios cíclicos (menstruales), 911, 913-915
cambios en el embarazo, 911-915, *912*
cáncer, 88*c*, 909
células, 795, 910, *911*, 940*l*-943*l*
etapa proliferativa tardía, 942*l*-943*l*
etapa proliferativa temprana, 942*l*-943*l*
hombre, desarrollo, 839
inactiva, 909, 911, *912*, 940*l*-941*l*
inervación, 915
involución, 915
lactante, 158, 795, 909, *909*, 913, *913*
linfáticos, 915
regulación hormonal, 909, 913-915
tejido adiposo, 275, *909*
tejido conjuntivo, 204*l*-205*l*
vascularización, 915
Glándula parótida, 160, *586*
Glándula pineal, 785, *798*, 798-799, 824*l*-825*l*
células, 798-799, 824*l*-825*l*
concreciones, *798*, 798-799
desarrollo, 798, *798*
hormonas, 799, 799*t*
Glándula sublingual, 567, 585, 590-591, *591*, 606*l*-607*l*
tumores, 592*c*
Glándula suprarrenal fetal, 815-817, *816*
Glándula tiroides, *785*, 799-806, 826*l*-827*l*
células, *800*, 800-801, *801*
desarrollo, 111, 799-800
función, 801-802
anómala, 249*c*, 805*c*, 905-906
tejido epitelial, *800*, 800-801
ubicación y estructura, 799, 799
unidad estructural y funcional, 800, *800*
vascularización, *799*
Glándula tubular, 158, 159*t*
Glándula tubuloalveolar, 158
Glándulas acinares, 158, 159*t*
Glándulas alveolares, 158
Glándulas anales, 640, *640*
Glándulas apocrinas, 541, *541*, 548-549, *549*, 558*l*-561*l*, 909-910
de las pestañas, 546, *969*, 970
modificadas, glándulas mamarias, 909-910
Glándulas bucales, 585
Glándulas bulbouretrales, 769, 832, *833*, 859, *859*
Glándulas cardíacas
esofágicas, 612, *614*
gástricas, 622, *623*, 646*l*-649*l*
Glándulas ceruminosas, 546, 983

Glándulas circunanales, 640
Glándulas compuestas, 158, 159*t*, 160
Glándulas de Bartolino, 907-909
Glándulas de Krause, *969*, 970
Glándulas de las pestañas, 546, 969, 970
Glándulas de Littré, 769
Glándulas de Meibomio, 544
Glándulas de Moll, 546, *969*, 970
Glándulas de Montgomery, 910
Glándulas de Skene, 769, 907
Glándulas de von Ebner (linguales salivales), 570, 585, 600*l*-601*l*
Glándulas de Wolfring, *969*, 970
Glándulas de Zeis, 544, *969*, 970
Glándulas del cuello uterino, 900, *900*, 932*l*-933*l*
Glándulas ecrinas, 541, *541*, *546*, 546-548, *547*, 549, 558*l*-561*l*
Glándulas endocrinas, 157, 784-785, *785*
  cilios primarios, 130*t*
  mecanismo de secreción, 157, 158
Glándulas esofágicas propiamente dichas, 612-613, *613*
Glándulas exocrinas, 157-158
  mecanismo de secreción, 157-158, *158*
  multicelulares, 158, 159*t*
  unicelulares, 158, *158*
Glándulas extramurales, 609, 610
Glándulas fúndicas, 613, *614*, 615-622, *616*, 625-626, 648*l*-651*l*
Glándulas gástricas, 613, *614*, 615-622, *616*, 625-626, 646*l*-651*l*
Glándulas inflamadas, 498, 505*c*
Glándulas intestinales, 627, *628*, 652*l*-655*l*
Glándulas labiales, 585
Glándulas lagrimales, *969*, *970*, 970-971
  accesorias, 970
Glándulas linguales, 570, 585, 600*l*-601*l*
Glándulas maestras, 787-788
Glándulas molares, 585
Glándulas mucíparas, 160, *160*
Glándulas mucosas, 610, 612-613
Glándulas multicelulares, 158, *158*, 159*t*
Glándulas olfatorias, 705, *706*, 708, 730*l*-731*l*
Glándulas palatinas, 585
Glándulas paratiroides, 111, *785*, 806-808, *807*, 826*l*-827*l*
  inferiores, 806
  superiores, 806
Glándulas parauretrales, 769
Glándulas parótidas, 567, 585, 590, *591*, 604*l*-605*l*
Glándulas pilóricas, 622, *623*, *626*, 652*l*-653*l*
Glándulas salivales, 585-593. *Véanse también* glándulas específicas
  ácinos secretores, 585-590, 602*l*-607*l*
  linguales, 570, 585, 600*l*-601*l*
  mayores, 567, 585, 590-591, *591*, 602*l*-607*l*
  secreciones, 591-593
  sistema de conductos, 590, 602*l*-607*l*
  superiores, 567, 585
  tumores, 592*c*
  unidad funcional, 585, *586*
Glándulas sebáceas, 524, 541, *541*, *542*, 544-546, *545*, 554*l*-555*l*, 560*l*-561*l*
  asociación con folículos pilosos, 544
  cavidad bucal, 569
  pestañas, *969*, 970
  secreción holocrina, 158, *158*
  secreciones (sebo), 541, 542, 545-546
Glándulas secretoras de mucina, 681
Glándulas serosas, 160, *160*
Glándulas sexuales accesorias, en el hombre, 832, 854-859
Glándulas simples, 158, 159*t*
Glándulas submandibulares, 567, 585, 590, *591*
  tumores, 592*c*
Glándulas submucosas, 610
  estómago, 612-613, *613*
  intestino delgado, 634, *634*, 652*l*-653*l*, 652*l*-655*l*
Glándulas sudoríparas, 524, 541, 546-549, 554*l*-555*l*, 558*l*-563*l*
  apocrinas, 541, 541, 548-549, 558*l*-561*l*
  modificadas, glándulas mamarias, 909-910
  pestañas, 546, 969
  producción de feromonas, 549
  ecrinas, 541, *541*, *546*, 546-548, *547*, 549, 558*l*-561*l*
Glándulas suprarrenales, 741, 753, *785*, 808-817, 828*l*-831*l*
  corteza de (*véase* Corteza suprarrenal)
  desarrollo, 110, 808, *809*
  estructura, 808, *808*
  fetal, 815-817, *816*
  hormonas, 279, 810*t*, 811-815, 816*c*
  médula (*véase* Médula suprarrenal)
  tejido epitelioide, 117
  vascularización, *808*, 808-809, *811*
  vasos linfáticos, 809
Glándulas tarsales (de Meibomio), 158, *969*, 970
Glándulas tubuloacinares, 159*t*
Glándulas tubuloalveolares, 872*l*, *909*, 909-910
Glándulas unicelulares, 158, *158*
Glándulas uretrales, 769
Glándulas vestibulares, 907-909
  mayores, 907-909
  menores, 907
Glaucoma, 395, 950-951, 954*c*, 961*c*, 967
  agudo, 954*c*
  de ángulo abierto, 954*c*
  de ángulo cerrado, 954*c*
Glía. *Véase* Células neurogliales
Glicina, 175, *175*, 392, 394*t*
Gliosis, 390*c*, 419*c*
  (astrocitosis) reactiva, 419*c*
Globinas, 296, *296*, 318
Globulinas, 291, 667
  α, 291, 667
  β, 291, 667
  de unión a la tiroxina, 786, 803
  γ, 291
  no inmunitarias, 291, 667
Glóbulos blancos. *Véase* Leucocitos
Glóbulos rojos. *Véase* Eritrocitos
Glomérulo, 740-743, *745*, *746*, *749*, 750
  aparato de filtración, 740-741, *747*, 747-752
  cápsula (*véase* Cápsula de Bowman)
  cresciente, glomerulonefritis, 754*c*
  distensión, 752
Glomerulonefritis, 747-748, 752, 754*c*
  de progreso rápido, 747-748
  hereditaria, 747
  inducida por anticuerpos antimembrana basal glomerular (anti-GBM), 754*c*
  membranoproliferativa, 752
Glucagón, 690, 690*t*, 786
  acción, 690, 691
  acción hepática, 669
  regulación del tejido adiposo, 279
  secreción pancreática, 684, 688, 690
Glucocáliz, 32, *32*, 309-310, *311*, 610, 748-749, 845
Glucocorticoides, 275, 810*t*, 811-815
Glucoesfingolípidos, 32
Glucoforinas, 295*c*
  C, 293
Glucogénesis, 689, 813
Glucógeno
  almacenamiento hepático, 668-669
  degradación (glucogenólisis), 689
  digestión, 624*c*
  inclusiones, 30*t*, 31*t*, 77-78, 78
  metabolismo, 689
  músculo cardíaco, 354
  propiedades de tinción, 5, 6, 78
  síntesis (glucogénesis), 689, 813
  zona de orgánulos plaquetarios, 310, *311*
Glucogenólisis, 669, 690
Glucolípidos, 32
Glucólisis, 689
Gluconeogénesis, 690, 813
Glucoproteína(s), 190
  91 (gp91), 303*c*
  cartílago hialino, 211, 212, 224*l*-225*l*
  colágeno como, 175, *175*
  cuerpo vítreo, 946
  de la membrana lisosómica (LGP), 46
  de la zona pelúcida (ZP), 879
  de mielina-oligodendrocitos (MOG), 403
  de oligodendrocitos-mielina (OMgp), 403
  GP2, 633*c*
  lámina basal, 148, 150
  matriz extracelular, 186-189
  matriz ósea, 232-233, 239
  membrana lisosómica, 46
  membrana plasmática, 32, *32*
  multiadherentes (*véase* Glucoproteínas multiadherentes)
  producción hepática, 667
  saliva, 593
  transmembrana, 140
  vaina de mielina, 403
  zona pelúcida, 879
Glucoproteínas multiadherentes
  cartílago hialino, 211, 212, 224*l*-225*l*
  común, 189, *190*, 191*t*
  matriz extracelular, 186-189
  matriz ósea, 232-233, 239
  membrana basal glomerular, 747
Glucosa
  absorción renal, 758
  almacenamiento, 689
  concentraciones sanguíneas, 690
  digestión, 624*c*
  metabolismo y regulación, 258, 279, 342*c*, 668-669, 688-690, 813-815
  síntesis, 813
Glucosa-6-fosfatasa, 56
Glucosa-6-fosfato, 668-669
Glucosaminoglucanos (GAG), 5, 186-189, 187*t*
  cartílago, 210
  matriz ósea, 232
  membrana basal glomerular, 749
  secreción de condrocitos, 213
  sulfatados similares a la heparina, 444
  válvulas cardíacas, 437
Glucosilación, 36, 53, 57-58
Glucuronato, 187
Glucurónido de bilirrubina, 318, 680
Glutamato, 385, 394*t*, 963, 991
Glutamina, 392
Glutaraldehído, 22
Golgi, fase de, espermiogénesis, 842
Golpe activo (fuerza de contracción), 347
Golpe de recuperación, 347
  movimientos ciliares, 128
Gónada(s). *Véase también* Ovario(s); Testículos
  histogénesis, 110
Gonadocorticoides, 810*t*, 813, 815
Gonadotropina coriónica humana (hCG), 889, 898, 905-906
Gonadótropos, 792, 792*t*
Gonioscopio, 951
Gonocitos, 833-834, 866*l*-867*l*
Gota (artritis gotosa), 235*c*
Gotas lipídicas, 274, 276, 280-281, 689
Gotitas lipídicas (inclusiones lipídicas), 30*t*, 31*t*, 77-78
gp91, insuficiencia, 303*c*
Gradiente electroquímico de protones, 60, *61*
Granulocitopoyesis, *316*, 319-320
  cinética, 319-320
  fase mitótica (proliferativa), 319
  fase posmitótica, 319
Granulocitos, 291*t*, 297, 328*l*-329*l*. *Véanse también* los tipos específicos
  desarrollo, *316*, 319-320, 321*t*
  médula ósea, fondo común de reserva, 320
  reserva circulante, 320
  reserva marginal, 320
Granuloma(s), 303*c*
  espermatocítico, 854
Gránulos
  α, plaquetas, 310, *311*
  auriculares, 354

azurófilos, 297, 298-299, 304-305
corticales, 881
de cimógeno, 40, 587, 618, *618*, *684*, *685*
de Fordyce, 569
de glucógeno, 354
de hemosiderina, 668, 674
de la matriz, 59-60, *60*
de mucinógeno, 160, 588, 614, 618
de recubrimiento de membrana, 531
λ, plaquetas, 310, *311*, 311-312
neurosecretores, 536, *536*
primarios (azurófilos), 297, 298-299, 304-305
proacrosómicos, 842
queratohialinos, 501, *501*, 526, 529, *568*, 612
secretores basófilos, 199
secundarios, 299, 305
terciarios, 299
Granzimas, 478, 484, *484*
Gravidez, sensores, 992-993
Grelina, 277-278, 281*c*, *622*, 622*t*, 689*t*, 791
Grupos aldehído y reactivo de Schiff, 6, 7
Grupos catiónicos, 6
Grupos isógenos, 213, 230*l*-231*l*
Guanilato-ciclasa/monofosfato de guanosina cíclico (cGMP), sistema, 786
Gubernáculo, 832, 834, 877
Gusto, 571-573, 572, 575*c*

H

Hambre y saciedad, 275, 277-279
Haptoglobina, 668
Haustras, colon, 636, *636*, 638
Haz
auriculoventricular (AV) (de His), 376*l*, *434*, *435*, 438
de electrones, 21-22
de pelo, 989, *990*
Hebras
de partículas intramembranosas, 136
microtrabeculares, 79
Heces, 566
Helicobacter pylori, 142*c*, 617, 617*c*
Helicotrema, 994, *995*
Hemangiopericitoma, 454
Hematócrito, 290-291, *291*, 312
Hematoma por fractura, *259*, 260
Hematopoyesis, 313-322, *314*, *315*, 508
dinámica, embrión a adulto, 313, *315*
embrionaria, 313, *314*, *315*
factores de transcripción, 320
fase de médula ósea (fetal), 313
fase de saco vitelino, 313, *315*
fase hepática, 313, *315*
teoría monofilética, 313-315
Hematoxilina, 2-3, 5
Hematoxilina y eosina (H&E), tinción, 2-3, *3*
fijación con formalina, 2
pérdida de componentes tisulares, 5
Hematuria, 751
Hemicanales, 144
osteocitos, 241
Hemidesmosomas, 71, *134*, 139, 146*t*, *154*, 156-157
dérmicos, 527
epidérmicos, 525
estructura, 156, *156*
proteínas transmembrana, 156-157
Hemo, 296, *296*, 303, 318
Hemocromatosis, 668
Hemoglobina, 291, 295-297, *296*
A (HbA), 296, *297*, 298*c*
A_1c (HbA_1c), 297*c*
A2 (HbA_2), 296, *297*
alteraciones, 297, 298*c*
degradación, ictericia, 305*c*
determinación e índices, 312-313
diabetes mellitus, 297*c*
drepanocítica (HbS, *sickle hemoglobin*), 298*c*
F (HbF), 296-297, *297*
fetal, 296-297, 297
glucosilada, 297*c*
H (HbH), alteraciones, 297, *297*
prenatal y posnatal, 296-297, *297*
S (HbS), 298*c*
Hemoglobina corpuscular media (HCM), 313
concentración (CHCM), 313
Hemograma, 312-313
Hemólisis, 295
Hemopexina, 667, 668
Hemorroides, 640
internas, 640
Hemosiderina, 78, 318, 508, 543*c*
Hemostasia, 311
Hendidura
de filtración, *747*, 748, 751, *753*
diagrama, 748, 751, *751*
de Schmidt-Lanterman, 398, *399*, *400*
glótica, 708, *709*
sináptica, 350, 391, *391*, 395
Henle, asa de. *Véase* Asa de Henle
Heparán-sulfato, 150, 187*t*, 305, 747, *752*
Heparina, 187*t*, 197-198, 300, 305
Hepatitis, 678
C, 138
Hepatocito, 164*l*-165*l*, 666, 675-678, *677*, 694*l*-697*l*
Hering, canales de, 676, 679
Heterocromatina, 6, 82, 83-84, *84*, 85, 86
constitutiva, 83
facultativa, 83, 86
Hialocitos, 969
Hialuronato (ácido hialurónico), 187-188, 187*t*, 211-212, 218, 232, 946
Hialuronidasa, 844
Hibernación, 282
Hibernoma, 283*c*
Hibridación fluorescente *in situ* (FISH), *10*, 10-11, 87*c*
Hibridación *in situ*, 10-11
Hibridoma, 9
Hidratos de carbono, 4, 624*c*
metabolismo hepático, 668-669
Hidrocefalia interna, 133*c*
Hidrocortisona, 815
Hidrolasas, 43, 56
ácidas, 299
lisosómicas, 245
lisosómicas ácidas, 305
Hidroxiapatita, 232, 254-255, *256*, 264*l*, 574, *580*
nucleación de cristales de, 255
Hidroxicolecalciferol 25, 667, 669, 741, 741*c*, 807
Hierro
complejo de almacenamiento, 78
homeostasis, 667-668, 680
sobrecarga, 668
Hígado, *609*, 666-680, 694*l*-697*l*
acinos, 670, 672, *672*, 696*l*
almacenamiento y metabolismo de vitaminas, 667, 675
anatomía macroscópica, 666, *667*
células, 673-678, 694*l*-697*l* (*véase también* Hepatocito)
células madre, 679
cilios primarios, 130*t*
cirrosis, 76*c*, 675
conversiones metabólicas, 669
degradación, 668
desarrollo, 666
espacios perisinusoidales, 670, *673*, 674-675, *675*
fetal, angioblastemas, 675
fisiología, 666-669
flujo de bilis, 669, *673*, 678-680
funciones endocrinas, 666-667
glucocorticoides en, 813
hierro y cobre, 667-668
inervación, 680
inflamación, 675
insuficiencia cardíaca congestiva, 674*c*
lobulillos, 670-672, *671*, *672*, 696*l*-697*l*
modificación hormonal, 669
necrosis, 674*c*
organización estructural, 670-675
parénquima, 670, 672-673
perfusión disminuida, 672
producción de bilis, 666, 669, 680
regeneración, 675
síntesis de lipoproteínas y regulación, 666-667, 668*c*
sinusoides de, 670, *670*, 671, 673, *673*, 677
tejido epitelial, 164*l*-165*l*
vascularización, 669-670, *670*, 672-673, *673*
vía linfática, 675, *676*
Hilio
bazo, 502-503
ganglio linfático, *494*
riñón, 741, *742*, 772*l*-773*l*
Himen, 906
Hiperhidrosis, 549
primaria, 549
Hiperplasia prostática benigna (HPB), 856, 857*c*-858*c*
Hiperplasia suprarrenal congénita (HSC), 817
Hiperpolarización, procesamiento visual, 963, *963*
Hipersensibilidad anafiláctica, 480, 480*c*
Hipertensión, 448*c*, 450
esencial crónica, 755*c*, 813
portal, 640, 675
resistente, 765
signos oftálmicos, 967
sistémica, 445
Hipertiroidismo, 805*c*, 905-906
Hipertrofia, zona, 251, *252*, 270*l*-271*l*
Hipertrofia ventricular, 448*c*
izquierda, 448*c*
Hipocondrio, 550, *550*, 564*l*-565*l*
Hipodermis, 524, 529, 554*l*, 562*l*-563*l*
Hipofisectomía, 815
Hipófisis, *785*, 787-797, 820*l*-823*l*
como glándula maestra, 787-788
desarrollo, 110, 788, *789*
estructura macroscópica, 788, *789*
inervación, 790
lóbulo anterior (*véase* Lóbulo anterior de la hipófisis)
lóbulo posterior (*véase* Lóbulo posterior de la hipófisis)
regulación, 788*c*
hipotalámica, 788*c*, 797
tejido epitelioide, 117, 168*l*
ubicación, 788
vascularización, 789-790, *790*
Hipoplasia suprarrenal congénita, 833
Hipoprotrombinemia, 667
Hipotálamo, *785*, 787-788, *789*, 797
como glándula maestra, 787-788
control de la lactancia, 915
hambre/saciedad, 275, 278
núcleos, *789*, 793
producción hormonal, 763*c*, 797
regulación de la hipófisis, 788*c*, 797
Hipotiroidismo, 259*c*, 805*c*, 806
congénito, 259*c*, 806
Histamina, 197, 300, 305, 480*c*, 545, 623*t*, 799
H, 617*c*, 618
Histaminasa, 305
Histiocitos. *Véase* Macrófago(s)
Histiocitosis X, 536
Histología
definición, 1
métodos utilizados, 1-27
técnicas auxiliares, 1-2
Histonas, *10*, 83, 85
Histoquímica enzimática, 7, *8*
Histoquímica y citoquímica, 1, 3-12
autorradiografía, 1, 3, 10-11, *11*
composición química de las muestras histológicas, 4-5
digestión enzimática, 7
fundamentos químicos de la tinción, 5-7
colorantes ácidos y básicos, 5-6, 5*t*
grupos aldehído y reactivo de Schiff, 6-7
metacromasia, 6, 88
histoquímica enzimática, 7, 8
inmunocitoquímica, 1, 7-10
técnicas de hibridación, 10-11

Homeostasis
agua, 416, 531, 795
división celular-muerte celular, 99, *99*
energía, 274, 275, 277-279
hídrica, 416, 531, 795
hierro e hígado, 667-668, 680
pérdida y necrosis, 99-100
piel, 524
plasma, 291
riñones, 740-741
Homogeneización mecánica, 12, *13*
Hormona(s), 157, 784-787, *785*
acción hepática, 669
adenohipófisis, 790, 791*t*
autocrina, 788*c*
candidata o putativa, 620*c*, 623*t*, 631
células diana, 785-786
células óseas productoras, 258
circulante, 788*c*
control autocrino, 785, *785*
control endocrino, 785, *785*
control paracrino, 785, *785*
corteza suprarrenal, 810*t*, 811-815
definición, 784
gastrointestinal, 619*c*-620*c*, 621-622, *622*, 622*t*-623*t*, 631
infraproducción, 796*c*
liberadoras hipotalámicas, 394-395
mecanismos de acción, 785, *785*
médula suprarrenal, 810*t*, 811-812
neurocrinas, 623*t*, 631
neurohipófisis, 794-797, 795*t*
pancreáticas, 687-690, 690*t*
paracrinas, 620*c*, 623*t*, 631, 788*c*
paratiroides, 806-808, 807*t*
peptídicas, 45, 786, 905-906
pineal, 799, 799*t*
placentaria, 905-906
producción endotelial, 444
regulación y retroalimentación, 787, 788*c*
reguladoras del hipotálamo, 797, 797*t*
respuestas tisulares alteradas, 796*c*
secreción cutánea, 525
sexuales 275
hombre, 832, 834, 835, 839*c*-840*c*, 849, *850*
mujer, 877, 894*c*-895*c*, 909, 913-915
sobreproducción, 796*c*
suprarrenales, 279
tipos, 786
tiroidea, 279, 786, 800-806, 802*t*
moléculas de transporte, 804-806
toxicidad, 806
vía transepitelial de síntesis, 802-803
trópica, 790
Hormona adrenocorticotropa (ACTH), 786, 790, 791-792, 791*t*, 815
Hormona antidiurética. *Véase* Vasopresina
Hormona antimülleriana (AMH), gen de, 833
Hormona del crecimiento (GH; somatotropina), 279, 669, 786, 790-791, 791*t*. *Véase* Somatotropina
hipofisaria, 259*c*
Hormona estimulante de células intersticiales (ICSH), 840*c*
Hormona estimulante de melanocitos (MSH), 533-534, 793
Hormona estimulante de tiroides. *Véase* Tirotropina
Hormona foliculoestimulante (FSH; folitropina), 786, 790, 791*t*, 792
aparato reproductor de la mujer, 881, 883, 894*c*-895*c*
aparato reproductor del hombre, 840*c*, *850*
Hormona liberadora de corticotropina (CRH; coricoliberina), 545, 792, 797*t*, 815
Hormona liberadora de gonadotropina (GnRH; gonadoliberina), 792, 797*t*, *850*
Hormona liberadora de hormona del crecimiento (GHRH), 790-791, 797*t*
Hormona liberadora de tirotropina (TRH; tiroliberina), 791, 792, 797*t*, 799
Hormona luteinizante (LH; lutropina), 786, 790, 791*t*, 792
aparato reproductor de la mujer, 881, 882, 889, 894*c*-895*c*
aparato reproductor del hombre, 840*c*, 850
Hormona paratiroidea (PTH), 245-246, 255-258, 741, 741*c*, 760, 806-808, 807*t*
acción
anabólica, 257
catabólica, 257
recombinante humana, 257*c*
Hormonas sexuales, 275
hombre, 839*c*-840*c*, 849, 850
mujer, 877, 894*c*-895*c*
Hormonas tiroideas, 279, 786, 800-806, 802*t*. *Véanse también* hormonas específicas
actividad biológica, 806
liberación, 803-804
papel en el desarrollo, 806
regulación, *804*
síntesis glucosa, 802-804, *803*, 804
transporte, *804*, 804-806
hsc73, 50
Huellas dactilares, 527
Huesecillos del oído, *983*, 983-986, 987
desarrollo, 982, *984*
enfermedades que afectan, 986, 988*c*
función auditiva, 998
músculos en movimiento, 986
Hueso(s), 232-263
almacenamiento de calcio, 232, 255-258
alveolar propio, 584
aspectos fisiológicos, 232, 255-258
células, 233, 237-246, *239*, 247*t*
como órgano, 233
compacto (denso), *233-234*, 233-237, *237-238*, 252-253, 266*l*-267*l*
composición, 232
cortos, 234
crecimiento, 248, 249-252, 259*c*
desarrollo fetal, 214-215, *215*, 226*l*-227*l*
diafisario, 268*l*-269*l*
endocondral, 268*l*-271*l*
esponjoso, *233*, 233-234, *234*, 236, *237*, *238*, 266*l*-267*l*
estructura, 233-235, *234*
fasciculado, 236
forma, 234
formación, 246-253
factores nutricionales, 258*c*
osificación endocondral, 214-215, *215*, 226*l*-227*l*, 246-252, *250-251*, 268*l*-271*l*
osificación intramembranosa, 246-248, *248*, *249*, 272*l*-273*l*
inmaduro, 236-237, *238*
intramembranoso, 248, 272*l*-273*l*
irregulares, 234
laminar, 235-236
largos, *233*, 234, *234*, 236
lijado (técnica histológica), 264*l*-265*l*
maduro, 235-236, *236*, *237*, *238*
matriz, 232-233, 239-240
mineralización, 236, 253-255, *255*, *256*, *258*
no laminar, 236
planos, 234
producción hormonal, 258
reabsorción, 243, *244*, 251, *252*, 272*l*
regulación hormonal, 259*c*
remodelado, 253, *253*, *254*, *259*, 261
reparación, 238, 258-261, *259*, *260*
primaria, 258
subcondral, *216*, 217
superficie externa, 234-235
tejido, 233, 235-237, *236*, 266*l*-267*l*
tejido conjuntivo, 108, 232
vascularización, 236, *237*
Hueso compacto, *233-234*, 233-237, *237-238*, 252-253, 266*l*-267*l*
inmaduro, 236-237
maduro, 235-236, *238*
remodelado, 261
Hueso esponjoso (trabeculado), *233*, 233-234, *234*, 236, *237*, *238*, 266*l*-267*l*
maduro, 236, *238*
Hueso hioides, *704*
Hueso temporal, 983, *983*, 985, 986, 987
Huesos largos, 233, 234, *234*, 236
crecimiento, 249-252
lijado (técnica histológica), 264*l*-265*l*
vascularización, 236, *237*
Humor acuoso, 946, 950, 953, 955
Humor vítreo, 946
Husos mitóticos, 73, *73*, 93, 95, *97*
Husos musculares, 351-352, *352*, 408

I

Ictericia, 305*c*, 543*c*, 680, 945
escleral, 945
fisiológica, 305*c*
Iduronato, 187
iExM. *Véase* Microscopía de expansión iterativa
IgA secretora, 45, 569, 593, 633-634, 633*c*, *634*, 913
Íleon, 610, 626, 658*l*-659*l*. *Véase también* Intestino delgado
Iluminación de Köhler, 17*c*
IMC. *Véase* Índice de masa corporal
Implantación, 898-900
Implante coclear, 996*c*
Importina, 90
Inanición, 278
Incisivos, *573*, *574*
laterales, 573
mediales (centrales), 573
Inclusión(es), 28, 29, 77-78
características microscópicas, 30*t*
citoplasmáticas, 77-78
cristalinas, 78
cristaloides, 62
de reabsorción coloidal, 800, 802, *803*
funciones y enfermedades, 31*t*
glucógeno, 78
hemosiderina, 78
lipídicas, 78
lipofuscina, 77-78
pigmentadas, 77-78
Inclusión, medio de, 2
Incompatibilidad por Rh, 296*c*
Índice de capacidad esteroidogénica, 838
Índice de masa corporal (IMC), 281*c*
Inestabilidad dinámica, 29, 63-64, *64*
Infarto cardíaco, 460*c*
de miocardio (IM), 358
Infección
de vías urinarias, 767
parasitaria, 142*c*, 201, 305
vírica, 474
Infertilidad, 849*c*, 898, 915*c*
Infiltración linfocítica, 588
Inflamación
alérgica crónica, 198*c*
crónica, 194, 675
mucosa, 715*c*
Infundíbulo
folículo piloso, 542
hipófisis, 788, *789*, 793
trompa uterina (de Falopio), *877*, 891
Inhibidor(es)
de la acetilcolinesterasa, 395
de la aromatasa, 883
de la ECA, 755*c*
de la enzima convertidora de angiotensina (IECA), 755*c*
de la maduración de ovocitos (OMI), 882
de la proteasa, 491*c*
de la serina-proteasa de tipo Kazal, 531
de la transferencia de cadenas de la integrasa, 491*c*
de tejido de las metaloproteinasas (TIMP), 181, 186*c*
del activador del plasminógeno 1, 275, 280*t*

del factor de crecimiento vascular endotelial (VEGF), 956*c*
linfoepitelial de tipo Kazal (LEKT1), 530-531
no nucleósidos de la transcriptasa inversa, 491*c*
nucleósidos de la transcriptasa inversa (INTI), 491*c*
Inhibina, 849, *850*, 887
Inmunidad, 473-474
antígenos específicos para espermatozoides, 849*c*
bazo, 508-509
celular (mediada por células), 201
células endoteliales, 444, 446*t*
específica, 473-474, 480-481
ganglios linfáticos en, 498
humoral (mediada por anticuerpos), 474, 478
inespecífica (innata), 473-474
innata (inespecífica), 473-474
intestino delgado, 627, 628, 632-634, 633*c*
lámina propia, 610
mediada por anticuerpos (humoral), 201, 474, 478
mediada por células, 201, 474
mucosa, 705
no específica (no innata), 473-474
piel, 524
respuesta primaria, 480
respuesta secundaria, 480
respuestas a antígenos, 478-480
saliva, 593
sistema digestivo, 567
sistema respiratorio, 702
sustancias secretoras, 473
tubo digestivo, 633*c*
Inmunocitoquímica, 1, 7-10
Inmunofluorescencia
directa, 9, *9*
indirecta, 9, *9*, 10
Inmunógeno, 473
Inmunoglobulina, 45, 291, 478, 479*t*
mucosa intestinal, 632-634, *634*
superfamilia, 140, *140*, 300
Inmunoglobulina A, 479*t*
anticuerpos antiespermatozoides, 854
calostro, 913
intestinal, 632-634, 633*c*, *634*
salival, 569, 593, *593*, 633*c*
Inmunoglobulina anti-D (RhoGAM), 296*c*
Inmunoglobulina D (IgD), 308, 478, 479*t*
Inmunoglobulina E (IgE), 199, 306, 475, 479*t*, 480*c*, 715*c*
Inmunoglobulina G (IgG), 479*t*, 480, 482-483, 509
Inmunoglobulina M (IgM), 308, 478, 479*t*, 480, 634
Inositol 1,4,5-trifosfato (IP3), 361, 572, 786
Inserción epitelial, 585
Insuficiencia cardíaca congestiva y necrosis hepática, 674*c*
Insuficiencia hepática, 668
manifestaciones neuropsiquiátricas, 668
Insuficiencia renal, 338
Insulina, 688-691, 690*t*, 786
acción hepática, 669
efecto sobre la reproducción de la mujer, 889
enfermedad de Alzheimer, asociación, 690, 690*c*
estimulación, 688-689, 691
procesamiento postraduccional, 691*c*
regulación del tejido adiposo, 277-279
secreción pancreática, 684, 688, 690
síntesis
cadena A, 691*c*
cadena B, 691*c*
Insulinoma, 691*c*
Integrina(s), 36, 102, 139-140, *140*, *154-155*, 155-157, 300, 497
$\alpha_4\beta_6$, *156*, 156-157
$\alpha_6\beta_4$, 157
Intención (unión), 550*c*
secundaria, 550*c*
Interacciones célula-matriz extracelular, 150
Intercambiadores de proteínas cloruro-carbonato, 245
Intercambio
de gases (respiración), 702, 719
de potasio-sodio, 761
Intercomunicación, 500
Interdigitación
de los procesos basales, 756, 757
epitelial, 147, *147*
Interfase, *92*, 92-93
cartílago articular, *216*, 217
celular, 82
Interferón(es), 474
γ (IFN-γ), 308, 322*t*, 477, 487
Interleucina(s) (IL), 194, 198, 233, 244, 485, 486*t*, 786
IL-1, 301, 322*t*, 486*t*, 815
IL-2, 322*t*, 485, 486*t*, 815
IL-3, 301, 320, 322*t*, 486*t*
IL-4, 305, 322*t*, 486*t*
IL-5, 322*t*, 486*t*
IL-6, 322*t*, 486*t*
IL-7, 322*t*, 486*t*
IL-8, 300, 322*t*, 486*t*
IL-9, 322*t*, 486*t*
IL-10, 322*t*, 486*t*
IL-11, 322*t*, 486*t*
IL-12, 322*t*, 486*t*
IL-13, 305, 322*t*, 486*t*
activación de linfocitos, 481
diapédesis, 300
fagocitosis, 301
hematopoyesis, 320, 322*t*
secreción/producción, 275, 301, 485
Intermediarios reactivos del nitrógeno (IRN), 303
Intermediarios reactivos del oxígeno (IRO), 302, *302*
Interneuronas, 382, *383*, 411, 957
Internexina α, 70*t*, 71
Intestino delgado, *609*, 626-635, 654*l*-659*l*
células, 627-632
células absortivas (enterocitos), 624*c*-625*c*, 627-630, *630*, 654*l*-657*l*
células madre, 160-161, 199, 632, 635
contracciones, 635
divisiones, 626, 652*l*-659*l*
flujo de bilis, 679-680
funciones digestiva y absorbtiva, *567*, 626-627
funciones inmunitarias, 627, 628, 632-634, 633*c*
glándulas, 627, *628*, 652*l*-655*l*
lámina propia, 627, 632, 654*l*-657*l*
mucosa, *627*, 627-634, 652*l*-659*l*
muscular de la mucosa, 627, *628*, 654*l*-659*l*
muscular externa, 378*l*-379*l*, 635, 654*l*-659*l*
músculo liso, 378*l*-379*l*
nódulos linfáticos, 492, *493*, 610, 627, *629*, 632, 658*l*-659*l*
pliegues circulares, 609, 627, 654*l*-657*l*
renovación de células epiteliales, 635
secreciones, 567
serosa, 635, 654*l*-657*l*
submucosa, 634, 654*l*-659*l*
uniones estrechas, 629
vellosidades, 609, 627, *628*, 654*l*-659*l*
Intestino grueso, *609*, 635-640, 660*l*-665*l*
absorción, *567*
eliminación, 636-637
lámina propia, 637-638, 639*c*, 660*l*-661*l*
mucosa, *636*, 636-637
muscular de la mucosa, *636*, 660*l*-665*l*
muscular externa, 364, 638, 660*l*-663*l*
reabsorción y eliminación, 636-637
renovación de células epiteliales, 637
serosa, 638
submucosa, 638
vasos linfáticos, 638, 639*c*
Intestinos. *Véase* Intestino grueso; Intestino delgado
Intravasación, 299
Invaginaciones epiteliales, 147, *147*, 157, *157*
Involucrina, 531, *531*
Ion(es)
metales pesados, 22
transporte nucleocitoplasmático, 90
Iones calcio (Ca^{2+}) en la zónula de adhesión, 140-141
Iridotomía, 954*c*
Iris, 945, *945*, 946, 947, *947*, 951-952, *951*, *952*, *953*, 974*l*-975*l*
Islote endocrino, 168*l*-169*l*
Islotes de Langerhans, 168*l*-169*l*, 619*c*, 684, *687*, 687-690, *688*, 700*l*-701*l*
Isodesmosina, 183, *183*
isoSTED. *Véase* Microscopía de agotamiento de emisión isotrópica estimulada (isoSTED)
Isquemia
cardiopatía, 460*c*
ciclo menstrual, 897
músculo, 342*c*, 358
Istmo
folículo piloso, 542
glándula fúndica, 615, *616*
glándula tiroides, 799
trompa uterina, *877*, 891
útero, 893

J

Jet lag, 799
Jugos gástricos, *567*, 615-620

K

KLK14, 530
KLK5, 530
KLK7, 530

L

Laberinto(s)
coclear, *988*, 989
corticales del riñón, 742, 774*l*-775*l*
membranoso, 987, 989-997
óseo, *983*, *987*, 987-989
vestibular, *988*, 989, 992
Labio(s), 568, *568*, 596*l*-597*l*
mayores, 876, 907, *907*
menores, 876, 907
Lactancia, 795, 909, 910, 913-915, 915*c*
Lácteo, 627, 628
Lactógeno placentario humano (hPL), 906
Lactosa, 624*c*
Lactótropos, 791, 792*t*
Lágrimas, 971
Laguna de Howship, 243, *244*
Lagunas
cartílago, 210, 224*l*-225*l*
endometrio, *894*, 896
hueso, 233, *236*, 241, 241*c*
trofoblásticas, 901
Lamina(s)
A, 70*t*, 71, 89
B, 70*t*, 71, 89
C, 70*t*, 89
nucleares, 70*t*, 71, 88-89
Lámina, 70*t*, 71, 88-89
alar, 126, *127*
basal, 108, *134*, 148-155
cribrosa, 976*l*-977*l*
de colágeno del intestino grueso, 637-638
densa, 148-149, 153, *154*. *Véase* Lámina basal membrana basal glomerular, 749-750
espiral, ósea, 994, 995
externa, 149, 150*c*
músculo liso, 364
fusca, 950
lúcida, 149
nuclear (fibrosa), 88-89, 89
ósea espiral, 994, 995
propia, 161*c*, 172, 489, *489*, 608, *609*, 610
reticular, 151-152, 997
supracoroidea, 950
vítrea, 955-956, *957*
Lámina basal, 108, 134, 148-155
andamiaje de tejidos, 155
arteria elástica, *447*, 447-449
barrera hematonerviosa, 381, 408
barrera hematotímica, *501*, 502
capilares, 452-454, *453*
compartimentalización, 154-155

Lámina basal (*cont.*)
continua, 453
correspondencia con la membrana basal, 149
de la membrana glial limitante, 402
de los senos esplénicos, 507
discontinua, *453*, 454
en células no epiteliales, 149, *149*
en la barrera hematoencefálica, 415
endotelial, 415
esplénica, 152, *153*
estructura, 149-152
fibras reticulares subyacentes, 151-152
filtración, 155
folículo ovárico, *879*, 879-880, *880*, 881, *881*, *882*
formación, 151, *151*
microscopía electrónica, 149, *149*, 150
moléculas organoespecíficas, 153-155
regulación y señalización, 155
renal, 152, *152*
terminología, 150*c*
testículos, *837*
unión con el tejido conjuntivo, 153, 154, *154*
vasos sanguíneos, 440, *448*
Lámina propia, 161*c*, 172, 489, *489*, 608, *609*, 610
cavidad bucal, 568
cavidad nasal, 704, 705, 730*l*-731*l*
conducto anal, *640*
del urotelio, *766*, 768, 769
esófago, 612, 644*l*-645*l*
estómago, 626, 646*l*-647*l*
gástrica, 626
intestino delgado, 627, 632, 654*l*-657*l*
intestino grueso, 637-638, 639*c*, 660*l*-661*l*
testículos, 836
tráquea, *713*, 714, 734*l*-735*l*
túbulos seminíferos, 836, 864*l*-865*l*
vagina, 907
vesícula biliar, 681, *681*, 698*l*-699*l*
vesículas seminales, 874*l*-875*l*
Lámina rara
externa, 749
interna, 749
Laminillas
anuladas de los ovocitos, 879, *879*
arterias elásticas, 447, *447*, 449-450
circunferenciales, 235, *236*, 264*l*-265*l*
concéntricas del hueso, 235, *238*
elásticas, 208*l*-209*l*, 437, 447, *447*
hueso, 235-236, *236*, *238*, 264*l*-265*l*
intersticiales, 235, *236*, *238*, 264*l*-265*l*
lipídicas, 531
vaina de mielina, 395
válvulas cardíacas, 437
Laminina(s), 148, 150-151, *152*, *154*, 156-157, 191*t*
matriz extracelular, 189, 190
membrana basal glomerular, 747, 749-750
Laminopatías, 89
Laminopodios, 68
LAMPs. *Véase* Proteínas de membrana asociadas con lisosomas
Langerhans, islotes, 168*l*-169*l*, 619*c*, 684, 687, 687-690, 688, 700*l*-701*l*
Laringe, 703, *703*, *704*, 708-710, *709*, *710*, 732*l*-733*l*
fibras elásticas, 182
Laringitis, 709-710
aguda, 709-710
crónica, 710
Laringofaringe, *704*
Láser, eliminación de pelo, 544*c*
Lavado, muestra de tejido, 2
Leche
eyección, 910
producción, 913
secreción, 909
Lecho
capilar, 451-452
microcirculatorio, 432, *440*, 455
microvascular, 432, *440*, 455
ungueal, 549-550
Lecitina, 680
Lengua, *569*, 569-573, 598*l*-601*l*
inervación, 573
músculos, 569
papilas, 569-570, *570*, 598*l*-601*l*
papilas gustativas, 568, *570*, 570-573, *571*, 600*l*-601*l*
superficie dorsal, 569, 598*l*-599*l*
superficie ventral, 598*l*-599*l*
Lente(s)
condensadora, 14, *15*, 21
de proyección, 22
electromagnéticos, 21
microscopio, 14, *15*, 21-22
objetivo, 14, *15*, 21-22
ocular, 14, *15*
Leptina, 275, 277-279, 280*t*, 281*c*, 906
Leptoteno, *96*, 98
Lesión
articular, 217
celular, 35, 99-100
hepática, 674*c*
tisular, 194
Leucocito(s), 290-291, 291*t*, 297-309, 328*l*-331*l*. *Véanse también* los tipos específicos
capa leucocítica, 291, *291*
clasificación, 297
desarrollo, 313, *314*, *316*, 319-322, 321*t*
gránulos, 297
Leucopoyesis, 313
Leucotrieno(s), 198, 305, 786
C (LTC4), 198
D (LTD4), 198
E (LTE4), 198
Levodopa, 416
LGP. *Véase* Glucoproteínas de la membrana lisosómica
Ligamento(s), 174, 182, 206*l*
amarillo, 182
ancho del ovario, 877
de Cooper, 910
elásticos, 174, 182
escrotales, 832
nucal, 182
ovárico, 877, *877*
pectinado, 950
periodontal, 582, 584-585
del cristalino, 953
glándulas mamarias, 910
ovario, 877, *877*
vertebrales, 182
Ligandos, 35-36, 44-45
Limbo esclerocorneal 949, 950-951, *951*, 980*l*-981*l*
LIMP. *Véase* Proteínas integrales de la membrana lisosómica
Línea(s)
celular productora de anticuerpos, 8
de Langer, 529
de Retzius, 574, *574*
densas mayores, 396
epifisaria, 234, *234*, 252
intermedia, 143
interperiódicas, 396
M, 340, *341*, *344*, *355*
neonatal, 583
Z (disco Z)
músculo cardíaco, 355-356, *356*
músculo esquelético, 339, 340-341, *341*, *344*, *347*
Linfa, 459-461, 493, 496, 675
Linfadenitis, 498, 505*c*
inflamatoria, 505*c*
reactiva (inflamatoria), 505*c*
Linfadenopatía, 505*c*
Linfoblastos, 490
Linfocinas, 193
Linfocito(s), 170, *171*, 291*t*, 306-309, *307*, 472-485. *Véanse también* los tipos específicos
activación, 473-474, 478, 481-485, 482-*483*, 493-494
activados, 307
circulación, 475, 488, *489*
clasificación funcional, 475
cúmulo de diferenciación (CD), moléculas, 200-201, 475, 476*t*-477*t*
desarrollo y diferenciación, *314*, 320-322, 472, 478-481
diferencias con otros leucocitos, 306
distribución en los ganglios linfáticos, *496*, 496-498
efector, 473, 478
en etapa temprana, 502
especificidad, 474
específicos para antígenos, 493
esplénicos, 503-505
estructura, 307, *307*
frotis sanguíneo, 307, 330*l*-331*l*
ganglios linfáticos, *496*, 496-497
glándula mamaria, 911, 913, 940*l*-941*l*
granulares grandes (LGG), 308, 478
heterogeneidad, 200-201
infección por VIH, 491*c*
inmunidad específica (adaptativa), 474
inmunocompetentes, 473
intraepiteliales, 308
memoria inmunitaria, 474
migración, 497-498
nódulos linfáticos, 490-492
origen del nombre, 479*c*
orígenes, 306
protección de la barrera hematotímica, *501*, 501-502, 522*l*-523*l*
reserva circulante, 475
respuesta inflamatoria, 200, 304
síntesis/secreción de citocinas, 485
tejido conjuntivo, 190, 200-201, 204*l*-205*l*
tipos funcionales, 307-308
vigilancia inmunitaria, 475
Linfocito(s) B (célula[s] B), 8-9, 200-201, 307-308, 475, 477-478
activación, 473, 474, 475, 482, *483*
células dendríticas foliculares, 494-495
circulación, 488
desarrollo, *314*, 322, 477-478, 479*c*
diferenciación, 477-478, 479*c*, 482, 498
distribución en los ganglios linfáticos, *496*, 496-498
esplénicos, 504-505, 508
indiferenciados, 492, 497-498
inmunidad específica (adaptativa), 474
inmunidad mediada por anticuerpos, 201, 474, 478
inmunocompetentes, 473
maduros, 478
memoria, 478, 480, 482, *483*, 498
migración, 497-498, 504-505
moléculas de superficie, 308
origen del nombre, 479*c*
período de vida, 308
períodos de vida, 478
presentación de antígeno, 485
respuesta inmunitaria primaria, 480
respuesta inmunitaria secundaria, 480
Linfocito(s) T (célula[s] T), 200-201, 307-308, 475-476. *Véanse también* los tipos específicos
activación, 473, 474, 481-485, *482*, 494
capacitación, 502, *503*
cavidad nasal, 705
$CD4^+$, 194, 308, 475, 480-482, *482*, 485
$CD8^+$, 308, 475, 481-482, *482*, 484, *484*
circulación, 488
citotóxicos, 99, 308, 475, 480-482, *482*, 484, *484*
educación tímica, 502, *503*
proteína asociada con, 481, 484
VIH/sida, 491*c*
cooperador folicular, 490
cooperadores, 308, 475, 480-482, *482*
capacitación tímica, 502, *503*
folicular, 490, 498
interacción con células presentadoras de antígenos, 194, 308, 485
VIH/sida, 491*c*
desarrollo y diferenciación, 307, *314*, 322, 475, 479*c*, 499, 502, 503
distribución en los ganglios linfáticos, *496*, 496-498

educación, 502, *503*
esplénicos, 504-505, 508
etapa negativa doble, 502
etapa positiva doble, 502
etapa positiva simple, 502
γ/δ, 308, 477, 705
infección por VIH, 491*c*
inmunidad específica (adaptativa), 474
inmunidad mediada por células, 201, 474
inmunocompetentes, 473
intercomunicación con células epiteliorreticulares, 500
invariantes asociados con mucosa, 308, 477
migración, 497-498, 504-505
moléculas de superficie, 308, 475
origen del nombre, 479*c*
protección de la barrera hematotímica, 501, 501-502, 522*l*-523*l*
reguladores, 308, 475, 484-485
reguladores $CD4^+$ $CD25^+$ $FOXP3^+$, 308, 475, 484-485
reguladores $CD8^+$ $CD45R0^+$, 308
supresores, 308, 475, 484-485
secreción de citocinas, 485
subconjuntos, 308
vírgenes, 497-498
Linfocitos citolíticos naturales (NK), 99, 307-308, *314*, 322, 475, 478
activación, 482-483, *483*
desarrollo, 478
función inmunitaria, 473, 474, 478
tejido conjuntivo, 200-201
Linfoma de linfocitos B, 61, 100, 102
Linfopoyesis, 320-322
Lipasas, 279, 685
Lípido(s)
depósito, 279
formación, 689
metabolismo en el tejido adiposo pardo, 282-284
metabolismo hepático, 668-669
movilización, 279
oxidación β, 59-60, 62, 669, 678
probarrera, epidermis, 531
Lipoblastos, 275-276, *276*
de estadio medio, 276, *276*
tardíos, 276, *276*
tempranos, 275-276, *276*
Lipofuscina, 47, 77-78, 836
Lipogénesis, 689
Lipólisis, 690
Lipoma, 283*c*
Lipoproteínas, 44, 444, 446*t*, 666-667, 668*c*, 816*c*, 883
de alta densidad (HDL), 667, 668*c*
de baja densidad (LDL), 444, 667, 668*c*, 816*c*, 881, 883
de baja densidad-receptor, complejo, 44
de muy baja densidad (VLDL), 444, 666-667, 668*c*
Liposarcoma, 283*c*
Líquido cefalorraquídeo (LCR), 404-405, 415
Líquido folicular, 881-882
Líquido intersticial, 292
Lisis, 99, 478
Lisosoma(s), 7, 29, 45-50, 58
autofagia, *47*, 47-50, *49*
biogénesis, 45-46, *47*
características microscópicas, 30*t*
compartimento digestivo mayor, 45
endosomas que se convierten en, 43-45
entosis, 103
estructura, 46, *46*
fármacos que los afectan, 46
funciones y enfermedades, 31*t*
hepatocitos, 678
leucocitos, 297
macrófagos, 47, 192-193, 485, 508
neutrófilos, 47
osteoclastos, 245
primario, 45-46
secundario, 45-46
vías de entrega, 46-47, *47*
Lisosomotropismo, 46
Lisozima, 593, 631
Listeria monocytogenes, 68
Listeriosis, 68
Listones, células ciliadas, 991
Lobulillo(s)
acinos secretores, 585
de la glándula mamaria, *909*, 940*l*-941*l*
del epidídimo (*coni vasculosi*), 852
del pulmón, 716
glándula lagrimal, 970
glándula pineal, 798
hepático clásico, 670-671, *671*, 696*l*-697*l*
hígado, 670-672, *671*, *672*, 696*l*-697*l*
páncreas, 687
portal, 670, 672, *672*, 696*l*-697*l*
riñón, 743
testículos, 835
timo, 499, 522*l*-523*l*
Lóbulo(s)
acinos secretores, 585
del pulmón, 716
glándula tiroides, 799
hígado, 666, *667*
hipófisis, 788 (*Véase también* Lóbulo anterior de la hipófisis; Lóbulo posterior de la hipófisis)
laterales, glándula tiroides, 799
piramidal, glándula piramidal, 799
pulmonares, 716
riñón, 743
tímicos, 499, 522*l*-523*l*
Lóbulo anterior de la hipófisis. *Véase* Adenohipófisis
Lóbulo posterior de la hipófisis. *Véase* Neurohipófisis
Locomoción, células, 68
Loquios rojos, 905*c*
Loricrina, 531, *531*
Lumicán, 949
Lúnula, 550
Luteinización, 886
Luteotropinas, 889
paracrinas, 889
Lutropina (LH). *Véase* Hormona luteinizante

M

Macroautofagia, *49*, 49-50
Macrófago(s), 170, *171*, 190, 192-194, 485-488
activación, 475, 487-488, *488*
activado alternativamente (M2), 194, 487
activado clásicamente (M1), 194, 487, *488*
actividad fagocítica, 193, 304, 487-488, 722-724, 854
alveolar, 722-724, *724*
apoptosis, 194
arterias elásticas, 450
ateroesclerosis, 442*c*
barrera hematotímica, *501*, 502
características microscópicas, 193, 193
células de Kupffer, 454, 485, *673*, 673-674, *677*, 696*l*-697*l*
desarrollo, 192-193, 309, *314*, 321*t*
eliminación de los desechos de mielina, 416-417
en reacciones alérgicas, 194
endoneuro, 408
esplénicos, 505, 507-509
funciones inmunitarias, 473, 474-475, 485-488
fusión con cuerpos extraños, 194
ganglios linfáticos, 494
lisosomas, 47, 192-193, 485, 508
origen, 192-193
perisinusoidal, 454, 485
placentario, *902*, 902-903, 936*l*-937*l*
presentación de antígeno, 193-194, 309, 485
proteínas de superficie, 194
renal, 761
residente, 416
respuesta inflamatoria, 194, 196*c*, 304, 474, 478-480
septal, 722, *724*
tímico, 500, 502
tubo digestivo, 610
Macropinocitosis, 38, *38*
Macropinosomas, 38, *38*
Mácula
adherente, *134*, 139, 143, 146*t*, *356*
del sáculo, *988*, 989, 992-993
del utrículo, *988*, 989, 992-993, *993*, *994*
densa, *745*, 746, *746*, 753, 776*l*-777*l*
lútea, *946*, 966, *966*
pelúcida, 884
Madurez vellosa, 902
Magnesio (Mg^{2+})
polimerización de actina, 66
polimerización de microtúbulos, 62
MAGP-1, 184
Malformaciones genitourinarias, 833
Mama(s). *Véase* Glándulas mamarias
Mamótropos (lactótropos), 791, 792*t*
Manchette, 842, *844*
Mandíbula
osificación, 272*l*-273*l*
proceso alveolar, 584-585
Mangas miocárdicas, 457
Manosa-6-fosfato, 43, 57-58
Manosidosis α, 48*c*
Manto de dentina, 583
Mantoux (tuberculina), prueba de, 485
Marcador de superficie celular Lin^-, 313
Marcapasos del corazón, 438-439
Mareos, 996*c*, 1001*c*
Martillo, 982, 984-986, *987*
Masa celular
externa, 898
interna, 898
Masa en cúmulo, 884
Mastocito(s), *171*, 190, 194-198, *195*
activación, 475
basófilo, célula progenitora (CPMB), 306, 315, 321*t*
en reacciones alérgicas, 195, 198, 198*c*, 306, 480*c*, 715*c*
endoneuro, 408
frente a basófilos, 195*t*
función inmunitaria, 473, 474
gránulos, 195-198
mucosa, 194
orígenes, 194, 306
productos de secreción, 195-197
propiedades de tinción, 194
tejido conjuntivo, 194-195
Mastoiditis, 986
Material pericentriolar, 72
Math1, factor de transcripción, 160, 635
Matrilisinas, 180
Matriz
capsular del cartílago, 214, *214*
cartílago elástico, 217
cartílago hialino, 210-214, *212*, *214*, 224*l*-225*l*, 249, 268*l*-269*l*
celular, receptores, 156-157
citoplasmática, 79
esmalte (diente), 576-578
extracelular
fibrocartílago, 218
hueso, 232-233, 239-240
interterritorial, cartílago, 214, *214*
mitocondrial, 59-60, *60*
nuclear, 85
ósea, proteínas, 239
pelo, 541, 542, *542*
pericelular, cartílago, 214, *214*
pericentriolar del centro organizador de microtúbulos (COMT), 72, *72*
ungueal, *550*, 564*l*-565*l*
uña, 550, *550*, 564*l*-565*l*
Z, 341
Matriz cartilaginosa, 210
calcificación, 249, 268*l*-271*l*
elástica, 217
fibrocartílago, 218, 230*l*-231*l*
hialina, 210-214, *212*, *214*, 224*l*-225*l*

Matriz extracelular (MEC), 108, 140, 170, 186-189, 364
  cartílago, 210
  degeneración, enfermedad valvular, 438
  fibras elásticas, 182
  fibrocartílago, 218
  fotoenvejecimiento, 186*c*
  funciones, 186
  hueso, 232-233
  interacciones con, 150
  mantenimiento de células endoteliales, 446*t*
  producción, 213-214
  sustancia fundamental, 186-187
  uniones de anclaje celular, 147
Maxila, proceso alveolar, 584-585
Mecanismo
  de dirección, exocitosis, 40, 42
  de retroalimentación, 787, 788*c*, 797
Mecanorreceptores, 129, 536, 540, 541, 989-990
  sensitivos, 122
Mecanosensibilidad, 156
Mecanosensores, 123
Mediadores
  de la inflamación, 195-197, 198*c*
  preformados, 197
  recién sintetizados, 197
Mediastino
  medio, 433
  ubicación del corazón, 433
Medio de montaje, 2
  con base en agua, 2
Medios dióptricos, ojo, 946
  ganglio linfático, *494*, 495
  glándulas suprarrenales, *808*, 808-812, *813*, 828*l*-831*l* (*Véase también* Médula suprarrenal)
  ovario, 877
  pelo, *541*, 543
  riñón, *742*, 742-743, *743*, 772*l*-773*l*, 778*l*-779*l*
  timo, 499, *500*, 500-501, 522*l*-523*l*
Médula espinal, 412, 413-414, *414*, 430*l*-431*l*
  neuronas presinápticas, 409-411
Médula ósea, 235, 266*l*-267*l*, 323-325
  amarilla, *235*, 324-325
  biopsia de núcleo, 325, *325*
  celularidad, 324*c*
  células estromales (CEMO), 199
  como órgano linfático primario, 472, *473*, 478
  diferenciación de linfocitos B, 479*c*
  exploración y análisis, 325, *325*
  fase de la hematopoyesis fetal, 313
  fondo común de reserva, 320
  frotis, 330*l*-333*l*
  hematopoyesis, 313-322
  hipercelular, 324*c*
  hipocelular, 324*c*
  normocelular, 324*c*
  roja, 235, 313, *323*, 323-324
  sinusoides, *323*, 323-324
  supresión, 741
  tejido adiposo, 275, 324-325
Médula renal, *742*, 742-743, *743*, 772*l*-773*l*, 778*l*-779*l*
  estrías, 742-743, *743*
  externa, 742-743, *743*
  interna, 742-743, *743*
Médula suprarrenal, *808*, 808-811, 813, 828*l*-831*l*
  células, 809-812, 814*c*, 830*l*-831*l*
  desarrollo, 808, *809*
  fetal, 815-817
  hormonas, 810*t*, 811-812
  vascularización, 808-809, *811*
  vesículas secretoras, 810-811
Megacarioblasto, 318-319, 321*t*
Megacariocito(s), 309, *310*, 318-319, 321*t*, 330*l*-331*l*, 506
Megalina, 803, *803*
Meiosis, 85, 95-99
  crecimiento y maduración de ovocitos, 882, *885*, 885-886
  espermatogénesis, 839, *841*, 841-842, *843*
  eventos nucleares, 98
  fases, *96*, 98
  fecundación, 888
  hombres, *96*, 97-98
  I, 98, 841, *841*
  II, 98-99, 841, *841*
  mitosis frente a, *96*
  mujeres, *96*, 97-98
  ovogénesis, *843*
  proteínas moleculares motoras, 65
Melanina, 532-535, *534*, 543*c*, 556*l*-557*l*
Melanocito(s), 532-535, *534*, 543*c*, 556*l*-557*l*, 951, *953*
Melanocortina, 534
Melanogénesis, 533
Melanoma, 528*c*
  maligno, 528*c*
Melanosomas, 534-535, 543*c*
  tempranos, 534
Melatonina, 799
Membrana, 161*c*. *Véanse* membranas específicas
  basilar, *995*, 996, 998
  de aislamiento, 49-50
  de Descemet, córnea, 948, *948*, 949-950, *951*, 980*l*-981*l*
  de Reissner (vestibular), 994, *995*, *997*
  epirretiniana (MER), 961*c*, 966
  granulosa, 879-880
  limitante externa, retina, *957*, 958, 964, 976*l*-977*l*
  limitante interna, retina, *957*, 958, 966, 976*l*-977*l*
  limitante glial, 402, *403*
  lisosómica, 46, *46*
  mitocondrial externa, 59, *60*, 61
  mitocondrial interna, 59, 60, 61
  mucosa, 161*c*
  nuclear externa, 88, *89*
  nuclear interna, 88, *89*
  ósea, 248
  otolítica, 993, *993*, 994
  plasmática, 29, 31-43
  postsináptica, *391*, 391-392, *392*
  tectoria, 996, 997, *997*, 998
  vestibular (Reissner), 994, 995, 997
Membrana basal, 116, *117*, 147-155
  córnea, 948, *948*, 949, *951*, 980*l*-981*l*
  correspondencia con la lámina basal, 149
  fibras reticulares, 151-152
  glomérulo, *746*, *747*, 747-751, *748*, *751*, *752*, *753*
  intestinal, *148*
  propiedades de tinción, 147-148, *149*
  reactiva a la plata, 148
  senos esplénicos, 520*l*-521*l*
  terminología, 150*c*
  tráquea, 147, *148*, *713*, 713-714, 734*l*-735*l*
Membrana celular. *Véase* Membrana plasmática
Membrana elástica
  externa, 441, 450, *451*, 468*l*-469*l*
    vasos sanguíneos, 441, 450, *451*, 468*l*-469*l*
  interna, 440, 449, *449*, 450, *451*
  traqueal, 714
Membrana plasmática, 29, 31-43
  abaxónica, 395, *397*
  adaxónica o periaxónica, 395, *397*
  apical, 58, *58*, 767, *767*
  basolateral, 58, *58*
  características microscópicas, 30*t*, 31, 32
  dominios funcionales, 139
  estructura, 31-32, *32*
  fractura por congelamiento, 33-34, *34*
  funciones y enfermedades, 31*t*
  microdominios (balsas lipídicas), 32-33, *33*, 35, 139
  mosaico fluido, modelo modificado, 32, *33*
  movimiento o transporte a través, *36*, 36-43
  periaxónica, 395
  proteínas, 32-35
Membrana serosa. *Véase* Serosa
Membrana timpánica, 982-986, *983*, *985*, *986*
  perforación, 984
  porción flácida, 984
  porción tensa, 984
Membrana vítrea
  folículo ovárico, 890-891, 920*l*-923*l*
  pelo, *541*, 543
Memoria
  axones, 388
  espinas dendríticas, 385
Memoria inmunitaria, 474, 478, 480, 482, 498
Menarquia, 876
Meninges, 195, 412, *414*, 414-415, *415*
Menopausia, 876-877, 915
Mensajeros primarios, 35-36
Mensajeros químicos, 485
Menstruación, 897-898
  cuerpo lúteo, 887, 896-897
  definición, 894
Meromiosina, 342, 343
  ligera (LMM), *342*, 343
  pesada (HMM), *342*, 343
Mesangio, 752-753, *753*
Mesaxón, 395-396, *397*
  externo, 396, *397*
  interno, 396, *397*
Mesénquima, 171, *172*, 201, *789*, 808
  mesodérmico, 808
Mesenterio, 208*l*-209*l*, *609*, 611
  tejido epitelial, 164*l*-165*l*
Mesodermo, 110, 170-172, 833, 946-947, 948*t*
  coriónico, 901
  derivados de, 110, *111*
  intermedio, 833
Mesometrio, *877*
Mesosálpinx, *877*
Mesotelio, 110, 118, 161*c*, 164*l*-165*l*, 611
  celómico, 833, *834*
Mesotelioma, 93
Mesovario, 877, *877*, *878*
Metabolismo
  de lípidos, 55
  oxidativo, 338
Metacromasia, 6, 88
Metafase, 95, *96*, *97*, 885-886
  difusión, 86
  I, *96*, 98
  II, *96*
  placa, 95, 98
Metáfisis, 226*l*-227*l*, 234, *234*, 266*l*-267*l*
Metales pesados, iones, 22
Metaloelastasas macrofágicas, 181
Metaloproteinasas, 299
  gránulos de neutrófilos, 299
  de la matriz, 180-181, 186*c*, 241, 245
Metamielocito, *316*, 319, 321*t*
Metaplasia
  cervical, 901, *901*
  cilíndrica a plana, 120*c*, 717*c*
  epitelial, 120*c*
  plana, 120*c*, 717*c*, 901
  sistema respiratorio, 717*c*
Metaarteriola, 455, *455*
Metilación, 36
Método(s), 1, 27
  de inmunoperoxidasa, 10
  histoquímica y citoquímica, 1, 3-12
    autorradiografía, 1, *11*, 11-12
    composición química de las muestras histológicas, 3, 5
    digestión enzimática, 7
    fundamentos químicos de la tinción, 5, 7
    histoquímica enzimática, 7, 8
    inmunocitoquímica, 1
    técnicas de hibridación, 10, 11
  microscopía, 1, 12-25
    artificio, 15
    barrido confocal, 8, *8*, *20*, 20-21
    campo claro, 12-14, *15*
    campo oscuro, 18
    componentes instrumentales, 14, *15*
    contraste de fases, 15-18
    de expansión, *10*, 12, *13*, *14*
    de fluorescencia, 18-19
    electrónica, 1, *11*, 21-23

fuerza atómica, 1, 23, *24*
interferencia, 18
luz, 1, 12-15, 17*c*-18*c*
no óptica, 23
poder de resolución, 12, 14*t*, 18*c*
polarización, 21
superresolución, 1, 21
ultravioleta (UV), 19-20
virtual, 1, 23-25, *25*
preparación de tejido, 2, 3
cortes congelados, 2, 4*c*
equivalentes lineales, 2*t*
hematoxilina y eosina con fijación con formalina, 2-3, *3*
otros fijadores, 3
técnicas auxiliares, 1, 2
MHC I, proteínas relacionadas (MR1), 477
Miastenia grave, 350*c*, 395
Micción, control voluntario, 769
Microanálisis con sonda de electrones, 23
Microautofagia, *49*, 50
Microcirculación, 432, *440*, 455, *455*
Microcompartimentos intracelulares, 29
Microcuerpos. *Véase* Peroxisoma(s)
Microespectrofotometría de Feulgen, 7*c*, 20
Microfibrillas de fibrilina, 153, 154, *154*, 183-184, 186*c*
Microglía, 381, 398, *403*, *404*, 403-405
cicatrización del SNC, 419*c*
fagocitosis, 197*c*, 403-404, 417
retiniana, 957
Micropinocitosis, 37-38, *38*
Microscopía, 1, 12-25
artificio, 15
barrido confocal, 8, *8*, *20*, 20-21
componentes instrumentales, 14, *15*
contraste de fases, 15-18
de agotamiento de emisión estimulada (STED), 21
de agotamiento de emisión isotrópica estimulada (isoSTED), 21
de campo claro, 12-14, *15*
de campo oscuro, 18
de expansión, *10*, 12, *13*, *14*
de expansión iterativa (iExM), 12, *14*
de expansión optimizada para patología (ExPath), 12
de fluorescencia, 18-19
de fluorescencia de localización fotoactivada (FPALM), 21
de fluorescencia mediante hojas de luz (LSFM), 19, *19*
de iluminación estructurada (SIM), 21
de luz, 1, 12-15, *15*
de reconstrucción óptica estocástica (STORM), 21
de superresolución, 1, 21
electrónica, 1, *11*, *15*, 21-23
fotoactivada de localización (PALM), 21
fuerza atómica, 1, 23, *24*
interferencia, 18
no óptica, 23
óptica, 1, 12-15, *15*
poder de resolución, 12, 14*t*, 18*c*
polarización, 21
por interferencia diferencial, 18
ultravioleta (UV), 19-20
virtual, 1, 23-25, *25*
Microscopía óptica, 1, 12-15, *15*
alineación, 17*c*
artificios, 15
estudio de la laminilla histológica, 14-15, *16*
poder de resolución, 12, 14*t*, 18*c*
uso correcto, 17*c*-18*c*
Microscopio
confocal de barrido, 8, *8*, *20*, 20-21
de contraste de fases, 15-18
de fuerza atómica (MFA), 1, 23, *24*
de interferencia, 18
de polarización, 21
electrónico (ME), 1, 11, *15*, 21-23
de barrido (MEB), 1, 15, 21-23
de transmisión (TEM), 1, 21-23
de transmisión de barrido (METB), 23
no óptico, 23
ultravioleta (UV), 19-20
Microtomo, 2
Microtúbulo(s), 29, 62-65
actividad de nucleación, 62, *63*
anomalías, 76*c*
astral, 73, 95
axonémicos, 75
axones y dendritas, *387*, 387-388, 389
características, 77*t*
características microscópicas, *64*, 64-65, *65*
célula de Sertoli, 847, *848*
cilios, 126-129, *127*, *128*, 131
cinetocoro, 95
de polaridad mixta, 389
despolimerización, 62-63, *64*
en triplete, 71-74, *74*, 126, *127*
estructura, 62, *63*
funciones, 62
inestabilidad dinámica, 63-64, *64*
inmunocitoquímica, *10*
mitosis, 95
objetivos farmacológicos, 76*c*
polar, 95
polaridad mixta, 389
polimerización, 62-63, *63*
proceso de estabilización selectiva, 64
proteínas moleculares motoras asociadas, 65, *66*
triplete, 71-74, *74*, 126, *127*
visualización, 64-65
Microvellosidades, 120-122, *121*, *122*, 124*t*, 610
cavidad nasal, 706
epidídimo, 853, 868*l*-869*l*
formación del núcleo estructural, 68
hígado, *673*, 674-675, 679
intestinales, 120-121
intestino delgado, 610, 627
intestinos, 120
riñón, 120-121, 756, *756*, 758
vesícula biliar, 681
Midriasis, fármacos, 952
MIE. *Véase* Microscopía de iluminación estructurada
Mielina, desechos, eliminación, 416-417
Mielinización, 395-396, *397*, *398*
Mieloblastos, *316*, 319, 321*t*
Mielocitos, *316*, 319
Mieloma múltiple, 8, 9
Mieloperoxidasa (MPO), 298-299, *302*, 302-303
Mifepristona, 899
Mineral(es), almacenamiento óseo, 232
Mineralización, 236, 253-255, *255*, *256*, *258*, 583
biológica, 236, *238*, 253-255
Mineralocorticoides, 810*t*
Mioblastos, 352-353
tardíos, 353
tempranos, 353
Miocardio, 376*l*-377*l*, 434-436, *435*, *436*, 437
Miocardiopatía, 445
Miocitos, 28, 67, 108-109. *Véanse también* los tipos específicos
lámina basal, 149, *149*
músculo liso, 358-359, *359*, *360*, 364, 378*l*-379*l*
Mioepitelio pigmentado anterior del iris, 951, *953*
Miofibroblasto(s), 190-192, *192*, 196*c*, 364, 502, 675, 741-742, 761
Miofibrilla(s)
cateniforme (fibra de la cadena nuclear), 351, *352*
músculo cardíaco, 354-356, 374*l*-377*l*
músculo esquelético, *338*, *339*, 339-343, 344
saculiforme (fibra de la bolsa nuclear), 351, *352*
Miofilamentos, 67, 108-109
músculo cardíaco, 355-356
músculo esquelético, 336, 340, 343
Mioglobina, 338
Miomesina, 343, *344*
Miometrio, *877*, *893*, 893-894, 928*l*-931*l*
Miosina, 108-109
configuración rígida, 347
confirmación erecta, 346-347
contracción del músculo esquelético, 338, 345-347, *346*
contracción del músculo liso, 359-362, *362*
en el músculo esquelético, 341, *342*, 342-343, *343*
de músculo liso, 359-363
en la zona estructural de osteoclastos, 310, *311*
filamentos gruesos, 67, 108, 336
músculo esquelético, 341, *342*, 342-343, *343*, 360
músculo liso, 359-362, 360, 362
I, 67, 121, *122*
II, 67, 95, 121, *122*, 336, *342*, 342-343
Miosina-ATPasa, reacciones, 338-339
Miostatina, 352-353
Miotubos, 353, *353*
primarios, 353
secundarios, 353
Mirada conjugada, 971
Mitf, gen, 543*c*
Mitocondria, 29, 59-61
cambios morfológicos, 61
características microscópicas, 30*t*, 59, *60*, 61
configuración condensada, 61
configuración ortodoxa, 61
en la vesícula biliar, 681
espermatozoides, *844*, 845, 888
estructura, 59-60, *60*
evolución, 59
funciones y enfermedades, 31*t*
generación de ATP, 59-60, *61*
inicio de la apoptosis, 61
músculo cardíaco, 354, *355*
músculo liso, 358-359
pérdida de la función, 100
termogénesis, 283
Mitosis, *92*, 92-93, 95
células, 92
centriolos, 73, 75
epidermis, 525-526, 532
eritropoyesis, 318
espermatogénesis, *841*, *843*
fases, 95, *96*, *97*
formación de cromosomas, 85, 95
granulocitopoyesis, 319
meiosis y, *96*
mucosa gástrica, 622-625
músculo cardíaco, 358
ovogénesis, *843*, 889
proteínas moleculares motoras, 65, *66*
Mittelschmerz (dolor a mitad del ciclo menstrual), 891
Moco, 612-613, 617, 630
insoluble o turbio, 618
soluble, 618
turbio, 618
visible, 615
Modelo
de cartílago hialino, 248-249, 250
de la maduración de los endosomas, 43
de mosaico fluido modificado, 32, *33*
del compartimento estable, endosomas, 43
Modificaciones
postraduccionales, 36, 52-53, 57-58
postranscripcionales, 52, *53*
Modiolo, 989, *995*, 1004*l*-1005*l*
Modo de contacto, microscopía atómica, 23, 24
Modulación, ameloblastos, 580-581
Moduladores selectivos del receptor de estrógenos (MSRE), 257*c*
Mohs, Frederic E., 537*c*
Molécula(s)
de adhesión de unión (JAM), 137*t*, 138
fluorescentes, 18-19
heterotriméricas, 175
homotrimérica, 175
ligando de RANK (RANKL), 244, 246
maestra, 141
preprocolágeno, 179
y vías de señalización, 35-36, 320

Moléculas de adhesión, 133, 139-143, *140*, 149
endotelial, 299, 324, 442-443, 442*c*, 497-498
matriz extracelular, 244
neutrófilos, 299
Moléculas de adhesión celular (CAM), 133, 139-143, 140, 149
endotelial, 299, 324, 442-443, 442*c*, 497-498
neutrófilos, 299
Monoamina, neurotransmisores, 394*t*
Monoaminooxidasa (MAO), 395
Monoblasto, 321*t*
Monocilio(s) (cilios primarios), 123, 124*t*, *129*, 129-131, 130*t*, *131*
Monocito(s), 190, 291*t*, 309, *309*, 330*l*-331*l*
ateroesclerosis, 442*c*
células derivadas, 192-193, 197*c*, 304, 309, 321*t*, 416-417, 673
desarrollo, *314*, 320, 321*t*
esplénicos, 505-506
función inmunitaria, 473, 474
respuesta inflamatoria, 194, 196*c*, 304
tejido conjuntivo, 201
Monofostato de adenosina cíclico (cAMP), 245-246, 257-258, 444, 786, 881-882, 888
Monofosfato de guanosina cíclico (cGMP), 361, 394, 786, 881-882, 963
Monómero
helicoidal, 68, *69*
proteoglucano, 212, *212*
Monoyodotirosina (MIT), 802
Monte del pubis, 876, 907
Montículos auriculares, 982
Mordiente, 5
Mórula, 898
Mosaico fluido, modelo modificado, 32, *33*
Motilina, *622*, 622*t*, 631, 689*t*
Motoneuronas (eferentes), 382, *382*, *383*, *384*
músculo esquelético, 348-351
restablecimiento del contacto con el músculo, 419
somáticas, 382, 406
ventrales, 413-414
viscerales, 382, 409, *409*
Movilización
hormonal, 279
neuronal, 279
tejido adiposo, 279
Movimiento, anomalías, 42
Movimiento ciliar
eficaz, 128
deslizante, 126-128
Movimiento rotacional, cilios nodulares, 123
Mucolipidosis II, 49*c*
Mucosa (membrana mucosa), 161*c*, 608-610
bronquio, 716
cavidad bucal, 567-569
cavidad nasal (olfatoria), 702, *704*, 705, *706*, 715*c*, 730*l*-731*l*
cuello uterino, 932*l*-933*l*
de revestimiento, 567-568
del urotelio, 780*l*-781*l*
digestiva, 566-567, 608
duodeno, 652*l*-653*l*
esófago, 609-610, *612*, *613*, 644*l*-645*l*
especializada, 567, 569
estómago (*véase* Mucosa gástrica)
gingival, 585
intestino delgado, 627, 627-634, 652*l*-659*l*
intestino grueso, *636*, 636-637, 660*l*-665*l*
masticatoria, 567-568, *568*
olfatoria, 702, *704*, 705, *706*, 715*c*, 730*l*-731*l*
píloro, 652*l*-653*l*
próstata, 855
recto y conducto anal, 639-640
sistema respiratorio, 704-705, 717*c*
tráquea, 711, *711*
trompa uterina, 892, 926*l*-927*l*
tubo digestivo, 566-567, 608, 609-610
vagina, 906, 938*l*-939*l*
vesícula biliar, *681*, 681-683, 698*l*-699*l*
vesículas seminales, 874*l*-875*l*
Mucosa gástrica, 614-622
barrera fisiológica, 617
células, 617-622, 625-626
fármacos que la dañan, 615
flujo sanguíneo, 615
glándulas, 613, *614*, 615-622, *616*, 625-626
hormonas, 621-622, *622*, 622*t*-623*t*
protección y recuperación, 615
renovación de células epiteliales, 622-626
Muelas del juicio, 573
Muerte cardíaca súbita, 434
Muerte celular, 99-103
accidental (necrosis), 99-100, 99*t*
alteraciones nucleares, 82
catástrofe mitótica, 93
independiente de oxígeno, mecanismos, 303-304
programada, 61, 93, 99-103, 99*t*, *100-102*
relación con la división celular, 99, *99*
Muerte intracelular dependiente de oxígeno, 302-303
Muerte por negligencia, 502
Mujeres XY, 833
Multiplexinas, 177
Muscular de la mucosa gástrica, 626
Muscular externa gástrica, 626
Músculo, almohadillas, 459
Músculo cardíaco, 108, *109*, 337, 354-358, 374*l*-377*l*, 434
características, 365*c*
células progenitoras, 358
comparación con otros tipos de músculo, 364*c*-365*c*
contracción, *357*, *357*-358, 438
estructura, 354-356
fibras musculares, 354-356, *355*, *356*
histogénesis, 110
lesión y reparación, 358
regeneración, 358
uniones célula-célula, 355
Músculo ciliar, 945, 951-952, 952-953, 978*l*-979*l*
porción circular, 953
porción esfintérica, 953
porción meridional, 953
porción radial (oblicua), 953
Músculo detrusor, 769
Músculo dilatador de la pupila, 951-952, *953*
Músculo elevador del párpado superior, 969, *969*
Músculo erector del pelo, 529, *541*, 543
Músculo esfínter de la pupila, 951-952, 953
Músculo esquelético, 108, *109*, 336-354, 368*l*-371*l*
atrofia, 351
características, 365*c*
comparación con otros tipos de músculo, 364*c*-365*c*
contracción, 343-351, *346*, *351*
desarrollo, reparación, cicatrización y renovación, 352-354
estriaciones cruzadas, 340
fibras musculares, *337*, 337-339, *338*, *340*, 368*l*-371*l*
filamentos delgados, *341*, 341-343
filamentos gruesos, 341, *342*, 342-343, *343*, 360
histogénesis, 110
husos musculares, 351-352, *352*
inervación motora, *348*, 348-351, *349*
inervación sensitiva, 351-352
inserción tendinosa, 372*l*-373*l*
lesiones traumáticas, 338
metabolismo e isquemia, 342*c*
proteínas accesorias, 343, *344*
relajación, 348
tejido conjuntivo, 337-338, *338*, 368*l*-369*l*
tríada, *347*, 348
Músculo estapedio, 986
Músculo estriado, 108-110, *109*, 336-338, 340, *347*, 529, 598*l*
visceral, 336-337
Músculo liso, 108-109, *109*, 336-337, 358-364, 378*l*-379*l*
actividad contráctil espontánea, 363
aspectos funcionales, 363-364
bronquial, 716
capa muscular de la mucosa, 610
capa muscular externa, 610-611
características, 365*c*
células, *29*
comparación con otros tipos de músculo, 364*c*-365*c*
conductos eferentes, aparato reproductor del hombre, 852
contracción, 359-364, *362*, *363*
cuerpos densos, 359, 361, *362*
espasmos, 42
estado tónico, 363
estructura, 359-363
fibras musculares, 358, 359
filamentos de actina, 191, *196*, 196*c*
filamentos delgados, 359, 361
filamentos gruesos, 359-361, *360*, 362
histogénesis, 110
inervación, 363
lámina basal, 149, *149*
nervio terminal, 364
próstata, 872*l*-873*l*
regulación autónoma, 363, 381, 409
renovación, reparación y diferenciación, 364
secreción de matriz, 364
síntesis de fibras elásticas, 184
uterino, 893-894
vascular
arteria, 447-451
arteriola, 451-452
vena, 456-457
vías urinarias, 768
Músculo orbicular del ojo, 969, *969*
Músculo tarsal superior (de Müller), 969, *969*
Músculo tensor del tímpano, 986
Músculo vocal, 708, *710*
Músculos de la expresión facial, 529
Músculos extraoculares, 971
Músculos extrínsecos del ojo, 971
Músculos laríngeos, 708
extrínsecos, 708
Músculos linguales, 569
Músculos papilares, *433*, *436*, 437, *437*
Mycobacterium tuberculosis, 485, 722-724
MyoD, factor de transcripción, 352, 353

N

Narinas anteriores, 703
Nariz externa, 703
Nasofaringe, 703, *703*, *704*, 708
Náuseas matutinas, 889
NC1, dominio, 151, *151*
NCF1, gen, 303*c*
Nebulina, 341-342, 344
Necroptosis, 103
Necrosis, 99-100, 99*t*, *100*
centrolobulillar, 672, 674*c*
hepática, 674*c*
Nectina-afadina, complejo, 141-142
Nectinas, 139, 140-142, *141*
Nefrina, 748
gen (*NPHS1*), 748
Nefritis
lúpica, 752
tubulointersticial, 762
Nefrona(s), 742, 743-746, 774*l*-775*l*
cortical, 746
intermedia (cortical media), 746
mesocortical, 746
organización general, 743-744
segmento de dilución, 759
segmento delgado, 744
segmento distal grueso, 744
segmento proximal grueso, 744
subcapsular (cortical), 746
túbulos, 744-746, *745*, *746*, 756-761, 776*l*-779*l*
yuxtamedular, 746
Nefropatía
diabética, 751, 752
por inmunoglobulina A (IgA), 752
Nervio(s), 380
coclear, *985*, *997*, 998-1001, *1000*

craneales, 382, 406*t*, 573
ganglios, 382, 406*t*
espinales, 413, *414*
facial (NC VII), 571, 590
glosofaríngeo (NC IX), 571, 573
hipogloso (NC XII), 573
intercostales, 915
olfatorio (NC I), 705, *706*
óptico, 944-945, *945*, *946*, *947*, *951*, *957*, *958*, 966, 974*l*-977*l*
periféricos, 380, 406-408, *407*, 416-419, 424*l*-425*l*
regeneración, 418-419
respuesta a la lesión, 416-418
pudendo, 769
raquídeo, 413, *414*
respuesta a la lesión, 416-418, *417*, *418*
trigémino (NC V), 707
división mandibular, 573
vago (NC X), 571, 573, 613
vasculares, 441, 450
vestibular, *985*, 998, 1000
vestibulococlear (NC VIII), *983*, 998
Nestina, 70*t*, 71, 384
Neumocitos, 719-720, 738*l*-739*l*
Neumonía, 726*c*-727*c*
bacteriana, 727*c*
extrahospitalaria, 727*c*
hepatización gris 727*c*
intrahospitalaria, 727*c*
oportunista, 727*c*
Neuraminidasa, 844
Neurilema, 395-396, 424*l*-425*l*
Neurilemocitos (células de Schwann), 109, 349, 381, *382*, *384*, 395-398, 424*l*-425*l*
citoplasma, 397-398, *399*, *400*
función regenerativa, *418*, 418-419
origen, 406
producción de la vaina de mielina, 395-396, *398*
respuesta a la lesión, 416, *418*
unión entre, 396-397, *399*, 424*l*-425*l*
Neurinoma del acústico, 1001*c*
Neuritas, 419
Neuroectodermo, 110, 788, *789*, 946-947, 948*t*
derivados de, 110, *111*
Neurofilamentos, 70*t*, 71
Neurofisina, 794
Neuroglía, 381, 395-405
central, 381, 398-405, *403*
entérica, 381, 398, 411
funciones, 381
independiente de neuronas, 400
orígenes, 405
periférica, 381, 395-398
terminal, 395
Neurohipófisis (lóbulo posterior de glándula hipófiis), 788, *789*, 793-797, 820*l*-823*l*
almacenamiento de neurosecreción, 793-794
células, 797
estructura, 793
hormonas, 794-797, 795*t*
origen, 793
vesículas neurosecretoras, 794
Neuroma
de amputación, 419
traumático, 419
Neuromediadores, 109
Neurona(s), 109-110, 381-395
adrenérgicas, 393
bipolares, 382, *383*
catecolaminérgicas, 393
centrífugas, 957
colinérgicas, 393, 394*t*
componentes funcionales, 382
comunicación, 389-395 (*véanse también* Neurotransmisores; Sinapsis)
cuerpo celular, 109, 382-384, *384*, *385*, 406-407
de conducción de la retina, 957
desarrollo, 405
Golgi de tipo I, 387
Golgi de tipo II, 387
independiente de neuroglía, 400
integradoras, 382, *383*
intercaladas (interneuronas), 382, *383*, 411, 957
motoneurona (eferente), 382, *382*, *383*, *384*
músculo esquelético, 348-351
restablecimiento del contacto con el músculo, 419
somáticas, 382, 406
ventrales, 413-414
viscerales, 382, 409, *409*
multipolares, 382, *383*
neurosecretoras, 793
núcleo, 382
período de vida, 383-384
postsinápticas, 411-412
presinápticas, 389, 409-411
parasimpáticas, 410
renovación, 383-384
respuesta a la lesión, 416-418, *417*, *418*
retinianas, 957
secreciones, 381
sensitiva (aferente), 381-382, *383*, *384*, 407, 408, 409
ganglios de la raíz dorsal, 414
somáticas, 381-382, 406-407
viscerales, 382, 406-407, 409
serotoninérgicas, 393
seudounipolares, 382, *383*
somáticas
aferentes, 381-382, 406-407
eferentes, 382, 406
unipolares, 382, *383*
Neuronas aferentes (sensitivas), 381-382, *383*, *384*
ganglios de la raíz dorsal, 414
somáticas, 381-382, 406-407
viscerales, 382, 406-407, 409
Neuronas eferentes (motoras), 382, *382*, *383*, *384*
músculo esquelético, 348-351
restablecimiento del contacto con el músculo, 419
somáticas, 382, 406
ventrales, 413-414
viscerales, 382, 409, *409*
Neuronas sensitivas (aferentes), 381-382, *383*, *384*
ganglios de la raíz dorsal, 414
somáticas, 381-382, 406-407
viscerales, 382, 406-407, 409
Neurópilo, 412
Neurospora crassa, 625
Neurotensina, 394-395
Neurotoxina derivada de eosinófilos (EDN), 305
Neurotransmisores, 392-395, 394*t*, 549, 963, 991
adrenérgicos, 549
caracterizaciones, 394*t*
colinérgicos, 549
ésteres, 394*t*
excitadores, 392-393
gastrointestinales, 620*c*
inhibidores, 392-393
peptídicos, 394-395, 394*t*
recaptación, 395
receptores, 393, 394*t*
Neurregulina (Ngr1), 396
Neutrófilo(s), 171, 190, 194, 201, 291*t*, 298-304, 328*l*-331*l*
alteraciones, 303-304, 303*c*
cromatina, 298
desarrollo, *314*, *316*, 319-320, 321*t*
fagocitosis, 194, *301*, 301-304, 478
frotis de médula ósea, 330*l*-331*l*
función inmunitaria, 473, 474
gránulos, 298-299
lisosomas, 47
maduro, *299*
médula ósea, población de reserva, 320
motilidad (migración), 299-301, *300*
núcleo, 298
polimorfonucleares, 298, 319
quimiotaxis, 301
receptores, 301
reserva circulante, 320
reserva marginal, 320
respuesta inflamatoria, 194, 196*c*, 474
segmentados, 319
tubo digestivo, 610
Neutrófilo-célula endotelial, reconocimiento, 140
Nexina, 126, *127*
Nexo, 364. *Véase* Uniones comunicantes
NF-κB. *Véase* Factor nuclear κB
Nichos, células madre, 160, 199, 542-543, 632, 635, 637
Nicotina, síndromes de abstinencia, 525
Nidógeno, 747
Nitrato de uranilo, 22
Nitrosilación, 36
No degustadores, 575*c*
Nodo auriculoventricular (AV), 376*l*, *435*, 438-439
Nodo sinoatrial (SA), *435*, 438-439
Nodos de células cardíacas conductoras, 357
Nódulos(s)
condrogénicos, 218
de Ranvier, *382*, *384*, 396-397, *399*, 405, 424*l*-425*l*
esplénicos, *504*, 505, 518*l*-521*l*
linfáticos, 472-473, 489-492, *490*, *494*, 509*t*, 514*l*-517*l*
mineralizados, 255, *256*, *258*
primarios, 490
primitivos, 123, 131
secundarios, 490
Nódulo(s) linfático(s), 472-473, 489-492, 490, 494, 509*t*, 514*l*-517*l*
apéndice, 662*l*-663*l*
cúmulos, 492-493, 567, 610, 627, *629*, 632
intestinos, 492, 493, 610, 627, 629, *632*, 658*l*-659*l*
primario, 490
secundario, 490
tubo digestivo, 610
único (solitario), 492
Noradrenalina, 799, 810*t*, 811-812
como neurotransmisor, 393, 394*t*
estimulación de las glándulas sudoríparas, 549
regulación cardíaca, 440
regulación del tejido adiposo, 279, 282, 2
riñón, 765
vasoconstricción, 454
vejiga urinaria, 769
Normoblasto, *316*, 317, *317*, 321*t*, 332*l*-333*l*
NSF/proteína α-SNAP, complejo, 41, 42
Núcleo, 28, 82-105
alteraciones en la muerte celular, 82
características microscópicas, 30*t*
componentes, 82-92
funciones y enfermedades, 31*t*
neurona, 382
relación con el retículo endoplasmático rugoso, 82, *83*, 88, *89*
resumen, 82
transporte a y desde el citoplasma, 90
Nucleofosmina/B23, 74-75
Nucleoide, 62
Nucléolo, 6, 30*t*, 31*t*, 82, *86*, 86-88
material fibrilar, 86
material granular, 86
propiedades de tinción, 88
regiones morfológicas, 86
regulación del ciclo celular, 88
Nucleolonema, 86
Nucleoplasma, 82, 92
Nucleoporinas (proteínas Nup), 90
Nucleoproteínas, 4
Núcleos de sustancia gris, 412, 413
Núcleos paraventriculares, hipotálamo, *789*, 793
Núcleos poliploides, 358
Núcleos supraópticos, hipotálamo, *789*, 793
Nucleosomas, 84-85
Nucleostemina, 88
Nudos sincitiales, 902, *902*, 936*l*-937*l*
Nurima, 71, 89

O

Ob(Lep), gen, 278
Obesidad, 274, 278-279, 281*c*, 285
genes, 281*c*

Obscurina, 343, *344*
Ocludina, *135*, *136*, 136-138, 137*t*
Oclusión venosa, mecanismo corporal, 860*c*
Octámero, 85
Odontoblastos, *574*, 576, *578*, *580*, 582-583, *582*, *583*, *584*
Oído, 982-1003, 1004*l*-1007*l*
  células ciliadas (en cepillo), 121, 129, *989*, 989-993, *990*, 1004*l*-1007*l*
    canales iónicos y potenciales de acción, 991
    externo, 996-997, *997*, 999
    función auditiva, 998
    interno, 996-997, *997*, 999
    sinapsis, *991*, 991-992
    tipo I, 992, *992*
    tipo II, 992, *992*
  células de sostén, 996-997, *999*
  desarrollo, 110, 982, *984*
  divisiones, 982, *983*
  estereocilios, 121, 122, 988, 989-990, *990*, 998
  exploración otoscópica, 984, *985*
  externo, 982-983, *983*
  interno, 982, *983*, 987-1001, *988*, 1004*l*-1007*l*
    desarrollo, 110, 982
    función auditiva, 997-998
    inervación, 998-1001
    laberinto membranoso, 987, 989-1001
    laberinto óseo, 983, *987*, 987-989
    vasos sanguíneos, 1001
  medio, 982, *983*, 983-986
    desarrollo, 982
    huesos, 982, 983-986, *987*
    infección (otitis media), 986
  percepción del sonido, 997-998
  resumen, 982
Oído interno, 982, 983, 987-1001, 988, 1004*l*-1007*l*
  células ciliadas (en cepillo), 121, *989*, 989-993, *990*, *997*, 1004*l*-1007*l*
    canales iónicos y potenciales de acción, 991
    externo, 996-997, *997*, 999
    función auditiva, 998
    interno, 996-997, *997*, 999
    sinapsis, *991*, 991-992
    tipo I, 992, 992
    tipo II, 992, 992
  células de sostén, 996-997, 999
  desarrollo, 110, 982
  estereocilios, 121, 988, 989-990, *990*, 998
  función auditiva, 997-998, *1000*
  inervación, 998-1001, *1000*
  laberinto membranoso, 987, 989-997
  laberinto óseo, 983, *987*, 987-989
  vasos sanguíneos, 1001
Oído medio, 982, *983*, 983-986
  desarrollo, 982
  huesos, 982, 983-986, 987
  infección (otitis media), 986
Ojo, 944-973, 974*l*-981*l*
  barreras de protección, 953, 954-955, 958
  cámaras, 946, *946*
  capas, 944-945, *945*
  color, 951
  desarrollo, 110, 946-947, *947*, 948*t*
  estructura general, 944-947
  estructura microscópica, 947-969, *951*
  estructuras accesorias, 969-971
  exploración oftalmoscópica, 952, *966*
  inervación, 944-945, *945-947*, *951*, *957*, 958, 966, 974*l*-977*l*
  medios de refracción (dióptricos), 946
  movimientos, 971
  músculos, 945, 951-953, *951-953*, 969, *969*, 971, 978*l*-979*l*
  presión (intraocular), 954*c*, 955
  resumen, 944
  revestimiento esclerocorneal, 944-945, *945*, 947-951
  revestimiento vascular, 945, *945*, 951-956
  segmento anterior, 978*l*-979*l*
Oligodendrocitos, 381, *382*, 398, 402, *403*, 405
Oligonucleótidos, sondas, 10
Onabotulinumtoxina A, 42
Oncogenes, 101
Onda de mineralización, 255, 583
Opsina, 962-963
Ora serrata, *946*, *951*, 952, 974*l*-975*l*
Órbita, 944, 971
Oreja, 982, *983*
Organismos patógenos, 473
Órgano espiral de Corti, *988*, 989, 993-1001, *995*, *997*, 998, 1006*l*-1007*l*
Órganos circunventriculares, 416
Órganos grasos primitivos, 276
Órganos linfáticos, 488-509
  mayores, comparación, 509*t*
  primarios o centrales, 472, *473*, 478
  secundarios o periféricos, *473*, 478
Órganos tendinosos de Golgi, 352
Órganos vestigiales, 492-493
Orgánulos, 28-30. *Véanse también* los orgánulos específicos
  características microscópicas, 30*t*
  funciones y enfermedades, 31*t*
  membranosos, 29-62
  movimiento, 65, 66
  no membranosos, 29-30, 62-75
Orificio(s)
  externo, *877*, 893, 900, *900*, 932*l*-933*l*
  interno, *877*, 893, 932*l*-933*l*
  lagrimales, 970, 971
  uretrales, 769, 876
    externo, 769, 876
    interno, 769
  uretéricos, 769
Orina, 741
Orquipexia, 834
Orquitis, 840*c*
Orzuelo, 970
Osificación
  endocondral, 214-215, *215*, 226*l*-227*l*, 246-252, *250-251*, 268*l*-271*l*
  intramembranosa, 246-248, *248*, *249*, 272*l*-273*l*
Osmolaridad
  líquidos corporales, 795
  plasmática, 795
Osmosensores, 123
Osteoadherina, 232
Osteoblasto(s), 233, *239*, 239-241, 247*t*
  activos, 240
  características microscópicas, 239, *239*, 240, *246*
  comunicación mediante uniones comunicantes, 240-241
  diferenciación, 240
  inactivos, 240
  mineralización, 253-255
  osificación endocondral, 249, 268*l*-271*l*
  osificación intramembranosa, 246-248, *248*, 272*l*-273*l*
  producción hormonal, 258
  propiedades de tinción, 239-240
  reparación ósea, 258, 260-261
  transformación a osteocitos, 241
Osteocalcina, 233, 239, 254, *256*, 258
Osteocito(s), 170, 233, 239, 241-242, 247*t*, 264*l*-267*l*
  comunicación mediante uniones comunicantes, 240-241
  estados funcionales, 241-242, *242*
  de reabsorción, 242, *242*
  formativos, 242, *242*
  lagunas, 241, 241*c*
  osificación endocondral, 270*l*-271*l*
  osificación intramembranosa, 248, *248*, 272*l*-273*l*
  período de vida, 242
  producción hormonal, 258
  quiescentes, 242, *242*
  respuesta a fuerzas mecánicas, 241
  transformación de osteoblastos, 241
Osteoclasto(s), 197*c*, 221, 233, 243-246, 247*t*
  activación, 244
  activos, *239*, *245*
  apoptosis, 245
  borde rugoso, 244, *244*, *246*, *247*, 270*l*-271*l*
  fenotipo similar, 221
  función de reabsorción, 243, *244*, 245, 253, 272*l*
  ilustración esquemática, *247*
  inactivos, *239*, *245*
  origen, 243-244, *245*
  osificación endocondral, 270*l*-271*l*
  región basolateral, 244, *247*
  regulación, 245-246
  ubicación, 243, *244*
  zona clara, 244, *247*
Osteoide, 239-240
Osteólisis osteocítica, 242
Osteomalacia, 258*c*
Osteona, 235-236, *236*, 252-253, 264*l*-267*l*
Osteonectina, 233, 239, *256*
Osteopetrosis, 246
Osteopontina, 189, *190*, 191*t*, 233, *256*
Osteoporosis, 180, 246, 253, 256*c*-257*c*, 258*c*, 801
  primaria de tipo I, 256*c*
  primaria de tipo II, 256*c*
  secundaria, 257*c*
Osteoprotegerina (OPG), 244
Osteosarcoma, 93
Otitis media, 986
Otoconios (otolitos), 993, *993*, 994
Otoesclerosis, 988*c*
Otogelina, 997
Otolito(s), 993, *993*, 994
Otoquiste, 982
Ovario(s), *877*, 877-891, 878, 920*l*-923*l*
  cambios cíclicos, 876-877
    ciclo menstrual, 894*c*-895*c*, 896-898
    dolor de la mitad del ciclo, 881
    menopausia, 876-877
  cilios primarios, 130*t*
  corteza, 877, 920*l*-921*l*, 924*l*-925*l*
  epitelio germinal, 878
  estructura, 877-878
  función endocrina, 785
  histogénesis, 110
  inervación, 891
  médula, 877
  poliquístico, 884*c*
  síntesis de estrógenos, 882-883, *883*, 887, 889
  tejido epitelioide, 117
  vascularización, 891
  vasos linfáticos, 891
Ovillos neurofibrilares, 76*c*
Ovocito, *96*, *843*, 877
  desarrollo folicular, *878*, 878-883, *885*
  detención de la meiosis, 882, 885
  fecundación, *885*, 887-889, 892-893
  impregnación, *885*, 888
  liberación, *878*, 884-886
  maduración, 881
  microentorno, 878
  primario, 98, 884, *885*
  secundario, 98, 884-886
Ovogénesis, *96*, 97-98, *843*, 877, *878*, 878-883, *885*
Ovolema, 881, 888
Ovulación, 878, 884-886, 891
Óvulo, *96*, 98, *843*, 877, 878, 898
Oxidación
  hígado, 668
  oxidación β de ácidos grasos, 59-60, 62, 669, 678
Oxidasas lipídicas, 56
Óxido nítrico (NO)
  citotoxicidad intracelular, 303
  como neurotransmisor, 393-394, 394*t*
  erección del pene, 860*c*
  función de la vejiga urinaria, 769
  función renal, 747
  producción de macrófagos, 194
  sistema digestivo, 611, 615
  sistema respiratorio, 708
  vasodilatación, 444
Óxido nítrico-cGMP, vía, 361
Óxido nítrico-sintasa (NOS), 393-394, 444, 611

Óxido nítrico-sintasa endotelial (eNOS), 444
Oxígeno, transporte sanguíneo, 295-297
Oxitalán, fibras, 585
Oxitocina, 363-364, 786, 794-797, 795*t*, 838, 909, 915
  análogos de, 797

P

P450
  aromatasa, 883, *883*
  enzima de escisión de la cadena lateral unida a, 816*c*
p53
  gen supresor de tumores, 641*c*
  mutaciones, 88*c*
  proteína de unión, 88
  proteína supresora de tumores, 93
  proteína supresora tumoral, 93
Paclitaxel, 76*c*
Paladar
  blando, *568*, *704*
  duro, 567, *568*, *704*
PALM. *Véase* Microscopía fotoactivada de localización
Palpitaciones, 439
Paludismo, 46
Páncreas, *609*, *683*, 683-691, 700*l*-701*l*
  acinos, *160*, *684*, 684-685, *685*, 691, 700*l*-701*l*
  células acinares, *684*, 685, *685*, *686*, 700*l*-701*l*
  endocrino, 684, 687-691, 700*l*-701*l*
  exocrino, 684-687, 700*l*-701*l*
  inervación, 690
  islotes, 168*l*-169*l*, 619*c*, 684, *687*, 687-690, *688*, 700*l*-701*l*
  islotes celulares, 688, 688*t*, *689*, 689*t*, 691*c*, 700*l*-701*l*
  regulación hormonal y nerviosa, 686-687
  secreciones, 567
  tejido epitelial, *107*, 164*l*-169*l*
  vascularización, 691
Panículo
  adiposo, 274-275, 529
  carnoso, 529
Pantalla fluorescente, 22
Papanicoláu (Pap), prueba, 901, 908*c*
Papila(s)
  circunvaladas, 569, 570, *570*, 598*l*
  dérmicas, 527, *537*, 540-541, *541*, 542, *542*, 554*l*
  duodenal mayor, 680
  filiformes, 569, *570*, 598*l*-599*l*
  foliadas, *569*, 570, *570*, 598*l*, 600*l*-601*l*
  fungiformes, *569*, 569-570, *570*, 598*l*-599*l*
  gustativas, 569, *570*, 570-573, *571*, 600*l*-601*l*
  linguales, 569-570, *570*
  mamaria (pezón), *909*, 909-910, *910*
  óptica (disco óptico), *946*, *951*, *959*, 966, *966*, 976*l*-977*l*
  paratiroidea, 567
  renal, 742, *744*, *745*, 778*l*-779*l*
Paquiteno, *96*, 98
Paracetamol, 674*c*
Paracorteza (corteza profunda), de ganglios linfáticos, *494*, 495, *497*, 498
Parafina, 2
Paragangliomas, 814*c*
Paranemina, 70*t*, 71
Paraptosis, 102
Parche de señalización, 43
Pardificación (*browning*), 284-285
Pardos, *276*, 280-282, 284-285
Pared corporal, inervación autónoma, 412
Pared vaginal, 906
Parénquima, 116
  ganglio linfático, 495
  hígado, 670, 672-673
  próstata, 855-856
  pulmón, 716
  timo, 499
Parkinsonismo, 390*c*
  secundario, 390*c*
Paro cardíaco, 434
Parotiditis, 590
Párpados, 158, *969*, 969-971
Partícula de reconocimiento de señales (SRP), 52, *53*
Partículas
  elementales, 59
  nucleares, 50, *51*
Patología
  de expansión, 12
  telepatología, 25
Patrones moleculares asociados con patógenos (PAMP), 38, 301
Pax3, gen, 533
Pax5, factor de transcripción, 322
Pax7, 353
Paxilina, *155*, 155-156
PCR de transcripción inversa (RT-PCR), 10
Pedicelos de los podocitos, *746*, *747*, 748, *753*
Pedículo del cono, 965
Película adquirida, 593
Pelo, 524, 541-544, 544*c*, 564*l*-565*l*
  telógeno, 544*c*
  terminal, 544*c*
  velloso, 544*c*
Pelvis, inervación autónoma, 412
Pelvis renal, 741, *742*, *745*, 772*l*-773*l*
Pendrina, 802, *803*
Pene, 832, *861*, 860*c*, 861
  arteria profunda, 860, *861*
Penfigoide ampolloso, 156
  antígeno 1 (BPAG1), 156
  antígeno 2 (BPAG2), 156
Pentosa fosfato, vía, 302-303
Pepsina, 617
Pepsinógeno, 617, 618
Péptido C, insulina, 691*c*
Péptido inhibidor gástrico (GIP), *622*, 622*t*, 631
Péptido intestinal vasoactivo (VIP), 394-395, *622*, 623*t*, 631, 689*t*, 690*t*, 691, 791
Péptido liberador de gastrina (bombesina), 623*t*, 631, 713
Péptido natriurético de tipo C (CNP), 882
Péptido similar al glucagón, 623*t*
Péptido YY (PYY), 277-278, 623*t*
Péptidos
  antimicrobianos, 299, 303-304
    salivales, 569
  opioides endógenos, 394-395
  pequeños, neurotransmisores, 394-395, 394*t*
  señal, 52, *53*
Percepción del sonido, 997-998, *1000*
Pérdida celular, alteraciones, 99, *99*
Pérdida de audición, 983, 984, 986, 988*c*, 991, 996*c*, 1001
  conductiva, 983, 986, 996*c*
Perferina, 70*t*, 71
Perforinas, 99, 478, 484, *484*
Perfusión uteroplacentaria anómala, 902
Pericardio, 433, 434-436, *435*, *436*
  fibroso, *435*
  seroso, *435*
Pericardiocentesis, 435
Pericarion. *Véase* Soma, de neurona
Pericentrina, 73
Pericito, *199*, 199-200
  barrera hematotímica, *501*, 502
  capilares, *453*, 454, *454*
  como células madre, 199-200, 364, 454
  vénulas poscapilares, 455
Pericondrio, *214*, 215, 217, 224*l*-225*l*, 228*l*-229*l*, 248
Perilinfa, 987, 994, *994*, 998
Perimetrio, 877, 893, *893*
Perimisio, 337, *338*, 368*l*-369*l*
Perineuro, 364, *384*, 407, *407*, 408, 424*l*-425*l*
Período de reposo, crecimiento capilar, 544*c*
Periodontitis, 585
Periodonto, 585
Periostio, 234, *234*, 236
Peristaltismo, 611, 635, 768, 892
Peritendón, 206*l*-207*l*
Perlecano, 150, 156, 747
Permeabilidad selectiva, 443, 446*t*
Permount®, 2
Peroxidasa
  de eosinófilos (EPO), 305
  tiroidea, 802, *803*
Peróxido de hidrógeno (H_2O_2), 61, 676-678
Peroxisoma(s), 29, 30*t*, 31*t*, 61-62
  hepatocito, 676-678
Peso
  regulación a corto plazo, 277-278
  regulación a largo plazo, 277-279
Pestañas, 970
PET. *Véase* Tomografía por emisión de positrones
Pezón, *909*, 909-910, *910*
Phox (oxidasa fagocítica), sistema, *302*, 302-303, 303*c*
Pia aracnoides, 414
Piamadre, 414, *414*, 415, *415*, 430*l*-431*l*
Picinosis, 82
Pie basal, 126, *127*, *128*
Piel, 524-553, 554*l*-557*l*
  absorción, 525
  anexos, *541*, 541-550, 564*l*-565*l*
  capas, *525*, 525-529
  células, 529-536
  células madre, 525, *542*, 542-543
  cilios primarios, 130*t*
  delgada, 525, *525*, 554*l*-555*l*
  derivados epidérmicos, 524
  envejecimiento cronológico, 186*c*
  estrés mecánico, 527
  estructuras, 536-551
  excreción, 524
  fotoenvejecimiento, 186*c*
  funciones, 524-525
  gruesa, 525, *526*, 554*l*-555*l*
  gruesa o delgada, 525, *525*, 526, 554*l*-555*l*
  inervación, 536-541, *537*, 562*l*-563*l*
  laxa, 183
  producción de vitamina D, 741*c*
  renovación celular, 161, 525-526, 532
  reparación, 550*c*-551*c*
  secreción, 524
  tejido adiposo, 288*l*, 529
  tejido conjuntivo, 173
  tejido epitelial, 118, 161, 168*l*-169*l*
Pigmentación, 535, 543*c*, 556*l*-557*l*
Pigmento
  de desgaste, 78
  de la edad, 47, 78
  visual/púrpura (rodopsina), 675, 962
Pinealocitos, 798, 824*l*-825*l*
Pabellón auricular, 982
Pieza de conexión (cuello) del espermatozoide, 842, *844*
Pinocitosis, 37-38, *38*, 46, *47*
Pirámides medulares, *742*, 742-743, *745*, 772*l*-773*l*
  renales, *742*, 742-743, *745*, 772*l*-773*l*
Pirógeno, 301
Piroptosis, 102
Pirosis, 613
Pituicitos, 797, 822*l*-823*l*
Pituitaria. *Véase* Hipófisis
PKD1, gen, 129
PKD2, gen, 129
PKHD1, gen, 129
Placa(s)
  ateroesclerosis, 442*c*-443*c*, 450, 460*c*
  ateromatosa, 442*c*-443*c*, 450, 460*c*
  basal de la placenta, 903, *904*, 934*l*-935*l*
  borrosa, 142
  coriónica, 903, *904*
  de adhesión amplia, 142
  de anclaje, 153, *154*
  de crecimiento, 214-215, *215*, 251-252, 266*l*-267*l*, 268*l*-271*l*
  de crecimiento epifisario, 214-215, *215*, 250, 251-252, 266*l*-267*l*, 268*l*-271*l*
  de Peyer, 492, *493*, 610, 627, *629*, 632, 658*l*-659*l*
  de unión desmosómica, 143
  de unión intracelular, 156, *156*
  ecuatorial, 95, 98
  fibrograsa, 442*c*

Placa(s) (*cont.*)
fotográfica, 22
media de la vaina radicular interna, 542
periaxoplasmáticas, 388
tarsal, párpado, 969, *969*
ungueal, 549
tejido nervioso, 397*c*, 419*c*
urotelial, 767
Placenta, 876, 901-906, *903*, 905*c*, 934*l*-937*l*
acreta, 905*c*
anomalías, 905*c*
desarrollo, 899, *899*, 901-902
destino tras el nacimiento, 905*c*
función endocrina, 905-906
increta, 905*c*
infectada por el VIH, 902-903
intercambio de gases y metabolitos, 904-905
madura, 904, 905*c*
percreta, 905*c*
Placoda
del cristalino, 947, *947*
ótica, 982
Placoglobinas, 71, 143
Plan de codificación poblacional, 706
Plaquetas, 290-291, 291*t*, 309-312, 330*l*-331*l*
capa leucocítica, 291, *291*
desarrollo, 309, *310*, 313, *314*, 318-319, 321*t*
estructura, 309-310, *311*
funciones, 311-312
nivel bajo, 319
recuento, 313
Plasma, 108, 290-292, *291*, 292*t*
Plasminógeno, 311-312
Plasmoblastos, 490, 498
Plasmodium falciparum, 46
Plasticidad sináptica, 385
Plataformas de señalización, balsas lipídicas, 33
Platina, microscopio, 14
Platisma, 529
Plectina, familia, 71, *154*, 156, *156*
Pleura visceral, 725, 736*l*-737*l*
Plexo(s)
coroideos, 405
de Auerbach, 611, 612, 626, 635, *635*
de Meissner, 610, 612, 626, 650*l*-651*l*
mientérico, 611, 612, 626, 635, *635*
renal, 765-766
submucoso (Meissner), 610, 612, 626, 650*l*-651*l*
venoso pampiniforme, 835, 870*l*-871*l*, 891
Plicaturas laterales
intestino delgado, 629
vesícula biliar, 681
Pliegue(s), 147, *147*, 756
basales, 157, *157*
circulares, 609, 627, 654*l*-657*l*
de la membrana basal, 147
macular, 966
mucoso, trompa uterina, 926*l*-927*l*
estómago, 614, *614*
rectales transversales, 639, *640*
urogenitales, 785, *809*, 834
ventriculares, 704, *709*, 709-710, *710*, 732*l*-733*l*
vestibulares, 708
vocales, 182, *704*, 708-709, *709*, *710*, 732*l*-733*l*
Pliegues (*rugae*) gástricos, 614, *614*
Ploidía, análisis, 7*c*
Poblaciones celulares
celulares de renovación, 92, 160-161
rápida, 92
errantes del tejido conjuntivo, 190
estables, 92, 161
estáticas, 92
renovación, 92, 160-161
lenta, 92
rápida, 92
residente del tejido conjuntivo, 190
temporal, 190
Podocitos, *746*, *747*, 748, *750*, *751*, *753*
Podoplanina (E11), 233
Polaridad, célula epitelial, 118-120, 135
Polianiones, 6
Poliespermia, 889
Polimastia, 909
Polimerización
dependiente de calcio, 151
filamentos de actina, 66, 67
filamentos intermedios, 68-69, *69*
lamininas, 151, *152*
microtúbulos, 62-63, *63*
Polímeros, microscopía de expansión, 12
hinchamiento, 12
Polimorfo(s). *Véase* Neutrófilo(s)
Polipéptidos
asociados con la lamina, 71
hipotalámicos, 797
pancreáticos, 623*t*, 689*t*, 690*t*, 691
pequeños, 758
transportadores de aniones orgánicos (PTAO), 804
Polirribosomas, *51*, 51-52, *52*
Polirradiculoneuropatía desmielinizante inflamatoria aguda, 397*c*
Polisoma, *51*, 51-52, *52*
Politelia, 909
Poliubicuitinación, 50
Polo
superior, riñón, 741
urinario, 744, *746*, *749*, 776*l*-777*l*
vascular, 744, *746*, 776*l*-777*l*
Poloquistina
1, 129
2, 129
Porción
distal, 788, *789*, 790-793, *791*, 820*l*-823*l*
fibrosa, 86
granulosa, 86
intermedia, 788, *789*, 793, *793*, 820*l*-821*l*
intramural, trompa uterina, 891
media, espermatozoide, 842, *844*, 845
nerviosa, 788, *789*, 793, 820*l*-823*l*
respiratoria, cavidad nasal, 703-705
respiratoria del sistema respiratorio, 703
tuberal, 788, *789*, 793, 820*l*-821*l*
Porinas mitocondriales, 59
Poro(s)
alveolares (de Kohn), 724
central del complejo de poro nuclear, 90, *91*
de filtración, 454
de fusión, 392
gustativo, 570, *571*, 600*l*-601*l*
transcelular, 300
nuclear(es), 82, 88, *89*, 89-90, *90*, *91*
transmembrana, 144
Porocitosis, 391-392
Poromas, 548
Porta hepático, 669-670, *670*
Potasio (K^+)
mucosa gástrica, 615
polimerización de actina, 66
regulación de astrocitos, 402
Potencial
de acción, 387, 405, 991
de corriente, 241
eléctrico temporal, 241
Pre-ARNm, 51-52, *53*
Preadipocitos, 275-276, *276*
Precipitación turbulenta, 705
Precocidad sexual, 799, 839
Precursores de mastocitos, 306
Precursores radioactivos
del ADN, 11
del ARN, 11
Predentina, *582*, 583, *584*
Prelisosomas, 44
Premelanosomas, 533
Preodontoblastos, 575-576
Preparación de tejido, 2-3
cortes congelados, 2, 4*c*
equivalentes lineales, 2*t*
hematoxilina y eosina con fijación con formalina, 2-3, *3*
microscopía de expansión, 12, *13*
otros fijadores, 3
Preproinsulina, 691*c*
Prepucio
del clítoris, 907
del pene, 861
Presbiacusia, 996*c*
Presbicia, 968
Presíncope, 439
Presión
arterial, 444, 753-756, 755*c*
elevada, 445, 448*c*, 450
intracraneal, 967
intraocular, 954*c*, 955
osmótica coloidal, 291
Primer cuerpo polar, 885, 885
Primera intención, 550*c*
Primera señal, 481
Procentriolos, 72-73, *73*, 75, 131
Procesamiento visual, 962-963, *963*
Proceso mastoides, 983
Procesos
alveolares, 584-585
apoptóticos, 101-102
basales, interdigitación de, 756, *757*
de señalización, 35-36, 156
de Tomes, 578-580, 580
espinosos, 526, *526*
pedunculares, podocitos, *746*, *747*, 748, *753*
Procolágeno, 177-179, *178*, *179*
Proeritroblasto, 315-316, *316*, 318, 321*t*, 332*l*-333*l*
Profase, 95, *96*
I, 98
Progenitores
comprometidos a eritrocitos sensibles a eritropoyetina (ErP o CFU-E), 315
de eosinófilos (PEo), 315, 319, 321*t*
de mastocitos, 194
de monocitos (PMo o UFC-M), 315, 320, 321*t*
de neutrófilos (PNe), 313-315, 319, 321*t*
restringidos por el linaje, 313-315
Progesterona, 877, 887, 889, 894*c*-895*c*, 896, 905, 913-915
Prohidrolasa, 43
Proinsulina, 691*c*
Prolactina (PRL), 790-791, 791*t*, 840*c*, *850*, 889, 909, 915
Proliferación y diferenciación dependientes de antígeno, 478
Proliferación, zona de, 251, *252*, 270*l*-271*l*
Prolongaciones
caliciales, *958*, 960, *960*
celulares, 68
ciliares, *951*, 952-954, 978*l*-979*l*
citoplasmáticas, 526, *526*
dendríticas, 705, 998-1000
Prometafase, 95
Promielocito, *316*, 319, 321*t*
Promonocito, 321*t*
Promotor de muerte asociado con Bcl-2 (Bad), 102
Pronúcleos, 885, *885*, 888
Propéptido *N*-terminal procolágeno de tipo I (PINP), 179
6-*N*-Propiltiouracilo (PROP), 575*c*
Proopiomelanocortina (POMC), 791-792
Propionibacterium acnes, 546
Propioceptores, 351, 408
Prostaciclina (PGI_2), 280*t*, 444, 786
Prostaglandina(s), 615, 747, 786
análogos de, 954*c*
D_2, 198
E_2, 615, 747
$F_2\alpha$, 280*t*
H_2, 445
I_2, 280*t*, 444
Próstata, 832, *833*, 855-859, *857*, 872*l*-873*l*
concreciones, 856-859, 872*l*-873*l*
epitelio, 856-859
estroma fibromuscular, 856, 872*l*-873*l*
función, 855
parénquima en el adulto, 855-856

resección transuretral, 857*c*-858*c*
tumores, 859
zonas, 855-856, *856*
Protaminas, 842
Protanopía, 964*c*
Proteasa similar a la tripsina, 844
Proteasas, 531
de serina, 198
Proteasoma(s), 30, 30*t*, 31*t*, 50-51
Protección mecánica, tejido epitelial, 118
Proteína(s). *Véanse también* los tipos específicos de proteínas
accesorias, 343, 344
canal, 36, *36*
citoesqueleto intracelular, 4
conectoras, 35
de canales, 36, *36*
de carga, 36, *36*
de conexión, 188
de encapuchado de actina, 67
de enlace, 40, *42*
de entrecruzamiento, 67
de entrecruzamiento de actina, 67
de filamentos intermedios, 68-69, 77*t*
de membrana, 32-35, *33*, *34*, *35*, 46
de transporte, 36, 46, 138
de transporte de neurotransmisores, 395
de unión, 35
desmosómicas, 531
digestión, 625*c*
endocitosis renal, 758
específicas de mielina, 396
estructurales, 35
extracelulares, 4
fijadoras de calcio, 239
fluorescente, 19
integrales de la membrana, 32-35, *33*, *34*, *35*, 46, 293
metabolismo hepático, 668-669
modificaciones postraduccionales, 36, 52-53, 57-58
motora molecular, 65, *66*
peroxisómica, 62
plasma, 291-292, 292*t*, 666-667, 748-749
procesamiento, 51-55, 57-58
receptor, 34-36 (*véanse también* Receptor(es))
reguladoras, 253
secreción, 160
sensoras de voltaje, 348, 351, *351*, 357, 358
síntesis glucosa, 51-55, 53, 690
transportadora, 36, *36*
transporte postraduccional, 52, *53*
Proteína 0, 396
Proteína 4.1, 67
Proteína 4.9, 67
Proteína 22, 303*c*
Proteína 40, 303*c*
Proteína 47, 303*c*
Proteína 67, 303*c*
Proteína ácida fibrilar glial (GFAP), 70*t*, 71, 402, 419*c*, 797
Proteína básica de mielina (MBP), 396
Proteína básica mayor (MBP), 305
Proteína catiónica de eosinófilos (ECP), 305
Proteína chaperona de choque térmico, 179
Proteína contenedora de dominio PR 16 (PRDM16), 282
Proteína cortadora de microtúbulos, 64
Proteína cotransportadora de Na^+-fosfato, 255, *256*
Proteína de acoplamiento, 52, *53*
Proteína de intercambio de ATP/ADP, 60, *61*
Proteína de la matriz dentinaria (DMP), 233
Proteína de señalización Agouti (ASIP), 137*t*
Proteína de susceptibilidad al retinoblastoma (pRb), 93
Proteína del canal de cloruro, 725*c*
Proteína desacoplante (UCP-1), 282, 283-285
Proteína específica del epitelio pigmentario, 963-964
Proteína estimulante de la acilación (ASP), 280*t*
Proteína fijadora de andrógenos (ABP), 786, 848-849
Proteína fijadora de miosina C (MyBP-C), 343, *344*
Proteína fijadora de retinol (RBP), 667, 675
RBP-4, 275, 280*t*
Proteína G, 393, 572, *572*, 631, 786, *787*
Proteína Gla matriz, 233
Proteína inhibidora de la apoptosis neuronal (NAIP), 889
Proteína M, 343, *344*
Proteína mielínica periférica, 396
Proteína nuclear, 212
Proteína osteogénica 1 (OP-1), 233
Proteína p, 73
Proteína proteolipídica (PPL), 403
Proteína quimiotáctica de monocitos 1 (MCP-1), 275
Proteína S, 233
Proteína similar a la insulina, 838
Proteína surfactante
A, 721
B, 721
C, 721
D, 721
Proteína Tamm-Horsfall, 756*c*, 759
Proteína α de unión CCAAT/promotor (C/EBPα)
Proteína-cinasa(s), 36, 845
A, 444, 845
independientes de segundo mensajero, 36
Proteínas asociadas con la lamina (LAP), 88-89
Proteínas asociadas con la queratina (KAP), 543-544
Proteínas asociadas con microtúbulos (MAP), 63, 77*t*, 388
Proteínas chaperonas de *shock* térmico, 50
Proteínas cortadoras de los filamentos de actina, 66-67
Proteínas de agrupamiento de actina, 66, 121
Proteínas de canal transductoras mecanoeléctricas (MET), *990*, 990-991, 998
Proteínas de la familia similar a la desmoplaquina, 156
Proteínas de la línea M, 343, *344*
Proteínas de membrana asociadas con lisosomas (LAMP), 46
Proteínas de membrana periféricas, 32, *33*, 293
Proteínas del dominio PDZ, 138
Proteínas dependientes de la vitamina K específicas óseas, 233
Proteínas fijadoras de actina (ABP), 66-67, 77*t*, *155*, 155-156
Proteínas fijadoras de aromas (OBP), 706, *707*
Proteínas fijadoras de sinaptotagmina, 391
Proteínas integrales de la membrana lisosómica (LIMP), 46, 58
Proteínas moleculares motoras, 65, *66*
Proteínas morfogénicas óseas (BMP), 233, 237-238, 248
Proteínas motoras de actina, 67
Proteínas no histona, 83
Proteínas Nup, 90
Proteínas pequeñas abundantes en prolina (SPR), 531, *531*
Proteínas similares a la desmoplaquina, 71
Proteínas transmembrana similares a canales (TMC), 990-991
Proteínas-cinasas activadas por mitógenos (MAPK), 102
Proteinasas, 180-181
Proteinuria, 756*c*
Proteoglucano(s), 190*t*
arterias elásticas, 450
carga negativa, 150
cartílago hialino, 211-212, *212*, 224*l*-225*l*
córnea, 949
diversidad, 188, *189*
estructura, 150, *188*, 188-189
lámina basal, 148, 150
matriz extracelular, 186-189, *189*
matriz ósea, 232, 239
membrana basal glomerular, 747, 749, *752*
pequeños abundantes en leucina (SLRP), 949
propiedades de tinción, 5
secreción de condrocitos, 213
sustancia fundamental, 186-187
válvulas cardíacas, 437
Protocadherina 15, 990
Protofilamento, 62
de tubulina, 126, *127*
Protones hidrógeno, gusto, 572-573
Protooncogén *K-Ras*, 641*c*
Protoplasma, 34
Protrombina, 667
Protuberancia folicular, 533, 541, 542, *542*
Pruebas
citogenéticas, 86, 87*c*
de embarazo, 889
Psoriasis, 532
PU.1, factor de transcripción, 313
Pubertad
hombre, 838
mujer, 889, 891, 909, 910, 913
precoz (inicio temprano), 799, 839
Puentes cruzados en la contracción del músculo esquelético, 345-347, 346
Puestos de avanzada de Golgi, 385, *387*
Pulmón(es), 719-725
acinos, 716
alvéolos, 702, *703*, 716, *719*, 719-724, *720*, *725*, 736*l*-739*l*
barrera alveolocapilar (aire-sangre), 721, 722, 723, 738*l*-739*l*
células, 719-720, *721*, *722*, 722-724, *724*, 738*l*-739*l*
epitelio, 719-720
surfactante, 720-721, 738*l*
desarrollo, 702
inervación, 725
lobulillos, 716
lóbulos, 716
segmentos broncopulmonares, 702, 716
tejido epitelial, 164*l*-165*l*
vascularización, 703, 724
vasos linfáticos, 725
Pulpa
bazo,
blanca, 503-504, *504*, 508, 518*l*-519*l*
roja, 503, *504*, 505-508, *507*, 518*l*-521*l*
dental, 576-577, 578, 582, 583-584
Punto de control
de ensamble de husos, *92*, 93
de segregación cromosómica, *92*, 93
en el ciclo celular, *92*, 93, 101, 102
S de daño del ADN, *92*, 93
Punto de restricción, ciclo celular, *92*, 93
Puntuación de Gleason, 858*c*
Pupila, 945, *946*, 951
fija y dilatada, 952
Pus, 304

Q

Queloide, 196*c*
Quemaduras, 532
Queratán-sulfato, 187*t*, 211-212, 232, 949
Queratina 69-70, 70*t*, 525-527, 529, 543-544
barrera hídrica epidérmica, 531, *531*
blanda, 529
dura, 70, 529, 543, 550
estructural (dura), 70, 529, 543, 550
Queratinización, 529, 543-544, 550
Queratinocitos, 525-526, 529-532, *530*
descamación, 530-531
distribución de melanina, 533-535, *534*
formación de la barrera hídrica, 529
producción de queratina, 529
Quiasmas, 98
Quilomicrones, 625*c*, 668*c*, 689
Quimasa, 198
Quimiocinas, 497-498
Quimiorreceptores, 440, 621, 704
Quimiotaxis, 301
Quimo, 611, 613, 626
Quiste(s)
de Bartolino, 909
de Naboth, *900*, 932*l*-933*l*
dermoide, 112*c*

R

Rab-GTPasa, complejos de acoplamiento, 40, *42*, 391
Rac-2-GTPasa, 303*c*
RAD-51, 88*c*

Radiación
espermatogénesis, 840*c*
ultravioleta (UV), 543*c*, 949, 971
Radicales hidroxilo (OH^-), 303
Radicales libres como neurotransmisores, 393-394, 394*t*
Rafe palatino, 568, *568*
Raicilla estriada, 126, 127, 128
Raíz ungueal, 550, *550*
Rama
ascendente del asa de Henle, *745*, 745-746, 758-760
axónica central, 382, 383
conectora de las células fotorreceptoras, 959-960
dendrítica periférica, 382, 383, *384*
ósea común, 987
del haz, 438
Rampa
media, 993-996, *995*, *997*, 1006*l*-1007*l*
timpánica, 993-994, *995*, 1006*l*-1007*l*
vestibular, 993-994, *995*
RANK (activador receptor del factor nuclear κB), 244
RANK-RANKL, mecanismo de señalización, 244, 246
Rapamicina, 485
diana en mamíferos (mTOR), 49, 690
Raquitismo, 258*c*, 667, 741*c*
Rayos medulares (de Ferrein), 742, *742*, *743*, *745*, 774*l*-775*l*
Reabsorción
coloide, 802-803
de agua, 636-637, 756-761
de sodio, 757, 760
hueso, 243, *244*, 251, *252*, 253, 272*l*
intestino grueso, 636-637
riñón, 756-761
zona de, 251, *252*, 270*l*-271*l*
Reacción
acrosómica, 844, 879, 888
alérgica de fase tardía, 198*c*
cortical, 889
de Feulgen, 7
de hipersensibilidad inmediata, 198*c*, 480*c*
de oxidación, 59
de zona, 889
del centro germinal, 492
en cadena de la polimerasa (PCR), 10
estequiométrica, 7
hemolítica postransfusión, 295*c*-296*c*, 305*c*
posfusión, 889
Reacción de ácido peryódico de Schiff (PAS), *6*, 6-7
células caliciformes, *148*, 160
fibras reticulares, 182
membrana basal, 148, *148*, 149
osteoblastos, 240
Reacciones al trasplante, 485
Reacciones alérgicas, 198*c*, 480*c*
basófilos, 198*c*, 306, 480*c*
eosinófilos, 201, 305, 480*c*
glucocorticoides, 815
macrófagos, 194
mastocitos, 195, 198, 198*c*, 306, 480*c*, 715*c*
Reacciones de hipersensibilidad, 198*c*, 306, 480, 480*c*, 485, 536
retardadas, 485, 536
Reactivo de captura, 7
Reactivo de Schiff, 6-7
Reanimación cardiopulmonar (RCP), 434
Rec8p, 98
Recaptación
de alta afinidad, 395
neurotransmisores, 395
Receptor(es), 34-36. *Véanse también* los tipos específicos
activación, 36
adrenérgicos, 394*t*, 769
aferentes (*véase* Receptores sensitivos)
cardiovasculares, 440
citotóxicos naturales (NCR), 478
colinérgicos, 350, 350*c*, 393, 769
de antígenos, 474
de carga, 38-39, *40*
de complemento (CR), 301
de estiramiento, 351-352, 540, 541
de linfocitos T, 201, 307-308, 475, 480, 480-481, 705
de muerte, 101, 103
de sentidos especiales, 116
de superficie, 36, 786, 787
de tipo Toll, 38, 301, 473-474
de torsión, 540, 541
de volumen, 440
destino, 44-45, *45*
del frío, *537*
del tacto, *540*, 540-541
en disco (de Merkel), 536
epitelial, 116, 118
esteroideos de membrana, 786-787, 787
fagocíticos (scavengers), 301
Fc, 194, 199, 301, 305, 482-483, 509, 536
gustativos, 571-572, *572*, 707
genes, 571-572
hormonales, 785-787, *787*
intracelulares, 36, 786
ionotrópicos, 393, 394*t*
ligados a enzimas, 36
matriz celular, 156-157
metabotrópicos, 393, 394*t*
mineralocorticoides, 761
muscarínicos de ACh, 393, 394*t*, 769
nicotínicos de ACh, 350, 350*c*, 393, 394*t*, 769
olfatorio(s), 706, *707*
quimiosensores/quimiosensitivos, 123
sensibles a dihidropiridina (DHSR), 348, 351, 357, 358
Receptor de andrógeno (RA), 859
Receptor de esfingosina-1-fosfato, 498
Receptor de importación nuclear, 90
Receptor de inmunoglobulina polimérica (PIgR), 593, 632-633
Receptor de lamina B, 71, 89
Receptor de proteína de unión de factor soluble sensible a *N*-etilmaleimida (SNARE), 37, 40-43, *42*, 350, 390-391, *391*
Receptor de retinoide X (RXR), 275-276, *276*
Receptor tiroideo nuclear, 806
Receptor γ activado por proliferadores peroxisómicos (PPARγ), 275-276, *276*
Receptores acoplados a proteínas G, 36, *391*, 392
contracción del músculo liso, 361
receptores del gusto, 571-572, *572*, 707
receptores olfatorios, 706
Receptores de factor de necrosis tumoral (TNFR), 103
Receptores de gastrina, 618-619
Receptores de hormona luteinizante (LH), 881
Receptores de hormona paratiroidea, 245
Receptores de integrina, 150, 244, *247*
Receptores de lamina, 71, 89
Receptores de laminina, 149
Receptores de linfocitos B (BCR), 478, 482
Receptores de linfocitos T (TCR), 201, 307-308, 475, 480, 480-481, 705
Receptores de reconocimiento de patrones (PRR), 301, 473-474
Receptores de rianodina, 347-348, *351*, 357, *357*, 358
Receptores del factor derivado de plaquetas (PDGFR), 752-753
Receptores sensitivos, 408
en el músculo esquelético, 351-352
laberinto membranoso, 992-997
piel, 536-541, 537, 562*l*-563*l*
Receso tubotimpánico, 982, *984*
Rechazo del injerto, 485
Reciclaje, receptor y ligando, 44-45
Recombinación, 98
Reconocimiento, autorreconocimiento y alorreconocimiento, 473, 482, *482*
Recto, 635, 639-640, *640*
Recuento de leucocitos, 312
con diferencial, 312
Red
capilar, densidad, 454-455
cis-Golgi (CGN), 56, *57*
del Golgi medial, 56, *57*
reticular, ganglio linfático, 493-495, *494*, *495*
testicular, *834*, 835, *836*, 845, 850, *851*, *852*, 866*l*-867*l*
trabecular del ojo, 950
trans-Golgi (TGN), 56, *57*, 58, 58
vascular medular, riñón, 765
5α-Reductasa, 859
Reemplazo enzimático, 48*c*
Reflejo
de atenuación, 986
de estornudo, 705
luminoso retiniano, 966
miccional, 769
neurohumoral, 795
Refracción, medios de, ojo, 946
Regeneración
axónica, 418, 418-419
hepática, 675
neuronal, 416, *418*, 418-419
Región
basolateral de osteoclastos, 244, *247*
cardíaca del estómago (cardias), 613, *614*, 646*l*-649*l*
en bisagra, 767, *767*
fúndica (fondo) del estómago, 613, *614*, 648*l*
olfatoria, cavidad nasal, 703, 705-708
pilórica (píloro) del estómago, 614, *615*, 648*l*
Y determinante del sexo, 833
yuxtanuclear, 354
Regla ABCD para el melanoma, 528*c*
Regla de los 10, 814*c*
Regla histológica, eritrocitos como, 293
Regulación del peso, 277-279
Relajación, músculo esquelético, 348
Relaxina, 906
Remodelado
cartílago, 212-213
hueso, 241-242, 253, *253*, *254*, *259*, 261
óseo, unidad, 253, *254*
osteocítico, 241-242
Remodelado interno
cartílago, 212-213
hueso, 252
Renina, 741, 753, 812-813
Renovación
celular, 92. *Véanse también* los tipos específicos continua, poblaciones celulares, 160-161
Reparación de heridas (cicatrización), 93-94, 191, 194, 196*c*, 200, 304, 550*c*-551*c*
Replicación de ADN, 93
Replicones, 93
Repolimerización continua, estado estacionario, 66
Reserpina, 811
Reserva marginal de neutrófilos, 320
Resfriado común, 705, 715*c*
Residuos
de lisina, 179
de prolina, 179
Resina epóxica, 22
Resinas sintéticas a base de tolueno, 2
Resistencia
a la insulina, 281*c*
adquirida, 474
vascular, 444, 445, 446*t*, 451-452
Resistina, 275, 280*t*
Resonancia acústica, 709
Respiración (intercambio gaseoso), 702, 719
Respuesta de lucha o huida, 393, 812
Respuesta inflamatoria (proceso), 474, 478-480
células, 194, 200-201, 244, 304, 305, 474
cicatrización de heridas, 196*c*, 304
hidrocortisona, 815
mediadores, 195-197, 198*c*
necrosis, 100
obesidad, 281*c*
reacciones alérgicas, 198*c*
reparación ósea (fractura), 260
resolución, 194

Respuesta inmunitaria
primaria, 480
secundaria, 480
Retículo endoplasmático (RE), 29. *Véase también* Retículo endoplasmático liso; Retículo endoplasmático rugoso
Retículo endoplasmático liso (REL), 29, 55-56
características microscópicas, 30*t*, 55, *55*
célula de Leydig, 838
células de Sertoli, 847, *848*
desintoxicación, 55-56
funciones y enfermedades, 31*t*
hepatocito, *677*, 678
metabolismo de lípidos, 55
Retículo endoplasmático rugoso (RER), 29, 51-55
características microscópicas, 30*t*, 51, *51*, *52*, *55*
células secretarias activas, 53-54
funciones y enfermedades, 31*t*
neurona, 385
punto de control de calidad, 53
relación del núcleo, 82, *83*, 88, *89*
síntesis de proteínas lisosómicas, 46
síntesis y procesamiento de proteínas, 51-55, *53*
transporte de y hacia el aparato de Golgi, 46, 47, 54, *54*
Retículo estrellado, 575, *576-577*, *578*, 581
Retículo sarcoplasmático, 55
músculo cardíaco, *355*, 355-356, 358
músculo esquelético, 340, 347-348
Reticulocitos, *316*, 317, *317*, *318*, 321*t*, 332*l*-333*l*
Retina, 944-945, *945*, *946*, *951*, 956-969, 974*l*-977*l*
barrera de protección, 958
capas, *957*, 957-966
nuclear externa, *957*, 958, 964, 976*l*-977*l*
nuclear interna, *957*, 958, 965, 976*l*-977*l*
células, 957-966
cilios, 129, 130*t*
desarrollo, 947, *947*
exploración oftalmoscópica, 952, *966*
fotorreceptores, 944-945, *951*, *957*, *958*, *959*, 957-965, 976*l*-977*l* (*véase* Células fotorreceptoras)
imágenes, 961*c*-962*c*
neural, 945, *945*, 947, *947*, 956-957
neuronal, 945, *945*, 947, *947*, 956-957
procesamiento visual, 962-963, *963*
propiamente dicha (neural), 945, *945*, 947, *947*, 956-957
red capilar, *452*
región fotosensible, *945*, *946*, *951*, *957*
región no fotosensible, *945*, 957
regiones especializadas, 966
tipos de neuronas, 957
vasos sanguíneos, 966-967
Retinal
11-*cis*, 963
todo-*trans*, 963
Retiniano, 962-963
Retinitis pigmentaria, 130
Retinol (vitamina A), 667, 675, 786, 962
Retinopatía diabética, 961*c*
Retroalimentación
hipotalamohipofisaria, 797
negativa, 787, 788*c*
positiva, 787
Revestimiento
celular (glucocáliz), 32, *32*, 309-310, *311*, 610, 748-749, 845
esclerocorneal, 944-945, *945*, 947-951
vascular, ojo, 945, *945*, 951-956
Rh
(D+), sensibilización, 296*c*
(D–), 296*c*
30, polipéptido, 296*c*
50, glucoproteína, 296*c*
negativo (Rh–), 296*c*
positivo (Rh+), 296*c*
sistemas del grupo sanguíneo, 296*c*
Rhesus (Rh), antígeno, 296*c*
RhoGAM, 296*c*
Riboflavina, 477
Ribonucleasa (ARNasa), 88
Ribosomas, 30, 30*t*, 31*t*, *51*, 51-55, 86-88, 385
bacterianos, 52
eucariotas, 52
libres, 52, 54-55, 55
procariotas, 52
Rigor mortis, 347
Rinitis, 715*c*
alérgica, 715*c*
vírica, 715*c*
Rinosinusitis (sinusitis), 715*c*
bacteriana aguda, 715*c*
bacteriana crónica, 715*c*
Riñón(es), 740-766, 772*l*-779*l*
aparato de filtración, 740-741, *747*, 747-752
borde medial, 741
cápsula, 741-742, *742*
cilios, 129, *129*, 130*t*
corteza, *742*, 742-743, *743*, 745, 772*l*-775*l*
desarrollo, 743, 744
estructura, 741-756, *742*, *745*
flujo de orina, 766
función de absorción (reabsorción), 756-761
función de la ADH, 761, 762, 763*c*, 794-795
función endocrina, 741
función excretora, 740
función homeostática, 740-741
hilio, 741, *742*, 772*l*-773*l*
histofisiología, 762-763
histogénesis, 110
inervación, 765-766
lámina basal, 152, *152*
lóbulos y lobulillos, 743
médula, *742*, 742-743, *743*, 772*l*-773*l*, 778*l*-779*l*
nomenclatura de las estructuras, *743*
reabsorción, 757-761
regulación de la vitamina D, 741, 741*c*
sistema de intercambio contracorriente, 742, 762-763
sistema multiplicador contracorriente, 762-763
sistema renina-angiotensina-aldosterona, 753-756, 755*c*, 812-813
tejido epitelial, 164*l*-167*l*
tejido intersticial y células, 761-762
unidad fundamental (nefrona), 742, 743-746, 774*l*-775*l*
vascularización, 763-765, *765*
vasos linfáticos, 765
Riñón poliquístico
enfermedad autosómica dominante (ERPAD), 130
enfermedad autosómica recesiva (ERPAR), 130
Ritmo metacrónico, cilios, 128-129
Ritmos circadianos (corporales), 799
Rodopsina, 675, 962-963
Rootletina, 126
RU-486 (mifepristona), 899
Rueda de carro, célula plasmática, 201

S

19S, partículas reguladoras, 50, *51*
20S, partícula core, 50, *51*
26S, complejo proteasoma, 50, *51*
Saco lagrimal, *970*, 970-971
Sacos alveolares, 703, *703*, *716*, 719, *719*, *725*, 736*l*-739*l*
Sáculo, 987, *988*, 989
Salado, sabor, 571, *572*, 572-573
Saliva, *567*, 591-593, 593*t*
Salivón (glándula salival), 585, 586
Sangre, 290-327, 328*l*-335*l*
circulación, *433*, 433-434, *434*
coagulación, 292, 311-312, *312*
composición, 290-291
elementos formes, 290-291, *291*, 291*t*
filtración esplénica, 502, 505-506, 508-509
funciones, 290
plasma, 108, 290-292, *291*
tejido conjuntivo, 108, 290
transporte, 290, 295-297
Sarafotoxina, 445
Sarcolema, 337, *347*, *355*, *356*
Sarcómero
músculo cardíaco, 355-356
músculo esquelético, *339*, 340, *341*, *343*, *344*, 370*l*
unión miotendinosa, 372*l*-373*l*
Sarcoplasma, 336, 357
Sargramostim, 320
Sebo, 541, 542, 545-546
firma química, 545
Sebocitos, 545-546, 560*l*-561*l*
Secreción, 118. *Véanse* sitios y sustancias específicas
apocrina, *158*, 158, 913
citocrina, 534
endocrina, 157, *158*
exocrina, 157-158, *158*
holocrina, 158, *158*, 545, 560*l*
mecanismos, 157-158, *158*
merocrina, 157, *158*, 548, 913
mucosas, 160
paracrina, 394-395
serosa, 160
Secretina, *622*, 622*t*, 631, 686, 689*t*, 690
Secuencia de exportación nuclear (SEN), 90
Secuencias de señales (péptidos de señal), 52, *53*
Segmentación, intestino delgado, 635
Segmento(s)
broncopulmonares, 702, 716
fúndico, glándulas gástricas, 615
grueso distal, nefrona, 744
inferior, folículo piloso, 542
inicial del axón (SIA), *382*, 387, *387*
internodular, mielina, 397, 402
secretor
glándulas apocrinas, 548
glándulas ecrinas, 546, 546-548, 558*l*-559*l*
Segregación de cromosomas, 95, 98
Segundo cuerpo polar, *885*, 886
Segundos mensajeros, 361, 363-364, 392, 786
Selección negativa, linfocitos T, 502, *503*
Selectinas, 139-140, *140*, *299*, *300*, 320, 449, 497
E, 299-300, *300*
L, 497
P, 299-300, *300*, 449
Semen, 855, 859-860
Semilunas, 160, *580*, 586-587, *587*, 606*l*-607*l*
glomerular, 754*c*
serosas, 580, 586-587, *587*, 606*l*-607*l*
Señal de localización nuclear (SLN), 90
Señal de reconocimiento peroxisómico, 62
Señales de clasificación, aparato de Golgi, 58
Señalización
autocrina, 157, *158*
celular, 35-36
dispositivos de, cilios primarios, 129
de membrana por esteroides, 787, 787
endocrina, 35-36
nuclear iniciada por esteroides, 786, 787
paracrina, 157, 158
retrógrada, 417-418
Seno(s)
anal, 639
cortical (subcapsular), 514*l*-517*l*
de Rokitansky-Aschoff, 682-683, *683*, 698*l*-699*l*
esplénicos, *504*, 505-507, *506*, *507*, 518*l*-521*l*
galactóforos, *909*, 910
linfático, *494*, 496, *496*, 514*l*-517*l*
marginales, 507
medulares, *494*, 495, 496, *496*, 516*l*-517*l*
paranasal, 703, 708
renal, 741
trabeculares, *494*, 496, *496*
venosos
durales, 414, 458, 1001
esclerales (conducto de Schlemm), *946*, 950, *951*, *952*, 955, 978*l*-981*l*
esplénicos, *504*, 505-507, *506*, *507*, 518*l*-521*l*
vesícula biliar, 682-683, *683*, 698*l*-699*l*
Sentidos especiales. *Véase también* Audición; Visión
neuronas bipolares, 382
Separasa, 99

Serina-peptidasas, relacionadas con la calicreína, 530-531
Serosa (membrana serosa), 161*c*, *608*, 609, 611
  estómago (gástrica), 626, 648*l*-649*l*
  intestino delgado, 635, 654*l*-657*l*
  intestino grueso, 638
  trompa uterina, 891
  ureteral, 780*l*-781*l*
  vesícula biliar, 682
Serotonina, 311, 392, 393, 394*t*, 713, 799
Sexo
  genético, 833, *835*
  gonadal, 833, *835*
  hormonal, 834, *835*
SF-1, gen, 833
  anafiláctico, 198*c*
  hipovolémico, 454
Sialoproteínas, 233
  dentinarias (DSP), 583
  óseas, 233
Sida, 491*c*, 536, 741.
Sífilis, 18
Silla turca, 788
Simplekina, 137*t*
Sinapsis, 98, 109, 381, *382*, *387*, 389-395, *991*, 991-992
  axoaxónicas, 389, *389*
  axodendríticas, *387*, 389, *389*, 391
  axosomáticas, 389, *389*
  componentes, 390-391, *391*
  de listón, 390
  eléctricas, 390
  excitatorias, 385, 392-393
  inhibidoras, 392-393
  morfología, 389, *389*
  químicas, 390-391
Sinaptobrevina, 41-42, 390, *391*
Sinaptotagmina, 390
Sincitio, 337
Sincitiotrofoblasto, *898*, 899, *902*, 936*l*-937*l*
Síncope, 439
Sindecano, 189, *189*, 190*t*
Síndrome
  carcinoide (tumor), 619*c*, 638
  de Alport, 747
  de Angelman, 50
  de cilios inmóviles, 133*c*
  de dificultad respiratoria (SDR), 720-721
  de dificultad respiratoria neonatal (SDRN), 720-721
  de Down, 885
  de Frey, 592*c*
  de Goodpasture, 747-748, 754*c*
  de Guillain-Barré, 397*c*
  de hiper IgE, 475
  de Hunter, 48*c*
  de Hurler, 48*c*
  de inmunodeficiencia adquirida (sida), 491*c*, 536, 741. *Véase también* Sida
  de Job, 475
  de Kartagener, 76*c*, 133*c*
  de Marfan, 153, 184
  de Maroteaux-Lamy, 48*c*
  de Netherton, 531
  de Prader-Willi, 278
  de Prader-Willi/Angelman (SPW/SA), 87*c*
  de Riley-Day, 575*c*
  de secreción inapropiada de hormona antidiurética (SIADH), 796*c*
  de Sjögren, 588-590
  de Swyer, 833
  de Young, 133*c*
  de Zellweger, 62
  de Zollinger-Ellison, 618*c*, 688
  del seno enfermo (SSE), 439
  nefrótico, 748
Sinemina, 70*t*, 71
Sinocoilina, 70*t*, 71
Sintaxina, 41-42, 390, *391*
Sinusitis (rinosinusitis), 715*c*
Sinusoide(s), 454
  capilares medulares, suprarrenales, 809
  glándulas suprarrenales, 808-809, *811*
  hígado, 670, *670*, 671, 673, *673*, 677
  materno, placenta, 901, *902*
  médula ósea, *323*, 323-324
Siringe, 548
Siringomas, 548
Sistema auditivo, 982
Sistema canalicular abierto (SCA), 310, *311*
Sistema cardiovascular, 290, 432-463. *Véanse también* sus componentes específicos
  componentes, 432
  resumen, 432-433
  vías de circulación, 433
Sistema circulatorio uteroplacentario, 901, 902
Sistema de adenilato-ciclasa/monofosfato de adenosina cíclico (cAMP), 786
Sistema de canalículos intracelular, células parietales, 618
Sistema de conducción cardíaco, 357, 434, *435*, 438-439, *439*
Sistema de fagocitos mononucleares (SFM), 38, 197*c*, 309, 673-674
Sistema de mecanotransducción, 191-192, 241
Sistema de Palmer, dentición, 578*c*-579*c*
Sistema de segundo mensajero, 36
Sistema de transporte rápido, 388-389
Sistema digestivo. *Véanse también* sus componentes específicos
  absorción, 567, *567*, 609-610
  funciones, 566-567, *567*
  órganos asociados, 566
  resumen, 566-567
  secreciones, 566, 567
  tubo digestivo, 566-567, 608-611, 609
Sistema endocrino, 784-819. *Véanse también* sus componentes específicos
  células, 785
  componentes, 784-785, *785*
  gastrointestinal, 619*c*-620*c*
  hormonas, 784-787, *785* (*véanse también* sus hormonas específicas)
  orígenes, 785
  regulación de la secreción y retroalimentación, 787, 788*c*, 797
  resumen, 784-787
Sistema fagocítico de oxidasa, *302*, 302-303, 303*c*
Sistema fagocítico mononuclear, 38, 197*c*, 309, 673-674
Sistema inmunitario, 472-488. *Véase* Inmunidad
  células, 200-201, 474-488
  papel fisiológico, 472
  resumen, 472-474
Sistema internacional, dentición, 578*c*-579*c*
Sistema lento de transporte anterógrado, 388
Sistema linfático, 472-474, 488-509
  células, 472-473
  comparación de los órganos principales, 509*t*
  componentes, 472-473, *473*
  órganos y tejidos, 472-473
  respuesta inmunitaria a antígenos, 498
  resumen, 472-474
Sistema nervioso
  células de sostén, 381, 395-405 (*véase también* Neuroglía)
  células nerviosas. *Véase* Neurona(s)
  divisiones anatómicas, 380
  divisiones funcionales, 380-381
  respuesta a estímulos, 381
  resumen, 380-381
  secreciones, 381
  vasculatura, 381
Sistema nervioso autónomo (SNA), 110, 381, 408-412
  división entérica, 363, 381, 408, 411, *411*, 610
  división parasimpática, 381, 408, 409-412, *410*
  división simpática, 381, 408, 409-412, *410*
  funciones, 381, 409
  inervación (distribución), 411-412
  porción entérica, 363, 381, 408, 411, *411*, 610
  regulación cardíaca, 439-440
  regulación del músculo liso, 363, 381, 409
Sistema nervioso autónomo, división parasimpática, 381, 408, 409-412, 410
  inervación de la glándula sudorípara, 549
  inervación de la lengua, 573
  inervación de la vejiga urinaria, 769
  inervación del pene, 860*c*, *861*
  inervación hepática, 680
  inervación pancreática, 690
  inervación renal, 765-766
  regulación cardíaca, 439-440
Sistema nervioso central (SNC), 109-110, 380, 412-416
  células de sostén, 381, 398-405, *403*
  células nerviosas. *Véase* Neurona(s)
  cilios, 129
  componentes, 109, 412
  histogénesis, 110
  orígenes de las células, 405
  regulación cardíaca, 440
  respuesta a la lesión, 416-418, *418*
  tejido conjuntivo, 414-415
  vaina de mielina, 402-403
  vasculatura, 381
Sistema nervioso periférico (SNP), 109-110, 380
  axones desmielinizados, 398, *400*, 405
  células de sostén, 149, 381
  células satélite, 398, *401*
  división autónoma, 110, 381 (*véase también* Sistema nervioso autónomo)
  histogénesis, 110
  lámina basal, 149
  organización, 406-408
  orígenes de las células, 405-406
  regeneración, *418*, 418-419
  regulación cardíaca, 439-440
  respuesta a la lesión, 416-418, *417*, 418
  vaina de mielina, 395-398, *396*, *397*, *399*
  vasculatura, 381
Sistema nervioso somático (SNS), 380-381
Sistema neuroendocrino, 788
  difuso (SNED), 619*c*, 785
Sistema porta
  hepático, 433
  hipotalamohipofisario, 433, 790, *790*, 797
Sistema renina-angiotensina-aldosterona (SRAA), 444, 753-756, 755*c*, 812-813
Sistema respiratorio, 702-729
  anatomía, 702, *703*
  cilios, 128
  desarrollo, 702
  funciones, 702
  inervación, 725
  metaplasia, 717*c*
  porción conductora, 702-703
  porción respiratoria, 703
  secreciones mucosas y serosas, 703
  tejido epitelial, 111
  vascularización, 703, 724
  vasos linfáticos, 725
  vías, 702-703, *703*, 736*l*-737*l*
Sistema tegumentario, 524-553. *Véase también* Pelo; Piel; Uña(s)
Sistema tubular
  denso, 310, *311*
  transversal
    en el músculo cardíaco, *355*, *356*, 356-358
    en el músculo esquelético, *347*, 347-348, 351
Sistema tubulovesicular de membrana, células parietales, 618
Sistema universal (estadounidense) de nomenclatura dental, 578*c*-579*c*
Sistemas de transporte neuronal, 384, 388-389
Sistemas del grupo sanguíneo, 295*c*-296*c*, 295*t*
Sístole, 447
Situs inversus, 131, 133*c*
SMAC/DIABLO, 100
SNAP-25, 41-42, 390, *391*
SNARE

específica dirigida (t-SNARE), 41, *42*, 390-391
específico de vesículas (SNAREv), 41, *42*
proteínas, 37, 40-43, *42*, 350, 390-391, *391*
Sodio
control de la concentración, 753-756
iones, gusto, 572-573
Sol, exposición, 186*c*, 543*c*
Solutos, plasma, 291
Somatomamotropina coriónica humana (hCS), 906, 915
Somatostatina, *622*, 623*t*, 669, 688-691, 690*t*, 797*t*, 799
Somatótropos (células GH), 790-791, 792*t*
Sonda de nucleótido, 10
Sondas fluorescentes, 11
Sordera, 991
congénita, 147
hereditaria, 136
SOX-9, factor de transcripción, 218, 220*c*
SOX-9, gen, 833
SOX-10, factor de transcripción, 395
SRY, gen, 833, 834, *835*
STED. *Véase* Microscopía de agotamiento de emisión estimulada
STEM. *Véase* Microscopio electrónico de barrido de transmisión
Submucosa, 173, 608, *609*, 610
bronquio, 716
cavidad bucal, 569
conducto anal, 640
esófago, 612, *612*, 644*l*-645*l*
estómago (gástrica), 648*l*-651*l*
intestino delgado, 634, 654*l*-659*l*
intestino grueso, 638
tráquea, 711, *711*, 713, 714-715, 734*l*-735*l*
Succinato-deshidrogenasa, 338
Succinilcolina, 350
Succión (lactancia), 795, 915
Sudor (sudoración), 541
emocional, 560*l*
enfermedad, 544*c*
excesivo, 549
gustativa, 592*c*
termorregulador, 546, 560*l*
Suero, 292
Sulfato de dehidroepiandrosterona (DHEAS), 810*t*, 815
Sumoilación, 36
Superdegustadores, 575*c*
Superficies articulares, 235
Superficies libres, 107-108, 116, *117*
Supresor(es) tumoral(es), 93, 101, 641*c*
Surco(s)
de segmentación, 95
gingival, 584, *585*
ópticos, 946-947
terminal, 569
Surfactante, 718, 720-721, 738*l*
Sustancia blanca
encéfalo, 412, 426*l*-427*l*
médula espinal, 413, *414*, 430*l*-431*l*
Sustancia fundamental
arterias elásticas, 450
citoplasma, 79
del oído interno, 997
hueso, 232
ojo, 949, 950
tejido conjuntivo, 170, 187-188
válvulas cardíacas, 437
Sustancia gris
encéfalo, 412, 413, 426*l*-427*l*
médula espinal, 413-414, *414*, 430*l*-431*l*
Sustancia P, 394-395, 394*t*, 545, 689*t*
Sustancia propia
córnea, 948, *948*, 949, *949*
esclerótica, 950
Sustancias antitrombóticas, 444
Sustancias químicas que alteran la función endocrina (SQAFE), 840*c*
Suturas, cristalino, 968
SV40 (antígeno T del virus simiano), 93

T

Tabique(s)
alveolar, 719, 720, 721, 722, 723, 724, 738*l*-739*l*
auriculoventricular (AV), 464*l*-465*l*
deciduales, 903, *904*
interalveolar, 719, *720*, 721, *722*, *723*, 724, 738*l*-739*l*
interauricular, 433, 436
interventricular, *433*, 433-434, *434*, 436
nasal, 703, 704
placentarios (deciduales), 903, *904*
Tacrólimus, 485
Talasemia, 297
Talina, *155*, 155-156, 244, *247*
Tanicitos, 405
Tapón hemostático
primario, 311
secundario, 311
Tapón/transportador central, 89
Taponamiento cardíaco, 435
Taquiarritmia, 439
Taquicardia, 357, 440
ventricular polimórfica, 357
Tarsantes, 571
Teca
capas, folículo ovárico, 880-881
externa, 881, *881*, 882, 922*l*-923*l*
folicular, *880*, 880-881
interna, 880-881, *881*, *882*, 882-883, *883*, 922*l*-923*l*
Técnicas auxiliares, 1-2
Técnicas de hibridación, 10-11
Tectorina, 997
Tejido adiposo, 199, 274-287, 288*l*-289*l*
blancos, 274-279, 288*l*-289*l*
características, 284*t*
como órgano endocrino, 274
de la glándula mamaria, *909*
en la dermis, 288*l*, 529
en la glándula mamaria, 275
en la médula ósea, 275, 324-325
en la obesidad, 274
estructura, 276-277, *277*
glucocorticoides en, 813
movilización, 279
pardos, 274, 279-284, 282, 288*l*-289*l*
PET y, 280, 284, 285*c*
regulación, 277-279, 283-284
síntesis y secreción por, 275, *275*, 280*t*, 288*l*
transdiferenciación, 276, 284-285
tumores, 283*c*
Tejido adiposo blanco, 274-279, 288*l*-289*l*
características, 284*t*
estructura, 276-277, 277
función, 274-275
regulación, 277-279
transdiferenciación, 284-285
Tejido adiposo multilocular. *Véase* Tejido adiposo pardo
Tejido adiposo pardo, 274, 279-284, 282
actividad metabólica, 283-284
actividad termogénica, 282-284
características, 284*t*
neonatos frente a adultos, 279-280
PET y, 280, 284, 285*c*
regulación, 283-284
transdiferenciación, 284-285
Tejido adiposo unilocular. *Véase* Tejido adiposo blanco
Tejido conjuntivo, 106, 108, 170-201
areolar (*véase* Tejido conjuntivo laxo)
asociado con el tejido esquelético, 337-338, *338*, 368*l*-369*l*
capa subendotelial, 376*l*-377*l*
células, 170, *171*, 190-201
cicatriz, 196*c*
cilios primarios, *129*, 130*t*
clasificación, 170, 171*t*
denso, 108, *108*, *172*-*173*, 172-174, 204*l*-207*l*, 408
irregular, *172*, 172-173, 204*l*-205*l*, 408
embrionario, 108, 170-172, 171*t*, *172*
en la unidad funcional de membrana, 161*c*
especializado, 108, 171*t*
estroma hepático, 670
fibras, 174-185. *Véanse también* los tipos específicos
histogénesis, 110
hueso como, 108, 232
laxo (areolar), 108, *108*, *171*, *172*, *173*, 204*l*-205*l*
mastocitos (MCTC), 194-195
matriz extracelular, 170, 186-189, 364
mucoso, 171-172, *172*
nervios periféricos, 406, 407-408
primitivo, 171
propiamente dicho, 110, 171*t*, 172-174
resumen, 170
sangre como, 108, 290
sistema nervioso central (SNC), 414-415
submucosa, 610
tabiques en las glándulas mamarias, 942*l*-943*l*
tabiques en los testículos, 835, *836*, 837
tejido con el músculo liso, 378*l*-379*l*
unión con la dermis, 527
unión con la lámina basal, 153, 154, *154*
Tejido de granulación, 196*c*, 260, 550*c*
Tejido de revestimiento óseo, 235
Tejido epitelioide, 116-117, 168*l*-169*l*
Tejido linfático, 472-474, 488-509
asociado con bronquios, *473*, 493, 509*t*, 714
asociado con el intestino, 493, 509*t*, 610, 627, 632, 633*c*, 638
asociado con la mucosa, *473*, 489, 493, 509*t*
cavidad bucal, 567
difuso, 472-473, *489*, 489-492, 610
funciones y características, 509*t*
hígado, 675, 676
lámina propia, 610
Tejido linfático asociado con el intestino (GALT), 493, 509*t*, 610, 627, 632, 633*c*, 638
Tejido linfático asociado con la mucosa (MALT), *473*, 489, 493, 509*t*
Tejido linfático asociado con los bronquios (BALT), *473*, 493, 509*t*, 714
Tejido muscular, 106, 108-109, *109*, 336-367. *Véanse también* los tipos específicos
cilios primarios, 130*t*
clasificación, 336-337
comparación de tipos, 364*c*-365*c*
contracción (*véase* Contracción muscular)
estriado, 108-110, *109*, 336-338, 340, *347*, 529, 598*l*
histogénesis, 110
metabolismo e isquemia, 342*c*, 358
resumen, 336-337
Tejido nervioso, 106, 109-110, *110*, 380-421. *Véase también* Sistema nervioso
composición, 381
histogénesis, 110
orígenes de las células, 405-406
resumen, 380-381
Tejido neuroendocrino, 381
Tejido peritubular, testículos, 836
Tejido subcutáneo (hipodermis), 524, 529, 554*l*, 562*l*-562*l*
Tejido(s), 106-115. *Véanse también* los tejidos específicos
definición, 106
histogénesis, 110-111
identificación, 113
tipos y clasificación, 106-107
Telepatología, 25
Telofase, 95, *96*, *97*
I, *96*, 98
Telógeno, 544*c*
Teloglía, 395
Telomerasa, 85
Telómero, 85
Tenacina, 189, *190*, 191*t*, 212
Tendinocitos, *173*, 173-174, 206*l*-207*l*
Tendón(es), *173*, 173-174, 206*l*-207*l*
Tenias del colon, 611, 636, *636*, 638, 660*l*-661*l*

Tensioactivo. Véase Surfactante
Teoría monofilética de la hematopoyesis, 313-315
Terapia de reemplazo hormonal, 257*c*, 796*c*
Teratomas, 112*c*
  maduros, 112*c*
  ováricos, 112*c*
  testiculares, 112*c*
Terminaciones nerviosas
  encapsuladas, 408, *537*, *540*, 540-541, 562*l*-563*l*
  genitales de la mujer, 909
  libres (no encapsuladas), 408, 536-540, *537*, 562*l*-563*l*, 909
  motoras, 536
  no encapsuladas (libres), 408, 536-540, *537*, 562*l*-563*l*, 909
Terminales neuronales, 351
Termogénesis, 282-284
  adaptativa humana, 283
  sin escalofríos, 282
Termogenina, 282
Termorregulación, 455, 546
Testículo(s), 832-839, *833*, 864*l*-867*l*
  barrera de protección, 848-849, 849*c*
  células, 55, 78, 117, 364, 834, 835, 836-839
  cilios primarios, 130*t*
  conductos, 850, *851*
  desarrollo, 110, 833-835, *834*, 838
  espermatogénesis, 832, 835, 839-845, *841*
  estructura, *835*, 835-836, 837
  función endocrina, 785
  inmaduro (prepúber), 866*l*-867*l*
  lobulillos, 835
  mediastino, 835, *836*, 866*l*-867*l*
  sin descender, 834, 840*c*
  tejido epitelial (epitelioide), 117, 168*l*-169*l*, 836
  temperatura, 835, 840*c*
  vascularización, 835
Testosterona, 832, 834, *835*, 838, 839*c*-840*c*, 850
Tétanos, 37, 42, 474
Tétradas, 841-842
Tetrámero escalonado, 69, *69*
Tetrayodotironina (T_4), 669, 801-806, 802*t*
Tetróxido de osmio, 3, 22
Timidina 3H, 11
Timo, 472, *473*, 478, 498-502, 509*t*, 522*l*-523*l*
  arquitectura, *499*, 499-501, *500*
  barrera con la sangre, *501*, 501-502, 522*l*-523*l*
  células epiteliorreticulares, 475, 485, 499-502, *501*, 522*l*-523*l*
  desarrollo, 498-499
  desarrollo de linfocitos T, 307, 322, 475, 479*c*, 499, 502, *503*
  histogénesis, 111
  tejido epitelioide, 117
Timocitos, 499. *Véanse también* Linfocitos B (células B)
Tímpano. *Véase* Membrana timpánica
Tinción
  base química, 5-7
  colorantes ácidos y básicos, 5-6, 5*t*
  de Feulgen, 6-7
  de Mallory, 6
  metacromasia, 6, 88
  pérdida de componentes tisulares, 5
Tiroglobulina, 802
Tiroidectomía, 806-807
Tiroiditis
  autoinmunitaria, 805*c*
  de Hashimoto, 805*c*
Tirosina, 533
Tirosina-cinasa, *155*, 155-156
  sistema, 786
Tirosinasa, 533
Tirotropas, 792, 792*t*
Tirotropina (hormona estimulante de tiroides) (TSH), 790, 791*t*, 792, 905-906
Tiroxina, 669, 801-806, 802*t*
Titina, 343, *344*
TNAP. *Véase* Fosfatasa alcalina no específica de tejido
TNFR. Véase Receptores de factor de necrosis tumoral
Tocoferol α, 667
Tomografía computarizada (TC), 799
Tomografía de coherencia óptica, 958, 961*c*-962*c*
  de dominio espectral, 958, 961*c*-962*c*
Tomografía por emisión de positrones (PET), 280, 284, 285*c*
Tono, 709
Tonofibrilllas, 529
Tonofilamentos, 529
Tórax, inervación autónoma, 412
Tos crónica, 714
Toxina(s)
  botulínica, 37, 41-42, 350
  degradación, 668
  tetanospasmina, 42
Trabéculas
  aracnoides, 414-415
  bazo, 502, *504*, 518*l*-519*l*
  ganglio linfático, 493, *494*, 499, 514*l*-515*l*
  hueso, 234, 236, 248, 266*l*-267*l*, 270*l*-271*l*
  timo, *499*, 522*l*-523*l*
Trabeculoplastia, 954*c*
Tracto(s)
  retinohipotalámico, 799
  hipotalamohipofisarios, 788, *789*, 793
  SNC, 405, 412
Traducción, 52, *53*
Transcitosis, 45, 453
Transcripción, 51-52, *53*
Transcriptasa inversa, 491*c*
Transducción
  de señales, 35-36, 156
  olfatoria, 706, *707*
Transducina, 963
Transductores mecanoeléctricos, 989
Transferencia génica, enfermedades de almacenamiento lisosómico, 48*c*
Transferrina, 45, 668, 849
Transfusiones, 295*c*-296*c*
  donantes universales, 295*c*
  receptores universales, 295*c*
  tipificación, 295*c*-296*c*, 295*t*
Transición
  epitelio-mesénquima, 761-762
  mesenquimatosa-epitelial, reversión, 762
Translocación, 87*c*
  macular, 956*c*
Translocador, 52, *53*
Translocasa de la membrana mitocondrial
  externa (complejos TOM), 59
  interna (complejos TIM), 59
Transmisión sináptica, 391-395
  excitadores, 385, 392-393
  inhibidores, 392-393
Transportadores
  de glucosa, 284, 688
  de monocarboxilato, 804-806
  de urea, 759, 760
  dependientes de sodio, 395
Transporte
  activo, 36, *36*
  anterógrado, 54, *54*, 388-389
    rápido, 388-389
  axónico, 388-389
  de membrana, *36*, 36-43
  dendrítico, 389
  epitelial, 118, *138*, 138-139
  intraflagelar, 131-133, *132*
  neurocitoplasmático, 90
  neuronal, 384, 388-389
  pasivo, 36, *36*
  postraduccional, proteínas, 52, *53*
  retrógrado, 54, *54*, *57*, 388-389
  retrógrado rápido, 389
  vesicular, *37*, 37-43
Transtiretina, 786, 803
Tráquea, 703, *703-704*, 709, 710-715, *711-712*, 734*l*-735*l*
  adventicia, 711, 714-715
  cartílago, 224*l*-225*l*, *709*, 711, *711*, 714-715
  epitelio, 166*l*-167*l*, 711-713, *713*
  membrana basal, 147, *148*, 713, 713-714, 734*l*-735*l*
  mucosa, 711, *711*
  secreciones, 713
  submucosa, 711, *711*, *713*, 714-715, 734*l*-735*l*
Trasplante
  hepático, 668
  renal, 766
Trastorno afectivo estacional (TAE), 799
Trastornos de la alimentación, 278
Tratamiento antirretroviral, 491*c*
Tratamiento con chaperonas farmacológicas, 48*c*
Treadmilling (recambio rotatorio), 66, 122
Treponema pallidum, 18
Tríada portal, *667*, 670, *670*, *673*, 694*l*-697*l*
Tricelulina, 136, *136*, 137*t*, 138, 139
Tricohialina, 529
Tricrómatas, 964*c*
Trifosfato de adenosina (ATP), 59-60, *61*
  en el músculo esquelético, 338, *346*, 346-347
  en el músculo liso, 361-363
  polimerización de actina, 66
  termogénesis, 283
  transporte rápido, 389
  vesículas neurosecretoras, 794
Trifosfato de adenosina (ATP)-sintasa, 35, 60
Trifosfato de guanosina (GTP), 62-63, 90
Trigémino, división mandibular, 573
Triglicéridos, 274, 279, 288*l*, 625*c*
Trígono, 769
Triple hélice de colágeno, 179
Tripsina, 624*c*, 685
Tripsinógeno, 624*c*, 685
Triptasa, 198
Trisomía cromosómica, 885
Tritanomalía (tricromatismo anómalo), 964*c*
Tritanopía, 964*c*
Triyodotironina (T_3), 669, 801-806, 802*t*
Trofoblasto, *898*, 898-899
Trombo(s), 444
Trombocitopenia, 319
Trombocito(s). *Véase* Plaqueta(s)
Trombopoyesis, 313, 318-319, 321*t*
Trombopoyetina, 318, 320, 322*t*
Trombosis, 197, 460*c*
  de arteria coronaria, 460*c*
  venosa profunda (TVP), 456
Tromboxano A, 311, 445
Trompa auditiva, 111, *704*, 982, 983, *983*, 986
Trompa de Eustaquio. Véase Trompa auditiva
Trompas uterinas (de Falopio), 876, 877, 891-893, *892*, 926*l*-927*l*
  cambios cíclicos, 876-877
  capas, 891-892
  embarazo ectópico, 885, 892-893
  porción uterina, 891
  segmentos, 891
  transporte bidireccional, 892-893
Tronco del encéfalo, 412
Tronco simpático, 409
Tropocolágeno (molécula de colágeno), 175, *175*
Tropomiosina, 68, 121, *341*, 341-342, *344*, 359
Tropomodulina, 67, *68*, *341*, 341-342, *344*
Troponina, *68*
  C, *341*, 342
  cardíaca, complejo, 358
  complejo de troponina, *341*, 342, 358
  I, *341*, 342, 358
  T, *341*, 342, 358
Tuberculina, prueba, 485
Tuberculosis, 235*c*, 722-724
Tubo digestivo, 566, 567, 608-611, 785. *Véanse también* sus componentes específicos
  epitelio, 111, 609
  funciones inmunitarias, 633*c*
  organización, 608-611, *609*
Tubo neural, 110, *111*, 400, 405, *809*
  embrionario, 400
Tubos endoneurales, 418-419

Tubulina
α, 62, *63*, 75
β, 62, 63, 75
γ, 62-63, *63-64*, 72, *72*, 73, *74*
δ, 73
ε, 73
ζ, 73
η, 73
moléculas diméricas, 62-63, *63*, 64
Túbulo(s)
colector, 744
conector arqueado, 746-747
conectores, 742, 746-747, 760
contorneado 742, 744-746, *745-746*, 760, 776*l*-777*l*
distal, 744, *745*, 746, *746*, 760, 776*l*-777*l*
proximal, 745, *745*, *746*, *756*, *757*, 756-758, 776*l*-777*l*
dentinarios, 582, *582*
mesonéfricos, 850-852
recto, 835
distal, 745-746, 753, 759, 776*l*-779*l*
proximal, 745, 758, 776*l*-777*l*
rectos, riñón, 742, *745*, 745-746, 753, 758, 759, 776*l*-779*l*
rectos, testículos, 835, *836*, 845, 850, *851*, 866*l*-867*l*
renales, 742, *745*, *746*, 756-761, 776*l*-779*l*. *Véanse* túbulos específicos
seminíferos, 836, *836*, 837, 845-849, 864*l*-867*l*
asociación celular en, 845-846, *846*
T
en el músculo esquelético, *347*, 347-348, 351
músculo cardíaco, *355*, *356*, 356-358
testiculares, 835, *836*, 845, 850, *851*, 866*l*-867*l*. *Véase también* Túbulos seminíferos
urinario, 742
Túbulos seminíferos, 836, 836, 837, 845-849, 864*l*-867*l*
asociaciones celulares, 845-846, *846*
barrera de protección, 848-849, 849*c*
células, *836*, 846-849, *847-849*
desarrollo, 834, *834*
epitelio, 836, 845-846, *846*, 864*l*-865*l*
células de Sertoli, 846-849
ciclo, 845-846
compartimento basal, 848, *848*
compartimento luminal, 848, *848*
distribución en parches, 846, *847*
etapa, 845, *845*
onda, 845-846
Tuftelinas, 581
Tumor(es)
de Wilms, 833
familiar, 833
endocrinos, 796*c*
neuroendocrinos, 619*c*
gastroenteropancreáticos (GEP), 619*c*
paratiroideos, 592*c*
Túnel espiral interno, oído, 997, *997*
Túnica (lámina) propia, testículos, 836
Túnica adventicia, 200, *440*, 441, 441*t*, 464*l*-465*l*
aorta, 466*l*-467*l*
arterias grandes (elásticas), *447*, *449*, 450, 466*l*-467*l*
arterias medianas (musculares), *449*, *451*, 468*l*-469*l*
arterias pequeñas, 451
venas, 455, 457, *458*, 468*l*-469*l*
Túnica albugínea
hombre, *834*, 835, *836*, *837*, 860, 864*l*-867*l*
mujer, 878, 920*l*-921*l*
Túnica íntima, 440, *440*, 441*t*, 464*l*-465*l*
aorta, 466*l*-467*l*
arterias grandes (elásticas), *447*, 447-449, 466*l*-467*l*
arterias medianas (musculares), *449*, 450, *451*, 468*l*-469*l*
arterias pequeñas, 451
venas, 455, 456-457, *457*, *458*, 468*l*-469*l*
Túnica media, *440*, 441, 441*t*
aorta, 466*l*-467*l*
arterias grandes (elásticas), *447*, *449*, 449-450, 466*l*-467*l*
arterias medianas (musculares), *449*, 450-451, *451*, 468*l*-469*l*
arterias pequeñas, 451
venas, 455, 457, *457*, *458*, 468*l*-469*l*
Túnica vaginal, *833*, 835, *836*
Túnica vascular, 835

U

Ubicuitina, 50, *51*
Ubicuitinación, 36, 50-51, *51*
Úlcera péptica, 617*c*
Ultrafiltrado glomerular, 740-741, 743, *747*, 756
Ultravioleta, radiación. *Véase* Radiación ultravioleta (UV)
Umami, sabor, 571-572, *572*
Umbo (tímpano), 983
Uña(s), 524, 549-550, 564*l*-565*l*
Unidad bronquiolar, 716-717
respiratoria, 716-717
Unidad de membrana asimétrica (UMA), 767, *767*
Unidad epidermis-melanina, 532-535
Unidad fetoplacentaria, 817
endocrina, 905
Unidad motora, 350-351
contracción lenta, resistente a la fatiga, 338-339
contracción rápida, propensa a la fatiga, 339
contracción rápida, resistente a la fatiga, 339
Unidades linfoides formadoras de colonias. *Véase* Células linfoides progenitoras comunes (CLP)
Unidades lobulares de conductos terminales (TDLUs), 909-910, *911*, 942*l*-943*l*
Unidades mieloides formadoras de colonias. *Véase* Células mieloides progenitoras comunes (CMP)
Unidades pilosebáceas, 544
Unión(es), 550*c*
anorrectal, tejido epitelial, 168*l*-169*l*
célula-matriz extracelular, 147
celulares, 106, 107, 116, *117*
cemento-esmalte, 574, *574*
comunicantes, 135, 144-147, 146*t*
condroósea, 216, 217
de anclaje, 135, 139-143, 146*t*, 155
de baja resistencia, 144
dermoepidérmica, 527
duodenoyeyunal, 626
esofagogástrica, *614*, 646*l*-647*l*
estrechas. *Véase* Uniones ocluyentes
fundocardíaca, 648*l*-649*l*
gastroduodenal, 652*l*-653*l*
heterotípica, 139
homotípica, 139
ileocecal, 626
miotendinosa, 372*l*-373*l*
mucocutánea, *568*, 596*l*-597*l*
neuromuscular, *348*, *349*, 349-351, 395
ocluyentes, *134*, 135-139, *137*, 146*t*
primaria, cicatrización, 550*c*
secundaria, cicatrización, 550*c*
tendón-músculo, 372*l*-373*l*
Uniones comunicantes, 135, 144-147, 146*t*, 243
cardiomiocitos, 355, *356*
células del cristalino, 968
células óseas, 240-241
como equivalente sináptico, 390
enfermedades asociadas, 147
estructura, 144, *145*
estudio, 144
formación, 144
microscopía de fuerza atómica, 145, *145*
músculo liso, 358, 364, 378*l*
Uniones ocluyentes, 134, 135-139, 137, 146*t*
árbol biliar, 678-679
arterias, 447-449
barrera hematoencefálica, 402, 415, *415*
barrera hematonerviosa, 408
bicelulares, 136
capilares, 453, *453*
formación de hebras, 136-138
intestino delgado, 629
membrana semipermeable, 443
permeabilidad, 139
proteínas, 136-138, 137*t*
transporte a través de, *138*, 138-139
tricelulares, 136, *136*, 139
uso por virus, 136-138, 142*c*
Urato-oxidasa (uricasa), 62
Urea, 669
Uremia, 544*c*
Uréter(es), 740, *742*, *745*, 768, 780*l*-781*l*
flujo urinario, 766
tejido epitelial, *766*, 766-768
tejidos epiteliales, 766-768, 780*l*-781*l*
Uretra, 740, 769
compresión por la próstata, 856
esponjosa, 769
hombre, 769, *833*
membranosa, 769
mujer, 769, 876
peneana, 769
prostática, 769, *833*
tejido epitelial, 111, 766-768
Uridina 3H, 11
Uroanálisis (examen general de orina), 756*c*
Uromodulina, 756*c*, 759
Uroplaquinas, 767
Urotelio, 118, 119*t*, 168*l*-169*l*, *766*, 766-768, 780*l*-783*l*
Útero, 876, 877, *893*, 893-901, 928*l*-931*l*
acción de la oxitocina, 796
cambios cíclicos, 876-877, 893, 894-898, 894*c*-895*c*
cambios en el embarazo, 894
pared, capas de, 893
regiones anatómicas, 893
Utrículo, 987, *988*, 989, 992-993
Úvea, 945, *945*, 951-956, 974*l*-975*l*

V

Vacunas (inmunizaciones), 480
contra el virus del papiloma humano (VPH), 914*c*
Vagina, 876, *877*, *906*, 906-907, 938*l*-939*l*
tejido epitelial, 166*l*-167*l*
Vaina
de la raíz, pelo, *541*, 542, 564*l*-565*l*
de mielina, 109
enfermedades asociadas, 396, 397*c*, 403
sistema nervioso central, 402-403
sistema nervioso periférico, 395-398, *396*, *397*, *398*, *399*
de Schwann, 395-396, 424*l*-425*l*
fibroblástica pericríptica, intestino grueso, 638
fibrosa, espermatozoides, 842, *844*, 845
linfática periarterial, *504*, 504-505, *508*, 518*l*-519*l*
radicular interna
cutícula, 542
pelo, *541*, 542, *542*
de Schwann, 395-396, 424*l*-425*l*
Valvas valvulares, *437*, 437-438
Válvula(s), 611
aórtica, *433*, *434*, 436, 438, 447
cardíacas, 433, *433*, *436*, 436-438, *437*, 447, 464*l*-465*l*
esponjosas, 436-437, *437*
de Kerckring (pliegues circulares), 609, 627, 654*l*-657*l*
espirales (de Heister), 680, *680*
ileocecal, 611
mitral, *433*, *434*, *436*, 436-438, *437*, 464*l*-465*l*
mixomatosa, 438
pulmonar, *434*, 436, 447
semilunar, 436
tricúspide, *433*, *434*, *436*, 436-437
vasos linfáticos, 461, 470*l*-471*l*
venosas, 455, 456
Valvulitis, 438
Valvulopatía cardíaca, 438
Variaciones en el número de copias (CNV), 83

Vasa vasorum, 441, 450
Vasculatura coronaria, 434
Vasectomía, 849*c*, 854
  reversión, 854
Vasoconstricción, 445, *446*, 454
Vasoconstrictores, 444
Vasodilatación, 444-445, *445*, 454
Vasodilatadores, 444, 454
Vasomotilidad, 454-455
Vasopresina (ADH), 763*c*, 786, 794-795, 795*t*, 797
  acuaporinas, 762, 763*c*, 795
  conductos colectores, 761, 762, 763*c*, 794-795
  en el músculo liso, 363
  enfermedades asociadas, 796*c*
Vasos arqueados, *742*, 763-765, *765*, 778*l*-779*l*
Vasos deferentes. *Véase* Conductos deferentes
Vasos interlobulares, hígado, 672-673
Vasos linfáticos, 432, 459-461, 470*l*-471*l*, *473*, 488
  aferentes, 488, *489*, 493, *494*, *496*
  eferentes, 488, *489*, 493, *494*, *496*, 516*l*-517*l*
  glándulas mamarias, 915
  glándulas suprarrenales, 809
  histogénesis, 110
  intestino grueso, 638, 639*c*
  ojo, 956
  ovarios, 891
  pulmones, 725
  riñón, 765
  tubo digestivo, 610
Vasos rectos, 742-743, 762-765, *765*
  ascendentes, 763-765, *765*
Vasos retinianos centrales, *946*, 947, *966*, 966-967
Vasos sanguíneos, 432, 440-446. *Véase también* Arterias; Capilares; Vena(s)
  atípicos, 458-459
  capas de la pared (túnicas), *440*, 440-441, 441*t*, 464*l*-465*l*
  características, 441*t*
  características estructurales, *440*
  constricción y dilatación, 444-445, *445-446*, 454
  endotelio, 118, 440, 442-445, *448*
  histogénesis, 110
VEGF. *Véase* Factor de crecimiento vascular endotelial
Vejiga urinaria, 740, 768-769, 782*l*-783*l*
  aberturas, 769
  flujo urinario, 766
  inervación, 769
  tejido epitelial, 111, 118, 168*l*-169*l*, *766*, 766-768, 782*l*-783*l*
  trígono, 769
Vellosidades, 609
  coriónicas, *899*, 901-903, *902*, 934*l*-937*l*
    primarias, 901, *904*
  de anclaje, 901, 934*l*-935*l*
  flotantes, 901, 934*l*-935*l*
  intestinales, 609, 627, *628*, 654*l*-659*l*
  libres (flotantes), 901, 934*l*-935*l*
Velocidad de las fibras musculares
  contráctil, 338
  enzimática, 338
Vena(s), 432, 455-457
  capas de la pared (túnicas), *440*, 440-441, 441*t*, 455, 456-457, *457*, 458
  características, 441*t*
  características generales, 440-446
  cardíacas, 434
  grandes, 441*t*, 455, 457, *457*, 458
  hepáticas, 670, 673
  medianas, 441*t*, 455, 456-457, 468*l*-469*l*
  musculares, 458-459
  pequeñas, 441*t*, 455-456
Vena cava, *433*, 433-434, *434*
Vena central del hígado, 670, *670*, *671*, *672*, 671, 673, *673*, 679, 694*l*-697*l*
Vena central suprarrenal medular, 459, *459*, 809, *811*, *812*, 830*l*-831*l*
Vena modiolar común, 1001
Vena porta, 433, 669-670, *670*, *671*, 673, *673*, 676, 694*l*-695*l*
  hepática, 433, 669-670, 670
Vena safena magna, 458-459, *459*
Vena suprarrenal medular central, 459, *459*
Vena trabecular del bazo, *508*, 520*l*-521*l*
Vena umbilical, *904*, 905
Venas acuosas, 950
Venas estrelladas, riñón, 765, *765*
Venas interlobulillares, riñón, 765, *765*
Venas porta hipofisarias, 790, *790*
Venas sublobulares, 670, *670*, 673
Venas suprarrenales, 808, *808*
Venas vestibulares, 1001
Venopunción, 292
Ventana
  coclear (redonda), 983, *988*, 989, 994
  de implantación, 899
  oval (vestibular), 983, 984-986, *988*, 989, 994
  redonda (coclear), 983, 988, 989, 994
  vestibular (oval), 983, 984-986, *988*, 989, 994
Ventricular, 436-437
Ventrículos
  corazón, *433*, 433-434, *434*, *435*, *436*
  derecho, *433*, 434, *434*, *435*, *436*
  encéfalo, 405
  izquierdo, *433*, 434, *434*, 436
  laringe, 708, *709*, 709-710, *710*, 732*l*-733*l*
Vénulas, 455, *455*, 455-456, 470*l*-471*l*. *Véanse también* los tipos específicos
  endoteliales altas, 118, 455-456, 488, *489*, *496*, 496-497, 514*l*-517*l*
  hepáticas terminales, *667*, *670-672*, 670-673, *673*, 679, 694*l*-697*l*
  musculares, 441*t*, 455, 456
  poscapilares, 118, 299, *300*, 364, 432, 441*t*, 455-456, 488
  rectas, 763-765, *765*
Vernix caseosa, 544
Verrugas genitales, 914*c*
Versicano, 190*t*, 218
Vértigo, 996*c*, 1001*c*
  posicional paroxístico benigno (VPPB), 1001*c*
Vesícula(s)
  acrosómica, 842, 844
  biliar, 680-683, 683, 698*l*-699*l*
  de endocitosis, 29
  de la matriz, 239, 253-255, 256
  de la membrana plasmática, 35, 100, *100*
  de transporte, 29, 54, *54*, 57, *57*, 58
    recubiertas con COP-I, *57*
    recubiertas con COP-II, 54, *54*, 57, *57*
  del cristalino, 947
  fusiformes, 767
  macropinocíticas, 443
  micropinocíticas, 443
  neurosecretoras, 794
  nucleares densas, 810
  olfatoria, 705, *706*
  ópticas, 946-947, *947*
  óticas, 982
  pinocíticas, 29, *453*, 453-454, *454*
  secretoras, 30*t*, 31*t*, 58
  seminales, 832, *833*, 852, 854-855, *856*, 874*l*-875*l*
  sinápticas, 387, 390-391, *391*
  unidas a la membrana, 157
Vesícula biliar, 680-683, *683*, 698*l*-699*l*
  almacenamiento de bilis y concentración, 681, 683
  complejos de unión, 681, 682
  desarrollo, 666, 680
  flujo de bilis, 669, 678-680
  mucosa, *681*, 681-683, 698*l*-699*l*
  muscular externa, *681*, 681-683, 698*l*-699*l*
  senos de, 682-683, *683*
  tejido epitelial, *107*, 681, *682*
Vesiculación de la membrana, 35, 100, *100*
Vestíbulo
  cavidad bucal, 567
  cavidad nasal, 703-704, *704*
  oído, *983*, 987, *988*, 1004*l*-1005*l*
  vagina, 876, 907-909
Vía(s)
  acentriolar, 72-73, *73*, 131
  centriolar, 72-73, *73*, 75, 131
  constitutiva, 37, 39-40, *41*, 46, *47*, *57*
  de señalización Fas, 103
  lisosómica, síntesis de hormona tiroidea, 802
  neurales, 380
  oral transmucosa, 568-569
  paracelular, *138*, 139, 300, 443
  respiratorias, 702-703, *703*, 736*l*-737*l*
  secretora de vesículas cubiertas derivadas de Golgi, 46, *47*
  secretora regulada, 40, *41*, *57*
  secretoras, 39-40, *41*, 46, *47*
  transcelulares, 138, *138*, 300, 443
  transmucosa, 568-569
Vibraciones sonoras, 998
Vibrisas, 703, 704
Vigilancia inmunitaria, 475, 633
VIH/sida, 491*c*, 536, 634, 741, 902-903
Villina, 121, *122*
Vimentina, 70*t*, 71, *71*
  adipocitos, 277
  células de Sertoli, 847
  células valvulares intersticiales, 438
  microglía, 405
  músculo liso, 359, 361
Vinblastina, 76*c*
Vincristina, 76*c*
Vinculina, 140, *141*, *155*, 155-156, 244, *247*
Virus
  complejos de unión, 136-138, 142*c*
  de inmunodeficiencia humana (VIH), 491*c*, 536, 634, 741, 902-903
  del papiloma humano (VPH), 901, 914*c*
  del sarampión (VS), 141-142
  simiano (VS), 93
Visfatina, 275, 280*t*
Visión
  acomodación, 945, 946, 967
  adaptación, 945
  en color, 959, 964*c*
  estereopsis, 944
  proceso, 962-963, *963*
  sensibilidad a la luz, 959
  sensibilidad al color, 959, 964*c*
  vitamina A, 667, 675, 962
Vitamina(s), almacenamiento y metabolismo hepáticos, 667, 675
Vitamina A, 667, 675, 786, 962
Vitamina B, 619-620
  B_2, 477
  B_{12}, 298*c*, 617, 617*c*, 620
    insuficiencia, 179, 258*c*
Vitamina D, 667, 669, 741, 741*c*, 807
  deficiencia (raquitismo), 258*c*, 667, 741*c*
  receptores, 786
  regulación, 807
  regulación renal, 741, 741*c*
Vitamina E, 667
Vitamina K, 667
Voladizo del microscopio de fuerza atómica, 23, *24*
Volumen
  celular, 100
  corpuscular medio (VCM), 312-313
  plaquetario medio (VPM), 313
Voz, producción, 708-710
Vulva, 876, 907-909
Vulvovaginitis, 908*c*

W

WT-1, gen, 833

X

X91, enfermedad, 303*c*
Xantomatosis familiar, 49*c*
Xenobióticos, 668

Y

Yeyuno, 626, 656*l*-657*l*. *Véase también* Intestino delgado
Yodación de tiroglobulina, 802

Yodo, 802
Yodopsina, 962
Yoduro, 802
Yoduro/cloruro, transportador, 802, *803*
Yunque, 982, 984-986, *987*

Z

ZO-1, proteína, 137*t*, 138, 143
ZO-2, proteína, 137*t*, 138
ZO-3, proteína, 137*t*, 138
Zona
  activas de sinapsis, 391
  de ácinos hepáticos
    1, 672
    2, 672
    3, 672
  calcificada del cartílago articular, *216*, 217
  central de la próstata, 855-856, *856*
  clara de los osteoclastos, 244, *247*
  colorrectal, 639, *640*, 664*l*-665*l*
  de membrana, plaquetas, 310, *311*
  de orgánulos, plaquetas, 310, *311*
  de transformación, cuello uterino, 900-901, *901*, 932*l*-933*l*
  de transición
    cartílago articular, *216*, 217
    cilios, 126, 128
    próstata, 856, *856*
  de transición anal (ZTA), 639-640, *640*, 664*l*-665*l*
  del manto, nódulo linfático, 492
  desnuda en los filamentos gruesos de miosina, 343, *343*
  estructural, plaquetas, 310, *311*
  fasciculada, *811*, 812, 813-815, *814*, 828*l*-829*l*
  fetal, 815, *816*
  germinativa, uña, 550
  glomerular, 753, *811*, 812-813, 828*l*-829*l*
  intermedia (transicional), cartílago articular, 216, 217
  libre de orgánulos, cristalino, *967*, 968
  pelúcida, 879, *880*, *881*, 888-889, 920*l*-921*l*
  periférica
    plaquetas, 309-310, *311*
    próstata, 856, 856
  periuretral, próstata, 856
  plana, conducto anal, 640, 640, 664*l*-665*l*
  queratogénica, 543
  radial (profunda), cartílago articular, *216*, 217
  reticular, *811*, 812, 815, 828*l*-829*l*
  superficial (tangencial), cartílago articular, 215-217, *216*
Zónula adherente, *134*, 139-143, *141*, 146*t*
  composición, 140-142
  función, 140
  microscopía electrónica, *141*, 142
Zónula de Zinn, 946
Zónula ocluyente, *134*, 135-139, *137*, 146*t*
  aprovechamiento por virus, 136-138, 142*c*
  bicelulares, 136
  formación de hebras, 136-138
  permeabilidad, 139
  proteínas, 136-138, 137*t*
  transporte a través, *138*, 138-139
  tricelulares, 136, *136*, 139

ROSS

HISTOLOGÍA TEXTO Y ATLAS

CORRELACIÓN CON BIOLOGÍA MOLECULAR Y CELULAR

Ross. Histología: Texto y Atlas es el texto por excelencia para el estudio de la histología y su correlación con la biología molecular y celular para estudiantes y académicos de ciencias de la salud. Es el recurso más confiable para comprender la histología tanto desde la ciencia básica como desde la perspectiva clínica. Esta 8.ª edición recoge los últimos avances en la disciplina y conserva el formato, ahora clásico, de atlas y libro de texto que ha distinguido a esta obra desde sus primeras ediciones.

Cada capítulo concluye con secciones independientes tipo atlas que proporcionan láminas etiquetadas y de gran formato con leyendas detalladas que resaltan y resumen los elementos y características tisulares más destacadas. **Ross. Histología: texto y atlas** es, por lo tanto, "dos libros en uno". Repleto de herramientas pedagógicas que facilitan la lectura, el texto está pensado no con el objetivo de memorizar datos detallados, sino para facilitar la absorción rápida y progresiva de información gracias a la claridad y concisión en la redacción, los diferentes niveles de presentación del texto y los recursos de revisión e inmersión rápida en la disciplina.

Características principales:

- **Nuevo diseño de texto** que facilita la visión de las nuevas ilustraciones y fotografías y que hace que la navegación del texto sea aún más fácil que antes
- **Inclusión de información actualizada** para crear un marco sólido sobre el cual continuar la exploración científica y la aplicación clínica
- **Revisión y actualización** de todas las ilustraciones e imágenes clínicas a todo color
- Se han añadido **figuras nuevas** para una interpretación más actual de conceptos importantes, y varios **dibujos conceptuales** se han alineado lado a lado con las más de **430 fotomicrografías** digitales en alta resolución
- **Más de 100 imágenes de atlas** para aclarar estructuras clave
- **Texto codificado por colores** que resalta los términos clave y la información clínica para una referencia rápida y eficiente
- **Cuadros de correlación clínica y funcional** con microfotografías de tejidos u órganos afectados, sintomatología, descripciones histopatológicas breves y bases moleculares para la intervención clínica
- **Múltiples tablas** que condensan y facilitan la abstracción y comprensión de conceptos
- **Revisión y rediseño de la sección Histología 101**, con resúmenes claros y concisos para una revisión rápida del material presentado
- **Actualización completa** del contenido sobre biología celular y molecular
- **Material en línea disponible en thePoint** con una cuidada selección de contenidos
- **¡Incluye eBook VitalSource gratuito!**

ISBN 978-84-17602-65-9

9 788417 602659

Wolters Kluwer